J. Ph. ELIAS.

HARTZIEKTEN, AFHANKELIJK VAN AANDOENINGEN DER NERVI VAGI.

Hartziekten,

afhankelijk van aandoeningen der

Nervi Vagi.

Typ. J. VAN BOEKHOVEN. — Utrecht

HARTZIEKTEN, AFHANKELIJK VAN AANDOENINGEN DER NERVI VAGI.

PROEFSCHRIFT

TER VERKRIJGING VAN DEN GRAAD VAN

Doctor in de Geneeskunde

AAN DE RIJKS-UNIVERSITEIT TE UTRECHT,

NA MACHTIGING VAN DEN RECTOR MAGNIFICUS

DR. H. C. DIBBITS,

Hoogleeraar in de Faculteit der Wis- en Natuurkunde,

VOLGENS BESLUIT VAN DEN SENAAT DER UNIVERSITEIT

TEGEN DE BEDENKINGEN VAN

DE FACULTEIT DER GENEESKUNDE

TE VERDEDIGEN

op Maandag 19 November 1894, des namiddags te 3 ure,

DOOR

JOSEPH PHILIP ELIAS,

ARTS,

geboren te Eindhoven.

UTRECHT

J. VAN BOEKHOVEN.

1894.

AAN MIJNE OUDERS.

Aan het einde mijner academische studiën gekomen, kan ik niet nalaten U, Hoogleeraren en Lectoren der geneeskundige faculteit van de Utrechtsche Hoogeschool, mijnen hartelijken dank te betuigen voor het onderwijs, dat ik van U heb mogen genieten.

De groote welwillendheid, waarmede gij, hooggeleerde WINKLER, *hooggeachte promotor, mij bij de vervaardiging van dit proefschrift uwe leiding en steun in zoo ruime mate verleend hebt, zal ik in dankbare en duurzame herinnering blijven bewaren.*

Nu het gevaar dreigt, dat gij, de veelbeminde leermeester, aan Utrecht's Hoogeschool en het geneeskundig onderwijs hier te lande zult ontvallen, kan ik den innigen wensch hier niet terughouden, dat dit toch alsnog moge worden afgewend.

U, vrienden en studiegenooten, roep ik een hartelijk „vaart-wel!" *en* „tot weerziens!" *toe.*

INHOUD.

EERSTE HOOFDSTUK.

Vagotomie.

INLEIDING.

Voor eenigen tijd heeft Dr. H. BERVOETS, in zijn academisch proefschrift [1]), de aandacht gevestigd op eenige veranderingen, die in den spierrok der slagaderen plaats grijpen na doorsnijding en uittrekking van de zenuw, welke haar innerveert. Die veranderingen, deels van regressieven, deels van progressieven aard, gaven een inzicht in de wijze van ontstaan van het spontaan en symmetrisch gangreen, dat als RAYNAUD's ziekte beschreven wordt.

Het reeds langen tijd bekende feit, dat bij verschillende zenuwziekten aandoeningen van het hart worden waargenomen, gaf mij aanleiding, om, op dezelfde wijze als Dr. BERVOETS dit voor de slagaderen had gedaan, de veranderingen te onderzoeken, die in hartspier en endocardium plaats vinden, wanneer de nervi vagi worden doorgesneden en uitgetrokken. Ik deed dit te liever, omdat de groote litteratuur over dit onderwerp bijna geen melding maakt van progressieve veranderingen in myo- of endocardium na vagus-doorsnijding. En toch komen zoo menigmaal bij zenuwlijden — wanneer ten minste met eenig recht eene aandoening van den n. vagus mag worden vermoed — woekeringen in het endo- en myocardium

[1]) H. BERVOETS. Over spontaan gangreen en over de van zenuwlijden afhankelijke veranderingen in de wanden der bloedvaten. Dissert. inaugur. 1894. Utrecht.

voor, dat een onderzoek naar die progressieve veranderingen met hoop op slagen mocht worden verricht.

Ik behoef slechts te wijzen op de diphtheritis, waarbij de plotselinge dood dikwijls aan hartverlamming ten gevolge van vaguslijden werd toegeschreven, en waarbij zoowel endocarditis als myocarditische haarden, welker herkomst men niet kende, werden aangetroffen; — ik behoef slechts te herinneren aan de endocarditis bij chorea, die door verschillende schrijvers op verschillende wijzen werd beoordeeld, en nu eens als oorzaak en dan weer als gevolg van chorea werd aangezien; — ik behoef slechts melding te maken van de eigenaardige veranderingen in het hart bij beri-beri en tabes dorsalis — genoeg, talrijke zenuwziekten waren er, waarbij eenerzijds lijden van den n. vagus werd vermoed of aangetoond, andererzijds veranderingen in hartspier of endocardium werden gevonden, die te vergelijken waren met de veranderingen, welke Dr. BERVOETS [1]) in spierrok en intima der slagaderen had gevonden.

HISTORISCH OVERZICHT.

De doorsnijding van beide n.n. vagi heeft reeds eeuwen lang in hooge mate de aandacht der physiologen tot zich getrokken, omdat zij regelmatig en spoedig gevolgd wordt door den dood van het proefdier. Toch is tot op heden de verklaring van dien dood twijfelachtig en onzeker gebleven. Eerst had men hem toegeschreven aan de pneumonieën, welke na die doorsnijding optraden. Dat dit het geval was had reeds MORGAGNI [2]) van zijn leermeester VALSALVA gehoord, en hij, evenals later ook LONGET [3]), namen experimenten, die het ontstaan van long-lijden na vagus-doorsnijding buiten twijfel schenen

[1]) l. c.

[2]) MORGAGNI. De sedibus et causis morborum per anatomen indagatis. 1661. En: Opera omnia. 1705.

[3]) LONGET. Anatomie u. Physiologie des Nervensystems des Menschen und der Wirbelthiere. Uebersetzt von HEIN.

te stellen. Deze beide groote zenuw-physiologen verkeerden onder den invloed der leer, die ontleend was aan de verschijnselen, welke de cornea na doorsnijding der vijfde hersenzenuw vertoont. Zij schreven aan de n.n. vagi trophische invloeden op het longweefsel toe.

De eerste, die aan deze voorstelling twijfelde, was wel MENDELSOHN [1]), die op grond van het feit, dat tracheotomie de gevolgen der vagus-doorsnijding voor de longen later deed optreden, naar andere verklaringen moest uitzien. Hij — en VALENTIN [2]) sloot zich in dezen bij hem aan — meende, dat de oorzaak der long-aandoening gelegen was in de vernauwing der stemspleet, welke het gevolg is van de verlamming der door de n.n. recurrentes laryngei (takken van den n. vagus) geïnnerveerde spieren der glottis. MENDELSOHN stelde zich voor, dat de diepe inademing bij gesloten resp. vernauwde glottis op dezelfde wijze op het longweefsel werkte als het kopglas met verdunde lucht op de huid, en op die wijze hyperaemie der longen en daarna pneumonie deed ontstaan, terwijl VALENTIN die longontsteking toeschreef aan de wegens vernauwing der stemspleet onvoldoende ventilatie van het bloed in de pulmones, en zich voorstelde, dat de verandering in de samenstelling van het bloed in de longen ontsteking verwekken zou. Dat de veranderingen in de longen niet geheel uitbleven na tracheotomie, werd door deze onderzoekers daaraan geweten, dat deze operatie de normale omstandigheden slechts onvolkomen verving. Ten einde aan zijne hypothese steun te verschaffen, sneed MENDELSOHN beide n.n. laryngei recurrentes door, en vond, hoewel later dan na doorsnijding der vagi, dezelfde veranderingen in de longen als na vagotomie.

Intusschen vond MAGENDIE [3]) het niet bevestigd, dat tracheotomie de gevolgen der vagotomie in de longen deed uitblijven resp. vertraagde, en eerst aan de meesterlijke, uiterst zorgvuldige en met groote critiek verrichte onderzoekingen van

---

[1]) MENDELSOHN. Der Mechanismus der Respiration und Circulation 1844.

[2]) VALENTIN. De functione nervorum cerebralium etc.

[3]) MAGENDIE: Leçons sur les phénomènes phys. de la vie.

TRAUBE [1]) dankt men de definitieve kennis van het verband, dat tusschen vagus-doorsnijding en long-ontsteking bestaat. TRAUBE begon met vast te stellen, dat de stemspleet na vagus-doorsnijding niet alleen nauw wordt, maar ook lam. De stembanden sluiten niet meer, komen wel in den stand, dien zij in het lijk aannemen, maar de stemspleet blijft zoowel bij ex- als bij inspiratie open. Er is daarom eene ruime gelegenheid voor het indringen van voedsel-bestanddeelen en speeksel in larynx en trachea, en dit te meer omdat de slokdarm die tevens verlamd is, zich met voedsel vult; terwijl eene vermeerderde speeksel-afscheiding [2]) een ander gevolg geacht wordt der vagus-doorsnijding. Het feit, waarvan alle onderzoekers (reeds VALSALVA had het opgemerkt) melding maakten, n.l. de aanwezigheid van schuimig vocht in de trachea, verklaarde TRAUBE uit het doorvloeien van speeksel door de verlamde, steeds openstaande glottis heen, en hij zag dus de longontsteking aan voor eene, die door vreemde lichamen werd veroorzaakt. Het gelukte hem, door het respiratie- van het digestie-apparaat te isoleeren, de dieren (konijnen en honden) 2 dagen in het leven te behouden, zonder dat post mortem longontsteking werd gevonden.

TRAUBE's experimenten vonden in den aanvang wel tegenstand, bijv. bij SCHIFF [3]), maar verheugden zich weldra in de toestemming der meeste onderzoekers. BILLROTH [4]) en BLAINVILLE [5]) bevestigden het, dat vagus-sectie geen longaandoening veroorzaakt. FRIEDLÄNDER [6]) sneed de n.n. laryngei recurrentes door en kon TRAUBE's meening deelen. Wel is er een

[1]) TRAUBE: Gesammelte Beitr. zur Pathol. u. Physiol. Bd. I. Berlin. 1871.

[2]) Op goeden grond wordt dit echter betwijfeld, daar toch de n. vagus geen speekselklieren innerveert. Veeleer is het aan te zien als regurgitatie van vloeibare spijsresten uit den oesophagus.

[3]) SCHIFF. Archiv f. physiol. Heilk. von W. Griesinger (6te Jahrg. 7. u. 8. St.)

[4]) BILLROTH. De natura et causa pulmonum affectionis quae nervo utroque vago dissecto exoritur. Dissert. inaugur. Berlin. 1852.

[5]) BLAINVILLE. Propositions extraites d'un essai sur la respiration. Thèse de Paris. 1858. N°. 114.

[6]) C. FRIEDLÄNDER: Experimentaluntersuchungen über chronische Pneumonie u. Lungenschwindsucht. Virchow's Archiv. Bd. 68, p. 325. 1876.

wezenlijk onderscheid tusschen de doorsnijding van de n.n. vagi en die der n.n. recurrentes: n.l. dat in het laatste geval de slokdarm niet lam en overvuld wordt, en de diepe, krachtige inademingen daarbij niet voorkomen. Daaraan schreef FRIEDLÄNDER het toe, dat de vagotomie op peracute wijze doodt, en dat doorsnijding der n.n. recurrentes de proefdieren langer in leven doet blijven.

Intusschen werden door GENZMER [1]) onder leiding en medewerking van VON WITTICH, en later door ZANDER [2]) en KNOLL [3]) onderzoekingen verricht, die aan het longlijden na vagusdoorsnijding nog eene andere beteekenis poogden te geven dan TRAUBE had gedaan. Zij vinden hyperaemie en oedeem der longen, ook wanneer de corpora aliena, uit mond en slokdarm afkomstig, uit de longen geweerd worden. Terwijl GENZMER die long-veranderingen toeschrijft aan de neuroparalyse der pulmonaalvaten (gelijk dit reeds SCHIFF had gedaan), wijt KNOLL die veranderingen aan onvoldoende ventilatie der longen, ten gevolge van den karakteristieken ademhalings-rhytmus en de hartgebreken die op vagotomie volgen; voor ZANDER is prikkeling der vasodilatatoren de oorzaak der longaandoeningen na vagus-doorsnijding.

TRAUBE schrijft de oorzaak van den dood na vagotomie toe aan paralyse van het hart en een tweetal proeven [4]) geven

---

[1]) Cand. med. ALFRED GENZMER: Gründe f. d. Pathol. Veränderungen der Lungen nach doppelseitiger Vagusdurchschneidung. Pflüger's Archiv. Bd VIII. 1874. p. 101—121.

[2]) ZANDER. Pflüger's Archiv f. Physiol. Bd. XIX. pag. 263.

[3]) Prof. Dr. PH. KNOLL. Ueber Myocarditis und die übrigen Folgen der Vagussection bei Tauben. Prager Vierteljahrschrift f. practische Heilkunde Bd. I. 1880. p. 255—312.

[4]) 1ste proef. Bij geeurariseerde dieren, wier ademhaling kunstmatig wordt onderhouden, worden beide vagi doorgesneden. Het cardiale segment van één of beide vagi wordt electrisch geprikkeld; wanneer de vergiftiging niet zeer intens is, treden lang durende diastolen op, en het verschil in druk tusschen arterie- en venen-stelsel wordt na eenigen tijd genivelleerd. Veel bloed komt daardoor in de hart-capillaria. Wordt nu de electrische prikkeling gestaakt, dan stijgt de bloedsdruk met groote snelheid en wordt veel hooger dan vroeger: de spankrachten in het hart hadden zich opgehoopt.

2de proef. Dieren worden geeurariseerd en hunne respiratie wordt kunstmatig onderhouden. Snijdt men de vagi door en staakt men de kunstmatige ademhaling, dan verlamt het hart veel eerder, dan wanneer men de vagi niet doorsnijdt.

dezen beroemden experimentator steun voor zijne meening, dat na doorsnijding der n.n. vagi het hart, dat nu sneller gaat werken, niet zooveel spankrachten langs den weg der a.a. coronariae erlangt als het noodig heeft, en hierdoor in een levensgevaarlijken toestand van vermoeienis geraakt.

EICHHORST [1]) verricht vagotomie aan vogels, en opent over de quaestie, die ons bezighoudt, een geheel nieuw gezichtspunt. Bij duiven met haren langen hals en een slokdarm, die zich tot den krop verwijdt, zijn de anatomische verhoudingen anders dan bij konijnen. De n.n. laryngei recurrentes van vogels zijn functioneel verschillend van die van zoogdieren. Bij vogels verzorgen zij den ondersten larynx, en een deel der trachea, voornamelijk echter den oesophagus. De bovenste larynx wordt door eene zenuw geïnnerveerd, die samengesteld is uit een tak van den n. glossopharyngeus (volgens anderen van den n. hypoglossus), en kleine takjes van den n. vagus, die deze onmiddellijk afgeeft, nadat hij de schedelholte verlaten heeft, en die door de vagotomie dus niet worden getroffen. Zoodoende is bij vogels de long na vagotomie tegen het indringen van speeksel en spijsresten vrij wel beschermd, en dit te meer, omdat de bovenste larynx na vagotomie veel energieker werkt. Voor verslikken is dus weinig gelegenheid en pneumonie komt bij die dieren — volgens EICHHORST — nooit voor. Wel was er een oogenblik getwijfeld, of de n. vagus bij vogels wel denzelfden invloed op het hart oefent als bij zoogdieren, maar nauwkeurig onderzoek van EINBRODT [2]) had geleerd, dat vagusprikkeling ook bij duiven het hart deed stilstaan.

EICHHORST vond nu, dat op dubbelzijdige vagotomie duiven antwoordden met langzame en diepe inspiratie, sterke vermeerdering van pols-frequentie, verlamming van slokdarm en krop, die zich met voedsel vulden, sterken speekselvloed, her-

---

[1]) EICHHORST. Die trophischen Beziehungen der Nervi vagi zum Herzmuskel Berlin 1879.

[2]) EINBRODT: Ueber den Einfluss des N. vagi auf die Herzbewegung bei Vögeln. Müller's Archiv. 1859. p. 439—459.

haaldelijk slikken, en cyanotische verkleuring van het slijmvlies van den mond. Het gelukte hem nooit, dan op ééne uitzondering na, om de dieren langer dan 7 dagen in het leven te behouden. Hij ausculteerde het cor en werd als clinicus getroffen door de eigenaardige veranderingen in de harttonen, welke onmiddellijk na de vagotomie dof werden, en herhaaldelijk van den 3den à 4den dag af van geruischen vergezeld gingen. De gestorven dieren bleken nimmer longontsteking te hebben, — „eine Vagus-pneumonie kommt bei Vögeln nicht vor", zegt hij uitdrukkelijk — maar wel werden in het hart belangrijke veranderingen aangetroffen. Reeds met het ongewapende oog waren dikwijls in de hartspier zulke sterke afwijkingen te constateeren, dat de doodsoorzaak daaraan kon worden toegeschreven: gele en witachtige striemen en vlekken vond hij er in, en het myocardium kon opvallend slap en bleek zijn — ofschoon ook in andere gevallen macroscopisch niets abnormaals kon worden vastgesteld. Maar met het microscoop kon hij steeds waarnemen, dat in het spierweefsel van het hart velerlei regressieve veranderingen aanwezig waren: verlies van de dwarse streepingen, infiltratie met kleine en groote zich met osmiumzuur zwart kleurende korrels, zwellingen en ook versmallingen van spiervezelen.

Aan de onregelmatige en versnelde hartwerking kan E. de oorzaak dezer veranderingen niet toeschrijven; want afgezien nog van het feit, dat trismus en tetanus van de andere dwarsgestreepte spieren daarin geen morphologische veranderingen te weeg brengen, is hij in staat om, door subcutane injectiën van atropinum sulfuricum aan te toonen, dat hartversnelling niet de oorzaak is van veranderingen in het myocardium. En zoo acht hij zich (nadat hij ook bij konijnen en honden na vagotomie dergelijke — zij het dan ook niet zoo sterke — veranderingen in het hart aangetroffen had) op grond van deze bevindingen en overwegingen tot de slotsom gerechtigd: de vagus is de trophische zenuw van het hart, en oefent op de hartspier eenen invloed, analoog aan dien, welken de motorische zenuw oefent op de willekeurige dwarsgestreepte spier.

Progressieve veranderingen in de hartspier ontkent E. ten stelligste. Vermeerdering van spierkernen zag hij nimmer. En kortweg sprak hij het uit: na vagotomie sterven de dieren eenen „Herztod".

De onderzoekingen van WASSILIEFF [1]) werden ongeveer gelijktijdig met en onafhankelijk van die van EICHHORST verricht. Ook hij experimenteert op konijnen en duiven, vindt dat vagotomie in het myocardium vettige en wasachtige degeneratie veroorzaakt, en neemt naast parenchymateuse zwelling ook atrophie der spiervezelen waar. Tot de conclusie, dat de n. vagus eenen trophischen invloed oefent op de hartspier durft hij echter niet komen.

Door de meeste onderzoekers (TRAUBE, EICHHORST, WASSILIEFF e. a.) was niet verzuimd aandacht te schenken aan eene andere mogelijkheid, die de oorzaak zou kunnen wezen van den dood: *de inanitie*. Immers gewichtsvermindering is een constant gevolg van vagotomie. Het bovenste gedeelte van het spijsverteringskanaal wordt door vagus-doorsnijding verlamd: in den slokdarm, bij duiven ook in den krop, hoopt zich voedsel op, en deze wordt daardoor zeer uitgerekt. Bij honden wordt zelfs in het geheel niet gegeten, en als er gegeten wordt (en dikwijls ook zonder dat) de inhoud van maag en slokdarm over de tong ontledigd. Omdat echter de dieren na vagotomie spoedig en dikwijls ook eenen plotselingen dood sterven, terwijl zij bij volstrekte voedsel-onthouding veel langer het leven kunnen behouden, werd aan de inanitie door voornoemde onderzoekers geen plaats toegekend in de rij van eventueele oorzaken van den dood na vagotomie. EINBRODT [2]) echter wijkt van dit standpunt af, en beweert evenals ZANDER [3]) en KNOLL, [4]) dat

---

[1]) Dr. N. P. WASSILIEFF. Beiträge zur Frage über die trophischen Beziehungen des Nervus Vagus zum Herzmuskel. Zeitschrift f. Klin. Medic. 1881. Bd. III.

[2]) EINBRODT l. c.

[3]) ZANDER: Pflüger's Archiv. f. Physiol. Bd. XIX. pag. 263. enz.

[4]) Prof. Dr. PH. KNOLL. Prager Vierteljahrschrift f. pract. Heilkunde. Bd. I. 1880. pag. 255—312.

duiven na vagotomie door inanitie te gronde gaan. KREHL [1]) plaatst zich in zekeren zin aan hunne zijde, wanneer hij de doodsoorzaak bij vagus-doorsnijding van stoornissen van het digestie-apparaat afhankelijk stelt. Het is echter volgens hem niet de verhongering, maar de resorptie van giftige stoffen, welke door de stagnatie en rotting van spijzen in de verlamde en zoutzuur-looze maag ontstaan, die de dieren na vagotomie te gronde richt.

De onderzoekingen van EICHHORST werden door FANTINO [2]) op groote schaal herhaald. Zij bevestigen die van E. volkomen, maar wijken toch in eenige opzichten er van af. Naast de spieren zonder kernen beschrijft hij ook infiltratie-haarden, waarvan hij de groepeering rondom de bloedvaten op den voorgrond brengt. In de eerste 6 tot 8 dagen worden die infiltratie-haarden in toenemend aantal aangetroffen. Vooral aan beide zijden van het interventriculaire septum zijn de veranderingen in de spieren reeds na 48 uur aanwezig, maar naast spieren zonder kern, en spieren met albuminoïde korreltjes gevuld, vindt hij tevens kernen, die zeer rijk zijn aan chromatine. Mitosen gelukte hem slechts éénmaal met stelligheid aan te toonen.

Ook KNOLL [3]) vindt afwijkingen aan het hart. In de grootere helft der door hem geopereerde duiven (een 39-tal) verschillen echter die afwijkingen niet van die, welke in de harten van duiven, die den hongerdood stierven, worden aangetroffen, niet in aanmerking genomen de bloeduitstortingen, welke hij bij gevagotomiseerde dieren tusschen de hartspiervezelen hier en daar aantrof. In de andere helft echter waren die afwijkingen zeer karakteristiek: gele streepen en vlekken in de hartspier nabij endo- en pericardium, vaat- en bindweefselnieuwvorming, infiltratie van vele witte en weinig roode bloed-

[1]) LUDOLF KREHL. Ueber die Folgen der Vagus-Durchschneidung. Du-Bois-Reymond's Archiv. f. Physiol. 1892. Supplement. Bd. p. 278—290

[2]) JOSEF FANTINO. Ueber die Veränderungen des Myocardiums in Folge der Durchschneidung der n.n. extra-cardiaci. Centralblatt f. d. Mediz. Wissensch. 1888. N°. 23. p. 433—440 en p. 449—452.

[3]) l. c.

lichaampjes tot haardjes opgehoopt, degeneratiën van spieren. intermusculaire haemorrhagieën, in het endo- en pericardium verdikkingen en troebelingen, vorming van kleine papillen aan het endocardium. In de niet verkleurde spiervezelen vond hij dezelfde veranderingen als bij inanitie. Nooit echter heeft hij mitosen aangetroffen.

Resumeerende, hetgeen over de doodsoorzaak na vagus-doorsnijding bekend is, dan vinden we:

1°. door TRAUBE bewezen, dat de heftige, septische, snel doodende pneumonie gevolg is van aspiratie; dat dus deze niet onder de eigenlijke doodsoorzaken thuis behoort;

2°. eene karakteristieke longaandoening, bestaande in hyperaemie en oedeem van het longweefsel, als gevolg van vagusdoorsnijding, door SCHIFF, GENZMER, ZANDER en KNOLL aangetoond, doch wegens hare geringe intensiteit geen plaats onder de factoren van den dood toegekend;

3°. door EICHHORST bewezen, en door WASSILIEFF, FANTINO, KNOLL, e. a. bevestigd, dat degeneratie van de hartspier na vagotomie optreedt, en deze dus onder de doodsoorzaken kan meêtellen;

4°. door EINBRODT, KREHL, GENZMER, ZANDER, KNOLL e. a. aan de stoornissen in beweging en secretie van oesophagus en maag eene groote resp. de eenige plaats onder die doodsoorzaken verzekerd;

5°. op veranderingen in het endo- en pericardium door KNOLL de aandacht gevestigd.

Bij dezen stand van zaken was het dus alleen FANTINO, die in spiercellen van het hart slechts éénmaal mitosen had aangetroffen. Alle anderen zwijgen over progressieve veranderingen in spiercellen. Toch maakten de onderzoekingen van Dr. BERVOETS het waarschijnlijk, dat die progressieve veranderingen in de naar den bloedstroom toegekeerde spiercellen-laag, en in het endocardium te vinden zouden zijn. Experimenten op duiven, konijnen, katten en honden hebben deze vooronderstelling volkomen bevestigd, en ik zal, zonder den lezer met een uitvoerig verhaal van alle genomen experimenten te vermoeien, in de

volgende bladzijden eenige proeven mededeelen, waaruit blijkt dat de vagotomie bij deze dieren steeds gevolgd wordt door nieuwvorming, door middel van indirecte kerndeeling in de spiercellen van het hart, en in de endothelium-bekleeding zoowel van kamer- en boezemwand als van den vrijen rand der kleppen.

EXPERIMENTEN.

Wanneer men bij eene duif beiderzijds vagotomie verricht, dan vertoonen deze dieren de verschijnselen, die door EICHHORST zóó uitnemend zijn beschreven, dat daaraan weinig valt toe te voegen.

Onmiddellijk na de doorsnijding vermindert de frequentie der ademhaling, daalt van 40—70 tot 20, 10 en minder per minuut. Bovendien heeft zij reeds dadelijk het karakter van diepe inspiratiën aangenomen, dat later nog duidelijker optreedt.

De frequentie van den hartslag daarentegen, die bij normale duiven tusschen 150 en 300 per minuut wisselt, neemt, somwijlen na voorafgaande verlangzaming, dikwijls tot op het dubbele toe. Polsfrequentiën van 300—400 zijn na vagotomie geen zeldzaamheid. In den regel kan op het oogenblik, waarop de tweede vagus wordt doorgesneden, met den stethoscoop eene eigenaardige verandering in den klank der harttonen worden waargenomen. Somwijlen is de eerste toon onmiddellijk vervangen door een geruisch. Toch komt dit slechts zelden voor. Maar gewoonlijk worden de tonen dof, verliezen hun vroeger timbre. Eindelijk valt soms als onmiddellijk gevolg der vagus-doorsnijding het groot aantal slikbewegingen, die de duif maakt, op.

In den regel keeren de frequentie van ademhaling en hartslag in de eerste 24 uur na de operatie min of meer tot de norma terug. Ondanks deze weder iets toegenomen ademhalingsfrequentie heeft de duif het benauwd: prae-inspiratorisch wordt de bek gestrekt, en de snavel geopend, en de geheele duif beweegt meê bij de krachtige poging tot inspiratie, trilt met

hare vleugelen en pooten. Bovendien begint de krop te zwellen en bemerkt men, dat hij gevuld is met eene vochtige, waterrijke massa, die het dier uit den bek loopt, en zijn hok nat maakt. Ook EICHHORST werd door dit verschijnsel getroffen, en zocht de oorzaak daarvan in vermeerderde salivatie. ZANDER daarentegen schrijft de oorzaak ervan aan regurgitatie van vloeibare spijsdeelen toe, uit den krop of oesophagus afkomstig. Als men den krop uitdrukt en den dieren drinken onthoudt, kan men dan ook dit verschijnsel tot een minimum reduceeren. De hartsfrequentie, gelijk gezegd, neemt in den regel weder af, de tonen zijn dof, en in plaats van den 1ste toon hoort men dikwijls een geruisch. Het dier is in gewicht teruggegaan.

Reeds in het begin van den 2den dag maakt het dier den indruk van zeer ziek te zijn: krop ad maximum gevuld, vocht vloeit uit den bek, de veeren staan omhoog, het beest zit gedoken in een hoek, beweegt zich weinig. Het gewicht is weer sterk verminderd, wanneer ten minste niet de zich steeds met voedsel vullende krop, die dikwijls de grootte van een sinaasappel bereikt, deze gewichtsvermindering verbergt: eene der redenen, naar het mij voorkomt, waardoor sommige onderzoekers op een dwaalspoor zijn geraakt, als zij het bestaan van inanitie bij duiven ontkennen. Het wondje is intusschen weer genezen. De hartsfrequentie is uiterst wisselend, maar steeds sneller dan vóór de operatie, en soms treden geruischen op, die zoowel systolisch als diastolisch kunnen voorkomen.

WAARNEMING I. **Duif** (gemerkt XV.)

Gewicht: 271 Gram.
Frequentie van hartslag: 244 per minuut.
" " ademhaling: 60 " "

16 *Juli* te 11½ ure a. m. worden beide n.n. vagi doorsneden en zoover mogelijk uitgetrokken. Onmiddellijk na de operatie wordt de ademhalingsfrequentie 18 p. m.; polsfreq. 306. Harttonen gerekt.

17 *Juli.*

Gewicht 236 G.
Frequentie der ademhaling: 40 per minuut.
" van den hartslag: 256 " "

De eerste toon heeft plaats gemaakt voor een zeer sterk geruisch. De krop

is matig gevuld. Er is slechts weinig natheid om den bek, maar het dier is alle drinken onthouden.

18 *Juli.* Gewicht 222 G.
Frequentie der respir: 42 per minuut.
" van hartslag: 240 " "

Tonen zijn dof. Souffle niet meer te hooren. Krop weinig gevuld; weinig natheid om den bek.

19 *Juli.* Gewicht 216 G.
Ademhalingen: 34 per minuut.
Hartslagen: 272 " "

Tonen dof, sommwijlen, maar niet constant, met een sterk geruisch vergezeld. Krop lam, sterk gevuld. Het dier is zeer ziek; verliest weinig vocht uit den bek.

20 *Juli* Duif wordt dood in het hok gevonden.
Gewicht 209 G.

Autopsie. Duif is uiterst vermagerd. In de *longen* geen duidelijke veranderingen.

Hart: Hartspier is in sterke mate veranderd; geelachtig-witte en melkwitte striemen wisselen met roode streepen af. Snijdt men de punt van het hart af, dan treft de bizondere plaats, welke de veranderingen in de hartspier innemen den waarnemer; vooral tegen het endo- en pericardium aan is met het bloote oog herkenbare vettige degeneratie duidelijk.

Daartusschen (in het midden dus van het myocardium) bezit de hartspier de bij duiven gewone bruinroode kleur. Van binnen gezien, is het aan het linker hart duidelijk, dat de sterkste veranderingen zoowel in boezem- als kamerwand aan weerszijden van den atrio-ventriculairen ring te zien zijn. Aan den binnenwand van het hart hangen geen stolsels. De vrije rand der atrio-ventriculair klep is dik, en met doorschijnende, deels witte, deels rose gekleurde, kleine verhevenheden bezet, die niet de grootte van een' speldeknop bezitten. De hartwand zelf schijnt zeer dun.

WAARNEMING II. **Duif** (gemerkt V.)

5 *April.* Beiderzijdsche vagotomie en uittrekking der vagi.

Vóór de operatie,	hartslagen:	208	per minuut.
	ademhalingen:	54	" "
Na de operatie,	hartslagen:	220	" "
	ademhalingen:	11	" "
6 *April.*	Hartslagen:	240	" "
	Ademhalingen:	26	" "

Er bestaat een zwak systolisch blazen, niet constant. Tonen dof.

7 *April.* Hartslagen: 256 per minuut.

Beide harttonen hebben plaats gemaakt voor geruischen. De krop is in sterke mate gevuld. Uit den bek loopt voortdurend vocht, waardoor het dier zich en zijne omgeving bezoedelt.

8 *April.* Hartslagen: 240 per minuut.

Duidelijk souffle. Krop zeer sterk gevuld. Voortdurend druppelt vocht uit den bek.

9 *April.* Polsfrequentie: 260 per minuut.

Krop ad maximum uitgezet. Duif wordt gedood.

Autopsie. Duif zeer sterk vermagerd. Slokdarm en krop, vooral de laatste, tot enormen omvang uitgezet. In het hart geen stolsels. Het hart weegt 4.39 G. De aan het endo- en pericardium grenzende gedeelten der hartspier met witte striemen bezaaid, waartusschen enkele bloedingen. Op den naar den boezem toegekeerden vrijen rand der mitraalslippen dezelfde kleine, doorschijnende, witte of rose gekleurde knobbeltjes, die we bij waarneming I aantroffen. Hartpunt wordt in osmiumzuur gehard, en het overige na openknipping in geconcentreerde oplossing van sublimaat in physiologisch water gehard, na 12 uur uitgewasschen en in jodium houdenden alcohol bewaard.

De pluis-praeparaten van den in osmiumzuur geharden spierwand van het hart geven hetzelfde microscopische beeld, als EICHHORST [1]) afteekende: In vele spiervezelen is de dwarse streeping geheel te loor gegaan, en de meeste zijn gevuld met die eigenaardige, kleine korrels, welke zich met osmiumzuur niet zwart kleuren, en voor azijnzuur niet weggaan. [2]) De grootere zich met osmiumzuur wèl zwart kleurende korrels, die EICHHORST bij duiven in de spiervezelen afbeeldt, komen slechts bij uitzondering tot waarneming.

Van veel belang waren daarentegen doorsneden van het in sublimaat gefixeerde hartstuk, dat na insmelting in paraffine en kleuring met haematoxyline werd onderzocht.

Om eene overlangsche doorsnede, die den atrio-ventriculair-ring treft, bij eene normale duif te onderzoeken, scheen het mij gemakkelijk toe, het hart aan de rechter- en linkerzijde overlangs door te knippen en de randen aan elkaar te hechten. Men spreidt dan als het ware den cylinder, dien het hart na wegknipping van de punt vormt, tot een vierkant uit en de binnenwanden van het linker- en rechterhart zijn dan de buitenranden van het vierkant geworden. De valvula mitralis is dan in den regel doorgeknipt en de van de aorta afgekeerde slip is door de snêvlakte getroffen. Men ziet de intacte gave slip, die den toegang tot de aorta bedekt, en is in de gelegenheid om aan weerskanten de gespleten van de aorta afgewende slip te onderzoeken, terwijl men de slip, die den toegang tot de aorta bedekt, voor later onderzoek bewaart. De overlangsche doorsnede, van boven naar beneden onderzocht, geeft dus achtereenvolgens aan haren vrijen rand den binnenwand van den boezem, den atrio-ventriculair-ring met de klep en den binnenwand van de kamer met de papillairspier te zien. Aan den wortel der klep hechten zich de chordae tendineae aan de naar de kamer toegekeerde vlakte vast. Somwijlen worden zij in doorsnede aangetroffen, in andere gevallen weer niet. Van de vrij samen-

[1]) l. c.

[2]) De beteekenis dezer korrels als degeneratie-verschijnselen wordt door KNOLL in twijfel getrokken.

gestelde verhoudingen dier plaatsen mogen fig. 1 en 2, in verband met de hier volgende beschrijving een beeld geven: De atrio-ventriculair-ring bestaat bij duiven uit los bindweefsel. Dit los bindweefsel verdicht zich tegen den spierwand van kamer en boezem aan, maar het meest verdicht het zich aan de grens tegen het myocardium der kamer aan, en vertoont daar ook tusschen de golvend gebogen bindweefselstrengen elastische vezelen. Die strook van verdicht bindweefsel, tegen de kamer aan gelegen, zet zich eenerzijds voort in het endocardium der kamer, en volgt andererzijds de atrio-ventriculair klep langs haren onderwand tot ongeveer het midden dier klep, om daar in de chorda tendinea van de papillairspier over te gaan. Het los bindweefsel van den atrio-ventriculairen ring zet zich voort in den wortel der klep, begeleidt eerst de dichte bindweefselstrook, die tot chorda tendinea wordt en zet zich zelfs tot in den vrijen kleprand voort. De spieren van den boezem alsmede zijn endocardium gaan in den wortel der klep over. Aldus vindt men den wortel der klep in deze volgorde bestaande uit:

a. het klep-endothelium, dat samenhangt met de endothelium-bekleeding van het endocardium der voorkamer;

b. het stroma van het endocardium, dat de voortzetting is van het endocardiale stroma der voorkamer;

c. het spierweefsel, dat de voortzetting is van het myocardium der voorkamer;

d. het losse bindweefsel, dat van den atrio-ventriculair-ring komt;

e. de verdikte bindweefselstrook, die tot chorda tendinea wordt, en met het endocardium der kamer samenhangt;

f. het endotheliaal bekleedsel, dat de voortzetting is van het endothelium van het kamer-endocardium.

Somwijlen zijn nog tusschen *d* en *e* ingevoegd eenige spierbundels, die met het myocardium van de kamer samenhangen, en die zich andererzijds tot in de papillairspier laten vervolgen.

Soms kan het gebeuren, dat het onder *d* genoemde weefsel zeer dun is, zoodat slechts eene dunne bindweefselstrook de spierbundels van voorkamer en kamer scheidt. De spierbundels die van de voorkamer afkomstig zijn, gaan wel in den vrijen kleprand over, maar worden daar dunner en dunner, en ten slotte bestaat de vrije kleprand slechts uit eene duplicatuur van het endocardium der voorkamer, welke beide endocardium-platen alleen nog door het losse bindweefsel, dat uit den atrio-ventriculair ring afkomstig is, gescheiden en met endothelium bekleed zijn.

De veranderingen, die we bij deze duif in het hart onder het microscoop waarnemen, hebben nu in de eerste plaats betrekking op de klep. In den vrijen rand der klep is het endothelium sterk gewoekerd, en worden mitosen in groot aantal aangetroffen. Maar niet alleen de endotheliaal bekleeding is gewoekerd, ook de lamellen van het endocardium zijn uiteengedrongen; daartusschen is eene sterke cellenwoekering en worden mitosen gevonden. De knobbeltjes, die we op den naar den boezem toegekeerden vrijen rand der klep hadden aangetroffen, blijken te bestaan uit hoopjes nieuw gevormde cellen, die mitosen in groot aantal bevatten (fig. 4). De geheele klep is verdikt ten gevolge van nieuw ge-

woekerd weefsel, waarin op enkele plaatsen met bloed gevulde spleten zich vertoonen. Ook in het spierweefsel, dat van boezem en kamer in den wortel der klep indringt vindt men veranderingen van progressieven aard, en herhaaldelijk ontmoet men ook hier kerndeelingsfiguren. Maar niet alleen in de klep, ook langs de geheele endocardiale vlakte van het hart, zoowel langs den boezem als langs den kamerwand vindt men cellen, welke in nieuwvorming verkeeren.

De spierwand van het hart biedt zeer eigenaardige veranderingen aan. Reeds bij kleine vergrooting bemerkt men, dat op sommige plaatsen het aantal kernen verminderd is. Bij sterkere vergrooting treft men inderdaad op die plaatsen vele spiercellen aan hetzij zonder kern, hetzij met kernen, die regressieve veranderingen vertoonen. Soms zijn zij tot „schimmen" van kernen gereduceerd, d. w. z. kernen, die kleurstof niet meer hebben opgenomen, en die wegens hare kleurloosheid, haar gezwollen zijn, en hare vage omtrekken den naam verdienen van „schimmen" van kernen. Verder vindt men ook spierkernen met aangevreten randen en met partieele blaasvorming van het kernlichaam. Merkwaardiger is het, dat men, vooral dicht onder het endocardium, in de papillair spier op veel plaatsen ophoopingen van cellen vindt, welke tot haardjes zijn bijeengedrongen. Die haardjes vindt men nimmer in het midden der hartspier, waar overigens ook de regressieve veranderingen schijnen te ontbreken; wel daarentegen — zij het ook in minder aantal — worden zij dicht bij het pericardium gevonden. Die haardjes bestaan naar mijne meening uit gewoekerde spiercellen (fig. 9). In zulke haardjes (waarvan het aantal dikwijls zeer groot kan zijn) vindt men aan de peripherie steeds één of meer mitosen, die in spiercellen blijken te liggen.

Wel is in die spiercellen de dwars-streeping voor het meerendeel onduidelijk geworden, gelijk trouwens bij sublimaat-behandeling in den regel in de hartspier het geval is na vagus-doorsnijding en vooral in de hartspier van duiven. Vooral daar, waar zulke haardjes nog klein zijn, waar zij slechts uit eenige weinige cellen naast elkander bestaan ontmoet men nevens zeer gezwollen, staafjes-vormige kernen van spieren allerlei stadia van kerndeeling. Doch niet alleen aan de peripherie van grootere haarden, of in de kleine haardjes, ook elders in den spierwand (maar nooit in het midden van het myocardium) vindt men ook sporadisch herhaaldelijk tusschen de gezwollen spiercellen enkele, die in nieuwvorming verkeeren (fig. 13). Zoo min de plaats als de richting der kerndeelingsfiguur laten twijfel over, of zij wel in eene spiercel ontstaan: zijn de bundels dwars getroffen, dan ziet men ook de mitosen dwars, zijn zij in lengte-richting aangetroffen, dan ziet men ze overlangs. Het is zeker, dat zeer dikwijls deze haardjes in de buurt van capillaire vaten liggen, maar ten stelligste moet ontkend worden, dat die haardjes uitsluitend opgebouwd zijn uit de elementen van het interstitieele weefsel, gelijk KNOLL beweert (fig. 11).

Dikwijls genoeg kan men rondom de kleine slagaderen infiltratie vinden van cellen, die als zwerfcellen zijn aan te zien; dikwijls genoeg is zulk een haardje ten deele opgebouwd uit woekerend interstitieel weefsel, waarin eveneens kerndeelingsfiguren voorkomen; maar zeer stellig kan, gelijk fig. 13 bewijst, worden aangetoond, dat kariokinetische figuren te vinden zijn in cellen, die nog, zij het onduidelijk, dwarsstreeping vertoonen.

Hoewel nu de hartspier in hare aan het endocardium grenzende lagen, onverschillig of die op de klep, of in den boezem- of in den kamerwand is gelegen, doorzaaid is met cellen, die in nieuwvorming door indirecte kerndeeling verkeeren, zoo gelukt het toch slechts zelden om mitosen te vinden, die onder alle opzichten aan typische kerndeelingsfiguren beantwoorden. Enkele malen treft men kernen in fraaien ton- of stervorm met een groot aantal normale lissen aan, maar verreweg het meerendeel vertoont onregelmatigheden in den vorm der chromatine houdende lissen, welke de moeite der vermelding waard zijn.

In de eerste plaats ziet men zeer dikwijls gezwollen lissen, die dan dikwijls kolf- of knotsvorm vertoonen. Voorts ziet men de deeling in dochtercellen asymmetrisch plaats vinden; vindt men, dat enkele lissen zich hebben afgesnoerd, en in grooter of kleiner aantal bijeen, afgescheiden van de rest, in de cel zwerven. Zelfs ziet men hier en daar cellen, die schijnen zich in een drietal dochterkernen te zullen gaan verdeelen, althans men vindt dan de chromatinelissen op eene manier opgehoopt welke deze onderstelling toelaat. En verder treft soms de smalheid en het atrophisch uiterlijk der lissen. Overmatige zwelling der lissen, atrophie der lissen, en asymmetrie der asters treft men zeer dikwijls aan. Van de chromatine-looze richtingsfiguur ziet men in de meeste gevallen niet veel. Het is ook geen zeldzaamheid, dat men de kerndeelingsfiguur van de eene dochtercel uit een ontelbaar aantal lissen ziet bestaan, terwijl de andere er slechts 3 of 4 bevat. In een zeker aantal is de kern in een vormloozen klomp chromatine veranderd, waaraan hier en daar sterk gekleurde chromatine-kogels aanhangen, en waarbij men niet meer het recht zou hebben om van eene kerndeelingsfiguur te spreken, als niet geleidelijke overgang tot normale mitosen tevens werden aangetroffen. Tusschen de normale kerndeelingsfiguren en de chromatine-rijke kernen, die in brokken uiteenvallen, vormen deze pathologische kerndeelingsfiguren eene brug.

Voorts komen in de hartspier herhaaldelijk kleine ecchymosen voor, en dikwijls heeft het den schijn, alsof zulke bloedingen in de buurt van zoo'n zooeven beschreven haardje gelegen waren. Het interstitiecle weefsel is hier en daar verdikt, en schijnt als het ware de plaats van verloren gegaan spierweefsel te hebben ingenomen.

Naast de slagaderen van kleinere orde vindt men dikwijls buizen, die uit vrij groote cellen zijn opgebouwd en welke evenwijdig aan die arteriën verloopen. Vlak onder het endocardium tegen den spierwand aan ontmoet men dikwijls diezelfde buizen. Fig. 14 geeft ze weer uit hare omgeving geisoleerd. Hoewel ze een gesloten vaatnet vormen, zijn de cellen, waaruit de wanden zijn opgebouwd veel te groot om aan nieuw-gevormde capillaria te kunnen denken. De plaats, waar men die buizen vindt, n.l. naast de kleinere arteriën en onder het endocardium, pleit er veel meer voor, dat wij hier voor ons hebben lymphevaten, waarvan de endotheliaal bekleeding sterk gezwollen is. Wel hebben wij in het pericardium van dit hart nieuwgevormde bloedvaten gezien, die mogelijkerwijs door knopvorming zouden kunnen zijn ontstaan.

WAARNEMING III. **Duif** (gemerkt XII).
Gewicht 269 G.

29 *Juni*. Beide vagi worden te 11½ ure a. m. doorgesneden en uitgetrokken

Vóór de operatie:	hartslagen:	156	per minuut.
	ademhalingen:	45	" "
Na de operatie:	hartslagen:	282	" "
	ademhalingen:	11	" "
30 *Juni*:	hartslagen:	208	" "

Een zeer duidelijk souffle is te hooren.

ademhalingen: 30 " "

Krop is ad maximum gevuld.

Duif weegt 284 G.

1 *Juli*. " " 240 "

Krop ad maximum gevuld.

Uit den snavel loopt voortdurend vocht.

Polsfrequentie: 255 per minuut.
Respir.frequentie: 80 " "

Duif wordt gedood.

Autopsie: Gewicht van het *hart:* 2.24 G. Hart is groot. Op de middenvlakte wisselen roode en witte striemen elkander af. Langs den vrijen rand der mitraal-klep vele kleine doorschijnende verhevenheden, waarvan sommige rose zijn gekleurd. Bij doorsneden treft men in de papillair-spier bloedige striemen aan, welke vooral tegen het endo- en pericardium aan zijn gelegen. Evenals bij de vorige waarneming is de in het midden gelegen spierstrook van den kamerwand van normale kleur.

Het microscopisch onderzoek leert, dat ook bij deze duif belangrijke veranderingen in het endocardium en de hartspier worden aangetroffen. In de klep zijn de veranderingen minder intensief dan onder waarneming II mocht worden vermeld. Nochtans is de endothelium-laag, vooral die, welke naar den boezem toegekeerd is, in sterke mate gewoekerd, en worden tusschen de gewoekerde cellen hier en daar mitosen aangetroffen. Ook de sub-endotheliale lagen zijn uit elkander gedrongen door een groot aantal nieuw-gevormde cellen. De boezemspieren, welke in den wortel der klep indringen nemen aan de nieuwvorming deel. De geheele endothelium-laag van het endocardium van kamer en boezem verkeert in woekering, en men vindt er hoopjes tegen neergeslagen, die uit witte bloedcellen en fibrine bestaan. Mitosen worden ook aangetroffen in het endothelium van het endocardium der kamer. Het aan het endocardium grenzend gedeelte der hartspier is hier en daar uitermate bloedrijk. De capillaria zijn overvuld in zóó sterke mate, dat zij de spiercellen uit elkander dringen. Hier en daar is bloed in het weefsel uitgestort. Dezen bloedrijkdom vindt men tegen het endocardium aan zoowel in kamer- en boezemspier als in de papillair-spier. Het midden der hartspier blijft van dien bloedrijkdom verschoond. In dit uiterst bloedrijk weefsel vindt men eene zeer levendige kern-woekering, en men vindt die gewoekerde kernen weder in haardjes gegroepeerd, die echter van

veel kleineren omvang zijn dan dit bij de duif der vorige waarneming het geval was. Ook elders treft men zulke haardjes hier en daar aan, doch nergens bereiken zij de uitbreiding, die onder Waarneming II kon worden geconstateerd, en ook het aantal mitosen, die men in die haardjes kon waarnemen, was niet zoo groot als bij de vorige duif. Toch gelukt het na eenig zoeken ze er in aan te treffen.

WAARNEMING IV. **Duif** (gemerkt XIV.)

29 *Juni.* Gewicht: 247 G.
Hartslag-frequentie: 156 per minuut.
Respiratie-frequentie: 42 " "

Beide vagi worden te 12 ure 's middags doorgesneden en uitgetrokken.

Na de operatie wordt bij auscultatie van het hart een zeer duidelijk souffle waargenomen. De hartslag-frequentie is 208 p. min. geworden, en het aantal ademhalingen 10 p. min.

30 *Juni.* Gewicht 220 G.

1 *Juli.* " 216 "

4 *Juli* " 185 "

Hartslag-frequentie: 255 per minuut.
Resp.-frequentie: 30 " "

Zeer duidelijk souffle bij auscultatie van het hart te constateeren.

Te 11 ure 's voormiddags wordt het dier gedood.

Autopsie. *Krop* en *slokdarm* zijn ad maximum gevuld. *Longen* vertoonen geen veranderingen. *Hart* weegt 2.14 G. Op de linker atrio-ventriculair-klep worden submiliaire verdikkingen waargenomen. Langs de binnenvlakte van het opengeknipte hart vindt men de eigenaardige witte en roode streeping terug. Stukjes van het hart worden in osmiumzuur en picrinezuur gelegd, het overige in geconcentreerde sublimaat-oplossing gehard. Ook hier blijkt de in osmiumzuur geharde spiercel hare dwarse streeping voor het meerendeel te hebben verloren, en treft men in de plaats daarvan tallooze kleine albuminoïde korreltjes aan. Meestal zijn de spieren tevens gezwollen. Daarnevens echter vindt men wel in minder groot aantal spiercellen, welker dwarse streeping verloren ging, die glanzend zijn, en welker randen een eigenaardig gekarteld aanzien vertoonen (wasachtig veranderde spieren). De lengtedoorsneden van het hart vertoonen weer op enkele plaatsen nieuwvormingen in den vrijen kleprand en mitosen worden er aangetroffen. Evenzoo bestaat er woekering in het endocardium der kamer, en eenige haardjes van nieuw gewoekerde spiercellen worden, hoewel zeldzaam, weder daarin gevonden; mitosen worden evenmin gemist. Meer zijn de atrophieën op den voorgrond getreden, en men vindt, zelfs in de onmiddellijke nabijheid van zulke haardjes, kernen, die zeer smal zijn, of wel kernen, die gezwollen zijn, maar nauwelijks kleurstof opnemen, zoodat voor deze soort kernen de naam van „schimmen van kernen" gerechtvaardigd is.

WAARNEMING V. **Kat** (gemerkt I.)

Bij een kleine witte kat, waaraan voor ± 14 dagen thyreoïdectomie is gedaan, worden op 7 *Augustus* de beide n.n. vago-sympathici doorgesneden en uitgetrokken. Daarna wordt de trachea middendoor gesneden. Het bovenste stuk ervan wordt zorgvuldig dichtgenaaid. Het onderste stuk wordt, *en bec-de-flûte* toegespitst, aan de huid vastgehecht, en de wond door een draad om den hals in de breedte opengehouden. De hartslag, die vóór de operatie 160 p. min. bedroeg, is onmiddellijk na de operatie tot 150 gedaald. De ademhalingsfrequentie daalt van 14 tot 9 p. min. Het diertje verliest kolossale hoeveelheden speeksel (?), die hem langs neus en voorpooten druipen. De hartslag wordt gaandeweg frequenter, tot 200 p. min. De tonen zijn dof. Geen geruisch.

8 *Augustus*. Het diertje neemt wat melk tot zich, waarop het zeer benauwd wordt. De ademhaling bedraagt 12 p. min. Hartslag vertoont duidelijk bruit de galop, en is tot 92 p. min. gedaald. In den loop van den ochtend bezwijkt het dier onverwachts, 26 uur na doorsnijding van den n. vago-sympathicus, en eerst in den namiddag kan de sectie plaats vinden.

Autopsie leert dat de *slokdarm* en de *maag* melk bevatten, en uitgerekt zijn. In de *trachea* wordt in het aanvangsstuk bij de wonde eenig exsudaat gevonden. De *longen* kunnen worden opgeblazen en van pneumonische haarden blijkt niets. Het *hart* is wijd. Het schijnt in diastole te zijn blijven stilstaan, zoodat de enorme kamerverwijding in het oog valt. De binnenvlakte van het hart ziet bijna geel. Op den kleprand en bepaaldelijk op de van de aorta afgewende slip vindt men transparente verdikkingen. Het hart wordt in zijn geheel in sublimaat gehard.

Op de klep blijken de transparente knobbeltjes te bestaan uit woekeringen deels van het endothelium, deels van het daaronder gelegen bindweefsel. Men ziet, gelijk in fig. 3 is afgebeeld, het endothelium in de onmiddellijke nabijheid van het knobbeltje gezwollen en vermeerderd, en geleidelijk overgaan in de normale endothelium-bekleeding. Op het knobbeltje vindt men deels gewoekerd endothelium, deels vermeerdering der daaronder gelegen cellen, die de elastische lamellen uit elkander dringen. Slechts na lang zoeken wordt in het endothelium der klep in de buurt van zulk een knobbeltje eene kerndeelings-figuur gevonden. De spierwand van het hart is vooral in de lagen, die tegen het endocardium aan grenzen, rijk aan kernen, welke deels als volumineuse, gezwollen spierkernen zijn aan te zien, deels gerangschikt zijn tot kleine haardjes van 5 en meer kleine chromatine-rijke kernen, die dikwijls in rijen aanéén gelegen zijn. Het gelukt niet, om in deze kleine haardjes mitosen te vinden. Daarentegen vindt men op plaatsen, verder van het endocardium verwijderd, maar toch ook in de daaraan grenzende lagen, de reeds bij duiven beschreven „schimmen" van kernen terug, die met hare geratatineerde randen een scherp contrast vormen met de groote, fraai gekleurde spierkernen, welke bij en om de kleine haardjes zijn gelegen.

WAARNEMING VI. **Hond** (gemerkt A.)

Frequentie van den hartslag: 100 per minuut.
" " de ademhaling 13 " "

Op 3 *Augustus* wordt des voormiddags te 10½ ure de linker n. vago-sympathicus doorgesneden, en de rechter doorgesneden en uitgetrokken. Daarna wordt trachea doorsneden, het bovenste stuk der trachea met groote zorg dichtgenaaid, en het benedenstuk aan de huid vastgehecht. Na de operatie is de polsfrequentie tot 190 gestegen, en de ademhalings-frequentie tot 4 gedaald. De tonen zijn dof en gerekt, maar er is geen souffle.

4 *Augustus* '94. Ademhalings-frequentie bedraagt 6, hartslag-frequentie 182 p. min. De hond weigert alle voedsel, verliest eene groote hoeveelheid vocht uit den bek, dat hem langs de voorpooten neerdruipt. De halswond zelf is droog. Tonen zijn dof. Geen geruisch is te hooren. De hond leefde 's avonds te 9 uur nog, en dreigde toen te stikken. Hij wordt op 5 Augustus dood in het hok gevonden.

Autopsie. De *slokdarm* is wijd, niet samengevallen, er is geen voedsel in aanwezig. In het begin van de *trachea* is schuimend vocht aanwezig. Het afgebonden bovenstuk heeft niet volkomen gesloten en in de trachea is schuimend vocht geraakt, maar daarenboven ligt in het aanvangsstuk der trachea een massa bloedig exsudaat, ten gevolge waarvan de hond waarschijnlijk is gestikt. In de onderkwabben van beide longen zijn pneumonische haarden. Het *hart* is zeer wijd. De spierwand ziet wankleurig. Op de kleppen, vooral in het rechter hart, is eene duidelijke endocarditis. Helder doorschijnende en rose knobbeltjes vindt men op den vrijen rand der kleppen. In mindere mate is dit ook aan het linker hart het geval. Op den vrijen rand der aorta-slip van de mitralis, die aan haar oorsprong verkalkt weefsel bevat, vindt men endothelium-woekering in geringen graad, en het bindweefsel der klep met tallooze cellen geïnfiltreerd; mitosen worden daarin niet gevonden. Op den vrijen rand der rechter atrio-ventriculair-klep bestaat eene kolossale woekering van het endothelium. Gelijk bij onderzoek blijkt, bestaan de daar gevonden knobbeltjes geheel uit fraaie endothelia, maar ook daarin vindt men geen mitosen. Men vindt in den kamerspierwand langs het endocardium ook hier cel-vermeerdering, maar geen bepaalde rangschikking der cellen in haardjes. Langs enkele kleinere bloedvaten vindt men een gering infiltraat. Een aantal kernen zijn geatrophieerd. En in het algemeen kan men zeggen, dat de tegen het endocardium gelegene gezwollen zijn.

WAARNEMING VII. **Hond** (gemerkt B.)

8 *Augustus*. Eenen flinken, jongen hond met ademhalingsfrequentie van 36, en polsfrequentie van 130 per minuut, met zeer onregelmatige, maar zuivere harttonen wordt te 11 ure 's voormiddags de uittrekking van den n. vago-sympathicus beiderzijds verricht. De ademhalings-frequentie daalt daarna tot 5 in de 100 secunden, en de polsfrequentie stijgt tot 170 p. min., terwijl de tonen zuiver zijn gebleven. Daarna wordt de trachea doorsneden, het bovenstuk afgebonden, en zoodanig toegenaaid, dat uitvloeiing van speeksel in het onderstuk onmogelijk is. Het onderstuk, toegespitst „*en bec-de-flûte*", wordt aan de huid

gehecht en de wond door draden om den nek in de breedte opengehouden. Na de operatie is de hond zeer wel.

9 *Augustus.* De hond slikt zeer dikwijls; heeft volstrekt niets gevreten. Ademhaling bedraagt ongeveer 6 p. min., is moeielijk te tellen, omdat de uitademing uitermate gesaccadeerd is. De 1ste harttoon is gerekt, en de 2de klinkend. Hartslag-frequentie bedraagt 122 p. min.

10 *Augustus.* Ademhaling heeft met hoorbaren stridor plaats. De tracheaal-opening was bijna door exsudaat gesloten; dit wordt echter nog bij tijds verwijderd. De hond slikt zeer dikwijls, maar heeft geen speekselvloed.

Ademhalingen: 8 p. min.
Pols-frequentie: 180 p. min.

De hond vreet spontaan niets, maar krijgt een voedings-lavement, bestaande uit pepton en melk, dat evenwel niet wordt binnengehouden

11 *Augustus.* Hartslag-frequentie: 176.
Respir.- „ : 8 p. min.

Twee voedingslavementen.

12 *Augustus.* Hond vreet niets, is echter vrij opgewekt.
Pols-frequentie: 172.
Respir.- „ : 8 p. min.

Te 9 ure, dus 94 uren na doorsnijding van den n. vago-sympathicus, wordt de hond door verbloeding uit de carotiden gedood.

Autopsie. Het *hart* wordt opengeknipt, terwijl het nog klopte. Het vertoont een' geelachtigen, hier en daar gestreepten spierwand aan beide kamers, maar vooral aan de rechter. De linker kamer is zeer wijd. De linker atrio-ventriculair-klep is algemeen troebel, niet meer doorschijnend. De plaats van aanhechting der papillair-spieren alsmede de vrije rand dier klep is bedekt met knobbeltjes ter grootte van bakerspelde-knoppen. Op beide slippen is dit het geval, maar vooral op de van de aorta afgewende. Deze knobbeltjes zijn wat transparent, enkele eenigszins rose gekleurd. In den kamerwand langs het endocardium vindt men tal van streepjes, bloedig en doorschijnend, in de lengte-as van het hart verloopende. De linker atrio-ventriculair-klep maakt den indruk van gezwollen te zijn, en in veel erger mate is dit ook aan de rechter het geval. De rechter atrio-ventriculair-klep is geheel gezwollen, en daar bovendien de vrije rand der klep en de plaats van aanhechting der papillair-spieren is verdikt is het geheel tot een vormloozen klomp bijeengetrokken. De wand van de zeer wijde rechter kamer is geel, met roode striemen. Op het endocardium van de wanden ziet men met het bloote oog niets bijzonders.

De rechter *long* is goed samengevallen, geheel op te blazen, en geen spoor van pneumonie is er te ontdekken. De linker long is in de onderkwab totaal geinfiltreerd, en in den toevoerenden hoofd-bronchus wordt een bloed-coagulum aangetroffen.

De *slokdarm* is wijd en evenals de *maag* absoluut leêg.

Het hart wordt in geconc. sublimaat-opl. gehard en na kleuring met haematoxyline op lengte-doorsnêe onderzocht. De linker atrio-ventriculair-klep blijkt bij kleine vergrooting op dwarse doorsnede zeer verdikt, de endotheliale bekleeding, vooral de naar den boezem toegekeerde, gewoekerd, en de bindweefsel-laag door nieuw gevormde cellen uiteengedrongen. Zoowel in het endothelium, als in de daaronder gelegen bindweefsel-cellen worden in elk praeparaat (hoewel niet zeer veel) kariomitosen aangetroffen. In den spierwand van het hart zijn de spiercellen zeer veranderd; enkele hebben hare dwarse streeping verloren, en de kernen ontbreken daarin òf geheel, òf zijn atrophisch òf tot schimmen en onregelmatig aangevreten figuren veranderd. Vooral is dit het geval in het myocardium der kamer. Kern-vermeerdering heeft alleen plaats gevonden in dat gedeelte der spier, dat tegen het endocardium aan grenst, en vooral in de papillair-spieren. In zeer groot aantal vinden we er van die kleine haardjes, die in den regel niet ver van overvulde capillaire vaatjes zijn gelegen, maar aan welker vorming spiercellen door deeling bijdragen. Ook daar worden weer mitosen aangetroffen, gelijk uit fig. 12 blijkt. Zooals reeds gezegd is bevinden zich deze haardjes in groot aantal voornamelijk in de papillair-spieren van het hart.

WAARNEMING VIII. Grijs **Konijn** (gemerkt I).
Hartslagen: 208 p. min.
Respiratiën: 200 p. min.

16 *Juli* 1894 Beide vagi worden doorgesneden en uitgetrokken. Daarna trachea-doorsnijding, onderbinding van het bovenste stuk, en hechting van het onderste aan de huid.

Na de operatie 268 hartslagen p. min., zonder geruischen. (Ademhalingsfrequentie is verzuimd op te nemen).

17 *Juli*. Konijn in dyspnoe. Praeinspiratorisch wordt hals en kop gestrekt.
16 diepe inademingen p. min.
en 304 hartslagen p. min.

Tonen dof, zonder souffle. Nergens aan de longen rhonchi. Geen zwelling der wondranden. De opening der trachea groot en vrij.

18 *Juli*. 26 ademhalingen p. min. en 168 hartslagen met dofle tonen. Aan den neus een groenachtig vocht, dat langs de zijden neerloopt en de voorpooten nat maakt. De wondrand aan de trachea is echter er vrij van gebleven, is wijd, staat ruim open.

19 *Juli*. Het dier strekt den kop bij het ademhalen naar voren, opent bij iedere inspiratie den bek, verkeert in groote dyspnoe.
Ademhalings-frequentie: 42.
Hartslag- „ : 152 p. min.

Duidelijk souffle is te hooren. Over de linker thorax-helft hoort men over groote uitgestrektheid crepiteeren, ook rechts wordt hier en daar een rhonchus

gehoord. De neus zit vol van eene groenachtige substantie, die de zijwanden van den hals, en de pooten bevuilt. Het konijn wordt te 4 u. 's nam. door verbloeding gedood, 72 uur na de vagotomia duplex.

Autopsie. Het *hart* is zeer wijd. Myocardium is licht van kleur, en vertoont roode streepen. De naar den boezem gekeerde wand der atrio-ventriculair-klep is tot eene vormlooze massa verdikt. Het endocardium van het rechter hart is gezwollen, en met vele knobbeltjes bezet. De punt wordt in osmiumzuur, het overige gedeelte van het hart, nog kloppend, in sublimaat-oplossing gelegd. In beide onderkwabben der *longen* worden pneumonische plekken gevonden. In de *trachea* geen exsudaat. Het bovenstuk der trachea, dat door den draad goed is afgesloten, is gevuld met een groenachtig schuimend vocht. De *oesophagus*, zoo dik als een vinger, is met eene groene zelfstandigheid gevuld. De *cardia* sluit niet geheel en ook in de *maag* vindt men die voedsel-resten.

De pluis-praeparaten in osmiumzuur leeren, dat in de spieren voor een groot deel de dwarse streeping onduidelijk is geworden, en dat ze ten deele gevuld zijn met de reeds vroeger genoemde, fijne, zich met osmiumzuur niet zwart kleurende korreltjes. Voor een ander deel hebben zij hare dwarse streeping geheel verloren, zijn zij gevuld met eene glanzende massa, en zijn hare randen gekarteld. Zij herinneren dus aan de wasachtig gedegenereerde spieren, zooa's die door ZENKER e. a. beschreven zijn. Waarschijnlijk worden zulke spieren bedoeld in de afbeeldingen, welke EICHHORST [1]) geteekend heeft.

De in sublimaat onderzochte doorsneden, met haemotoxyline gekleurd, leeren ons nu de atrio-ventriculair-klep kennen, als geïnfiltreerd met jonge cellen. Het endothelium is zeer gewoekerd. Talloozo mitosen treft men daarin aan, en deze woekering strekt zich ook uit over het bindweefsel der klep. Tegen den vrijen rand der klep aan is naar de kamerwand toe fibrine neergeslagen, welke als een groote klomp op die klep zit, waarin hier en daar leucocyten. De mitosen in het endothelium der klep, zoowel als in het bindweefsel trekken de aandacht, omdat ze zoo dikwijls in pathologische vormen worden aangetroffen. Op de beschrijving ervan komen we bij de volgende waarneming terug.

In den spierwand van het hart vindt men in groot aantal de van ouds bekende cellen-haarden terug, zoowel in de tegen het endocardium aan gelegen spierlagen van kamer en boezem als in de papillair-spieren, en kerndeelings-figuren worden daarin herhaaldelijk aangetroffen, vooral in die spiercellen, welke direct onder het endocardium zijn gelegen. Op sommige plaatsen zijn die haarden met elkander geconfluëerd en vormen zoo geheele velden; de kernen liggen dan niet meer in de oorspronkelijke richting der spierkernen, maar loopen schots en scheef doorcéen. Het zijn niet alleen in die haarden, waar mitosen worden gevonden, maar ook herhaaldelijk treft men ze sporadisch in de spiercellen aan.

WAARNEMING IX. **Konijn** (gemerkt II).

27 *Juni* Beiderzijds worden de n.n. vagi doorgesneden en uitgetrokken. Tracheotomie wordt verricht; het bovenstuk der trachea afgebonden, het onderste

[1]) l. c.

segment aan de huid bevestigd. Vóór de operatie worden p. min. 189 hartslagen, en 72 ademhalingen geteld, na de operatie 298 hartslagen en 44 ademhalingen.

28 *Juni.* Ademhalingen: 32—36 per minuut.
hartslagen: 154 " "

Harttonen zijn dof, geen souffle. Uit den neus loopt weer dat natte, groene vocht, dat de voorpooten nat maakt.

29 *Juni.* Konijn wordt zichtbaar mager.
Ademhalingen: 22—27 p. minuut.
hartslagen: 132 " "

Over den thorax wordt overal scherp ademhalen, nergens crepiteeren gehoord. Systolische, zoowel als diastolische harttoon met scherp souffle. Uit den neus en langs de voorpooten loopt de groenachtige nattigheid.

30 *Juni.* Konijn vreet sinds gisteren niet meer.
Respiratiën: 30 per minuut.

Vóór elk inspirium wordt de bek geopend, en de kop gestrekt. Bek en neus zijn nat en groen. Nattigheid gaat langs kop, borst en voorpooten. De randen der tracheaalwond eenigszins gezwollen; overigens is wond volkomen droog, en door steenharde jodoform-collodion voor den speekselstroom langs de randen beschut. Nergens over den thorax crepiteeren.

Hartslagen: 200 per minuut.

Aan de punt duidelijk voelbaar "Katzenschnurren". Beide harttonen door geruischen vervangen. Het dier maakt den indruk van erg ziek te zijn. Het wordt te $3^1/_2$ uur 's nam., 76 uur dus na de operatie, door verbloeding uit de carotiden gedood.

Autopsie. Het bovenstuk der *trachea* is tot op de onderbindingsplaats met groenachtig vocht gevuld. Onder die plaats is de trachea gezond en ziet men slechts een weinig mucus op mucosa. *Longen* goed samengevallen, vertoonen macroscopisch niets abnormaals, ook niet bij opblazing. *Hart.* Myocardium is in hooge mate vettig ontaard, en aan de atrio-ventriculair-kleppen en hare omgeving vindt men op het endocardium talrijke, kleine, ondoorschijnende verheffingen. De *oesophagus*, dikker dan een duim, is volgepropt met eene groenachtige brij, die ook in de maag wordt aangetroffen. De cardia is gesloten

Het microscopisch onderzoek leert in de eerste plaats, dat de atrio-ventriculair-kleppen in sterke mate verdikt zijn, en uit eene woekerende cellen-massa bestaan, waardoor het onderscheid tusschen de endothelium-laag en het daaronder liggende bindweefsel geheel is opgeheven. Mitosen worden daarin bij honderdtallen aangetroffen (fig. 5). Maar het trekt ook hier de aandacht, dat deze mitosen slechts zelden den regelmatigen bouw bezitten, zooals men gewoon is ze aan te treffen. Nu eens vindt men de eene helft der "dubbelster" uit een zeer talrijk aantal lissen samengesteld, terwijl de andere helft slechts uit een 3—4-tal chromatine-lissen bestaat; dan weer vindt men, zwervende in de cel, behalve de mitotische figuur, losse chromatine-lissen verspreid; eindelijk stoot men op enkele cellen, waarbij de kariokinetische figuur niet een diaster, maar eene drie-ster vormt (fig. 6, 7 en 8). In den spierwand, zoowel van

kamer als boezem, worden de gewone haarden in zeer groot aantal aangetroffen, en herhaaldelijk worden daarin zoowel regelmatige als onregelmatige, o. i. pathologische, mitosen aangetroffen. Op zeer veel plaatsen worden ook kariokinetische figuren in spier-cellen gevonden, zonder dat het reeds tot vorming van haardjes gekomen is (fig. 10).

Uit de hier medegedeelde experimenten blijkt, dat zonder eenigen twijfel duiven, konijnen, katten en honden na dubbelzijdige doorsnijding van den n. vagus zeer gewichtige veranderingen vertoonen aan het hart. En, wanneer het gelukt, — gelijk dit bij duiven zonder voorzorgen gewoonlijk het geval is, en bij konijnen, katten en honden onder bepaalde voorzorgen het geval kan zijn — om het ontstaan van pneumonie te voorkomen, dan kan het allen schijn hebben, dat het die hartsveranderingen zijn, welke de dieren na vagotomie te gronde richten. Tracheotomie is niet voldoende om longontsteking terug te houden, een noodzakelijke eisch is ook, dat het bovenstuk der trachea door omnaaiing van den slijmvliesrand of door eene ligatuur volkomen wordt dichtgesloten, opdat geen speeksel of voedsel uit mond en slokdarm door de verlamde glottis tot de longen kunne doordringen.

En dat de salivatie (?) en regurgitatie van het voedsel, dat in den verlamden slokdarm steken blijft, niet gering is, blijkt uit de groote massa's vocht, dat uit neus- en mond-opening vloeit, zich langs de zijwanden van den thorax verspreidt en de voorpooten nat maakt. Nooit sluit eene canule zóó afdoende, dat dit vocht niet daarlangs in de trachea kan dringen. Gelijk echter blijkt uit onze laatste waarneming, gelukte onder boven omschreven voorzorgen een konijntje althans gedurende 76 uur vrij te houden van long-ontsteking. Toch gebeurt het wel, dat reeds dan in de longen veranderingen zijn opgetreden, en, daar wij in die gevallen in de grootere long-slagaderen ook éénmaal de tunica elastico-muscularis in woekering begrepen aantroffen, schijnt ons de vraag of de nervus vagus toch niet tevens een' vasomotorischen invloed op de longslagaderen oefent, in den zin als Dr. Bervoets in zijn proefschrift heeft bedoeld, nog geenszins uitgemaakt. En dit te minder, omdat de ver-

handelingen van SCHIFF, GENZMER, KNOLL, ZANDER e. a. van een dergelijken invloed spreken.

Genoeg echter om aan te toonen, dat de snel optredende long-ontsteking in den regel het gevolg is van de corpora aliena, die TRAUBE heeft bedoeld, maar dat daarnevens eene long-aandoening kan optreden, die het gevolg moet zijn van stoornissen, welke de vagotomie te weeg brengt in de long-vaten, hetzij dat deze vaatveranderingen moeten worden toegeschreven aan vasomotorische invloeden, of aan invloeden, die, zooals KNOLL dit bedoelt, de behoorlijke gaswisseling verhinderen.

Ook de waarnemingen van EICHHORST omtrent de gevolgen der vagotomie voor de hartspier vond ik onder bijna alle opzichten bevestigd, al moet ook aan KNOLL worden toegegeven, dat vele degeneratieve veranderingen in de hartspier na vagotomie aan de inanitie moeten worden toegeschreven. Want dat ook de stoornissen in het digestie-apparaat het hare moeten bijdragen, om den dood van het proefdier althans te bespoedigen, schijnt mij boven twijfel verheven. De verlamming van den slokdarm en krop, de voedsel-weigering en het braken bij honden, en de gewichts-afname, die constant na vagotomie bij alle dieren voorkomt, geven reden genoeg om inanitie aan te nemen. Wat nu de vraag betreft, wat in laatste instantie de oorzaak van den dood is, deze schijnt mij toe bij de verschillende dieren individueel verschillend te moeten worden beantwoord.

Afgezien van deze verschillende doodsoorzaken, heb ik meer bepaaldelijk mijne aandacht gewijd aan de belangrijke veranderingen, die het microscopisch onderzoek van het hart aan het licht brengt. Het zijn niet alleen veranderingen van regressieven aard, die men waarneemt in den spierwand van het hart. Wel kon ik in de in osmiumzuur gehardde spier-praeparaten het onduidelijk worden der dwarse streeping en de infiltratie der spiercellen met talloozo, fijne, zich door osmiumzuur niet zwart kleurende korrels vaststellen [1]; kon ik daarnevens

[1]) Deze korrels worden volgens KNOLL ook in normale duive-harten aangetroffen.

grootere korrels aantreffen, die zich met osmiumzuur wèl zwart kleuren; en kon ik eindelijk ook spier-cellen vinden met glanzenden inhoud en gekartelde randen, die aan de door ZENKER beschreven wasachtige veranderingen der willekeurige spieren herinneren; maar naast deze reeds door EICHHORST in het licht gestelde veranderingen heb ik stellige veranderingen gevonden, die van progressieven aard zijn. Deze veranderingen worden altijd aangetroffen in de vlak onder het endocardium gelegen spierlagen en in de papillair-spieren. Het schijnt, alsof het middelste gedeelte van de hartspier betrekkelijk weinig aan die progressieve veranderingen, gelijk trouwens ook aan regressieve veranderingen, deelneemt, en dit zal wel de oorzaak zijn van het verschil in kleur, dat met het blooto oog dikwijls wordt waargenomen tusschen de middelste zone der hartspier en die, welke aan het endocardium grenst. In de spier-laag onder het endocardium worden herhaaldelijk gezwollen kernen en kernen, die rijk zijn aan chromatine, aangetroffen, en bovendien herhaaldelijk in spiercellen kerndeelingsfiguren aangetoond. Voorts treft reeds bij kleine vergrooting het feit, dat in dat gedeelte der hartspier eene belangrijke kern-vermeerdering heeft plaats gevonden. Dikwijls vindt men dan cellen-haardjes, die nu eens uit een gering aantal (5—25) cellen, dan weer uit een talloos aantal bestaan. Hoewel dikwijls eene sterke vulling der capillaire vaten waargenomen wordt, mag men toch zeggen, dat rondom de kleine arterie zelden infiltratiehaarden worden gevonden. Deze haardjes, die m. i. uit gewoekerde spiercellen bestaan, zijn in fig. 1, 2, 9, 10, 11 en 12 geteekend. Bij sterke vergrooting wordt bijna altijd, vooral aan de periphcrie der haardjes één of meer kariokinetische figuren in spiercellen aangetroffen. Hierover kan geen twijfel bestaan. Wanneer het hart in sublimaat gehard is, dan is in den regel de fraaie dwars-streeping in de spiercellen niet zeer duidelijk aan te toonen, en dit te minder, wanneer er vooraf vagotomie is verricht. Daar bovendien de spiercellen, die zich deelen hare dwarsstreeping òf geheel òf gedeeltelijk verliezen, is het uiterst moeielijk om voor elke kariokinetische figuur, die

men aantreft, vast te stellen, dat zij in eene spiercel is gelegen, en dat zij niet te beschouwen is als eene nakomelinge eener cel van het interstitieele weefsel, of van eene zwercel. Toch kunnen teekeningen als fig. 13 wel allen twijfel wegnemen, dat het spiercellen zijn, die in deeling zijn geraakt. Verder is de richting der kerndeelingsfiguren altijd die, waarin de spiercellen worden aangetroffen. Is de spierwand overlangs geraakt, dan ziet men ook de kerndeelingsfiguren in lengterichting. Ziet men de spier dwars doorgesneden, dan worden ook de kerndeelingsfiguren in dwarse richting aangetroffen. Dikwijls genoeg treft men eerste stadia van kerndeelingen aan, waarbij de kern-membraan reeds verdwenen is, en de chromatine zich in draden (kernlissen) heeft gerangschikt; in zulke gevallen, in fig. 13 weergegeven, valt het in het geheel niet te betwijfelen, dat het de kern eener spiercel is, die actief begint te worden.

Moeielijker is het om uit te maken, of mitosen, die in de cellen-haardjes worden aangetroffen, als in spiercellen gelegen zijn aan te zien, maar, daar zij gewoonlijk aan de peripherie worden aangetroffen, is het toch dikwijls nog mogelijk, om dit te doen. Liggen zij, zooals ook voorkomt, in de meer centrale afdeelingen van zulk een haardje, dan is niet meer te zeggen, vanwaar die kerndeelingsfiguur afstamt (fig. 11). Echter maken de cellen, waaruit deze haardjes bestaan voor een groot deel den indruk van spiercellen: hare kernen hebben ten deele staafjesvorm, en de eigenaardige insnoeringen, die men bij spierkernen gewoon is te zien; ook vindt men rijen van kernen in dezelfde spiercel gelegen. De cellen zelf hebben een spoelvorm en vertoonen, ook wanneer het haardje begint grooter te worden, nog eene rangschikking als de omgevende spiercellen bezitten.

Bij grootere haardjes verliezen zich deze bijzonderheden, worden de cellen kleiner, hare kernen meer spoelvormig, maar dikwijls vindt men dan toch nog eene rangschikking, welke aan die der spiercellen herinnert.

Vooral opdwarse doorsneden, gelijk fig. 10 weergeeft kan men met stelligheid uitmaken, dat de mitose in de spiercel gelegen is.

Als men nu verder in het oog houdt, dat er in die haardjes nooit de mono- of polynucleaire leucocyten met stelligheid worden gevonden, dan gaat het toch moeielijk aan, om die haardjes te beschouwen als uit geïmmigreerde zwerfcellen opgebouwd en dit te meer, omdat rondom de kleinere arteriën slechts somwijlen leucocyten-infiltratie wordt gevonden. Evenmin kan worden toegegeven, dat het uitsluitend de interstitieele elementen zouden zijn, die in deeling zijn geraakt, al mag niet worden ontkend, dat ook intermusculaire bindweefselwoekering hier en daar geconstateerd kan worden. Dit gewoekerd bindweefsel schijnt de plaats van verloren gegaan spierweefsel te hebben ingenomen.

Naast de kleinere arteriën vindt men dikwijls buizen, daaraan evenwijdig verloopende en opgebouwd uit vrij groote cellen. Men vindt ze ook vlak onder het endocardium tegen den spierwand aan. In fig. 14 zijn zij, uit hare omgeving geïsoleerd, afgeteekend. Zij vormen een gesloten net. Knoll houdt ze voor nieuw gevormde bloedvaten, door knopvorming ontstaan, maar wegens de plaats, die zij naast de kleinere arteriën innemen, en wegens de groote cellen, waarmede de wanden zijn opgebouwd, schijnen ze veeleer lymphe-vaten te zijn, waarvan de wandcellen gezwollen zijn.

Op de constant voorkomende haardjes van nieuw gevormde spiercellen heeft, voor zoover mij bekend, nog niemand de aandacht gevestigd. Slechts Fantino maakt, gelijk wij reeds opmerkten, er melding van, dat hij wel dikwijls aan chromatine rijke kernen, maar slechts éénmaal eene stellige kariokinetische figuur in eene spiercel heeft aangetroffen. Wij hebben ze bij betrouwbare bewerking der praeparaten nooit gemist. Wel hebben we naast stellige kariokinetische figuren ook dien rijkdom aan chromatine in de kernen kunnen vaststellen en tevens, dat bij vele dier kernen de chromatine verzameld was tot klompen. Het had den schijn, alsof kernlissen gezwollen waren, of aan elkander gekleefd, en, terwijl de kern-membraan verloren was gegaan, maakte het den indruk, alsof eene reeks dezer kernen wel actief was, maar alsof de kariokinetische figuur

pathologische veranderingen had ondergaan. Die atypische mitosen waren van drieërlei aard:

1°. Zwelling, verkleving en knots-vorming der kernlissen.

2°. Gering aantal en atrophie der kernlissen.

3°. Los zwerven van meerdere lissen ver buiten de eigenlijke hoofdfiguur, zoodat asymmetrische kerndeelingen, en kerndeelingen in drieën zich kunnen voordoen.

Dergelijke figuren zijn in fig. 6, 7 en 8 afgebeeld.

Het is niet alleen in de spieren van het hart, dat wij die progressieve veranderingen hebben waargenomen, ook het endocardium neemt aan de woekering deel, en ook de klep doet daaraan meê, gelijk trouwens reeds door Knoll is vastgesteld. De spieren, die zich van den boezem in de klep voortzetten, vindt men in den regel in woekering. Maar die woekering kan men evenzeer aantoonen zoowel in het endothelium als in het bindweefsel, dat den vrijen rand der klep vormt. Ook die veranderingen zijn bij duif, konijn en kat afgebeeld in fig. 4, 5 en 3. De eerste veranderingen in de klep hebben we reeds na 25 uur kunnen constateeren (fig. 3). Op den naar den boezem toegekeerden vrijen rand der klep vindt men kleine verheffingen. Die verheffingen bestaan deels uit gewoekerd bindweefsel, deels uit zwellend en woekerend endothelium. En ook daarin is het ons gelukt kariokinetische figuren te vinden. Na 2 à 3 dagen, wanneer ook de woekeringen in de spieren duidelijker voor den dag beginnen te komen, kunnen die verdikkingen op de kleppen toenemen. Het endothelium kan eene dikte van 2 à 3 lagen bereiken (fig. 4). In een later stadium kan het gebeuren, dat men in deze woekeringen bloedingen aantreft, dat de vrije oppervlakte der klep met witte bloedcellen wordt geïnfiltreerd, en dat er zich rondom fibrine-coagulum afzet. Zoo vindt men die prominentiën overkapt met eene stevige massa, die uit fibrine met ingesloten witte bloedlichaampjes bestaat.

Resumeerende, kan men dus zeggen, dat na dubbelzijdige uittrekking der n.n. vagi aan het hart worden aangetroffen:

a. Haardjes, die uit nieuw gevormd spierweefsel bestaan.

(Myocarditische haardjes zullen wij ze blijven noemen, al is de uitdrukking onjuist).

b. Woekering van het endocardium zoowel diffuus als in den vorm van papillen langs den wand van het hart en langs den vrijen kleprand.

c. Intermusculaire bindweefsel-nieuwvorming.

In dezen zin kan men dus zeggen, dat de dubbelzijdige uittrekking der n. n. vagi gevolgd wordt door eene acute myocarditis en endocarditis.

Men zou de opmerking kunnen maken, dat de myocarditis en de endocarditis, die ontstaat, en die o. i. regelmatig ontstaat, na de dubbelzijdige vagotomie gevolg zou kunnen wezen van septische of andere bacteriën, die eene septische myocarditis of endocarditis zou teweegbrengen.

Bij onze experimenten is niet de minste reden, om aan sepsis te denken. Vooreerst werd bij onze proeven uiterst strenge asepsis in acht genomen. Bij onze duiven genas de wonde altijd per primam intentionem, bij onze getracheotomiseerde dieren, waar open wondbehandeling noodzakelijk was, was het wondbeloop in den regel uiterst gunstig, en er werd bij de autopsie geen der veranderingen aan milt, lever of bloed gezien, die voor septische infectie zouden kunnen spreken. Bovendien werkten we in den regel met sterk kern-kleurende, ook in de bacteriologie gebruikelijke kleurstoffen, en nimmer zijn wij op invasie van bacteriën noch in de hartspier, noch in het bloed gestooten, dan met éene uitzondering: bij hond B hebben wij ingesloten in zwerfcellen hier en daar micrococcen aangetroffen.

Men zou verder kunnen meenen, dat de gevonden veranderingen in de klep en in de hartspier samengingen met veranderingen in de frequentie van den hartslag; men zou bijv. kunnen meenen, dat de mechanische beleediging, die de kleppen ondergingen, nu het hart zooveel frequenter slaat, oorzaak was van de gevonden cellen-woekering, en van de degeneratieve veranderingen in de spieren, welke zich overwerkten. Daar echter Eichhorst reeds aantoonde, dat bij atropine-vergiftiging de bedoelde veranderingen niet optreden, mogen we dit mechanisch moment wel buiten sluiten.

Er is voorts gedacht, dat de verlangzaamde ademhaling met eene minder volledige ventilatie van het bloed gepaard zou gaan, en dat dientengevolge de hartspier, slechter gevoed wordende, degeneratieve veranderingen zou ondergaan. Maar men mag zich beroepen op de onderzoekingen van VOIT en RAUBER, welke zijn neergelegd in de Sitzungsberichte der Königl. Bayer. Academie der Wissensch. z. München 1868, en die hebben uitgemaakt, dat bij vagus-doorsnijding zuurstof-opname en koolzuurafgave niet verandert.

Ook kan men meenen, dat het de inanitie is, die de veranderingen aan het hart te weeg brengt. Maar wanneer men de hart-aandoeningen ten gevolge van inanitie vergelijkt met die ten gevolge van vagotomie, dan treden naast punten van overeenkomst ook typische verschillen op; zooals daar zijn, myocarditis, endocarditis, haemorrhagieën. Bovendien treden de verschijnselen aan het hart, die het gevolg zijn van inanitie, later op dan die, welke op vagotomie volgen. Maar dat bij de dieren, die ten gevolge van vagotomie langen tijd hongeren, ook inanitie-verschijnselen aan het hart moeten voorkomen, is zeer begrijpelijk.

Men zou zich verder kunnen voorstellen, dat de endothelia van het hart gingen woekeren, omdat ten gevolge van de vagotomie het hart verwijd is geworden en de bloedsdrukking verminderd. Maar de vermindering van bloedsdrukking is stellig niet zoo groot als zij bij de bekende proeven van prof. PEKELHARING is in de a. carotis, wanneer deze achtereenvolgens centraal en peripheer wordt onderbonden. (Vagotomie verhoogt den bloedsdruk in de vaten). Bovendien is de woekering in den hartwand reeds in de eerste dagen aantoonbaar. Het kan dus zijn, dat dit moment de woekering begunstigt, geheel verklaren kan het dit niet.

Ik mag herinneren, dat Dr. BERVOETS bij den neuroparalytischen slagaderwand, wanneer deze in zijn geheelen omvang atrophieerde, niet altijd endothelium-woekering had gevonden. Deze vond in den neuroparalytischen slagaderwand slechts dan woekering van het endothelium, wanneer ook in de onmid-

dellijk daaronder gelegen spiercellen woekering aanwezig was, en niet, wanneer de arterie-wand geatrophieerd was, zonder dat deze spierwoekering aanwezig was; ook niet bij gedeeltelijke paralyse van den vaatwand aan dat gedeelte der intima, dat normaal gebleven spiercellen bedekte. Het ligt dus voor de hand, om de resultaten van Dr. BERVOETS toe te passen op het hart, en het als een feit aan te zien, dat de dubbelzijdige uittrekking der n.n. vagi gevolgd wordt door eene degeneratieve atrophie van een bepaald gedeelte der hartspier, terwijl de lagen, die onmiddellijk onder het endocardium grenzen, evenals de meest centraal gelegen spierlagen in den arteriewand bij BERVOETS' experimenten, gaan woekeren. De oorzaak van die woekering is hiermede natuurlijk niet verklaard, en het komt mij voor, dat die verklaring vooralsnog niet te geven is. De degeneratieve veranderingen der spier vinden eene analogie in hetgeen in het willekeurige spierweefsel na zenuw-doorsnijding plaats vindt. EICHHORST sprak dan ook van een' trophischen invloed van den n. vagus op de hartspier. Men kan zich nu wel denken, dat daartusschen gelegen spieren, welke niet door die degeneratie worden getroffen, woekeren gaan, als hadden zij eene neiging, om reactief de restitutio ad integrum te weeg te brengen; de dood en de degeneratie harer naburen zouden dan voor die spieren een formatieve prikkel zijn, of, wil men bezwaar maken tegen „formatieve prikkels", men zou in den dood en degeneratie dezer naburen eene reden kunnen zien, waardoor voor de tusschenliggende gezond blijvende spiercellen vermindering van weerstand komt en daardoor aanleiding tot nieuwvorming. Er bestaat echter nog eene andere mogelijkheid, n.l. dat de n. vagus eenen invloed oefent op het hart, welke zoowel in degeneratieven als regeneratieven zin zich kan doen gelden. Andere experimenten zullen echter moeten beslissen, welke dezer verschillende hypothesen het meeste recht van bestaan heeft. Ik moet echter nog op één feit wijzen, dat hiervoor eenige beteekenis krijgen kan. De aangetroffen kerndeelingsfiguren verschillen voor het meerendeel zeer stellig van die, welke men bij de kerndeeling in het normale lichaam pleegt

aan te treffen: de lissen zijn vaak knopvormig verdikt, gezwollen; de deeling grijpt niet regelmatig plaats, diasters, waarbij de eene helft uit veel, de andere uit enkele lissen bestaat; losblijvende lissen zwerven dikwijls in de cel, afgescheiden van de kariokinetische figuur; soms schijnt de kerndeelingsfiguur in drieën verdeeld; en zij herinneren aan de onregelmatige kerndeelingsfiguren, die bijv. bij snel groeiende nieuwvormingen zijn beschreven. Deze veranderingen der kariokinetische figuur pleiten niet voor de meening, dat intact gebleven cellen zich tot eene restitutio ad integrum zouden opmaken. Aan latere experimenten zij het overgelaten hieromtrent te beslissen. *Vast staat echter het feit, dat de dubbelzijdige uittrekking der n.n. vagi gevolgd wordt door woekering van hartspiercellen en van de elementen van het endocardium.*

TWEEDE HOOFDSTUK.

Hartaandoeningen bij Diphtheritis.

Thans wensch ik mij tot de vraag te wenden, in hoeverre de menschelijke pathologische anatomie in overeenstemming te brengen is met de experimenteele gegevens, welke in de voorafgaande bladzijden zijn neergelegd. En dan schijnt het mij toe, dat ook bij menschen een lijden der nervi vagi op ongedwongen wijze de aandoeningen van myo- en endocardium kan verklaren, zooals zij bij eenige ziekten voorkomen. Deze bestaan in eene degeneratie naast regeneratie van spieren in het hart, in eene acute vorming van woekeringen op den vrijen, naar den boezem toegekeerden rand der atrio-ventriculairklep, en in nieuwvorming op het binnenbekleedsel van atrium en ventrikel, — altemaal veranderingen, die wij ook bij onze proefdieren na vagotomie aan het hart vonden.

Er zijn eenige infectieziekten, waarbij het lijden van het hart eene groote plaats inneemt, en als prototype daarvan mag ik wel de diphtheritis noemen.

Reeds de oudste schrijvers wisten, dat het hart dikwijls de geheele symptomatologie der diphtheritis beheerscht. En TROUSSEAU, BRETONNEAU's leerling, zag den dood onder verschijnselen van collaps intreden, zonder dat de pseudo-membranen eene rol hadden gespeeld van overwegend belang; zelfs bij getracheotomiseerde kinderen, waar stikking geheel buitengesloten was, was hartparalyse dikwijls genoeg waargenomen. Vooral echter was het de hartverlamming in het reconvalescentie-tijdperk, die de aandacht tot zich trok. Ook andere verlammingen, die

aan eene aandoening van den n. vagus moesten worden toegeschreven, waren volkomen bekend; zooals bijv. paralyse van de musculatuur der glottis.

Was de oorzaak van den dood te verklaren uit de veranderingen, die men aan of in het hart aantrof? Allereerst werden de aan het endocadrium aanhangende bloedstolsels te hulp geroepen. Dr. WINKLER [1]) beschreef ze, ook RICHARDSON [2]) en MEIGS [3]). ROBINSON BEVERLEY [4]) zag in die stolsels gevolgen van vagus-verlamming en in embolieën de oorzaak van den dood. Doch ook eene beschrijving van de veranderingen in de hartspier werd door dezen auteur niet verzuimd.

Nadat echter deze hartpolypen eene geheel andere beteekenis hadden gekregen en voor het grootste deel als postmortale vormsels waren herkend, werd de aandacht meer gericht op het hart zelf.

LABADIE-LAGRAVE, [5]) die onder BOUCHUT's leiding werkte, wees het eerst op de veranderingen van het endocardium. En daar zijne meeningen zeer merkwaardig zijn en hij onder de bewerkers der diphtheritis terecht eenen grooten naam heeft, zal ik zijne beschrijving woordelijk citeeren:

„La diphtherie, quelle que soit sa forme, entraîne *presque „toujours sinon constamment* une enflammation aiguë de l'endo„carde, et en particulier de la partie de cette séreuse qui „tapisse les valvules aurico-ventriculaires surtout la valvule „mitrale; et dans tous les cas, *la face valvulaire la plus centrale* „est la plus altérée, la face opposée au contraire, c'est à dire „celle qui regarde le plus directement la *paroi ventriculaire „conserve ses caractères normaux.*

---

[1]) WINKLER. Die Blutklumpen in der häutigen Bräune. Wien 1852.

[2]) RICHARDSON. Med. Times and Gazette 1856, and British Medic. Journal 1861. Febr and April.

[3]) MEIGS. The American Journal of the med. sc. 1864.

[4]) ROBINSON BEVERLEY. De la thrombose cardiaque dans la diphtherie. Thèse de Paris 1872.

[5]) LABADIE-LAGRAVE. Thèse de Paris 1873. N°. 117. Des complications cardiaques du croup et de la diphtherie et en particulier de l'endocardite séconda ire diphtherique.

„La valvule enflammée présente en général une coloration „rouge, diffuse sur toute sa surface supérieure ou centrale; „à quelques millimètres de son bord libre, on distingue nette„ment une *guirlande festonnée* de couleur rouge vif et le tissu „examiné à la loupe offre à ce niveau une série *de petites „villosités*, ou mieux *de saillies mamelonnées* de coloration *rouge „vif* à leur base, *grise rosée* à leur partie moyenne et souvent „*blanchâtre à leur sommet;* ces végétations miliaires donnent „un aspect *rugueux*, *inégal* et comme chagriné à la face valvu„laire sur laquelle elles siègent. Parfois disposées en simple „série linéaire ou légèrement sinueuse et ondulée, elles con„scrivent exactement le bord *libre de la valvule;* d'autres fois „elles forment autour d'elle *comme un double feston;* plus rare„ment enfin, elles sont moins exactement limitées et s'étendent „sur une plus large surface de la valvule, qui se trouve ainsi „*hérisée de ces saillies granuleuses.*

„Aux caractères anatomiques précédents, nous devons ajouter „l'epaississement de la valvule qui paraît comme *tuméfiée*, „*boursoufflée et a perdu sa finesse* et sa transparence. Examinéé „sous l'eau, la surface de ce voile membraneux apparaît hérissée „de ces végétations granuleuses, de ces petits condylomes „que nous avons décrits.

„Au microscope, en pratiquant les coupes fines, nous avons „pu constater que le processus pathologique se passe tout entier „dans la couche de cellules aplaties qui correspond *à la face „auriculaire de la valvule.* Les éléments de nouvelle formation „qui remplissaient les mailles de ce tissu, étaient constitués „par de petites cellules embryonnaires, rondes, agglomérées, „disposées en séries parallèles, et d'autant plus nombreuses „que l'on se rapprochait de la face supérieure de la valvule."

Het is niet recht in te zien, waarom LABADIE-LAGRAVE, die ook de endocarditis der wanden beschreef, aan zulk eene vinnige kritiek heeft bloot gestaan. Het gaat toch niet aan, om de juistheid eener zoo nauwkeurige waarneming te betwijfelen. Zij beantwoordt volkomen aan hetgeen bij onze proefdieren na vagotomie op den naar den boezem toegekeerden kleprand

werd gezien. De tallooze mitoses, die in de knobbeltjes bij de proefdieren door ons werden waargenomen, geven ons echter meer recht dan hem om ze voor nieuw gevormde knobbeltjes aan te zien. De critiek, die BOUCHUT en hij zich eerst van CALLANDREAU-DUFRESSE [1]) en daarna van PARROT en BEAU-VERDENEY [2]) moesten laten welgevallen, grijpt ook juist aan in zijn zwakste punt, nl. of die knobbeltjes wel van jongen datum zijn.

CALLANDREAU-DUFRESSE [3]) zegt: „l'endocardite (scil. dans les „observations publiées par M.M. BOUCHUT et LABADIE-LAGRAVE) „est caractérisée par une coloration rouge lie de vin des „valvules . . . . . Mais la lésion est peu intense . . . . . „Dans presque toutes les autopsies nous retrouvons cette „coloration marginale . . . . . et l'aspect rugueux est normal."

Voorzeker eene magere critiek op de zoo scherp beschreven prominentiën, waarvan LABADIE-LAGRAVE spreekt.

En later:

„Pour caractériser une endocardite de ces bords libres, il ne „suffit pas d'y voir des cellules embryonnaires comme celles-ci, „qui existent très-abondamment dans le jeune âge à l'état „normal. Il faut encore y trouver, pour les cas aigus, de ces „cellules arrondies, à noyau brillant, très-volumineux qui par „leur assemblage figurent de petites masses gélatiniformes, „s'ulcérant vite et se recouvrant d'un léger dépôt fibrineux."

Maar, mocht ik vragen, indien die endocarditische knobbeltjes nog niet tot ulceratie gekomen zijn, indien we nog maar te doen hebben met eene „endocardite végétante," beschrijft ze LABADIE-LAGRAVE dan niet beter, waar hij spreekt van eene „coloration grise rosée à la partie moyenne, et blanchâtre au „sommet", dan CALLANDREAU-DUFRESSE het doet, sprekende van „petites masses gélatiniformes?" En wat betreft die eigenaardige cellen met groote kern, eischt dan C.-D. niet een begin

[1]) CALLANDREAU-DUFRESSE, Contribution à l'étude du croup. Paris 1873.

[2]) BEAU-VERDENEY. Etude critique de l'endocardite dans la diphthérie. Thèse de Paris 1874.

[3]) L. c. pag. 11.

van ulcereerende endocarditis, terwijl L.-L. slechts van endocardite végétante spreekt?

Scherper en gevaarlijker voor LABADIE-LAGRAVE is echter de critiek van BEAU-VERDENEY, omdat deze onder leiding van PARROT werkende onderzoeker niet begint met de geheele aanwezigheid der endocarditische knobbeltjes te ontkennen of ze voor normaal te verklaren. Hij vindt ze zelfs in 10 van de 26 door hem beschreven gevallen. Aan al die diffuse veranderingen, welke het endocardium kan vertoonen, ontzegt schrijver iedere andere beteekenis dan die van lijk-imbibitie: alle sectiën van L.-L., met uitzondering van één enkele, vielen immers in het warme jaargetij. — „Nous ne pouvons nous „empêcher," zegt BEAU-VERDENEY, l. c. pag. 46, „nous ne pou„vons nous empêcher de remarquer que c'est dans les durées „les plus courtes que M. LABADIE-LAGRAVE signale une endo„cardite végétante. C'est là que nous serions obligés de mettre „un point d'interrogation pour expliquer la présence sur l'endo„carde, au bout de trois jours, de ces végétations rouges et „bien organisées, si le travail de M. PARROT n'était venu nous „éclairer complètement sur leur formation et leur développe„ment. . . . . Il est évident pour nous, que ces petites „nodosités existaient bien avant que le petit malade eût été „envahi par le mal." Ook in cadavers van andere kinderen worden van die knobbeltjes gevonden, en dit doet hem besluiten, dat zij met de diphtherie in geen oorzakelijk verband staan. Hij wijst op de onderzoekingen van PARROT, die bij jonge kinderen zeer dikwijls haematomen zag ontstaan, en aan de organisatie daarvan die knobbeltjes toeschreef. Zij zijn „une conséquence presque inévitable de l'evolution ou du „fonctionnement organique et on doit songer pour elles au „terme de demi-lésions." PARROT zegt n.l. [1]: „Les hématomes „sont de petites tumeurs de forme sphéroidale ou conique, „noires ou d'un violet foncé, ayant l'apparence de concrétions „cruoriques ou de particule de charbon." En verder: „Ils se

[1]) Geciteerd uit Beau-Verdeney l. c.

„décolorent peu à peu, s'affaissent, et à leur place on ne trouve „plus que de petites éminences mamelonnées."

Gesteld al, dat de waarnemingen van PARROT toelaten, om alle glinsterende witte of zwarte knobbeltjes als veranderde haematomen der kleppen aan te zien, dan blijft het toch waar, dat LABADIE-LAGRAVE die niet op het oog had: uitdrukkelijk spreekt hij van *grijsrose knobbeltjes met witachtigen top.* Maar PARROT, die uit het naast elkander tot het na elkander besloot, was toch te goed onderzoeker, om de proliferatie der cellen in de latere stadia zijner veranderde haematomen over het hoofd te zien. In het midden en aan de peripherie is er woekering: „Tout à fait à la périphérie, existe la couche de cellules plates „qui, dans quelques cas, est elle-même le siége d'une multipli- „cation assez active."

Het komt mij voor, dat in verband met de gevolgen der vagotomie voor de endothelia van den vrijen kleprand, in verband met hunne daarna dikwijls op groote schaal plaats vindende woekering, ik het volste recht heb om bizonder de aandacht te vestigen op de waarnemingen van LABADIE-LAGRAVE. En waar BEAU-VERDENEY een „point d'interrogation" plaatst bij de vermelding, dat L.-L. in zeer korten tijd (3 dagen) eene vegeteerende endocarditis zag optreden, daar zou ik, die somwijlen in nog korteren tijd bij mijne proefdieren na vagotomie eene zelfde endocarditis kon constateeren, haast eenige neiging gevoelen een uitroepingsteeken te plaatsen. Bovendien kan ik in het feit, dat die veranderingen ook bij andere cadavers worden aangetroffen geen tegenspraak tegen de door mij verdedigde zienswijze ontdekken. De vraag is nl. gewettigd, of niet een groot aantal andere infectie-ziekten door neuritis van den n. vagus dooden.

De waarnemingen van LABADIE-LAGRAVE zijn langzamerhand vergeten. LEYDEN [1]), die ze in eene verhandeling over het

---

[1]) LEYDEN. Ueber die Herzaffectionen bei Diphtherie. Ztschr. f. Klin. Medicin. 1882.

myocardium na diphtherie even ter sprake brengt, zegt eenvoudig: „In Deutschland hat das Vorkommen der Endocarditis „ebensowenig Bestätigung gefunden." Ook in den allerlaatsten tijd vindt men van de veranderingen in het endocardium bij diphtheritis slechts zeer zelden gewag gemaakt. Desniettemin blijf ik aan LABADIE-LAGRAVE's meening wegens de uitstekende beschrijving van hetgeen met het blooto oog gezien werd in de kleppen, gewicht hechten: zij komt volkomen overeen met hetgeen na vagotomie bij onze proefdieren werd waargenomen. En een hernieuwd onderzoek naar die excrescentiën in het endocardium schijnt mij in hooge mate gewenscht. Het komt mij zeer waarschijnlijk voor, dat deze knobbeltjes met die, welke na vagotomie worden aangetroffen, op éene lijn zullen kunnen worden gesteld, omdat ook de veranderingen in het myocardium evenzeer groote overeenkomst schijnen aan te bieden met die, welke in de hartspier onzer proefdieren werden geconstateerd.

De degeneratieve veranderingen in het myocardium waren reeds lang bij diphtheritis gezien. BRISTOWE [1]) maakt er melding van, en zij werden, behalve door de reeds genoemde Fransche schrijvers meer uitvoerig beschreven door MOSLER [2]). De korrelige en was-achtige degeneratiën, alsmede de bloedingen in de hartspier waren wel opgemerkt, maar ROSENBACH [3]) is toch eigenlijk de beste beschrijver der veranderingen aan het hart bij diphtheritis. Deze onderzoeker schildert zeer nauwkeurig de wasachtige veranderingen; het zijn dezelfde, al is het minder duidelijk, die in de spieren der extremiteiten bijv. na typhus worden gezien. Maar naast deze degeneratieve processen wijst hij tevens op de belangrijke vermeerdering der kernen. Tusschen de wasachtige klompen ziet hij binnen het perimysium cellen, die hij gedeeltelijk voor lymph-cellen houdt. Maar, zoo zegt

---

[1]) BRISTOWE. Med. Times 1859.

[2]) MOSLER. Archiv der Heilkunde 1373. Bd XV. pag. 61—72. Ueber Collaps nach Diphtherie.

[3]) ROSENBACH. Ueber Myocarditis diphtheritica. Virchow's Archiv. 1877. Bd. LXX. pag. 352. ff.

hij verder, ook deelingen van spierkernen komen voor, en in fig. 9 van zijne verhandeling teekent hij eene spiercel, die zich in tweeën zou gedeeld hebben. Van meer beteekenis echter schijnt het feit, dat hij de haarden van spiercellen in fig. 6 t. a. p. fraai afbeeldt, en er uitdrukkelijk de aandacht op vestigt, dat het geheele proces vooral onder het endocardium heftig is. Hij schat de uitbreiding er van op hoogstens $^1/_3$ der dikte van den hartswand. Het endocardium zelf is gewoekerd. De klep vindt hij tot zijne verbazing gezond. Als men nu deze waarneming van ROSENBACH vergelijkt met de gevolgen van dubbelzijdige vagus-doorsnijding voor de harten van konijnen en honden, dan springt de overeenkomst in het oog. Bij beiden wasachtige degeneratiën in de spieren; bij beiden cellen-haarden, en deze uitsluitend onder het gewoekerd endocardium gelegen. Slechts is er verschil in de waardeering der nieuw gevormde cellen. Terwijl ROSENBACH zwerfcellen in het perimysium ziet, zien wij mitosen in spiercellen; men begrijpe wel, dat ROSENBACH's arbeid van 1877 dateert, toen men nog niet de aandacht aan kariokinetische figuren had geschonken. Overigens bestaat in de wijze van uitbreiding van het proces alle overeenkomst.

Of wij het recht hebben, om de cellen-haarden, die ROSENBACH onder het endocardium heeft gevonden te identificeeren met de myocarditische haarden, die LEYDEN [1]) heeft beschreven, is daarentegen twijfelachtig. Vooreerst zijn de teekeningen, die LEYDEN geeft zoo schematisch, en tegelijkertijd zoo onduidelijk, dat het ten eenenmale onmogelijk is, om in dezen te oordeelen. Zij bedoelen, infiltratiën van kleine cellen, tusschen de spieren gelegen, weer te geven. Bovendien hebben beide patienten, waarvan LEYDEN gewaagt, langer dan 4 weken aan diphtherie geleden, en of ook na vagotomie in latere stadia eene uitsluitend intermusculaire woekering, als LEYDEN meent te hebben gezien, in de hartspier voorkomt, valt vooralsnog moeielijk te zeggen. Intusschen is LEYDEN's beschrijving van dien aard, dat er voor

[1]) L. c.

de mogelijkheid nog genoeg plaats overig is, dat die haardjes zich niet zoo uitsluitend intermusculair laten vinden; en dit te meer, omdat op de teekeningen nergens eenig spoor waarneembaar is van samendrukking der spiervezelen in de onmiddellijke nabijheid dier haardjes.

Hoe het ook zij, het blijkt ten duidelijkste, dat bij diphtheritis vaak genoeg degeneratieve veranderingen in de hartspier, cellenhaarden onder het endocardium, en woekering op het endocardium langs wanden en kleppen gevonden zijn.

Tot bevestiging der hier verdedigde zienswijze zouden nog 2 feiten gewenscht zijn:

1°. dat de n. vagus ziek kon worden bevonden;

2°. dat het niet LÖFFLER's bacterie of zijne toxinen zijn, die plaatselijk al die veranderingen in het hart te weeg brengen.

En hierbij wenschen wij nog even stil te staan.

Ad Ium. Inderdaad is het in enkele gevallen mogen gelukken den n. vagus ziek te bevinden. Bijv. in het geval van PAUL MEIJER [1]). Dit geval bewijst echter niet zeer veel, omdat de n. vagus zeer vele vezelen van verschillende beteekenis voert, en de sterke merg houdende vezelen vermoedelijk niet de vezelen zijn, die naar het hart gaan. Bij stellige verlamming der glottis werd in andere gevallen aan den n. vagus niets abnormaals gevonden; USKOW [2]) vond in een tweetal pathologische harten van aan diphtherie gesuccombeerden de n.n. vagi niet gedegenereerd. Het is ook niet te verwachten, dat met de tegenwoordige onderzoekings-methoden veel in de n.n. vagi gezien zal worden. Het lijden doodt te snel, en de verandering van den n. vagus, wil zij iets bewijzen, behoort te worden aangetoond in de zeer fijne vezelen der harttakken, en dit gaat met moeilijkheden samen. Intusschen is door USKOW steeds in andere gevallen van langzaam toenemende degeneratie der hartspier veranderingen in de harttakken der n.n. vagi vastgesteld.

---

[1]) PAUL MEIJER. Anatomische Untersuchungen über diphtheritische Lähmung. Virchow's Archiv Bd 85.

[2]) USKOW. Zur Pathologie der Herznerven. Virchow's Archiv 91. 1883.

Geeft dus het onderzoek der hartzenuwen (trouwens ook bij de verlamming der extremiteiten heeft het zenuw-onderzoek geen afdoende resultaten gegeven) weinig steun aan de hier verdedigde theorie, de clinische waarneming wijst wel deugdelijk op verschijnselen, die door aandoeningen van den n. vagus ontstaan. Dikwijls toch gaan verlamming van glottis en uvula, braken, moeilijk slikken (niet te verklaren door de geringe locale afwijkingen in pharynx en larynx), ook verlamming der slik-musculatuur, groote pols-frequentie, praecordiale sensatiën enz. aan den hartcollaps vooraf.

Ad II^um^. De voorstelling, dat de toxinen der diphtherie-bacillen het zenuwstelsel en in casu den n. vagus functioneel vernietigen of prikkelen, en dientengevolge, evenals in analoge experimenten, de zoogenaamde myocarditis en de lichte endocarditis tot stand komt, is zeker eenvoudig. Stellig is zij eenvoudiger dan de voorstelling, volgens welke bacteriën in de hartspier zouden dringen, om daar locaal hare werkzaamheden te ontplooien, en de veranderingen te weeg te brengen, die wij hebben opgenoemd. Maar er is meer. In geen inwendig orgaan, en evenmin in het bloed zijn door de beste onderzoekers (ROUX, YERSIN, KLEBS, LÖFFLER c. a.) diphtherie-bacillen gevonden.

Men zou ook kunnen denken aan locale werking van toxinen der diphterie-bacillen op de weefsels van het hart. Maar, waar iedereen toegeeft, dat andere diphtherische verschijnselen, zooals daar zijn pareses en paralyses van romp en extremiteiten, oogspier- en accommodatie-verlammingen, verdwijnen van patellair- en pharyngeaal-reflexen aan zenuw-invloeden moeten worden toegeschreven, waar wel niemand zal aarzelen, om de degeneratieve atrophie met kern-woekering in de musculatuur der extremiteiten, welke bij infectie-ziekten niet zoo zelden gevonden is, als gevolgen van zenuw-aandoeningen te beschouwen, daar mag men m. i. evenmin twijfelen, dat de diphtherische veranderingen aan het hart aan eene neuritis van den n. vagus moeten worden geweten.

Het is niet de diphtherie alleen, waarbij dergelijke verande-

ringen aan het hart zijn gevonden. Andere infectie-ziekten, waarbij de infectieuse neuritis op den voorgrond treedt, en eveneens nu eens wel, dan weer niet in den n. vagus kon worden aangetoond, gedragen zich tegenover het hart op dezelfde wijze. Bij de beri-beri bijv. zijn de myocarditische haarden door LEYDEN aangetoond, en ook door Proff. PEKELHARING en WINKLER gezien. Bij deze ziekte speelt de dood door hartparalyse dezelfde rol, als in het reconvalescentie-tijdperk der diphtheritis. En Prof. WINKLER heeft mij verzekerd, dat hij van deze haardjes denzelfden indruk had ontvangen als van de experimenteel opgewekte, al konden door eene ongelukkige omstandigheid deze thans niet meer aan praeparaten worden vastgesteld. Waar bovendien bij vele andere infectie-ziekten bedoelde haardjes bekend zijn, daar zou het wel eene zeer bizondere toevalligheid zijn, dat al die verschillende microörganismen veranderingen zouden te weeg brengen, die volmaakt overeenstemmen met die, welke na vagotomie zonder tusschenkomst van bacteriën ontstaan. En daar de aanwezigheid van LÖFFLER's bacteriën in het hart nog nimmer is geconstateerd, steunt waarlijk de hypothese, die in de gedegenereerde hartspieren de directe gevolgen ziet van de plaatselijke inwerking dier bacteriën, nog niet op eenen zóó stevigen grondslag, dat er voor de hier verdedigde hypothese geen reden van bestaan zou aanwezig zijn: de hypothese n.l. dat bij diphtheritis de veranderingen in hartspier of endocardium moeten beschouwd worden de gevolgen te zijn van irritatie resp. vernietiging der n.n. vagi. Aan betere methoden van onderzoek blijve het intusschen voorbehouden, om de veranderingen in de hartzenuwen na te gaan in geschikte gevallen van accidentele en experimentele diphtherie, en de leemten onzer kennis in dezen aan te vullen.

DERDE HOOFDSTUK.

Hartlijden bij Chorea.

Het zij mij vergund nog op eene andere ziekte de aandacht te vestigen, waarbij hart-aandoeningen eene rol spelen en waar eene nog grootere lacune in het feitelijk vastgestelde aanwezig is. Ik bedoel den toestand van het hart bij *chorea*, en de daarbij zoo dikwijls waargenomen endocarditis, welke toch aan de hand der in het eerste hoofdstuk van dit boek beschreven experimenten dringend onze aandacht vragen.

Het kan natuurlijk niet op mijn weg liggen, om de reusachtige litteratuur over chorea onder de oogen te willen zien. Ik ben gedwongen om daaruit slechts een greep te doen, met de bedoeling duidelijk te doen uitkomen, waar deze lacune zich voelbaar maakt. Waar hier gesproken zal worden van *chorea*, wordt bedoeld de ziekte van SYDENHAM [1]), en alle verschillende vormen van meer of minder gecoördineerde onwillekeurige spierbewegingen, die langzamerhand naast de hier bedoelde chorea burgerrecht hebben verkregen, komen hier niet ter bespreking. Noch de prae- en post-apoplectische choreatische of athetotische bewegingsvormen, noch de bij onderen voorkomende hereditaire chorea (van HUNTINGTON), noch de chorea major met de aanverwante paramyoclonieën, noch de maladies des tics conculsifs, of de chorea electrica worden hier

[1]) SYDENHAM. Schedul. monitorum de novae febris ingressu. Edit. Kühn, Leipzig 1827, en Opera omnia. Lugd. Bat. p. 526.

bedoeld. Uitsluitend voor de bij kinderen voorkomende, onwillekeurige hoogst onregelmatig gecoördineerde spierkrampen, wordt hier de aandacht gevraagd.

Chorea is eene ziekte, die meer bij meisjes dan bij jongens, en bij voorkeur tusschen den 5- en 20-jarigen leeftijd voorkomt, waarbij hereditaire aanleg eenen zekeren invloed heeft, maar waarvan in den regel eene toevallige oorzaak het uitbreken bepaalt. Onder deze oorzaken worden schrik, acuut gewichtsrheuma, en zwangerschap als de meest voorkomende genoemd. En hier juist begint de strijd der meeningen. Na SÉE [1]'s studie, die aangeeft, dat de helft der chorea-zieken aan rheumatismus lijden of geleden hebben, vindt STEINER [2]) slechts 1.58 % der choreatici lijdende aan rheumatismus, terwijl JOFFROY [3]) geheel een verband tusschen beide ziekten ontkent. Hoe echter de statistiek daarover later ook moge oordeelen, het valt niet te betwijfelen, dat chorea en pijn met zwelling der gewrichten herhaaldelijk naast elkander zijn waargenomen. En evenmin is het twijfelachtig, dat met of zonder pijn in de gewrichten herhaaldelijk bij chorea hartlijden, met name endocarditis, is geconstateerd. Eenige cijfers, aan KOCH [4]) ontleend, leeren bijv. dat PYE-SMITH bij 11 sectiën altijd endocarditis vond, OGLE bij 16 sectiën 10 maal excrescentiën aan het endocardium, en 3 maal pericarditis vond. Zelfs is HERRINGHAM [5]) van meening, dat autopsieën van chorea-lijken zonder kleppen-aandoeningen tot de uitzonderingen behooren. STURGES [6]) verzamelde in 1880 ruim

[1]) G. SÉE. De la chorée. Mémoires de l'Acad. de Méd. Paris 1850. T. XV. p. 373. — Wiener Med. Jahrbücher 21. 1865. p. 125.

[2]) STEINER. Klin. Erfahrungen über Chorea minor. Prager Viertelj. Schr. 1878.

[3]) JOFFROY. Le progrès Médical 1885. No. 22.

[4]) P. KOCH. Zur Lehre von der Chorea minor. Deutsches Arch. f. Klin. Med. Bd. XL. 1887. p. 544.

[5]) HERRINGHAM. Chorea as a cause rather than a result of endocarditis. St. Barthol.-Hospital-Reports. Vol. XXIV 1888. p. 55.

[6]) STURGES. Medic. Times and Gazette 1877. p. 357.

" The rheumatic origin of chorea. Lancet. 1879.

" Lancet 1880 II. p. 85.

80 sectie-verslagen uit de statistieken van BRIGHT, [1]) HUGHES, [2]) TUCKWELL, [3]) OGLE, [4]) PEACOCK [5]) en DICKINSON, [6]) en zegt wel uitdrukkelijk, dat „in some of the most marked and „typical instances the valves of the heart have been found „absolutely healthy", maar dat toch de granulatiën op de mitralis zeer dikwijls bij chorea voorkomen, wordt wel bewezen door het feit, dat ze in de van 1867—'87 acute, doodelijk afloopende chorea-gevallen van het St. Bartholomew's Hospital (8 in aantal) altijd zijn waargenomen. Ook KOCH [7]) vindt in alle 4 door hem beschreven doodelijke gevallen endocarditis. Toch verandert dit beeld, zoodra men de ziekte-geschiedenissen leest en zich bepaalt tot wat de clinische waarnemingen aan het licht brengen. De getallen betreffende de gediagnostiseerde endocarditiden loopen zeer uiteen. KOCH [7]) vindt op 153 chorea-zieken 13.72 % hartgebreken, niet in aanmerking genomen 9.8 % accidenteele geruischen. En alle statistieken komen wel daarin overeen, dat endocarditis toch relatief zelden tijdens het leven wordt waargenomen.

OGLE [8]) vindt in 80 gevallen, 1 maal stellig en 4 maal twijfelachtig endocarditis, KAULICH [9]) in 62 gevallen 12 maal, PRIOR [10]) in 92 gevallen 5 maal. Wel bewijst dit niet alles, en hebben de allerbeste waarnemers afwezigheid van endocarditis gediagnosticeerd, waar de autopsie de diagnoses logenstrafte (MACKENZIE, KELLY, BAXTER, PEACOCK, DICKINSON e. a.), maar toch kan men zeggen, dat terwijl de sectie bijna altijd endocarditis aantoont,

---

[1]) BRIGHT. Cases of spasmodic disease accompanying affection of the pericardium London. Med.-chir. Times 1839. 2th Ser. T. IV. p 1.

[2]) HUGHES. Digest of a hundred cases of chorea. Guy's Hospital-reports 1846. 2th Ser. Bd. IV. p. 360.

[3]) TUCKWELL. Chorea with mania. Brit. and for. med.-chir. Review. Oct. 1867.

[4]) OGLE. Remarks on chorea St. Viti. Brit. and for. med.-chir. Review 1868.

[5]) PEACOCK. St. Thomas hospit.-reports. Bd. LIX. p. 1.

[6]) DICKINSON. Pathology of chorea. Lancet. 1875. p. 559. Med.-chir. transactions LIX. p. 1.

[7]) KOCH, l. c.

[8]) OGLE, l. c.

[9]) KAULICH. Prager. Med. Wochenschr. 1885. N°. 29 en 30.

[10]) PRIOR. Berliner Klin. Wochenschr. 1886. N°. 2.

deze tijdens het leven, alle gevallen van chorea bijeen genomen, zelden voorkomt. Het moet daarom bij onbevangen waarneming raadselachtig voorkomen, hoe het toch wel gekomen mag zijn, dat in endocarditis de oorzaak van chorea gezocht is. Vooreerst moet het eene door niets gesteunde hypothese geacht worden, dat de endocarditis aan chorea voorafgaat. Embolieën in de haarvaten der hersenen zouden het gevolg der endocarditis en de oorzaak der choreatische bewegingen zijn. Doch ook dit is door niets bewezen. Het is waar, dat BROADBENT [1]) in één geval de capillaren in corpus striatum en thalamus opticus gesloten had gevonden, dat HUGLINGS-JACKSON [2]) tweemaal de kleinere arteriën verstopt vond, en BASTIAN [3]) in medulla oblongata, lenskern en cortex gethromboseerde arteriën zag. Maar wat moet dit bewijzen tegenover het reusachtige materiaal, dat negatieve bevindingen aanwijst? Niemand twijfelt eraan, dat er bij chorea hier en daar arteriëele en capillaire verstoppingen in het centraal zenuwstelsel voorkomen, en straks komen wij op deze aangelegenheid terug. Maar terecht zegt HERRINGHAM: [4]) „The fame of those, who suggest that bloc-„king of the capillaries leads to congestion, this to over-„nutrition or malnutrition and this to convulsion, rests „upon far better ground than this hypothesis, and in a „matter of pure guess-work cannot lend strength to their „opinion." Nadat meer dan 30 jaar beproefd is, om deze voorstelling, dat capillair-embolieën de oorzaak zouden zijn der chorea (want zij is het eerst in 1863 gegeven door KIRKES [5]) en later voornamelijk door BROADBENT [6]) verdedigd) te bewijzen,

[1]) BROADBENT. Remarks on the pathology of chorea. Brit. med. Journal April N°. 24. 1879.

[2]) HUGLINGS-JACKSON. Note on the embolie of chorea. Brit. Med. Journal 1876.

[3]) BASTIAN. Brit. Med. Journal 1877. I. p. 37.

[4]) HERRINGHAM. l. c. pag. 55.

[5]) KIRKES. Med. Times and Gazette 1863.

„ Cases illustrating the association of chorea with rheumatics and diseases of the heart. London med. Gazette. 1850. Dec. New Series T. XI. p. 1004—1049.

[6]) BROADBENT. Med. Times and Gaz. 1875.

en wel tevergeefs beproefd is, zweeft toch nog altijd, die hypothese over de pathogenie der chorea. En waarom? Omdat ANGEL MONEY [1]) bij het inspuiten van korreltjes aardappelmeel, arrowroot, carmijn en wat niet al in de bloedvaten van het ruggemerg allerlei bewegingen bij honden kon te voorschijn roepen, en éénmaal bewegingen, die precies op chorea geleken. Deze experimenten en eenige grovere verweekingen, aan de sectie-tafel gevonden, hielden deze embolistische chorea-hypothese wel eenigen tijd drijvende, doch het kon niet anders of zij moest langzamerhand ondergaan. Toch heeft deze hypothese zóózeer het geheele medische denken in deze zaak beheerscht, dat er bijv. geen of bijna geen onderzoekingen over den toestand der hartspier verricht zijn.

Wel zijn daarentegen zeer volledige onderzoekingen over het zenuwstelsel verricht. Helaas, geenszins met overeenstemmend resultaat. En als men zich een' weg wil banen door de verwarrende hoeveelheid anatomisch materiaal, dat bijeengebracht is, dan moeten de volgende clinische opmerkingen voorafgaan.

Het is à priori nauwelijks denkbaar, dat bij die gedesordineerde bewegingen, dat volkomen gemis aan coördinatie, die „Muskelwahnsinn," welke het ziektebeeld van chorea vormt, een omschreven proces daarvan de oorzaak zou zijn. Wil men bij chorea aan localisatie denken, dan moet men uitsluitend in de motorische afleedingen van het zenuwstelsel gaan zoeken. Ook is de morphologie van dit lijden veel te wisselend, veel te gecompliceerd om aan één haard als oorzaak ervan te denken.

Stelt men zich voor, dat langs de pyramiden-baan de in het ruggemerg gelegen bewegings-centra motorische impulsen ontvangen, dan kan een lijden van dit systeem zonder meer geenszins de uitermate „onzinnige" spier-coördinatie van chorea verklaren. De choreatische „bewegings-waanzin" (s. v. v.) eischt in de eerste plaats de ontketening der in de ruggemergs-centra gelegen samenwerkende bewegings-factoren, en daarnevens wellicht een verkeerd aangrijpen der meer centrale, uit de

[1]) ANGEL-MONEY. Med. Chir. Transactions Bd. LXVIII, p. 277.

hersenen komende impulsen. Eene gecoördineerde, bepaaldelijk eene regelmatig gecoördineerde beweging, die op de meest onregelmatige intervallen, te onpas en ten ontijde voor den dag komt, gelijk bij de maladie des tics convulsifs en ten deele ook bij de athetosis het geval is, is het kenmerk van gestoorde innervatie langs het pyramiden-systeem. Het totaal uiteenvallen der coördinatie echter eischt meer: daarbij is het bijna noodzakelijk, dat de directie motorische neurone, of de sensitivo-motorische reflex-boog lijdt.

Op grond van deze opmerkingen mag men dus vrijelijk dat gedeelte van het aangebrachte materieel ter zijde leggen, dat niet volledig genoeg onderzocht is, en met name, waar alleen de hersenen het voorwerp van onderzoek zijn geweest.

Het is bekend, dat in de geschiedenis van de pathologie der chorea de nucleus lentiformis, en bepaaldelijk de globus pallidus eene rol speelt. Vooral daar heeft men langs de bloedvaten, die eigenaardig glanzende, slecht gedefiniëerde, hyaline-reactiën gevende lichaampjes gevonden, die men „chorea-lichaampjes" [1]) heeft genoemd, en die men ook bij tal van andere chronische hersenziekten heeft gevonden. Maar terwijl men van deze vondsten in de eerste plaats moet afzonderen die, welke betrekking hebben op lijders aan de hereditaire en tot dementie voerende vormen van chorea (van HUNTINGTON), welke aan de chorea Sydenhami niet het minst verwant zijn, moet men in de tweede plaats ervan aftrekken alle, waarbij alleen de hersenen zijn onderzocht. En dit laatste, daarom:

1°. omdat anatomische veranderingen herhaaldelijk in ruggemerg en periphere zenuwen zijn aangetoond;

[1]) Zie dienaangaande:

ELISCHER. Ueber die Veränderungen im Gehirn bei Chorea minor. Virchow's Archiv Bd. 63.

FLECHSIG. Verhandlungen des Congresses für innere Medicin 1888.

MOLLENBERG. Zur Pathologie der Chorea minor. Archiv f. Psychiatrie. 1891. Bd. XXIII. Heft I. p. 169.

IAKOWENKO. Erlemeyer's Centralblatt XI 1888. N°. 22.

LAUFENAUER. Ueber 5 Fälle von Chorea gravis Erlemeyer's Centralblatt. 1890.

2°. omdat experimenteele feiten een meê-lijden van het ruggemerg dringend eischen;

3°. omdat de clinische waarnemingen bij acuut doodelijke chorea een mêe-lijden der periphere zenuwen, of althans der directe motorische neuronen eischen.

Herhaaldelijk zijn in het ruggemerg veranderingen gevonden. ROMBERG, STEINER, MEYNERT, ELISCHER, GOLGI, DICKINSON en vele anderen maken naast veranderingen in de hersenen gewag van congestiën, verweekingen, kernwoekeringen en sclerotische plekjes in het ruggemerg. En ook de periphere zenuwen zijn onderzocht en ziek bevonden; bijv. door ELISCHER [1]).

Als men ondanks die vondsten de oorzaak der chorea bleef localiseeren in de hersenen, ergens in de buurt van den globus pallidus, dan steunde men op het feit, dat mono- en hemiplegieën, en psychoses bij chorea voorkomen, en dat prae- en post-hemiplegisch bij verweekingen in het achterste deel der capsula interna choreatische bewegingen werden waargenomen, die echter veeleer op athetotische bewegingen gelijkende convulsiën moeten geacht worden. Maar, terwijl eene reeks cerebrale verschijnselen bij chorea volstrekt niet mag ontkend worden, moet men toch ook rekening houden met de experimenteele chorea.

Reeds is MONEY genoemd, die bij honden capillaire embolieën in het ruggemerg te weeg bracht, en choreatische bewegingen zag optreden. CHAUVEAU [2]) had na doorsnijding van het ruggemerg van choreatische honden, de chorea-bewegingen zien voortduren, en HORATIO WOOD [3]) herhaalde deze proeven met hetzelfde resultaat. LEGROS en ONIMUS [4]) zagen die bewegingen sterker worden bij prikkeling der achterstrengen, ook bij doorsnijding van het ruggemerg. Men moge nu zeggen: „chorea van honden is niet de chorea van menschen", of tegen-

[1]) ELISCHER. Ueber die Veränderungen im Rückenmark und in den periferen Nerven bei Chorea minor. Virchow's Arch. Bd. LXI.

[2]) CHAUVEAU. Arch. de médicin. 1865.

[3]) H. WOOD. The choreic movement Journal of nervous and mental disease 1893. April. N°. 4. p. 241.

[4]) LEGROS en ONIMUS. Comptes rendus de l'Académie.

over de hier genoemde proeven die van RAYMOND stellen, welke bij de laesie der achterste afdeeling van de capsula interna ook convulsieve bewegingen bij honden zag ontstaan, — een feit blijft het niettemin, dat zonder hersen-invloeden choreiforme bewegingen bij dieren kunnen voorkomen.

De zwaarste stoot, die echter aan de meening wordt toegebracht, dat chorea eene uitsluitend in den globus pallidus of omgeving gelocaliseerde hersenziekte zou zijn, wordt echter gegeven door zekere complicatiën dezer ziekte. Chorea komt n.l. meermalen voor, vergezeld van *periphere neuritis.*

Nog onlangs beschreef FRY [1]) hoe een 15-jarig meisje in Februari 1888 een recidief van chorea doorstond, gepaard met eene neuritis der beide n.n. tibiales, met ontaardingsreactie, verlies van reflexen en plaatsing der tonen in klauw-vorm. Bij GOSSE vindt men van opgeheven knie-reflexen gesproken. En dat bij chorea ook electrische veranderingen in de spieren worden gevonden, blijke uit de drie hier volgende gevallen, door mij onder leiding van Prof. WINKLER onderzocht. Dat daarvoor gevallen van hemichorea werden uitgezocht, spreekt wel van zelf.

I. *Mietje K.* 5 jaar oud. Vertoont choreatische bewegingen 22 *Febr.* '94. Twee jaar te voren heeft zij ook gedurende eene maand daaraan geleden. Zij spreekt lastig, slaapt onrustig; tijdens slaap geen choreatische bewegingen. Rechts zijn de bewegingen duidelijk het sterkst. Bij het opbeuren onder de armen accuseert zij pijn in de schoudergewrichten. Overigens geen symptomen aan de gewrichten. Moeder is hysterica. Snelle hartslag, overigens geen duidelijke afwijkingen aan het cor.

27 *Febr.* '94. Pat. heeft een spoelworm per anum ontlast. Chor. bew. onveranderd. Naar de interne clinick verwezen.

15 *Maart.* Bij het liggen valt het op, dat de rechter voet geplaatst is in equino-varus-stand, geadduceerd is en binnenwaarts geroteerd. Licht men den arm op dan vertoont zich de „*dropping hand*", hoofdzakelijk rechts.

Electrisch onderzoek.

Inductie-stroom.

	Rechts.	Links.	
N. radialis	50	51	m.M. rol-afstand.
N. peronaeus	53	51	
M. indicator	43	50	
M. tibialis ant.	52	50	

[1]) FRY. A case of chorea attended with multiple neuritis. Journal of nervous and mental disease 1890. N°. 6.

Constante stroom.

		Rechts.	Links.
N. radialis . . .	Ka. S.c.	2 m.A.	2 m.A.
	An. S.c.	8 m.A.	5 m.A.
	An. O.c.	6½ m.A.	5 m.A.
M. indicator . . .	Ka. S.c.	3 m.A.	2 m.A.
	An. S.c.	2½ m.A.	2½ m.A.

De An. S.c. praevaleert boven Ka. S.c. De contractie geschiedt zeer traag.

		Rechts.	Links.
N. peronaeus. . .	Ka. S.c.	3½ m.A.	2 m.A.
	An. S.c.	4½ m.A.	2½ m.A.
	An. O.c.	5 m.A.	3½ m.A.
	Ka. S.Te.	6 m.A.	5 m.A.
M. tibialis ant . .	Ka. S.c.	3½ m.A.	2 m.A.
	An. S.c.	4 m.A.	4 m.A.

II. *Annette H.*, oud 15 jaar, komt op 15 *Febr.* '94 klagen over onvrijwillige bewegingen in rechter hand en been. Zij lijdt hieraan sinds ongeveer 4 weken. Vóór dien tijd heeft zij veel last gehad van hoofdpijn, die zij in de rechter slaapstreek localiseert. Zij geeft aan zenuwachtig te zijn.

Status praesens. Pat. vertoont onwillekeurige, ongecoördineerde bewegingen, onafhankelijk van intentie. Voornamelijk zijn die bewegingen geprononceerd in rechter gelaatshelft, arm en been, doch ook linker lichaamshelft vertoont ze. Het *cor* vertoont normale afmetingen: geen demping op het sternum, geen uitzetting naar links. De ictus is zwak. Aan de punt is de 1ste toon iets gerekt. De 2de pulmonaaltoon is versterkt.

18 *Maart.*

Electrisch onderzoek.

Inductie-stroom.

	Rechts.	Links.	
M. interosseus I	50	44	m.M. rol-afstand.
„ „ IV	46	43	
„ uln. int.	44	43	
N. ulnaris	57	48	

Galvanische stroom.

		Rechts	Links.
N. ulnaris . . .	Ka. S.c	2 m.A	2 m.A.
	An. S.c.	3½ m.A.	3¼ m.A.
	An. O.c.	4 m.A.	3½ m.A.
	Ka. S.Te. >	5 m.A.	5 m.A.

		Rechts.	Links.
M. inteross. I. .	Ka. S.c.	5 m.A.	$4\frac{1}{2}$ m.A.
	An. S.c.	5 m.A.	5 m.A.
M. inteross IV. .	Ka. S.c.	$3\frac{1}{2}$ m.A.	$4\frac{1}{2}$ m.A.
	An. S.c.	6 m.A.	5 m.A.
M. uln int. . .	Ka. S.c.	3 m.A.	$3\frac{1}{2}$ m.A.
	An. S.c	5 m.A.	4 m.A.

III. *Diederik M.*, 9 jaar oud, was 26 *Nov.* '93 lijdende bevonden aan gewrichts-rheumatisme. Linker enkel werd dik, en linker knie daarna; vervolgens werden ook beide polsen aangetast. Pat. leed hevige pijnen, koortste, en langdurige, heftige neusbloedingen, soms 2 uur durende, maakten eenige malen tamponade der neusholte noodig.

16 *Jan.* '94. Pat. vertoont choreatische bewegingen, en een vitium cordis werd geconstateerd. Na laatstgenoemden datum werden de bewegingen heviger, en trad er ook verlamming op in de rechter hand.

15 *Juli* '94. bezoekt pat. prof. WINKLER. Hevige choreatische bewegingen vooral aan de rechterzijde.

Grenzen van het hart: Bovengrens is onderrand der 3de rib; rechter grens is linker sternaal-lijn; puntstoot is te voelen over eene uitgestrektheid van 3 cM. in de 6de intercostaal ruimte tot aan de voorste axillair-lijn. Systolisch blazen aan de punt, en de diastolische pulmonaal-toon is sterker dan de 2de aorta-toon. Polsfrequentie bedraagt 96 p. min.; pols zeer irregulair.

Electrisch onderzoek.

Faradische stroom.

	Rechts.	Links.	
N. ulnaris	54.5	57	mM. rol-afstand.
N. radialis.	52	53	
N. medianus	57	66	
M. indicator	47	51	
M. inteross. III	48	53	

Constante stroom.

		Rechts.	Links.
N. ulnaris . . .	Ka. S.c.	2 m.A.	1 m.A.
	An. S.c.	5.5 „	2 „
	An. O.c.	4 „	4 „
	Ka. S.Te.	9 „	7 „

		Rechts	Links.
N. radialis. . .	Ka. S.c.	2.5 m.A.	2 m.A.
	An. S.c.	7.5 „	9 „
	An. O.c	7 „	5.5 „
	Ka. S.Tc.	10 „	6 „
N. medianus . .	Ka. S.c.	2 „	1 „
	An. S.c.	9 „	7 „
	An. O.c.	6.5 „	3.5 „
	Ka.S.Tc.	8 „	7 „
M. indicator . .	Ka. S.c.	4 „	3 „
	An. S.c.	8 „	5 „
M. interross. III.	Ka. S.c.	3 „	3.5 „
	An. S.c.	3 „	3 „

De electrische gevoeligheid van de onderzochte zenuwen en spieren zoowel ten aanzien van den constanten als van den inductie-stroom is in alle drie gevallen blijkens bovenstaande cijfers zeer gering. De spieren en zenuwen der het meest getroffen lichaamshelft zijn minder prikkelbaar dan die aan de andere zijde. [1]) In den regel blijkt het bij deze quantitatieve verandering d. w. z. bij deze vermindering van electrische prikkelbaarheid te blijven. In één geval echter kon eene stellige partiëele degeneratie-reactie geconstateerd worden. Het was bij geval I, waar in den rechter m. indicator zoowel het praevaleeren der An S.c. als de trage contractie werd vastgesteld; terwijl voor den inductie-stroom deze spier pas bij groote stroomsterkte prikkelbaar was. Voldoende, om aan te toonen, dat bij chorea eene aandoening der periphere motorische zenuwen voor kan komen.

Bovendien, hoe sterft de lijder, die aan acute chorea bezwijkt? Het antwoord moet luiden: „aan periphere vagus-verlamming." De enorme polsversnelling, de regelmatige en verlangzaamde ademhalingen, het opgezet-zijn van het epigastrium (de maag-ectasie der schrijvers), pijnlijkheid in het epigastrium

[1]) Hierop maakt eene uitzondering geval II voor wat betreft den inductie-stroom.

met neiging tot braken, en dat alles voorafgegaan door choreatische stoornissen, wijzen er genoeg op. Voorbeelden als voor het grijpen.

H. H. BROWN [1]) is verbaasd, dat zijn patient aan acute maag-dilatatie bezwijkt, en autopsie leert endocarditis.

COOK en CLIFFORD BEALE [2]) zien bij een 9-jarig kind de pols onmiddellijk tot 160 p. min. stijgen; de ademhaling blijft: „quite regular" en de dood treedt onverwachts, plotseling in. In PIANESE's geval springt 2 dagen vóór den dood de pols van 70 op 132 slagen, en daalt de ademhaling van 29 op 20.

Het is dan ook met volle overtuiging, dat ik, tegenover BROADBENT's theorie der capillaire embolieën in of nabij den globus pallidus van den nucleus lentiformis, de meening van JACCOUD deel: „bij chorea worden alle afdeelingen van het zenuwstelsel ziek bevonden." Op de boven uiteengezette gronden zullen nu de verschillende symptomen van chorea uiteen te houden zijn, en afhankelijk gesteld moeten worden van aandoeningen van verschillende gebieden van het zenuwstelsel: De mono- en hemiplegieën, de enkele malen waargenomen hemianaesthesieën en de psychosen verraden hare *cerebrale* natuur; het volmaakte gemis aan coördinatie in de bewegingen wijst op een lijden, dat gezeteld is in de motorische centra van coördinatie in het *ruggemerg;* en de (wel is waar in den regel geringe) afwijkingen in de electrische gedragingen der willekeurige spieren, de pijnen in de gewrichten, de periphere neuritis en, zooals wij straks nader zullen zien, de endocarditis spreken voor aandoeningen der *periphere zenuwen.* Tegen de theorie der capillaire emboliën pleit, behalve het feit, dat men in vele gevallen van chorea geen endocarditis vindt, het argument, dat op clinische gronden zulk eene groote uitbreiding van pathologische veranderingen moet worden ondersteld.

Ziekten van het centrale zenuwstelsel, als bij chorea voor-

[1]) BROWN. A case of severe chorea. Lancet 1890. N°. 1.

[2]) COOK en CLIFFORD BEALE. Case of rapidly fatal chorea. Death in 130 hours. Brit. Med journal 1888. 4 April. p. 795.

komen, zijn bijna altijd intoxicatiën, en direct of indirect afhankelijk van infectiën. Inderdaad kon reeds FLECHSIG, een der verdedigers der chorea-lichaampjes, niet nalaten, om er op te wijzen, dat ook bij kooloxyde-vergiftiging de nucleus lentiformis gaarne werd aangetast. En de clinische waarneming ziet chorea in honderden van gevallen in aansluiting aan infectieziekten ontstaan: chorea na bof [1]), chorea na typhus [2]), chorea bij diphtheritis (met endocarditis) [3]), chorea bij scarlatina [4]), en, last not least, chorea bij gewrichts-rheumatismus. Dat de chorea veroorzaakt wordt door een chorea-virus is nauwelijks meer te betwijfelen, en met HERRINGHAM moet men het betreuren, dat de clinici zoo lang aan den leiband der embolische theorie gebleven zijn.

P. KOCH, die in 1887 scherp de meening formuleerde, dat er een chorea-virus bestaan moest, en daarmeê reeds eenigszins naderde tot reeds door Fransche schrijvers uitgesproken veronderstellingen, zal wel weinig hebben vermoed, dat een chorea-virus, dat hij op grond van clinische overwegingen moest aannemen, 5 jaren na zijn arbeid bekend zou zijn.

TRIBOULET, een leerling van RICHET [5]), was de eerste, die uit het bloed van een choreatischen hond eene zuivere cultuur van bacteriën kweekte, welke, anderen honden ingeënt, deze aan chorea, vergezeld met spier-atrophieën en trophische stoornissen, deden sterven.

Maar de verdienste van den aard van het chorea-virus te hebben vastgesteld komt toe aan PIANESE [6]). Uit het ruggemerg (niet uit de hersenen, welke geheel van bacteriën vrij bleven) van zijn aan acute chorea bezweken patient kweekte deze eenen karakteristieken bacil. Indien hij dezen bacil in zuivere cultuur

[1]) J. T. BRINGIER. A case of acute chorea. Med News April 1892.

[2]) Chorea bei Typhus abdominalis. Deutsche Mediz Wochenschr 1885. N 8.

[3]) STARCK. Chorea minor acutissima. Arch. f Kinderheilkunde. Bd. 13. p. 79.

[4]) LAUFENAUER. Verein der Aerzte in Buda-Pest 19 April 1890

[5]) RICHET. Transmission de la chorée du chien au chien. Société de Biologie. Bulletin méd. 1892. Séance 9 Avril.

[6]) PIANESE La natura infettiva del corea del Sydenham. Napoli 1893.

inspoot op plaatsen, die op ruime wijze met de lymphe-banen van het centrale zenuwstelsel in verbinding staan, kon hij constant choreiforme bewegingen bij cavia, konijn en hond opwekken. Na inenting in het neus-slijmvlies na scarificatie, in het oog, in de periphere zenuwen, maar het zekerste na subdurale injectie van dezen bacillus, bleef slechts hoogst zelden bij zijne proefdieren acute chorea uit. Evenals hij deze bacillen in het ruggemerg en periphere zenuwen bij den mensch gevonden had, vond hij ze bij zijne proefdieren in hersenen, ruggemerg en periphere zenuwen terug, en kon ze vandaaruit weer op nieuw kweeken. En wat hij ook nog constant vond, zoowel in het menschelijk cadaver als bij zijne proefdieren, dat waren eigenaardige ophoopingen van korrels in de zenuwcellen der voorste hoornen, korrels, die zich bij toepassing van WEIGERT's methode zwart kleuren. Gesteriliseerde culturen wekten ook choreiforme verschijnselen op, en de genoemde veranderingen in de cellen der voorste hoornen werden ook dan aangetroffen. Weldra werden de bacillen ook in het bloed van lijders aan acute chorea aangetoond, en PIANESE kon ze ook van daaruit in zuivere cultures kweeken. Ook GRANDE [1]) heeft deze bacillen in het bloed gevonden, en zoo is dan op dit oogenblik een specifiek chorea-virus bekend, dat door een microorganisme verwekt wordt, dat in het geheele zenuwstelsel en in het bloed, maar nooit in milt, nieren, lever of elders kon worden aangetoond. Toch maakt clinische waarneming het twijfelachtig, dat dit het éénige virus zal blijken te zijn, dat chorea veroorzaakt.

Het zal nu wel geen verklaring meer behoeven, waarom deze uitvoerige uiteenzetting van de pathogenese der chorea noodzakelijk was. Op grond van clinische, experimenteele, pathologisch-anatomische en bacteriologische waarnemingen is het nauwelijks nog voor twijfel vatbaar, dat chorea minor eene ziekte is, die door toxinen van lagere organismen kan ontstaan, en waarbij het geheele zenuwstelsel, en stellig ook ruggemerg en

[1]) PIANESE. l. c.

periphere zenuwen lijdende kunnen zijn, maar lijdende zijn op eene wijze, die voorshands nog niet bekend is. Het verlengde merg, en de nervi vagi worden niet zelden door dit lijden getroffen.

Worden de n.n. vagi door dit lijden getroffen, dan veroorzaakt het, evenals de experimentele aandoeningen dier zenuwen, in hoofdstuk I beschreven, endo- (en misschien ook myo-)carditis. Merkwaardig genoeg, reeds Todd maakt er melding van, dat hij in één geval bij rechtszijdige chorea ook rechts endocarditis gevonden had, en in een ander geval vond hij bij linkszijdige chorea de endocarditis ook aan het linker gedeelte van het hart. De n.n. vagi worden door dezen auteur echter daarvoor niet aansprakelijk gesteld.

De tegenspraak, dat de autopsie bijna constant de aanwezigheid van endocarditis leert, terwijl de clinicus slechts zelden klepvliesgebreken waarneemt, wordt gemakkelijk dus hierdoor opgehelderd, dat de n.n. vagi of medulla oblongata betrekkelijk zelden worden aangedaan, en wanneer zij gaan lijden tot endocardium-lijden en dood voeren. De theorie der capillaire embolieën is niet vol te houden, en borduurt voort op „a matter of pure guesswork," wanneer zij uitgaat van de meening, dat chorea steeds secundair is aan endocarditische vegetatiën. Het vermoeden van Herringham, dat chorea de oorzaak is van endocarditis krijgt door de hier medegedeelde onderzoekingen daarentegen een krachtigen steun.

Als bij chorea aandoeningen van de n.n. vagi of hunne kernen optreedt, dan moet endocarditis volgen, en wel die eigenaardige endocarditische vegetatiën aan de vrije kleplijn, welke gemakkelijk over het hoofd zijn te zien, en waarmee niet altijd clinische verschijnselen behoeven samen te gaan. Als zij bij acute chorea een enkelen maal ontbreken, zooals in het geval van Planese, dan moet dit daaraan worden toegeschreven, dat precies 49 uur vóór den dood de pols van 70 op 128 slagen per minuut stijgt, een tijd, wel wat kort om met het blooto oog reeds de beginnende vegetatiën te kunnen onderkennen.

Geenszins is chorea de eenige ziekte, waarbij die vegetatiën

voorkomen; HERRINGHAM zag ze bijv. ook bij tetanus. Het is echter vooral bij chorea, met hare recidiven, dat de aandoening der n.n. vagi tot verschillende vormen van endocarditis voeren kan, en de officieele klepvlies-gebreken veroorzaken.

Zijn de hartveranderingen bij chorea misschien gevolgen van directe, plaatselijke inwerking der bacteriën op myo- en endocardium? Het is even onwaarschijnlijk bij chorea, als het onmogelijk is aan te nemen bij de hartaandoeningen, die het gevolg zijn van vagotomie, welke onder alle asceptische cautelen verricht is, en geen toegang aan bacteriën heeft verschaft.

Bij chorea is endocarditis het gevolg van dit lijden, met name van eene aandoening der n.n. vagi, evenals vagotomie (eene experimentele aandoening der nervi vagi) eveneens endocarditis te weeg brengt. Of ook bij chorea een myocardiumlijden voorkomt als bij vagotomie? Het is mijne stellige overtuiging, maar aan latere onderzoekingen ter sectie-tafel blijve de beantwoording dier vraag overgelaten. De mij beschikbare litteratuur over chorea bewaart daarover een stilzwijgen. Hebben bij de diphtheritis de knobbeltjes, die LABADIE-LAGRAVE zoo meesterlijk beschreef, voor de zeer gewrongen voorstelling van PARROT, die ze voor georganiseerde haematomen der klep hield, moeten wijken, en verheugen zich slechts de myocarditische haardjes in de algemeene bekendheid, bij chorea is het omgekeerde 't geval, en trekt er het endocardium meer de aandacht dan de spier. Vooropgestelde beschouwingen stonden wellicht het verzamelen van blooie feiten in den weg.

Dat ook bij tal van andere zenuwziekten, waarbij de n. vagus of zijn kern kan lijden, het onderzoek van het hart aandacht verdient, toone het volgende geval aan.

Tijdens de bewerking van dit proefschrift liet Prof. WINKLER mij praeparaten zien van kleine vegetatiën op den vrijen hartkleppenrand bij eenen lijder aan dementia paralytica, die onverwachts in het eerste stadium dezer ziekte plotseling was bezweken, kennelijk aan hartparalyse. Het groote vethart vertoonde de bekende knobbeltjes langs den rand der valvula

mitralis, en in de endothelia dier knobbeltjes werden mitosen gevonden, hoewel de sectie eerst 3 uur na den dood kon geschieden.

Zoo zouden verder wellicht de hartveranderingen bij de progressieve pernicieuse anaemie, waarbij volgens sommigen eene aandoening van het centrale zenuwstelsel optreedt, kunnen verklaard worden uit een lijden der n.n. vagi. Zoo kunnen bij de progressieve bulbair-paralyse, waarbij achtereenvolgens de kernen van vele hersen-zenuwen worden aangetast, en ook die van den vagus kunnen worden getroffen, de veranderingen in de hart-functie geduid worden. En op dezelfde wijze zouden ook nieuwvormingen in het voorste mediastinum, kaasachtige en andere ontaardingen der bronchiaalklieren, aneurysmen van den boog der aorta enz., ook krachtens hunne ligging in de nabijheid der n.n. vagi, tot de daarbij voorkomende hart-aandoeningen kunnen aanleiding geven.

VIERDE HOOFDSTUK.

BESLUIT.

Met een kort begrip van zijnen inhoud worde dit boekje besloten.

Na een beknopt historisch overzicht betreffende de doorsnijding der n.n. vagi, werden de gevolgen, die deze operatie met name voor het hart heeft, medegedeeld. Niet langer dan 6 dagen konden duiven deze kunstbewerking overleven, en de paralyse van het hart moest meestal als naaste aanleiding tot den dood beschouwd worden. Degeneratie van hartspieren kon worden geconstateerd. Behandeling met osmiumzuur toonde aan, dat vele spiervezelen hare dwars-streeping hadden verloren, of slechts flauw te zien gaven; fijne albuminoïde, en soms grootere, door osmiumzuur zich zwart kleurende, korrels werden erin aangetroffen. De degeneratie was het sterkst uitgesproken in die spierlagen, welke meer naar het endocardium toe gelegen waren. Naast degeneratie kwam ook nieuwvorming aan het hart voor. De haardjes, vlak onder het endocardium of op eenigen afstand daarvan gelegen, moesten gedeeltelijk of geheel worden beschouwd te bestaan uit gewoekerde spiercellen. Om en in die haardjes werden mitosen, in spiercellen gelegen, aangetroffen. Ook het endocardium nam aan de nieuwvorming deel. Zoowel het langs den hartwand als aan de kleppen gelegen endocardium werd in woekering verkeerend aangetroffen. Aan den vrijen kleprand konden nog even met het blooto oog kleine, deels doorschijnende, deels rose gekleurde knobbeltjes worden opgemerkt. In het endo-

theliaal bekleedsel, zoowel als in het stroma dier knobbeltjes werden kariokinetische figuren gevonden.

Bij konijnen, katten en honden kon men diezelfde veranderingen ontmoeten, en het gemakkelijkst waren zij te constateeren in de groote spiercellen der konijnen. Ook hier cellen-haardjes, althans gedeeltelijk uit gewoekerde spiercellen bestaande, ook hier woekering aan de kleppen, ook hier kariokinetische kern-figuren. De knobbeltjes op het endocardium vertoonden hier en daar ulceratiën, en een neerslag van fibrine-conglomeraat. Noemt men deze hartveranderingen vi vocis myocarditis en endocarditis, dan kan men dezen korten zin formuleeren: *uittrekking van beide n.n. vagi veroorzaakt acute myo- en endocarditis.* Kon dit feit worden vastgesteld, eene verklaring ervan kon niet worden bereikt. Mocht Dr. BERVOETS in zijne dissertatie het constateeren, dat uittrekking van den n. ischiadicus naast degeneratie, regeneratie veroorzaakt aan de tunica intima en aan de daartegen gelegen spiercellen, de uittrekking der n.n. vagi brengt analoge veranderingen te weeg aan het hart: degeneratie van spiercellen, naast regeneratie van andere, en woekering van het endocardium.

Dit experimenteel gegeven vermocht duidelijk te maken de geenszins gemakkelijk te begrijpen complicatiën, die bij diphtheritis, beri-beri, chorea, tetanus, en een aantal chronische zenuwziekten worden waargenomen.

De bij diphtheritis herhaaldelijk voorkomende myocarditis en de door LABADIE-LAGRAVE beschreven endocardiale vegetatiën konden eene gereede verklaring vinden door eene aandoening der n.n. vagi aan te nemen. De verlamming van de uvula en de musculatuur der glottis, de maag-ectasie, de slikstoornissen, het zwakker en frequenter worden van den hartslag, de dood door hartparalyse konden aan die voorstelling steun verschaffen; en de pathologisch-anatomische bevindingen aan het hart pleitten er mede voor.

In uitvoeriger uiteenzetting werd aangaande chorea getreden. De onhoudbaarheid van de theorie van KIRKES en BROADBENT, dat chorea gevolg is van embolieën in de hersen-capillairen, en

deze weer een gevolg van de endocarditis, werd aangetoond. De stelling daarentegen, dat chorea eene infectie-ziekte is, werd bepleit, en het vele, dat haar plausible maakt, opgemerkt. De waarnemingen en overwegingen van P. Koch, de onderzoekingen van Pianese, en de proeven van Triboulet deden daartoe dienst. Het vermoeden van Herringham, dat chorea oorzaak en niet gevolg van endocarditis is, won door de experimenten, in Hoofdstuk I neergelegd, aan stelligheid. In Elischer's waarnemingen van degeneratie in periphere zenuwen vond ik aanleiding om van een paar gevallen van hemichorea melding te maken, en de gevonden electrische afwijkingen — gering maar ontwijfelbaar — van eenige zenuwen en spieren te vermelden. Op die wijze kon de endocarditis, welke bij chorea voorkomt, verklaard worden te zijn een gevolg van eene aandoening der n.n. vagi of hunne kernen. Zoo werd de tegenspraak opgehelderd, dat endocarditis aan de sectie-tafel bijna constant, en in de cliniek betrekkelijk zelden bij chorea-lijders voorkomt.

En eindelijk sprak ik als een vermoeden uit, dat bij tal van andere ziekten de hartgebreken eene verklaring kunnen vinden langs eenen anderen dan den tot nu toe gevolgden weg.

VERKLARING DER PLAAT.

Fig. 1. LEITZ. Obj. 3, oc. 0. Vergrooting 45 maal.

Lengte-doorsnede van een duive-hart (duif V, waarneming II), 5 dagen na de vagotomia duplex.

a. = boezem.
b. = kamer.
ch. t. = chorda tendinea.
k. = vrije kleprand.
h. = haardjes onder het endocardium.
w. = woekeringen op den kleprand.

Fig. 2. LEITZ. Obj. 3, oc. 0. Vergrooting 45 maal.

Lengte-doorsnede van een duive-hart (duif V, waarneming II), 5 dagen na de dubbelzijdige uittrekking der n.n. vagi.

a. b. = als voren.
p. = papillair spier.
k. h. w. = als voren.

Fig. 3. LEITZ. Obj. 5, oc. 0. Vergrooting 145 maal.

Doorsnede door de atrio-venticulaire klep eener kat, 26 uur na uittrekking der beide n.n. vago-sympathici.

Kleine, woekerende verhevenheid op het endocardium door woekerend endothelium bedekt.

Fig. 4. LEITZ. Obj. 8, oc. 2. Vergrooting ± 500 maal.

Doorsnede door eene woekering der atrio-ventriculaire klep bij eene duif (V) 5 dagen na dubbelzijdige uittrekking der n.n. vagi.

Talrijke kariokinetische figuren in de endothelium-cellen zoowel als in die der diepere lagen van het endocardium.

Fig. 5. LEITZ. Obj. 8, oc. 2. Vergrooting + 500 maal.

Doorsnede door eene excrescentie op de atrio-ventriculaire klep bij een konijn (II; waarneming IX), 76 uur na uittrekking der beide n.n. vagi.

De woekering bestaat uit nieuw gevormde cellen, waarin zeer veel kerndeelingsfiguren zoowel in de cellen van de endothelium-bekleeding als in die van het endocardium zelf.

Fig. 6. LEITZ. Homog. ol. immers. $^1/_{20}$. Oc. 0, Tubus 150 m.M. Vergrooting 650 maal.
Normale aster in eene cel der woekerende klep van konijn II.

Fig. 7. LEITZ. Homog. ol. immers. $^1/_{20}$. Oc. 2, Tubus 150 m.M. Vergrooting 800 maal.
Konijn II. Kerndeelingsfiguur uit de klep.
a. Onregelmatige mitose met atrophische kernlissen.
b. Asymmetrische diaster met gezwollen kernlissen.
c. Kerndeelingsfiguur met verdwaalde lis.

Fig. 8. LEITZ. Homog. ol. immers. $^1/_{20}$. Oc. II, Tubus 150 m.M. Vergrooting 800 maal
Konijn II. Kerndeelingsfiguur uit de klep. Onregelmatige, onsamenhangende lissen. Neiging tot deeling in drieën.

Fig. 9. LEITZ. Obj. 5, oc. 0. Vergrooting 145 maal.
Haardje onder het endocardium in den spierwand der kamer bij duif V, 5 dagen na uittrekking der beide n.n. vagi.

Fig. 10. LEITZ. Obj. 8, oc. II. Vergrooting 500 maal.
Spierhaardje, dat zich bij een konijn (II) begint te vormen, 76 uur na dubbelzijdige uittrekking der n.n. vagi. Kariokinese in spiercellen.

Fig. 11. LEITZ. Obj. 8, oc. II. Vergrooting 500 maal.
Spierhaardje als fig. 9 bij sterkere vergrooting. Kariokinese in nieuw gevormde spiercellen.

Fig. 12. LEITZ. Obj. 8, oc. II. Vergrooting 500 maal.
Hond B. 94 uur na dubbelzijdige uittrekking der n.n. vagi.
Spierhaardje in de papillair-spier met kariokinese in spiercellen.

Fig. 13. LEITZ. Homog. ol. immers. $^1/_{20}$. Oc. 0, Tubus 150 m.M.
Vergrooting 650 maal. Kariokinese in spiercellen bij duiven.
a, *b* en *c* mit osen in verschillende stadia.

Fig. 14. LEITZ. Obj. 8, oc. 0.
Vergrooting 325 maal, bij eene duif (XIV), 6 dagen na dubbelzijdige uittrekking der n.n. vagi.
Lymph-vat met gezwollen cellen van den wand.


Fig. 1.
a
av.
b
ch.t.
w
h
k
Fig. 2.
a
h
w
k
h'
b
p
Fig. 3.
Fig. 4.
Fig. 5.
Fig. 6.
b
c
Fig. 7.
a
Fig. 8.
C. Moody Lith.

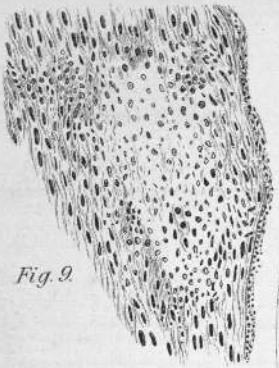

Fig. 9.

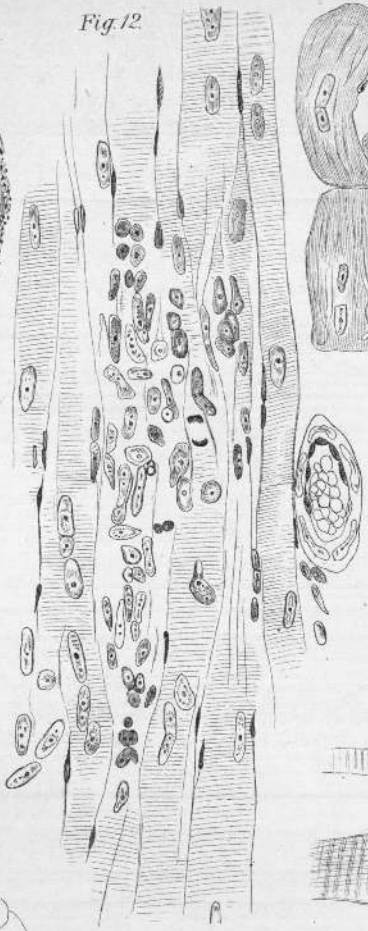

Fig. 12.

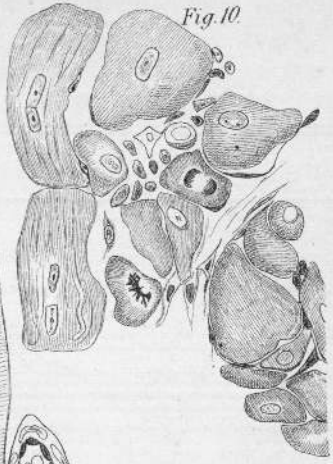

Fig. 10.

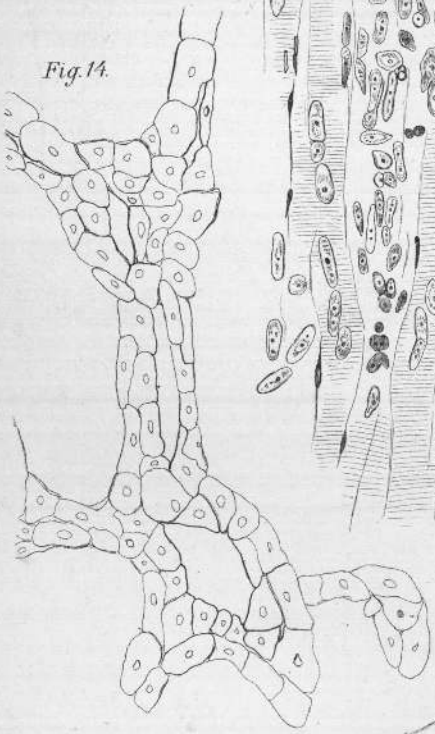

Fig. 14.

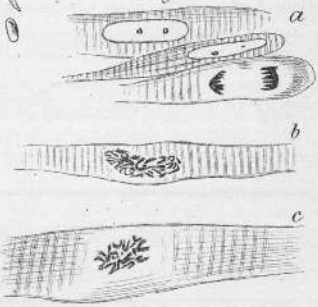

Fig. 13.

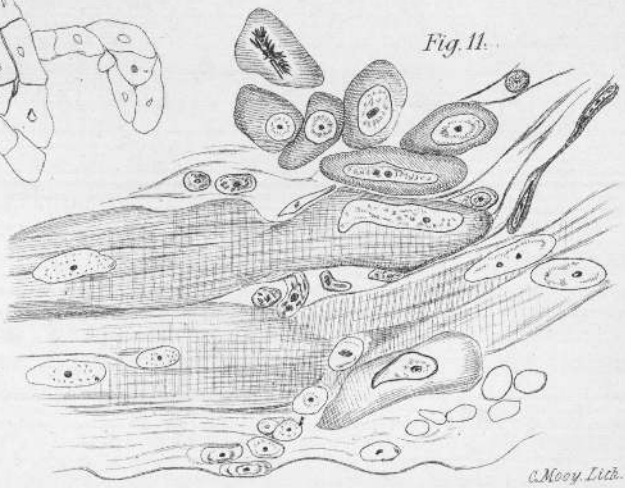

Fig. 11.

C. Moey. Lith.

STELLINGEN.

STELLINGEN.

I.

Arteriosclerosis en myocarditis zijn dikwijls coëffecten derzelfde oorzaak.

II.

Chronische morbus Brightii is eene ziekte van het organisme. Zenuw-aandoening door intoxicatie kan daaraan ten grondslag liggen.

III.

De anorganische s. accidenteele hartgeruischen zijn gevolgen van aandoeningen der n.n. vagi.

IV.

Chorea Sydenhami kan een gevolg van infectie zijn.

V.

De n. vagus voert vasomotorische zenuwen voor de longen.

VI.

Het hartlijden bij diphtherie is gevolg van neuritis der n.n. vagi.

VII.

De homo delinquens van LOMBROSO bestaat niet.

VIII.

De geneeskrachtige invloed van antitoxisch serum berust op stimuleerende werking.

IX.

De dieetkuur van PROCHOWNIK verdient in hoogere mate de aandacht der verloskundigen dan dit thans het geval is.

X.

Bij chronische buik-colieken van twijfelachtige oorzaak verrichte men proef-laparotomie.

XI.

De behandeling van beenbreuken der onderste extremiteiten met ambulatorische verbanden verdient aanbeveling.

XII.

De parenchymateuse injectiën met jodoform-oplossing bij struma zijn te verkiezen boven injectiën met tinct. jodii.

XIII.

Bij herniae umbilicales van volwassenen verrichte men de radicaal operatie.

XIV.

Ten onrechte ontkent Dr. E. E. BLAAUW [1]) eene specifieke oorzaak voor het trachoom; ten onrechte acht hij deze oogziekte niet besmettelijk.

---

[1]) E. E. BLAAUW. Eenige beschouwingen over het wezen en de bestrijding van het trachoom. Diss. inaug. 1894. Amsterdam.

XV.

De algemeene weder-invoering van „kraamstoelen", doch gewijzigd naar de eischen der hedendaagsche verloskundige practijk, is wenschelijk.

XVI.

Tegen het gebruik van tabak moet als tegen eene ernstige volkskwaal van geneeskundige zijde met meer aandrang gewaarschuwd worden.

XVII.

De oprichting van volks-kookscholen zij een voorwerp van staatszorg.

XVIII.

Men stelle school-artsen aan.

XIX.

De watergeneeswijze van KNEIPP moet geacht worden eene charlatannerie te zijn van het zuiverste „water". Zij heeft echter deze verdienste, dat zij lichaamsreiniging populair maakt.

XX.

Het is gewenscht, dat ook zij, die het theoretisch geneeskundig examen met goed gevolg hebben afgelegd, tot de promotie in de geneeskunde worden toegelaten.