MISCELLANEA DELLA R. BIBLIOTECA NAZIONALE
132
15

Aus dem pathologischen Institut zu Giessen.

Ueber das primäre Extremitätencarcinom.

Inaugural-Dissertation

zur

Erlangung der Doctorwürde

der

Hohen medicinischen Fakultät

der

Grossherzoglich Hessischen Ludewigs-Universität Giessen

vorgelegt von

Paul Schaub

approb. Arzt aus Giessen.

Mit zwei Tafeln.

R. BIBLIOTECA NAZIONALE DI ROMA

Giessen 1894.

Grossh. Hof- und Universitäts-Druckerei Curt von Münchow.

Gegenüber den Sarcomen der Extremitäten sind die Krebse derselben ungemein seltne Vorkommnisse. Aber auch im Vergleich zu den Carcinomen der übrigen Theile und Organe des menschlichen Körpers sind die Krebse der Extremitäten als sehr seltene Erkrankungen zu bezeichnen. Es ist dies eine sehr auffallende, aber wiederholt constatirte Thatsache. So stellt v. Winiwarter[1]) 548 Krebserkrankungen zusammen, von denen nur 9 die Extremitäten (5 Männer, 4 Frauen), also etwa 1,6%, betrafen.

Hierbei sind aber nur die chirurgisch behandelten Fälle zusammengestellt, würde man jedoch die gleichzeitig zur Beobachtung gekommenen Fälle von Krebs der inneren Organe (Magen, Oesophagus etc.), hinzurechnen, so wäre der Procentsatz ein noch viel geringerer. v. Bergmann[2]) fand unter 154 reinen Hautkrebsen 17 Extremitätenkrebse, bei welchen durch das Mikroskop die Diagnose sicher bestätigt wurde; auch dieser Procentsatz von 6,7 ist sehr gering, da es sich bei dieser Zusammenstellung einzig und allein um Hautkrebse handelte. Nach Gurlt[3]) kommen auf 10864 Carcinome nur 168 primäre Extremitätenkrebse, also nur 1,54%.

Das seltene Vorkommen der Extremitätenkrebse ist um so auffallender, als — wie Volkmann[4]) mit Recht

[1]) Beiträge zur Statistik der Carcinome. Stuttgart. 1878.

[2]) Dorpater medicinische Zeitschrift. 1871.

[3]) Archiv für klinische Chirurgie. 1880.

[4]) Sammlung klinischer Vorträge. Herausgegeben von R. v. Volkmann. Nr. 334, 335.

sagt — gegenwärtig kein Chirurg und pathologischer Anatom die Bedeutung mechanischer Momente für die Entstehung der Krebse leugnen dürfte, und besonders in den niederen Ständen die Extremitäten — und von diesen wieder ganz besonders die Hände — den häufigsten und wiederholtesten Schädigungen, Insulten und Verletzungen ausgesetzt sind.

Für diese auffallende Thatsache ist eine Erklärung nicht möglich, nur so viel scheint festzustehen — und das ist aetiologisch wichtig — dass einfache Narben und Verletzungen allein nicht zur Entstehung der Krebse an den Extremitäten disponiren, sondern dass erst lange Zeit hindurch fortgesetzte Reizungen derartiger Stellen oder angeborene Abnormitäten an denselben zur Entwicklung der Krebse Veranlassung geben.

Auch die eventuelle Annahme, dass in der Haut der Extremitäten auffallend wenig embryonale Keime im Sinne Conheim's vorhanden wären, was der ganzen Anschauung desselben entsprechen würde, ist nicht im Stande, die oben berührte Thatsache zu erklären, da man nach jahrelangen Reizzuständen an alten Narben, Geschwüren etc. doch die Entwicklung der Krebse beobachtet. Und dass solche geschwulstartige Neubildungen thatsächlich reine Krebse darstellen, darüber besteht kein Zweifel, wenn dieselben im Grossen und Ganzen auch eine günstige Prognose geben und in den seltensten Fällen Metastasen veranlassen.

Bereits C. Hawkins[1]) beschreibt derartige Degenerationen alter Narben unter dem Namen Warzengeschwülste in Narben und erklärt sie für Krebs in der unvollkommenen Haut einer Narbe. In den von ihm angeführten Beispielen sind es Brandnarben, Narben von Schussverletzungen oder durch Quetschung entstandene, die zu dem späteren Krebse führten. Lange Jahre waren diese Narben unverändert,

---

[1]) London med. and. surg. transactions, Vol. XIX u. Med. Gaz. 1841.

bis endlich an ihnen die Degeneration mit der Entwicklung trockener, warzenartiger Tumoren begann.

Hawkins citirt Fälle, in welchen die Narbe bis zu 11, 16, 19, 20 und 27 Jahren in unverändert günstigem Zustande geblieben waren, ehe sie zu entarten begannen. C. Hawkins rechnete die von ihm sogenannten warzigen Narbentumoren, trotz ihrer Neigung um sich zu greifen, zuerst zu den nicht bösartigen Geschwülsten, weil sie das Allgemeinbefinden lange Zeit ziemlich ungestört lassen, weil die benachbarten Drüsen sich nicht in secundäre Krebsgeschwülste verwandeln, weil in den Eingeweiden sich keine sekundären Knoten bilden, und weil nach der Exstirpation selten ein Recidiv auftritt.

Später modificirte er jedoch seine Ansicht dahin, dass er die Warzentumoren zwar für meistens gutartig erklärte, jedoch hinzufügte, dass sie zuweilen eine wirklich maligne Natur annähmen und dass dann auch die benachbarten Drüsen nicht verschont blieben; jedenfalls aber seien sie der Regel nach nicht so bösartig, als die meisten Hautkrebse.

Rudolf Volkmann hat zuerst eine eingehende monographische Bearbeitung der Extremitätencarcinome geliefert. Er konnte aus der chirurgischen Klinik zu Halle 39 Fälle mittheilen, welche in den letzten 20 Jahren daselbst zur Beobachtung gekommen waren. An diese schloss er die Fälle aus der Literatur und einige durch private Mittheilungen ihm bekannt gewordene anderer Kliniken an, so dass er über ein Material von 223 Fällen echter Extremitätencarcinome verfügte, in welchen durch die mikroskopische Untersuchung die epitheliale Natur der Geschwülste mit völliger Sicherheit festgestellt worden war.

Fast zu gleicher Zeit theilte dann Schneider[1]) 14 Fälle von Extremitätencarcinomen mit, welche in der Kgl.

---

[1]) Beitrag zur Statistik des primären Extremitätencarcinoms. Inauguraldissertation. Berlin. 1889.

chirurgischen Klinik zu Berlin von 1882—1887 zur Behandlung gekommen waren; wie viel Krebse im Ganzen während dieser Zeit beobachtet worden waren, konnte er nicht angeben; jedenfalls sei bei der grossen Anzahl von Krebsen, welche in diese Klinik kommen, der Procentsatz der Extremitätencarcinome kein grösserer als in der schon angeführten Statistik von v. Winiwarter.

Angeregt durch die Volkmann'sche Arbeit veröffentlichte dann Michael[1]) aus der Tübinger chirurgischen Klinik 26 Fälle von primärem Krebs der Extremitäten, welche in den Jahren 1860—1890 daselbst beobachtet worden waren.

Ferner stellte Ogata[2]) vier Fälle zusammen, welche in den Jahren 1889—1893 in der Freiburger chirurgischen Klinik vorgekommen waren, — eine kleine Zahl besonders im Vergleich zu der grossen Anzahl von Mamma- Rectum- und Gesichtscarcinomen, welche in der genannten Zeit auf derselben Klinik beobachtet wurden.

Und endlich hat Weiss[3]) 13 gleiche Beobachtungen aus der Bonner chirurgischen Klinik publicirt.

Ich habe nun in den letzten Jahren Gelegenheit gehabt, in dem pathologischen Institut zu Giessen einige sehr prägnante Fälle von Extremitätencarcinomen zu untersuchen, die hier nun mit einigen aus der Sammlung desselben Institutes mitgetheilt werden sollen.

Da die von Volkmann gewählte Eintheilung der Krebse der Extremitäten in drei grosse Gruppen den vorliegenden Thatsachen vollkommen entspricht und sich dieselbe zwangslos durchführen lässt, so behalte ich dieselbe, ebenso wie es Michael gethan hat, bei und theile nach

---

[1]) Beiträge zur klinischen Chirurgie, herausg. v. Bruns etc. Bd. VII. S. 420.

[2]) Beitrag zur Lehre von den primären Extremitätencarcinomen. Inauguraldissertation. Freiburg. 1894.

[3]) Ueber das primäre Extremitätencarcinom. Inauguraldissertation. Bonn. 1894.

einer kurzen Schilderung der characteristischen Merkmale der einzelnen Gruppen die von mir untersuchten Fälle mit.

I. Krebse der Extremitäten, welche sich aus lange bestehenden Narben und Schwielen, Geschwüren und Fisteln entwickeln.

Die Extremitätencarcinome dieser Gruppe, die ihre Entstehung lange andauernden örtlichen Reizungen verdanken, zeigen klinisch wie anatomisch die Charactere des Hornkrebses, resp. des Cancroids und stellen im allgemeinen derbere und höckerige Geschwülste dar, die oft ausgesprochen papillär sind.

Die Carcinomentwicklung beginnt, wenn Geschwüre die Grundlage bilden, meist nur an den Geschwürsrändern, welche unregelmässig anschwellen, körnig und warzig werden, dann mehr wallartig erscheinen und die Tendenz zeigen sich umzuwerfen und manchettenartig zu falten. Seltener treten gleichzeitig carcinomatöse Wucherungen in der Mitte des Geschwürs auf, wodurch dann mehr blumenkohlartige Geschwülste entstehen.

Wenngleich die Extremitätencarcinome im allgemeinen nicht die Tendenz haben in die Tiefe vorzudringen, so ist es selbstverständlich, dass der Knochen dann sehr bald in Mitleidenschaft gezogen wird, wenn eine alte Knochenfistel der Sitz einer carcinomatösen Wucherung ist oder wenn der Knochen dicht unter der erkrankten Haut liegt; man beobachtet daher an den Unterschenkelkrebsen sehr häufig, dass der Krebs langsam in die Tiefe fortschreitet, die Tibia annagt und schliesslich so hochgradig zerstört, dass eine Spontanfractur erfolgt; ähnliche Zerstörungen der Knochen kommen auch nach Krebsen der Fusssohle und Ferse vor.

Diese Carcinome sind von allen bösartigen Neubildungen die weitaus gutartigsten. Ihre Entwicklung sowie der Krankheitsverlauf sind chronisch. Jahrelang kann eine solche Geschwulst bestehen, ohne eine irgend erheblichere Grösse

chirurgischen Klinik zu Berlin von 1882—1887 zur Behandlung gekommen waren; wie viel Krebse im Ganzen während dieser Zeit beobachtet worden waren, konnte er nicht angeben; jedenfalls sei bei der grossen Anzahl von Krebsen, welche in diese Klinik kommen, der Procentsatz der Extremitätencarcinome kein grösserer als in der schon angeführten Statistik von v. Winiwarter.

Angeregt durch die Volkmann'sche Arbeit veröffentlichte dann Michael[1]) aus der Tübinger chirurgischen Klinik 26 Fälle von primärem Krebs der Extremitäten, welche in den Jahren 1860—1890 daselbst beobachtet worden waren.

Ferner stellte Ogata[2]) vier Fälle zusammen, welche in den Jahren 1889—1893 in der Freiburger chirurgischen Klinik vorgekommen waren, — eine kleine Zahl besonders im Vergleich zu der grossen Anzahl von Mamma- Rectum- und Gesichtscarcinomen, welche in der genannten Zeit auf derselben Klinik beobachtet wurden.

Und endlich hat Weiss[3]) 13 gleiche Beobachtungen aus der Bonner chirurgischen Klinik publicirt.

Ich habe nun in den letzten Jahren Gelegenheit gehabt, in dem pathologischen Institut zu Giessen einige sehr prägnante Fälle von Extremitätencarcinomen zu untersuchen, die hier nun mit einigen aus der Sammlung desselben Institutes mitgetheilt werden sollen.

Da die von Volkmann gewählte Eintheilung der Krebse der Extremitäten in drei grosse Gruppen den vorliegenden Thatsachen vollkommen entspricht und sich dieselbe zwangslos durchführen lässt, so behalte ich dieselbe, ebenso wie es Michael gethan hat, bei und theile nach

---

[1]) Beiträge zur klinischen Chirurgie, herausg. v. Bruns etc. Bd. VII. S. 420.

[2]) Beitrag zur Lehre von den primären Extremitätencarcinomen. Inauguraldissertation. Freiburg. 1894.

[3]) Ueber das primäre Extremitätencarcinom. Inauguraldissertation. Bonn. 1894.

einer kurzen Schilderung der characteristischen Merkmale der einzelnen Gruppen die von mir untersuchten Fälle mit.

I. Krebse der Extremitäten, welche sich aus lange bestehenden Narben und Schwielen, Geschwüren und Fisteln entwickeln.

Die Extremitätencarcinome dieser Gruppe, die ihre Entstehung lange andauernden örtlichen Reizungen verdanken, zeigen klinisch wie anatomisch die Charactere des Hornkrebses, resp. des Cancroids und stellen im allgemeinen derbere und höckerige Geschwülste dar, die oft ausgesprochen papillär sind.

Die Carcinomentwicklung beginnt, wenn Geschwüre die Grundlage bilden, meist nur an den Geschwürsrändern, welche unregelmässig anschwellen, körnig und warzig werden, dann mehr wallartig erscheinen und die Tendenz zeigen sich umzuwerfen und manchettenartig zu falten. Seltener treten gleichzeitig carcinomatöse Wucherungen in der Mitte des Geschwürs auf, wodurch dann mehr blumenkohlartige Geschwülste entstehen.

Wenngleich die Extremitätencarcinome im allgemeinen nicht die Tendenz haben in die Tiefe vorzudringen, so ist es selbstverständlich, dass der Knochen dann sehr bald in Mitleidenschaft gezogen wird, wenn eine alte Knochenfistel der Sitz einer carcinomatösen Wucherung ist oder wenn der Knochen dicht unter der erkrankten Haut liegt; man beobachtet daher an den Unterschenkelkrebsen sehr häufig, dass der Krebs langsam in die Tiefe fortschreitet, die Tibia annagt und schliesslich so hochgradig zerstört, dass eine Spontanfractur erfolgt; ähnliche Zerstörungen der Knochen kommen auch nach Krebsen der Fusssohle und Ferse vor.

Diese Carcinome sind von allen bösartigen Neubildungen die weitaus gutartigsten. Ihre Entwicklung sowie der Krankheitsverlauf sind chronisch. Jahrelang kann eine solche Geschwulst bestehen, ohne eine irgend erheblichere Grösse

die Hauträndер sind wenig gewulstet und verdickt, theils bräunlich pigmentirt, theils bläulich durchscheinend. Dasselbe gilt auch von den unteren Rändern, doch finden sich hier besonders aussen Gruppen röthlich grauer papillärer Excrescenzen und breitere wallartige Hervorragungen.

An der äusseren Seite ist der Geschwürsgrund grösstentheils glatt, gespannt, blassgrau und stellenweise grauröthlich gefärbt; doch finden sich auch hier kleinere und grössere Gruppen kleiner papillärer Wucherungen von röthlichgrauer Farbe.

An der inneren und vorderen Seite des Geschwürs, etwas mehr nach unten zum Fussrücken hin findet sich eine geschwulstartige Vortreibung mit centraler kraterförmiger Vertiefung. Diese als Geschwulst imponirende Partie des Unterschenkelgeschwürs grenzt sich nicht scharf ab, indem sie allseitig und ganz allmählich in die flach warzigen und papillären Wucherungen des Geschwürs übergeht. Zieht man jedoch nur die sich hauptsächlich hervorwölbende Partie dieser Gegend in Betracht, so hat sie eine Länge von 8,0 cm und eine grösste Breite von 7,0 cm. Die Ränder der Geschwulst sind wallartig überhängend, röthlichgrau gefärbt und meist ganz grob warzig uneben. Der Rand der äusseren Seite hängt etwas über, ist grob warzig uneben, fast bläulichroth gefärbt und lässt sich nach Aussen continuirlich in eine ganz flache, fein warzige, stellenweise papilläre Wucherung verfolgen.

Ziemlich in der Mitte dieser Geschwulst und zwar fast genau dem Verlauf der Tibia entsprechend findet sich eine tiefe kraterförmige Einsenkung von fast 4,0 cm Länge und 2,0 cm Breite, in welche sich die papillären und warzigen Wucherungen von röthlichgrauer Farbe hinein verfolgen lassen und die in der Tiefe mit einer trüben grauschmierigen Masse bedeckt sind. Bei Druck auf die Ränder lassen sich aus der Tiefe grauweisse Pfröpfe herausdrücken, welche ziemlich weich sind. Die auf Tafel 1 nach dem

Spirituspräparat gezeichnete Abbildung giebt ein gutes Bild der Affection.

War es nach dem beschriebenen Verhalten des Geschwürs wohl sicher, dass es sich um ein carcinomatöses Unterschenkelgeschwür handele, so wurden alle irgendwelche Zweifel gelöst, durch die Untersuchung eines Durchschnittes des Unterschenkels und die mikrokospische Prüfung. Auf Tafel 2 ist ein Durchschnitt durch die kraterförmige Vertiefung ebenfalls nach dem Spirituspräparat gezeichnet, wiedergegeben. Man orientirt sich an der Abbildung zunächst vorzüglich über den Sitz des carcinomatös degenerirten Theiles des Geschwürs, worüber eine genauere Auseinandersetzung unnöthig ist. Dann aber erkennt man, dass die äussere Seite der Tibia (a) durch die Geschwulst vollkommen zerstört ist und am oberen Pol der Geschwulst mit einer schrägen, unregelmässig zackigen Linie scharf begrenzt aufhört. Die Geschwulst hat aber auch die Marksubstanz der Tibia in der ganzen Ausdehnung substituirt und reicht bis an die innere Fläche der anderen Knochenlamelle der Tibia (b), welche stellenweise bereits oberflächlich arrodirt ist, während diese Seite der Tibia im allgemeinen etwas breiter und derb sclerosirt erscheint. Die Grenze der Geschwulst nach unten, gegen die Spongiosa der Epiphyse der Tibia, ist im ganzen scharf; die Grenze der Geschwulst gegen das Knochenmark am oberen Pol dagegen ist nicht an allen Stellen deutlich, vielmehr scheint die Geschwulst, besonders an den Knochen weiter hinaufzureichen. Auch hier auf dem Durchschnitt ist der warzig papilläre Character der Geschwulst überall deutlich und die Querschnitte der Geschwulst selbst zeigen stets eine exquisit alveoläre Anordnung.

Die mikrokopische Untersuchung des frischen Präparates ergab bereits, dass es sich sicher um ein Plattenepithelcarcinom handelte. Besonders die Untersuchung jener aus der Tiefe ausdrückbaren comedonenähnlichen Pfröpfe, welche aus dicht gedrängten Plattenepithelien mit kleinen Epithelperlen bestanden,

liess eine andere Diagnose ausschliessen. An Schnittpräparaten fand sich eine exquisit alveoläre Anordnung; die Alveolen waren meist sehr gross, jedoch konnten auch ganz schmale spaltförmige Canäle constatirt werden. Alle diese Alveolen waren mit Plattenepithelien dicht erfüllt und in den grösseren waren vielfach eine oder mehrere jener bekannten concentrisch geschichteten Cancroidperlen zu erkennen. Auch die in der alten Markhöhle unmittelbar der Innenfläche der äusseren Tibiaseite anliegenden Geschwulstmassen bestanden aus den eben geschilderten Geweben, die nur hin und wieder von kleinen Rundzellenanhäufungen durchsetzt waren. Die Grenze des Krebses gegen das Knochenmark nach oben war mikroskopisch doch schärfer, als es nach der makroskopischen Betrachtung erschien und hier fand sich in der Umgebung der Krebsalveolen eine sehr ausgedehnte kleinzellige Infiltration des Knochenmarkgewebes. —

2. Beobachtung.

Carcinom des Unterschenkels aus einer alten Narbe nach complicirter Fractur entstanden. K. L. 48 Jahre alt, Landwirth aus Pohlgöns erlitt vor 36 Jahren eine complicirte Fractur beider Unterschenkelknochen, welche erst nach längerer Zeit mit Hinterlassung einer grösseren Hautnarbe zur Heilung gelangte. Vor einem Jahr trat an dieser Narbe eine kleine Ulceration auf, welche allmählich immer grösser wurde. Namentlich in dem letzten Herbst nahm das Wachsthum immer mehr zu und Pat. bemerkte, dass das Geschwür ein bösartiges Aussehen annahm und dass an demselben immer grösser werdende höckerige Wucherungen auftraten.

Bei der Aufnahme in die chirurgische Klinik fand sich am rechten Unterschenkel, in der unteren Hälfte eine circa 8,0 cm. lange und 10,0 cm. breite Geschwulst, welche aus zahlreichen einzelnen höckerigen, warzigen und papillären Erhabenheiten besteht, demnach ein exquisit blumenkohl-

artiges Aussehen hat, sich stark über das Hautniveau erhebt und deren Ränder stark wallartig gewulstet und bedeutend überhängen, so dass die Geschwulst pilzhutförmig aufsitzt. Die ganze Geschwulst ist ziemlich derbe, theils hell, theils dunkelroth gefärbt und mit zahlreichen kleinen gelblichen Einlagerungen versehen. In der Mitte fehlt eine kraterförmige Vertiefung. Die Geschwulst sitzt thatsächlich auf und in der alten Hautnarbe und ist auf der Unterlage gar nicht verschieblich; die Umgebung derselben ist stark ödematös. Die Inguinaldrüsen sind etwas geschwollen.

Nachdem durch die mikroskopische Untersuchung eines kleinen excidirten Stückes des überhängenden Randes die Krebsdiagnose gestellt worden war, wurde am 13. März 1894 die ganze blumenkohlartige Geschwulst abgetragen, wobei es sich zeigte, dass sich dieselbe in die Substanz der Tibia hinein fortsetzte.

Im weiteren Verlauf bildete sich am unteren Rande der Operationswunde wieder eine Geschwulst aus, welche alle Charaktere der primären, exstirpirten hatte; und als diese nun ziemlich schnell zu wachsen schien, wurde am 15. Juni 1894 der Unterschenkel in dem oberen Drittel amputirt.

Die mikroskopische Untersuchung der exstirpirten Geschwulst ergab, dass es sich um einen typischen Plattenepithelkrebs handele. Die Krebsalveolen waren meist sehr gross, zeigten häufig grosse verschiedenartig gestaltete Ausläufer, welche untereinander vielfach communicirten; sie enthielten dicht gedrängte grosse Plattenepithelien mit grossen bläschenförmigen Kernen; zwiebelartige Schichtungen waren stellenweise wohl vorhanden, aber nicht sehr reichlich. Das Stroma des Krebses wurde zum allergrössten Theil aus sehr kernreichem Bindegewebe gebildet; stellenweise wurde dasselbe durch ein sehr gefässreiches Granulationsgewebe verstärkt, in welchem sich auch nicht selten grössere Riesenzellen fanden, welche einestheils mit den Blutgefässen,

anderntheils aber auch mit den Krebszapfen in Beziehung zu stehen schienen, — doch erwies sich die letztere als eine Täuschung, dadurch entstanden, dass Blutungen in die Krebszapfen mit Zerstörung der Begrenzung erfolgt waren. Dasselbe mikroskopische Verhalten zeigte die pilzartig aufsitzende Geschwulst an dem amputirten Unterschenkel, nur war hier die kleinzellige Infiltration des Stromas viel ausgedehnter. Zur genaueren Untersuchung des Verhaltens der Frakturstelle zum Krebs wurde die Tibia in der Längsrichtung durchsägt; hierbei zeigte sich, dass die Tibia an dieser Stelle nur wenig verbogen erschien, dass die Substanz derselben verdickt und gleichmässig sclerosirt war und dass eine Markhöhle fehlte. Die hauptsächliche Krebsentwicklung entsprach genau der alten Frakturstelle und die Krebswucherung hatte an dem sclerosirten Knochen eine fast 1,0 cm. tiefe schüsselförmige Aushöhlung verursacht, deren Grund mit Krebsmassen bedeckt war. Der Knochen erschien hier wie porös und konnte man mit der Pincette kleine Pfröpfe aus demselben ziehen, die sich als Krebszapfen aus dicht gedrängten Plattenepithelien bestehend erwiesen.

Von den älteren in der Sammlung des pathologischen Institutes zu Giessen aufbewahrten Präparaten seien nur die folgenden erwähnt.

3. Beobachtung.

Carcinom des rechten Unterschenkels nach einem chronischen Unterschenkelgeschwür mit Fractur. J. K., 51 Jahre alter Taglöhner. Das Unterschenkelgeschwür bestand seit 23 Jahren; dasselbe hinderte den Patienten bis etwa vor drei Jahren nicht in den Wald zu gehen und Holz zu machen. In der letzten Zeit traten häufiger Blutungen ein. Patient blieb aber stets wohlgenährt und kräftig. Am 25. Januar 1854 fiel er in der Stube, wobei die bis dahin noch festen Unterschenkelknochen

brachen. Die Inguinaldrüsen geschwollen. Die Ablatio fand am 27. I. 54 statt.

Der Unterschenkel ist in seinen unteren und mittleren Partien durch eine bedeutende Geschwulst hochgradig entstellt. Der Fuss steht in Klumpfussstellung. Die Geschwulst erstreckt sich von dem Fussrücken aus nach der inneren und äusseren Seite an dem Unterschenkel in die Höhe, bildet in dem unteren Drittel desselben eine ringförmige Einschnürung und setzt sich von hier aus in einer Entfernung von 6 cm nach oben hin fort. Die ganze Ausdehnung der Geschwulst beträgt auf der Streckseite etwa 23 cm, auf der Beugeseite erstreckt sie sich ebensoweit in die Höhe. Die grösste Breitenausdehnung findet sich in den unteren Partien der Geschwulst; dieselbe beträgt hier 13—14 cm. In der Mitte der ringförmigen Einschnürung sind beide Unterschenkelknochen fracturirt und die Weichtheile durchbrochen. Die oberen Bruchenden stehen nach vorne. In ihren unteren Theilen zeigt die Geschwulst theils kleinere papillenartige, theils grössere warzenartige Wucherungen. Um letztere finden sich feine zottige Fortsätze, welche die Wucherungen zum Theile sternförmig umgeben. Die Farbe der Wucherungen ist in den unteren Partien eine braunröthliche. Auf der Beugeseite geht die Geschwulst über die Oberfläche hinweg, an der Streckseite findet sich ein ziemlich grosser geschwüriger Hautdefect mit wallartigen Rändern, über welchem wieder die Wucherungen beginnen und sich nach obenhin weiter fortsetzen. Auch hier in den oberen Partien finden sich die fein zottigen, sowie auch grössere warzenartige Wucherungen. Die Ränder der Geschwulst sind in den unteren Abschnitten an der Innenseite des Fusses unregelmässig zackig und gleichfalls mit papillären Wucherungen besetzt. Das gleiche Verhalten findet sich an der hinteren Seite.

4. Beobachtung.

Carcinom des rechten Unterschenkels aus einer Narbe entstanden. Das Praeparat stammt von einem 40 Jahre alten Schneidermeister. Die Geschwulst entwickelte sich aus einer alten, durch einen Stoss auf das Schienbein herrührenden Narbe, welche von Zeit zu Zeit aufbrach, aber auch wieder zuheilte. Erst vor drei Jahren blieb dieselbe ganz offen und nahm noch ihren Fortgang bis zu der jetzt bestehenden Geschwulst der Weichtheile und des Knochens. Die Constitution des Patienten war noch gut, die inneren Organe noch nicht erkrankt, daher wurde zur Amputation geschritten, umsomehr als die zunehmende Eiterung und leicht entstehenden Blutungen das Allgemeinbefinden des Kranken immer mehr bedrohten.

In der Mitte des rechten Unterschenkels befindet sich an der Vorderfläche eine über die Haut hervorragende Geschwulst. Dieselbe breitet sich hauptsächlich der Länge nach aus. Die Geschwulst prominirt am stärksten am oberen Umfange, woselbst sie in Form einer grobwarzigen Wucherung hervortritt und zum Theil die Hauträndер überragt. Die Geschwulst hat im Ganzen ein grobwarziges, grauröthlich gefärbtes Aussehen und ist in der Mitte mehr nach oben ziemlich stark und tief kraterförmig ulcerirt. Die inneren Ränder sind wallartig aufgeworfen, ebenso die oberen, während die äusseren Ränder in grösserer Ausdehnung mit längeren papillären Wucherungen besetzt sind. Die unteren Ränder sind unregelmässig zackig und ebenfalls mit papillären Wucherungen besetzt. Die Haut der Umgebung ist nach oben und unten bläulich verfärbt und mit zahlreichen Varicositäten versehen. Am äusseren Umfange des Unterschenkels findet sich eine Narbe, die beinahe den ganzen vorderen und äusseren Theil des Unterschenkels einnimmt, von dem Geschwüre an abwärts bis etwa einen Centimeter oberhalb des Fussgelenkes. In ihrer ganzen Ausdehnung wurde von der Achillessehne an auf der Seite der Fibula die Haut mit

dem Panniculus adiposus bis zu dem Geschwüre von den Muskelfasern lospräparirt. Das Unterhautzellgewebe war bis herab ödematös infiltrirt und im unteren Theil der Narbe etwa 2—3 cm über dem äusseren Knöchel fand sich ein Eiterherd. Der Eiter desselben war blutig jauchig und zeigte unter dem Mikroskope ausser Eiterzellen zahlreiche Körnchenhaufen und Fetttropfen.

Das genannte subcutane Geschwür geht bis auf das Periost der Tibia. Die Fascien sind, soweit die Narbe reicht, mit der Haut fest verwachsen. Die Muskeln sind bis in die Nähe des Geschwürs unversehrt, woselbst die Fascien von dem Geschwüre durchbrochen sind, so dass dasselbe nur noch durch eine ganz dünne Schicht Bindegewebe von dem anstossenden Muskel getrennt ist.

Das Mikroskop weist an diesen Stellen des Geschwürs die bekannten mannigfach gestalteten Epithelialzellen nach. Die Arteria tibialis postica ist besonders in ihrem Verlaufe an der Seite des Geschwürs sehr fest mit ihren Scheiden verwachsen und letztere verdickt. An einer Stelle jedoch hat die Krebsmasse die Scheide durchbrochen und liegt dicht an der äusseren Wand der Arterie selbst an. Der Nerv läuft unversehrt durch einen Theil des Geschwürs. Einschnitte, die in die Masse gemacht wurden, zeigten, dass dieselbe nur an der Oberfläche etwas fester, dagegen gleich in der Tiefe bis auf die Basis breiweich und weiss war und nicht wie in den anderen, im hiesigen pathologisch-anatomischen Institut befindlichen Präparaten von Epithelialkrebsen auf alten Narben gegen die Tiefe zu an Festigkeit des Gewebes zunahmen. Wo die Masse zu sehr erweicht war, war von einer Nesterbildung unter dem Mikroskope nichts mehr zu erkennen, sondern dieselbe bestand dort nur aus den verschieden geformten Epithelialzellen, wie sie in der oberflächlichen schmierigen Masse, die den Ueberzug solcher Geschwüre bildet, constant vorkommt. An eine regelmässige Anordnung dieser Zellen in der Masse des Geschwürs war

nicht zu denken. An einigen Stellen, wo die Masse noch nicht zu sehr erweicht war, waren sie noch zu Nestern angeordnet. Tibia und Fibula hatten an der Stelle, wo die Krebsmassen bis auf sie eingedrungen waren, ihr Periost eingebüsst und waren rauh und verdünnt. Bei der mikroskopischen Untersuchung feiner Splitter derselben ergab sich, dass die Markkanälchen erweitert, angefressen und mit Epithelialzellen ausgefüllt waren.

5. Beobachtung [1]).

Carcinom des linken Unterschenkels entstanden in einer alten Narbe nach einer complicirten Fractur. Volb. R., 57 Jahre alter Taglöhner wurde vor 18 Jahren durch eine Deichsel, die ihm auf den Unterschenkel fiel, so stark an demselben verletzt, dass Tibia- und Fibula fracturirten und die Weichtheile eine beträchtliche Quetschung erlitten. Die Fractur heilte sehr langsam und die Weichtheile stiessen sich theilweise brandig ab. Nach Ausheilung der Fractur blieb in der Nähe der Bruchstelle ein thalergrosses Geschwür zurück, das bisweilen Monate bis Jahre lang vernarbte, dann aber wieder aufbrach und in den letzten vier Jahren, während welcher es sich einmal ganz geschlossen hatte, stärker um sich griff und in die Tiefe drang. Kurze Zeit vor der Aufnahme trat eine Fractur des Unterschenkels im Bereich des Geschwürs auf.

Das Geschwür nimmt die beiden Seiten des amputirten Gliedes ein und erstreckt sich etwa handbreit unterhalb der Condylen der Tibia beginnend, bis etwa 6,0 cm oberhalb des Fussgelenkes, in einer Länge von 15 cm nach abwärts. Der Breite nach umfasst es den ganzen Unterschenkel mit

[1]) Dieser Fall ist bereits von Pedraglia (Vier Fälle von Epithelialkrebs auf alten Narben, Inauguraldissertation Giessen 1853) publicirt worden; dasselbe gilt von dem folgenden. Da Volkmann diese Arbeit nicht erwähnt, so sei es mir gestattet die Beobachtungen hier noch im Auszug zu erwähnen.

Ausnahme eines schmalen Streifens der Haut und der Muskeln der Wadengegend. Die Haut in der Umgebung des Geschwürs ist von normalem Aussehen und nirgends mehr sind in derselben Spuren von Narben zu entdecken. Die Oberfläche des Geschwürs bietet ein höchst ungleich höckeriges Ansehen. Die einzelnen Höcker sind unregelmässig länglich oder rund, ziemlich gewölbt und liegen mit ihren abgerundeten Wänden dicht an einander, so dass sie auf diese Weise beträchtliche Vertiefungen zwischen sich bilden, in denen man an mehreren Stellen bis auf den Knochen vordringen kann, der sich als nekrotisch erweist und gebrochen ist. An der Stelle wo der Knochen liegt, bemerkt man zwei festere, stark geröthete fleischige Massen, die durch dazwischen liegende Vertiefungen von den anderen Höckern geschieden sind. Auf Durchschnitten durch die bald heller, bald dunkeler gerötheten Höcker zeigt es sich, dass die Wurzeln der Papillen in eine zerreissliche, mattweise Masse übergehen, die nach der Tiefe zu fester wird, sehr gefässreich ist und mit den benachbarten Fasern und dem Periost verschmelzend, die Sehnen und den Knochen umhüllt. Die beschriebene Masse enthält in ihrem oberen weicheren Theile besonders zahlreiche hellere eingesprengte weisse Punkte, die sich aus dem festeren Gewebe, in dem sie eingestreut erscheinen, mit leichter Mühe als kleine Körnchen herausdrücken lassen.

Die sehr sorgfältige mikroskopische Untersuchung, welche Pedraglia in seiner Arbeit giebt und deren Resultat durch sehr schöne Abbildungen unterstützt wird, kann ich hier nicht ausführlicher mittheilen; ich will nur bemerken, dass ich die Diagnose eines Plattenepithelcarcinoms durch Nachuntersuchungen völlig bestätigt gefunden habe.

6. Beobachtung.

Carcinom des linken Unterschenkels entstanden in einer Narbe nach Extraction eines

Sequesters. H. L., 43 Jahre alter Schneider aus Sandloos, bekam in seinem 12. Jahre, vorher gesund, ohne ihm bekannte Ursache eine heftige Periostitis der Tibia des linken Beines. Nach Incision und Extraction eines mehrere Zoll langen platten Sequesters, schloss sich die Wunde bis auf eine etwa $1^1/_2$ Zoll lange Stelle, aus der immer noch etwas Eiter ausfloss, aber kein Sequester mehr ausgestossen wurde. Vor einem Jahr vergrösserte sich die Wunde ohne besondere Ursache und bekam ein schwammiges Ansehen; es erhoben sich aus ihr zahlreiche höckerige Wucherungen und die heftigen schiessenden Schmerzen nahmen immer mehr zu.

Bei der Aufnahme nahm das Geschwür die vordere und innere Seite der Mitte des Unterschenkels in bedeutender Ausdehnung ein und erstreckte sich etwa 3 Finger breit, unter dem Condylus tibiae beginnend, in einer Ausdehnung von 19,0 cm nach dem Fussgelenk herab; es war 10,0 cm breit. Die Oberfläche des Geschwürs war unregelmässig höckerig, stark geröthet. Der Knochen lag in dem oberen vorderen Theil des Geschwürs frei und praesentirte sich daselbst als eine dunkelgeröthete, fleischig-schwammige Masse von etwa 5,0 cm Länge und 3,0 cm Breite, die ringsum von den sie überragenden Wülsten des Geschwürs umgeben war.

Die Geschwürsoberfläche erscheint aus einer Menge von ungleich grossen und hohen Höckern zusammengesetzt, die in ihrem Aussehen mit Granulationen einige Aehnlichkeit haben; zwischen deren Höcker gelangt man mit der Sonde auf den Knochen. An einer Stelle der freiliegenden Tibia findet sich ein flaches, schwammiges, stärker geröthetes weicher anzufühlendes Geschwür. Im Centrum greift das Geschwür bis auf den Knochen. Die Geschwulsträndер sind überall verdickt, theils wallartig aufgeworfen, theils fein papillär. Auf einem Durchschnitt erkennt man, dass die Geschwulst hinter der stark verdickten und sclerosirten Tibia ziemlich weit in die Wadenmuskulatur hineingeht.

Die mikroskopische Untersuchung des sehr gut conservirten Praeparates ergab ein typisches Plattenepithelcarcinom, womit die sehr sorgfältige mikroskopische Untersuchung Pedraglia's eine völlige Bestätigung findet.

7. Beobachtung.

Carcinom der Rückenseite des Handgelenks, entstanden aus einer Brandnarbe. Fr. Sch., 64 Jahre alter Taglöhner aus Weltenstein. Patient gibt an, dass die an der Rückenseite des linken Handgelenks sitzende Geschwulst sich seit $1^1/_4$ Jahre ganz allmählich entwickelt habe und zwar aus einer hier seit langer Zeit bestehenden Narbe, die er sich in Folge einer Verbrennung zugezogen hatte. Die am 13. X. 1886 local exstirpirte Geschwulst hat eine länglich ovale Gestalt und ist im Ganzen ungefähr Fünfmarkstück gross; sie ist ziemlich flach und an der Oberfläche zum grössten Theile ulcerirt, uneben. Die Ränder sind unregelmässig, zackig, aber gegen die normale Haut scharf abgegrenzt und stellenweise wallartig aufgetrieben und röthlich grau gefärbt. Die Operationswundfläche ist glatt.

Die mikroskopische Untersuchung ergab ein Plattenepithelcarcinom mit ausgedehnter Verhornung. Die Grenzen des Krebses sind makroskopisch scharf, die Krebszapfen wuchern unter die umgebende Haut und wölben diese an den Rändern vor, die Papillen abflachend. Im Centrum der ulcerösen Geschwulst ist die carcinomatöse Schicht verhältnissmässig normal, überall aber finden sich verschieden grosse und verschieden gestellte Krebszellennester mit zahlreich verhornten Krebsperlen. Das Krebsgerüst ist kleinzellig infiltrirt.

In der Sammlung des pathologischen Instituts zu Giessen befindet sich noch ein sehr characteristisches Präparat von Carcinom des Vorderarmes und der Hand entstanden in einer Narbe nach Quetschung der Hand und des Armes mit Haut-

gangrän; dasselbe ist bereits von Wernher[1]) und auch in der Arbeit von Pedraglia ausführlich mitgetheilt und da Volkmann diese Beobachtung (No. 35 der Tabelle I) bereits verwerthet hat, so lasse ich dieselbe hier unberücksichtigt.

8. Beobachtung.

Carcinom der Fusssohle und der Ferse entstanden in einer Brandnarbe. P. P., 63 Jahre alter Holzmacher aus Wessen a. d. S. Patient giebt an, dass die Geschwulst an der linken Fusssohle und Ferse sich ganz allmählig entwickelt habe und zwar in einer Brandwunde, welche er sich vor 37 Jahren bei einem im Jahre 1850 stattgefundenen Hausbrande, wobei er aus dem Fenster gesprungen sei, zugezogen habe.

Am 23. VI. 1887 wurde die Ablatio des Unterschenkels gemacht. Das dem pathologischem Institute übersandte Präparat ergiebt folgendes:

Die Haut der Ferse und der Fusssohle ist in ausgedehnter Weise narbig; in dem Centrum der strahligen Narbe findet sich in eine diffus papilläre Wucherung von röthlich grauer Farbe, welche sich in der Mitte zu einer höher hervorragenden grobwarzigen zweiten Wucherung erhebt. Mikroskopisch ist die letztere ein Plattenepithelcarcinom.

9. Beobachtung.

Carcinom des Fusses entstanden in einer Brandnarbe. Das Präparat wurde 1888 ohne nähere Angaben von der chirurgischen Klinik übersandt. Die zum Theil papilläre, zum Theil infiltrirende Wucherung am Fuss soll in Folge einer vor längerer Zeit stattgefundenen Verbrennung entstanden sein. Die mikroskopische Untersuchung ergiebt einen Hornkrebs.

---

[1]) Das academische Hospital der Universität Giessen in dem Jahre 1848. Giessen 1849.

II. Krebse der Extremitäten, welche sich aus Warzen und Naevis entwickelten.

Wenn sich die Krebse der vorigen Gruppe durch ihre Gutartigkeit auszeichnen, so muss von den dieser zweiten Gruppe gerade das Gegentheil ausgesagt werden. Es ist dies eine allgemein anerkannte Thatsache. Dasselbe conträre Verhalten zeigt sich auch in ihrem Verlaufe und ihrem Vorkommen; es sind eben ungemein seltene Geschwülste. Die Gruppe umfasst solche Carcinome, welche sich aus einer Warze, sei sie nun angeboren oder erworben, oder aus einem Naevus ausgebildet haben. Die meisten an solchen Stellen vorkommenden Tumoren erweisen sich bekanntlich bei näherer Untersuchung meist als Sarcome.

10. Beobachtung.

Carcinom des Vorderarmes entstanden aus einer Warze. M. K., 75 Jahre alte Bauernfrau aus Reiskirchen, giebt an, dass die an der Beugeseite des linken Vorderarmes sitzende Geschwulst sich aus einer Warze entwickelt habe.

Die am 4. II. 88 exstirpirte Geschwulst hat eine rundliche Gestalt und die Grösse eines Thalers; gegen die umgebende Haut ist die Geschwulst nicht ganz scharf abgegrenzt, indem die Haut stellenweise infiltrirt ist, stellenweise auf den wallartigen, zum Theil etwas überhängenden Rand übergeht, Die Haut in der Umgebung und auch auf den Geschwulsträndern ist excoriirt. Die wallartigen Geschwulsträndern haben ein grobpapilläres Aussehen und eine grauröthliche Farbe. Das Centrum der Geschwulst ist ulcerirt, kraterförmig eingesunken; an der Exstirpationsfläche hängen einige normal aussehende Muskelfetzen an.

Die mikroskopische Untersuchung ergab, dass es sich um ein ganz typisches Plattenepithelcarcinom handelt. An Durchschnitten von dem Rande der Geschwulst konnte in

überzeugender Weise nachgewiesen werden, dass die noch relativ normalen Papillen der den Geschwulstrand bedeckenden Haut mit völlig scharfer Grenze aufhörten und sich von denselben vielfach verzweigte Epithelzapfen in die Tiefe erstreckten. Diese Epithelzapfen bestanden aus dicht gedrängten Plattenepithelien mit ungemein zahlreichen stark verhornten Krebsperlen. Das bindegewebige Gerüst war meist stark kleinzellig infiltrirt. In Schnitten aus dem ulcerirten Centrum fanden sich dieselben Bilder, nur waren hier die vorhornten zwiebelartigen Krebsnester noch weit zahlreicher und das Krebsgerüst nicht kleinzellig infiltrirt.

11. Beobachtung.

Melanotisches Carcinom vom Vorderarm entstanden aus einem Naevus.

Das am 23. V. 1880 von Herrn Dr. Köhler in Offenbach übersandte Präparat stammt von dem Vorderarme einer alten Dame; die Geschwulst habe sich in den letzten Monaten aus einem daselbst bestandenen Naevus entwickelt. Die 1,5—2,0 im Durchmesser haltende, starke Geschwulst ist flach, bräunlich bis schwarz pigmentirt und reicht etwa 6 mm in die Tiefe, die Hautgrenze ist scharf.

Mikroskopisch erweist sich dasselbe als ein typisches Plattenepithelcarcinom.

III. Krebse der Extremitäten, welche sich auf vorher scheinbar normaler Haut spontan entwickelten.

Es sind dies nach Volkmann solche Krebse, die sich auf gesunder Haut ohne jeglichen Nachweis einer vorausgehenden Ursache, wie also etwa einer Warze, eines Naevus, einer Narbe oder entzündlicher Prozesse entwickeln. Ihr Verlauf ist günstig im Vergleich zu den übrigen Krebsen; ihr Vorkommen jedoch seltener.

12. Beobachtung.

Carcinom des linken Zeigefingers. Das Präparat wurde von Dr. Blum in Giessen eingesandt und ist am 3.VII. 74 exstirpirt worden. Die Geschwulst soll sich ganz allmählich, ohne dass irgend eine Ursache anzugeben war, entwickelt haben. — Bei näherer Betrachtung findet sich an dem Zeigefinger der linken Hand eine am ersten Phalangealgelenke beginnende 3 cm lange und beinahe ebenso breite, sehr derbe Geschwulst, die ganz allmählich in die normale umgebende Haut übergeht und an den Rändern eine grobpapilläre Oberfläche zeigt. Auf der Höhe der Geschwulst findet sich eine 1,5 cm im Durchmesser haltende eingesunkene Ulceration. Die Geschwulst ist 1,5—2,0 cm dick und reicht bis auf den Knochen, mit dem sie aber nicht fester fixirt ist. Der Durchschnitt der Geschwulst zeigt ein exquisit alveoläres Gefüge, aus den verhältnissmässig kleine Alveolen lassen sich einige Pfröpfe herausdrücken.

Histologisch erweist sich die Geschwulst als ein exquisites Plattenepithelcarcinom mit ausgedehnter Verhornung. —

Rechnet man nun die seit der Volkmann'schen Zusammenstellung einzel publicirten Extremitätencarcinome wie z. B. die von Haenel[1]), Schiele[2]) und die von Ogata angeführten hinzu, so dürften jetzt über 300 Beobachtungen vorliegen.

Bezüglich des Sitzes der von mir untersuchten Fälle ergiebt sich folgendes:

Unterschenkel	6	Fälle
Fusssohle und Ferse	2	„
Vorderarm	2	„
Handrücken und Finger	2	„
	12	Fälle.

[1]) Ein Beitrag zur Casuistik des primären Extremitätenkrebs. Inauguraldissertation. München 1891.

[2]) Ueber Extremitätenkrebs im Anschluss an Caries der Unterschenkelknochen. Inauguraldissertatin. München 1892.

Es war also 8 Mal die untere und 4 Mal die obere Extremität befallen; ein derartiges Ueberwiegen der Krebse der unteren Extremitäten über diejenigen der oberen geht aus allen oben genannten Zusammenstellungen hervor und zieht man nun alle Mittheilungen in Betracht, so ergeben sich 116 Krebse der oberen und 180 der unteren Extremitäten.

Wie auch aus den anderen statistischen Erhebungen hervorgeht, überwiegt die Zahl der Krebse der ersten Gruppe (9) bedeutend über die zweite (2) und erst recht über die der dritten Gruppe (1). So beschrieben Volkmann, Michael und Weiss zusammen 156 Fälle der ersten, 14 der zweiten und 19 der dritten Gruppe.

Was nun die Krebse der ersten Gruppe anlangt, so finden sich auch unter den von mir mitgetheilten Beobachtungen fast $^2/_3$ die sich auf alte Unterschenkelgeschwüre resp. Narben daselbst zurückführen lassen. Michael hat das Bild des Ulcus cruris carcinomatosum in prägnanter Weise geschildert, welches sich auch durch die hier niedergelegten Beobachtungen vollkommen bestätigt. Nur auf die erste Beobachtung will ich nur kurz in der Richtung hinweisen, dass hier eine Krebsentwicklung beider Unterschenkel vorliegt. Nachdem der eine Unterschenkel wegen ausgedehnter Carcinomwucherung amputirt worden war, kam es nach 9 Jahren zur Entwicklung des Krebses am anderen Unterschenkel und zwar jedesmal auf Grund eines chronischen Unterschenkelgeschwürs. Ich finde in der Literatur nur einen Fall, in welchem beide Unterschenkel afficirt waren. (Volkmann, Tabelle I Nr. 13). Es handelte sich um einen 51jährigen Mann, der seit 25 Jahren ein beiderseitiges Ulcus cruris hatte. Bei der Aufnahme bestand rechts ein fast circuläres, links ein etwas kleineres Geschwür. Seit $1^1/_2$ Jahren begannen auf beiden knollige, weiche, blutende Gewächse aufzuschiessen, rechts hühnereigrosse, links kleinerere knollige zerklüftete Tumoren. In Bezug auf den von mir mitgetheilten

Fall hat sich nicht eruiren lassen, ob das Ulcus cruris der später befallenen Extremität auch schon zur Zeit der ersten Amputation bestand oder ob dasselbe erst später auftrat; nach den vorliegenden Notizen zu schliessen, muss das letztere angenommen werden.

Unter den von mir mitgetheilten Beobachtungen fanden sich ferner 2, bei welchen die Entstehung der Narben auf complicirte Fracturen der Unterschenkelknochen zurückgeführt werden konnten. Michael hat 2 ähnliche Beobachtungen mitgetheilt und daran folgende Vermuthung angeknüpft. „Wurden hier durch ausgedehnte Narbenbildung schon günstige Bedingungen für das Zustandekommen des Unterschenkelgeschwürs geschaffen, so ist vielleicht auch die Möglichkeit gegeben, dass etwa Epithelzellen gleichsam wie verirrte Keime, in das Gewebe eingeschlossen wurden und zu spezifischen Krebszellen sich umformten; freilich müsste es dann nach der langen Zwischenzeit noch eines besonderen Anstosses zu dieser Entartung bedurft haben.“ Ich glaube nicht, dass eine derartige Vermuthung berechtigt ist, denn abgesehen von anderen dagegen anzuführenden Gründen, haben die experimentellen Untersuchungen in dieser Richtung das Gegentheil ergeben.

Im Vergleich zu der recht grossen Zahl von Extremitätenkrebsen dieser Gruppe, ist die Zahl der zweiten Gruppe viel kleiner. Auch Volkmann spricht sich dahin aus, dass die aus Warzen oder Muttermälern hervorgehenden Krebse zu den Seltenheiten gehören, und eine Reihe der veröffentlichten Fälle wohl zu den weit häufigeren Sarcomen zu rechnen sei. Eine besondere Prädilektionsstelle, wie bei der ersten Gruppe, lässt sich nach Volkmann nicht nachweisen; immerhin ist es bemerkenswerth, dass die Hälfte der von Volkmann zusammengestellten Fälle aus erworbenen Warzen auf dem Handrücken hervorgegangen war.

Der Sitz der Carcinome der dritten Gruppe ist meistens am Handrücken. Unter 27 von Volkmann zusammenge-

stellten Krebsen dieser Gruppe hatten allein 12 an dieser Stelle gesessen; und unter den von Michael publicirten Fällen sassen von 5, 3 an dem Handrücken, einer an der Hohlhand und einer am Oberschenkel. Auch in meinem Falle neigt die Geschwulstbildung mehr nach der Dorsalseite. Was das Geschlecht betrifft, so konnte leider das Verhalten der Krebse in dieser Beziehung in unseren Fällen nicht genau constatirt werden, da sich in drei Fällen keine nähere Personalbeschreibung vorfand. Es dürfte sich jedoch auch hier in Uebereinstimmung mit den übrigen statistischen Angaben das Verhältniss für das männliche Geschlecht als ein ungünstiges erweisen. Aus demselben Grunde bin ich auch nicht in der Lage — zumal es sich in manchen Fällen nur um zugeschickte Präparate handelt — genauere Angaben der Altersverhältnisse zu machen. Wo jedoch solche vorlagen, so handelte es sich meist um Personen über 40 Jahre.

Zum Schlusse erlaube ich mir meinem hochverehrten Lehrer, Herrn Professor Dr. Bostroem für die gütige Ueberlassung des Materials, sowie für die freundliche während der Bearbeitung geleistete Unterstützung meinen herzlichsten Dank auszusprechen; desgleichen danke ich auch bestens Herrn Dr. Langguth für die freundliche Anfertigung der beigefügten Tafeln.

16860

Tafel 1.

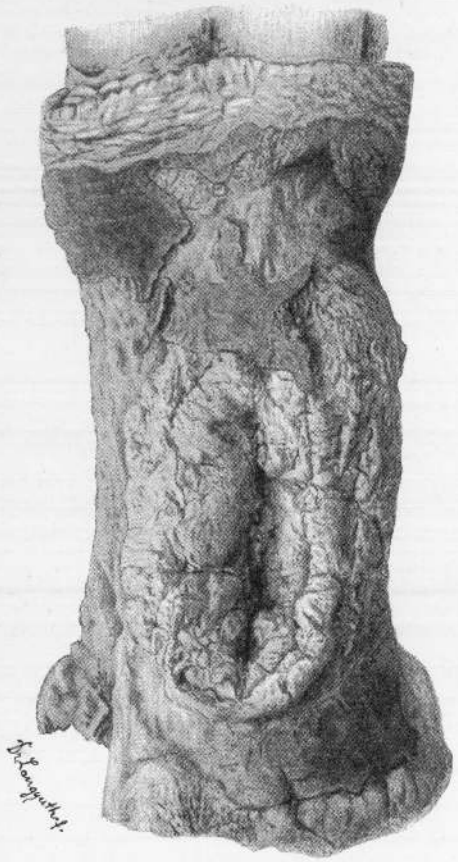

Carcinom des linken Unterschenkels in einem chronischen Unterschenkelgeschwür entstanden 9 Jahre nach Amputation des anderen Unterschenkels wegen ulcus carcinomatosum. (1. Beobachtung.)

Tafel 2.

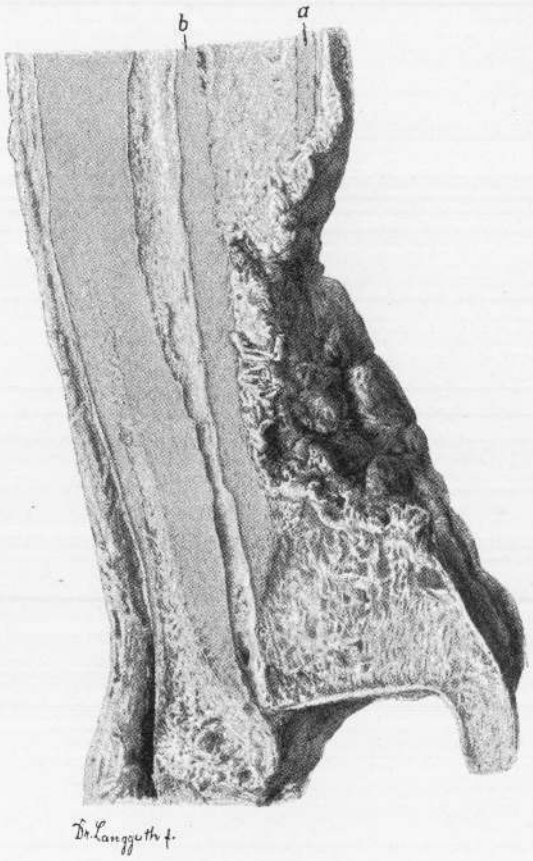

Durchschnitt durch das Tafel 1 abgebildete Ulcus carcinomatosum. a vom Krebs zerstörte äussere Tibiaseite, b innen vom Carcinom bereits arrodirte innere Tibialamelle.