



Aus der Königlichen Chirurgischen Klinik zu Greifswald.

# Multiple Adenome im Mastdarm als Ursache für Carcinom.

## Inaugural-Dissertation

zur

Erlangung der Doctorwürde

in der

Medicin, Chirurgie und Geburtshülfe,

welche

nebst beigelegten Thesen

mit Zustimmung der Hohen Medicinischen Facultät

der Königl. Universität Greifswald

am

Donnerstag, den 2. August 1894

mittags 12 Uhr

öffentlich verteidigen wird

**Paul Fink**

aus Posen

Opponenten:


Herr Drd. med. Max Riedel.


Herr cand. med. Th. Schwentzer.

**Greifswald.**

Druck von Julius Abel.

1894.





Seiner lieben Mutter

und dem Andenken seines teuren Vaters

in Liebe und Dankbarkeit

gewidmet

von

**Verfasser.**

Im Darmkanal kommen die glandulären Hypertrophieen als Folgezustände von chronischen Entzündungen und Geschwürsbildungen vor, finden sich indessen mitunter auch in einer Schleimhaut, die keine Zeichen einer vorangegangenen Entzündung oder Geschwürsbildung zeigt. Schliessen sie sich den destruktiven Processen in der Schleimhaut an, so muss man in ihnen nach Ziegler<sup>1)</sup> eine regenerative Wucherung sehen, welche aber nicht zur Bildung normaler Schleimhaut, sondern zur Entstehung tumorartiger, oft polypös gestalteter Gewebsmassen führt, deren Drüsen zwar nach dem Typus der schlauchförmigen Darmdrüsen mit ihrem hohen Cylinderepithel gebildet, dabei aber auch oft so abnorm gestaltet sind, dass man von abnorm gestalteten Drüsenneubildungen sprechen kann.

Diese Polypen sind gutartige Neubildungen, welche auf die freie Fläche der Schleimhaut hinauswuchern, ohne auf die tieferen Gewebe überzugreifen. Sie sind rundliche oder lappige mit einem Stiel versehene Gebilde. Die eigentlichen Polypen treten in zwei verschiedenen Formen auf, als Zotten- und als Drüsenpolypen; beide Formen können in einander übergehen.

Die Zottenpolypen, auch Schleimhautpapillome oder Papillargeschwülste genannt, sind weiche, saftreiche Wucherungen, welche eine zottige oder blumenkohlartige Oberfläche zeigen und bis zur Grösse eines

---

<sup>1)</sup> Ziegler: Lehrbuch der allgemeinen pathologischen Anatomie und Pathogenese 1892.

Taubeneis beobachtet worden sind. Sie bestehen mikroskopisch aus langen feinen an der Spitze verästelten Papillen, die von einem Cylinderepithel überzogen sind.

Die Drüsenpolypen sind rundliche oder längliche, meist etwas gelappte Geschwülste von fleischiger Consistenz. Ihre Oberfläche ist dunkelrot, leicht blutend, bald sammetartig glatt, bald feinlappig höckrig, und lässt zahllose feine punktförmige Öffnungen, die Mündungen der Lieberkühn'schen Drüsen erkennen. Sie bestehen mikroskopisch aus gefässreichem Bindegewebsstroma, in welches vergrößerte, an ihren Enden oft verzweigte Drüenschläuche eingelagert sind. Bisweilen findet man darin auch cystoïde Räume, ectatische Drüenschläuche, welche mit rötlichem Schleim gefüllt sind.

Solche polypösen Gebilde kommen selten im Dünndarm vor; Cruveilhier<sup>1)</sup> fand in einem invaginierten Stücke des Dünndarmes zwei ausgezeichnet grosse gestielte Polypen, deren freies Ende blumenkohlartig zerklüftet war. Hauptsächlich ist der Sitz dieser Bildungen der Dickdarm. Schon frühzeitig ist man auf diese eigenartigen Gebilde aufmerksam geworden. Enaux<sup>2)</sup> beschrieb sie in seiner Schrift *Mém. de l'academie de Dijon*; im Anfange dieses Jahrhunderts hat Stolz<sup>3)</sup> sich mit diesen interessanten Veränderungen im Mastdarm beschäftigt.

Diese Polypen können im Mastdarm solitär sein; kommen aber manchmal ganz multipel vor. Vom pathologisch-anatomischen Standpunkte aus werden

<sup>1)</sup> Cruveilhier *Anatomie pathologique du corps humain*. Livraison XXII.

<sup>2)</sup> Enaux: *Sur les polypes du rectum* 1788.

<sup>3)</sup> Stolz: *Mastdarmpolypen* 1831. 1833. 1840.

sie verschieden benannt, bald heissen sie Polypen, bald Adenome, manchmal auch Papillome, Papillargeschwülste etc. Die Symptome, welche multiple Adenome hervorrufen, machen ein Krankheitsbild aus, das in der Litteratur unter verschiedenen Namen geht als Polyposis intestini crassi, als Colitis cystica polyposa, <sup>1)</sup> als polypöse Vegetationen der gesammten Dickdarmschleimhaut, <sup>2)</sup> als multiple Adenome des Colon und Rectum, <sup>3)</sup> als polypöse Excrescenzen der Schleimhaut des S. romanum, <sup>4)</sup> als papilliforme Polypen des Rektums, <sup>5)</sup> als multiple Polypen des Rektums, <sup>6)</sup> als Polyadenoma tractus intestinalis, <sup>7)</sup> als Adenopapillom <sup>8)</sup> oder unter ähnlichen Namen.

Die einzelnen Polypen haben fast immer einen mehr oder weniger langen Stiel; die meisten Autoren geben an, diese Polypen vorzugsweise bei Kindern gesehen zu haben, z. B. Sir Asley Cooper <sup>9)</sup> und Guérsant <sup>10)</sup> erzählen, dass in ihrer Kinderpraxis

<sup>1)</sup> Virchow, Die krankhaften Geschwülste 1863.

<sup>2)</sup> Virchows Archiv Bd. XX.

<sup>3)</sup> W. Whitehead, Multiple adenoma of colon and rectum. British Med. Journal 1894.

<sup>4)</sup> Letzerich. Virchows Archiv Bd. XLI.

<sup>5)</sup> Tachard. Note sur un cas de polypes papilliformes du rectum. Gaz. des hôp. 1870.

<sup>6)</sup> Fochier. Polypes multiples du rectum Lyon méd. 1874.

<sup>7)</sup> Sklifasowski. Polyadenoma tractus intestinalis Centralblatt f. Chirurgie 1881.

<sup>8)</sup> Adenopapillom des Rektum Centralblatt f. Chirurg. 1886 (Relsly.)

<sup>9)</sup> A. Cooper. Nachblutungen nach Exstirpation eines Polypen 1850.

<sup>10)</sup> Guérsant. Mastdarmpolyp bei Kindern. Bull. de Thérap. Avril 1864.

Guérsant. 50 Fälle von Mastdarmpolypen bei Kindern. Gaz. des hôp. 1849.

jährlich 6—8 derartige Fälle mindestens vorkämen, während Lane<sup>1)</sup> angiebt, dass von 33 Mastdarm-polypen, welche er beobachtet habe, 18 bei Erwachsenen vorgekommen seien. Jedenfalls entstehen die Polypen häufig schon in frühester Jugend und vielleicht nicht selten in Folge einer angeborenen Disposition, denn man hat sie mehrfach bei Geschwistern beobachtet z. B. Barthelemy<sup>2)</sup> bei Zwillingen, von Langenbeck bei 4 Geschwistern etc.

Klinisch kommen diese Drüsenwucherungen und glandulären Hypertrophieen im Dickdarm öfter nach Substanzverlusten der Schleimhaut, Dysenterie, Typhus, chronischen Entzündungen u. s. w. vor und machen öfter, namentlich wenn sie nur solitär sind, gar keine Erscheinungen; auch wenn sie multipel sind, sind die Erscheinungen, die sie machen, manchmal nur gering.

Nicht selten hat man bei Sectionen Polypen im Mastdarm gefunden, welche während des Lebens keinerlei Beschwerden verursacht hatten; bisweilen sind sie die Quelle von Blutungen, die während des Lebens für Hämorrhoidalblutungen gehalten werden. Dr. Tott<sup>3)</sup> beschreibt einen Fall. „Beseitigung von Mastdarmlutungen bei Kindern durch Abbinden polypenartiger Sarkome. Er hat in einem Falle bei seiner eigenen 6jährigen Tochter Mastdarmlutungen zum Verschwinden gebracht durch Abbinden einer

<sup>1)</sup> Lane. On polypoid growths in the rectum and their occasional association with . . . . . Lancet 1865.

<sup>2)</sup> Barthelemy. Zwei fibröse Mastdarm-polypen bei Zwillingen. Gaz. des hôp. 1853.

<sup>3)</sup> Dr. Tott: Beseitigung von Mastdarmlutungen. Journal der Chirurgie. Gräfe u. Walther, 1835.

sogenannten „Fleischgeschwulst“ mittelst eines mit Wachs bestrichenen seidenen Fadens.

In den meisten Fällen wird aber der Stiel durch die Zerrung, die er beim Herabrücken der Kothmassen erleidet, allmählig länger, und wenn er bis zur Aftermündung herabgezerrt ist, so wird der Polyp schliesslich bei jedem Stuhlgang aus dem After hervorgedrängt. Dieses verursacht dem Patienten höchst unangenehm ziehende Schmerzen; und wenn die Oberfläche der gefässreichen Wucherung durch die Reibung wund geworden ist, so treten nicht unbeträchtliche Blutungen auf, welche sich dann bei jedem Stuhlgange wiederholen. Hält der sich zusammenziehende After den Polypen nicht fest, so pflegt er sich nach dem Stuhlgang sogleich wieder zurückzuziehen.

Luschka<sup>1)</sup> beschreibt in Virchow's Archiv einen Fall von polypösen Vegetationen der gesammten Dickdarmschleimhaut bei einem 30 Jahre alten sehr anämischen Frauenzimmer. Seit 12—15 Jahren litt sie, wie post exitum ihr Vater mittheilte, zeitweise an sehr heftigen, öfters auch blutig gefärbten Diarrhöen. Sie wurde am 11. April ins Krankenhaus aufgenommen mit Diarrhöe und Erbrechen. Ohne äusseren Anlass bekam sie am 19. April Leibschmerzen und hintereinander mehrere breiige Stuhlgänge, die einigemal blutig gefärbt waren. Sie collabierte und starb am 21. April. Das Leiden bestand hier ohne Zweifel in einem lange dauernden chronischen Katarrh des Dickdarmes, der allmählig zu einer üppigen Vegetation des Schleimhautgewebes Veranlassung gegeben hat. Die zahlreichen, reich vasculavisierten, leicht blutenden polypösen Auswüchse wurden ihrerseits zu er-

<sup>1)</sup> Luschka. Virchow's Archiv. Bd. XX.

giebigen Quellen häufig eintretender Blutverluste, die im Verlaufe der Zeit einen Grad von Anämie bewirkt haben, der schliesslich unter den Erscheinungen der Inanition den Tod herbeigeführt hat. Bei der Section zeigte sich, dass die ganze Dickdarmschleimhaut von der Ileocoecalklappe bis zum Ende des Mastdarmes in der Art von polypösen Vegetationen besetzt war, dass sie im Anfange des Dickdarmes kleiner, im weiteren Verlaufe bedeutend stärker entwickelt waren. Die Schleimhaut erschien überall von diesen Bildungen, welche sich auf tausende belaufen mochten, gleichsam übersät. Die meisten dieser Polypen hatten eine rötliche Farbe, waren von weicher Consistenz und zeigten sich in Bezug auf ihre Grösse ausserordentlich variabel; die Mehrzahl deutlich gestielt, das feine Ende kolbig aufgetrieben, zum Teil auch gelappt. Mikroskopisch zeigten die Polypen ein gut erhaltenes Cylinderepithel an der Oberfläche; das Parenchym selbst besteht aus einer teils fein gestreiften, teils granulierten Grundsubstanz mit sehr vielen grösseren und kleineren Zellen und rundlichem Kern mit Kernkörperchen. Die interstitielle Masse ist im Centrum der Polypen am stärksten entwickelt. Ausserdem sieht man sehr viele Blutgefässe und Drüsen. Diese besitzen ein hohes Cylinderepithel. Luschka stellt sich den Vorgang der Entstehung dieser Drüsenpolypen so vor, dass die Polypen eine circumscriphte einfache Hypertrophie der Mucosa darstellen. Die in einer Ebene liegenden Drüsen des Dickdarmes sind erhoben und zu Bestandteilen der Polypen geworden, dadurch, dass partielle Wucherungen der an das submucöse Gewebe anstossenden Schichten von der interstitiellen Bindesubstanz der Mucosa eingetreten sind und so allmählig gegen das

Darmlumen vorgedrängt und schliesslich zu einem Stiel ausgezogen worden sind. Eine ähnliche Ansicht hat schon vorher Billroth<sup>1)</sup> ausgesprochen.

Es kommt vor, dass ihrer Struktur nach als Adenome beginnende Tumoren weiterhin sowohl in ihrem Bau als in ihrem Verhalten zur Umgebung durchaus mit den Krebsen übereinstimmen und damit eine besondere Form darstellen, die Ziegler<sup>2)</sup> Adenoma destruens nennt. Sehr ausgebreitete Verdickungen der Schleimhaut, die sogenannten flachen Adenome, umfangreiche polypöse Wucherungen, grössere mit breiter Basis aufsitzende Tumoren sind zunächst nur rein adenomatösen Charakters, allein dieser adenomatöse Charakter bildet in diesen Fällen nur ein relativ kurzdauerndes Durchgangsstadium, an welches sich der destruierende krebsige Charakter der Neubildung unmittelbar anschliesst. Während das Adenom eine typische epitheliale Geschwulst repräsentiert, als solches weder die Neigung besitzt, in das Nachbargewebe infiltrierend vorzudringen, noch Metastasen macht und daher in gewissem Sinne als eine gutartige Neubildung zu betrachten ist, unterscheidet sich der adenomatöse Cylinderepithelkrebs hinsichtlich der Art des Wachstums, des Übergreifens auf das Nachbargewebe und der Metastasenbildung in keiner Weise von den bösartigsten übrigen Krebsformen.

In der Litteratur sind Fälle bekannt, wo auf dem Boden reiner Adenome Carcinome entstanden sind. König<sup>3)</sup> sah ein Mal einen derartigen Fall, Smith

<sup>1)</sup> Billroth. Ueber den Bau der Schleimpolypen 1855.

<sup>2)</sup> Ziegler. Lehrbuch der allgemeinen pathologischen Anatomie und Pathogenese 1892.

<sup>3)</sup> König. Die chirurgischen Erkrankungen des Magendarmkanals 1893 (Lehrbuch der Chirurgie).

hat ebenfalls multiple Polypenbildung im Rektum beschrieben, die offenbar durch zum Teil weit grössere Geschwülste von weichem adenomatösen Bau bedingt waren. Wunderbarer Weise betraf die Krankheit drei Geschwister, und der eine starb an den Folgen einer carcinomatös gewordenen Abteilung dieser Adenome; ähnliche Fälle haben Langenbeck, Bukerstheth etc. beobachtet.

Bardenheuer<sup>1)</sup> beschreibt eine seltene Form von multiplen Drüsenwucherungen der gesammten Dickdarm- und Rektalschleimhaut neben Carcinoma recti.

Pat., 48 Jahr alt, aus Cöln, leidet seit einem Jahr an Mastdarmbeschwerden, an häufigen Durchfällen und hat manchmal beim Stuhlgang heftige Schmerzen. Vorher will Pat. nie ernstlich erkrankt gewesen sein, namentlich auch niemals Beschwerden von Seiten des Darmtractus gehabt haben. In der letzteren Zeit haben sich die Krankheitssymptome wesentlich gesteigert. Es bestehen nicht nur Schmerzen in der Zwischenzeit, sondern die Stühle sind auch meist blutig. Bei seiner Aufnahme zeigt Pat. folgenden Status: Pat. von mittlerer Grösse, sehr leidendem Gesichtsausdruck, fahler gelblicher Hautfarbe, sehr anämisch, hat namentlich in letzter Zeit viel an Gewicht abgenommen, klagt über Beschwerden von Seiten des Mastdarmes. Die Untersuchung per rectum ergiebt ca. 6 cm. oberhalb des Anus eine sehr derbe ringförmige Stenose, die eben noch die Kuppel des untersuchenden Fingers durchlässt. Tumor in toto beweglich. Die obere Grenze lässt sich nicht erreichen. Unterhalb der strikturierten Stelle fühlt man zahlreiche warzenförmige papilläre Auswüchse der Schleimhaut theils weich, theils derb. Die Wucherungen der Rektal-

<sup>1)</sup> v. Langenbecks Archiv für klinische Chirurgie. Bd. XLI, 1891.

schleimhaut reichen bis dicht an die Analöffnung hinan, kommen jedoch nicht nach aussen zum Vorschein. In der Umgebung der stenosierten Stelle derbe Infiltration. Diagnose: Carcinoma recti gelatinosum. Operation in Narkose: Resektion des Mastdarmes nach B. Bardenheuer<sup>1)</sup>. Zwei Tage darauf exitus. Sektion: Grangrän des Därmenes auf eine Strecke von 30 cm, septische Peritonitis. Der ganze Dickdarm ist noch bis zur Ileocoecalclappe mit ähnlichen Excrescenzen besetzt, wie sie das exstirpierte Darmende vom Anus bis an das Carcinom zeigt. Mikroskopisch zeigt sich die strikturierte Stelle im Rektum als typisches Adenocarcinom. Ein eigenartiges Bild bieten die polypösen Wucherungen. Was zunächst die dicht am Rande des carcinomatösen Geschwürs befindlichen Wucherungen anbetrifft, so sind die Lieberkühn'schen Drüsenzellen durchweg stark schleimig entartet und verlängert, das Zwischengewebe kleinzellig infiltriert. Die Grenze zwischen dem blindsackförmigen Ende der Lieberkühn'schen Drüsen und der Submucosa resp. Muscularis mucosae wird allmählig unregelmässig, einzelne Drüsenschläuche zeigen Ausbuchtungen oder Verzweigungen und dringen allmählig in die Submucosa ein. Die Epithelzellen sind dort, wo die Drüsen in die Submucosa eindringen, durchweg kleinere, meistens kubisch gestaltete Zellen, die ebenso, wie ihr ovaler Kern mit mehreren in Carnin sich intensiv färbenden Körnchen besetzt sind. Auch die pilzartig vorspringenden Excrescenzen in der Umgebung der Geschwürsfläche zeigen ganz dieselben Zellformen wie die in der Submucosa eingedrunghenen Drüsenschläuche. Letztere sind stark

<sup>1)</sup> B. Bardenheuer. Die Resektion des Mastdarmes. Klinische Vorträge von R. v. Volkmann. 1888. Heft 298,



gewuchert, zeigen vielfache Verzweigungen und Ausbuchtungen. Eine Membrana propria konnte bei den gewucherten Drüsen nicht nachgewiesen werden. Das Grundgewebe wird von zellreichem Bindegewebe und glatter Musculatur gebildet, es ist stark gewuchert, nimmt jedoch im Vergleich zu den gewucherten Drüsen den kleineren Anteil an dem Aufbau der Excrescenzen. Man kan von jedem Teil des exstirpierten Mastdarmendes untersuchen, das mikroskopische Bild bleibt unverändert. Leider sind die hoch oben an der Ileocoecaklappe liegenden Wucherungen nicht untersucht. Der Verfasser spricht die Ansicht aus, die unregelmässig gewucherten Drüsenschläuche der entfernter von der Geschwürfläche gelegenen Excrescenzen sind gutartig, trotzdem manche mikroskopische Bilder mit den unzweifelhaft carcinomatösen Stellen übereinstimmen. Der Verfasser hat unzweifelhaft Recht, wenn er die Behauptung aufstellt, die polypösen Wucherungen seien hier das Primäre, das Carcinom das Sekundäre. Diese eigenartigen Wucherungen des exstirpierten Teiles könnte man als das Tertiäre bezeichnen; ursprünglich waren sie reine Adenome und erst nachträglich sind sie carcinomatös entartet. Die Adenome oben an der Ileocoecaklappe werden wohl den reinen Bau von Adenomen aufgewiesen haben. Eins von diesen Adenomen, das circa 6 cm oberhalb des Anus lag, ist carcinomatös entartet.

Hauser<sup>1)</sup> veröffentlicht in seinem Buche das Cylinder-epithel-Carcinom des Magens und des Dickdarmes 5 Fälle, die dem angeführten durchaus ähnlich sind.

#### Fall 1.

Präparat eines 39jährigen Mannes: Reseciertes Mastdarmstück 5 cm lang; in der Mitte desselben

<sup>1)</sup> G. Hauser. Das Cylinderepithel Carcinom . . . . .  
Jena 1890.

befindet sich an der hinteren Wand ein unregelmässig begrenztes, im aufgeschnittenen Präparat durchschnittlich 2 cm im Durchmesser haltendes Geschwür mit unebenen, teils höckrigem, teils zottigem Grunde. Weiter nach oben hin bis an die Operationsgrenze ist die Schleimhaut verdickt und von warzigem Aussehen. Am oberen Rande des Geschwüres sind die Drüsen in grösserer Entfernung vom Geschwürsrande etwas atrophisch und an Zahl vermindert, mit leichten Ausbuchtungen versehen. Gegen die geschwulstförmige Erhebung der Schleimhaut hin erreichen sie sehr bald eine Höhe von 0,8 mm. Im ganzen Bereiche der den oberen Geschwürsrand begrenzenden, tumorähnlichen Verdickung aber ist die Schleimhaut im hohen Grade entartet. Entsprechend der tief gefurchten facettierten Oberfläche ist dieselbe durch papilläre Erhebungen der Submucosa in der Form von dicht aneinander liegenden polypösen Wucherungen abwechselnd bald stark emporgedrängt, bald tief eingesenkt; doch sind die Wucherungen so nahe zusammengedrängt, dass sie sich gegenseitig abplatten und zwischen denselben nur ganz schmale Spaltspuren etwa von der Weite eines Drüsenschlauches bestehen bleiben. An allen diesen polypösen Erhebungen, in welche herein sich stets auch die Muscularis mucosae erstreckt, ist die Schleimhaut verdickt, leicht entzündlich infiltriert.

Bei der Section des einige Tage nach der Operation verstorbenen Mannes ergab sich neben sonstigen Veränderungen noch folgender merkwürdige Befund: Der Dickdarm in seiner ganzen Länge durch Gas leicht aufgetrieben; die Schleimhaut überall etwas stärker injiziert. Dieselbe ist vom Colon ascendens bis herab zum Rektum mit ausserordentlich zahlreichen, nach

Hundertern zählenden, kleinen, kaum stecknadelkopfbis linsengrossen, meistens flachen, warzenähnlichen Verdickungen besetzt; dazwischen finden sich auch sehr zahlreiche, wie hahnenkammförmige und leicht überhängende, quer verlaufende Verdickungen der Schleimhautfalten, sowie zahlreiche kurz gestielte Polypchen; am untern Ende des Dickdarmes stehen diese Wucherungen besonders dicht und unmittelbar an der Operationsgrenze befindet sich ein fast wallnussgrosser, kurzer gestielter Schleimhauttumor mit papillärer Struktur. Infolge des Sectionsergebnisses und der histologischen Untersuchung des resezierten Darmendes wird die Diagnose Carcinoma adenomatosum medullare hervorgegangen aus polypösen Wucherungen gestellt.

### Fall 2.

Präparat eines 60jährigen Mannes. Etwa 6 cm langes exstirpiertes Mastdarmstück, aufgeschnitten 7 cm breit. In der Mitte ein 4 cm im Durchmesser haltendes, etwas unregelmässig zackig begrenztes Geschwür mit derben krebsig infiltrirtem Grund. Die Ränder des Geschwürs überall stark wulstig aufgeworfen, überhängend mit sehr verdickter, rein markig infiltrierter Schleimhaut; an mehreren Stellen bildet letztere unmittelbar am Geschwürsrand polypöse Wucherungen und auch mehrere mm entfernt von denselben befindet sich ein ganz kleiner, kurz gestielter, auf dem Durchschnitt markig aussehender Polyp. Die stark verlängerten Drüsen haben in den vom Geschwürsrande weiter entfernten Stellen meistens einen ganz geraden Verlauf und zeigt sich bei ihnen der Typus normaler Rectaldrüsen in keiner Weise verändert. Nur an jenem eben erwähnten, etwa  $1\frac{1}{2}$  cm

vom Geschwürsrande entfernten kleinen Polypen ist eine sehr deutliche Wucherung des Drüsenepithels zu erkennen. Sämtliche Drüsen des Polypen sind ebenfalls beträchtlich verlängert, auf der Höhe desselben sind besonders die Drüsenmündungen stark erweitert, zahlreiche Drüsen haben leichte wellige Ausbuchtungen und einzelne teilen sich unterhalb der Mitte in zwei parallele Ausläufer.

Im Bereiche der krebsigen Wucherung ist das interstitielle Bindegewebe der Muscularis ziemlich kernreich, beträchtlich vermehrt und verdichtet, während die Muskelfasern atrophisch und fast völlig durch Bindegewebe und Epithelschläuche verdrängt sind. Der Geschwürsgrund wird durch stark verdichtetes periproctales Zellgewebe und Reste der Muscularis gebildet. Gegen die Tiefe hin wird auch im Geschwürsgrund die epitheliale Wucherung durch leichte, entzündliche Infiltration des Zellgewebes begrenzt. Histologische Diagnose: Carcinoma adenomatousum combinirt mit polypösen Schleimhautwucherungen.

### Fall 3.

Ältere Frau (Alter nicht mitgeteilt) das Präparat vom Nürnberger Krankenhause übersandt.

Der Dickdarm ziemlich stark ausgedehnt, seine Wand durchweg etwas dicker, die Schleimhaut im Ganzen mässig, stellenweise etwas stärker injicirt. Im Colon transversum beginnend zeigen sich ganz vereinzelte feinste bis linsengrosse, flache Verdickungen der Schleimhaut; dieselben werden gegen die Flexura sinistra hin zahlreicher, sitzen theils mit breiter Basis auf, theils werden sie leicht pilzförmig, und weiterhin nehmen sie an Zahl mehr zu, so dass die ganze

Innenfläche des Darmes damit wie besät erscheint. Auch hier stellen sie zum Teil ebenfalls nur flache Schleimhautverdickungen dar, zum Teil aber werden sie gestielt, polypenförmig, endlich finden sich auch solche ziemlich zahlreich, welche hahnenkammförmig auf der Höhe von Schleimhautfalten aufsitzen, mit ihrem Längendurchmesser senkrecht zur Längstachse des Darmrohrs gerichtet.

Im S. Romanum treten diese Wucherungen zu grösseren, an der Oberfläche unregelmässig knotigen, maulbeerförmigen Gebilden zusammen, die durchaus sehr stark injiziert sind. Viele dieser Tumoren sind ausserordentlich lang gestielt, polypenförmig ins Darmrohr hineinhängend. An der Stelle, wo diese Tumoren am dichtesten stehen, zeigt sich der Darm am Scheitel der Harnblase, sowie an der vorderen Bauchwand fest angewachsen, die ganze Darmwand ist hier sehr verdickt, stellenweise bis 2,8 cm wovon 3 mm auf die Muscularis kommen, die übrige Dicke der Wand ist durch graurötliche, sehr gefässreiche, hirnmarkähnliche Masse gebildet, welche auf dem Durchschnitt reichlichen Krebsaft abstreifen lässt. Der Wand des Dickdarms daselbst anliegend und in das Fett des Perineums eingelagert, finden sich kleine kirschkern-grosse Knoten, von denen einer auf dem Durchschnitte aus einem zarten, mit einer durchsichtigen gallertartigen Masse gefülltem Maschenwerk besteht, ein anderer aus einem rötlich-grauen markähnlichen Brei. Im Verlaufe des S. Romanum werden die Tumoren wieder weniger zahlreich und kleiner.

Bei der mikroskopischen Untersuchung des in starkem Alkohol gut conservierten Präparates ergibt sich folgendes. Die umschriebenen, zum Teil polypösen Schleimhautwucherungen oberhalb und unter-

halb der als eigentlich krebsig bezeichneten Stelle zeigen ganz die nämliche Entartung der Drüsen-schläuche. Das gleiche gilt auch für die grösseren geschwulstförmigen Wucherungen im S. Romanum, wo aber die entarteten Drüsen überall die Muscularis mucosae durchbrechen und unmittelbar in eine Geschwulstmasse von exquisit adenomatösem Charakter übergehen, welche in grosser Ausdehnung die Submucosa so dicht durchsetzt, dass weiterhin eine Grenze zwischen der mächtig entarteten Schleimhaut und der krebsig infiltrierten Submucosa nicht mehr zu erkennen ist. Die Wucherungen bestehen aus sehr reich verzweigten, ein ausserordentlich dichtes Netzwerk bildenden Epithelschläuchen. Histologische Diagnose: Carcinoma adenomatosum hervorgegangen aus polypösen Wucherungen.

#### Fall. 4.

Leichendiagnose eines 67jährigen Mannes. Ulcerierendes Carcinom des Mastdarmes; einfaches Geschwür an der vorderen Mastdarmwand. Die Beschreibung des Rektums nach dem Sektionsprotokoll lautet:

Das Rektum nach dem Fundus der Plica Douglasi stark aufgetrieben, während der andere Teil desselben, das S. Romanum und das Colon sehr stark zusammengezogen sind. Nach Spaltung des Mastdarmes nach seiner hinteren Fläche zeigt sich derselbe 4 cm oberhalb des Anus beginnend in einer Länge von 8—9 cm fast vollständig von einer sich etwa 2 $\frac{1}{2}$  mm über die Oberfläche erhebenden, sehr stark zerklüfteten und in grosser Ausdehnung in ulcerösen Zerfall begriffenen, grauen, weichen und saftigen Geschwulstmasse eingenommen, welche die sämtlichen

Schichten der Mastdarmwand durchsetzt. Nur an der vordern Rektalwand befindet sich eine etwa  $2\frac{1}{2}$  cm breite, von der Geschwulstmasse freigelassene Strecke; dieselbe ist von Schleimhaut entblösst, die frei liegende Submucosa ist glatt, stark schwärzlich gefleckt. Über den obersten Teil dieser Geschwürsfläche verläuft in schräger Richtung ein brückenförmig ausgespannter, bis etwa 5 mm breiter mit kleinem Geschwulstknoten besetzter Strang. Auf einem senkrechten Durchschnitt durch die Geschwürsfläche der vorderen Mastdarmwand zeigen sich die tiefen Schichten der Darmwand etwas verdickt, aber ganz frei von krebsiger Infiltration. Oberhalb der Geschwulstmasse ist die Mastdarmschleimhaut etwas gewölstet, leicht schiefbrig gefleckt, sehr wenig injiziert.

Bei mikroskopischer Untersuchung der weichen Geschwulstmasse zeigt sich, dass dieselbe fast ausschliesslich von dicht gedrängten, mannigfaltig gestalteten, nicht selten leicht dendoitisch verzweigten polypösen Schleimhautwucherungen gebildet wird, welche alle krebsig entartet und an der Oberfläche mehr oder weniger ulceriert sind.

Der Geschwürsgrund des im Sektionsprotokoll als nicht krebsig erwähnten Geschwürs an der vorderen Mastdarmwand erweist sich auch bei der mikroskopischen Untersuchung als frei von krebsigen Einlagerungen; die Spalträume der hier freiliegenden Muscularis zeigen überall nur eine sehr starke kleinzellig entzündliche Infiltration.

Histologische Diagnose. Carcinoma adenomatousum medullare hervorgegangen aus polypösen Wucherungen.

#### Fall 5.

Carcinoma S. Romani combinirt mit Carcinoma

ventriculi bei einem 60jährigen Mann. Aus der mitgeteilten Krankengeschichte ist Folgendes hervorzuheben: Etwa 8 Wochen vor dem Tode wurde mit dem Stuhl eine fast haselnussgrosse, kurz gestielte Geschwulst von deutlich papillärem Bau entleert; in den nächsten Tagen gingen in der gleichen Weise noch weitere acht solche polypöse Geschwülstchen, welche die Grösse bis zu einer Kirsche erreichten, ab. Gleichzeitig wurde jedesmal eine mässige Menge Blut entleert. Von dieser Zeit an waren die Ausleerungen des Pat. noch wiederholt mehr oder weniger mit Blut und Schleim gemischt, wobei man fast immer noch kleine Trümmer von Polypen erkennen konnte. Gleichzeitig nahm die für den Dickdarm konstatierte Stenose-Erscheinung wesentlich ab, auch begannen die Kräfte des Pat. sich langsam zu heben. Eine im Epigastrium grade über der Mitte des Colon transversum bestehende Empfindlichkeit auf Druck blieb bestehen, und bisweilen hatte man an dieser Stelle bei der Untersuchung das Gefühl vermehrter Resistenz. Am 15. April traten Erscheinungen von Perforationsperitonitis auf und am 1. Mai erfolgte der Tod.

Bei der Section fand sich ein grosses Carcinom des Magens und gleichzeitig ein perforiertes Carcinom des S. Romanum vor.

Dickdarm in den oberen Partien völlig normal, die Schleimhaut blass. Im oberen Teil der Flexura ein kirsch kerngrosser, an einem 4 cm langen Schleimhautstiel aufsitzender Polyp mit leicht zottiger Oberfläche. Weiter nach abwärts befindet sich ein unregelmässig rundliches, durchschnittlich  $1\frac{1}{2}$  m im Durchmesser haltendes Geschwür, welches die Darmwand völlig perforiert; die Ränder des Geschwürs ziemlich stark gewulstet und nach einer Seite hin mit

mehreren ziemlich dichtstehenden kleinen warzigen Schleimhautwucherungen besetzt. Auf dem senkrechten Durchschnitt zeigte sich die Darmwand im Bereiche des Geschwürsrandes stark verdickt, starr und deutlich krebsig infiltriert. Die schon während des Lebens abgegangenen polypösen Wucherungen lassen bei der mikroskopischen Untersuchung einen exquisit papillomatösen Bau erkennen. Die Schleimhautdrüsen sind stark adenomatös entartet, verzweigt, vielfach ausgebuchtet und mit sehr regelmässigem einschichtigem Cylinderepithel ausgekleidet; auch die Papillen und die zwischen denselben gelegenen Spalträume sind mit dem gleichen Epithel bekleidet. Der ganze kurze Stamm der zuerst abgegangenen grösseren Geschwulst besteht aus kernreichem, ziemlich lockerem Bindegewebe; in den Papillen selbst fallen die prall injicierten aufsteigenden Papillarschlingen besonders auf.

Der oberhalb des Krebsgeschwüres sitzende Polyp zeigt die gleiche histologische Beschaffenheit, wie die während des Lebens abgegangenen Geschwülstchen. Histologisch zeigt sich ferner ein Carcinom der Flexura sigmoidea und ein Magencarcinom.

Histologische Diagnose: Carcinoma adenomatousum hervorgegangen aus papillomatösen und polypösen Wucherungen.

In der Greifwalder chirurgischen Klinik kam ein Fall von multiplen Adenomen des Mastdarmes zur Beobachtung, von denen eine Abteilung carcinomatös entartet ist.

#### Fall 6.

M. R. Gerbergeselle aus Richtenberg 19 Jahr alt.

Anamnese: Pat. hat, wie er gelegentlich von seiner Mutter gehört, schon als Kind viel an Ver-

stopfung gelitten und bei stärkerem Drängen mit dem Stuhlgange öfter einen roten Körper aus dem After hervorgepresst. Später ist derselbe, trotzdem sein Stuhlgang geregelt war, bei jeder Entleerung hervorgetreten, ist jedoch ganz von selbst zurückgeschlüpft, höchstens hat es dazu einär stärkeren Inspiration bedurft. Erst mit dem 11. Lebensjahre ist er gezwungen, die Geschwulst nach jeder Defäcation mit den Händen zurückzuschieben; ferner waren seit dieser Zeit Blut und Schleim dem Stuhlgange beigemischt. Seit 4—5 Jahren leidet er an häufigem Stuhldrang mit plötzlich eintretenden Diarrhöen, die jedoch oft nur zur Entleerung von Blut und Schleim führten. Nach der Reposition der Geschwulst stellten sich oft heftige und ziehende Schmerzen im After ein. Dieser Zustand, der ihn oft belästigte und seinen Körper aufs äusserste schwächte, trieb ihn schon seit Jahren an, ärztliche Hilfe nachzusuchen, jedoch hielten ihn seine Verwandten davon ab, in der Meinung, das Übel werde von selbst besser werden. Er selbst hat auf Rat seiner Bekannten die Geschwulst öfter mit Alaun- und Kupfervitriollösung betupft. Wie er jetzt endlich den Arzt konsultirt, schickte derselbe ihn sofort in die chirurgische Klinik. Seine um 8 Jahre ältere Schwester litt ebenfalls an einem aus den Mastdarm hervortretenden Körper, wurde vor 3 Jahren in der Berliner Klinik operiert und trägt noch heute eine Binde. Sein Vater ist an einem ihm unbekanntem Darmleiden gestorben.

Status: Aufgeschossener Junge von blassem Aussehen und schwächerer Muskulatur. Die äussere Besichtigung des Afters ergibt nichts besonderes. Bei der für den Pat. ziemlich schmerzhaften Digitaluntersuchung fühlt man die ganze Mastdarmwand von

zahlreichen, dicht neben einander stehenden weichen, bis wallnussgrossen, rundlichen Excrescenzen besetzt, welche von allen Seiten gegen den Finger andrängen, und zwar gelingt es nicht, selbst bei forciertem Hinauf-schieben des Fingers das obere Ende der Wucherungen abzutasten. Der Finger zeigt beim Herausziehen kein Blut. Zum Pressen aufgefordert lässt der Pat. mit ziemlicher Anstrengung eine etwa hühnereigrosse Geschwulst aus dem Anus hervortreten, die aus lauter traubenförmig angeordneten Polypen besteht, und zwar finden sich neben ganzen Gruppen sehr dünner, gestielter erbsengrosser Tumoren, andere von Haselnuss- bis fast Taubeneigrösse, die bis bleistiftdicke Stiele von 2—3 cm besitzen (siehe Figur). Während die kleineren gleichmässig gelb-anämisch aussehen, ist die Schleimhaut der grösseren stark injiciert und weist einzelne punktförmige Blutungen auf; an den exponiertesten Stellen der Oberfläche des Conglomerates zeigt die Schleimhaut der grösseren Polypen grau-gelbliche Verfärbung, jedoch keine Ulceration. Auf der ganzen Oberfläche der Geschwulst, sowie in den Spalten zwischen den einzelnen Trauben findet sich reichlicher gelber Schleim, der beständig abtropft. Der durch den Prolaps in das Rektum eingeführte Finger kann auch jetzt nicht, wo doch höher gelegene Partien in sein Bereich kommen, freie Schleimhaut erreichen. Beim Durchgehen durch den Anus fühlt man jetzt, dass an der linken Seite desselben keine Schleimhaut prolabiert ist, sondern dass sich dort eine kleine mit Polypen besetzte Partie findet.

6. III. Nach üblicher Vorbereitung wird in Chloroformnarkose der After durch Specula und Gorgereits erweitert und die zunächst liegende Partie teils vermittelst der galvanokaustischen Schlinge (rot-glühend),

teils durch Abschneiden nach Stilunterbindung gesäubert.

15. III. Fieberloser Verlauf. Pat. steht auf; er fühlt sich bedeutend besser. Beim Stuhlgang treten nur noch einige Polypen hervor.

24. III. 2. Operation. Hierbei wird Thermokauter angewendet.

1. IV. Pat. steht auf. Es tritt bei der Defécation nichts mehr heraus, mit dem eingeführten Finger fühlt man eben erreichbar einige kleine und einen grösseren, etwa wallnussgrossen Polypen, die dem Pat. jedoch scheinbar keine Schmerzen mehr verursachen.

2. IV. Als geheilt entlassen. Pat. ist der Schonung noch bedürftig und wird in kassenärztliche Controlle entlassen.

Pat. wird am 29. April wieder aufgenommen. Die Beschwerden sind bei ihm wieder stärker geworden, er leidet an profusen Diarrhöen und ist unfähig, die Winde zu halten. Ausserdem klagt Pat. über starke Schmerzen im Unterleib.

Status. Seit seinem letzten Hiersein ist Patient wesentlich schwächer geworden; er sieht sehr bleich und anämisch aus. Der Unterleib ist eingezogen und gegen jede Berührung schmerzhaft. Pat. hat alle 5-10 Minuten Stuhlentleerung. Der Stuhl ist dünn, wässrig und mit Schleim untermengt. Die Stuhlentleerung bewirkt kolikartige Schmerzen, die auf 25 gtt. Tinctur. opii sistieren, ebenso wie die Durchfälle und die Schmerzhaftigkeit. Beim Abtasten fühlt man rechts im Abdomen dicht über der Blase einen etwa apfelgrossen Tumor, der auf Druck leicht empfindlich ist. Im linken Hypochondrium fühlt man ebenfalls nur undeutlich eine kleine Erhebung, die etwas empfind-

sondern um die Schmerzen des Patienten zu lindern. Man ging hierbei von der entschieden berechtigten Ansicht aus, dass die passierenden Kothmassen das Carcinom und die multiplen Polypen irritieren und hoffte, symptomatisch auf die Schmerzhaftigkeit einzuwirken, indem man einen Anus praeternaturalis anlegte. Diese Hoffnung hat sich leider nicht bestätigt, da die Schmerzen nach wie vor dieselben geblieben sind; sie müssen in diesem Falle also nicht durch Reizung des Carcinoms beim Durchgang der Kothmassen entstanden sein. Möglich ist ja, dass die Polypen sich bis ganz nach oben an die Ileocoecal-klappe erstrecken, und dass sie die Schmerzen hervorgerufen haben. Durch den Anus praeternaturalis entleert sich der Koth, während aus dem eigentlichen Anus nur Schleim abgeht.

Was nun in diesem Falle die Section zeigen wird, das können wir eigentlich schon im Voraus vermuten. Vielleicht werden sich die polypösen Wucherungen bis zur Ileocoecal-klappe erstrecken, bald stärker, bald schwächer, unterbrochen von jenem immer weiter wucherndem Carcinom, das die Gewebe in nächster Nachbarschaft einschmilzt und die Umgegend krebsig infiltriert. In allen anderen Organen werden wir neben grosser Anämie ausgesprochene Amyloidartung vielleicht auch Metastasen finden.

Vor den anderen aufgeführten Fällen beansprucht der letzte insofern ein erhöhtes Interesse, als es sich hier um einen jungen Menschen von 19 Jahren handelt; in solchem Alter pflegt sonst ein Carcinom kaum vorzukommen. Bei den 5 von Hauser mitgetheilten Fällen war 1 Mal das Alter 39 Jahr, 2 Mal 60 Jahr, 1 Mal 67 Jahr, 1 Mal nicht bestimmt angegeben.

(Fall 3). Der Fall Bardenheuer bezieht sich auf einen 48jährigen Patienten.

Ausserdem muss in diesem Falle das noch betont werden, dass sich hier anamnestisch eine gewisse erbliche Disposition nachweisen lässt; auch früher ist öfters bei Geschwistern dieses gleiche Leiden beobachtet, so von Smith, Langenbeck, Bukersteth.

Zum Schluss sei es mir gestattet, meinem hochverehrten Lehrer, Herrn Geheimen Medicinalrath Professor Dr. Helferich für die gütige Überweisung des Themas und der Zeichnung meinem herzlichsten Dank auszusprechen.

---

## Lebenslauf.

Verfasser dieser Arbeit, Paul Fink, evangelisch, wurde am 10. Mai 1870 als Sohn des verstorbenen praktischen Arztes Dr. Hermann Fink und seiner Ehefrau Gustava, geb. Zeller, in Moschin, Kreis Schrimm, Provinz Posen, geboren.

Von seinem Vater vorbereitet, besuchte er das Friedrich-Wilhelms-Gymnasium zu Posen von Johannis 1879 bis Michaelis 1890, das er im September 1890 mit dem Zeugnis der Reife verliess.

Um Medizin zu studieren, begab er sich Michaelis 1890 nach Königsberg i. Pr. und setzte Oktober 1891 seine Studien in Greifswald fort, hier bestand er Juli 1892 das Tentamen physicum.

Von Oktober 1892 an genügte er in Königsberg beim Grenadier-Regiment „König Friedrich Wilhelm I.“ (2. ostpreussisches Nr. III) seiner Militärflicht.

Seit Oktober 1893 studiert er wieder in Greifswald und bestand hier am 4. Juli das tentamen medicum, am 7. Juli das Examen rigorosum.

Während seiner Studienzeit besuchte Verfasser die Vorlesungen, Kliniken und Curse folgender Herren Professoren und Dozenten:

### Königsberg:

Braun (Zoologe), Braun (Chirurg), Caspary, Hermann, Lossen, Meschede, Schneider, Stieda, Zander.

### Greifswald:

Ballowitz, Grawitz, Helferich, Hofmann, Holtz, Landois, Limpricht, Mosler, Peiper, Pernice, v. Preuschen, Schirmer, Schmitz, Schulz, Solger, Sommer.

Allen diesen hochverehrten Herren Lehrern spricht Verfasser hiermit seinen tiefgefühltesten Dank aus.

## Thesen:

---

### I.

Multiple Adenome im Mastdarm können die Ursache für Carcinom sein.

### II.

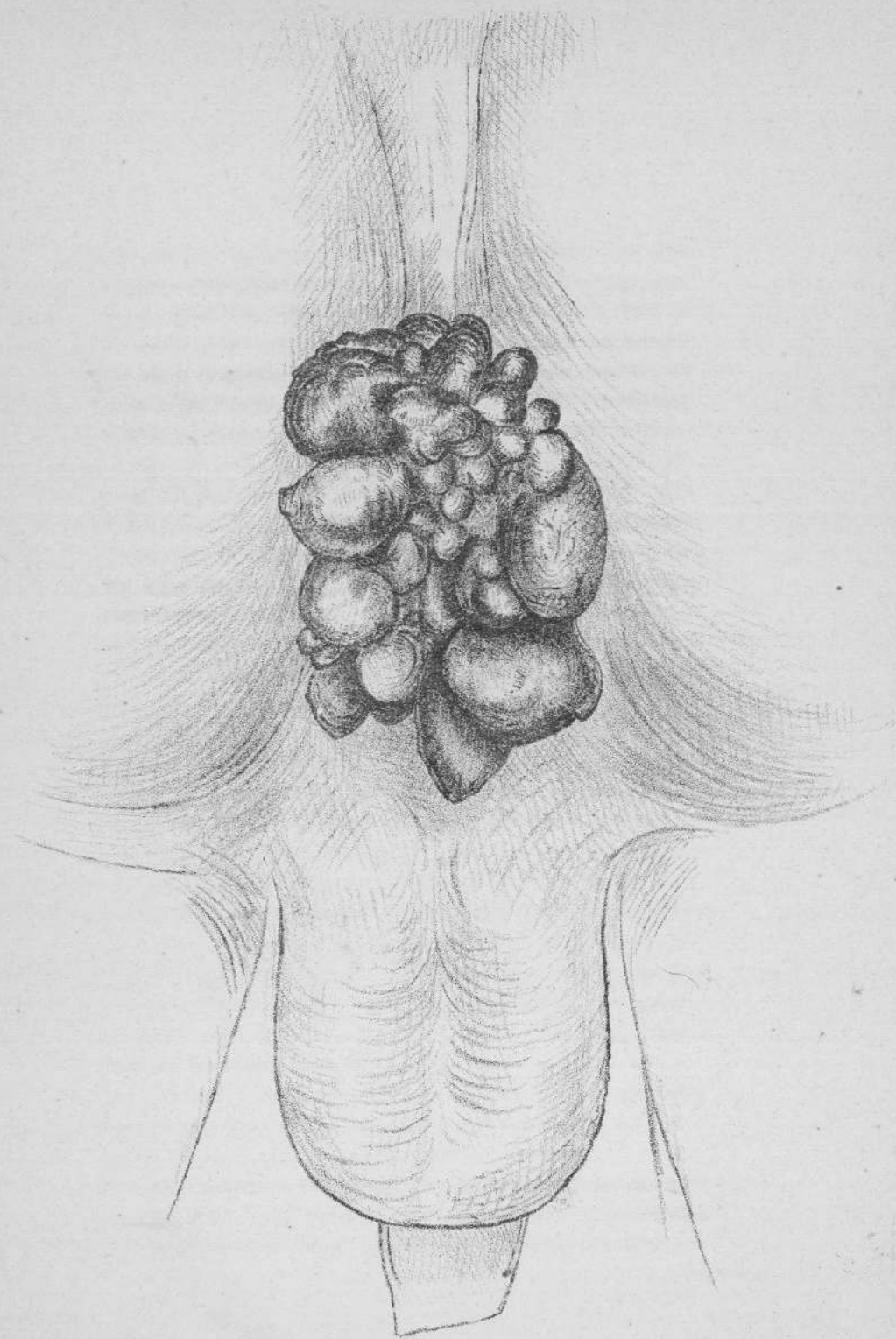
Die Disposition zu bestimmten Krankheiten kann ererbt sein.

### III.

Die Wirkung eines Heilmittels wird besonders bei chronischen Krankheiten grösser, wenn es in kleinen Dosen längere Zeit gegeben wird, als wenn ein Mal eine grössere Dose verabreicht wird.



16667





25  
188