





Ueber einen Fall
von
Carcinom des Ductus thoracicus
mit chylösem Ascites.

Inaugural-Dissertation

zur Erlangung der Doctorwürde
der hohen medicinischen Facultät der Ruprecht-
Karl-Universität zu Heidelberg

vorgelegt von

Otto Leydhecker,
Cand. med. aus Darmstadt.




Mit einer Tafel.




Decan: Prof. Vierordt.
Referent: Geh. Rath Arnold.

Berlin.
1893.



Meinem lieben Vater

gewidmet.



Nach dem übereinstimmenden* Berichte aller Autoren sind die Erkrankungen des Ductus thoracicus etwas recht Seltenes. Freilich werden manche pathologische Veränderungen selbst dem geübten Auge des Anatomen entgehen; denn wenn auch das normale Gefäss lange nicht so schwierig zu präpariren ist, wie es in der Literatur vielfach heisst, so wird zu einer sorgfältigen Darstellung des Ductus und seiner Wurzeln nur in den allerwenigsten Fällen eine Indication vorhanden sein. Eine mikroskopische Untersuchung vollends wird selbstredend nur bei auffallenden makroskopischen Veränderungen ausgeführt.

Was Erkrankungen der Chylusbahnen anbelangt, sind diese an der Leiche meist ungemein schwer nachzuweisen, denn offenbar handelt es sich hierbei nicht nur um den Brustgang selbst, sondern auch um seine Wurzeln. Und wie verzweigt diese in der Ausdehnung des ganzen Mesenterium sind, zeigt ein Blick auf ein Injectionspräparat, wie es zuweilen, z. B. in den später zu erwähnenden Fällen von Quincke, Bargebuhr, Schwe-ninger u. s. w., die Natur durch Stauung des Chylus zu Stande bringt.

Abgesehen von den manchmal recht grossen, aus Chylusgefässen hervorgegangenen Mesenterialeysten sind bis jetzt keine Erkrankungen des Ductus klinisch der Palpation zugänglich gewesen. Auch die Diagnose der Mesenterialeysten wurde stets erst nach der Probepunction mit Sicherheit gestellt.

Das einzige Symptom, das uns fast immer die Gewissheit einer krankhaften Veränderung der Chylusbahnen giebt, ist der

fetthaltige Ascites. Aber erstens sind hochgradige Erkrankungen des Brustganges beobachtet ohne jegliche Transsudation, und zweitens ist die Möglichkeit zu berücksichtigen, dass das Fett auch anderen Ursprunges sein kann, eine Streitfrage, auf die wir später zurückkommen werden.

Die wesentlichste Erscheinung bei Erkrankung des Ductus ist der chylöse Ascites, wenn überhaupt Symptome vorhanden sind.

Handelt es sich jedoch um infectiöse Vorgänge, z. B. carcinomatöser oder tuberculöser Natur, bei welchen der Inhalt oder die Wand oder beide verändert werden, so ist durch den Chylusstrom die beste Gelegenheit zur Metastasenbildung oder zur Generalisation durch den ganzen Körper gegeben (Weigert). Zur Diagnose können dann natürlich diese secundären Heerde oder die Allgemeininfektion zuweilen verwandt werden, insofern, als man in einigen Fällen mit Wahrscheinlichkeit die Lymphbahnen als den Weg der Verbreitung angeben kann.

So stellte Troisier¹⁾ 44 Fälle von Supraclaviculardrüenschwellung bei Unterleibskrebs — meist handelte es sich um Carcinoma ventriculi — zusammen und fand, dass weitaus häufiger die linksseitigen Drüsen afficirt waren, was er nach seinen Ausführungen ganz mit Recht auf die Nachbarschaft des letzten Abschnittes des Ductus thoracicus bezieht. Ob dies aber für diagnostische Zwecke praktisch verwendbar ist, scheint mir etwas problematisch zu sein; denn in der weitaus grössten Mehrzahl der Magenkrebsse sind jene Drüsen nicht geschwollen, und dann kann die Schwellung noch anderer Natur sein. Ein theoretisches Interesse bietet es aber immerhin. Ich bin in der Lage, später über einen hierher gehörigen Fall berichten zu können.

Bei der Section wird aber in der grössten Mehrzahl der Fälle nur das Vorhandensein des chylösen Ascites zu einer Absuchung des Chylusgefässsystems auffordern.

So spärlich die Nachrichten über die Erkrankungen des Ductus thoracicus sind, zeigt sich doch in ihnen eine ziemliche Mannichfaltigkeit. Selbstverständlich lassen sich die Erkrankungen des eigentlichen Ductus von denjenigen seiner Wurzeln

¹⁾ Troisier, L'adénopathie sus-claviculaire dans les cancers de l'abdomen. Paris 1889. Arch. gén. d. méd. Februar-März-Heft.

bei dem allmählichen Uebergang der letzteren in den ersteren nicht scharf trennen. Es bestehen ja hier dieselben Verhältnisse wie zwischen grossen und kleinen Venen.

Einfache Lymphangioitis kommt an den Chylusgefässen ebenso wie an allen anderen Lymphgefässen vor. Klinische Erscheinungen macht sie nicht, wenigstens so lange sie nicht zur Thrombose oder Cystenbildung führt. Ob bei dysenterischen Darmgeschwüren auch auf dem Lymphweg metastatische Abscesse entstehen können, darüber habe ich in der Literatur nichts gefunden. Ein sehr häufiger Befund ist dagegen bei Tuberculose des Darms eine tuberculöse Infiltration der benachbarten Lymphgefässe. Ueberhaupt ist Lymphangioitis oft nur ein Symptom anderer Affectionen der Chylusgefässe. Selbständig auftretend wurde sie beobachtet z. B. in den 6 Fällen, die Enzmann¹⁾ anführt. Fälschlich mit *L. proliferans* wird ein Fall von Schweninger²⁾ bezeichnet, wo es sich um Krebs handelte. Zwei merkwürdige Fälle von *L. ossificans* mit Ausfüllung des Lumens durch knöcherne Massen erzählen Brown-Cheston³⁾ und Assalini⁴⁾.

Von weit grösserer praktischer Bedeutung ist die Cystenbildung am Ductus und seinen mesenterialen Wurzeln. Die Cysten sitzen entweder in der Gegend der Cisterna chyli und stellen eine mehr oder weniger hochgradige Erweiterung derselben vor, oder sie sitzen mehr peripherisch, zwischen den Mesenterialblättern und sind theils aus aneurysmaartigen Erweiterungen der Darmchylusgefässe hervorgegangen, theils vielleicht auch aus Rupturen. E. Hahn⁵⁾ theilt mit, dass bis 1887 etwa 30 Mesenterialcysten verschiedener Art zur Beobachtung gelangt sind, von diesen aber nur ein Theil mit chylösem Inhalt, also auch nur zum Theil hierher gehörig. Einzelne Mittheilungen über

¹⁾ Enzmann, Beiträge zur pathol. Anat. des Ductus thoracicus. Dissertation. Basel 1883.

²⁾ Schweninger, Annalen d. Münchener städt. Krankenhäuser. 1878. I. S. 325.

³⁾ Brown-Cheston, Philosoph. Transaction. 1780.

⁴⁾ Assalini, Ueber die lymph. Gefässe und deren Krankheiten. 1792. Citirt von Boegehold (s. unten).

⁵⁾ E. Hahn, Ueber Mesenterialcysten. Berl. klin. Wochenschr. 1887. No. 23.

Cysten sowie über eigenartige, den Cysten nahestehende Gebilde, als Chylangioma cavernosum bezeichnet, durchweg äusserst interessante Beobachtungen, fand ich bei Bramann¹⁾, Kilian²⁾, Küster³⁾, Enzmann⁴⁾, v. Winiwarter⁵⁾, Weichselbaum⁶⁾, v. Recklinghausen⁷⁾, Albers⁸⁾ (2 Fälle), Bostroem⁹⁾, Rokitansky¹⁰⁾ (4 Fälle), Fitz¹¹⁾, Tillaux¹²⁾, Ramonet¹³⁾.

Leider ist es hier unmöglich, auf diese Fälle näher einzugehen, es fielen zu sehr ausserhalb des Rahmens des Bildes, das uns hier vorzugsweise beschäftigen soll. Doch zuvor noch wenige kurze Bemerkungen über die sonst beobachteten pathologischen Veränderungen des Ductus.

Durch die allerverschiedensten Vorgänge kann Thrombose in dem Ductus thoracicus sowie in den übrigen Chylusgefässen zu Stande kommen. Nämlich durch Lymphangiitis, durch Druck benachbarter Tumoren und Aneurysmen, durch abnorm verlaufende Gefässe, durch Uebergreifen von Tuberculose oder Neubildungen, durch Exostosen der Wirbelsäule, durch Traumen, Obliteration der linken Vena subclavia, und dergleichen mehr¹⁴⁾.

Einen besonderen Platz hat man der Thrombose, die durch die Filaria Bankrofti verursacht wird, anzuweisen. Bei uns

1) Bramann, Ueber Chyluscysten des Mesenteriums. Langenbeck's Archiv. 1887. 35. Bd. I.

2) Kilian, Berl. klin. Wochenschr. 1886. S. 407.

3) Küster, Ein chirurg. Triennium. Berliner Naturforscherversammlung. 1882.

4) Enzmann, a. a. O.

5) v. Winiwarter und

6) Weichselbaum, bei Boegehold (s. unten) citirt.

7) v. Recklinghausen, Handb. d. allg. Pathol. des Kreislaufes und der Ernährung. Langenbeck's Archiv. 1883. 2—3.

8) Albers, Hannoversche Annalen f. d. gesammte Heilkunde. 1836. I.

9) Bostroem, von Kilian citirt.

10) Rokitansky, Pathol. Anat. II.

11) Fitz, Boston med. and surg. Journ. 1871.

12) Tillaux, Bulletin de l'Académie de méd. Paris 1880.

13) Ramonet, Recueil de mémoires de méd. etc. 1878.

14) Grösstentheils zusammengestellt bei Boegehold, Ueber Verletzungen des Ductus thoracicus. Langenbeck's Archiv f. klin. Chirurgie. Bd. 29. 1883. — Ausserdem: Renvers, Ueber Ascites chylosus. Berl. klin. Wochenschr. No. 14. 1890.

kommt dieser Parasit nicht vor, der einzige Fall, aus den Tropen zugereist, ist von Winckel¹⁾ beschrieben. Senator's²⁾ Fall, bei gleichzeitiger Chylurie, ist ungewiss, da keine Section vorgenommen werden konnte.

Ueber die Zahl der Fälle von Thrombosenbildung in den Chylusgefässen lassen sich jedoch nicht einmal annähernde Angaben machen, da die Thrombose nur ein Symptom, nicht aber eine selbständige Erkrankung ist.

Auf Thrombose mit unbekannter Aetiologie, sicherlich aber auch auf angeborenen Anlagen beruhen die in älteren anatomischen Atlanten und Büchern vielfach geschilderten Abnormalitäten im Verlauf des Ductus thoracicus. Für die Prognose der Thrombosirung haben diese insofern grosse Bedeutung, als sie erkennen lassen, in welcher ausgedehntem Maasse Collateralbildung erfolgen kann.

Der Curiosität und Vollständigkeit halber möchte ich hier noch einen einzig dastehenden Fall von Chylussteinbildung in der Cisterna erwähnen, von Scherb 1729 beschrieben.

Verletzungen des Ductus thoracicus sind mehrfach beobachtet. Boegehold⁴⁾ theilt 6 fremde und 1 eigenen Fall mit. Die Ursachen der Traumen waren Arrosionen durch Aneurysmen, eine sehr abenteuerliche Schussverletzung und eine Verletzung bei einer Operation am Halse.

In andern Fällen war nur die Diagnose auf Ruptur des Ductus gestellt, bei acut auftretenden Chylothorax, wie in der Beobachtung von Neuenkirchen⁵⁾. Interessant ist ferner die Mittheilung von Chelchowski⁶⁾, der bei Tuberculose der Lunge

1) Winckel, Deutsches Arch. f. klin. Med. Bd. 17. S. 303.

2) Senator, Ueber Chylurie und chylösen Ascites. Charité-Annalen. 1885. S. 307.

3) Hyrtl, Lehrb. der Anatomie. — Albrecht v. Haller, Elementa physiolog. VII. — Andral, Arch. gén. de méd. Decembre 1824. — v. Ziemssen, Handb. d. spec. Path. und Ther. VI.

4) Boegehold, a. a. O.

5) Neuenkirchen, Ein Fall von Chylothorax. Petersburger Wochenschr. No. 51. 1890.

6) Chelchowski, 2 Fälle von Ansammlung einer chylusartigen Flüssigkeit in der Brusthöhle. Gazeta lekarska. No. 24. 1890. (Nach Hirsch-Virchow.)

und Rippenarries eine *Fractura costae* als Ursache eines acuten *Chylothorax* annehmen zu dürfen glaubt.

Berstungen des prall gefüllten Brustmilchganges durch starke Muskelanstrengungen sind mehrfach beschrieben, allerdings sind sie meist nicht ganz unanfechtbar (v. Recklinghausen). Welche Wichtigkeit dem Bersten von kleineren Chylusgefäßen, wohl nach vorausgegangenen Wanderkrankungen derselben, für die Aetiologie des chylösen *Ascites* zukommt, werden wir später sehen.

Auf die Bedeutung, die der Chylusstrom durch die Verbreitung von Tuberkelbacillen erlangen kann, wurde schon hingewiesen. Einer der bevorzugtesten Ansiedlungsplätze für diesen schlimmsten Feind des menschlichen Organismus, sind die bronchialen Lymphdrüsen am Lungenhilus und im hinteren Mediastinum. Offenbar findet hier öfters eine Betheiligung des *Ductus* statt, wovon auch in der Literatur berichtet wird. Die älteren Angaben¹⁾ sind meist sehr allgemein gehalten und nur an der Hand der neueren Beobachtungen zu benutzen. Weigert²⁾ war der erste, der sich eingehend mit dieser hochwichtigen Frage beschäftigte (1877) und die Bedeutung der Tuberculose des Brustganges für die Dissemination der Tuberkelbacillen, schon vor der Entdeckung der letzteren durch Koch, klar erkannte, während Ponfick³⁾ die Affection des *Ductus* nicht als Ursache, sondern als Theilerscheinung einer allgemeinen Miliartuberculose ansah. Weitere Arbeiten über dieses Thema stammen von Weigert⁴⁾, Schürhoff⁵⁾ und Brasch⁶⁾. Des letzteren Verfassers Dissertation, von Herrn Prof. Weigert in der lebenswürdigsten Weise mir zur Verfügung gestellt, enthält 24 Sections-

¹⁾ Hopfgärtner (in *Hufeland's Journal*. VI. Mai 1807), Cooper (1798), Nasse, Lieutaud, alle 4 von Boegehold citirt. — Otto, *Seltene Beob. zur Anat.*, Phys. u. s. w. 1824. No. 33.

²⁾ Weigert, *Sitzungsbericht der Schlesischen Gesellschaft für vaterländ. Cultur*. 13. Juli 1877.

³⁾ Ponfick, *Berl. klin. Wochenschr.* 1877. S. 673.

⁴⁾ Weigert, *dieses Archiv*. Bd. 88. Besonders S. 318.

⁵⁾ Schürhoff, *Centralblatt f. allgem. Path. und path. Anat.* (Ziegler und v. Kahlden.)

⁶⁾ Brasch, *Beiträge zur Kenntniss der Pathogenese der acuten allgemeinen Miliartuberculose*. Dissert. Heidelberg 1889.

protocolle aus dem Dr. Senkenberg'schen Institut zu Frankfurt a. M. Alle betreffen Fälle von Miliartuberculose, und 10mal konnte als Ursache oder Theilursache derselben Tuberculose des Ductus thoracicus in der Form von miliaren Tuberkeln auf der Innenseite des Gefäßes eruiert werden. Zwei ähnliche Beobachtungen theilte schon Weigert (a. a. O. S. 340—345) 1882 mit.

Es scheint demnach Tuberculose des Ductus überhaupt gar nicht so sehr selten zu sein, ist aber bis jetzt nur in einer geringen Anzahl von Fällen beobachtet.

Einen einzelnen Fall von Tuberculose des Brustganges fand ich von Whitla¹⁾ beschrieben. Die nekrotisirenden Prozesse in der Wandung hatten hier Perforation und chylösen Ascites verursacht.

Pathogenetisch ganz ähnliche Vorgänge wie bei Tuberculose des Ductus spielen sich bei Carcinom dieses Gefäßes ab. Streng genommen kann man keine scharfe Grenze ziehen zwischen Carcinomen des Ductus und Carcinomen der Chylusgefäßwurzeln. Da die letzteren indess Uebergänge von Carcinom des Bauchfells zu dem des Ductus darstellen, wollen wir später nur die fünf Fälle betrachten, wo der Ductus selbst afficirt und in den Bereich der Krebserkrankung hineingezogen war, die carcinomatöse Peritonitis dagegen bei der Genese des chylösen Ascites besprechen.

Ungenaue oder wenigstens den modernen Anforderungen einer exacten Untersuchung nicht völlig entsprechende Angaben über secundäre Sarcome des Ductus und seiner Nachbarschaft finden wir bei Rust²⁾ und Otto³⁾. Andere Geschwülste des Ductus sind noch nicht beschrieben.

Damit ist die Literatur über die Pathologie des Ductus thoracicus erschöpft.

Einen neuen Fall von Carcinom des Brustganges hatte ich Gelegenheit, in der medicinischen Klinik und im pathologischen Institut zu Heidelberg zu beobachten. Ich erlaube mir an dieser Stelle Herrn Geh.-Rath Erb und Herrn Prof. Fleiner, sowie ganz besonders Herrn Geh.-Rath Arnold und

¹⁾ Whitla, Chylous Ascites. Brit. med. Journ. 1885.

²⁾ Rust, Horn's Archiv f. med. Erfahr. 1815. S. 731.

³⁾ Otto, Seltene Beob. zur Anat., Physiol. u. s. w. Berlin 1824. No. 33.

Herrn Prof. Ernst für ihre Hülfe mit Rath und That meinen verbindlichsten Dank auszusprechen.

Barbara Jung, 39 Jahre alt, Wittve aus Schwetzingen, wurde am 15. September 1892 in die medicinische Klinik zu Heidelberg aufgenommen. Aus ihrer Vorgeschichte berichtete sie, ihr Vater sei an einem Magenleiden gestorben, Mutter und Geschwister seien gesund. Sie selbst hat 3 gesunde Kinder und will früher nie ernstlich krank gewesen sein. Schon seit 3 Jahren empfinde sie jedoch nach dem Essen Beschwerden, bestehend in Druckgefühl und Aufstossen, was verschwindet, wenn sie spontan erbricht. Ausgesprochene Schmerzen hat sie seit etwa einem Jahre, fast nach jeder Mahlzeit, und seitdem erbricht sie fast alles Genossene. Blut oder kaffeefarbenliche Massen bemerkte sie in dem Erbrochenen nie. Seit $\frac{1}{2}$ Jahr sei sie stark abgemagert.

Die Untersuchung ergab: Mittelgrosse, schwächlich gebaute Frau, von schmutzig-gelber Hautfarbe, mit den Zeichen einer hochgradigen Abmagerung und welker, schlaffer Haut. Die Zunge ist belegt, das Gebiss sehr defect.

Die Rippen verlaufen steil nach abwärts, der epigastrische Winkel ist sehr spitzig, beide Seiten heben sich gleichmässig. Die Lungengrenze steht rechts auf der 6. Rippe, links beginnt die absolute Herzdämpfung an der 4.; die hintere Lungengrenze ist beiderseits an der 10. Rippe. Der Spitzenschlag ist nicht zu fühlen, wie überhaupt die abnorme Configuration des Thorax die Percussion sehr erschwert. Die Herztöne sind rein. Es wird eine mässige Menge eines geballten, schleimig-citrigen Sputums von grünlicher Farbe expectorirt. Weiter findet sich eine Struma, besonders rechtsseitig.

Die Lebergrenzen sind normal, die Bauchdecken schlaff und welk. Das ganze Abdomen ist trommelförmig aufgetrieben, man sieht deutlich die Peristaltik, sowie nach Reiben der Bauchdecken das Hervortreten der charakteristischen Magenfigur. Die grosse Curvatur reicht bis $\frac{1}{2}$ Hand breit über der Symphyse herab. Plätschergeräusche sind leicht hervorzurufen.

In der linken Mamillarlinie ist unter dem Rippenrand ein etwa apfelgrosser Tumor zu fühlen, der mit der Respiration sich nicht verschiebt, ziemlich druckempfindlich ist und eine höckrige Oberfläche besitzt. Ascites ist nicht nachzuweisen. Der Urin ist klar und sauer und enthält weder Eiweiss noch Zucker.

Am Tage darauf wurde eine Ausspülung des Magens vorgenommen, und diese ergab eine grosse Menge unverdauter Speisereste. Die ausgepumpte Flüssigkeit roch stark nach Milchsäure und enthielt Fetttropfen und Gase. Jetzt konnte man auch in dem eingesunkenen Abdomen die oben erwähnte Resistenz viel deutlicher abtasten. Sie war von ihrem früheren Platz verschwunden und nach der Medianlinie gerückt. Dort zeigte sich ein Tumor von etwa Faustgrösse, der genau median lag und über den Nabel hinunter reichte. Seine Oberfläche war höckrig, mit der Athmung verschob er sich

nicht. Ausserdem waren in der rechten Regio hypogastrica mehrere nuss-grosse Tumoren fühlbar (Lymphdrüsen?).

Am 17. September erneute Magenausspülung, bei der zum Schluss ein kleines Blutgerinnsel erschien. Die Untersuchung des Mageninhaltes ergab Fehlen der freien Salzsäure, dagegen Anwesenheit von Milchsäure. Das mikroskopische Bild zeigte viel Fett, vereinzelte Epithelien und Sarcine.

Auf Grund aller dieser Erscheinungen konnte die Diagnose auf ein bereits ziemlich weit vorgeschrittenes Magencarcinom mit aller Sicherheit gestellt werden.

Die Magenausspülungen wurden täglich vorgenommen und bekamen der Patientin sehr gut. Die Acidität des Magensaftes hielt sich während des Verlaufes der Krankheit sehr schwankend zwischen 97 pCt. und 36 pCt. Der Stuhl war fest und fäculent, zuweilen Einlauf nöthig. Am 1. October trat ein leichtes Oedem der oberen Lider auf, am 9. am Kreuzbein Decubitus von Handtellergrösse. Beim Ausspülen des Magens erhielt man am 13. Oct. reichliche kaffeesatzähnliche Massen; die Häminprobe fiel negativ aus. Die Patientin klagte über starke Blähungen und Brennen in der Magengegend, jeweils nach dem Essen über Athemnoth.

Jetzt beginnt neben hochgradiger Tympanites eine Dämpfung der unteren Partie des Abdomens bis zum Nabel, besonders rechts unten, aufzutreten, die sich am anderen Tag (16. Oct.) als Flüssigkeitsansammlung erweist. Am 17. konnte bereits ein freier Ascites mittlerer Grösse constatirt werden. Der Bauchumfang über dem Nabel betrug jetzt schon 77,5 cm und bewegte sich bis zum Ende des Octobers in den Grenzen von 76 bis 80 cm.

An den Knöcheln und an beiden Füssen trat am 22. Oct. Oedem auf, welches sich bis zum 30. über die ganzen Beine bis zum Hüftgelenk verbreitete. Die Herztöne waren rein, im Urin kein Eiweiss.

Bei der klinischen Vorstellung am gleichen Tage bot die Kranke das Bild einer hochgradigen Kachexie, wenn auch durch zweckmässige Behandlung das Körpergewicht von 32,900 kg, bei der Aufnahme in die Klinik, bis 42,600 kg in die Höhe gegangen war, wobei jedoch das nicht unbeträchtliche Gewicht der Ascitesflüssigkeit in Abrechnung zu bringen ist. Die Brustorgane waren normal. Das Abdomen zeigte eine gleichmässige kuglige Auftreibung, die Haut darüber war gespannt und glänzend, Fluctuation leicht hervorzurufen. Der Befund bei der Palpation war derselbe wie früher, Tumor unter dem rechten Rippenrand nahe der Medianlinie, von höckeriger Oberfläche und harter Consistenz. Man hatte das Gefühl, als ob im Abdomen kleine Stückchen schwämmen. Es wurde bereits eine secundäre carcinomatöse Peritonitis als Ursache des Ascites angenommen.

Am 3. November klagte die Kranke über beständigen Hustenreiz, Sputum war jedoch nicht vorhanden. In der darauf folgenden Woche entwickelten sich die subjectiven und objectiven Symptome einer exsudativen Pleuritis der linken Seite. Am 10. November wurde eine Probepunction in der linken vorderen Axillarlinie unterhalb der Pectoralisfalte vorgenommen. Man erhielt höchstens 2 ccm sanguinolenter Flüssigkeit mit kleinen Trübungen;



mikroskopisch fand man viele rothe, wenig weisse Blutkörperchen und einige durchsichtige Flocken, wohl Fibrin. Am anderen Tage hörte man auch auf der rechten Lunge mittelblasiges, reichliches Rasseln. Man machte links eine neue Probepunction, diesmal in der Scapularlinie, und bekam eine seröse Flüssigkeit. Darauf schritt man zur Punction der linken Pleurahöhle, die etwa 300 cem trüber, seröser, opalescirender Flüssigkeit zu Tag beförderte, welche sofort gerann. Ihr specifisches Gewicht war im frischen Zustand 1008, nach dem Erkalten 1011. Eiweiss war reichlich darin, doch nur wenig morphotische Elemente, bestehend in vereinzelt Leukocyten; kein Fibrin, wie es scheint auch kein Fett.

Die Patientin war sehr schwach, hatte grosse Athemnoth und stark beschleunigten (148), kleinen, aber regelmässigen Puls. Frottement war auch jetzt noch nicht zu hören. Es wurde eine ziemlich reichliche Menge eines serös-schaumigen Sputums von gelb-röthlicher Farbe entleert. An diesem Tag waren wiederholt Analeptica nöthig. Tags darauf ging es der Frau besser. Fieber hatte sie während der ganzen Krankheit nicht, die Temperatur hielt sich stets zwischen 36,2 und 37,2.

Auf der linken Lunge war die Dämpfung am 14. November ganz verschwunden, nur feinblasige Rhonchi waren erhalten. Dazu trat noch ein dem Frottement ähnliches Geräusch, das aber nicht sehr ausgesprochen war. Die Athemnoth wurde Tags darauf wieder sehr gross. Das Oedem der Beine nahm zu, der Abdominalumfang betrug jetzt 84 cm. Am 16. November stieg die Dämpfung links hinten unten bis 2 Finger breit über den unteren Scapularwinkel; darüber Bronchialathmen. Die Hände wurden ödematös, besonders die rechte, ebenso die Füsse, stärker wie seither. Der Bauchumfang war jetzt auf 89 cm gestiegen, in der Pleurahöhle stand die Flüssigkeit am 6. Brustwirbel beiderseits.

Am nämlichen Tage wurde die Punctio abdominis vorgenommen. Es entleerten sich 1500 g einer gelblichen, milchig-trüben Flüssigkeit vom specifischen Gewicht 1007, nach der Abkühlung 1012. Mikroskopisch fand man etwas Fett, keine Kokken und keine Epithelien. Eine quantitative Analyse des Fettgehaltes, sowie eine Untersuchung auf Eiweiss und Zucker wurde damals leider unterlassen.

Nach der kleinen Operation war der Bauchumfang auf 79 cm zurückgegangen, es trüfelte nicht besonders viel Flüssigkeit nach. Bei wechselndem Befinden stieg in den nächsten 2 Tagen die Athemnoth, der Abdominalumfang nahm bis 84 cm zu. Am 21. Nov. hatte die Patientin 4 dünne Stühle, starke Blähungen, aber keine Dyspnoe, Puls 96. Mittags prolabirte aus der Punctionswunde ein Stück Netz, welches sehr leicht blutete. Nach doppelter Ligatur wurde es abgetragen. Später wurde der Puls klein und frequent, und trotz der üblichen Excitantien trat um 10 $\frac{1}{2}$ Uhr Nachmittags der Tod ein.

Die klinische Diagnose lautete auf Carcinoma ventriculi, linksseitige Pleuritis und carcinomatöse Peritonitis.

Am anderen Morgen 10 Uhr fand die Section statt. Wir hatten folgenden

Sectionsbefund.

Magere Leiche mit aufgetriebenem Abdomen. Am Nabel dringt durch eine Perforationsöffnung ein Stückchen Netz heraus, das mit Jodoform gepudert ist. In der Bauchhöhle etwa 3000 ccm chylöser Ascitesflüssigkeit, die aussieht wie Eierpunsch und langsam und unvollkommen sedimentirt.

In beiden Pleurahöhlen etwa 1500 ccm leicht getrübt, ebenfalls chylös gefärbter Flüssigkeit, doch nicht so angesprochen fetthaltig wie der Ascites. Das Herz ist klein, braun, schlaff, im Herzbeutel vermehrte Flüssigkeit. Beide untere Lungenlappen sind comprimirt und atelektatisch. Eine mittlere Menge metastatischer Knoten in der Lunge, die oberflächlichen subpleural gelegen, mit auffallend deutlichen Lymphgefässramificationen voller Carcinommassen auf der Pleura.

Die Milz ist klein und blass, atrophisch, aber ebenso wie die Nieren frei von Metastasen. Urin ist in geringer Menge vorhanden, nicht chylös gefärbt. Die Leber ist durchsetzt von stechnadelkopf-, seltener linsengrossen Knötchen. Carcinomatöse Hilusdrüsen: die Gallengänge wegsam.

Nahe dem Pylorus an der kleinen Curvatur ein Ulcus mit wallartig aufgeworfenen narbigen Rändern, die fast die ganze Circumferenz des Pylorustheiles in eine starre markige Masse umwandeln, mit engem Durchgang. Reichliche metastatisch infiltrierte Drüsen an der kleinen und grossen Curvatur, und auffallend viel Lymphstase, auch auf der Oberfläche des Pankreas. Doppelseitige brombeer- oder fast blumenkohlartige Tumoren beider Ovarien, im rechten eine grössere Cyste, ausgefüllt mit krümligen Massen. Im Douglas'schen Raume überall metastatische Knoten des Peritonäums. In beiden Venae iliacae und femorales Thromben, rechts nur an der Klappe unterhalb des Poupart'schen Bandes, links aber in längerer Ausdehnung. Doppelseitige Oedeme der Füsse und unteren Extremitäten.

Carcinomatöse Lymphdrüsen liegen dicht über der Gabelung der Aorta und steigen an derben Strängen, letzterer folgend, bis zum Zwerchfell empor, wo sie auf beiden Seiten der Aorta mächtige Packete bilden. Von ihnen wird die Cisterna chyli so umschlossen, dass ihre Präparation nicht möglich ist. Unterhalb dieser Stelle strahlen zahlreiche Lymphgefässe, geschlängelt und strotzend mit klarer Lymphe gefüllt, nach allen Seiten aus. Der Ductus thoracicus tritt in das hintere Mediastinum, ohne dass die Carcinommassen das Diaphragma direct durchwuchern. Anfangs ist der Brustgang noch ziemlich schlank, communicirt durch stark gefüllte und verdickte Aeste mit haselnussgrossen Lymphdrüsen an der Vorderseite der Aorta in der Höhe der 8. Rippe und zieht dann als stark geschlängelter, dicker, massiver Strang, bedeckt vom Oesophagus, und zwischen 4. und 5. Rippe die Aorta krenzend, zur linken Vena subclavia. In der Vene ist es nicht zur Thrombose gekommen, eben so wenig im allerletzten Theil des Ductus, d. h. nur unmittelbar an seiner Einmündung; die Wand dagegen ist auch hier noch verdickt.

Während im unteren Abschnitt des Ductus zahlreiche Collateralen eben-

falls stark injicirt erscheinen und an Dicke dem eigentlichen Brustgang nahe kommen, fehlen solche weiter oben, und der Ductus bildet einen einheitlichen Strang von 1,0 bis 2,5 cm Umfang.

Von der Gegend der 5. Rippe an aufwärts bilden die bronchialen Lymphdrüsen ein dichtes Convolut, das den Ductus, den Oesophagus und die Aorta überlagert und die grossen Bronchi sowie die Vena cava superior rings umschliesst. Die einzelnen Drüsen sind von Haselnuss- bis Hühnereigrösse.

Oberhalb der linken ersten Rippe sind die Infra- und Supraclaviculardrüsen zu harten, erbsen- bis nussgrossen Tumoren angeschwollen, unter einander durch feste Stränge verbunden.

Der Ast, der die Lymphe der linken oberen Extremität dicht an der Einmündungsstelle des Ductus thoracicus in die Vena subclavia dem Kreislauf zuführt (Truncus subclavius sinister), umfasst als geschlängeltes, ebenfalls mit krümligen Massen prall gefülltes Gefäss von unten her die Arteria subclavia sinistra in scharfem Bogen.

Als Nebenbefund doppelseitige Struma colloides.

Anatomische Diagnose: Carcinom des Pylorustheiles des Magens, mit Metastasen in die Leber, Lungen, Drüsen im Lungenhilus und in der Claviculargegend, an der Aorta, an der kleinen und grossen Curvatur, am Peritonäum des Douglas, sowie der Ovarien (?). Carcinomatöse Infiltration und Thrombose des Ductus thoracicus auf seiner ganzen Ausdehnung, mit Lymphstauung und chylösem Ascites. Fetthaltige Pleuratranssudate mit Compressionsatektase beider Lungen. Struma colloides.

Bei der mikroskopischen Untersuchung zeigte sich ein typisches Magencarcinom (Cylinderzellen) mit mässiger Entwicklung des Bindegewebes. Es war sowohl die Schleimhaut als auch ganz besonders die Muscularis durchsetzt von reichlichen Krebsnestern und -zapfen. Die Lymphdrüsen an der kleinen Curvatur boten ein dem entsprechendes Bild. Die Knötchen der Leber erwiesen sich als Cylinderzellennester, das Leberparenchym war gut erhalten. Einige Schnitte, dem Grund des Douglas'schen Raumes entnommen, liessen sehr schön die Carcinomatose des Bauchfells selbst sowie eine drüsenartige Anordnung der Carcinommetastasen im subperitonäalen Gewebe erkennen.

Ein Knötchen auf der Kuppe des Uterus, genau den miliaren Carcinomknoten des Bauchfells gleichend, erwies sich als beginnendes subseröses Myom.

Die Veränderungen an den Ovarien stellten sich als Carcinom heraus. Und zwar war das linke Ovarium völlig durchsetzt von Krebsmetastasen, deren Struktur im Wesentlichen dem mikroskopischen Bild des primären Herdes am Magen entsprach. Eine kleine Cyste, ausgekleidet mit Endothel, nahm die Mitte des Präparates ein.

Das rechte Ovarium, von Hühnereigrösse, war, wie erwähnt, cystisch degenerirt. Die Wand war mässig dick und von höckeriger Oberfläche. Auf der Innenseite Endothelauskleidung wie bei der Cyste des anderen Eierstockes. Die Wandung war durchzogen von Carcinomnestern, jedoch von recht verschiedenartigem Bau, kleinzellige Stellen wechselten mit Partien vom

Charakter des Scirrhus ab. Es lag zuerst die Vermuthung nahe, dass es sich um einen zweiten primären Heerd handeln könne, was nebenbei bemerkt, durchaus nicht so selten vorzukommen scheint, als es seither angenommen wurde. Nur erschien doch an vereinzelt Stellen auch hier das dem Magencarcinom entsprechende Bild. Die Abnormität war offenbar bedingt durch das Verhalten des Mutterbodens bei der Cystenentartung des Ovarium.

Eine Untersuchung der übrigen Organe, speciell der Lungen und der Pleura, war leider unmöglich.

Mit Rücksicht auf die Erhaltung des interessanten Präparates wurde dem Ductus thoracicus nur ein kleines Stückchen aus der Höhe des 10. Brustwirbels entnommen. Es wurde nach der üblichen Methode in 75procentigem Alkohol, dann Alkohol und Aether zu gleichen Theilen und schliesslich absolutem Alkohol gehärtet und in Celloidin eingeschlossen und mit dem Mikrotom geschnitten. Gefärbt wurde sowohl mit Alauncarmin als auch mit Hämatoxylin mit Eosin-Nachfärbung, gerade wie die Schnitte der oben erwähnten Organe.

Das Bild des Ductus auf seinem Querschnitt war folgendes: Die Wand des Gefässes unregelmässig, von wechselnder Dicke, kleinzellig infiltrirt und stellenweise von Zellmassen durchsetzt, die deutlich alveolären Bau und epithelialen Charakter erkennen liessen.

Das Lumen des Ductus total ausgefüllt durch einen Thrombus, bestehend aus degenerirenden Leukoeyten, Detritusmassen und, jedoch nur stellenweise, Zellgruppen, die sich auf beide Methoden intensiver als die Umgebung färbten, wohl von epithelialer Herkunft.

Auf Grund der genauen Krankengeschichte und des Sectionsbefundes, vervollständigt durch die mikroskopische Untersuchung, die leider nicht an allen Organen ausgeführt werden konnte, können wir uns ein deutliches Bild der Entwicklung der pathologischen Veränderungen und der dadurch bedingten klinischen Symptome machen.

In der Krankengeschichte prädominiren natürlich die Erscheinungen des primären Magenkrebses, der bekannte constante Symptomencomplex. Bei der Aufnahme der Patientin war, nach der Anamnese und dem Status praesens, das Carcinom bereits weit vorgeschritten und inoperabel. Die „schwimmenden Stückchen“ entsprachen jedenfalls den vergrösserten Lymphdrüsen der grossen Curvatur, in die Leber waren sicher schon Metastasen gelangt, was ja bei Carcinoma ventriculi schon sehr frühzeitig einzutreten pflegt. Das Bauchfell erkrankte durch Weiterwuchern in der Continuität, durch Verschleppung von Krebszellen auf dem Lymphwege und später vor Allem in dem grossen Lymphraum

der Peritonäalhöhle durch die Peristaltik des Darmes. Zugleich dem Gesetz der Schwere folgend, gelangten sie auch an die tiefstgelegene Stelle, in das Cavum Douglasii.

Zu dem Bild des Magencarcinoms trat am 15. October das der Carcinomatose des Bauchfells. Die grösste Menge der Flüssigkeit ist wohl als ein Produkt der chronischen Entzündung aufzufassen. Stauung spielte wahrscheinlich, wenigstens nach dem Herzbefund bei der Section, auch eine Rolle dabei. Die Chylusbeimischung ist meiner Ansicht nach in Folge vollständiger Obstruction des Ductus und seiner Collateralen, auf eine abnorme Durchlässigkeit, oder eine oder mehrere Rupturen der mitafficirten Chylusgefässwänden zu beziehen.

Der ätiologische Zusammenhang der seit 3. November bestehenden Lungen- und Pleuraerscheinungen mit dem Magencarcinom konnte nur vermuthet werden. Das diagnostisch so sehr wichtige Sputum wird als gelbröthliche, serös-schleimige Masse beschrieben, war also etwa entsprechend dem von Darrolles¹⁾ mehrfach beobachteten, stachelbeergeléartigen Auswurf bei Lungenkrebs.

Vom Magen war der Krebs durch die Lymphbahnen und nach Erkrankung der Lymphfollikel zum Ductus thoracicus gelangt und hatte hier eine allmähliche Thrombosirung des Hauptganges und seiner Collateralen bewirkt, in Folge dessen die hochgradige Stase in den peripherischen Abschnitten der Chylusbahnen.

Die Oedeme der unteren Extremitäten erklären sich sowohl aus dem Ascites und dem dadurch erhöhten Widerstand im Kreislauf, als auch aus der Thrombose in beiden Venae iliacae, die, wie es scheint, wiederum durch die Stase hervorgerufen war.

Die Ovarien waren auf dieselbe Art wie das Bauchfell des Douglas'schen Raumes erkrankt.

Die Ursache des Pleuraexsudates war einestheils die carcinomatöse Pleuritis, anderentheils rührte die Fettbeimischung mit grosser Wahrscheinlichkeit aus einem in Folge centraler Thrombosirung geborstene Chylusgefäss des hinteren Mediastinums her, auf was die starke Injection der subpleuralen Lymphgefässe hindeutet. Es kann directe Arrosion eines kleinen Stämmchens

¹⁾ Darolles, Du cancer pleuro-pulmonaire. Paris 1877. Thèse No. 340.

oder einfache Berstung in Folge der Druckerhöhung durch den completen Verschluss des Ductus die Veranlassung gegeben haben, ebenso natürlich auch einfache Transsudation durch die nur abnorm durchlässige Wandung.

Die allgemeinen Gesetze der Metastasenbildung bei Carcinom sind in der Literatur aus den letzten Jahren und Jahrzehnten so ausführlich erörtert, dass es unnöthig erscheint, hier näher darauf einzugehen. Besonders v. Recklinghausen¹⁾ hat in seinem bekannten „Handbuch der allgemeinen Pathologie des Kreislaufes und der Ernährung“ diese bedeutsamen Vorgänge in geradezu klassischer Weise geschildert. Die mikroskopischen Vorgänge an den Lymphgefässen und -follikel sind von Quincke in v. Ziemssen's Handbuch (VI. Bd.) des Näheren beschrieben. Ausserdem sei hier nur noch auf eine Arbeit Thormählen's²⁾ über secundären Lungenkrebs aufmerksam gemacht. Es giebt nach Thormählen 3 Wege, auf denen die Verschleppung erfolgen kann: 1) vom Magencarcinom aus gelangen die Partikel durch den Lymphstrom in die Pleurahöhle und werden dort in den Lymphgefässen abgelagert; 2) auf dem Lymphweg bis zu den bronchialen Lymphdrüsen, von da peripherisch dem Bronchialbaum entlang in die Lunge; 3) durch den Ductus thoracicus, das Herz und von da in die Lungen, also auf dem Lymphblutwege. Ausserdem ist aber beobachtet, wenn auch nicht so häufig wie bei Sarcom, dass die Gefässwand (Vene) von aussen her von dem Carcinom ergriffen und durchbrochen werden kann, und es so durch das Herz hindurch zu einer Krebsembolie auf dem Blutwege kommt. Dass in unserem Falle der Ductus thoracicus bei der Metastasenbildung nach der Lunge zu eine wichtige Rolle gespielt hat, glaube ich auf Grund des Präparates bestimmt annehmen zu dürfen.

Wie erwähnt, sind in der Literatur bis jetzt erst 5 Beobachtungen von Carcinom des Ductus thoracicus hinterlegt. Im Jahre 1880 beschrieb im 79. Bande dieses Archivs Weigert folgenden Fall von Krebs des Brustganges:

1) v. Recklinghausen, Langenbeck's Archiv. 1883. 2. 3.

2) Thormählen, Göttingen 1885, Dissertation.

Wilhelm P., Cigarrenmacher, 57 Jahre alt. Section am 24. Januar 1879, 15 Stunden post mortem.

Die anatomische Diagnose lautete auf Krebs des untersten Theiles des Mastdarmes: Krebs der Flexura sigmoides. Hypertrophie der Musculatur des unteren Darmendes, colossale Erweiterung des Darmes. Hineinwuchern des Krebses in das Beckenzellgewebe. Umschnürung der Vena iliaca externa sinistra, Thrombose derselben und der Schenkelvenen. Carcinom der Leisten-, Becken- und retroperitonäalen Drüsen. Carcinom des Ductus thoracicus. Carcinomknoten der Leber, einer in einen Gallengang hineinwuchernd. Cystische Erweiterung des letzteren. Lungenödem, Oedem der linken unteren Extremität, u. s. w.

„Da wo der Ductus thoracicus durch das Zwerchfell tritt, ist derselbe stark aufgetrieben und von einem weichen, kolbigen Körper erfüllt. Unterhalb dieser Stelle nach dem Bauche zu ist der Lymphstamm stark erweitert, so dass er an Umfang 1,5 cm hat, doch ist sein Lumen nicht ganz gleichmässig: die Wandung in diesem erweiterten Theile ist glatt, nur sitzt an der Hinterwand im Lumen, 2 cm unterhalb der weichen Ausfüllungsmassen, ein ovales, flaches, röthliches Gerinnsel, welches fest adhärirt. Die Erweiterung verliert sich nach unten zu (peripherisch) ziemlich schnell, und in den mesenterialen Lymphgefässen namentlich ist von einer Zunahme des Umfanges nichts wahrzunehmen. Schneidet man den Ductus thoracicus weiter nach oben auf, so stellt sich die Ausfüllungsmasse als eine weiche, grau-röthliche Masse dar, die nach unten zu frei in das Lumen des erweiterten Theiles hineinragt, nach oben hin aber auf eine Strecke von 2 cm mit der Wand ringsum verwachsen ist, so dass ein Lumen gar nicht mehr existirt.

Diese Stelle des Ductus thoracicus setzt sich nach oben hin in eine etwas dünnere Partie fort, während sie selbst in ihrem breitesten Theil 0,5 cm Durchmesser hat. Bei einer Länge von 1,5 cm ist der nun folgende Brusttheil des Ductus thoracicus nur 1—2 mm breit, das Lumen verengt, die Wand verhältnissmässig dick: erst die obersten 2,5 cm werden wieder bis zu einer Dicke von 0,5 cm durch eine beträchtliche Infiltration der Wand knotig aufgetrieben.

Mikroskopisch stellte sich sowohl die primäre Geschwulst im Rectum als die der Lymphdrüsen und des Ductus thoracicus als ein exquisites Cylinderepithelcarcinom dar.“

Weigert nimmt an, dass von dem primären Rectumkrebs aus die Lymphdrüsen in der Umgebung des Brustganges inficirt worden sind. An der Stelle des Gerinnsels im Ductus scheint das Uebergreifen auf den letzteren stattgefunden zu haben. Eine mikroskopische Untersuchung dieser Stelle unterliess Weigert wegen Erhaltung des Präparates. Es fiel ihm auf, dass trotz des vollkommenen Verschlusses des Ductus nur die allernächsten Lymphgefässe, so die Cisterna chyli, erweitert waren. Ob Collateralbildungen aufgetreten waren, erwähnt Weigert nicht.

In den „gesammelten Abhandlungen zur wissenschaftlichen Medicin“ (S. 214) finden wir die Beobachtung Virchow's beschrieben.

„Bei einem Mann, der an Carcinom des Oesophagus und der Leber gestorben war, fand sich unterhalb der Bifurcation der Trachea ein grosses Krebsgeschwür, in dessen Umfang eine Infiltration der Theile bestand, durch welche der Ductus thoracicus fast im Umfang von 3 Linien mitgeriffen war. Oberhalb dieser Stelle bis zur Einmündung in die Subclavia war der Brustgang vollkommen frei und leer; gegen die Krebsmassen hin wurden die Wandungen allmählich dicker, das Lumen enger und am Ende verschwand alles in der Neubildung. Unterhalb war das Verhältniss ähnlich, nur zeigte sich der Gang von dem Punkte an, wo das Lumen wieder existirte, stark ausgedehnt durch ein sehr dünnes, leicht rothes Fluidum; insbesondere war die Cisterna bis zur Dicke des Kiels einer Storchenfeder ausgeweitet. Die Lumbaldrüsen, sowie die an der Wurzel des Gekröses gelegenen Lymphdrüsen waren etwas vergrössert, und die Chylusgefässe überall bis zur Berstung gespannt. Alle Chylusgefässe, besonders die am Magen, Colon transversum und am mittleren Abschnitt des Dünndarms waren erweitert, jedoch nicht vergrössert. Pleuraexsudat war nicht vorhanden, Ascites nur in geringer Menge. Im Darm selbst kein Fett, dagegen in den Darmzotten ziemlich reichlich abgelagert. Die Chylusgefässe enthielten Fett, Faserstoffschollen und wenig Blut- und Lymphkörperchen. Die Chylusgefässe des Darmes waren mit geronnenen Chylusextravasaten umlagert. Der Ductus thoracicus enthielt viele Blutkörperchen, wenige Lymphzellen und mässige Mengen von Fettröpfchen.“

Die übrigen 3 Fälle finden wir bei Euzmann in seiner bereits erwähnten Dissertation. Es sei an dieser Stelle auf die musterhafte Beschreibung der Anatomie des Ductus thoracicus aufmerksam gemacht, die der Verfasser seiner Abhandlung vorausschickt. Seine Angaben über die Erkrankungen des Brustganges umfassen zwar nicht die ganze Literatur, sind aber von einer peinlichen Sorgfalt, vor Allem seine eigene Beobachtung von Krebs des Ductus, deren Darstellung wir nur das wichtigste entnehmen wollen.

Marie St., 60 Jahre, Fabrikarbeiterin. Anatomische Diagnose: Carcinoma uteri, Carcinom der Becken- und Retroperitonäaldrüsen. Hypertrophie des linken Ventrikels, Hydrothorax duplex, Hydronephrosis duplex, Erweiterung des Ductus thoracicus bei Carcinom des oberen Endes. — Bedeutende Abmagerung. Die Bauchhöhle enthält 30 ccm dunkelgelbe, mit Flocken gemischte Flüssigkeit.

„3—4 cm unterhalb der Arteria coeliaca findet sich ein 9,5 cm langes, 4,5 cm breites und 2 cm dickes Packet von lumbalen Lymphdrüsen, welches

die Aorta descendens, sowie die Vena cava inferior umgiebt und mit diesen Gefässen fest verwachsen ist. Der Durchschnitt der Lymphdrüsen erscheint grob porös, aus den Poren entleert sich eine gelbliche, bröcklige Masse. Aus dem erwähnten Drüsenpaket steigt der Ductus thoracicus, ohne dass er sich abwärts in den Drüsen verfolgen liesse, als ein im Mittel 5 mm breiter Strang rechts von der Aorta descendens aufwärts und geht nach einem Verlaufe von 3,5 cm in eine eiförmige, 4,8 cm lange, fluctuirende Erweiterung über, deren grösste Peripherie 8 cm beträgt. Von da 15 cm aufwärts wechselt der Ductus thoracicus in seiner Breite von 3—6 mm, zeigt einen geschlängelten Verlauf und im oberen Abschnitte einige rosenkranzförmige Anschwellungen. An diese schliesst sich eine zweite, 4,2 cm lange, am grössten Umfang 2,3 cm messende, ziemlich weich sich anfühlende, walzenförmige Erweiterung an. 1,5 cm oberhalb derselben bildet der Gang einen bohnergrossen, in 2 Abtheilungen getheilten, durch eine tiefe Einschnürung von der unterhalb gelegenen Partie getrennten Knoten von fester Consistenz. Von hier ab ist der noch 4 cm lange, vor seiner Einmündung in die Vena subclavia sinistra abgeschnittene Ductus thoracicus gleichmässig 3—4 mm breit. Die ganze Länge des vorhandenen Ductus beträgt 35,5 cm.“

Das Lumen des Ductus war über dem erwähnten Drüsenpaket durch einige Septen in kleine Fächer zerlegt. Es liessen sich aus ihm gelbliche weisse bröcklige Massen herausdrücken, ebenso aus der ampullenförmigen Erweiterung. Unterm Mikroskop stellten sie sich hauptsächlich als fettig degenerirte Zellen dar, die Wandung des Ductus zeigte alveoläre Struktur.

Weiter oben ist der Kanal einheitlich und durchgängig. An der Innenwand der Ampulle wandständige Thrombus, der auch Epithelien enthielt, die Wand selbst dagegen frei von zelligen Einlagerungen, mit Ausnahme der Intima. Der nun folgende Gang zeigte den gleichen Inhalt wie die übrigen Partien und war einer feinen Sondirung zugänglich. Die Wandungen der in der Aortanähe gelegenen Anschwellungen waren hypertrophisch, bei der letzten war Carcinom nachweisbar und vollständiger Verschluss nach der Einmündung in die Vena subclavia zu, durch einen organisirten Thrombus.

Andral veröffentlichte als „Recherches pour servir à l'histoire des maladies du système lymphatique“ im Archiv général de médecine (T. VI. p. 507) folgenden Fall (nach dem Citat Enzmann's):

Eine Frau starb an Carcinoma uteri. Bei der Section war der Ductus thoracicus umfangreicher als gewöhnlich, ein mattweisser Strang. Am Zwerchfell verschwand der Brustgang in krebsigen Massen, die, wie es scheint, von den Lymphdrüsen ausgegangen waren. Die Innenfläche des Ganges war lebhaft geröthet und auf grosse Ausdehnung hin mit kleinen Carcinomknötchen besetzt. Im kleinen Becken reichte die Carcinommasse des Corpus uteri bis zu den Wurzeln des Ductus thoracicus. Die Vena subclavia sinistra war stark erweitert und von der Vena axillaris bis zur Cava superior mit Blutgerinnsel gefüllt. Die Mündung des Ductus war jedoch nicht verlegt.

Der älteste bekannte Fall von Carcinom des Brustganges ist der von A. Cooper (Medical Records and Researches, 1798, I, übersetzt von Isenflamm und Rosenmüller in den Beiträgen für die Zergliederungskunst, 1800):

Der primäre Heerd war im rechten Hoden. Von da war die Geschwulst den Lymphgefässen entlang nach den Lendenwirbeln zu gewuchert und bildete dort einen 9 Pfund schweren Tumor. „Das Ansehen des Ductus thoracicus war sehr widernatürlich. Seine Häute waren verdickt und undurchsichtig; er war runder und solider als gewöhnlich, indem er mehr einem Nerven als dem Hauptstamm des Saugadersystems glich. Das Receptaculum chyli war mit einer Materie von derselben Art, wie die in der Geschwulst und in dem Hoden war, ausgefüllt. Sie hing fest an der inneren Wand des gleichfalls verdickten, undurchsichtigen und irregulär geformten Gefässes an. Auch im Brustgange selbst fand sich eine ähnliche Materie, die den Kanal verstopfte. Gegenüber der Krümmung der Aorta hatte sich das Gefäss in eine Geschwulst von der Grösse einer Wallnuss, die sich nur in Hinsicht auf die Grösse von der Geschwulst im Unterleib unterschied, verloren. Oberhalb dieser Geschwulst erschien der Ductus wieder in seinem natürlichen Zustand und endigte sich auf die gewöhnliche Art.“

Damit schliesst die gesammte Literatur über Carcinom des Ductus thoracicus ab.

Dass in den erwähnten Fällen der Krebs des Brustganges stets secundär ist, ist bei dem anatomischen Bau der Lymphgefässe selbstverständlich. Auch das Peritonäum kann nicht primär an Carcinom erkranken, bei sorgsamer Untersuchung findet man stets den primären Heerd an anderer Stelle. Häufig spielt jedoch das Bauchfell die Rolle des Zwischenträgers, besonders bei dem Weiterwuchern des Carcinoms auf die feineren Chylusgefässe. Am Ductus thoracicus selbst müssen, wie uns die citirten Fälle zeigen, zuerst die retroperitonäalen Lymphdrüsen erkrankt sein, ehe der Hauptgang befallen wird. Auf der anderen Seite berichten Enzmann (a. a. O.), Lücke¹⁾, Hughes²⁾, Bargebuhr³⁾ und Andere von ausgedehnter Carcinomatose der Mesenterialdrüsen bei völlig intactem Ductus. Was den primären Heerd anbelangt, so sass dieser bei den Fällen von Weigert

1) Lücke, dieses Archiv. 1867. Bd. 41.

2) Hughes, Guy's Hospital Reports. 1841. Referat im Arch. gén. de méd. 1841. III.

3) Bargebuhr, Ueber chylösen Ascites. Deutsches Archiv f. klin. Med. 1893. Bd. 51. Heft 2—3.

am Rectum, von Virchow am Oesophagus, von Enzmann und von Andral am Uterus, von Cooper am Hoden. Der von mir beschriebene ist also der erste, der von Magenkrebs ausgegangen ist, zugleich auch der erste, der mit chylösem Ascites verbunden war.

Die Ausdehnung des Krebses auf den Brustgang ist recht verschieden, wie aus den Schilderungen der Präparate hervorgeht. In einem Theil der Fälle ist nur eine Stelle oder mehrere getrennte Partien befallen, während andere Abschnitte ganz frei sind (Enzmann). In unserem neuen Falle war jedoch der Ductus in seiner ganzen Ausdehnung erkrankt und nirgends wegsam.

Wie oben schon gesagt, kann bei schon bestehender carcinomatöser Erkrankung irgend eines Organes das Auftreten des chylösen Ascites an die Möglichkeit einer Metastasenbildung nach dem Brustgang denken lassen. In welchen Fällen aber diese eigenthümliche Erscheinung des Fettgehaltes der Ascitesflüssigkeit auftreten muss, darüber lassen sich überhaupt keine bestimmten Gesetze aufstellen. Wenn wie in der Beobachtung Whitla's (a. a. O.) ein Loch im Ductus darzustellen ist, ist es ja klar, dass besonders bei der Thrombose des oberen Abschnittes der Chylus in die Bauchhöhle floss. Verdünnt wurde hier wahrscheinlich der bereits mit der Lymphe aus den unteren Extremitäten vermischte Chylus durch Exsudat der bestehenden Peritonitis.

Anders steht die Sache aber bei einfacher oder carcinomatöser Thrombose des Ductus, wo keine Oeffnung in der Wand nachzuweisen ist. Beobachtungen, theilweise auch aus der älteren Literatur, bestätigen übereinstimmend, dass ein Verschluss des Brustganges ohne jedes Symptom ablaufen kann, indem sich Selbstanastomosen des Ductus zu Collateralbahnen ausbilden, wie es Astley Cooper¹⁾ beobachtete, was bei dem äusserst wechselreichen anatomischen Verhalten des Gefässes leicht möglich ist. So sah Wutzer²⁾ z. B. den Ductus diesseits der Obliterationsstelle durch 2 parallele Aeste in die Vena azygos einmünden.

¹⁾ Cooper, citirt in v. Ziemssen's Handbuch. Bd. VI. Quincke.

²⁾ Wutzer, ebenda. Vergl. auch oben über Abnormitäten im Verlauf des Ductus thoracicus.

Experimentelle Versuche mit Unterbindung des Brustganges, wie sie Schmidt-Mühlheim 1878 an Hunden anstellte, können bei der Verschiedenheit der Bedingungen nicht maassgebend sein. Denn in dem einen Fall handelt es sich um ein plötzlich eintretendes absolutes Hinderniss, in dem andern um langsame Verengerung der Bahn, wobei den Collateralen Zeit und Gelegenheit gegeben ist, die Vertretung der erkrankten Theile zu übernehmen. Dasselbe gilt auch für die Lymphbahnen der unteren Extremitäten. Bei Verschluss des Ductus tritt meist kein Oedem der Beine durch Lymphstauung auf.

Woher kommt also der fetthaltige Ascites?

Man unterscheidet 2 Arten. Mit Ascites chylosus bezeichnet man denjenigen fetthaltigen Hydrops der Bauchhöhle, bei welchem man annimmt, dass dem Transsudat des Bauchfells Chylus aus den Darmchylusgefässen oder dem Ductus thoracicus beigemischt ist. Ganz reiner Chylus als Erguss in die Bauchhöhle ist noch nicht beobachtet, am nächsten kommt dem noch der Fall von Whitla (a. a. O.).

Den Namen Ascites adiposus legt man derjenigen Form bei, welche das Resultat einer fettigen Degeneration der Bauchfellepithelien und einer Beimischung derselben zu vorhandenem Exsudat ist.

Nebenbei bemerkt kommen diese Vorgänge nicht nur in der Peritonäalhöhle vor, sondern auch unter dem zusammenfassenden Namen Hydrops chylosus beziehungsweise adiposus (Quincke) in der Brusthöhle und vielleicht im Scrotum.

Die Entscheidung, welcher Art von fetthaltigem Ascites im einzelnen Falle eine Flüssigkeit angehört, hat schon viel Meinungsverschiedenheiten verursacht. Die Franzosen bezeichneten bis vor wenigen Jahren fast jeden fetthaltigen Hydrops der Bauchhöhle als Ascites adiposus und hielten eine Betheiligung der Chylusgefässe für etwas ausserordentlich Seltenes¹⁾. Bei uns brachten die Arbeiten von Quincke²⁾ und von Senator³⁾ Licht in die Angelegenheit. Die gesammte Literatur über die 75 bis

¹⁾ Bargebuhr, a. a. O.

²⁾ Quincke, Ueber fetthaltige Transsudate. v. Ziemssen's Archiv. 1875. Bd. 16.

³⁾ Senator, a. a. O.

jetzt constatirten Beobachtungen von fetthaltigem Ascites stellte Bargebuhr, ein Schüler Senator's, in seiner bereits mehrfach erwähnten Arbeit zusammen, auf die wir, auch was die Prognose und die Therapie anbelangt, verweisen. Derselbe erwähnt auch einen Fall von fettigem Ascites bei Lipämie¹⁾, der aber, wie es scheint, auf chronische Peritonitis zu beziehen ist.

Quincke kommt zu dem Resultat: „Hydrops adiposus scheint sich vorzugsweise bei Carcinom und Tuberculose des Peritonäum zu finden.“ Er beschreibt 2 Fälle, einen eigenen und einen ihm von Friedreich zur Verfügung gestellten, bei denen sich eine hochgradige fettige Degeneration des Bauchfells beobachten liess. Bargebuhr citirt ähnliche Angaben. Trotzdem kann ich Bedenken gegen die Auffassung, dass es sich hierbei ausschliesslich um fettige Degeneration der Epithelien handele, in keinem der angegebenen Fälle ganz unterdrücken. Dass fettig entartete Zellen, vom Bauchfell selbst oder vom Carcinom stammend, in der Ascitesflüssigkeit angetroffen werden, ist durch mikroskopische Untersuchungen festgestellt (vergl. Quincke). Ob diese Thatsache aber ausreicht, wenn man sich die schnelle Wiederansammlung einer Flüssigkeit vom gleichen Fettgehalt wie früher, nach Punctionen erklären will, ist doch zweifelhaft. Und warum sollte dann bei der Masse von Erkrankungen an Tuberculose oder Carcinomatose des Bauchfells so sehr selten Fett im Ascites auftreten? Ich finde die einfachste Erklärung in der Annahme pathologischer Veränderungen an den feinsten Wurzeln der Chylusgefässe. Dass diese auch dem geübten Auge leicht entgehen können, ist bei der mächtigen Ausdehnung des Mesenteriums selbstverständlich, besonders wenn keine Extravasate und Gerinnsel mehr auf eine bestimmte Stelle aufmerksam machen.

Dass bei der Untersuchung der zelligen Elemente ihre Herkunft nicht immer leicht zu entscheiden ist, zeigen trotz aller Theorie die citirten Fälle von Bargebuhr. Ausserdem kann mau, wenigstens nach meiner Ansicht, auch dann nicht eine ganz sichere Specialdiagnose stellen, wenn man fettig entartete Epithelien findet. Denn die kann man gleichfalls bei gering-

¹⁾ Pophan, Dublin Quarterly Journal of Medicine. 1854. Bd. 17.

gradigeren Affectionen des Bauchfells beobachten, bei denen man nothgedrungen noch einen Chyluserguss annehmen muss.

Auf ein anderes, chemisches Kriterium wurde von Senator aufmerksam gemacht (a. a. O. S. 315—316). Es ist der Zuckergehalt. Doch sagt Senator selbst: „Das Vorkommen von Zucker in mehr als zweifelhaften Spuren würde also für die chylöse Natur des Ergusses, das Fehlen derselben jedoch nicht dagegen sprechen, weil durch Vermischung von Chylus oder Lymphe mit einem anderweitigen Erguss der Zuckergehalt der gesammten Flüssigkeit unter die Grenze der deutlichen Nachweisbarkeit sinken kann.“

Eine andere Grundbedingung, ganz abgesehen von der Abhängigkeit des Zuckergehaltes von der Nahrung, erwähnt aber Senator nicht: der relativ hohe Zuckergehalt in einzelnen Fällen von chylösem Ascites kann nur dann zu Stande kommen, wenn die Lymphgefäße der Leber ihren Inhalt der Ascitesflüssigkeit beimischen; denn nach den Versuchen von v. Mering¹⁾ und neueren Autoren wird der Zucker nicht durch die Chylusgefäße, sondern durch die Pfortader resorbirt. Ist also durch centrale Thrombose eines Darmchylusgefäßes Stauung des Inhaltes und Transsudation desselben oder auch Ruptur am peripherischen Abschnitte entstanden, so ist bei Behinderung des rückläufigen Stromes durch den Thrombus gar kein Grund zu abnormem Zuckergehalt der Ascitesflüssigkeit gegeben.

Bevor wir kurz auf die Chemie des fetthaltigen Ascites eingehen, möchte ich noch von einem Fall berichten, den ich ebenfalls hier in Heidelberg beobachtete. Es handelt sich um ein fetthaltiges Transsudat in der Bauchhöhle mit scheinbar dunkler Aetiologie, wie sie ähnlich mehrfach in der neueren Literatur erwähnt sind.

Christine Schröder, 46 Jahre, aus Schriesheim, starb 16. Januar 1893 an „Myocarditis und Bronchitis.“ Die Krankengeschichte enthält nichts Positives über das, was uns hier am meisten interessirt. Bei der Section, noch am Todestag gemacht, hatten wir folgendes Bild:

Bauchdecken schwappend, starkes Oedem der unteren Extremitäten, geringes Oedem der Hände.

¹⁾ v. Mering, Ueber Abzugswege des Zuckers aus der Darmhöhle. Arch. für Anat. und Physiol., Abtheil. für Physiol. 1877. S. 379. Die Versuche darüber sind aber noch keineswegs abgeschlossen.

In beiden Pleurahöhlen abgesacktes seröses Transsudat. Ausgebreitete Verwachsungen der Lungen mit Thoraxwand und Diaphragma. In den Lungen ausgedehntes Oedem und Hypostase. Die Schleimhaut der Bronchien geröthet und geschwollen. In den Bronchien viel schaumiges Secret.

An den Spitzen der Mitralis die Schliessungslinie etwas verdickt, Sehnenfäden verkürzt. Spitzen der Papillarmuskeln fibrös. Linker Ventrikel dilatirt. Musculatur an der Spitze dünner, rothbraun und ziemlich fest. An der Schliessungslinie der Tricuspidalis gleichfalls Verdickungen und eine kleine, flache, frische Ulceration. Semilunares beiderseits normal. Rechter Ventrikel viel weiter: Musculatur von mittlerer Dicke, rothbraun, fest.

In der Bauchhöhle 1200 ccm einer trüben, gelblich-weissen, chylösen Flüssigkeit. Milz ohne Veränderungen. Beide Nieren grösser, Rinde verbreitert und trübe. Leber kleiner, hochgradige Stauung im Lebergewebe. An der Cisterna chyli und dem Ductus thoracicus keine Veränderungen nachweisbar.

Die anatomische Diagnose lautete auf Endocarditis valvulae mitralis et tricuspidalis, Insufficienz der ersteren (?). Dilatation des Herzens; abgesackter Hydrothorax beiderseits. Parenchymatöse Nephritis. Fetthaltiger Ascites. Oedem der unteren Extremitäten.

Wo stammte in diesem Fall das Fett der Ascitesflüssigkeit her? Wie der Ascites selbst zu Stande kam, ist nach dem Sectionsbericht klar. Da am Bauchfell gar keine Veränderungen waren, konnte das Fett also auch nicht aus degenerirten Zellen stammen. Ich glaube zu der Annahme berechtigt zu sein, dass trotz negativen Ausfalles der anatomischen Untersuchung eine Berstung eines kleinen Chylusgefässes durch die allgemeine Stauung oder eine Transsudation durch die abnorm durchlässige Chylusgefässwandung erfolgt war. Bestätigt wurde diese Vermuthung durch die chemische Untersuchung der Flüssigkeit. Diese ergab freies Fett, unterm Mikroskop mit Osmiumsäure in Gestalt von feinsten Kügelchen erkennbar, verfettete Zellen, deren Herkunft nicht genau zu bestimmen war, und Leukocyten. Durchs Filter ging das Transsudat nur trübe. Das Fett liess sich mit Aether extrahiren und wurde mit letzterem verdampft, es blieb mikroskopisch nachweisbares Fett zurück. Die Eiweissproben fielen positiv aus, ebenso die Zuckerproben (Nylander, sowie Gährungsprobe mit Controlversuch). Die Reaction der Flüssigkeit war schwach alkalisch, ihr specifisches Gewicht 1012, der Geruch nach längerem Stehen fade, kein Sediment.

In dem anderen Falle, bei Carcinom des Ductus thoracicus, wurde eine genauere chemische Untersuchung leider versäumt.

Was die von anderen Autoren mitgetheilten Angaben über die chemische Zusammensetzung der fetthaltigen Transsudate anbelangt, verweise ich auf den Aufsatz Bargebuhr's. Nur zum Vergleich mit meinen Befunden einige wenige, auch quantitativ bestimmte:

Quincke (a. a. O.), bei Chylothorax	
spec. Gewicht	1016—1020
Fettgehalt	1,078—1,263 pCt.
Quincke (a. a. O.) bei Ascites chylosus	
spec. Gewicht	1013—1016
Fettgehalt	1,68—1,87 pCt.
Whitla (a. a. O.) bei Ascites chylosus	
spec. Gewicht	1020
Wasser	94,085
Feste Bestandtheile	5,915
Unorganische	- 0,995
Organische	- 4,920
Albumen	2,878
Fett	1,030
Zucker	0,210
Andere organ. Stoffe	0,802
Brieger ¹⁾ , Carcinomatöse Peritonitis	
Wasser	92,34
Fett	2,57
Eiweiss	3,98
Asche	0,49

Die Chemie trägt zur Specialdiagnose nichts bei, mit Ausnahme des Zuckergehaltes, der die chylöse Herkunft des Transsudates ausser allen Zweifel stellt.

Meine Ansicht geht dahin, chylösen Ascites als das weit häufigere anzunehmen, besonders bei fehlender Peritonitis, nachgewiesener Stase, Injection der Darmchylusgefässe eventuell mit kleinen Extravasaten, und bei den Erkrankungen des Ductus thoracicus. Zuckergehalt spricht unbedingt für chylösen Ascites.

An die Möglichkeit von Ascites adiposus darf man nur dann denken, wenn hochgradige Fettdegeneration des Bauchfells con-

¹⁾ Brieger, Beitrag zur klin. Geschichte der carcinomatösen Peritonitis. Charité-Annalen. VIII. 1883.

statirt, und für die chylöse Natur des Ascites absolut keine Ursache aufzufinden ist. Dabei ist jedoch zu berücksichtigen, dass gerade durch hochgradige Affectionen des Peritonäums sehr wohl an irgend einer Stelle Chylusgefäße arrodirt oder entzündlich gereizt sein können. Ferner die Vorliebe des Carcinoms für die Lymphbahnen. Mit anderen Worten: man muss an die Möglichkeit eines adipösen und zugleich chylösen, also eines gemischten Ascites denken. Direct ausgeschlossen wird ferner reiner Hydrops adiposus dann, wenn nach Punctionen in sehr kurzer Zeit der alte Fettgehalt wiederhergestellt wird¹⁾.

Es bleibt dem Anatomen vorbehalten, durch genaue Absuchung nicht nur des Ductus thoracicus, sondern ganz vorzüglich der gesammten Chylusbahnen, im einzelnen Falle zur weiteren Aufklärung dieser Fragen beizutragen.

Auch von physiologischer Seite wurden dazu Schritte gethan. Nachdem Quincke (a. a. O.) eine Veränderung des Fettgehaltes der Ascitesflüssigkeit bei verschiedener Ernährung erwähnt hatte, machte Straus²⁾ in einem Fall, wo die Diagnose auf Chyluserguss in Folge Carcinoms gestellt war, folgenden Versuch: Er gab dem Patienten nach einer Punction, bei der milchiger Ascites entleert wurde, eine Emulsion von viel Butter in Milch zu trinken. Bei der folgenden Punction konnte man eine Flüssigkeit erhalten, die viel milchiger und opaker war wie bei den vorhergehenden. Bei der Section war der Ductus selbst normal, aber bedeutsame Veränderungen an den Wurzeln der Chylusgefäße zu sehen, die ohne Zweifel die Ursache des Ascites chylusus waren. Ich glaube, dass sich derartige Versuche in künftigen Fällen zur Ausführung sehr empfehlen.

Die eigenthümliche Physiologie der Fettresorption im Darm macht eine Reihe von Experimenten, die man sonst an anderen Organen angestellt hat, erfolglos. Es bilden nemlich die Darmepithelien aus dem ihnen dargebotenen Fett bzw. den Fettsäuren ihr eigenes Fett, das Fett des menschlichen Körpers, so dass sich verfütterte Thierfette im Chylus und also auch im chylösen

¹⁾ Quincke (a. a. O.) berechnet in einem seiner Fälle die tägliche Production von fetthaltigem Ascites auf 1600 cem!

²⁾ Straus, Sur un cas d'ascite chyleuse. Paris 1886.

Ascites qualitativ nicht nachweisen lassen. Eine Ausnahme macht scheinbar Erucin (Minkowski), die sich bildende Eruca-säure erscheint aber sehr bald im gesammten Fettgewebe des Menschen, so dass sich auch mit diesem Experiment wohl nichts Exactes beweisen lässt, zumal nach einigen Autoren ein Theil des Fettes auch normal durch die Pfortader aufgenommen wird. Die Fütterung mit Farbstoffen, eine sonst sehr beliebte und erfolgreiche Methode, lässt uns hier im Stiche, da die Darmwand für Farbstoffe nur wenig oder gar nicht durchgängig ist, was übrigens von Manchen bestritten wird.

Um so wünschenswerther wäre es, durch Anstellung der ausführbaren Versuche mit nachfolgender Controle von Seiten des Anatomen die Angaben Quincke's und Senator's zu vervollständigen.

Erklärung der Abbildungen.

Tafel III.

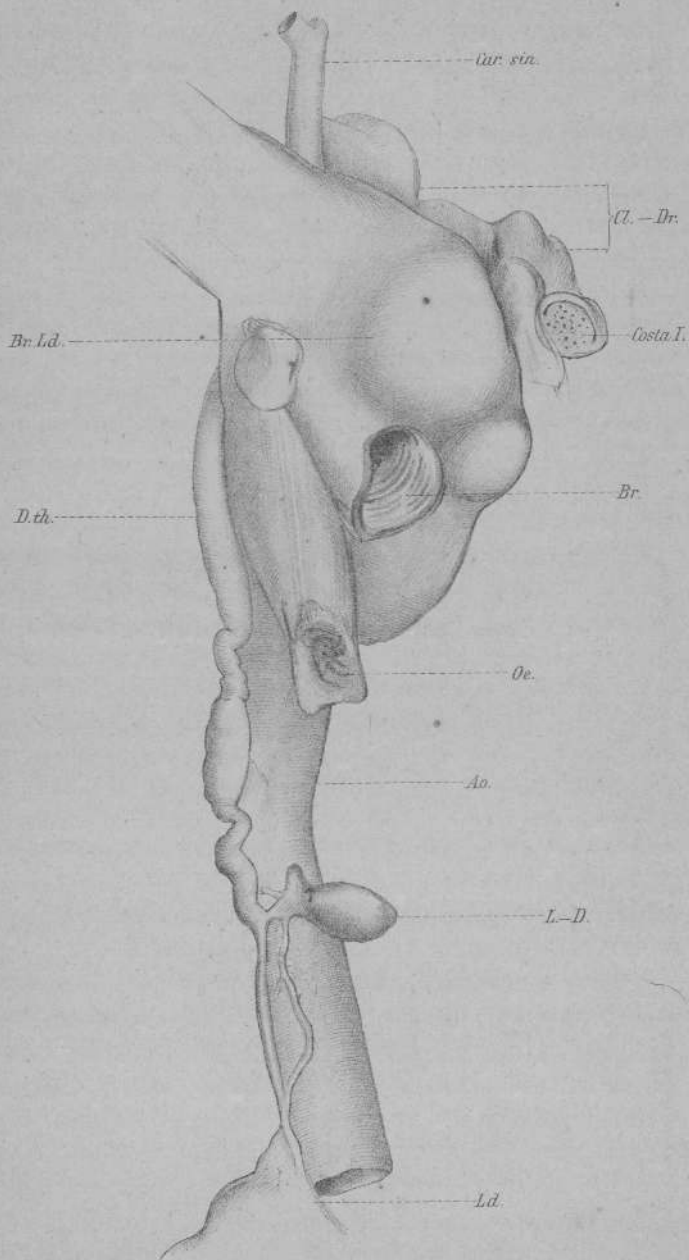
Wirbelsäule nebst Weichtheilen und Zwerchfell sind auf der Zeichnung weggelassen. Die Ansicht ist von rechts. Der Ductus thoracicus (D. th.), aus den am Zwerchfell gelegenen Lymphdrüsen (L. D.) an der rechten Seite der Aorta (Ao.) emporsteigend, ist fast bis zu seiner Einmündung in die Vena subclavia sinistra sichtbar. Der unterste Abschnitt der Aorta sowie des Ductus thoracicus sind etwas verkürzt gezeichnet. Der Oesophagus (Oe.) ist etwas, der rechte Hauptbronchus (Br.) sowie die carcinomatösen bronchialen Lymphdrüsen (Br. Ld.) sind stark nach der linken Seite gezogen. Rechts oben ist der Querschnitt der ersten linken Rippe sichtbar, darüber die Infra- und Supraclaviculardrüsen (Cl. D.). Oben steigt die Carotis sinistra (Car. sin.) empor, links oben ist die Verbindung des Convolutes mit der rechten Schultergegend.


(Separatabdruck aus Virchow's Archiv für pathologische Anatomie und
Physiologie und für klinische Medicin. 134. Band. 1893.)

Druck und Verlag von Georg Reimer in Berlin.



16624





24686