



Ueber
Wangenplastik.



INAUGURAL-DISSERTATION

ZUR

ERLANGUNG DER
MEDIZINISCHEN DOCTORWÜRDE

VORGELEGT DER

HOHEN MEDIZINISCHEN FACULTÄT

DER

ALBERT-LUDWIGS-UNIVERSITÄT zu FREIBURG i. B.


VON

MAX MAGNUS

AUS

GROENINGEN

(PREUSSEN.)




Freiburg in Baden
Buchdruckerei Hch. Epstein
1894.

D e k a n : G e h . H o f r a t P r o f . D r . Z i e g l e r .
R e f e r e n t : P r o f . D r . K r a s k e .

Meinem Vater
in Dankbarkeit

gewidmet.



Unter einer plastischen Operation versteht man die künstliche Wiederherstellung verloren gegangener Körperteile aus „lebendigen“ Geweben, welche in den Defect eingeheilt werden. Der operativen plastischen Kunst steht die „prothetische“ gegenüber, welche verloren gegangene Körperteile aus todtten Stoffen formt und mit der Körperoberfläche nur in lockere Verbindung bringt. Sie bildet künstliche Nasen und auch grössere Stücke der Gesichtsmaske aus papier maché und ähnlichen Stoffen; sie versteht es, die „Form“ vorzüglich zu bilden, aber ihren Nachbildungen fehlt das „Leben“. Das Schaffen lebendiger Ergänzung ist zweifellos eine der höchsten Aufgaben chirurgischer Kunst.

In Indien hat man sich die den meisten Körperzellen immanente Eigenschaft der Proliferationsfähigkeit zuerst zu Nutze gemacht. Dort verstand es eine niedere Priesterkaste, die Koomas, schon von Alters her, abgeschchnittene oder sonst wie verloren gegangene Nasen, Lippen und Ohren zu ersetzen; die Kunde davon gelangte jedoch erst 1793 nach Europa. In einem Kriege der Engländer gegen Tippu-Sahib, den Sultan von Mysore, gerieten — nach Bericht eines Engländers — vier englische Soldaten und ein indischer Pariah, der als Ochsentreiber bei den Engländern diente, in die Gefangenschaft des genannten Sultans. Dieser liess den Gefangenen die Nasen abschneiden und die Hände abhauen und schickte sie so in das englische Lager zurück. Ein indischer Kaufmann, dem vor Kurzem ein Angehöriger jener Priesterkaste die ihm wegen Ehe-

bruchs weggeschnittene Nase ersetzt hatte, veranlasste den Befehlshaber, diesen Mann kommen und durch ihn dieselbe Operation an den verstümmelten Soldaten vornehmen zu lassen. Der Operateur legte das aus Wachs geformte Modell einer Nase auf die Stirn, um die Umrisse auf der Stirnhaut abzuzeichnen; dann schnitt er das betreffende Hautstück mit einem Rasiermesser soweit aus, dass es nur noch oberhalb der Nasenwurzel mit den übrigen Teilen im Zusammenhang blieb, drehte den losgetrennten Lappen nach unten um und befestigte ihn mit einem Kitte aus Catechu und Charpie auf den zuvor wundgemachten Stumpf der alten Nase. Am 4ten Tage wurde der Verband abgenommen und neue, mit einer Art Butter bestrichene Charpie aufgelegt. Nachdem die Kranken zehn Tage lang auf dem Rücken gelegen und sehr mässig gelebt hatten, stopfte der Operateur den angeheilten Hautlappen mit Werg aus und am fünfundzwanzigsten Tage schnitt er diesen vollends aus der Stirnhaut heraus. Das Princip dieser sog. indischen Methode der Rhinoplastik besteht also darin, dass ein Hautlappen aus der unmittelbaren Nähe des Defectes zur Verwendung kommt und seine Lebensfähigkeit dadurch gesichert wird, dass er an einer Stelle mit gefässreichen Bezirken der Nachbarschaft durch eine Art Stiel in Verbindung bleibt.

Bekannter wurde diese Methode durch eine im Jahre 1816 veröffentlichte, auch ins Deutsche übersetzte Schrift des Engländers Carpue, der in den beiden vorausgegangenen Jahren zwei englischen Officieren nach der von ihm bereits verbesserten indischen Methode neue Nasen gebildet hatte. Aber erst unter den Händen des deutschen Altmeisters der plastischen Chirurgie, Dieffenbach's, ist die Methode der Inder zu einer ge-

deihlichen Entwicklung gelangt; noch heute ist sie die wichtigste Methode der Nasenplastik.

Schon mehrere Jahrhunderte früher war übrigens auch in Europa die Kunst der Plastik betrieben worden, nur war das Verfahren später in Vergessenheit geraten. Ein ums Jahr 1400 in Sicilien lebender Wundarzt, Namens Branca, soll bereits die in Rede stehende Kunst ausgeübt haben. Von diesem erbte sich dieselbe durch einen Sohn und Schüler weiter fort bis auf Kaspar Tagliacozza (geb. 1546 und gest. 1599 zu Bologna), mit dessen Namen sie innig verknüpft werden sollte. Als dortiger Professor der Anatomie und Chirurgie machte sich Tagliacozza weit und breit berühmt; aus allen Gegenden kamen Verstümmelte zu ihm, um sich eine neue Nase, Lippe oder neue Ohren ansetzen zu lassen. Über die Art und Weise des von ihm dabei angewandten Verfahrens waren die seltsamsten Gerüchte im Umlauf, bis er zwei Jahre vor seinem frühen Tode durch das für die chirurgische Plastik grundlegende Buch „De Curtorum Chirurgia per insitionem“ (Venedig 1597) selbst seine Zeitgenossen darüber aufklärte. Zwar behauptet er darin, der erste gewesen zu sein, der aus entfernten Körperteilen fehlende Organe ersetzte; in Wahrheit jedoch hat er diese erlernte Kunst nur verbessert und ergänzt. Die Nasen und Lippen bildete er in mehreren Etappen aus der Haut der Innenseite des Oberarmes. Nachdem er zunächst die Haut in hinreichender Ausdehnung von der Muskelschicht abgelöst, ihre Ernährung aber dadurch gesichert hatte, dass zuvörderst noch beide Enden mit der Nachbarschaft in Verbindung blieben, schmitt er etwa 14 Tage darauf die obere Verbindungsbrücke durch und überliess den Lappen zwei Wochen lang der Einschrumpfung und

Verdickung. Nunmehr wurde der Nasenstumpf wund gemacht, der Hautlappen am Arme in das Gesicht eingepflanzt und vernäht, während die untere Verbindung des Lappens mit dem Arme einstweilen zur Ernährung noch bestehen blieb. Die Kranken mussten nun etwa drei Wochen im Bett liegen, und während dieser qualvollen Zeit war ihnen der Arm über über den Kopf an einer Jacke und Haube so befestigt, dass die Innenfläche des Oberarmes gerade vor dem Gesicht zu liegen kam. War dann der Lappen mit dem Nasenstumpf verheilt, so wurde die Verbindung mit dem Arme völlig gelöst und das zweite Ende des Lappens oberhalb der Oberlippe eingepflanzt; auch wurden Nasenlöcher ausgeschnitten und an der neuen Nase noch verschiedene Verbesserungen und Umformungen vorgenommen.

Zwei Schüler des Bologneser Professors, Cortesi in Messina und Griffon in Lausanna, hatten seine Kunst von ihm erlernt und übten dieselbe auch nach seinem Tode gleichfalls aus, dann aber kam sie schnell in Vergessenheit und Verfall. Nach der von Fritze und Reich verfassten Schrift „die plastische Chirurgie“ (Berlin 1845) wurde im Jahre 1625 von Moletti in Venedig die letzte Nase gebildet. In der Folgezeit bezweifelte man sogar die Möglichkeit, verloren gegangene Teile durch Plastik aus lebendem Gewebe zu ersetzen, man hielt es für ein Märchen, und im Jahre 1742 wurde die Frage, ob die Nasenbildung aus der Armhaut möglich sei, von der Pariser Facultät geradezu verneint. Seitdem galt Tagliacozza bei den Chirurgen für einen Schwärmer und Aufschneider.

Erst im Jahre 1816 sollte ein Deutscher, v. Graefe d. Aelt., die italienische Methode der Vergessenheit entreissen und sie wieder zu Ehren zu bringen. In

jenem Jahre bildete v. Graefe einem Soldaten, dem in der Schlacht am Montmartre die Nase abgehauen war, aus der Armlhaut eine neue. Es wurden also ungefähr zu derselben Zeit in den westlichen Kulturstaaten Europas beide Methoden der Plastik — die indische durch die Engländer, die italienische durch die Deutschen — von Neuem belebt.

In Frankreich endlich ist von Nélaton noch eine dritte Methode der Nasenplastik geübt worden, welche das ersetzende Material aus der Wangenhaut nimmt, die sog. französische Methode.

Seit dem dritten Jahrzehnt unseres Jahrhunderts wetteifern die Chirurgen aller Länder in der Vervollkommnung der chirurgischen Plastik; Deutschland glänzt in erster Reihe mit den Namen Karl, Ferd. v. Graefe, Johann, Fried. Dieffenbach, Bernhard v. Langenbeck und Karl Thiersch. Heute beschränkt man sich auch nicht mehr auf den plastischen Ersatz von Nasen, Lippen und Ohren, vielmehr werden in allen Körpergegenden fehlende Teile durch Modificationen der bekannten Methoden ersetzt, angeborene und erworbene Spaltbildungen geschlossen, narbig verzogene oder verwachsene Körperteile aus ihrer Verwachsung gelöst und getrennt erhalten. Von der hohen Stufe, welche die chirurgische Plastik, insbesondere die Plastik im Gesicht, in unseren Tagen erreicht hat, wird diese kleine Arbeit zeugen.

Die Erfolge, welche man bei dem plastischen Ersatz von Nasen-, Lippen- und Wangendefecten durch die früheren Operationsmethoden erzielte, waren bekanntlich keine besonders guten. Unmittelbar nach der Operation war das Resultat scheinbar ein günstiges, aber bald wurde es im Verlaufe der Heilung ein wesentlich schlechteres; die neugebildete Nase verlor ihre Prominenz und schrumpfte bald zu einem vorhangähnlichen Gebilde zusammen; die neu formierte Lippe verkleinerte sich mit der fortschreitenden Vernarbung so, dass sie die Zähne nicht mehr bedeckte, und der in den Wangendefect eingheilte Lappen contrahierte sich derartig, dass eine störende Kieferklemme eintrat. Was war nun die Ursache dieser schlechten Erfolge? Wohl zweifellos muss man diese unangenehmen Folgezustände allein darauf zurückführen, dass man nur einen einfachen, von seiner Unterlage abgelösten Hautlappen zur Deckung der Defecte benutzte, dessen wunde, nach innen gewandte Fläche durch Narbencontraction schrumpfen musste. Wie aber war diesen Uebelständen abzuhelpfen? Man musste dafür sorgen, dass auch die wunde Seite des Ersatzlappens einen häutigen Ueberzug bekam, man musste den Lappen, so zu sagen, unterfüttern. Alle Verbesserungen infolge dessen auf dem Gebiete der Plastik, welche in neuerer Zeit gemacht worden sind, liegen auch zumeist nach dieser Richtung hin. —

Was insbesondere den plastischen Ersatz grösserer penetrierender Wangendefecte betrifft, so ist ein sehr eigenartiger Versuch, einen auf beiden Seiten mit Haut überzogenen Lappen zur Einpflanzung in den Defect zu gewinnen, von Geheimrat Thiersch gemacht worden. Ein grosser Defect der Oberlippe und der Wange, welcher nach Exstirpation eines Carcinoms entstanden

Methode:
Thiersch.

war, sollte durch einen grossen, der Schläfegegend entnommenen Lappen, der seine Basis vor dem äusseren Gehörgange hatte, gedeckt werden. Der Lappen wurde von seiner Unterlage abgelöst und seine wunde Fläche nach der von Thiersch modificierten Reverdinschen Methode mit Hautstreifen aus dem Oberarm des Patienten bedeckt. Auch die Wundfläche des secundären Defectes wurde mit überpflanzten Hautstückchen besetzt. Die Anheilung der transplantierten Haut gelang vollständig; es stand nun ein auf beiden Seiten überhäuteter Lappen zur Deckung des Defectes zu Gebote. Der Schrumpfung des Lappens musste man durch eine complicierte Distensionsvorrichtung entgegenwirken. In diesem Zustande hat Thiersch¹⁾ seinen Patienten auf dem deutschen Chirurgencongresse 1886 vorgestellt. Leider soll es in diesem Falle nur bei einem Versuche geblieben sein. Der Kranke starb nach einer Mitteilung Plessing's,²⁾ von dem die Idee zu diesem Verfahren stammte, bevor der Lappen in den Defect eingepflanzt werden konnte.

Von den sonstigen Verfahren, welche in neuerer Zeit zum plastischen Verschluss grösserer Wangendefecte angewendet wurden, möchte ich in erster Linie die von Gussenbauer, Israel und Hahn anführen, zuvor jedoch könnte ich noch kurz auf ein Verfahren Jaesche's³⁾ eingehen, um auch an einem Misserfolg zu zeigen, wie bei grösseren, vollständigen Wangendefecten unbedingt die Unterfütterung des Lappens ist.

Jaesche wollte eine durch Schussverletzung entstandene narbige Kieferklemme operieren. Der Narben-

**Methode:
Jaesche.**

1) Verhandlungen der deutschen Gesellschaft f. Chir. 1886. I. 18.

2) Langenbeck's Archiv. Bd. 37. S. 53.

3) Dissertation von Dressler. Bonn. 1890.

zug erstreckte sich vom rechten Mundwinkel bis zum vorderen Masseterrand durch die ganze Dicke der Wange. Die Alveolärfortsätze der Ober- und Unterkiefer waren mit der Wangenhaut verlötet. Sein Operationsplan war: 1) Ersatz des Zahnfleisches aus der Wangenhaut. 2) Schliessung der durch die Plastik entstandenen Defecte. Zu diesem Zweck durchtrennte er in einer ersten Sitzung durch einen Schnitt vom Mundwinkel bis zum Masseter die Wange in ihrer ganzen Dicke und entfernte die Narbenmassen. Dann entfernte er die Kiefernänder gewaltsam von einander und liess die Wundränder sich überhäuten. Dies erforderte einen Monat. Die Ankylose der Kiefer war beseitigt, der Patient hatte aber auf der betreffenden Seite eine unförmig weite Mundspalte von der Stelle des früheren Mundwinkels bis zum Masseterrande. In einer zweiten Sitzung galt es jetzt das Zahnfleisch zu ersetzen. Die äussere Haut war durch die Verwachsung der ihr zugehörigen Schleimhaut in der Gegend der Alveolarfortsätze mit diesem verlötet. Jaesche rückt nun diese mit den Kiefern verwachsene Hautpartie gleichsam eine Etage tiefer. Er führte vom imaginären Mundwinkel aus, parallel den Rändern des dreieckigen Defectes und 1 cm. von ihnen entfernt zwei Schnitte, die sich elliptisch an der Spitze des Dreiecks trafen. Die Schnitte durchtrennten Haut und Unterhautzellgewebe. Dann löste er die Wangenhaut vom oberen Schnitt bis zum unteren Orbitalrand, vom unteren Schnitt bis unter den Unterkiefernrand von ihrer Grundlage. Der an den Kiefern fest verwachsene 1 cm. breite Hautsaum ist nun das Zahnfleisch; seine Epithelseite sieht nach der Mundhöhle zu. Ueber das neugebildete Zahnfleisch nun hinweg zog er die unterminierte Haut der Wange beider-

seits aneinander und vernähte sie. So ist die Form der Wange hergestellt und das Zahnfleisch ersetzt. An der Innenseite der neuen Wange aber bildete sich bald eine granulierende Narbe, die wieder eine Zusammenziehung der Kiefer bewirkte; sie konnten nur durch öftere gewaltsame Dilatation von einander entfernt gehalten werden. Der Zweck der Operation, Beseitigung der Kieferklemme, war also nicht erreicht. Dieser Misserfolg zeigt uns, wie begründet die schon am Anfang meiner Arbeit ausgesprochene Behauptung ist, dass man zur Deckung grosser Defecte der Wange, welche Haut und Schleimhaut gleichzeitig betreffen, eines an beiden Seiten mit Epidermis bekleideten Hautlappens bedarf.

Einen anderen, der neueren Richtung mehr entsprechenden Weg zum Ersatze der Wangenschleimhaut schlug Gussenbauer¹⁾ ein.

Es handelte sich um einen siebenjährigen Knaben; derselbe hatte an Meningitis cerebralis gelitten und war länger mit Calomel behandelt worden. Eine infolge dessen eingetretene Mercurialstomatitis hatte zur Gangrain der Schleimhaut beider Wangen, des Ober- und Unterkiefers, ferner zu partieller Nekrose der Alveolarfortsätze beider Kiefer geführt. Durch Narbenretraktion im Innern der Wange waren die Mundwinkel nach hinten und innen verzogen; die Mundspalte war fast um $\frac{1}{3}$ der normalen Länge erweitert. Es bestand eine hochgradige Kieferklemme, die Zähne konnten kaum 3 mm. von einander entfernt werden. Bevor Gussenbauer an die eigentliche Operation ging, machte er zunächst, um die Zerstörungen der Schleimhaut besser

Methode:
Gussenbauer



¹⁾ Langenbeck's Archiv. Bd. 21. S. 526.

überblicken zu können, eine Probeincision; die Sequester wurden aus den Alveolarfortsätzen entfernt und die Mundhöhle eine zeitlang sorgfältig gereinigt.

Ideengang der Operation war: die Schleimhaut der Mundhöhle durch Umwendung gestielter Lappen aus der äusseren Wangenhaut zu ersetzen, und dann die hierdurch entstandenen secundären Defecte durch seitliche Lappen aus Hals- oder Kinnhaut zu decken.

Er bildete also zum Ersatz der Schleimhaut aus der Wangenhaut einen länglichen Lappen mit hinterer Basis. Diesen Lappen nahm nach der Basis hin mehr an Breite zu; sein hinterer Teil sollte ja später umgeschlagen werden und die vordere, in grösserer Breite als hinten verloren gegangene Schleimhaut ersetzen. Der Lappen wurde sodann abpräpariert und die Narbenmassen exstirpiert. Darauf schlug er den vordern freien Rand des Lappens mit der Epidermisseite nach der Mundhöhle zu um und vernähte diesen freien Rand innen an die durch Entfernung der Narbenmassen entstandene Wunde. Der Lappen ist, wie wir sehen, jetzt gedoppelt, die Umschlagsstelle liegt vorn, der frühere vordere freie Rand befindet sich jetzt im Innern der Wange da, wo aussen an entsprechender Stelle die Basis liegt. Nachdem nun der nach innen umgeklappte Teil des Lappens nach c. 4 Wochen in der Mundhöhle eingehilt war, wurde seine äussere natürliche Basis durchtrennt und nun auch die hintere Hälfte des Lappens nach der Mundhöhle zu umgeschlagen. Jetzt ist der Lappen wieder einfach und liegt mit der Epidermis nach innen, gestreckt, zum Ersatz der verloren gegangenen Wangenschleimhaut, in der Mundhöhle. Als Ersatz des Zahnfleisches sparte Gussenbauer nach dem Vorbilde Jaesche's einen 1 cm breiten Saum der

Wangenhaut auf. Den secundären Substanzverlust in der äusseren Wangenhaut deckte er aus der seitlichen Halshaut durch einen Lappen mit hinterer Basis; dieser wurde in der gewöhnlichen Weise in den Defect genäht. Schon nach 3 Monaten hatten die nach der Mundhöhle zu umgeschlagenen Hautlappen einen schleimhautähnlichen Charakter angenommen. Der Knabe war als völlig geheilt zu betrachten. Gussenbauer hat sein Ziel erreicht.

Aber doch können wir diese Gussenbauer'sche Methode noch nicht als vollkommen ansehen. Zunächst ist sie nur anwendbar, wenn die äussere Haut erhalten ist, wie z. B. bei Mercurialstomatitis, nicht etwa bei Lupus oder Carcinom; nach Carcinom-Exstirpationen würde sie auch schon deshalb nicht anzuempfehlen sein, weil sie viel zu lange Zeit in Anspruch nimmt. Ein weiterer Uebelstand dieses Verfahrens liegt darin, dass es viel zu compliciert ist und bei dieser Langwierigkeit die Gefahr der Infection und eventueller Necrose der Lappen eine immer grössere wird.

Da wir eben zwei Fälle von narbiger Kieferklemme behandelt haben, könnten wir vielleicht noch kurz auch die Vorschläge Bardenheuer's anhören. Derselbe empfiehlt, um narbigen Kieferklemmen vorzubeugen, den Schleimhautdefect durch einen grossen gestielten Stirnlappen, den äusseren Hautdefect durch einen darüber gelagerten Halslappen zu ersetzen. Er hat diese Art der Lappenbildung mit verschiedenen Modificationen noch weiter erprobt; er wandte sie an z. B. bei Oberkiefer- und Unterkieferresektionen: zum Ersatz der Unterlippe; ferner nach Exstirpation eines Zungen- und eines Mandel-Zungen-Mundbodenkrebses; schliesslich auch bei angeborenem Gaumenspalt.

**Methode:
Bardenheuer.**

Dass man von den Vorschlägen B's gelegentlich bei durch Operation gesetzten Defecten im Gebiete der Mundhöhle, namentlich der Wange, Gebrauch machen kann, unterliegt wohl keinem Zweifel, aber doch möchte ich dieses Verfahren schon aus kosmetischen Gründen wenig empfehlen.

Methoden:
Oberst.

An die Gussenbauer'sche Methode reiht sich zwanglos ein Verfahren der Meloplastik von Oberst; auch hier handelt es sich allein um die Deckung von Defecten seitens der Schleimhaut. Oberst¹⁾ veröffentlichte dieses sein neues Verfahren im Jahre 1890; es hat in kurzer Zeit viel Anklang gefunden, erst neuerdings wird es von Dr. Roman von Baračz²⁾ warm empfohlen.

Oberst bildet bei Schleimhautdefecten im Gegensatz von Wölfler³⁾, der in derartigen Fällen die Transplantation anderen Körperhöhlen entnommener menschlicher Schleimhaut oder thierischer Schleimhaut empfiehlt, aus der benachbarten, nach vorn vom Defecte gelegenen und zum Teil der Oberlippe und der Unterlippe angehörenden Schleimhaut je einen mit der Basis nach oben resp. nach unten gekehrten, ca. $3\frac{1}{2}$ cm. breiten Lappen (s. Fig. I a. b.) Beide Lappen werden nun von der Unterlage abgelöst, gegen die Mitte des primären Defectes verzogen, ausgebreitet, an dessen Wundfläche mittelst versenkter Nähte aus dünnster Seide befestigt; die freien Ränder derselben werden exact mittelst versenkter Kürschnernaht aus dünnster Seide zusammengenäht (s. Fig. II a. b.) Auf diese Weise wird ein bedeutender Teil des Defectes durch eine breite Schleimhautbrücke

¹⁾ Deutsche medizinische Wochenschrift. 1890. Nr. V. p. 81.

²⁾ Archiv für klin. Chirurgie. Bd. 46. Heft II.

³⁾ Verhandlg. der deutschen Gesellschaft f. Chirurgie. 1888. XVII. Congress. 2. p. 167.

Methode: Oberst.

Fig. 1.

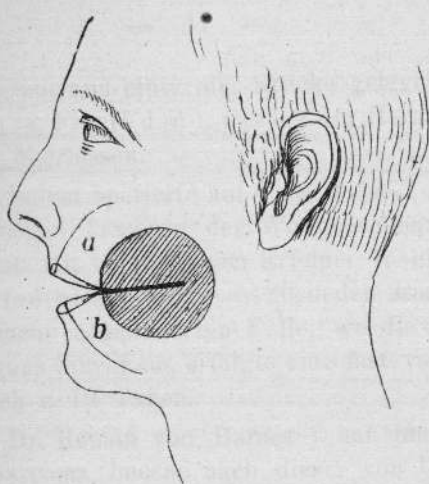
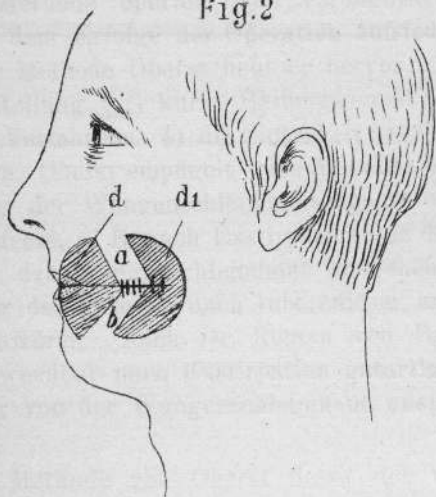



Fig. 2





bedeckt; die vor und hinter der Brücke gelegenen Teile des Defectes (s. Fig. II d. d.), werden der Heilung durch Granulation überlassen.

Oberst selbst operierte auf diese Weise 2 Patienten mit krebsartigen Tumoren der Wangenschleimhaut, in beiden Fällen mit vorzüglichem Erfolge. In einem derselben dauerte der Heilungsprocess 20, in dem 2ten 17 Tage. In einem mehr complicierten Falle, wo die Resection des Jochbogens hinzukam, erfolgte eine fast vollständige Heilung nach c. 19 Tagen.

Auch Dr. Roman von Baračz¹⁾ hat jüngst einen Fall von Sarcoma buccae nach dieser von Oberst angegebenen Methode operiert und veröffentlicht. Er ist sehr mit dem Erfolge der Operation zufrieden. Als Vorzüge der Methode Oberst hebt er hervor: 1) keine Gesichtsentstellung. 2) kurze Heilungsdauer. 3) Einfachheit des Verfahrens. 4) die Sicherheit des Gelingens der Operation. Oberst empfiehlt seine Methode besonders zur Deckung der Wangenschleimhautdefecte ohne Gesichtshautdefecte, z. B. nach Exstirpation von Tumoren, welche von der Wangenschleimhaut ausgehen, ferner zur Deckung der Defecte nach tuberculöser und luetischen Geschwüren. Nach Dr. Roman von Baračz ist sie auch anwendbar nach Exstirpation gutartiger, aber hartnäckiger von der Wangenschleimhaut ausgehender Papillome.

Diese Methode von Oberst liesse sich vielleicht auch mit Erfolg bei vollständigen Wangendefecten verwenden, indem nämlich der Hautdefect durch einen der Nachbarschaft entnommenen Hautlappen gedeckt und die Schleimhaut durch die Oberst'sche Methode ersetzt


¹⁾ Archiv für klin. Chirurgie. Bd. 46. Heft II.

würde. Versuche dieser Art liegen leider bis jetzt noch nicht vor.

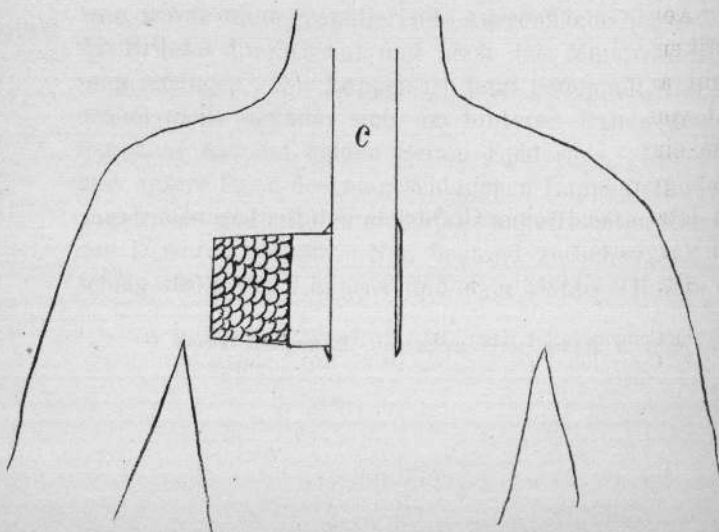
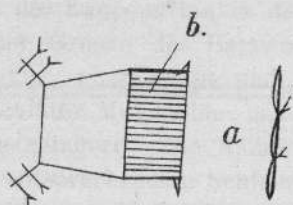
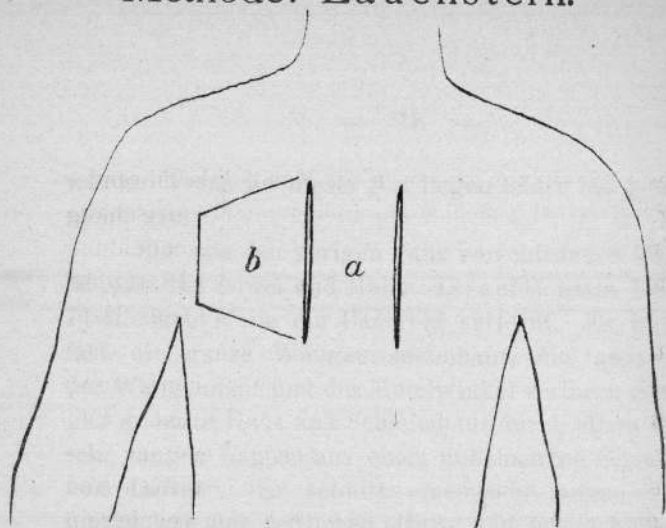
Methode:
Israel.

Ein von den vorigen ganz verschiedenes Verfahren ist das von Israel und Hahn. Israel¹⁾ hatte bei einem 71-jährigen Mann ein Cancroid entfernt. Es war dabei fast die ganze Wangenschleimhaut, ein grosser Teil der Wangenhaut und der Mundwinkel verloren gegangen. „Er ersetzte Haut und Schleimhaut durch einen einzigen sehr langen Lappen aus einer unbehaarten Gegend fern vom Defect“. Er schnitt einen sehr langen „Ersatzlappen aus der seitlichen Hals- und Oberschlüsselbein-gegend“, bis zum Schlüsselbein heranreichend. Der Stiel des Lappens lag in der Gegend des Kieferwinkels an der Grenze des Bartwuchses. Der Lappen wurde losgelöst, ungeklappt und seine Vorderfläche in den Defect der Mundhöhle mit der Epidermisfläche nach innen gelagert. Die Ränder des Lappens wurden mit den entsprechenden Schleimhautwundrändern vernäht, sein hinterer Teil bildete eine freischwebende Brücke, die zur Stielinsertion des Lappens hinführte. Nach 17 Tagen war der Lappen eingehellt, und, da seine Ernährung nun von der neuen Umgebung aus gesichert war, wurde seine granulierende Ausseuffläche abgeschabt, die Brücke durchtrennt und nach dem Mundwinkel hin umgeschlagen. Der Lappen ist jetzt gedoppelt, die Umschlagsstelle befindet sich am hinteren Rande des Defectes, er hat auf beiden Seiten Epidermis. Der obere und untere Rand des umgeschlagenen Lappenteiles wird angefrischt und mit den gleichfalls angefrischten Rändern des Defectes vernäht. Nun bestand zwischen der Umschlagsstelle des Lappens und dem hinteren Rande des

¹⁾ Verhandlungen d. deutschen Gesellschaft f. Chir. 1887. II. S. 83.



Methode: Lauenstein.



Defectes noch ein von aussen in die Mundhöhle führender Zugang. Er wird geschlossen, indem nach Anfrischung der Wundränder des Defectes und Durchschneidung der Umschlagsstelle des Lappens, das innere Blatt desselben mit der Schleimhaut, das äussere mit der Haut vernäht wird.

Genau auf dieselbe Weise verfuhr nach Entfernung eines grossen Wangenkrebse (Hahn¹⁾). Er hat schon bei der Operation zur Deckung des sehr grossen Defectes einen „Lappen aus der Brust“ geschnitten und diesen gleich so gross angelegt, dass er von vornherein doppelt genommen werden konnte. Nach Einheilung wurde dann die Umschlagsstelle durchschnitten und umgeklappt; es lag also nach beiden Seiten, nach aussen und der Mundhöhle hin, Epidermis.

**Methode:
Hahn.**

Auch diese von Israel und Hahn geübte Methode ist eine ziemlich complicierte. Am wenigsten ist sie bei schnell recidivierenden Wangenschleimhautkreben zu empfehlen. Ferner ist es nicht immer leicht, die von aussen nach innen führende, zwischen dem hinteren Rande des Lappens und dem Defect gelegene Fistel zu decken.

Aehnlich wie Israel und Hahn verfährt bei Wangenplastiken C. Lauenstein²⁾, Hamburg; auch sein Prinzip beruht auf Gewinnung eines gedoppelten Lappens, entfernt vom Orte der Plastik. Lauenstein hat in einem Falle einen Wangendefect durch einen schon auf der Brust gebildeten gedoppelten Lappen gedeckt. Auf dem letzten deutschen Chirurgen-Congress wurde dieser Fall vorgestellt.

**Methode:
Lauenstein.**

Pt. ist 49 jährig, leidet seit 16 Jahren an einem

1) Centralblatt f. Chir. Bd. 14. No. 25. Beilage.

2) Centralblatt f. Chir. Bd. 19. No. 30. Jahrg. 1893.

Epitheliom der rechten Wangengegend. Er wurde vor 8 und 5 Jahren von anderer Seite operiert. Lauenstein machte vor 3 Jahren eine ausgedehnte Excision der der Wange mit Ersatz durch einen Dieffenbach'schen Lappen der oberen Halsgegend. Trotzdem schritt die Erkrankung fort auf Wange, Oberlippe, Nase und unteres Augenlid. Nachdem im Herbst 1892 die Weichteile der Nase aus der linken Wange ersetzt waren, musste zunächst der Defect der rechten Wange geschlossen werden, aus dem Speisen und Getränke bei Nahrungsaufnahme wieder herausliefen. Lauenstein bildete nun einen gedoppelten Lappen auf der vorderen Brustfläche in folgender Weise:

Der Brückenlappen a. wird unterminiert, dann Lappen b. umschnitten, abgelöst und unter den Brückenlappen a. durch Nähte befestigt. Der Defect des Lappens b. wurde durch Thiersch'sche Transplantation gedeckt. Nun wurde Stiel c. formiert in der Richtung nach dem Halse zu. Nachdem erst der eine Seitenlängsschnitt geführt war, dann der andere, wurde der Stiel von seiner Unterlage abgelöst, so dass die Circulation nur vom oberen Ende des Stieles eintreten konnte. Dann wurde der inzwischen fertiggestellte gedoppelte Lappen allmählich an seinem unteren Ende abgetrennt. Darauf wurde ebenso schrittweise die Basis des unterfütterten Lappens abgeschuitten. Nach etwa 39 Tagen war der gedoppelte Lappen zur Einlagerung in den Wangen-defect fertig. Der Stiel hatte etwa eine Länge von 12 cm., der gedoppelte Lappen war 8 cm. im Quadrat gross. Der Stiel war an seiner dünnsten Stelle nur 3 cm. breit. Etwa 14 Tage nach seiner Einlagerung konnte er abgetrennt werden, nachdem wiederholt durch Abschnürung mittels Gummifadeus die hinreichende Er-

nahrung des Lappens an seinem neuen Standorte festgestellt worden war. Der Lappenstiel wurde sodann auf seinen ursprünglichen Standort am Halse zurückgelagert und durch Nähte befestigt.

Das kosmetische Resultat ist wohl keineswegs gut; der Lappen ist zu dick. Practisch erfüllt er aber vollkommen seinen Zweck, da er den Defect in der Backe zur Genüge ausfüllt und die Mundhöhle abschliesst. Patient, dem vorher Speisen und Getränke stets wieder durch den Defect nach aussen traten, hat jetzt bei der Nahrungsaufnahme keine Schwierigkeiten mehr, ja er soll jetzt sogar auch rauchen können, was ihm vorher unmöglich war. Die Bewegungen des Unterkiefers sind vollkommen frei. Dieses Lauenstein'sche Verfahren eignet sich besonders für solche Fälle, wo im Gesicht Material fehlt, oder, wo man das Gesicht nicht noch weiter verunstalten will.


Wieder ein verbessertes Verfahren der Plastik er-
sann Czerny¹⁾ in Heidelberg; er versuchte in einer Sitzung Schleimhaut und äussere Wangenhaut zu ersetzen. Er hatte ein Carcinom der Wangenschleimhaut zu exstirpieren; dieses erstreckte sich vom linken Mundwinkel bis zum Masseter und griff noch je 1 cm. auf Ober- und Unterlippe über. Die Schleimhaut war an entsprechender Stelle in über thalergrosser Ausdehnung geschwüurig verändert. In der Unterkiefergegend lagen mehrere bohnergrosse Lymphdrüsen. Bei der Exstirpation entstand ein 5-Markstück grosser Defect in der Wange, der bis an den vorderen Masseterrand reichte und von den Lippen das äussere Drittel wegnahm. Die Schleimhaut musste bis auf die Innenfläche des Masseter um

Methode:
Czerny.
(Witzel).

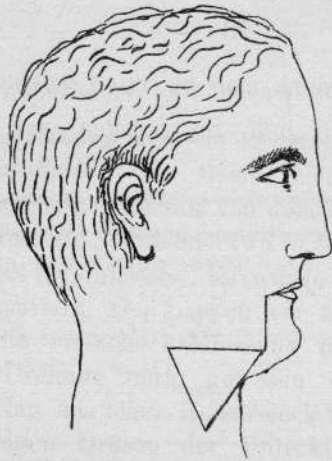
¹⁾ Inaug.-Dissertation v. A. Dressler. Bonn. 1890.

einen schmalen Saum an dem Alveolarfortsatz entfernt werden.

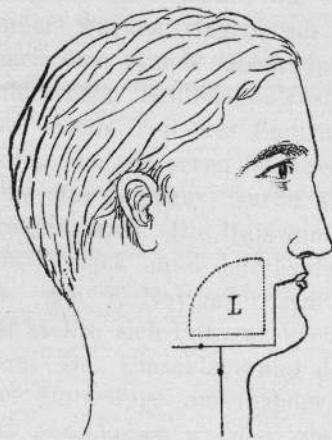
Zur Deckung wird ein 12 cm. langer, 5 cm. breiter Lappen gebildet. Die Basis reichte dem Jochbogen entsprechend nach aussen von dem Defect bis ans Ohr. Die abgerundete Spitze lag etwa in der Mitte des hinteren Randes des Kopfnickers. Es wurde auch das Platysma mit abpräpariert. Der Lappen war fast doppelt so lang, als für die einfache Schliessung des Defectes durch seitliche Drehung nötig gewesen wäre. Nach seiner Ablösung lag das obere Halsdreieck frei, und es konnten die krebsigen Drüsen der Unterkiefergegend bequem entfernt werden. Die *art. maxillaris externa* wurde unterbunden. Nun wurde die Spitze des Lappens umgeschlagen, in den Defect gelagert und Wunde an Wunde mit 3 Matratzennähten befestigt, der Lappen war also jetzt gedoppelt. So wurde die Schleimhaut ersetzt. Ihre Ränder wurden ringsherum durch Katgutnähte, welche nach dem Munde zugeknüpft wurden, mit den übrig gebliebenen Schleimhautresten vernäht. Dann wurde der basale Teil des Lappens durch Hautnähte zur Deckung des äusseren Wangendefectes verwandt. Die Brücke des Lappens wurde also, wie wir sahen, nicht durchschnitten. Die Halswunde liess sich bis auf ein kleines Dreieck unter dem Kieferrande durch Nähte schliessen. Am 7. November war die Operation, am 12. Januar stellte sich Pat. zur Verbesserung des Mundwinkels vor. Der Umschlagsrand des Lappens drängte Ober- und Unterlippe auseinander, so dass der Mund nicht ganz geschlossen werden konnte. Es musste ein neuer Mundwinkel gebildet werden. Zu diesem Zweck wurde der freie Rand des Doppellappens so tief eingeschnitten, dass ein der gesunden Seite symmetrischer



Methode: Gersuny.



Schnittführung.



L. Lage des Lappens an der Innenseite der Wange nach der Operation.

Mundwinkel gebildet wurde. Es entstanden dadurch zwei rechtwinklige Zipfel. Sie wurden auch am vorderen Rande angefrischt und an Ober- und Unterlippe in die Mundwinkel eingenäht, welche durch Ablösung des Lippenrot's nach v. Langenbeck's Methode gewonnen waren. Das abgelöste Lippenrot wurde oben und unten bis in den neugebildeten Mundwinkel verzogen und daselbst eingenäht. Ferner wurde die Umdrehungsfalte des Wangenlappens elliptisch ausgeschnitten. Nach etwa 10 Tagen konnte Pat. bequem die Schneidezähne $2\frac{1}{2}$ cm. von einander entfernen; der Mundwinkel war normal geformt. Neu und bemerkenswert ist an der Methode von Czerny die bleibende Brücke; diese sichert eine gute Ernährung des Lappens.

Unabhängig von Czerny kam zu gleicher Zeit auch Witzel auf den Gedanken, eine bleibende Brücke bei der Plastik anzuwenden.

Gleichfalls in einer einzigen Sitzung versuchte Gersuny¹⁾ in Wien Haut und Schleimhaut zu ersetzen. Es handelte sich um Exstirpation eines recidivierten Carcinoms der Wangenschleimhaut mit nachfolgender Plastik. Der Tumor reichte vom rechten Mundwinkel aus nach hinten bis zum aufsteigenden Unterkieferast, in senkrechter Richtung von der oberen Umschlagsfalte der Wangenschleimhaut nach abwärts, bis über die untere Umschlagsfalte hinaus. In der Submaxillar-Gegend befanden sich zwei haselnussgrosse Lymphdrüsen. Pt. hatte seit der ersten Operation eine mässige Kieferklemme. Zuerst führte Gersuny einen Schnitt vom Mundwinkel aus senkrecht nach abwärts, bis fast zum untern Rand des Unterkiefers, durch die ganze Dicke der Unterlippe. Vom Ende dieses Schnittes ging ein zweiter Hautschnitt

**Methode:
Gersuny.
(v. Hacker.)**

¹⁾ Centralblatt f. Chir. Bd. 14. Nr. 38.

parallel dem Unterkiefer, wenig oberhalb des unteren Randes rückwärts bis über den vorderen Rand des Masseters. Von diesem rechtwinkligen Schnitt aus wird die Haut vom Unterhautbindegewebe abpräpariert, bis in's Niveau der unteren Umschlagsstelle der Wangenschleimhaut. Nun wird die Schleimhaut in der ganzen Länge des Hautschnittes gespalten; die beweglich gemachte Wange wird nach oben umgeschlagen, so dass das Carcinom völlig übersehen werden kann. Bei Entfernung desselben geht die ganze Wangenschleimhaut bis auf einen kleinen Rest nach dem rechten Gaumenbogen zu verloren.

Von den beiden Enden des geführten Schnittes, parallel dem Kieferrande, wird je ein Hautschnitt nach abwärts durch die Halshaut geführt. Der vordere geht senkrecht nach abwärts, der hintere verläuft etwas bogenförmig schräg nach unten und vorn. so dass er die Hypotenuse des rechtwinkligen Dreiecks bildet, welches von diesen 3 Schnitten begrenzt wird. Vom unteren Winkel dieses Dreiecks nun wird die Haut bis zum untern Kieferrand losgelöst; dort wird bis auf das Periost durchgeschnitten. So wird der Lappen genügend beweglich, um nach oben umgeschlagen werden zu können. Nun wird der obere Rand des Dreiecks mit dem Wundrand der Unterkieferschleimhaut fest vernäht, dann der Lappen umgeschlagen, so dass sein Epithel in die Mundhöhle sieht; seine Ränder werden mit den Resten der Wangenschleimhaut, seine Spitze mit der Schleimhaut der Oberlippe vereinigt. So ist alle verlorene Schleimhaut durch Halshaut ersetzt. Durch Ablösen des Hautlappens wurden gleichzeitig die krebsigen Drüsen freigelegt und entfernt. Nun wird über die neu geschaffene Schleimhaut hinweg der Schnitt durch die Unterlippe vernäht. Die Wund-

ränder des Defectes am Hals werden nach Unterminierung der Haut und Anlegung horizontaler Hilfsschnitte untereinander und oben mit der Wangenhaut vernäht, so dass die Nahtlinie T-förmig aussieht. Die Heilung erfolgte per primam intentionem in 14 Tagen, nur stiess sich ein kleiner Teil der Spitze nekrotisch ab. Keine Kieferklemme blieb zurück.

Diese Operation beweist, dass „ein Hautlappen, der nur einen Stiel von subcutanem Gewebe hat, genügend ernährt wird, um zu plastischen Zwecken zu dienen“.

Auch v. Hacker¹⁾ hat das von Gersuny angegebene Verfahren mit gutem Erfolg angewendet. Der von ihm mitgeteilte Fall betraf einen 29jährigen Mann mit einem penetrierenden Defect der linken Wange, ferner Schleimhautdefect beider Gaumenbögen und des Gaumensegels und Nekrose des Unterkieferastes in Folge einer erlittenen Stichverletzung. — Nach vorausgegangener Nekrotomie, nach der sich eine narbige Kieferklemme entwickelte, wurde der plastische Ersatz des Schleimhautdefectes durch Hineinschlagen zweier Lappen nach der genannten Methode hergestellt, ein Verfahren, das v. Hacker mit Hilfe von Abbildungen ausführlich beschreibt. Die nach der Operation bleibende, granulierende, hauptsächlich der Rückseite der nach innen geschlagenen Lappen angehörende Fläche wurde durch Einpflanzung von Hautstückchen, die gelegentlich der Operation eines Lipoms gewonnen wurden, bedeckt. Günstiger Verlauf. Zwei kleine Fisteln wurden später zum Verschluss gebracht. Vollständige Beweglichkeit des Unterkiefers.

¹⁾ Zeitschrift f. Heilkunde. Bd. IX. p. 163.

In den letzten Jahren ist in der chirurgischen Klinik zu Freiburg i. Br. in mehreren Fällen eine Methode der Wangenplastik von Herrn Prof. Kraske in Anwendung gebracht worden, die sich durch ihre relative Einfachheit auszeichnet und gleichzeitig, wie zuletzt erwähnte Methoden, in einer einzigen Sitzung zum Ziele führt. Kraske leitet seine Methode durch Combination von Gersuny und Thiersch ab. Er bildet zum Ersatz der Schleimhaut einen Lappen aus der unmittelbaren Nachbarschaft des Defectes, aus der Schläfe- oder Unterkinngegend, je nachdem hier oder dort ein Schleimhautrest erhalten ist; diesen Lappen präpariert er bis $\frac{1}{2}$ cm. vor dem Defectrande von seiner Unterlage ab, so dass er dort nur durch das Unterhautfettgewebe mit seinem Mutterboden in Verbindung steht. Dann klappt er ihn mit der Epithelseite nach innen um und vernäht die Wundränder mit den Schleimhautresten. Den durch die Operation entstandenen secundären Defect der Wangenhaut und die wunde Aussenseite des umgeschlagenen Lappens überhäutet er sofort nach Thiersch.

Die zwei ersten nach dieser Methode operierten Fälle sind bereits vom Herrn Privatdocent Dr. Ritschl, Assistenzarzt an genannter Klinik, in No. XV., Jahrg. 1889 der Münchener medizinischen Wochenschrift veröffentlicht worden. Daran reiht sich aus den letzten Jahren 1 weiterer Fall, welchen ich einer Anregung des Herrn Prof. Dr. Kraske Folge gebend hiermit der Oeffentlichkeit übermitteln möchte.

Von den bereits publicierten Fällen hat Herr Dr. Ritschl den einen in sehr ausführlicher Weise behandelt; ich darf ihn, um daran die Kraske'sche Methode zu demonstrieren, vielleicht an erste Stelle setzen.

Method: Kraske.

Fig 3.

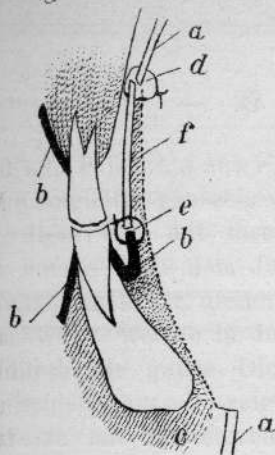
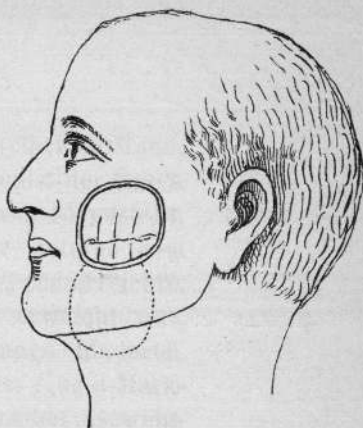


Fig. 1.



Frontalschnitt durch das Operationsgebiet nach der Befestigung des Lappens.

a. Aeussere Haut. b. Schleimhaut. c. Unterhautzellgewebe. d. Obere Defectgrenze. e. Untere Defectgrenze. f. Ersatzlappen.

Fig. 4.

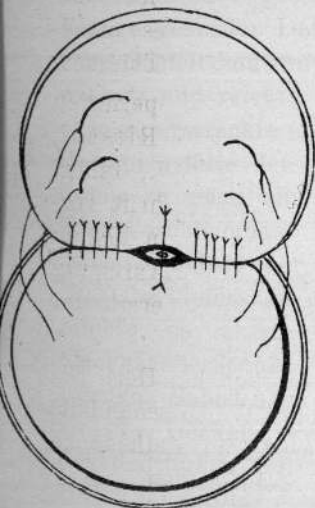
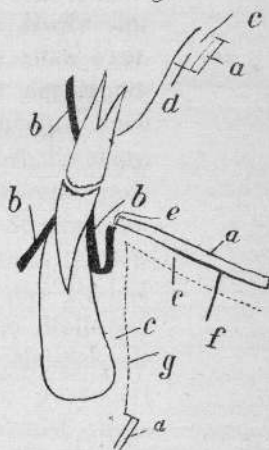


Fig. 2.



Frontalschnitt durch das Operationsgebiet nach Loslösung des Ersatzlappens.

a. Aeussere Haut. b. Schleimhaut. c. Unterhautzellgewebe. d. Obere Defectgrenze. e. Untere Defectgrenze. f. Ersatzlappen. g. Secundärer Defect.

THE UNIVERSITY OF CHICAGO
LIBRARY
540 EAST 57TH STREET
CHICAGO, ILL. 60637

I. Fall. F. Stratz aus Freiburg, 48-jähriger Mann, hatte eine längliche, gänseeigrosse Geschwulst der linken Wange; diese war mit ihrer Längsachse so gestellt, dass ihr oberes Ende dem Jochbein, ihr unteres dem Mundwinkel zugekehrt, diesen bis auf $1\frac{1}{2}$ cm. erreichte. Die Geschwulst, welche im Innern stark erweicht war, reichte durch die ganze Dicke der Wange hindurch. Auf der Schleimhautseite zeigte sie bereits eine 3-Markstück grosse mit abgestorbenen, stinkenden Gewebstetzen bedeckte Ulceration, nach aussen zu war sie mit der stark geröteten Haut fest verwachsen und dem Aufbruch nahe. Die Geschwulst charakterisierte sich auf den ersten Blick als eine entschieden bösartige. Die später vorgenommene histologische Untersuchung ergab, dass sie zu den früher als Cylindrome bezeichneten Geschwülsten zu rechnen sei. Nach der am 4. September 1888 vorgenommenen Operation bestand ein Kleinhandteller grosser, durch die ganze Dicke der Wange gehender Defect. Derselbe begann etwa 1 cm. vom Schleimhantrande der Oberlippe und des Mundwinkels und reichte beinah bis an das Jochbein. Nach oben zu erstreckte er sich noch ein wenig über die obere Umschlagsfalte der Wangenschleimhaut, während nach unten zu noch ein c. $\frac{1}{2}$ —1 cm. breiter Streifen der Wangenschleimhaut oberhalb der Umschlagsfalte derselben erhalten war. Da die Geschwulst das Periost des Oberkiefers an einer Markstück grossen Stelle erreichte, so musste hier noch mit dem Meissel die Knochenoberfläche von Geschwulstresten gesäubert werden. Sofort nach Beseitigung der Geschwulst wurde ein zur Deckung des Defectes geeigneter Hautlappen aus der linken Unterkiefergegend ungeschnitten, der an Form und Grösse dem Defect genau entsprach (s. Fig. I.)

Die Basis desselben lag unmittelbar am unteren Defectrand. Dieser Lappen wurde nun von unten her mit dem zugehörigen Fett- und Subcutangewebe so weit gegen den Defect hin lospräpariert, bis er noch durch einen seiner Dicke etwa entsprechenden, c. $\frac{3}{4}$ cm. breiten Gewebstreifen mit den Weichteilen zusammenhing. Der so gewonnene Lappen, der mit seiner Epidermisseite nach innen in den Defect eingepflanzt werden sollte, verhielt sich nun hinsichtlich seiner Ernährung ganz anders, wie die gewöhnlich zu plastischen Operationen verwendeten Hautlappen. Er bezog seine Gefässe nicht durch eine Brücke von intacter Haut, sondern da seine Basis am frischen Schnitttrande des Defectes lag, lediglich durch einen schmalen Streifen von Unterhautzellgewebe (Fig. II.) Der Lappen musste nun um volle 180° gedreht werden; der am unteren Rande, in der Gegend der Lappenbasis, stehen gebliebene Rest der Wangenschleimhaut verlieh dem Lappen eine derartige Beweglichkeit, dass seine Drehung ohne die geringste Zerrung des Stieles bewerkstelligt werden konnte. Die grosse Beweglichkeit hatte noch andere Vorteile. Bei der Drehung ging dadurch von der Länge des Lappens absolut nichts verloren, was insofern von Wichtigkeit ist, als man in ähnlichen Fällen vielleicht mit einem Lappen auskommen könnte, der kleiner ist, als der Defect. Zweitens aber brachte es die Beweglichkeit mit sich, dass bei der Drehung eine Wulstung an der Basis nicht zu Stande kam. Die Wundfläche des Lappens bildete vielmehr mit der Wundfläche des secundären Defectes eine Ebene (Fig. III), ein Umstand, der die nachherige Hauttransplantation sehr erleichtern und in kosmetischer Beziehung von entschiedenem Vorteil sein musste. Die Einpflanzung des Lappens wurde in der

Weise vorgenommen, dass seine Haut möglichst genau mit der stehen gebliebenen Wangenschleimhaut vereinigt wurde. (Fig. IV.) Der bei der Operation durchschnitene Ductus Stenonianus konnte dabei so zwischen Haut und Schleimhaut eingenäht werden, dass der Speichel sich später frei in die Mundhöhle ergiessen musste. Am oberen und einem Teile des hinteren Randes des Defectes, wo Wangenschleimhaut nicht mehr übrig geblieben war, wurde der Lappen einfach an den Wundrand des Defectes durch Nähte befestigt. Die Wundfläche des Lappens und die des secundären Defectes, welche beide in einer Ebene lagen, wurden mit Hautstückchen aus dem Oberarm des Kranken besetzt. Der Lappen heilte in seiner ganzen Ausdehnung prima intentione ein. Von den überpflanzten Hautstückchen lösten sich zwei ab, so dass nach 8 Tagen eine nochmalige Transplantation auf die kleine angefrischte Wundfläche gemacht wurde. Anfang Januar musste ein kleines Recidiv am oberen Rande des eingepflanzten Lappens entfernt werden. Der dadurch entstandene Defect liess sich durch einfache Naht schliessen. Das Resultat der Operation war in kosmetischer und functioneller Beziehung ein sehr befriedigendes. Eine nennenswerte Entstellung des Gesichts wurde nicht hervorgerufen, auch die transplantierte Haut nahm sehr bald die Farbe der umgebenden Haut an. Der Mund konnte (7 Monate nach der Operation) so weit geöffnet werden, dass die Schneidezähne 4 cm. von einander entfernt waren.

II. Fall. Der andere, auch bereits von Herrn Dr. Ritschl veröffentlichte Fall betrifft den 66jährigen Mathias Rauch. Derselbe hatte ein recidives Carcinom, welches den ganzen linken Mundwinkel und einen beträchtlichen Teil der linken Wange in ihrer ganzen Dicke zerstört

hatte. Dem Patienten war ein Jahr vorher ein Unterlippen- und Mundwinkelcarcinom entfernt worden, und hatte sich damals der Defect ohne besondere Plastik durch die Naht schliessen lassen, die Unterlippe bezw. Mundspalte ist dabei aber beträchtlich verkleinert worden. Durch die Entfernung des Recidivs wurde der ganze Mundwinkel bezw. ein Teil der Wange in ihrer ganzen Dicke entfernt. Nur an der unteren Umschlagsfalte blieb ein schmaler, $\frac{1}{2}$ —1 cm breiter Schleimhautrand stehen. Der Defect wurde durch einen aus der Unterkiefergegend entnommenen Lappen gedeckt; die Einpflanzung desselben gestaltete sich, da ein neuer Mundwinkel gebildet werden musste, etwas compliciert. Der Lappen heilte vollkommen p. primam ein, auch die aus dem Oberarm des Patienten entnommenen und auf die frische Wundfläche des eingepflanzten Lappens transplantierten Hautstücke heilten sämtlich auf. Der Kranke konnte bereits am 10ten Tage nach der Operation aus der Klinik entlassen werden. Die Entstellung war eine sehr geringe. Abgesehen von der seit der ersten Operation schon bestehenden Verengung der Mundspalte war eine nennenswerte Abweichung von der Form der Wangen nicht vorhanden, nur die transplantierte Haut hob sich natürlich von der Umgebung ab. Das functionelle Resultat war ein den Verhältnissen entsprechend ausgezeichnetes. Die Verengung der Mundspalte hatte schon von der letzten Operation eine Oeffnung ad maximum nicht zugelassen. Die letzte plastische Operation bewirkte, dass der Mund etwas weiter geöffnet werden konnte, so dass die Schneidezähne etwa 2 cm. von einander standen. Das Resultat soll nach dem Berichte des Arztes in functioneller Beziehung dauernd geblieben, in kosmetischer noch etwas besser geworden sein.

In einem III. Falle handelt es sich um einen 74jährigen Schlosser Johann Hennel aus Mühlhausen; derselbe wurde in der Klinik aufgenommen am 18. XI. 1891. Eltern des Patienten sind an einer ihm unbekanntem Ursache gestorben; drei Geschwister leben in Amerika. Vor 12 Jahren bemerkte Hennel den ersten Beginn seines Leidens in Gestalt einer kleinen Verhärtung. Die Geschwulst wuchs langsam und brach ca. 14 Tage vor seiner Aufnahme im Spital durch. Patient ist starker Raucher. Schmerzen haben in der Geschwulst nie bestanden.

Mässig kräftiger, sonst gesunder Mann. Im Gebiet der linken Wange besteht eine etwa im Umfang kirschgrosse Anschwellung, welche über dem Hautniveau halbkugelig prominirt; über dieser Anschwellung ist die Haut verdünnt, an einer kleinen Stelle perforirt. Im Innern des Mundes, der Anschwellung entsprechend, besteht eine ca. 2-Markstück grosse unregelmässige, leicht prominierende und mit höckeriger Oberfläche versehene Ulceration, welche mit grauweisslichem Secret bedeckt ist. Diagnose: Carcinoma malae sinistrae.

Die Operation wurde am 22. XI. 1891 vorgenommen. Zunächst ging man an die Exstirpation der Geschwulst, nachdem vom linken Mundwinkel aus ein Schnitt mitten durch die Geschwulst nach aussen geführt war. Ein Stück des Tumor wurde behufs mikroskopischer Diagnose eingelegt. Die auf Carinom vorher gestellte Diagnose fand ihre Bestätigung. Nachdem alles Erkrankte beseitigt war, blieb von der Wangenschleimhaut nur noch ein oberer etwa 2—3 cm langer Streifen stehen.

Zur Deckung des Defectes der Schleimhaut wurde

zunächst ein entsprechend grosser Hautlappen in der Schläfengegend umschnitten; seine Basis kam hart an dem Defect zu liegen. Dieser Lappen wurde nun in der üblichen Weise von oben her mit dem zugehörigen Fett- und Subcutangewebe soweit gegen den Defect hin lospräparirt, dass er nur noch durch einen seiner Dicke ungefähr entsprechenden Gewebstreifen mit den Weichteilen in Zusammenhang war. Dieser Lappen wurde jetzt um seine Basis gedreht und mit seiner Epithelseite nach innen in den Defect gepflanzt. Nachdem die Schleimhaut mit der äusseren Seite des Lappens vernäht war, ging man auch daran, die Wunde des linken Mundwinkels mit Nähten wieder zu vereinen. Die äussere wunde Fläche des Lappens und die des secundären Defectes wurde sofort durch vom linken Oberarm entnommene Hautstückchen bedeckt.

Am 24. XI. 1891 war der erste Verbandwechsel. Es bestand ein leichtes Oedem der Lider. Die Hautstückchen waren sämmtlich gerötet und im Begriff anzuheilen; die Heilung erfolgte per primam intentionem. Auf der linken Wange sah man nirgends eine Andeutung einer Wulstung, welche etwa durch Umschlagen des Hautlappens entstanden wäre, vielmehr bildete die ganze transplantierte Wangengegend eine kontinuierliche, glatte Fläche. Am linken Mundwinkel bemerkte man eine leichte Parese, die infolge unzugänglicher Durchschneidung eines Facialis-Astes bei der Geschwulst-Exstirpation entstanden war. Patient wurde am 12. Dezember 1891 vollkommen geheilt entlassen.

Um auch über die anderen Methoden ein persönliches Urteil zu gewinnen, hat Herr Professor Kraske in zwei weiteren hier anzureihenden Fällen sein eigenes Verfahren mehr oder weniger modificiert.

IV. Fall. Lieckert, Ferdinand, 67 Jahre, aus Ebnach, Maler, katholisch. Am 3. November 1918 wurde er in der Klinik aufgenommen. Hereditäre Belastung war nicht nachzuweisen. Patient ist stets gesund gewesen; er ist verheirathet und hat 7 Kinder. $\frac{3}{4}$ Jahr vor seiner Aufnahme im Spital begann sein gegenwärtiges Leiden; Patient weiss keinen Grund dafür anzugeben. Er hat nur ein Geschwür oder Geschwulst an der Lippe oder Wange gehabt. Vor 4 Jahren will er im Rachen ein Geschwür gehabt haben, allein dieses ist bald von selbst geheilt. Die Geschwulst ist langsam gewachsen; sie soll sogar sich zeitweilig verkleinert haben. Seit 8 Wochen hat sie die gegenwärtige Grösse.

Patient ist kräftig, in ziemlich gutem Ernährungszustande. An der linken Wange befindet sich ein kindskopfgrosser Tumor, welcher nach oben bis etwa zum Ohrläppchen, nach unten bis zum unteren Kiefer; rand herabreicht. Die Geschwulst erscheint gleichmässig; an der grössten Prominenz ist die Haut verdünnt und geröthet. Sonst zeigt die Haut ausser zwei quer verlaufenden, weissen Narben nichts Besonderes; sie lässt sich nicht überall in Falten über der Geschwulst erheben. Die Geschwulst fühlt sich ziemlich hart an; man kann einzelne harte Knollen abpalpieren; nur an einer Stelle fühlt sie sich weich an, und zumal da, wo die Hautröte sich befindet, hier fühlt man sogar Fluctuation. Am Mundboden, links, entsprechend der Geschwulst, fühlt man eine mandelgrosse, ziemlich harte Lymphdrüse. Die linken Supraclaviculardrüsen sind nicht besonders verändert. Die Geschwulst setzt sich nicht in die Mundhöhle fort; sie ist über dem Kiefer nicht überall verschieblich. Diagnose: Sarkoma periostale mandibulae.

Die Operation wurde am 6. November 1891 bei combinierter Narkose vorgenommen. Zunächst wurde die Geschwulst umschnitten. Es zeigte sich an ihrem unteren Rande die glandula submaxillaris; diese wurde stumpf abgehoben. Die nunmehr zu Tage tretenden Submaxillargefäße wurden unterbunden, dann durchschnitten. Die Geschwulst hing mit dem Unterkiefer ziemlich fest zusammen. Es wurde zu ihrer Entfernung der Knochen blosgelegt; sie schickte einen Fortsatz weit nach der Schädelbasis hin. Die Mundschleimhaut wurde durchschnitten und partiell incidiert. Nach Entfernung der Geschwulst lag der ductus Stenonianus vor. Der handtellergrösse Defect wurde durch einen von der vorderen, seitlichen Halsseite entfernten Lappen, dessen Basis an dem unteren Rande des Defectes lag, gedeckt. Der Lappen wurde so umgewandt, dass die Hautseite nach der Mundhöhle zu liegen kam; sein freier Rand wurde mit der durchtrennten Mundschleimhaut durch Nähte vereinigt, so dass nunmehr die Mundhöhle verschlossen war. Der secundäre Defect wurde durch Nähte zum Teil verkleinert. Die wunde Fläche des Lappens wurde mit Protectiv-Silk bedeckt; hierüber kam ein antiseptischer Verband. Mikroskopische Diagnose des Tumors: kleines Rundzellensarkom.

11. XI. 91. Der Wundverlauf war ohne Besonderheiten. Allmähliche Durchtrennung des Lappens. Der Lappen war gut ernährt.

17. XI. 91. Vollständige Durchtrennung des Lappens an seinem Stiele. Der Lappen wurde nun so gedoppelt, dass die beiden granulierenden Stellen übereinander zu liegen kamen. Jetzt war Epidermisbekleidung an der Wange und innerhalb der Mundhöhle. Der gedoppelte Lappen wurde durch 2 Nähte fixiert.

Es bestand jetzt eine Communication der Mundhöhle nach aussen, und zwar an der Umschlagsstelle des Lappens.

4. XII. 91. Die Umschlagsstelle wurde angefrischt. Der secundäre Defect war sehr verkleinert.

28. XII. 91. Auf Wunsch wurde Patient entlassen. Er konnte den Mund weit öffnen. Der Lappen prominirte leicht über der Wange. Es bestand keine Communication der Mundhöhle mehr nach aussen; der Defect war fast vernarbt. Die Stimme war leise.

V. Fall. Maier, Marie, 74 Jahre alt, aus Hinterstrass bei St. Märgen, Tagelöhnersfrau, kath., Ww. Aufgenommen wurde dieselbe im Spital am 29. Oktober 1893. Patientin giebt an, zweimal „Hirnfieber“ gehabt zu haben; im übrigen will sie gesund gewesen sein. Seit etwas mehr als einem Jahre soll auf der linken Wange eine Geschwulst bestehen. (Erhebung der Anamnese schwierig.)

Patientin ist mässig genährt. Im Gesicht verteilt finden sich gelbliche Borken und Schilder, die sich von der Haut ablösen lassen. Unter denselben sieht man die Papillen und meist eine Infiltration der Haut. (Seborrhagie.)

Auf der linken Wange, ungefähr in deren Mitte, befindet sich ein ca. apfelgrosser Tumor von ziemlich weicher Beschaffenheit; derselbe blutet leicht, besitzt in der Mitte eine Delle; rings um dieselbe ist ein wallartiger Rand. Die Oberfläche der Geschwulst ist geschwürig zerfallen und liefert ein ziemlich reichliches, mit Blut untermischtes Sekret. Die Ränder der Geschwulst sind nicht infiltriert, doch lässt sich durch die

Palpation erkennen, dass die Geschwulst sich in die Tiefe fortsetzt. Die Schleimhaut der Wange ist intakt. Auf der rechten Halsseite befindet sich eine drüsenartige, bewegliche, ca. wallnussgrosse, harte, von normaler Haut überkleidete Anschwellung; sonstige Drüsenanschwellungen sind nicht nachzuweisen. Diagnose: Carcinoma malae sinistrae.

Operiert wurde Patientin am 2. November 1893. Die Geschwulst wurde exstirpiert; dieselbe ging von der Muskelfascie aus. Der ductus Stenonianus war zum Teil mit der Geschwulst so verwachsen, dass ein Stück desselben reseziert werden musste; die erhaltenen Enden wurden durch eine Naht an einander gebracht. Dann wurden einige Nähte gemacht und mit Jodoformgaze tamponiert. Der Wundverlauf war gut, ohne Reaction. Aus der Wunde floss fortwährend Speichelflüssigkeit. Die Wunde schloss sich gut bis auf eine kleine Stelle, aus welcher der Speichel Abfluss hatte.

Am 19. Dezember 1893 wurde die Frau Maier auf Wunsch entlassen; auf Mitte Januar wurde sie wiederbestellt.

Am 23. Januar dieses Jahres also kam unsere Patientin wieder. In der noch nicht vollständig geheilten Operationswunde hatte sich ein Recidiv gebildet. Dasselbe stellte sich dar als ein etwa wallnussgrosser, an seiner Oberfläche ulcerierter und Eiter secernierender Tumor mit infiltrierten harten und geröteten Rändern. Die umgebende Haut war in grosser Ausdehnung infiltriert. Patientin war nicht im Stande, den Mund weit zu öffnen. Die Wangenschleimhaut war noch intakt.

Die Exstirpation des Tumors und der infiltrierten Haut in der Umgebung desselben wurde alsbald vorgenommen. Der Tumor ging bis hart an die Wangen-

schleimhaut heran; dieselbe wurde im Bereiche des Tumors mit exstirpiert. Der Schnitt ging vom linken Mundwinkel aus, durch die ganze Dicke der Wange hindurch, rings um den Tumor herum. Zur Deckung des Schleimhautdefectes wurde ein Hautlappen aus der Wange oberhalb der Wunde mit der Epidermisfläche als Unterfutter in den Defect hineingeschlagen und darüber ein anderer Hautlappen aus der seitlichen Halsgegend gelegt.

Da die Spannung eine zu starke ist, wird die Ernährung in den Lappen gestört; die Enden derselben, nahezu ein Drittel, stossen sich nekrotisch ab. Patientin ist noch in klinischer Behandlung; den weiteren Verlauf der Heilung und Erfolg der Operation müssen wir abwarten.

Auf Grund der Erfahrungen bei den zuletzt geschilderten Fällen, in denen auch die Kranken selbst mit dem Erfolg der Operation stets zufrieden waren, kann ich mich der von Dr. Ritschl ausgesprochenen warmen Empfehlung dieser Methode durchaus anschliessen. Auch die Einwände, die von dieser oder jener Seite gegen dieselbe vorgebracht worden sind, können nicht als belangreich angesehen werden, zumal da auch die von anderen Autoren geübten Methoden Nachteile und, wie wir oben gesehen haben, z. Teil nicht unbeträchtliche aufzuweisen haben. Man könnte nämlich zunächst gegen die Kraske'sche Methode einwenden, dass ihre Anwendung eine beschränkte sei. Ist z. B. die Schleimhaut in der Gegend der Schläfe oder des Unterkiefers verloren gegangen, sonst aber an der vorderen Wangenhälfte erhalten, so wird allerdings der Erfolg der Operation etwas in Frage gestellt. Doch haben die Erfahrungen von v. Hacker gezeigt,

dass auch solche Lappen, deren Stiel nur durch eine relative schmale Brücke von Unterhautzellgewebe gebildet wird, durch denselben ausreichend ernährt werden können. Bei grossen Defecten freilich ist die Kraske'sche Methode schon deshalb nicht anwendbar, weil ein Ersatzlappen aus der unmittelbaren Nähe meist nicht zu haben ist, aber bei solchen immerhin selteneren Fällen lassen auch sonst angegebene Methoden völlig im Stich. Man hat dann ferner geglaubt, dass das Hineinwachsen der Barthaare in die Mundhöhle eine allgemeine Anwendung der Methode ausschliesse.

Israel und Hahn sind gerade dadurch veranlasst worden, den zum Ersatz der Schleimhaut bestimmten Hautlappen aus einer weniger behaarten Körpergegend (Hals und Brust) zu nehmen. Unsere Methode hat aber den complicierten Verfahren von Israel und Hahn gegenüber einen so ausserordentlich grossen Vorzug der Einfachheit, dass sie trotz alledem sehr wohl mit jenen concurieren kann. Zu Gunsten unserer Methode liesse sich noch auführen, dass der Uebelstand des Wachstums der Barthaare im Munde beim weiblichen Geschlechte wegfällt und auch bei Knaben zunächst nicht in Betracht kommt. Bei Männern liesse es sich dadurch vermeiden, dass man den Ersatzlappen nicht aus der Unterkiefergegend, sondern, wie bei unserem 3. Falle, aus der Schläfegegend nimmt. Man braucht jedoch nicht einmal auf die Aushilfsmittel zurückzugreifen, vielmehr liegen bereits Erfahrungen vor, wonach die Befürchtung des störenden Haarwachstums im Innern der Mundhöhle eine völlig illusorische zu sein scheint. Gussenbauer nämlich hat in seinem Falle von Stomatoplastik die Beobachtung gemacht, dass 15 Monate nach der Operation die in die Mundhöhle transplantierte

Haut einen schleimhautähnlichen Charakter angenommen hatte. „Die Consistenz der transplantierten Haut kommt derjenigen der Schleimhaut nahezu gleich. Ihre Farbe ist blassrötlich geworden, und sind die Haare, welche im Momente der Transplantation in beiden Lappen in ziemlich reichlicher Anzahl vorhanden waren, sämtlich ausgefallen. Ob man daraus auf eine Atrophie der Haarfollikel schliessen dürfe oder nicht, das scheint mir noch nicht entschieden werden zu können. Es wäre ja möglich, dass sich die Haare zur Zeit der Pubertät (7-jähr. Knabe) von Neuem entwickeln.“ Auch Herr Dr. Ritschl ist auf Grund seiner gemachten Beobachtungen der Ansicht, dass die veränderten Bedingungen, unter welche die in eine mit Schleimhaut ausgekleidete Höhle verpflanzte äussere Haut gelangt, zu atrophischen Veränderungen führen, und die Haut infolge dessen einen schleimhautähnlichen Charakter annimmt.

Den erwähnten untergeordneten Uebelständen gegenüber, die wir aber immerhin nicht verschweigen wollten, möchte ich zum Schluss noch einmal kurz die in die Augen springenden Vorzüge zusammenfassen, welche der von Kraske geübten Methode in der Reihe der von der modernen Chirurgie ausgedachten plastischen Operationen einen hervorragenden Platz sichern.

1. Die Operation ist relativ einfach.
2. Der Lappen schrumpft nicht, weil er auf beiden Seiten mit Epidermis bekleidet ist.
3. Der Lappen braucht nicht grösser gewählt werden als der Defect.
4. Die Operation führt in einer einzigen Sitzung zum Ziele.
5. Die Nachbehandlung ist eine überaus einfache.
6. Das functionelle und kosmetische Resultat ist in gleicher Weise sehr befriedigend.

Zum Schlusse ist es mir noch eine angenehme Pflicht, meinem hochverehrten Lehrer, Herrn Professor Dr. Kraske, für die Anregung zu dieser Arbeit und Herrn Privatdocent Dr. Goldmann für die liebenswürdige Unterstützung bei der Ausführung derselben meinen tiefgefühlten Dank auszusprechen.



16119