


MISCELLANEA DELLA R. BIBLIOTECA  
97  
388



Ueber  
**Sarcom der Lymphdrüsen.**

**Inauguraldissertation**

zur Erlangung der Doctorwürde

einer hohen medicinischen Facultät zu Bern

vorgelegt

von

**Raissa Putiata**

aus Moskau.



Von der Facultät zum Druck genehmigt auf Antrag von Prof. Dr. Langhans.  
Bern, 7. Juli 1876.

Der Dekan:  
Prof. Dr. Kocher.




(Separatdruck aus Virchow's Archiv für pathologische Anatomie und Physiologie  
und für klinische Medicin. Neunundsechzigster Band.)

Berlin.

Gedruckt bei G. Reimer.

1877.



Mit dem Namen des „Lymphosarcoms“ hat man bis in die Neuzeit zwei Affectionen belegt, die anatomisch wesentlich von einander verschieden sind: 1) das eigentliche Sarcom der Lymphdrüsen, bei welchem das Gewebe der letzteren den Charakter einer embryonalen Bindesubstanz annimmt, deren Zellen in Form und Grösse von dem Typus der normalen Lymphkörper abweichen, und 2) das Lymphom, ein rein hyperplastischer Prozess der Lymphdrüsen, bei dem bald das Reticulum ausschliesslich, bald vorwiegend die Lymphkörper betheiligt sind; die Neubildung behält aber dabei im Wesentlichen den Charakter des normalen Lymphdrüsenbaues. Es liegt nicht in meiner Absicht, hier eine nähere Schilderung dieser letzteren Erkrankungsform zu geben, da dieselbe hauptsächlich unter dem Namen des „Lymphosarcoms“ vielfache Bearbeitung gefunden hat. Ich verweise auf die Arbeiten von Virchow, Lücke, Langhans, Winiwarter. Viel weniger wissen wir über die erstere Form, welche ich in Folgendem als Sarcom der Lymphdrüsen bezeichne; secundär erkranken die Lymphdrüsen bekanntlich nur selten an Sarcom; es ist wohl dies der Grund, weshalb bis jetzt auch hierüber nicht viele Untersuchungen existiren; noch

seltener ist das primäre Sarcom. Virchow (Krankhafte Geschwülste Bd. VI. S. 375) giebt nur die Möglichkeit eines primären Sarcoms der Drüsen zu, eigene Beobachtungen theilt er nicht mit. Aus der Literatur citirt er vier Beobachtungen<sup>1)</sup>. Ausführlicher berichtet Winiwarter, welcher nur Spindelzellensarcome gesehen hat; ihre Entwicklung verlegt er in das „Bindegewebsgerüst“. Ohne dass eine Wucherung der Lymphkörper vorhergeht, bilden sich an runden Stellen Haufen von Zellen, welche die Lymphkörper an Grösse bei weitem übertreffen, das Gerüst schwindet dabei zu einzelnen Strängen, die sehr oft obliterirte Gefässe darstellen; später werden die Zellen spindelförmig und es greift die Neubildung nach Durchbruch der Kapsel auf das umliegende Gewebe, Bindegewebe, Muskeln u. s. w. über, erzeugt Metastasen in anderen Organen, ohne jedoch auf andere Lymphdrüsengruppen überzugehen. Auch nach Winiwarter ist diese Form sehr selten.

In der vorliegenden Arbeit habe ich mich bemüht, die wenigen Fälle, welche zu meiner Disposition gestellt waren, einer genauen mikroskopischen Untersuchung zu unterwerfen; dabei habe ich vorzugsweise die anatomische Seite der Frage berücksichtigt und namentlich die Art der Entwicklung der primären Sarcome der Drüsen festzustellen gesucht. Diesen gegenüber studirte ich auch die Genese der secundären Sarcome in denselben. Drei Fälle liegen der Darstellung des primären Sarcoms zu Grunde, von welchen zwei grosse Uebereinstimmung in Entwicklung und Bau zeigen und wohl den Typus einer ganzen Gruppe von Sarcomen repräsentiren; die dritte Geschwulst aber hat so viel Eigenartiges, dass sie einer getrennten Beschreibung bedarf.

### I. Alveoläres Angiosarcom der Lymphdrüsen.

Man kann die beiden ersten Fälle als Sarcome bezeichnen, deren Entwicklung an die Blutgefässwände gebunden ist und in den späteren Stadien durch Neubildung von Bindegewebe, im Anschluss an die Blutgefässwände, zu einem alveolären, geradezu krebsähnlichen Bau führt. Ich halte mich zunächst an den ersten

<sup>1)</sup> Langenbeck, Deutsche Klinik 1860. No. 47. S. 463. C. O. Weber, Chir. Erf. S. 366. Förster, Atlas der mikr. Path. Taf. X. Fig. 4. Billroth, Beiträge zur pathol. Histologie. S. 189.

Fall<sup>1)</sup>), weil hier die Entwicklung von Anfang bis zu Ende sich am deutlichsten verfolgen liess.

Die primär erkrankte Drüsengruppe war die der linksseitigen Achselhöhle, — es fand sich hier ein grosser Tumor, an dessen Oberfläche noch zahlreiche gesonderte Drüsen in verschiedenem Grade der Schwellung bis zu einem Durchmesser von 2 Cm. sich vorfanden. Während letztere unter einander und mit dem Haupttumor nur durch lockeres Bindegewebe verbunden waren, bildete jener eine Masse, in der auf der Schnittfläche nur an den zahlreichen, sie durchziehenden Bindegewebssepta die Zusammensetzung aus einzelnen Drüsen zu erkennen war. Die ersten Stadien waren also in den noch nicht verwachsenen Drüsen zu erwarten, die späteren in den grösseren Knoten. In der That geben die Befunde, nach der Grösse der Drüsen geordnet, eine Reihe an, welche ohne Zwang die Art der Entwicklung erklärt.

Als erste Veränderung bemerkt man eine Zunahme der Drüse in toto, bedingt durch die Hyperplasie der Lymphkörper, welche ihre Form und Grösse noch behalten haben. Es erscheinen deshalb die Follikel, in geringerem Grade die Follicularstränge, auf das 3—5fache des normalen Durchmessers vergrössert. Die Lymphbahnen, die an manchen Drüsen mit Berlinerblau injicirt wurden, sind weiter als normal, sowohl die peripheren, wie auch die im Inneren der Drüsen gelegenen. Besonders auffallend ist ferner die Erweiterung der Blutgefässe, deren Verhalten schon in diesem Stadium derart ist, dass man den Ausgangspunkt der Veränderung an ihnen, oder vielmehr an der äusseren Fläche ihrer Wand suchen muss. Follikel und Follicularstränge sind nemlich von zahlreichen weiten und engen, quer- und längsdurchschnittenen Gefässen durchsetzt, welche in dem zellenreichen und dadurch dunkleren Gewebe als helle Bahnen ein so deutliches Bild von der Gefässverästelung geben, wie man es nur bei künstlich injicirten Präparaten erwarten kann. In den weniger geschwellten Follikeln haben die Gefässe einen Verlauf, der sich an die normalen Verhältnisse anschliesst. Je stärker die Schwellung, um so mehr ändert sich dies: ihr Verlauf wird gestreckt, sie ziehen parallel neben einander, um an der Peripherie der Drüse bogenförmige Anastomosen zu bilden. Zu-

<sup>1)</sup> Die Krankengeschichte und Sectionsbefunde der Fälle folgen am Ende der Abhandlung.

gleich sondert sich das Drüsenparenchym um die Gefässe in der Weise, dass bei dem Zerzupfen die Trennung in der Mitte zwischen zwei Gefässen erfolgt. Letztere bilden die centrale Axe für einen Cylinder von Drüsengewebe, welches gleichsam als verdickte Adventitia jener aufgefasst werden kann. Die Gefässwand selbst ist verdickt; auf optischem Längsschnitte fein wellenförmig fibrillär; von der Fläche aber homogen, mit wenigen platten ovalen Kernen; sie besteht also aus einzelnen homogenen, über einander geschichteten, kernhaltigen Häutchen; das Endothel tritt vorzugsweise an den dickwandigen Gefässen hervor, die am zahlreichsten in den Follicularsträngen sind. An der Aussenfläche ihrer Wand setzt sich das Reticulum an, mit polyedrischen Maschen, je eine für ein oder zwei eckige Lymphkörper; seine Balken verdicken sich bis auf das 4fache des normalen, jedoch nur in der Nähe der Gefässe selbst, so dass bei dem Auspinseln die Zellen hier haften bleiben, während sie im übrigen Theil sich leicht entfernen lassen.

Wir haben also hier eine Wucherung der Lymphkörper und bedeutende Erweiterung der Blutgefässe mit Hypertrophie ihrer Wand. Es beginnen ferner die Lymphkörper um die Blutgefässe sich derart anzuordnen, dass sie die letztere als eine dicke zellenreiche Scheide umgeben. Dabei ist das Reticulum direct an der Gefässwand verdickt, in einiger Entfernung davon bedeutend lockerer und zerreisslicher, ja geradezu im Zugrundegehen begriffen. Bis hierhin ist die Anordnung des Drüsengewebes noch wesentlich erhalten, wir haben noch kein Recht, von einem Sarcom zu sprechen, die vergrösserte Drüse könnte man als telangiectatisches Lymphom bezeichnen.

Bald schwindet aber dieses Bild: die Zellen werden grösser, reicher an feinkörnigem Protoplasma, erhalten grössere, oft mehrere Kerne und nehmen eine cubische, eckige, polyedrische Gestalt an; sie werden also im höchsten Maasse den Epithelien ähnlich, um so mehr, als zwischen ihnen keine Intercellularsubstanz, auch kein Reticulum sich nachweisen lässt; letzteres ist zu Grunde gegangen, was einen sehr lockeren Zusammenhang der Zellen bedingt; sie fallen sogar an dem erhärteten Präparate leicht aus und waren am frischen Präparate in Form eines weisslichen Saftes in grosser Zahl zu gewinnen.

Von Lymphkörpern ist nichts mehr vorhanden; auch die

Lymphbahnen verschwinden und nichts erinnert an das frühere Stadium, als die Beziehung der Zellen zu den Blutgefässen. Die Zellenmassen zerfallen nemlich durch einzelne Spalten in zahlreiche Stränge von rundlichem Querschnitte, die parallel, dicht neben einander, verlaufen, aber auch unter einander anastomosiren, also eigentlich ein in die Länge gezogenes Netz darstellen. In der Mitte eines jeden Stranges findet sich nun constant ein Blutgefäss von sehr verschiedener Weite des Lumens und Dicke der Wandung. Eigentliche Capillaren sind nicht mehr vorhanden, die Lumina sind sehr weit und namentlich ist die Wand sehr dick, oft dicker, als das Lumen breit ist, vielfach fibrillär, doch auch mehr homogen und durch starken Glanz schon bei schwachen Vergrößerungen deutlich sichtbar.

Blieben wir hier einen Augenblick stehen und suchen die Frage zu beantworten: zu welcher Gruppe der Geschwülste diese Form zu stellen ist. Wir haben hier ein Gewebe, welches aus erweiterten Blutgefässen mit colossal dicker Lage von Adventitialzellen besteht, letztere haben einen epithelähnlichen Charakter. Zunächst haben wir, auf Grundlage des seit J. Müller's Untersuchungen wenigstens in Deutschland unbestrittenen Satzes, dass die Gewebe der Geschwülste den normalen reifen oder embryonalen Geweben gleichen, nach normalen ähnlichen Verhältnissen zu suchen. Es fällt nun sofort auf die Aehnlichkeit dieses Stadiums mit gewissen normalen Verhältnissen, auf die in den letzteren Jahren sich die Aufmerksamkeit der Forscher gelenkt hat. Wir kennen von verschiedenen Organen her an der Aussenfläche der Blutgefässwände einen Belag von Zellen, die reich an Protoplasma sind und dadurch, gegenüber den anderen platten Bindsbstanzzellen, ein mehr epithelähnliches Aussehen gewinnen. Ich verweise auf die Zusammenstellung von Waldeyer (Arch. für mikr. Anat. XI, 190), welcher die Zellen der Zwischensubstanz des Hodens, die der Steiss- und Carotidendrüsen, der Hirngefässe, der Nebenniere, des Corpus luteum und der Decidua hierherstellt; ähnliche Verhältnisse finden sich nach v. Brunn in der Milch- und Submaxillardrüse.

Alle diese Zellen werden von sämmtlichen Histologen, welche sie studirt haben, unbedenklich als Bindegewebszellen und nicht als Epithelzellen angesehen; damit ist auch für die Auffassung der obigen Geschwulst die Richtschnur gegeben; wir müssen also die

Zellen des Tumors ebenfalls als Binde-substanzzellen betrachten, und bei dem völligen Fehlen der Intercellularsubstanz können wir ihn ohne Bedenken zu den Sarcomen stellen. Das Charakteristische dieses Sarcoms, gegenüber den gewöhnlichen Formen, liegt in der eigenthümlichen Anordnung der Zellen, welche als Adventitialzellen der Blutgefäße auftreten. Indess steht dieser Fall nicht vereinzelt da; einige schon beschriebene Fälle zeigen, dass solche Tumoren auch an anderen Stellen des Körpers vorkommen. Es sind dies namentlich die Beobachtungen von Eberth<sup>1)</sup>, Arnold und Arndt<sup>2)</sup> über Tumoren der Pia mater, die Angaben von Rindfleisch<sup>3)</sup> über das Sarcom des Gehirns, welches ebenfalls von der Pia mater ausgeht. Die letztere Membran scheint danach vorzugsweise der Ausgangspunkt solcher Tumoren zu sein. In den Beobachtungen der genannten Forscher handelt es sich um Bildung und Anhäufung epithelähnlicher Zellen an der Aussenfläche der Gefässwand, doch werden diese Zellen selbst verschieden aufgefasst: Eberth und nach ihm Arndt bezeichnen ihre Tumoren geradezu als Canceroide; ersterer namentlich darauf gestützt, dass in einzelnen Theilen seiner Tumoren die Zellenmassen durch breite Bindegewebissepta in Zapfen und Cylinder getrennt waren, wie wir sie von dem Cancroid kennen. Arnold dagegen stellt eine ganz ähnliche Geschwulst als Myxoma telangiectodes zu den Binde-substanzgeschwülsten; er sieht die Zellen derselben als Analogon der Zellen an, welche schon normal die Aussenfläche der Piagefäße als Perithel bekleiden und rechnet sie zu den Binde-substanzzellen. Auch Rindfleisch theilt die letztere Ansicht. Die genannten Fälle, sowie die Analogie mit den normalen, oben erwähnten Verhältnissen haben Waldeyer veranlasst, die ganze Gruppe mit dem Namen der plexiformen Angiosarcome zu belegen. Behalten wir diesen Namen bei, jedoch ohne den Zusatz „plexiform“, der eigentlich überflüssig ist, da die plexusartige Anordnung bei einer Geschwulst, die an den Wänden der Capillaren, kleinerer Arterien und Venen zur Entwicklung kommt, selbstverständlich ist. Es scheint ferner, dass diese Form nicht auf Pia und Lymphdrüsen beschränkt ist, was sich übrigens von vornherein bei Berücksichti-

<sup>1)</sup> Dieses Archiv 49, 51.

<sup>2)</sup> Ebend. 51, 441 u. 495.

<sup>3)</sup> Pathol. Gewebelehre, 602.

gung der normalen Verhältnisse erwarten lässt. Waldeyer erwähnt, dass er solche Tumoren neben Hirn und Lymphdrüsen auch noch an den serösen Häuten und im Hoden beobachtet habe, leider ohne ausführlicher diese Fälle mitzutheilen, und nach Sattler (die sogenannten Cylindrome 1874) dürften auch die Cylindrome hierher zu zählen sein.

Auf dem oben beschriebenen Stadium bleibt jedoch die Neubildung nicht stehen: an einigen Stellen ist nemlich der Bau dem Carcinom so ähnlich, dass kaum Jemand einen Unterschied daran erkennen könnte. Zellnester und Bindegewebsstroma sind schon bei schwacher Vergrösserung zu unterscheiden. An manchen Stellen wiegen die ersteren, an anderen das letztere vor. Halten wir uns zunächst an die letzteren Partien, wo die Gestalt der Zellnester leichter zu erkennen ist; es stellen dieselben Stränge dar, welche unter einander reichlich communiciren, also Netze bilden, und durch ähnliche, aber doppelt bis dreifach so breite Bindegewebssepta getrennt werden; hie und da sind auch mehr rundliche, scheinbar abgeschlossene Zellhaufen, die aber an dickeren Schnitten sich leicht in die Tiefe verfolgen lassen, also nur Querschnitte von Zellsträngen darstellen. Ihre Breite ist wechselnd, namentlich finden sich kugelige Anschwellungen an den Knotenpunkten oder an den Umbiegungsstellen der Stränge. Dadurch erhalten die Bilder grosse Aehnlichkeit mit Lymphgefässen oder mit peripheren Partien von Canceroiden, wie wir sie durch die Arbeit von Koester kennen gelernt haben. Nur ein Umstand fällt auf: viele Zellstränge haben in der Mitte ein Lumen, oder besser eine Spalte, denn die Zellen umgeben dieselbe so unregelmässig, ohne eigentliche Wand, dass man sofort erkennt, dass dieselbe zum Theil in Folge der Schrumpfung der Zellen beim Erhärten entstanden sein muss. Es haben also demgemäss die Zellen unter einander einen geringeren Zusammenhang als mit dem Stroma und jeder Zellstrang zerlegt sich durch die Spalte in zwei Hälften, welche als Scheide die Stromabalken bekleiden. Die Zellen behalten dabei den oben beschriebenen Charakter bei, sie sehen epithelähnlich aus. Die äussersten sitzen in der Regel mit ihrer Längsaxe senkrecht auf dem Stroma, die übrigen liegen unregelmässiger, im Ganzen sehr locker; Intercellularsubstanz findet sich zwischen ihnen nicht.

Das Stroma besteht aus Bindegewebe, wellenförmigen, leicht

zu isolirenden Fibrillen und einer homogenen Grundsubstanz, in welche die Fibrillen eingelagert sind und welche da, wo die Fibrillen aus einander weichen, in grösserer Menge sichtbar wird. Dazwischen liegen kleine runde, längliche Zellen mit Ausläufern. Die Grenze zwischen Stroma und Zellen ist scharf. Die Aehnlichkeit mit den frühesten Stadien wird deutlich durch die Anwesenheit von Blutgefässen in den Stromabalken. Hinsichtlich des Verhältnisses der Gefässe zu dem Stroma kann man von jenen zwei Arten unterscheiden: 1) Gefässe mit eigener dicker Wand, die bald mehr homogen glänzend, bald faserig erscheint und sich gegen den wellig-fibrillären Bau des Stromas scharf abgrenzt; ich vermag nicht zu entscheiden, ob das letztere in seiner Genese nicht vielleicht auf die angrenzenden Lagen der Zellstränge zurückzuführen ist, also eine Auflagerung auf die Gefässwand von aussen darstellt; 2) Gefässe ohne sichtbare Wand, also Capillaren entsprechend, aber mit 3—4fach weiterem Lumen. In welcher Weise nun dieser krebsähnliche Bau aus dem früheren sich entwickelt, ist leicht einzusehen. Wir haben in dem früheren Stadium unter einander anastomosirende Blutgefässe, welche ein Netz bilden, die Maschen dieses Netzes, welche von den Adventitialzellen ausgefüllt werden, haben natürlich wieder eine netzförmige Anordnung. Letztere tritt allerdings weniger deutlich hervor, weil die Blutgefässe nur wenig Raum in Anspruch nehmen und das Ganze also nur eine Zellmasse bildet, die von Blutgefässnetzen durchzogen ist. Sowie aber an der Aussenfläche der Blutgefässwände ein mächtiges Stroma sich entwickelt und so der Raum für die Adventitialzellen beschränkter wird, tritt auch deren netzförmige Anordnung sofort deutlich hervor. Wir haben also keine wesentliche Verschiedenheit in dem Bau dieses krebsähnlichen Stadiums gegenüber dem früheren, wo der Charakter des Angiosarcoma so deutlich hervortrat und daher auch keine Veranlassung, die Bezeichnung dieser Geschwulst irgendwie zu ändern.

Wesentlich denselben Bau — nur die späteren Stadien sind etwas verschieden — hatte eine Lymphdrüse, welche von der Cubitalgegend stammt. Allerdings sind die ersteren Stadien nicht so entwickelt, wie ich sie oben beschrieben habe; es geht hier der Sarcombildung keine so starke Hyperplasie des Drüsengewebes vorher, sondern der Prozess verläuft etwas abgekürzt.

Die Veränderung beginnt in den Follikeln, hier hat sich das Drüsen Gewebe schon in Zellenstränge umgewandelt, während die Follicularstränge noch normalen Bau haben; die peripheren subcapsulären Lymphbahnen sind in diesem Stadium noch nachzuweisen. An anderen Stellen findet sich in den Follikeln der alveoläre Bau, während nunmehr in den Follicularsträngen sich das Stadium der Zellstränge mit dünnwandigen Gefässen findet; an anderen Stellen ist in Follikeln und Follicularsträngen der alveoläre Bau vorhanden.

In den deutlich durch die Bindegewebestrabekeln und die Lymphräume angedeuteten, um das Doppelte bis Dreifache vergrößerten Follikeln sind mehrere Zellstränge von 0,2 Mm. Breite, von gewundenem Verlauf, in deren Centrum constant ein Blutgefäss sich findet, sie bilden also die Adventitia derselben und zeigen völlig das gleiche Verhältniss, wie es oben für die Achseldrüse beschrieben ist; nur ist in einem Follikel, wohl weil hier keine Hyperplasie vorhergeht, eine geringere Zahl von Zellsträngen vorhanden. Aus diesem Stadium entwickelt sich bei diesem Tumor ebenfalls ein krebsähnlicher alveolärer Bau, aber in etwas anderer Weise. Die Verdickung der Gefässwände fehlt auch hier nicht, erreicht aber nirgends einen hohen Grad; dagegen findet sich häufig in Folge davon eine Verengerung resp. Verschluss des Lumeus. Das Bindegewebe entsteht ferner theils in den Spalten, welche auch hier im früheren Stadium die einzelnen Zellenstränge von einander trennen, theils entwickelt es sich im Anschluss an die Gefässwand; von letzterer wuchern zahlreiche Züge durch die Zellenstränge durch, um sich unter einander und mit dem in den Spalten entstehenden Bindegewebe zu vereinigen und so jeden Zellstrang in eine grössere Zahl von kleineren alveolenähnlichen Zellnestern abzutheilen.

Was das physiologische Verhalten dieser Geschwülste anlangt, so lag in dem ersten Falle eine sehr bösartige Neubildung vor. Kaum 1½ Jahre nach der ersten Entstehung der sehr rasch wachsenden Geschwulst der Achseldrüsen trat der Tod ein; es hatten sich schon metastatische Knoten in Lungen, Leber, Ovarien (wahrscheinlich in Corpora lutea) und Peritoneum gebildet. Die Geschwulst der Cubitaldrüsen scheint gutartiger Natur zu sein; sie entstand langsam binnen 2½ Jahren und Pat. ist jetzt (über 2 Jahre nach der Operation) gesund.

## II. Fibrosarcom mit secundärer Bildung von Lymphbahnen.

Ganz eigenthümlicher Art ist der Umbildungsprozess der dritten Lymphdrüse, die mir zur Untersuchung überlassen wurde, für welche ich in der Literatur kein Analogon finden konnte. Der Gang der Entwicklung dieser Geschwulst ist folgender: — auch hier sind die Lymphbahnen völlig unbetheiligt, die ersten Veränderungen beginnen vielmehr in der Mitte der Follikel. Es bilden sich daselbst zunächst rundliche Anhäufungen von Zellen mit sehr lockerem Bau, jenen Bildungen ähnlich, welche zuerst von His in den Lymphdrüsen des Ochsen beschrieben und als Vacuolen bezeichnet wurden, dann auch von Schüppel in erkrankten menschlichen Lymphdrüsen aufgefunden worden sind. Das Reticulum, dessen Balken leicht verdickt sind, ist ausserordentlich weitmaschig. Indess sind die Zellen schon verändert und durch Zunahme des Protoplasma etwas grösser und zugleich eckig geworden. Diese Veränderung nimmt zu, geht auf die Follicularstränge über bis nach dem Hilus hin, und so bilden sich Stränge, welche mit kolbenförmigen Anschwellungen in der Peripherie beginnen und innerhalb der Marksubstanz der Drüse zusammenhängen. Ihr Gewebe unterscheidet sich wesentlich von dem Lymphdrüsen Gewebe, die Zellen sind bedeutend grösser vorzugsweise durch Zunahme an Protoplasma und haben feine zackenartige Ausläufer, die sich zwischen die benachbarten Zellen einschieben; das Reticulum fehlt.

Es findet sich also auch hier ein Gewebe, welches eine grosse Aehnlichkeit mit Epithelien hat, indess, wie sich aus Folgendem ergibt, nur eine jugendliche Form der Bindsbstanz darstellt. Hinsichtlich der Entwicklung ist es wohl als Umwandlung der Lymphkörper zu betrachten; ein Zusammenhang mit den Blutgefässen war nirgends nachzuweisen, im Gegentheil scheinen die Capillaren bei der Ausbildung dieser Geschwulst zu Grunde zu gehen.

Die weiteren Stadien sind gekennzeichnet durch zwei eigenthümliche Vorgänge. 1) Durch Ausbildung von centralen Spalten in diesen Strängen, welche später mit den erhaltenen peripheren Lymphbahnen der Kapsel in Verbindung treten und daher als Lymphbahnen aufgefasst werden müssen; ihr Inhalt besteht aus kleinen Lymphkörpern und einer am Spirituspräparate zu einer

Gallerte geronnenen Flüssigkeit, in den centralen Partien der Geschwulst sind die Spalten manchmal zu kleinen kugligen Hohlräumen entwickelt. 2) Durch Umwandlung in Bindegewebe; wahrscheinlich erfolgt dies in der Weise, dass ein Theil der Zellen direct in Intercellularsubstanz sich umwandelt, eine andere kleinere Zahl ihren zelligen Charakter behält; zuerst tritt diese Umwandlung mehr in der Nähe des Hilus auf, später erst in der Peripherie. Ich lasse nunmehr eine ausführliche Schilderung folgen.

1. Die Anfänge des Processes zeigen sich an einer Drüse von 3—4 Mm. Durchmesser; die einzige Abweichung von dem normalen besteht darin, dass in den vielen der angeschwollenen Follikel das Centrum von einem grossen kugligen, zusammengehaltenen Zellhaufen eingenommen ist; eine helle spaltähnliche Zone trennt ihn von dem schmalen peripheren Theile des Follikels. Nur der letztere setzt sich in die unveränderten Follicularstränge fort. Der Zellhaufen hat einen lockeren Bau; er enthält zahlreiche kleine Lücken und Spalten die ebenso wie die umgebende Spalte wohl in Folge der Erhärtung in Spiritus entstanden sind. Die Zellen sind wesentlich verändert und dadurch unterscheiden sich diese Stellen von den His'schen Vacuolen; indess tritt dies deutlich erst an Zerzupfungspräparaten hervor; man findet folgende Zellformen. 1) Kleinere Zellen von 0,08 Mm. Durchmesser, die den Lymphkörpern ähnlich sind, ihr kleiner runder Kern wird von einem nur ganz schmalen glänzenden Saum von Protoplasma umgeben. 2) Etwas grössere Zellen, zum Theil eckig polyedrisch, mit der Grösse der Zelle nimmt das Protoplasma zu, der Kern dagegen ist nicht grösser als in den vorigen. Diese Zellen bilden ein Uebergangsstadium zu den 3) grossen Zellen, von 0,016 Mm. Durchmesser, sie sind blass, enthalten nur einen, seltener zwei Kerne, von gleicher Grösse wie in den kleineren Zellen und viel Protoplasma; sie sind eckig, und mit kurzen, dünnen, blassen Ausläufern versehen, welche nur an isolirten Zellen oder an den freien Rändern der Zellhaufen deutlich sind, während sie im letzteren wegen ihrer Feinheit verschwinden. Die Anordnung der Zellen ist eine ähnliche wie im Epithel, sie liegen ohne Intercellularsubstanz bis zur Berührung dicht neben einander. Während die bisher beschriebenen Zellen als Umwandlungen der Lymphkörper aufgefasst werden müssen, sehen wir auch an den anderen Bestandtheilen des Follikels Veränderungen eintreten: das Reticulum ist weitmaschig, die Balken verdickt, mit grossen ovalen Kernen in den Knotenpunkten. An den Capillaren lässt sich im isolirten Zustande eine Verdickung der Wandungen nachweisen, welche das Doppelte des normalen Maasses beträgt, sie ist dabei noch von einer zweiten, nach aussen unregelmässig zackigen Schicht umgeben, welche an einzelnen Stellen fibrillären Bau hat, an anderen homogen oder feinkörnig ist und hie und da eingelagerte grosse ovale Kerne enthält. Die Gesamtdicke der Wand kann bis zur halben Breite des Lumens steigen. Die erwähnten Zacken der äusseren Schicht stehen mit dem Reticulum in Verbindung. Das Lumen der Capillaren ist vielfach normal, an manchen Stellen verengt und zwar durch bedeutende Verdickung der Kerne, die stark in das Lumen vorspringen, sowie eine reichliche feinkörnige protoplasmaähnliche Substanz,



die an die Kerne sich anschliesst; da die gegenüberliegenden Kerne abwechselnd gestellt sind, so bildet das Lumen eine schmale helle wellenförmige Linie; an anderen Stellen ist es völlig verschwunden und von feinkörnigem Protoplasma mit eingelagerten Kernen ausgefüllt. Ueber das weitere Schicksal der Gefässe, etwaige Neubildung derselben, kann ich leider nichts mittheilen, da nirgends die natürliche Injection erhalten war.

2. In einer zweiten Drüse von 5—6 Mm. Durchmesser ist der Charakter der Neubildung schon fast in allen Punkten ausgesprochen, jedoch lässt sich noch die Beziehung zum normalen Bau der Lymphdrüsen leicht erkennen; denn es findet sich hier noch viel normales Gewebe, allerdings durch die Neubildung verdrängt und comprimirt, aber mit Lymphbahnen, Reticulum und Lymphkörpern versehen, hie und da dicht unter der Kapsel mit den primären oben beschriebenen Wucherungsheerden; in einzelnen beschränkten Abtheilungen der Drüse sind die letzteren aber zu weiterer Ausbildung gelangt. In der Abbildung (Fig. 4) erkennt man 2 grössere Felder, wo in das Drüsengewebe noch Zellnester von eigenthümlicher Form und Zusammensetzung eingebettet sind. Wie eine Reihenfolge von Schnitten lehrt, hängen diese Nester untereinander zusammen in der Art, dass sie in der Gegend des Hilus alle zusammenfliessen und von hieraus nach der Peripherie oder Rinde der Drüse ausstrahlen und sich zugleich verästeln. Es entspricht das der Art, nach welcher die Blutgefässe und Follicularstränge angeordnet sind. Indess gelang es mir nicht, eine nähere Beziehung zu ersteren nachzuweisen, dass dagegen die Zellstränge, wie wir sie nunmehr nennen wollen, aus den Follicularsträngen und Follikeln hervorgehen, ergiebt sich, abgesehen von dem beschriebenen ersten Stadium, aus der genaueren Betrachtung der Zellstränge selbst. In einem jedem der Felder finden sich 3—4 solcher Zellstränge, die einen gewundenen Verlauf haben und daher meist quer oder schräg durchschnitten sind. Ihre Breite ist verschieden: am bedeutendsten ist dieselbe an den peripheren Enden, wo die Stränge ähnlich den normalen Follikeln zu grösseren kugligen Erweiterungen anschwellen, deren Durchmesser bis 0,6 Mm. steigen kann. Nach dem Hilus zu werden sie etwas schmälere und fliessen in der Gegend des letzteren wieder zu grösseren etwas unregelmässig begrenzten Zellenmassen zusammen. Demgemäss verhält sich auch die Umgebung verschieden, sie leidet nur durch Druck, dies zeigt sich am deutlichsten an den breiten Endanschwellungen, welche vielfach von einem Ring concentrisch-faserigen Gewebes umgeben sind, es ist derselbe offenbar das comprimirte Reticulum des Follikels, aus welchem die Lymphkörper verdrängt sind, während das weiter entfernte Drüsengewebe noch fast normale Zusammensetzung zeigt. Es ist also jetzt die Veränderung nicht auf die Follikel beschränkt, sondern auch auf die Follicularstränge des Marks bis in die Gegend des Hilus in gleicher Weise übergegangen. Dass aber die Veränderungen der Follikel die primären sind, die des Marks erst später eintreten, geht schon aus dem ersten Stadium hervor. Hier lassen sich weitere Gründe dafür anführen, so die grössere Entwicklung der Zellstränge an der Peripherie und ferner das Verhalten von Spalten, die sich im Centrum der Zellstränge ausbilden. Diese Spalten haben einen runden Querschnitt, sind also kanalförmig, sie entsprechen in ihrer Form und Anordnung ganz den Zellsträngen, hängen nach dem Hilus zu, wo sie schmal sind, zusammen und verästeln sich von

hier aus nach der Peripherie, wo sie zu einer kleinen Erweiterung anschwellen. — Schon in diesem Stadium durchbrechen sie am Hilus und in der Peripherie die Zellstränge vollständig und öffnen sich nach dem Stroma zu, jedoch ohne mit den noch vorhandenen Lymphbahnen der Drüse in Verbindung zu treten. Denn das benachbarte faserige Stroma zieht an der Oeffnung vorüber, ohne in seinem Faserverlauf eine Aenderung zu erfahren.

Gehen wir nunmehr zu der Zusammensetzung der Zellstränge über. Es bestehen dieselben ausschliesslich aus blassen Zellen, die bedeutend grösser sind als Lymphkörper, den doppelten, dreifachen Durchmesser derselben haben. Sie sind zum grössten Theil nach allen Richtungen gleichmässig entwickelt und bieten also immer dasselbe Bild dar, mögen die Zellstränge längs oder quer durchschnitten sein; sie sind polyedrisch und liegen dicht nebeneinander, ohne jede Zwischensubstanz; an den isolirten Zellen lassen sich noch blassere, dünne, meist kurze Ausläufer nachweisen, welche an den zusammengruppirten wegen ihrer Blässe verschwinden. Die Kerne sind feinkörnig, gross und nehmen fast die ganze Zelle ein. Neben diesen finden sich noch platte Spindelzellen, welche an der Peripherie eine ein- oder mehrfache Lage bilden und ferner die Spalten begrenzen, jedoch nicht in dem Hilus; hier erscheinen die Spalten als einfache Lücken zwischen den überall gleichmässig gestalteten Zellen, auch ein Grund für die spätere Entstehung der Spalten an diesem Ort und für die frühere Entstehung in den Endanschwellungen. Gleiches Aussehen habeñ die Spalten in manchen kleinen Endanschwellungen; dagegen in den grösseren, schärfer gegen die Umgebung abgegrenzten, also auch ältesten Endanschwellungen werden die Zellstränge nach den Spalten durch eine ein- oder mehrfache Lage von Spindelzellen begrenzt, von welchen ferner gleiche Züge radiär durch die Zellstränge hindurchgehen, um entweder im letzteren sich zu verlieren, oder die periphere Lage von Spindelzellen zu erreichen. Namentlich finden sich diese radiären Ausstrahlungen an den peripheren Enden der Spalten, wenn hier, wie das öfters der Fall ist, noch keine Oeffnung sich vorfindet. Blutgefässe habe ich in den Zellsträngen nicht gefunden. Die Spaltbildung fasse ich als einen Erweichungsprozess auf; ich will damit nicht sagen, dass dabei die Elemente der Zellstränge zu Grunde gehen (das kann ich nicht nachweisen), ich will damit nur aussprechen, dass der Inhalt der Spalten durch Umwandlung der Zellstränge entsteht. Es finden sich hier kleine lymphkörperartige Zellen, mit allen Uebergangsformen zu den benachbarten Zellen der Stränge in Grösse und Form, eingebettet in eine feinkörnige Masse, ähnlich geronnener Lymphe.

3. Die bisher besprochenen Stadien finden sich in Drüsen vertreten, welche an der Aussenfläche der exstirpirten Geschwulst der letzteren anhaften. In der weitest aus grössten Masse der Geschwulst sind die Drüsen mit einander verwachsen und es scheint ferner die Neubildung auch hier und da die Grenzen derselben überschritten zu haben; wenigstens sieht man an der Oberfläche Muskelbündel mit der Geschwulst verwachsen, also ein Weitergreifen der Periadentitis. Jedenfalls aber ist in der Hauptmasse eine Trennung in einzelne Drüsen nicht mit Sicherheit durchzuführen. Man findet hier rundliche Felder von 1—1½ Cm. Durchmesser, durch schmale bindegewebige Septa, die mit der Kapsel zusammenhängen, von einander getrennt und in letzterer noch deutliche Lymphgefässe von verschiedener Gestalt; manche,

namentlich gerade an der Grenze des Septums, sind spaltförmig und umgeben jene Felder auf einem grossen Theil ihrer Peripherie, andere in der Mitte der Septa mehr kanalförmig, stellenweise drehrund, an anderen Stellen zu weiteren Spalten ausgedehnt; beide Formen hängen mit einander zusammen. Dass es sich um Lymphgefässe handelt, geht aus dem Mangel einer eigentlichen Wand, aus dem farblosen, feinkörnig geronnenen Inhalt hervor. Die Zusammensetzung der Felder bietet in dem ausgesprochensten Bilde folgendes Verhalten dar. Wir finden Zellstränge mit centralen Spalten, aber kein normales Drüsengewebe mehr, die Zellstränge sind vielmehr durch viel Bindegewebe mit Lymphgefässen von einander getrennt, das wenigstens zum Theil durch Umwandlung der Zellstränge entstanden ist. Die Anordnung dieser drei Bestandtheile ist aus der beifolgenden Abbildung Fig. 5 ersichtlich und am leichtesten verständlich, wenn man von den centralen Spalten ausgeht. Von einem weiteren Knotenpunkte (a) der letzteren, welcher mehr nach der Mitte der ganzen Masse hin liegt, gehen schmale Spalten nach der Peripherie in etwas radiär ausstrahlender Richtung, welche sich unter spitzem Winkel verästeln. Die Begrenzung der Spalte ist überall scharf und entweder von Bindegewebe oder von den Zellsträngen gebildet. Letztere sind vorzugsweise an den Enden der Spalten entwickelt und bilden um dieselbe kleine kolbenförmige Anschwellungen (b); nach dem Centrum hin werden sie schmaler und fehlen an manchen Stellen ganz, so dass hier das umliegende Bindegewebe bis an die Spalte herantritt; überall jedoch, wo die Zellstränge schmal sind, dringt das Bindegewebe von aussen in dieselben ein, in Form von schmalen Zügen, die in regelmässigen Abständen von einander, direct nach der Spalte hin vordringen und so den Zellstrang in kleinere senkrecht auf den Spalten stehende Zapfen zerlegen (c). Weit aus den grössten Theil des ganzen Feldes nimmt nun das Bindegewebe ein, welches in seiner Zusammensetzung noch Verschiedenheiten darbietet, die auf ein theilweises Entstehen desselben aus den Zellsträngen hindeuten; ich komme hierauf zurück; es enthält noch glattwandige Spalten (d), welche offenbar Lymphgefässe darstellen und mit den oben erwähnten der breiteren Septa communiciren. Sie finden sich in der Nähe der Oberfläche der Zellstränge, von ihnen durch eine bald breitere bald schmalere Schicht von Bindegewebe getrennt. Eine Communication derselben mit den centralen Spalten konnte ich hier nicht erkennen.

Einer eingehenderen Besprechung bedarf nur die Zusammensetzung der Zellstränge und ihre Beziehung zum Bindegewebe. Da wo erstere ihr grösstes Volum haben, auf der Höhe ihrer Entwicklung stehen, an den peripheren Enden der Spalten sind sie von umgebendem Bindegewebe scharf getrennt; sie bestehen nur aus Zellen, ohne Intercellularsubstanz; die Zellen von länglicher Gestalt sind im Ganzen radiär gestellt, d. h. sie stehen auf beiden Flächen des Zellstrangs, die äussere nach dem Stroma und die innere nach der Lymphspalte hinsehende senkrecht; die äusserste Lage derselben hat keilförmige Gestalt, die Spitze des Keils ist nach innen gewandt, die breite Basis nach dem Stroma. In den nächst angrenzenden Lagen des letzteren verlaufen die Fasern der Oberfläche der Zellstränge parallel; Beides bedingt die erwähnte scharfe Grenze. Die Gestalt der Zellen im Einzelnen zu erkennen, ist wegen ihrer dichten Lagerung im Schnitte nicht möglich. An Zerzupfungspräparaten sieht man deutlich nur die

Kerne; sie stellen grosse ovale Scheiben dar, deren Dicke etwa der Hälfte des kleineren Durchmessers der Scheibe gleichkommt, oder sie bilden kleinere Kugeln doppelt so gross wie die Kerne der weissen Blutkörperchen; erstere liegen mehr nach dem Stroma hin, letztere in der Nähe der centralen Spalte. Sie sind nie völlig isolirt, sondern es haftet ihnen immer eine blasse, feinkörnige Substanz an, die aber so unregelmässige Begrenzungen hat, dass man keinen sicheren Schluss auf die Gestalt der Zellen ziehen kann. Vielfach setzen sich die feinen Zacken direct an den grossen Kern an, so dass letzterer keine oder nur eine sehr dünne, gleichmässige Bekleidung von Protoplasma hat. Wir haben also ein feinkörniges Protoplasma mit sehr dicht eingelagerten Kernen; die Zellgrenzen innerhalb des Protoplasmas sind dagegen nicht mit Sicherheit zu bestimmen. Blutgefässe konnte ich nicht finden. Auf diesem Stadium bleibt jedoch das Gewebe nicht stehen. Die embryonale Form der Binde-substanz bildet sich noch in reifes Bindegewebe um. Dies erfolgt sowohl im Anschluss an das vorhandene Stroma an der äusseren Fläche der Zellstränge, im Inneren derselben in ihrer Dicke und ferner an der Fläche, die nach der Lymphspalte hinsieht. Als Beweis dafür kann ich gerade die Bilder anführen, in welchen diese Umwandlung abgeschlossen erscheint. Es ist zwar dies nur in wenigen Feldern der Fall, hier aber so klar, dass eine andere Auffassung unmöglich ist; denn das Bild entspricht völlig dem eben ausführlich beschriebenen, nur mit dem Unterschied, dass an Stelle der Zellstränge helles, zellarmes Bindegewebe getreten ist und die centralen Spalten bedeutend schmaler sind. Das umgebende Gewebe ist etwas spärlicher, enthält aber noch Lymphbahnen. Die Identität des hellen Gewebes mit den Zellsträngen ist nicht zu bezweifeln. Hinsichtlich der Art dieser Umwandlung fasse ich mich kurz: -- als Hauptpunkt ist hervorzuheben, dass dabei eine Volumzunahme nicht erfolgt. Die Grössenverhältnisse sind bei den Zellsträngen und den gefalteten Bindegewebsmassen in allen Zwischenstadien des Processes dieselben, man kann sich also diesen Prozess nicht in der Weise vorstellen, dass die Intercellularsubstanz durch Ausscheidung von Seiten sämmtlicher vorhandener Zellen entsteht; dann müsste eine bedeutende Dickenzunahme erfolgen. Vielmehr hat man nur die Wahl zwischen zwei Annahmen: entweder geht ein Theil der Zellen und zwar der grössere zu Grunde und der kleine Rest scheidet die Intercellularsubstanz aus, oder die letztere entsteht durch directe Umwandlung der grösseren Zahl der Zellen, während die kleinere den zelligen Charakter nicht verliert.

Ein Bild lässt sich für die letztere Alternative anführen: in manchen Zellsträngen fällt nemlich ein Unterschied zwischen den Zellen in dem Grade der Carminimbibition auf: — ganz regelmässig sind einzelne Zellenreihen — intensiv roth, während die zwischenliegenden Zellenreihen von gleicher Gestalt ganz blass und in den noch deutlich abgegrenzten Zellkörpern die Kerne nur angedeutet sind; sie wären nach obiger Auffassung im Begriff sich in Intercellularsubstanz umzuwandeln. Stark und schwach imbibirte Reihen verhalten sich in ihrer Anordnung ganz ebenso, wie an anderen Stellen Zellen und Intercellularsubstanz. Vorzugsweise laufen diese Züge von Zellen und Intercellularsubstanz in radiärer Richtung oder quer auf die Längsaxe des Zellstrangs und auch noch in den späteren Stadien, wo die Zellen noch sparsamer geworden sind, ist diese Anordnung vor-

herrschend. Daran lässt sich dann ziemlich leicht das Bindegewebe, soweit es aus den Zellsträngen entstanden ist, unterscheiden von dem schon früher vorhandenen Bindegewebsstroma der Septa, dessen Fasern meist der Längsaxe und also auch der Oberfläche der Zellstränge parallel verlaufen. Noch ein anderes Moment erleichtert diese Abgrenzung: die Lymphbahnen des Stromas halten sich nehmlich da, wo die Zellstränge breit sind, vorzugsweise direct an deren Oberfläche, also in bestimmter regelmässiger Entfernung von den centralen Spalten. Diese Entfernung ändert sich nicht während der Umwandlung der Zellstränge zu Bindegewebe; um so leichter kann man daher feststellen, dass dieser Prozess meist an der Peripherie der Zellstränge beginnt; zwischen sie und die benachbarte Lymphbahn legt sich eine Schicht Bindegewebes nach der anderen an; dadurch, dass nun auch von der centralen Spalte aus Bindegewebe sich bildet, wird der Zellstrang immer mehr auf ein kleineres Volum zusammengedrängt nach der peripheren und centralen Lymphbahn durch breite Lagen von Bindegewebe begrenzt; in seinem Inneren sind dann seine Zellreihen zum Theil in der oben beschriebenen Weise durch Inter-cellularsubstanz ersetzt.

Nachdem ich die Geschichte der Zellstränge zu Ende geführt habe, komme ich nochmals auf die in ihnen central sich ausbildenden Spalten und deren Communication mit den Lymphbahnen des Stromas zurück. Dieselbe ist mit Sicherheit nur an wenigen Stellen nachzuweisen, namentlich an solchen Feldern, die, wie schon erwähnt, fast an ihrer ganzen Peripherie von spaltförmigen Lymphräumen umgeben sind. Letztere erweitern sich an einem Ende und von hier aus dringen verschiedene schmalere Spalten in die benachbarten Zellstränge vor, sich zu denselben ganz wie die centralen Spalten verhaltend, oder die peripheren kanal-förmigen, varicösen Lymphbahnen hängen direct mit den an der Peripherie eines Feldes gelegenen Zellsträngen zusammen, so dass letztere in der Fortsetzung jener liegen, also die Lymphbahnen selbst anfüllen. Löst man dieselben heraus, so gleichen die dadurch entstehenden Lücken völlig den leeren Lymphbahnen des Stromas. In allen diesen Feldern ist im Ganzen wenig Stroma vorhanden, die Zellstränge nehmen fast das ganze Feld ein.

### III. Secundäres melanotisches Sarcom der Leistendrüsen bei Melanosarcom der Haut des Oberschenkels.

Nachdem ich als den Ausgangspunkt bei dem primären Sarcome das Gewebe der Follikel erkannt und festgestellt hatte, dass die ersten Veränderungen entweder im Centrum des Follikels oder an den Blutgefässwänden erfolgen, während die Lymphbahn frei bleibt, untersuchte ich noch das Auftreten des secundären Sarcoms. Die Literatur hat darüber nur die Mittheilung von Billroth (Beiträge zur pathol. Histologie 1858. 200), während die neueren zahlreichen Arbeiten über die secundären Geschwulst-erkrankungen der Lymphdrüsen vorzugsweise den Krebs bertück-

sichtigen. Es war von vornherein zu erwarten, dass bei dem secundären Sarcom sich die Verhältnisse ähnlich gestalten, wie beim secundären Krebs; und in der That hat sich diese Vermuthung als richtig erwiesen. Bei der Seltenheit des Auftretens von Sarcom in Lymphdrüsen musste ich mich ebenso wie Billroth auf die melanotischen Sarcome beschränken; man hat aber dabei den Vortheil, dass die Geschwulstzellen wegen ihres Pigmentgehaltes schon bei sehr geringer Zahl sofort erkannt werden können. Billroth lässt das Pigment zuerst theils im Centrum, theils in der Peripherie der Drüsen und hier in der Umgebung der Follikel, erst später in ihnen selbst und zwar in den zelligen Elementen des Reticulums auftreten. Nach meiner Untersuchung sind in den ersten Stadien ausschliesslich die Lymphbahnen Sitz der Pigmentzellen, während Follikel und Follicularstränge frei sind. Die Zellen sind rund-oval, grösser als die Lymphkörper und enthalten das Pigment in den bekannten Formen: diffus, körnig und kleinen Kugeln, welche durch ihre Grösse an rothe Blutkörper erinnern. Das Reticulum der Lymphbahnen ist völlig normal, so dass eine Betheiligung desselben an der Neubildung auszuschliessen ist. Man sollte von vornherein erwarten, dass die peripheren subcapsulären Lymphbahnen das meiste Pigment, die in der Nähe des Hilus befindlichen das wenigste Pigment enthalten. Dies ist aber in den Drüsen, die ich untersuchte, nicht immer der Fall. In manchen Drüsen finden sich die Pigmentzellen in der Nähe des Hilus reichlicher als in der Peripherie, in anderen auch umgekehrt; endlich kommt es vor, dass in einer Drüse sowohl die Peripherie wie auch der Hilus Pigmentzellen enthalten, während zwischen beiden eine pigmentfreie Zone von normalem Lymphdrüsengewebe sich findet. Deutet das erstere Verhalten vielleicht auf eine Einwanderung vom Hilus aus? eine Auffassung, die sich an die bekannte Thatsache anschliessen würde, dass die Verbreitung der bösartigen Tumoren innerhalb der Lymphdrüsen nicht immer mit dem Lymphstrom, sondern auch in einer demselben entgegengesetzten Richtung erfolgt. Oder findet sich für die von der Peripherie her eingewanderten Zellen im Hilus ein Hinderniss, welches ihrem Uebergehen in das abführende Gefäss sich entgegenstellt? Der Unterschied in diesen ersten Stadien gegenüber dem ersten Auftreten des primären Sarcoms springt so sehr in die Augen, dass es kaum eines besonderen Hinweises bedarf.

Da uns hier vorzugsweise die ersten Stadien interessiren, um den Unterschied gegenüber dem primären Sarcom hervorzuheben, so gehe ich über die weitere Entwicklung kürzer hinweg. Die ersten makroskopisch sichtbaren Heerde fand ich direct unter der Kapsel; sie haben im Ganzen eine rundliche Gestalt, senden jedoch strahlenartige Ausläufer in die benachbarte Substanz der Drüse, die hauptsächlich in den Lymphbahnen vordringen und Follikel und Follicularstränge umgreifen. Der Heerd selbst findet sich an Stelle eines Follikels, der ganz mit Pigmentzellen vollgepfropft und dadurch vergrößert ist. Durch Vergrößerung fließen die Heerde zusammen; die Trabekel verschwinden durch Infiltration mit Pigmentzellen und die Lymphdrüse bildet einen braunschwarzen Tumor, in dem von dem normalen Bau der Drüse ebensowenig zu erkennen ist, wie in den späteren Stadien des secundären Krebses. Nur einen Punkt hebe ich noch hervor, der für die Frage von Bedeutung ist: — ob alle Pigmentzellen als solche eingewandert sind, oder ob auch Pigment in der Drüse selbst gebildet wird. Ueber die Art der Pigmentbildung in den melanotischen Geschwülsten herrschen zur Zeit noch verschiedene Ansichten. Ist das Pigment ein Abkömmling des Blutfarbstoffes oder entsteht es unabhängig von demselben durch Umwandlung des ungefärbten Zellprotoplasmas? Das sind die beiden sich entgegengesetzten Ansichten. Ohne auf eine Discussion desselben einzugehen, kann ich mich auf Grund vorliegender Untersuchung doch nur für die Entstehung des Pigments aus dem Blutfarbstoff aussprechen. In den pigmentirten Stellen sind nemlich die Gefäße sehr weit und dünnwandig, haben die Wand von Capillaren und ein Lumen, welches das von kleinen Arterien und Venen erreicht; an den nicht pigmentirten Stellen sind die Gefäße dickwandiger und auch nicht ectatisch. Dies sind die Verhältnisse wie sie sich vielfach in melanotischen Tumoren finden und welche sehr das Durchtreten der rothen Blutkörperchen durch die Gefäßwand begünstigen; in der That finden sich hier zwischen den Pigmentzellen zahlreiche extravasirte rothe Blutkörper und dass diese in der Weise, wie es Langhans für eine melanotische Geschwulst der Cornea nachgewiesen hat, die Quelle des intracellulären Pigmentes abgeben, wird durch die Form der letzteren, namentlich durch die oben erwähnten Kugeln sehr wahrscheinlich.

Diese Thatsachen beweisen hinlänglich, dass auch wirklich

Pigment in den Drüsen gebildet wird, dass also nicht alle Pigmentzellen als solche eingewandert sind.

Ja in einer geschwellten Drüse zeigte sich als erste und einzige Veränderung, welche auf die späteren Stadien hinweist, an zwei beschränkten Stellen eine bedeutende Erweiterung und Schlingelung, also Verlängerung der Blutcapillaren, und zugleich in diesen Bezirken eine grosse Menge von rothen Blutkörpern zwischen den vergrösserten Lymphkörpern. Es war also hier keine Einwanderung von aussen her nachzuweisen, sondern der Prozess lief von Anfang an an dem Lymphdrüsengewebe selbst ab.

### Krankengeschichten.

#### I. Angiosarcom der Achseldrüsen mit metastatischen Tumoren in Lunge, Leber, Ovarium und Peritoneum.

Patientin, eine 42jährige Frau, bemerkte seit Juni 1874 in der rechten Achselhöhle eine sehr rasch wachsende Geschwulst, welche im November des gleichen Jahres die Grösse einer starken Faust erreicht hatte. Im Verlauf gesellten sich zu dieser Geschwulst andere Tumoren in der Gegend des Halses und der linken Achselhöhle, zu dem stellte sich starker Ascites ein, mit anderweitigen Stauungserscheinungen und immer zunehmende Cachexie, welcher Pat. im November 1875 erlag.

Sectionsbefund: Leiche mässig ernährt. In der rechten Achselhöhle bilden die Drüsen einen zusammenhängenden, an der Oberfläche höckerigen Tumor von 15 Cm. Durchmesser, die Schnittfläche lappig, weisse deprimirte Septa trennen runde Felder von 1—2 Cm. Durchmesser, die von einer stark vorquellenden weissröthlichen markähnlichen Masse, mit trübem rothweissen Saft eingenommen werden; an einzelnen Stellen ist diese Masse dunkelroth; ein kleiner käsiger Heerd in derselben. Die nicht mit diesem Paquet verwachsenen Achsel- und Supraclaviculardrüsen wenig vergrössert, hart, steif, blutreich, ohne Saft. — In der linken Achselhöhle zwei Drüsen stark vergrössert, sehr fest, saftlos, blutreich. Die übrigen Achsel- und Supraclaviculardrüsen wenig vergrössert, wie links; ebenso die beidseitigen Hals- und Unterkieferdrüsen; die Bronchialdrüsen stark vergrössert, schwarz und blutreich. Die übrigen Lymphdrüsen nicht verändert. In der linken Lunge zahlreiche Knoten bis Haselnussgrösse, rund, mit Saft, sehr weich; in der rechten Lunge lobuläre Hepatisationen; Halsorgane ohne besondere Veränderungen, mässiger Grad von Colloidstruma. In der Bauchhöhle sehr viel bräunliches Serum; in der vorderen Bauchwand und in den Fossae iliacae Peritonitis mit Bildung von sehr dünnen vascularisirten Membranen. Am Mesenterium, in der Nähe des Darmausatzes zahlreiche kleine bis haselnussgrosse Knoten, die kleinen breit aufsitzend, die grösseren fast pendulirend, ziemlich fest, elastisch, meistens blutreich, roth, wenige blassweisslich, ohne Saft. Gleiche Knoten an Serosa von Darm und Magen, am Omentum majus und in der Excav. recto-uter., die Appendices epiploicae zum Theil in solche Knoten umgewandelt. Milz gross, weich, hellroth-braun, Follikel gross, grau transparent. In der Leber zahlreiche Knoten von wenigen Millimetern

bis 5 Cm., abgekapselt; die kleineren weiss, fest, die grösseren weich, weissröthlich mit trübem Saft. Die Drüsen in der Porta hepatis geschwellt, die Vena portarum comprimirt. Mesenterial- und Retroperitonealdrüsen mässig geschwellt, fest, saftlos. Im rechten Ovarium ein, im linken zwei runde Knoten, von 2—4 Cm. Durchmesser, die kleineren weich, gelbweiss, mit wenig Saft und einer centralen ausstrahlenden Narbe, wodurch sie die grösste Aehnlichkeit mit Corpora lutea erhalten; der grössere Knoten saft- und blutreich. Im Uterus ein kleines subseröses Fibroid. Die mikroskopische Zusammensetzung der metastatischen Tumoren entspricht mehr den späteren Stadien der primären Geschwulst; den Beginn der Entwicklung konnte ich nicht verfolgen, da alle Tumoren durch eine bindegewebige Kapsel gegen die Umgebung abgegrenzt waren. Wir haben in Folge dessen hier in noch höherem Grade einen krebähnlichen Bau, rundliche oft sehr regelmässig gestaltete Alveolen, die unter einander communiciren, von einander getrennt durch sehr gefässreiche bindegewebige Septa, in den Alveolen dieselben epithelähnlichen Zellen wie in den primären Knoten. Die Gefässe sind auch hier namentlich in der Leber und den Lungen sowie den peritonealen Neubildungen sehr stark entwickelt, in denen das Stroma fast nur aus den anastomosirenden ziemlich dickwandigen Gefässen, mit seitlich aufsitzenden kolben- und keulenförmigen Knospen besteht. Die Zellen lassen sich leicht auspinseln, nur an den Gefässen sitzen sie fester.

## II. Angiosarcom der Cubitaldrüse.

Frau von F., 59 Jahre alt, beobachtete vor 2½ Jahren unter Schmerzen das Wachsthum einer Geschwulst über dem Condylus internus humeri, stärkeres Wachsthum seit Sommer 1873. Pat. litt sehr viel an Furunkeln, ist sonst gesund. Hereditäres nichts nachzuweisen. Die Diagnose wird auf Lymphosarcom gestellt, weil der kleine äpfelgrosse Tumor über dem Cond. intern., von fester Consistenz, einer Verwachsung im ganzen Umfange mit bläulichrother Verfärbung der Haut zeigt, ohne dass sonstige Entzündungserscheinungen beständen. Exstirpation am 19. Mai 1874 mit Unterbindung der Vena brachialis.

Fibrosarcom des Halses. Seit 3 Monaten hat sich unter dem oberen Theil der rechten Sternocleido-mastoideus ohne Ursache eine fast faustgrosse, derbe, unregelmässige Geschwulst gebildet. Dieselbe ist mit dem rechten Sternocleido-mast. verwachsen. Diagnose: Lymphosarcom. Exstirpation durch Herrn Prof. Kocher am 5. Aug. 1875 vorgenommen, wegen Verwachsung mit den grossen Halsgefässen schwierig. Rasche Heilung. Pat. ist bis zur Stunde völlig gesund.

## Erklärung der Abbildungen.

### Tafel VII.

Fig. 1—3. Primäres Angiosarcom der Achseldrüsen.


- Fig. 1. Hyperplastischer Follikel mit sehr starker Erweiterung der Blutgefässe. 20 : 1.  
 Fig. 2. Ausgebildetes Stadium des Angiosarcoms. 30 : 1. Die Geschwulstmasse ist um die quer- und längsgetroffenen Blutgefässe in der Art angeordnet, dass sie als Adventitia derselben erscheint; sie bildet durch Spalten getrennte Cylinder mit central gelegenen Gefässen.

Fig. 3. Dasselbe Stadium. 100:1. Man erkennt die Zusammensetzung der Geschwulstmasse aus dicht nebeneinander liegenden grossen, eckigen Zellen; sie sind um 3 Gefässdurchschnitte angeordnet.

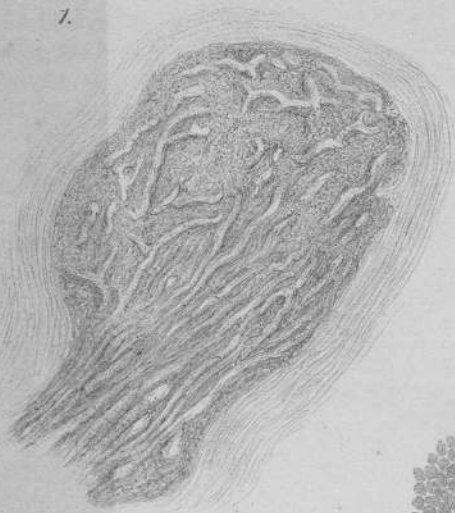Fig. 4 und 5. Fibrosarcom der Halsdrüsen.

Fig. 4. Zweites Stadium. Bei a die primären Wucherungsheerde (His'sche Vacuolen). Im übrigen Theil der Drüse in dem dunklen Gewebe Querschnitte der Zellstränge, fast alle von einem hellen Saum umgeben, dem nächststehenden Drüsengewebe, aus dem die Lymphkörper entfernt sind. Im Inneren vieler Zellstränge die secundär entstandenen Lymphspalten. Die hellen Bahnen in dem dunkleren Drüsengewebe stellen die Lymphbahnen dar. 10:1.

Fig. 5. Späteres Stadium. 7:1. Erklärung siehe im Text. Die Zellstränge sind dunkel gehalten.



1.



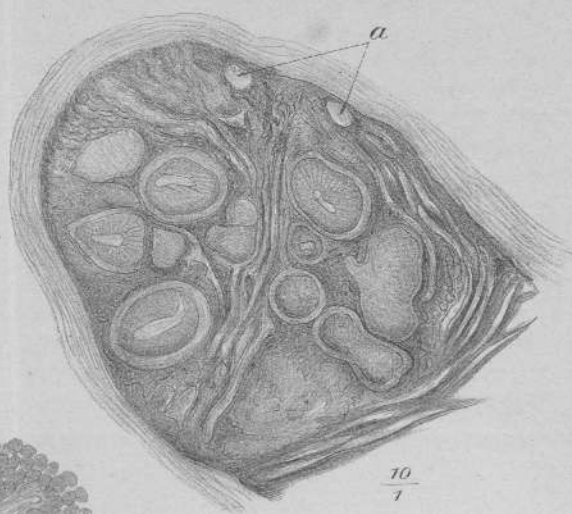
$\frac{20}{7}$

2.



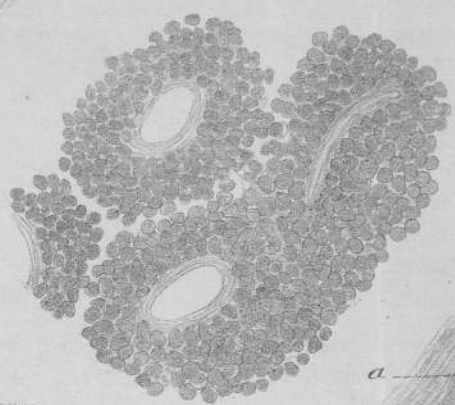
$\frac{30}{7}$

4.



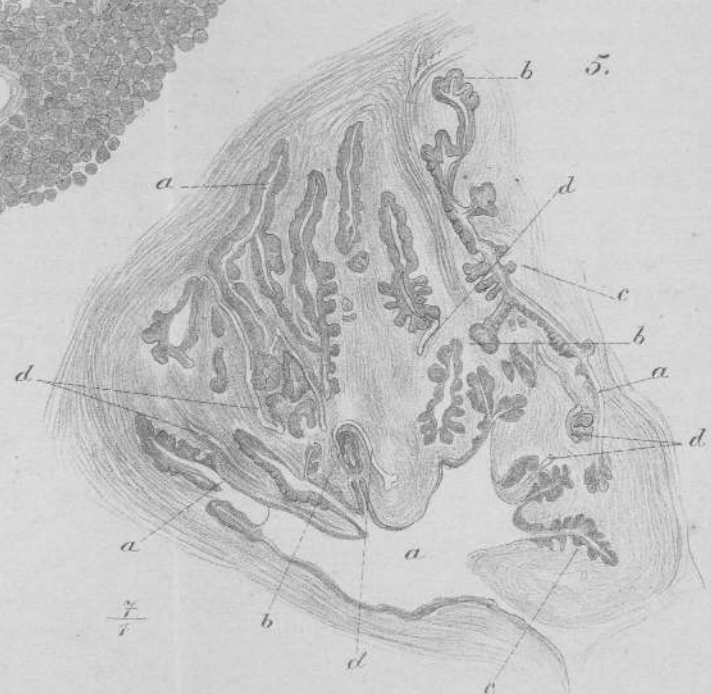$\frac{10}{1}$

3.



$\frac{100}{1}$

5.



$\frac{7}{1}$

