

Ein Fall
von congenitalem Defekt der ganzen Tibia.

Inaugural-Dissertation

zur Erlangung der Doctorwürde
in der Medicin und Chirurgie,

welche

nebst den beigefügten Thesen

mit Genehmigung der medicinischen Facultät
der vereinigten Friedrichs-Universität

Halle-Wittenberg

am 17. Juli 1886, Mittags 12 Uhr

öffentlich vertheidigen wird

Heinrich Thümmel,

Assistenzarzt aus Braunschweig.



Referent: Herr Geh. Rath Prof. Dr. Welcker.

Opponenten:

A. Plettner, pract. Arzt.

M. Seyffert, pract. Arzt.

Braunschweig

Druck von Joh. Heinr. Meyer

1886.

Imprimatur:

E b e r t h ,

z. Z. Decau.


Seiner Mutter

in Liebe und Dankbarkeit

gewidmet

von

Verfasser.



Vorbemerkungen.

Der congenitale Defekt der Tibia ist an und für sich ein so seltenes Vorkommniss, dass die Mittheilung einer neuen derartigen Missbildung von Interesse sein wird; um so mehr mag der vorliegende Fall seine Bearbeitung finden, als wir es hier mit einem totalen congenitalen Mangel der Tibia zu thun haben. In den Sammelwerken über Missbildungen von Ammon, Otto, Förster und Ahlfeld finden wir zwar Defekte ganzer Ober- und Unterschenkel verzeichnet, aber von totalem Tibiamangel keinen Fall. Förster bemerkt nur diesbezüglich (Seite 69): »Abgesehen von dem totalen Mangel eines ganzen Ober- und Unterschenkels kommt auch in äusserst seltenen Fällen ein partieller Mangel vor und zwar der Fibula.« Die Tibia erwähnt er gar nicht. »Angeborene Defekte ganzer Unterschenkelknochen« äussert sich der Innsbrucker Chirurg Albert, »sind eine enorme Seltenheit. Von Mangel der ganzen Tibia kenne ich nur einen einzigen Fall von Billroth.« Totale Tibiadeфекte sind bis jetzt nur zwei bekannt geworden und zwar stammt die erste Aufzeichnung von Billroth aus dem Jahre 1861. Eine zweite ist von Albert gemacht worden, sie ist besonders bemerkenswerth deswegen, weil in ihr ein eigenes Operationsverfahren zur Herstellung einer möglichst guten Gebrauchsfähigkeit der missgebildeten Extremität beschrieben ist. Von je einem partiellen Tibiadeфекt liefern genaue anatomische Beschreibung Meyersohn und Pauly. Ehe wir auf diese genannten Fälle näher eingehen, soll unser Fall einer Betrachtung unterworfen werden.

Untersuchung des difformen Beines am Lebenden.

Fig. 1—3.

Albert Meyer ist drei Jahre alt und stammt von gesunden Eltern. Er hat zwei ältere Geschwister, welche sich angeblich vollkommener Gesundheit erfreuen. Von irgend welcher in der Verwandtschaft des kleinen Patienten hereditär auftretender Missbildung ist durchaus nichts zu ermitteln. Die Mutter legt viel Gewicht darauf, dass sie in der zweiten Hälfte dieser ihrer letzten Gravidität bei Anblick eines Mannes, der eine Verwundung am rechten Unterschenkel gehabt habe, heftig erschrocken sei und bringt damit die Missbildung ihres Kindes in Zusammenhang. Der Kleine soll die Deformität des Fusses (die Eltern halten nur den Fuss für mangelhaft) genau so wie sie jetzt besteht, natürlich entsprechend kleiner, mit zur Welt gebracht haben. Das Kind ist im Uebrigen kräftig gewesen, hat sich gut ernähren lassen und bietet auch jetzt ein munteres Aussehen. Gehversuche hat es nie gemacht, sondern hat immer gelegen oder gesessen. Beim Sitzen sowie beim Liegen hält es den rechten Unterschenkel mit Vorliebe in vollster Beugung und zwar so, dass der Fuss zwischen beide Oberschenkel zu liegen kommt. Dabei ist er mit der Planta nach oben gekehrt. Die grosse Zehe ist nach unten gesunken und steht tiefer als die übrigen. Weil nun Patient den linken Unterschenkel häufig ebenfalls unterschlägt, in der Weise, dass der rechte Fuss auf den linken zu liegen kommt, so hat der rechte grosse Zehennagel auf dem Innenrande des anderen Fusses einen Decubitus erzeugt. Bei dieser Lage des rechten Unterschenkels gewahrt man am äusseren rechten Condylus femoris vorn und unten einen leichten Vorsprung. Die Patella ist es nicht, denn diese ist als solche in der Mitte zwischen den Condylen gelegen erkennbar. Wenn nun Patient den Unterschenkel bewegt, so bewegt sich dieser Vorsprung mit und zwar gleitet er um den äusseren Condylus herum und stellt sich an die Aussenseite desselben. Der Unterschenkel ist verkürzt und dünner als der linke, auch erscheint er seitlich zusammengedrückt. Die Wade springt

deutlich nach hinten heraus. Die tiefste Stelle des Fusses nimmt bei näherer Besichtigung ein conisch geformter und an der äusseren Seite in der Richtung des Unterschenkels gelegener Zapfen ein. Auf der Innenseite gewahrt man über diesem Zapfen die Hacke, welche vollständig nach innen gerichtet ist, ebenso die *Planta pedis*. Die untere Contur des Fusses (Kleinzehenseite) zeigt einen kleinen Höcker, entsprechend der Lage der *Tuberositas ossis metatarsi V*. Die obere Fusscontur (Grosszehenseite) erleidet in der Mitte einen Knick. Der Fuss nimmt also eine Stellung ein, als wäre er vollständig nach innen und eben luxirt. Man kann diese Bildung aber auch als eine excessive Supinationscontractur, wie sie Hueter bei Besprechung des Billroth'schen Falles von Tibiadefekt nennt, auffassen.

Bei genauester Palpation lässt sich nur ein Unterschenkelknochen, der der Lage und Gestalt nach für die Fibula gehalten werden muss, auffinden. Der obengenannte Vorsprung am *Condylus externus femoris*, ebenso der als conischer Zapfen bezeichnete tiefste Theil des Unterschenkels bilden die Enden der Fibula. Der Vorsprung wäre somit das Köpfchen der Fibula und der conische Zapfen der Malleolus. Will man den Unterschenkel strecken, so kommt man nicht über die rechtwinklige Stellung hinaus. Als Grund der Hemmung sind die Sehnen der Muskeln *Seminembranosus* und *Semitendinosus* anzusehen, welche scharf und straff am Innenrande der Kniebeuge hervortreten. Die Rotationsbewegungen im Kniegelenk, sowie *Adduction* und *Abduction* sind abnorm ausgiebig. Beim Streckungsversuch rutscht, wie bemerkt ist, das Fibulaköpfchen an die Aussenseite des äusseren *Condylus*, stand es also vor ihm, so steht es jetzt seitlich, es beschreibt auf diese Weise fast den vierten Theil eines Kreisbogens. Demgemäss dreht sich auch der Fuss und wenn er vorher in frontaler Richtung zum Rumpfe lag, so tritt er jetzt in die sagittale Richtung ein, das heisst das Hackenende des Fusses sieht nach hinten, die Zehen nach vorn.

Der Fuss ist an der Fibula nicht verschieblich, wohl aber sind Plantar- und Dorsalflexion, sowie Pronation und Supination, wenn auch in geringem Maasse, möglich. Tarso-

metatarsal- und Zehengelenke gestatten ausgiebige Excursionen.

Die willkürliche Muskelbewegung ist vorhanden, eine Parese besteht nirgends.

Bei dem Vergleiche der Maasse beider Unterextremitäten stellten sich ganz erhebliche Differenzen heraus:

	links	rechts
Trochanter major bis Capitul. fibulae . . .	18,0 cm	16,0 cm
Capitul. fibulae bis Malleol. externus . . .	18,5 »	14,25 »
Trochanter major bis Femurcondylen . . .	21,0 »	16,0 »
Femurcondylen quer im Durchmesser . . .	6,0 »	4,5 »
Umfang des Femur oben	27,0 »	27,0 »
» » » unten	21,0 »	19,0 »
Patella quer	3,0 »	3,5 »
» lang	3,3 »	3,75 »
Planta pedis bei grösster Streckung . . .	12,0 »	9,3 »
Wadenumfang	17,0 »	13,0 »

Exarticulation, Nachbehandlung.

Obwohl die willkürlichen Bewegungen frei ausgeführt werden konnten, war das defekte Glied wegen der lockeren Befestigung am Femur, wegen der hochgradigen Varusstellung des Fusses und des Extensionshindernisses im Kniegelenk zum Gehen oder zum Stützen der Körperlast durchaus unfähig und somit wurde die Entfernung desselben als eines unnützen, sogar hindernden Anhängsels nothwendig. Da die Eltern des Kindes zur Operation ihre Einwilligung gaben, wird am 19. März die Exarticulation im Kniegelenk ausgeführt: Es wird im Bogenschnitt am Fibulakopf beginnend mit einer Biegung nach unten bis in die Mitte des inneren Condylus gezogen und ein vorderer Lappen gebildet. Der hintere Lappen wird zum Theil dem Unterschenkel entnommen. Eröffnung des Kniegelenkes oberhalb der Patella. Trennung der Seitenbänder. Die Ligamenta cruciata, welche in einer Synovialisfalte eingeschlossen eine kurze Verbindung zwischen Fibula und Femur herstellen, werden durch einige seitliche kurze

Schnitte auf den Condylknorpel herausgelöst. Die Gelenkkapsel mit der Patella wird mit der Fibula in ihrem Zusammenhang gelassen.

Nach sorgfältigster Egalisirung der Weichtheile der Wunde und nach Unterbindung der Vasa poplitea und einiger kleinerer Gefässe, wird der vordere Lappen, welcher sich bereits auffallend retrahirt hat, durch einige Drahtstifte vorn an den Condylen befestigt, danach wird die Vereinigung der Lappen mit Seidennaht ausgeführt. Drainage. Antiseptischer Druckverband.

21. III. Patient hat eine abendliche Temperatur von 39,3. Verbandswechsel. Es hat sich eine Schwellung und Röthung mit geringer Fluktuation vorn und oberhalb der Condylen etablirt. Die Wundränder zeigen, zumal am vorderen Lappen, eine blaurothe Verfärbung. Leider muss daher die geringe Verklebung der Wundränder durch Entfernen der mittleren Nähte und einiger Drahtstifte wieder zerstört werden. Die Anlegung eines Abflussloches in der Haut an der gerötheten Stelle über den Condylen stellt sich als unerlässlich heraus. Es quellen geringe Serummengen und Blutcoagula heraus. Drainage. Am folgenden Tage keine Temperatursteigerung. Beim nächsten Verbandwechsel (24. III.) ist eine ausgesprochene Gangrän am vorderen Lappen in einer Breite von 1 cm und fast in der halben Länge des Wundrandes eingetreten. Unter häufigem Wechseln der Verbände ist reichliche Granulationsbildung und schliesslich (19 V.) vollständige Vernarbung erfolgt. Die Narbe liegt hinten zwischen den Condylen und ist am Knochen fixirt. Der kleine Patient trägt jetzt eine Prothese und macht Gehversuche mit Erfolg. Das exarticulirte Glied wurde in Alcohol conservirt. An dem Präparat konnte nachträglich folgendes constatirt werden.

Beschreibung des Präparates.

1. Das Kniegelenk.

Fig. 4. u. 5.

Die Operation musste aus Rücksicht für den jungen Patienten in thunlichst kurzer Zeit vollendet werden, daher konnten

die anatomischen Verhältnisse am Kniegelenk, soviel das Femur betrifft, nicht eingehend berücksichtigt werden. Die Condylen des Femur waren beide vorhanden, vollständig überknorpelt und hatten keine auffallende von der Norm abweichende Gestaltung, nur mochten sie etwas klein erscheinen. Durch Bewegungen im Kniegelenk konnte constatirt werden, dass die Fibula nur mit dem Condylus ext. articulirte.

An der Innen- und Aussenseite der Kniegelenkscapsel, entsprechend der normalen Lage der Seitenbänder zeigen sich straffe Faserzüge. Das äussere inserirt an der Aussenseite des Fibulakopfes, das innere verliert sich vorn in der Gelenkkapsel. Die Sehnen des Musculus biceps, quadriceps, semimembranosus und semitendinosus wurden bereits bei der Operation als solche an ihrer Lage erkannt und zwar endet die Bicepssehne am Capitulum fibulae, die Quadricepssehne mit breiter Insertion an der Patella, Semimembranosus- und Semitendinosusehne enden vorn in der Gelenkkapsel, ebendahin gehen die Sehnen des Sartorius und Gracilis und diese bilden gemeinsam eine Kapselverdickung, welche nach unten vorn von der Patella an Breite zunehmend an den Fibulakopf sich ansetzt. In diese Insertion des Sartorius und Gracilis, welche als Kapselverdickung sich bemerkbar macht, zieht von oben her eine strangartige Fortsetzung der Patella von derber Beschaffenheit, setzt sich darunter in der Gelenkkapsel fort und endet mit letzterer an der Innenseite der Fibula.

Die Patella selbst ist aussen von Fasersträngen vollständig überkleidet, sie hat eine ohrförmige Gestalt. Das Innere der Gelenkkapsel ist von einer auffallenden Bildung. (In der Zeichnung ist die Gelenkkapsel mit der Patella nach vorn gedreht.) Dasselbst sind vor allem zwei isolirte Knorpelflächen zu bemerken. Die eine gehört der Patella an, die zweite befindet sich an der Innenseite des Fibulaköpfchens. Die Patellarknorpelfläche ist auch hier ohrförmig gestaltet und ist rings von Synovialis umkleidet; sie ist nach zwei Richtungen hin gekrümmt, nämlich in horizontaler convex und in vertikaler concav. Die Kantenbegrenzung der einzelnen Flächen, wie sie bei der normal entwickelten Patella

vorhanden ist, ist nicht ausgesprochen. Der obere Rand der Patella trägt einen bogenförmig vorspringenden First mit stumpfer Kante. Am lateralen Rande der Patella, an dem die Concavität der ohrförmigen Figuration liegt, streckt sich zur Hälfte des Knorpels ein synovialer Zipfel vor. Unmittelbar unter demselben besteht deutlich sichtbar eine zur Längsrichtung der Kniescheibe quer verlaufende strichförmige Einschnürung, an welcher die durch sie gebildeten Abschnitte der Patella eine leichte federnde Bewegung zulassen. Bei Längsspaltung der Patella ist von einer Differenzirung des Gewebes an dieser Stelle nichts zu bemerken. Die ganze Patella mit diesem schmalen 0,5 cm langen Fortsatz besteht durchweg aus Knorpel. Die Synovialis ist zu beiden Seiten der Patella zumal am unteren Theil faltig und verdickt; jedenfalls eine Andeutung der bei normalen Verhältnissen vorhandenen Ligamenta alaria. Beide Falten convergiren zu den Ligamenta cruciata, welche, wie oben mitgetheilt ist, vollständig mit ihrem Ansatz am Femur bei der Operation abgelöst wurden. Die Ligamenta cruciata sind allerseits von Synovialis überzogen und bilden einen gemeinsamen kurzen Strang, in welchem sich zwei gesonderte Züge erkennen lassen. Nach Entfernung der Synovialis treten zwei isolirte Ligamente zu Tage. Beide laufen parallel von unten aussen, nach innen oben und liegen übereinander. Das untere, dem inneren Condylus femoris zugehörige, entspringt dem unteren Theil der Kapselinsertion vorn an der Fibula, an welchem sich zugleich einige Unterschenkelmuskeln ansetzen. Das obere kommt vom vorderen Rande der Knorpelscheibe am Fibulaköpfchen her. Diese Knorpelscheibe hat eine fast kreisrunde Umgrenzung und ist rings von Synovialis eingeschlossen. Ihre Fläche zeigt eine leichte gleichmässige Concavität, der grösste Durchmesser beträgt 1 cm. Diese Knorpelscheibe ist auf der Fibula beweglich. Nachdem dieselbe in der Mitte durchschnitten ist, eröffnet sich ein Gelenkspalt, der zum Theil mit Synovialis ausgekleidet ist. Nach vollständiger Eröffnung desselben wird eine Gelenkhöhle von ebenfalls fast kreisrunder Umgrenzung sichtbar, diese ist an einem kleinen excentrisch nach oben gelegenen Theil von 0,5 cm Durch-

messer von Synovialis frei. Die Synovialis dieses gelenkartigen Raumes nämlich setzt sich mit einem schmalen Rande an die Innenseite der erstgenannten Knorpelscheibe und geht als breiter Ring an den Fibulaknorpel. Zwischen den Rändern beider Knorpelflächen ist vorn, oben und hinten eine sehnige Partie von verschiedener Mächtigkeit eingeschaltet, diese ist innen von Synovialis überkleidet; unten geht die Synovialis breit bandartig auf die Insertion des Musculus soleus über und wiederum durch dieselbe hindurch gelangt man in eine Höhle, die als Schleimbeutel imponirt. Dieser Schleimbeutel misst im vertikalen Durchmesser 1 cm, im horizontalen 0,5 cm.

Wir haben also zwischen den Condylen des Femur und der Fibula eine Knorpelscheibe, die weder in einem knorpeligen noch knöchernen Zusammenhang mit den das Kniegelenk constituirenden Knochen steht, die zum Theil mit einer Knorpelfläche der Fibula direkt in Contact tritt und zum Theil nur durch eine Synovialmembran vom Fibulaknorpel getrennt ist. Diesen Zwischenknorpel als einen verkümmerten Tibiarest anzusehen, dafür sind wohl keine genügenden Gründe vorhanden. Erstens wäre zwischen der Knorpelscheibe und den Ligamenta cruciata ein engerer Zusammenhang als der bestehende erforderlich und zweitens müsste auch wohl die Patella fester als durch einfache Kapsel und Synovialmembran mit ihr verknüpft sein. Diese Zwischenknorpelscheibe als eine Hyperplasie hinzustellen, bietet sich kein genügender Anhalt. Die einfachste und gemäss der Beschreibung ungezwungenste und wohl zutreffende Erklärung ist die, dass wir den Knorpel als einen abnorm gestalteten Meniscus anzusehen haben. Dafür sprechen seine Lage, Gestalt und Verbindung.

2. Knochen und Gelenke.

Fig. 6.

Die Fibula ist 14 cm lang, oben und unten im Vergleich zur Diaphyse ziemlich dick. Die obere Epiphysenlinie ist an der Stelle der grössten Peripherie des Köpfchens als braunrother, feiner, leicht hervortretender Streifen kenntlich. Die Dia-

physe ist wenig nach innen und hinten gebogen und hat drei Kanten, eine vorn, eine aussen und eine hinten laufende, welche eine vordere etwas nach aussen gekehrte, eine innere und eine hintere Fläche begrenzen. Die äussere Kante theilt sich am oberen Viertel in zwei und diese bilden eine vierte Fläche, so dass das Capitulum fibulae von oben gesehen einen vier-eckigen Umriss hat. An der Grenze des mittleren und unteren Drittels theilt sich die äussere Kante nach unten ebenfalls in zwei. Die vordere derselben vereinigt sich mit der vorderen langen Kante und beide enden in einen schmalen Vorsprung der unteren Epiphyse. So erscheint diese von unten gesehen als spitzwinkliges Dreieck mit der Spitze nach vorn und aussen. Auch hier ist an der grössten Peripherie die Epiphysenlinie wie oben kenntlich.

Oben und unten trägt die Innenfläche der Fibula die Gelenkknorpel. Durch eine allmählich im Fibulaschaft beginnende Drehung der Flächen, kommt die untere Gelenkfläche so zu stehen, dass sie nach vorn gerichtet ist. An diese setzt sich mit fast direkter Richtung nach vorn die Fusswurzel an. In Verbindung mit der Fibula mittels Bandapparat stehen Talus und Calcaneus, in Knorpelkontakt nur der Talus. Von den Bändern dieses hinteren Fussgelenkes sind folgende bemerkenswerth. Ein breites vorderes oberes, welches am oberen Rande der Fibulagelenkfläche ansetzt, an der Innenseite der Fibula bis zur Spitze reicht und gemeinsam zum Talus und Calcaneus geht; es heftet beide Knochen fest an die Fibula. Unten befindet sich ein breites, kurzes Band zwischen Talus und Fibula. Ein drittes Band steigt vom untersten Ende der Fibula schräg nach vorn und oben und inserirt am Talusknorpel. Nach Durchschneiden dieses Bandes klafft das Gelenk hier auseinander und es treten zwei intraarticuläre Ligamente zu Tage. Das obere entspringt etwas oberhalb des Centrums der Fibulaknorpelfläche und geht nach dem oberen Rand der Talusknorpelfläche. Es hängt hier mit dem oberen breiten Bande zusammen. Das untere kommt unterhalb des Centrums der Talusgelenkfläche her, zieht etwas nach hinten aussen und verschmilzt mit dem unten innen gelegenen Bande. Die Bewegungen dieses Talus-



fibulargelenkes sind in Folge der engen ligamentösen Verbindung nur geringe. Am ausgiebigsten ist Pronation und Supination. Bei der Pronation spannt sich das obere, bei der Supination das untere intraarticuläre Band und beide beschränken diese Bewegungen auf einen Bogen von annähernd 45 Grad.

Der Talus hat im grossen Ganzen eine kegelförmige Gestalt. Als die Basis dieses Kegels ist die an die Fibula stossende Gelenkfläche anzusehen. Sie steht fast senkrecht zur Talusaxe. Die Spitze des Kegels bildet seine Gelenkfläche für das Os naviculare. Die Gelenkfläche an der Basis wird aus drei in der Mitte zu einer wenig hervortretenden Spitze sich vereinigenden, deutlich abgegrenzten, dreieckigen Facetten zusammengesetzt. An der Innenseite des Talus, dicht an der Basisgelenkfläche ansetzend, befindet sich eine Gelenkfläche von flacher, ovaler Bildung, an welche sich der Calcaneus anlegt. Kurze Faserzüge, zum Theil von der Fibula herrührend, machen dieses Gelenk sehr unbeweglich. Auf derselben Seite des Talus befindet sich eine zweite oval gestaltete, gelenkige Vereinigung mit dem Calcaneus von sehr geringer Beweglichkeit. Beide Gelenke sind durch ein Foramen, welches durch eine Einkerbung des Talus und Calcaneus entstanden ist, von einander getrennt. Der Calcaneus stellt einen von oben nach unten plattgedrückten Knochen dar, dessen hinteres Ende mässig nach oben gebogen und dabei so gedreht ist, dass die innere hintere Ecke (Tuber) höher steht, als die äussere. Der Innenrand des Calcaneus ist schwach S-förmig gebogen. Vorn befindet sich eine wenig concave Gelenkfläche zur Articulation mit dem Os cuboides.

Das Chopartsche Gelenk bietet nicht gerade Bemerkenswerthes; es hat einen ziemlichen Bänderreichtum und ist wohl daher wenig excursionsfähig. Anders verhält sich das Lisfrancsche Gelenk, es ist ziemlich beweglich, auch verdient es genauere Beachtung, weil in ihm das Fussskelett eine Knickung nach der Plantar- und Grosszehenseite erleidet. Auffallend ist es, dass das Os naviculare, cuneiforme I. und II. noch vollständig knorpelig sind, während die übrigen Fusswurzelknochen fast vollständig knöchern sind.

Wir können uns das Skelett dieses Fusses von seiner Plantarseite aus betrachtet, aus zwei Ebenen zusammengesetzt denken, welche in der Lisfrancschen Linie zusammenstossen, welche in dieser nach oben convergiren, zugleich aber um eine Axe gedreht erscheinen, welche durch die Talofibulargelenkfläche, das Os cuneiforme I. und das Nagelglied der Kleinzehe gehend gedacht werden kann und zwar so gedreht, dass die hintere innere Ecke (Tuber calcanei) und die vordere äussere Ecke (Nagelglied der Grosseze) nach oben convergiren. Denken wir uns ferner das Tuber calcanei mit dem Os cuneiforme I. und dieses wieder mit der Nagelphalanx der Grosseze verbunden, so bilden diese beiden Linien an ihrem Treffpunkt einen Winkel von annähernd 120°.

3. Die Muskeln des Unterschenkels und des Fusses.

Fig. 4 u. 5.

Die oberflächliche Unterschenkelfascie bot keine Besonderheiten. Die Muskeln des Unterschenkels, da sie ja ihre Wirkung direkt und indirekt auf das Sprunggelenk und die Fussgelenke äussern und gerade deswegen hohes chirurgisches Interesse haben, werden zweckmässig in ihrer Gruppierung um das Fussgelenk herum der Betrachtung unterworfen. So sind am normalen Fuss vier Gruppen vorhanden, nämlich die erste vorn zwischen den Malleolen, die zweite zwischen dem inneren Malleolus und dem Calcaneus, die dritte zwischen dem äusseren Malleolus und dem Calcaneus, und die vierte mit Sehneninsertionen am Tuber calcanei. An unserm Präparat fehlt der eine Knochenvorsprung, der Malleolus internus, in Folge Tibiamangels. Mithin entbehren die Sehnen, welche zwischen Malleolus internus und Calcaneus normal verlaufen, in diesem Falle ihres Haltes. Sie suchen ihre Insertion auf dem kürzesten Wege zu erreichen und lagern sich demgemäss nach vorn. Die vier normalen Gruppen reduciren sich demnach auf drei. In der vorderen Gruppe zwischen Malleolus externus und Tuber calcanei müssten daher liegen die Musculi tibialis anticus, extensor hallucis long., extensor digitorum communis longus, dazu die Musculi tibialis posticus, flexor digitorum communis long. und flexor hallucis long.

In der That verlaufen vorn zwischen Malleolus externus und Tuber calcanei 6 Sehnen, die isolirten Muskeln angehören und deren Insertion an den Fussknochen von ihrer Selbstständigkeit zeugt. Diese 6 Sehnen laufen unter einem fibrösen Bande weg, welches sich aussen am Malleolus und am Talus ansetzt und an der Innenseite des Calcaneus endet. Es hat drei Fächer. Das erste Fach befindet sich dicht über dem Talushals und dient zweien Sehnen zum Halt. Diese Sehnen gehören zwei Muskeln an, deren gemeinsamer Ursprung das Capitulum fibulae und die drei oberen Viertel des Fibulaschaftes sind. Die äussere der beiden Sehnen inserirt breit an der Basis ossi metatarsi V. Dieser ihr angehörende Muskel entspricht dem bei normalen Verhältnissen öfters gesondert auftretenden Peroneus III. Er kann also hier nicht als einer der oben postulirten Muskeln zählen. Die innere Sehne geht mit vier Strängen an die Rückenaponeurosen der zweiten bis fünften Zehe. Der zugehörige Muskel hat seinen Ursprung vorn am oberen Drittel der Fibula und an der Kniegelenkscapsel, er entspräche also dem Extensor digitorum communis longus. Das zweite Fach enthält ebenfalls zwei Sehnen, welche dem Extensor hallucis long. und dem Tibialis anticus angehören. Der erste entbehrt des Ursprunges am Ligamentum interosseum, weil dieses vollständig fehlt; dem anderen (Tibial. antic.) fehlt zum normalen Ursprung der Condylus externus tibiae, der äusseren Fläche und das Ligamentum interosseum. Ausserdem ist nur noch sein Ursprung an der Fascia cruris vorhanden, hier legt er sich dicht an den Extensor digitorum communis longus mit seinem oberen Kopf und mit seinem unteren an den Extensor hallucis longus an. Die Insertion findet am Ligamentum talo naviculare inferius, dem ersten Keilbein und der Basis ossis metatarsi hallucis statt. Im dritten Fach liegen ebenfalls zwei Sehnen. Die eine dünnere läuft in vier isolirten Strängen zur Plantarseite der zweiten bis fünften Zehe. Der Ursprung dieses Muskels ist die vordere Kniegelenkscapsel für den kurzen Kopf, und das Capitulum fibulae für den langen Kopf. Zwischen beiden Köpfen ist eine sehnige Einschaltung, die sich an die Fibula anheftet. Die zweite stärkere Sehne

dient, sobald sie das Sehnenfach verlassen hat, den *Lumbricales* zum Ursprung. Vom Fersenbein her kommt ein schmaler Muskelzug, welcher mit der *Caro quadrata* (kurze Zehenbeuger) identificirt werden muss. Der Muskel der anderen Sehne entspringt an dem mittleren Drittel der Innenseite der *Fibula* und geht mit einem schmalen Fascienstreifen bis zum Ursprung des vorbeschriebenen Muskels. Der Insertion nach entspricht der erstere der beiden Muskeln dem normalen *Flexor digitorum* und der zweite dem *Tibialis posticus*. Die Ursprünge beider Muskeln, die ja normaler Weise zum grossen Theil von der *Tibia* kommen müssten, lassen die Identität mit Muskeln eines normalen Unterschenkels nicht erkennen.

In dieser Gruppe müsste auch der lange Beuger der *Grosszehe* liegen, er ist aber hier nicht vorhanden.

Die zweite Gruppe liegt nunmehr zwischen *Calcaneus* und *Malleolus externus*.

Wir müssten den *Peroneus longus* und *brevis* dort zu suchen haben. Es lassen sich auch in der That zwei Sehnen isoliren, welche mit einer breiten, straffen am *Fibula*ende angehefteten Schlinge dicht hinter dem *Tuber calcanei* nach dem Aussenrande des Fusses ziehen. Die Schlinge ist zum Theil aus einer fascienartigen Verbreiterung der oberflächlichen dieser beiden Sehnen gebildet. Die Sehne selbst geht als ziemlich dünner Strang unter der *Caro quadrata* in unmittelbarer Nähe des *Tarsometatarsalgelenkes* der *Kleinzehe* hinweg und tauscht mit dessen Kapsel einige kurze Fasern aus. Von da läuft sie schief nach vorn und oben über die *Planta pedis* und inserirt am ersten Keilbein und der *Basis ossis metatarsi I.* und *II.* Wir erkennen an dieser Insertion den *Peroneus longus*. Normaler Weise soll der Ursprung desselben das *Capitulum fibulae* und die äussere Fläche der *Fibula* bis zum unteren Viertel sein, der Muskel haftet aber nur am *Capitulum fibulae* mit einer stärkeren Portion und am oberen Drittel des *Fibulaschaftes* mit einer schwächeren Portion. Die tiefliegende Sehne in dieser Gruppe inserirt breit an der *Tuberositas ossis metatarsi V.* Der zugehörige Muskel entspringt breit an den beiden mittleren Vierteln der

Hinterfläche der Fibula, er ist ungefähr doppelt so stark als der *Peroneus longus*, er ist zweifellos identisch mit dem *Peroneus brevis* eines normalen Unterschenkels.

Die dritte Gruppe hat ihren Ansatz am *Tuber calcanei*. Eine einzige breite, kurze Sehne, zu der drei Muskelbäuche gehören, inserirt hier. Zwei der Muskeln sind symmetrisch oberflächlich gelegen, darunter befindet sich ein breiter voluminöserer. Die symmetrischen sind als *Gastrocnemius* kenntlich. Sie wurden bei der Operation durchschnitten. Am Präparat sind Ursprünge von geringer Mächtigkeit an der hinteren Kapselwand des Kniegelenks vorhanden. Der tiefliegende, als *Soleus* kenntliche Muskel entspringt scharf am Innenrande des Fibulaknorpels und schickt eine dünne halbmondförmige Fascie nach oben, unter dieser liegt der oben genannte Schleimbeutel. Am unteren Innenrande der Kniegelenkskapsel befindet sich auch ein Rest des bei der Operation vollständig durchtrennten *Musculus popliteus*. Die Insertion desselben findet vorn an der Fibula und an der Gelenkkapsel statt, da wo der *Flexor digitorum* seinen Ursprung nimmt. Es liegt an dieser Stelle kein Gebilde, welches als ein Rudiment der Tibia angesehen werden könnte. Ein zu dieser Gruppe gehörender *Musculus plantaris* ist nicht vorhanden.

Ueber die Muskeln des Fusses ist nichts Besonderes zu bemerken.

4. Gefässe und Nerven.

Fig. 4 und 5.

Auf dem inneren Rande des *Soleus* zwischen dem inneren Kopf des *Gastrocnemius* und dem *Flexor digitorum communis* dicht unter dem Ursprung desselben an der Kapsel liegt die *Arteria poplitea*. Ein Ast derselben geht rückläufig nach der Kapsel, ein zweiter nach dem kurzen Muskelrest des *Popliteus*. Etwa fingerbreit darunter theilt sich der Hauptarterienstamm in zwei Aeste, einen längeren hinteren und einen kürzeren vorderen. Der hintere läuft zwischen *Flexor digitorum communis longus* und *Soleus* gemeinsam mit einem

starken Nerven, dem Tibialis (posticus), an der Innenseite der Fibula mit einem Bogen nach vorn zur Planta pedis. Die Arterie theilt sich, sobald sie den Bogen nach vorn gemacht hat, in zwei Hauptäste, von denen der eine die Caro quadrata durchbricht und an die Kleinzehenseite geht. Der andere verläuft zwischen Caro quadrata und dem darunter liegenden Flexor digitorum communis brevis an die Grosszehenseite. Der kurze vordere Ast der getheilten Poplitea spaltet sich wieder in einen kurzen etwas nach oben ziehenden und in einen längeren abwärts ziehenden Ast. Der kurze geht unter dem Flexor digitorum communis longus zum Musculus tibialis antic. Der lange Ast läuft zwischen Flexor digitorum communis longus und Tibialis anticus gerade nach unten und wendet sich, nachdem er unter dem Bande für die vorderen sechs Sehnen gegangen ist, auf den Fussrücken. Diese Arterie kann als Tibialis antica gelten.

Von den Venen ist nichts von Bedeutung anzugeben.

Ueber die Nerven mag das Folgende genügen. Der Nervus tibialis (post.) hält sich, wie es normaler Weise der Fall ist, an den Lauf der Arteria tibialis postica und versorgt die Planta pedis. Der Tibialis anticus seu peroneus profundus kommt zwischen den Mm. flexor digitorum communis longus und Tibialis anticus unter dem breiten dreifächerigen Bande zum Fussrücken. Auf der Rückseite zwischen den Mm. peronei tritt der Peroneus superficialis heraus, wendet sich nach vorn und geht als dünner Ast an das Dorsum pedis.

Andere Nervenäste, wie Saphenus und Suralis, sind vorhanden, bieten aber in ihrem Lauf und in ihren Endigungen keine beachtenswerthen Varietäten.

Nach diesen Erörterungen mag eine Parallelisirung dieses Falles von totem Defekt der Tibia mit den in der Litteratur verzeichneten Platz finden.

Casuistik.

Der Billroth'sche Fall, der wie der unserige die rechte Körperseite betrifft, hat mit diesem die grösste Aehnlichkeit. Die geringe Streckungsfähigkeit des Unterschenkels,

sowie die exquisite Supinationsstellung des Fusses sind dort wie hier vorhanden. »Die Patella hatte eine eigenthümliche längliche Form, die Kniegelenkscapsel schien durchaus normal, nur fehlte das Ligamentum laterale internum, die Form der Condylus femoris war genau wie an dem anderen in Bezug auf das Kniegelenk durchaus normalen Femur. Ich führte oberhalb der Patella durch die dicke Sehne der vereinigten Extensorum cruris einen Schnitt quer über das Kniegelenk und klappte die Patella nach unten herunter. Es bot sich die glatte Innenwand der Capsel dar und eine kleine dem oberen, leicht nach hinten luxirten Ende der Fibula angehörige Gelenkfläche; die Patella hat nach unten zu (etwa der Tuberositas tibiae entsprechend) einen dreieckigen Fortsatz mit einer dem Gelenk anliegenden Knorpelfläche; es fehlt ein eigentliches Ligamentum patellae. An der Stelle, wo die Ligamenta cruciata sitzen sollten, befinden sich einige stärker hervorspringende Synovialfalten, die jedoch nicht gekreuzt, sondern parallel von oben nach unten verlaufen.«

Den knorpeligen Fortsatz der Patella hält Billroth für einen Rest der Tibia. Hier wie dort sind Muskeldefekte vorhanden. Hier fehlt Flexor hallucis longus und Plantaris, dort Flexor hallucis und Tibialis anticus.

Der Albert'sche Fall ist folgender: »Ein 9 Monate altes Mädchen wurde auf die Klinik gebracht mit der Angabe, dass es einen Fehler im rechten Kniegelenke auf die Welt mitgebracht habe, den die Aerzte nicht verstehen. Das Kind war am ganzen Körper gut ausgebildet, wohlgenährt, intelligent. Der rechte Fuss war in sehr mässiger Varusstellung. Fasste man den Unterschenkel, der vollkommen normal aussah, so konnte man ihn im Knie gegen den Oberschenkel nach einwärts und auswärts abknicken, drängte man ihn in seiner Axe aufwärts, so liess er sich eine Strecke vorschieben und dabei fühlte der Finger an der Aussenseite des Condylus lateralis einen dem Unterschenkel angehörigen knöchernen Vorsprung sich bewegen, der weiter abwärts verfolgt, sich als das obere Ende der Patella erwies, die also an der Aussenseite der lateralen Schenkelcondylen wie eine Stange auf- und abwärts bewegt werden konnte. Bei diesem

Manöver sah man, dass der Condylus medialis des Oberschenkels deutlich hervortrete. Der Finger konnte seine ganze Gelenkfläche umgreifen. — Der Malleolus (internus) fehlte und indem man nun bis aufwärts tastete, fand man von der Tibia keine Spur; das ganze Knochengerüste des Unterschenkels bestand aus der Fibula. Die Patella war vollkommen ausgebildet. Die Muskulatur des Unterschenkels anscheinend kräftig entwickelt, alle Bewegungen, die das Kind mit dem Fusse und den Zehen vornahm, wurden kräftig ausgeführt. Eine genaue Untersuchung des ganzen Skeletts ergab, dass nirgend ein Mangel oder eine Difformität vorhanden ist.« Die geringe Varusstellung des Fusses schien für Albert kein Grund zu sein nicht eine conservative Behandlung des defekten Gliedes einzuschlagen. »Es wurden die Wände der Fossa intercondyloidea femoris so reseziert, dass eine keilförmige Grube mit spongiösen Wandungen entstand. In diese Grube wurde das passend zugeschnittene obere Ende der Fibula eingesetzt und durch einen quer durch dasselbe und durch die Condylen des Femur gezogenen Draht fixirt. Nach fieberlosem Verlauf ist knöcherne Vereinigung in geringer Flexionsstellung eingetreten.« (Referat.)

Die beiden Fälle über partiellen Defekt der Tibia von Meyersohn und Pauly haben auch einiges mit den totalen Defekten gemeinsam. Beide sind rechtsseitig. Meyersohn beschreibt einen rudimentär entwickelten Unterschenkel, an dessen Kniegelenk das Ligamentum accessorium laterale und die Ligamenta cruciata fehlen. Die Zwischenbandscheiben sind nur rudimentär vorhanden. Pauly hat einen pyramidenartigen Rest der Tibia am Kniegelenk gefunden. Fibula war vorhanden, stark verdickt. Es findet sich eine Articulation der Fibula mit dem Calcaneus vor. In das Talofibulargelenk ragt von der hinteren Kapselwand ein halbrunder Meniscus hinein. Die Gelenkverbindung zwischen Fibula und Talus und Calcaneus ist eine sehr straffe. Die Stellung des Fusses ist eine total supinirte. Von den Muskeln fehlt kein einziger. Der Unterschenkel wurde nach der transcondylären Methode nach Carden abgelöst.

Hypothese über Veranlassung dieser Missbildung.

Vielleicht nicht zufällig ist das Factum, dass alle diese Tibiadefekte, drei vollständige und zwei theilweise, sich an der rechten Extremität vorfinden. Eine sichere Erklärung hierfür haben wir nicht und vielleicht erst der Zufall wird es entscheiden, ob eine inoportune Lage des Foetus im Uterus oder ein sonstiges entwickelungshinderndes Moment in der Foetalperiode die Ursache davon ist. Bei Besprechung des Billroth'schen Falles neigt sich Hueter der Ansicht Cruveilhiers zu: »C. mag für einzelne der hier erwähnten Missbildungen vielleicht Recht haben, wenn er der Bildung von adhäsiven Strängen der Eihäute, welche die Fruchthöhle durchziehen, die mangelhafte Entwicklung einzelner Extremitätenstücke Schuld giebt.«

Hasse sucht die Veranlassung der Missbildung in dem Pauly'schen Falle darin, dass das Amnion zu eng sei.

Gegen das sogenannte Versehen, worauf ja in unserm Falle die Mutter des Kindes viel Gewicht legt, als Ursache der Missbildung, spricht sich Förster in seiner Schrift über die Missbildungen des Menschen aus (Seite 4). Unter anderem betont er, dass das angebliche Versehen meist stattgefunden hat in einer Graviditätsperiode, in welcher der Foetus bereits vollständig entwickelt ist. Hier hat das Versehen in der zweiten Hälfte der Gravidität stattgehabt, somit ist die Annahme der Mutter durchaus falsch.

Vergl. anatomische Bemerkung.

Schliesslich sei hier noch eine Frage aus der comparativen Anatomie berührt. Diese stellt die Tibia mit dem Radius gleich. Jedoch aus dem Factum, dass die defekte Bildung der Tibia sowie die der Ulna eine grosse Seltenheit ist, während gerade Radius und Fibula viel häufiger Defekte

zeigen, lässt sich wohl der Schluss ziehen, dass nicht Tibia und Radius, sondern Tibia und Ulna für gleichwerthig zu erachten sind.

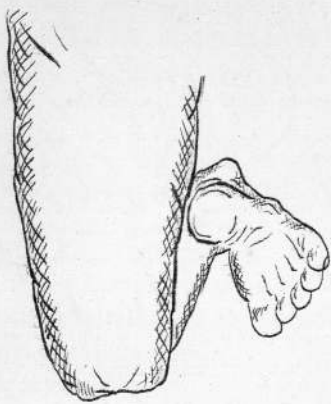
Herrn Dr. Völker, Vorstand der chirurgischen Abtheilung des herzoglichen Krankenhauses zu Braunschweig, welcher mir in gütigster Weise den Fall zur Bearbeitung überlassen hat, sage ich meinen herzlichen Dank.

Litteratur.

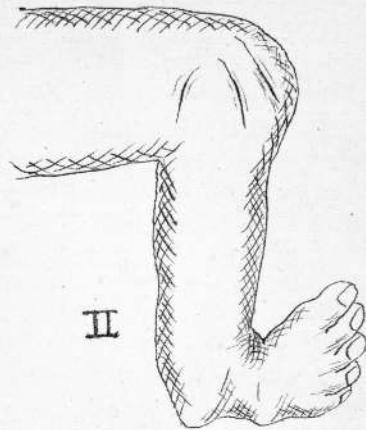
1. Ammon, die angeborenen chirurgischen Krankheiten des Menschen. Berlin 1839.
2. Foerster, Die Missbildungen des Menschen. Jena 1861.
3. Otto, monstorum sexcentorum descriptio anatomica. Breslau 1841.
4. Ahlfeld, Atlas der Missbildungen des Menschen.
5. Billroth, Ueber einige durch Knochendefekte bedingte Verkrümmungen des Fusses, Langenbecks Archiv I. B. 1861.
6. Albert, Implantation der Fibula in die Fossa intercondyloidea femoris bei angeborenem Defekt der ganzen Tibia. Wiener Presse, 1877.
7. Referat über den Albert'schen Fall, Wiener medicinische Wochenschrift, 1877 pag. 302.
8. Meyersohn, Ueber congenitale Defekte an den Extremitäten. Virchow's Archiv 76. B. 1879.
9. Pauly, Ein Fall von Klumpfuss durch Mangel der Diaphyse und unteren Epiphyse der Tibia. 8. Chirurgencongress, 1879.
10. Hueter, Klinik der Gelenkkrankheiten. I. Theil, 2. Ausgabe.



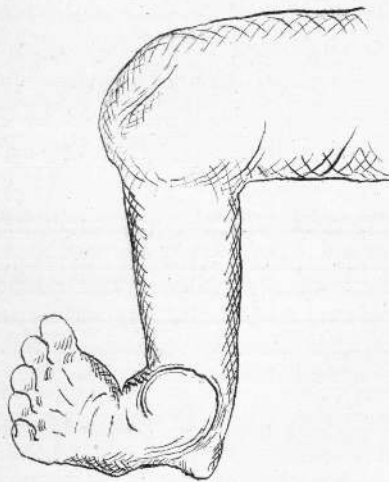




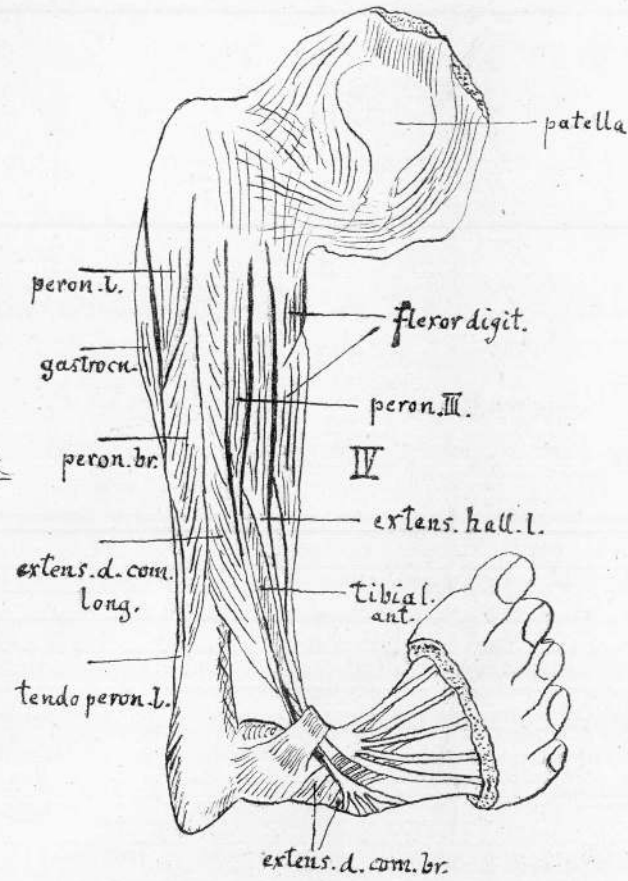
I



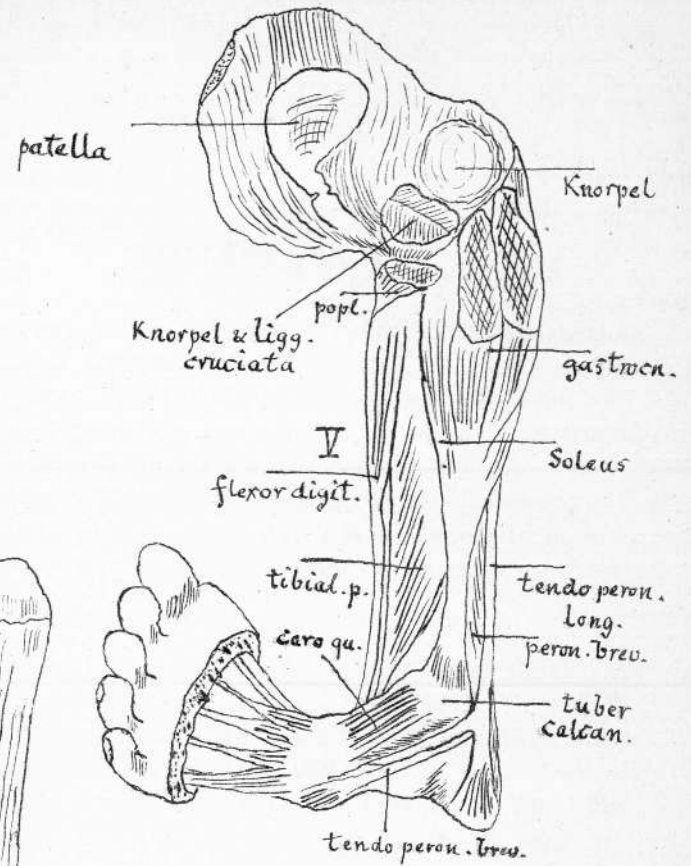
II



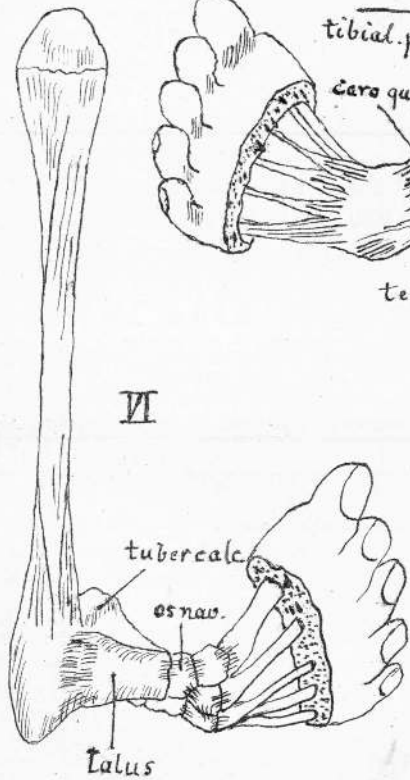
III



IV



V



VI

Vita.

Ich, Heinrich Leonhard Thümmel, bin als Sohn des Pastors Moritz Thümmel und seiner Ehefrau Agnes geb. Bach zu Eutzsch bei Wittenberg am 26. Februar 1857 geboren. Meinen ersten Unterricht genoss ich im väterlichen Hause. In den Jahren 1868—1873 besuchte ich das Gymnasium zu Salzwedel. Vom Jahre 1874 ab war ich Schüler des Stadtgymnasii zu Halle a. S. Als solcher bestand ich zu Michaelis 1879 die Maturitätsprüfung. Ich wandte mich dem Studium der Medicin zu und besuchte zwei Semester die Hochschule zu Erlangen. Dasselbst hörte ich die Vorlesungen folgender Herren Professoren und Docenten: J. v. Gerlach, L. Gerlach, Rosenthal, Volhard, Wagner. Seit Michaelis 1880 studirte ich in Halle und bestand daselbst am Ende des Sommersemesters 1881 das Tentamen physicum. Die medicinische Staatsprüfung beendete ich am 28. Februar 1884. In Halle hörte ich die Vorlesungen der Herren Professoren und Docenten: Ackermann, Bernstein, Eberth, Erdmann, Graefe, Harnack, Hessler, Hitzig, Knoblauch, Kohlschütter, Kraus, Küssner, Oberst Olshausen, Pott, Solger, Schwarz, Seeligmüller, Taschenberg, von Volkmann, Weber, Welcker.

Allen meinen verehrten Herren Lehrern sage ich an dieser Stelle herzlichen Dank.

Am 1. April 1884 erhielt ich durch die Güte des Herrn Geh. Rath von Volkmann eine Volontärstelle an der chirurgischen Klinik, in der ich bis Mitte Februar 1885 gewesen bin. Seit Februar 1885 assistire ich im herzoglichen Krankenhause zu Braunschweig.

Das Examen rigorosum bestand ich am 7. Juli 1886.

Thesen:

I.

Uteruskrebs muss, wenn die Umgebung noch nicht ergriffen ist, operirt werden.

II.

Die Curarebehandlung bei Tetanus ist unsicher.

III.

Die Drainage grosser Wunden ist unerlässlich.



14887