außerdem noch das Vorkommen von drüsenschlauchähnlichen Einsenkungen.

Bennecke[2]) glaubt, daß der Befund an elastischen Fasern, die er viermal beobachtete, in der äußeren Lamelle als diagnostisches Mittel zum Beweise des parovariellen Ursprunges verwendbar ist. Es war nicht möglich, in der bisher erschienenen Literatur etwas über ähnliche Beobachtungen zu finden.

Glatte Muskelfasern konnte Bennecke in der eigentlichen Cystenwand nicht nachweisen. Er schließt sich in diesem Punkte der Ansicht Gebhards und anderer an, daß man etwaige Muskulatur als Übergänge aus der parametranen Lamelle ansehen müsse.

Fischel und Killian bezeichnen das Vorkommen von Muskelfasern in der Cystenwand als etwas accidentelles, als eine Beigabe des Lig. lat.; die glatte Muskulatur ist aber nicht in Form einer gleichmäßigen Schicht im breiten Mutterband angeordnet, sondern sie durchzieht dasselbe in größeren oder kleineren Bündeln in den verschiedensten Richtungen.

Der negative Befund einzelner Autoren deute deshalb darauf hin, daß sie zur Untersuchung eine Stelle wählten, in der ein solcher Muskelstrang nicht vorhanden war.

Fischel und Martin fanden in der Cystenwand mehrmals Drüsenschläuche, die sie wegen ihres gleichen mikroskopischen Baues für die durch die gewöhnlich einkammerige Cyste zur Seite gedrängten intakten Parovarialschläuche halten. Auch in den Verhältnissen des Epithels fanden sich mancherlei Verschiedenheiten.

Mit Ausnahme von Koßmann sind sämtliche der hier angeführten Autoren der Ansicht, daß die Parovarialschläuche, ebenso wie die Cysten dieses Organes, mit einschichtigem, flimmerndem Zylinderepithel ausgekleidet sind. Koßmanns negativer Befund findet eine Erklärung durch Spiegelbergs Untersuchungen, die ergeben haben, daß in geschlossenen Cysten infolge des intrakapsulären Druckes eine mechanische Abplattung des zylindrischen Epithels zu einem kubischen und Deck-Epithel stattfinden kann. Das Epithel kann sogar in ganzen Lagen völlig zu Grunde gehen.

Vereinzelt findet man an der Innenwand kleine papillenartige Erhebungen, die aber nicht im Sinne einer proliferierenden Tätigkeit, sondern — nach Martin — als Reste der ursprünglichen Falten des Parovariums aufzufassen sind.

Der Inhalt der Cysten ist in der Regel eine dünne, farblose wasserklare Flüssigkeit von niedrigem spezifischen Gewicht (1004—1005). Blutig gefärbter Inhalt weist gewöhnlich auf vorausgegangene intrakapsuläre Blutung hin, wie wir sie nicht selten bei Stieltorsionen sehen.

Die Möglichkeit der Achsendrehung einer Parovarialcyste ist an die Existenz eines Stieles geknüpft. Da nun die Parovarialcysten sich rein intraligamentär entwickeln, sind in der Tat die Verhältnisse für eine Stielbildung dieser Cysten wenig günstig.

Durch die infolge des Wachstums des Tumors entstehende Dehnung des das Parovarium einschließenden Teiles des breiten Mutterbandes nähert sich der Tumor

rasch dem ampullären Teile der Tube und der Fimbr. ovarica und dehnt diese Gebilde so, daß sie einen großen Teil seiner Peripherie umkreisen. Dem Gesetz der Schwere folgend, sinkt dann der Tumor in den freien Raum des kleinen Beckens und zieht dabei das Lig. lat., in das er eingelagert ist, das Ovarium, das Lig. ovar. prop. und schließlich auch die Tube, mit der er, wie schon vorhin erwähnt wurde, verwachsen ist, nach sich. Hat der Tumor eine solche Größe erreicht, daß er den verfügbaren Raum im kleinen Becken ausfüllt, so wächst er, ebenso wie der schwangere Uterus, in die Bauchhöhle hinein und zieht den tiefer liegenden Teil, vorausgesetzt, daß keine Adhäsionen mit der Wand des kleinen Beckens bestehen, nach sich. Solange der Tumor in dem kleinen Becken liegt, sind die Chancen für die Einleitung einer Achsendrehung nur gering, weit größer werden sie dagegen in dem Moment, wo er in das große Becken übertritt. Er gelangt hier in einen in jeder Richtung freien Raum, in dem sich nun seine Prädisposition zu Lokomotionen, besonders aber zum Überschlagen, in ausgedehntem Maße geltend machen muß. Auf der Rückseite leisten jetzt die hinteren und seitlichen Wände des großen Beckens, namentlich aber die Wirbelsäule, Widerstand, dagegen ist vorn und zum Teil auch seitlich der Widerstand der Bauchdecken kaum noch zu rechnen. Wie nun der aufsteigende schwangere Uterus aus diesen Gründen eine bedeutende Erhöhung seiner normalen Anteflexion durch ein Überschlagen nach vorn erfährt, so wird in noch weit höherem Maße dies bei der

geringer befestigten Parovarialcyste stattfinden müssen. Mit diesem Überschlagen macht also die Geschwulst eine Drehung um eine mehr oder weniger horizontale Achse, die gewöhnlich nur geringen Grades sein wird, doch mitunter auch ausgiebiger sein kann. Fälle geringeren Drehungsgrades, etwa um 90°, werden aber nur ausnahmsweise hinreichen, um jene der Torsion eigentümlichen Folgeerscheinungen heraufzubeschwören. Es müssen demnach noch andere Momente hinzukommen, die uns das Zustandekommen einer weiteren Drehung verständlich machen.

Viele Ursachen hat man bisher dafür angeschuldigt. Nicht unwichtig erscheint es uns, hier vorerst die Frage bezüglich der Größe der Tumoren zu erörtern. Wie die Literatur zeigt, sind bei weitem am häufigsten solche mittlerer Größe beobachtet. Ein kleiner Tumor, dem die, wie wir bereits ausgeführt haben, die erste Drehung um ca. 90° bewirkende Eigenschwere fehlt, wird ebenso wenig wie ein größerer, das Abdomen vollständig ausfüllender Tumor Veranlassung zu einer Torsion geben, wenn wir auch, wie der von Payer veröffentlichte Fall zeigt, ihr Vorkommen nicht gänzlich leugnen dürfen. Schauta stellt es aber als unwahrscheinlich hin, daß die peristaltischen Bewegungen der Därme an sich imstande wären, solche große Tumoren in so ausgiebiger Weise zu dislocieren, wie es besonders Küstner erwähnt.

Martins Annahme, daß besonders Frauen in ländlichen Berufen wegen ihrer meist durch die Art

der Beschäftigung bedingten gebeugten Haltung für Stieldrehung disponiert sind, trifft gewiß für den geringeren Grad der Torsion zu, doch gibt er damit noch keine Erklärung für eine weitere Drehung über 90° hinaus.

Was den verschiedenen Füllungsgrad der Gedärme, die Peristaltik derselben und den verschiedenen Füllungsgrad der Blase anbetrifft, so sind dieselben entschieden nicht von dem Einfluß auf die Torsion, welchen man ihnen oftmals zugeschrieben hat, denn bei mittleren Tumoren, ganz abgesehen von den ganz großen, dürfte diese Kraft wohl kaum genügen. Eine Torsion wird sicherlich um so leichter erfolgen, je beweglicher die Geschwulst durch einen langen Stiel inseriert ist und je geräumiger die Bauchhöhle ist. Intercurrente Schwangerschaft und Geburt, Ascites und abnorme Schlaffheit der Bauchdecken sind ebenfalls zweifellos ätiologisch wichtige Momente der Torsion. Wie ein bestehender Ascites die Beweglichkeit des Tumors bedeutend erhöhen und so eine Achsendrehung sehr wesentlich begünstigen kann, ebenso wird auch durch die Entleerung des schwangeren Uterus die Bewegungs- und somit auch Torsions-Möglichkeit noch bedeutend unterstützt werden. Eine Menge von plötzlichen Einwirkungen speziell auf den Leib wird in der Literatur als Ursache der Stieldrehung bezeichnet. Dahin gehören Fälle von Torsionen nach Bücken, um einen Gegenstand aufzuheben, Erbrechen, Husten, Fall und intensiver Aktion der Bauchmuskulatur bei der Stuhlentleerung.

Obgleich, wie wir gesehen haben, die verschiedensten Ursachen zur Erklärung der Stieldrehung herangezogen sind, scheint auch heute noch das Wort Olshausens: „Die Ursachen der Drehung sind noch nicht vollkommen klar“ zu Recht zu bestehen.

Als eine der schlimmsten, freilich auch seltensten Folgen der Stieltorsion ist die Darmocclusion anzusehen, für die uns Fall XVIII ein Beispiel gibt, wo entzündliche Verwachsungen von Darm und Cyste und nachfolgende Kompression des Darmes zu einer Perforationsperitonitis führten. Dieser Fall lehrt, daß man bei Ovarial- und Parovarialtumoren mit peritonitischen Erscheinungen sobald als möglich operativ eingreifen und sich nicht, wie es noch manche tun, in Anbetracht dessen, daß es sich nur um eine Fremdkörperperitonitis handelt, abwartend verhalten soll. Diese Patientin wäre voraussichtlich ebenso, wie die übrigen, hätte sie sich rechtzeitig zu einer Operation entschlossen, gerettet worden.

In Fall XVII bildete die Cyste sogar ein Geburtshindernis. Auch hier war eine Rettung des Kindes, hätte man den Tumor rechtzeitig bemerkt, möglich. Für die Mutter bestand aber auch nach dem Tode des Kindes insofern noch eine Gefahr, als ohne ärztlichen Eingriff eine Darmruptur sehr wahrscheinlich eingetreten wäre, die die Erhaltung des Lebens sehr in Frage gestellt hätte.

Bezüglich der Therapie mögen noch einige Worte zugefügt werden. Früher glaubte man, daß die Punktion der Cyste genüge, die Patientin von ihren Beschwerden

zu befreien. Diese Therapie ist zum Mindesten unsicher, da die Geschwulst häufig, wie das auch schon vielfach beobachtet ist, recidiviert und, falls vorher eine Stieltorsion bestanden hat, die früheren Symptome von Neuem auftreten. Man neigt heute mehr der Radikaloperation zu, die, unter streng aseptischen Kautelen ausgeführt, kaum noch als ein lebensgefährlicher Eingriff angesehen werden kann. Eine Punktion wäre nach unserer Anschauung nur dann berechtigt, wenn hohes Alter der Patientin oder Komplikationen irgend welcher Art die Radikaloperation verbieten.

Zum Schlusse ist es mir eine angenehme Pflicht, Herrn Professor Dr. Sarwey für die gütige Überlassung des Falles und Herrn Professor Dr. Büttner für die Anregung zu dieser Arbeit und für seine freundliche Unterstützung bei ihrer Anfertigung auch an dieser Stelle meinen verbindlichsten Dank auszusprechen.

Literatur.

1. Beck, Münch. Med. Wochenschr. 1902, pag. 1550.
2. Bennecke, Dissert. Göttingen 1902.
3. Centralblatt für Gynäk. 1894, pag. 685 u. 701.
4. „ „ „ 1895, pag. 913.
5. „ „ „ 1896, pag. 330.
6. „ „ „ 1901, pag. 1184.
7. „ „ „ 1902, pag. 21 u. 454.
8. „ „ „ 1905, pag. 468.
9. „ „ „ 1906, pag. 478.
10. Engström, Monatsschrift für Geburt und Gynäkologie Bd. III, 1896, pag. 13.
11. Fehling, Lehrbuch der Frauenkrankheiten.
12. Fischel, Archiv für Gynäkol. 1880.
13. Frangenheim, Diss. Berlin 1903.
14. Graf v. Wiser, Diss. Bonn 1895.
15. Killian, Arch. für Gynäk. 1885.
16. Koßmann, in Martins, „die Erkrankungen der Eierstöcke“, 1899.
17. Küstner, Centralblatt für Gynäk. 1891.
18. Martin, „Die Erkrankungen der Eierstöcke“ 1899.
19. Monatsschrift für Geb. u. Gynäk. Bd. XII u. XIV.
20. Olshausen, Krankheiten der Ovarien 1886.
21. Pfannenstiel, in Veits „Handb. d. Gynäk.“ Bd. III.
22. Saßmann, Diss. Erlangen 1902.
23. Seitz, in Hegars „Beiträge z. Geburtsh. u. Gynäk.“ 1906.
24. Schauta, Lehrb. d. gesamt. Gynäk. Aufl. III, Teil III 1907.
25. Winckel, Lehrb. d. Frauenkrankheiten 1891.
26. Thorn, Diss. Halle 1885.

Lebenslauf.

Ich, Erdmann Ewald Paul Haug, Sohn des Gutsbesitzers Gustav Haug in Reesdorf, Bez. Magdeburg, und seiner Ehefrau Friederike, geb. Böldecke, wurde am 15. Juli 1879 in Reesdorf geboren. Ich besuchte die Gymnasien in Burg b. M. und Torgau und verließ letzteres im Herbst 1901 mit dem Reifezeugnis. Meine medizinischen Studien begann ich in Halle, wo ich gleichzeitig von Oktober 1901 bis April 1902 meiner Dienstpflicht im 36. Infanterie-Regiment genügte. Seit Herbst 1902 studierte ich in Berlin, seit Herbst 1903 in Rostock und bestand hier Ostern 1904 das Tentamen physicum. Während der folgenden drei Semester hörte ich Vorlesungen in Berlin und ging im Herbst 1905 nach Rostock zurück, wo ich im Winter-Semester 1906/07 die ärztliche Staatsprüfung ablegte.

R. BIBLIOTECA MEDICA DI ROMA

14337

Letzter Partus vor 6 Jahren. Am 13. März 1894 verspürte Patientin nach dem Heben eines schweren Waschbottichs plötzlich einen derartig heftigen Schmerz im Unterleib, daß sie kurz darauf bewußtlos wurde. Nach 10tägigem Krankenlager war das Allgemeinbefinden bis auf einen dumpfen Schmerz im Unterleib wieder gut. Am 17. April plötzlich erneuter heftiger Schmerzanfall. Bei der 2 Tage später erfolgenden Aufnahme in die Klinik wurde die Diagnose auf Kystom in einem wahrscheinlich durch Stieltorsion bedingten Entzündungszustande gestellt. Die gleich darauf vorgenommene Laparotomie ergab folgenden Befund: Die ganze in der rechten Beckenhälfte liegende Geschwulst gehört den linken Adnexen an und besteht aus 2 getrennten Tumoren, einer ca. straußeneigroßen Parovarialcyste von rotbrauner Färbung und blutigserösem Inhalt, sowie einem stark hühnereigroßen Fibrom des ligament. lat., das anfänglich für ein Hämatom gehalten wurde. Der Stiel der Parovarialcyste, durch Tube mit Ovarium und lig. lat. gebildet, zeigte an 2 verschiedenen Stellen Torsionen, die augenscheinlich zu verschiedenen Zeiten stattgefunden hatten, eine doppelte, linksgewundene, in der Gegend des ostium abdominale der sehr lang gedehnten Tube und eine ebenfalls linksgewundene in der Gegend des ostium uterinum der Tube, unmittelbar am Uterus.

Letztere Drehung war augenscheinlich die ältere und ist am 13. März entstanden, denn die Züge der Spirale waren durch peritonitische Schwielen und Adhäsionen, zum Teil schon derber Natur, bedeckt.

Die zweite Drehung in der Gegend des Ostium abdominale der Tube ist wahrscheinlich am 17. April entstanden und hatte jenen letzten Schmerz verursacht. Die Züge der doppelten Spirale waren gänzlich frei von peritonitischen Verwachsungen.

V. Mittermaier[4]) demonstrierte am 15. Januar 1895 in der Sitzung der geburtshülflichen Gesellschaft zu Hamburg einen stark mannskopfgroßen Parovarialtumor mit doppelter Stieltorsion. Der Tumor stammt von einem 18jährigen Mädchen, das plötzlich nach einem Fall erkrankte. Temp. 38,2, Puls 120, Erbrechen.

Laparotomie: bläulich verfärbte, von Peritoneum überzogene zweimalstielgedrehte rechtsseitige Parovarialcyste. Stiel sehr sulzig, blaurot, dick. Keine Verwachsungen. Geringer Ascites. Über den Tumor verläuft die Tube. Das Ovarium, vom Tumor getrennt, ist durch Blutung in dasselbe und durch Stauung stark vergrößert. Nach Exstirpation fieberfreier Verlauf.

VI. Sonnenburg[22]) operierte im Jahre 1897 einen mit Appendicitis kombinierten Fall von stielgedrehter Parovarialcyste.

Die Patientin hatte vor 2 Jahren den ersten und im Mai des folgenden Jahres den zweiten Anfall von Appendicitis durchgemacht unter den bekannten Erscheinungen: Schüttelfrost, Fieber, Schmerzen im rechten Unterbauch.

Am 14. Februar 1897 abermalige Erkrankung mit den genannten Erscheinungen. Bei der Aufnahme in die Klinik schmerzhafter, aufgetriebener Leib, Temp. 38,8, Puls 118, kein Erbrechen.

Vor der Operation am 15. Februar wurde in Narkose eine harte Resistenz palpabel, während man nach links hin einen gewaltigen deutlich fluktuierenden Tumor fühlte. Nach dem Bauchschnitt fand sich links ein bläulich schimmernder, prall gespannter Tumor, der sich bequem in die Bauchhöhle hineindrücken, dagegen nicht eventerieren ließ. Es mußte deshalb die Punktion gemacht werden, die eine wasserklare, ganz geruchlose Flüssigkeit ergab. Nach Entleerung des Tumors wurde derselbe vor die Bauchwunde entwickelt. Hier fand man, daß der Tumor an einem $2^1/_2$ mal um seine Achse gedrehten Stiel hing. Letzterer war weder verfärbt, noch sonst irgendwie entzündlich verändert. Nach weiterer Entfernung des Appendix in üblicher Weise Tamponade beider Bauchwunden. Normaler, glatter Verlauf.

VII. In der Sitzung der gynäkologischen Gesellschaft zu Dresden demonstrierte Brosin am 11. Mai 1897 eine Parovarialcyste mit Stieldrehung, dem Küstnerschen Gesetz entgegengesetzt, begleitet von Hämatombildung des Ovariums, ohne weiter auf den näheren Befund einzugehen.

VIII. Herbeaux[22]) beobachtete 1899 einen weiteren Fall, den er in der Société anatomo-clinique de Lille bekannt gab. Es handelte sich um eine Parovarialcyste, die einen deutlich gedrehten Stiel zeigte.

Die anfänglich auf Myom gestellte Diagnose erwies sich bei der Operation als irrig. Es war eine

ausgesprochene Parovarialcyste, deren Entfernung leicht gelang. Die Heilung verlief ohne jede Komplikation. Der Inhalt der Cyste war, von dem gewöhnlichen wasserhellen Charakter abweichend, durch Blutergüsse in eine chokoladenfarbene Flüssigkeit umgewandelt.

IX. Orthmann[7]) bespricht am 8. November 1901 in der Gesellschaft für Geburtshilfe und Gynäkologie in Berlin ein frisches Präparat einer Parovarialcyste mit Stieldrehung, das von einer IV para stammt. Patientin erkrankte plötzlich am 4. November mit heftigen Schmerzen in der rechten Seite. Bei der Untersuchung ließ sich ein kleinkindskopfgroßer Tumor feststellen, der durch einen dicken Stiel mit der rechten vorwärts geneigten Uteruskante verbunden war. Diagnose: Rechtsseitige Ovarialcyste mit akuter Stieldrehung.

Am 7. November Koliotomie: Von den rechten Adnexen ausgehender tiefblauschwarzer Tumor. Därme und Peritoneum sind stark injiciert; etwas blutig gefärbter Ascites. Der Stiel war einmal genau um 360° entgegengesetzt der Drehung des Uhrzeigers torquiert. Bei genauer Besichtigung zeigte es sich, daß es sich um eine Parovarialcyste handelte, in deren Wand, 12 cm lang, die Tube verlief. Das Ovarium war stark vergrößert, 9 cm lang, ödematös und blutig infiltriert.

X. Berry Hart[6]) operierte eine Cyste parovarialen Ursprunges mit deutlicher Stieldrehung, die er in der Gesellschaft für Geburtshilfe in Edinburg demonstrierte.

XI. Über einen gleichen Fall berichtet Kleinhans im Verein Deutscher Ärzte in Prag am 7. Juni 1901. Hier handelte es sich um eine melonengroße Parovarialcyste mit Stieltorsion. Die Tube und das Lig. ovarii propr. waren fast vollständig abgedreht. Die Cyste hatte hämorrhagischen Inhalt. Kleinhans führt das rasche Wachstum dieses Tumors auf seine Stieldrehung zurück.

XII. Beckh [1]) entfernte bei einer 52jährigen Frau eine fast mannskopfgroße, linksseitige Parovarialcyste mit blutig-serösem Inhalt, die $1^1/_2$mal um ihren Stiel gedreht war. Beide Ovarien wurden, weil kleincystisch degeneriert, ebenfalls entfernt. Wegen Scheidenvorfalls wurde gleichfalls Ventrofixation des retroflektierten Uterus und vordere und hintere Kolporrhaphie gemacht.

XIII. Einen Fall von auffallend langer Tube bei einer stielgedrehten Parovarialcyste beobachtete Payer [7]). Mittels Laparotomie wurde die Cyste uneröffnet entfernt. Sie wog 31 Pfund und enthielt $14^1/_2$ Liter Flüssigkeit. Der Stiel war um 360° gedreht. Die Tube der betreffenden Seite verlief über die größte Circumferenz des Tumors und war im ganzen 76 cm lang, wovon 62 cm auf die Pars isthmica kamen. Das Lumen war allenthalben erhalten, das Epithel dagegen meist zugrunde gegangen. An der Tube war eine ausgedehnte Atrophie der Muscularis und der Hyperplasie der Bindegewebsschichten nachzuweisen. Daneben fanden sich auch hypertrophische Prozesse in der Muscularis,

R. BIBLIOTECA MEDICA DI ROMA

besonders an der Pars ampullaris, ferner zahlreiche interstitielle Blutungen und starke Vermehrung der Gefäße. Das der Cyste anliegende Ovarium war infolge der Stauung stark vergrößert.

XIV. In dem von Saßmann[22]) veröffentlichten Falle aus der Erlanger Universitäts-Frauenklinik handelte es sich um eine 33jährige Handwerkerfrau, die 3mal spontan geboren hatte, zum letzten Mal vor zirka $3^1/_2$ Jahren. Die Menses waren vom 15. Jahre an stets normal und regelmäßig.

Patientin klagte seit ca. $^3/_4$ Jahren über stechende Schmerzen in der rechten Seite des Unterleibs. Zwei Monate nach dem ersten Auftreten der genannten Beschwerden bekam sie eine Unterleibsentzündung und mußte 4 Wochen das Bett hüten. Seit dieser Zeit hat sie das Gefühl, als ob etwas wie ein Kindskopf nach unten dränge. Die Schmerzen sind seitdem nie wieder ganz geschwunden. Urin und Stuhl ohne Beschwerden.

Auf Veranlassung des behandelnden Arztes, der eine Geschwulst konstatierte, wurde Pat. zur Operation in die Klinik geschickt.

Der Untersuchungsbefund bei der Aufnahme ergab Folgendes: Der Uterus ist weich, liegt sinistroretrovertiert und ist fixiert. Rechts neben ihm, durch einen breiten bis an die Cervix reichenden deutlichen Stiel mit ihm verbunden liegt ein etwa apfelsinengroßer praller Tumor, der in mäßigen Grenzen beweglich ist. Tube und Lig. ovar. propr. der rechten Seite lassen

sich auf dem Tumor verfolgen. Rechtes Ovarium nicht fühlbar. Die Geschwulst ist bei der Palpation sehr empfindlich.

Operation 4 Tage später.

Es finden sich zahlreiche gefäßführende Verwachsungen von Dünndarmschlingen untereinander und mit dem Vertex vesicae, die stumpf durchtrennt werden. Man sieht jetzt die Blase ebenfalls verwachsen mit der rechts gelegenen Geschwulst und dem von dieser nach links hinten verdrängten Uterus. Uterus leicht vergrößert, stark hyperämisch. Die Geschwulst ist mißfarbig und fast in ihrer ganzen Ausdehnung mit den umliegenden Organen verklebt. Nachdem die Geschwulst vorsichtig aus ihren Verwachsungen ausgelöst ist, wird ein von ihr ausgehender, von der linken Tube und dem lig. lat. gebildeter Stiel sichtbar, der um 360° gedreht ist. Der Stiel wird dicht am Uterus abgetragen.

Präparat: Über die zwischen den Blättern des lig. lat. liegende Cyste verläuft im Bogen die Tube, von der aus die lang ausgezogene fimbr. ovarica zu dem hinter und unter der Cyste gelegenen Ovarium hinführt. Der Inhalt ist dünnflüssig und blutig-serös. Fieberfreier weiterer Verlauf. Glatte Heilung.

XV. Zacharias[8]) demonstrierte in der fränkischen Gesellschaft für Geburtshilfe und Frauenheilkunde am 28. Juli 1905 das Präparat einer stielgedrehten Parovarialcyste, die von einer 30jährigen Frau stammt, die 4mal geboren hat. Letzte Menses 7 Wochen vor der

Aufnahme. Der Tastbefund ergab einen linksseitigen, sich ins kleine Becken verlierenden Tumor mit glatter Oberfläche. Von ihm getrennt war der Uterus palpabel; rechts Adnexe nicht zu fühlen.

Diagnose: Stielgedrehter linksseitiger Adnextumor bei gleichzeitiger Intrauteringravidität oder geplatzte Extrauteringravidität.

Die Laparotomie ergab eine kokosnußgroße von der rechten Seite ausgehende, doppelt stielgedrehte Parovarialcyste, die auch den Uterus so torquiert hatte, daß sie links zu liegen kam. Außerdem Intrauteringravidität. Die Schwangerschaft wurde durch die Operation nicht unterbrochen.

XVI. Seitz[23]) veröffentlicht zwei weitere Fälle aus der Münchener Universitäts-Frauenklinik.

Im ersten Falle handelt es sich um eine 26jährige Frau, die 2 mal geboren hat. Der letzte Partus liegt 4 Jahre zurück. Menstruation stets regelmäßig, ohne Beschwerden. Vor $1^1/_2$ Jahren traten heftige Schmerzen im Leibe, Magenschmerzen und Erbrechen auf, der Leib war stark druckempfindlich. Die Schmerzen ließen bald wieder nach, doch fühlte sich Patientin nach dieser Zeit nie wieder ganz wohl. Die früher beschwerdefreie Periode verursachte jetzt starke ziehende Schmerzen im Leibe, so daß Patientin das Bett hüten mußte. Seit ungefähr $^1/_2$ Jahre steigerten sich die Beschwerden und waren am stärksten in horizontaler Bettlage. Zur Schmerzlinderung mußte Patientin die Beine hoch an den Leib heranziehen. Der bisher

normale Stuhlgang verursachte jetzt öfters starke Schmerzen. Während der letzten 8 Tage wurden die Schmerzen in der Nacht immer größer, während am Tage Besserung eintrat. Gleichzeitig Übelkeit und Erbrechen. Vom behandelnden Arzt wurde Patientin wegen eines „Eitersackes“ zur Operation in die Klinik geschickt.

Hier war zunächst wegen der starken Druckempfindlichkeit eine genauere Abtastung unmöglich. Es bestanden deutliche peritonitische Erscheinungen. Doch gingen Flatus ab, zeitweise Aufstoßen, 1 mal Erbrechen, Temp. 38, 5, Puls 100. Vaginal ließ sich eine deutliche Prominenz abtasten, deren Natur wegen der heftigen Schmerzäußerung nicht erkannt werden konnte. Da aus der Vagina reichlich eitriges Sekret abfloß, kam man auf den Verdacht, daß es sich um eine eitrige Adnexerkrankung mit Pyosalpinxbildung handele. In der Narkose ließ sich in der linken Seite neben dem vergrößerten Uterus ein cystischer Tumor ziemlich gut isolieren und gegen Uterus und Beckenwand hin und her verschieben. Die rechte Seite war frei. Nach Eröffnung des Douglas floß seröse Flüssigkeit ab, die Cyste wurde in die Wunde eingeleitet, punktiert und ohne Schwierigkeiten herausbefördert. Der Stiel der Cyste war um 180° gedreht. Das linke Ovarium war vergrößert, ohne pathol. Veränderungen und wurde zurückgelassen.

Am Präparat erweist sich die Tube auf 16 cm, die Fimbr. ovar. auf 7 cm Länge gedehnt. Die Cyste hatte Faustgröße. An der Innenfläche kleine Blutgerinnsel,

die Wand ist stellenweise hämorrhagisch durchsetzt. Das Epithel ist zum größten Teil verloren gegangen.

XVII. Fall II.[23])

Die 34jährige Patientin wurde als I para kreißend in die Klinik aufgenommen. Die Schwangerschaft war bisher ohne jede Störung verlaufen. Wehen bestanden seit 2 Tagen, die Hebamme hatte am 2. Tage die Blase gesprengt, doch ging die Geburt trotz guter Wehen nicht vorwärts. Bei der Aufnahme stand der Kopf oberhalb des normalen Beckens etwas nach rechts. Der Muttermund war handtellergroß. Als Geburtshindernis wurde in der Klinik ein im Douglas liegender gut mannsfaustgroßer cystischer Tumor diagnostiziert. Da die Cyste gut beweglich war, gelang es in der Wehenpause sie am Kopf vorbei über das Promontorium hinaufzudrängen. Schon bei der nächsten Wehe trat der Kopf tiefer. Die Geburt ging spontan weiter und brachte nach wenigen Wehen ein frischtotes, ausgetragenes Kind zur Welt. Das Wochenbett verlief fieberlos.

Am 5. Tage nach der Geburt traten plötzlich außerordentlich heftige Schmerzen in der linken Unterbauchgegend auf, Übelkeit, Aufstoßen, Puls 84, Temperatur normal. Zur Schmerzlinderung mußte Morphium gegeben werden. In den nächsten Tagen waren die Schmerzen etwas geringer, Lagewechsel und Aufsetzen verursacht größere Schmerzen. Man nahm eine Stieldrehung der Cyste an.

Am 12. Tage nach dem ersten Auftreten der Torsionserscheinungen wird Coeliotomie gemacht; die Cyste ist sehr beweglich und mit dem linken Ovarium durch einen dreimal gedrehten Stiel befestigt. Das linke Ovarium zeigt keine Veränderungen. Glatte Rekonvalescenz.

Präparat: Über der Cyste verläuft in einer Länge von 8 cm die Tube, der Cystenwand innig anliegend und nur wenig darüber prominierend. Die Fimbria ovarica ist stark ausgezogen. Der Stiel der Cyste besteht aus dem medial. Teil der Tube und dem Ovarium mit dem Ligament. ovar. Die Innenwand der linkskammerigen stahlblauen Cyste ist glatt, an verschiedenen Stellen mit Hämorrhagien durchsetzt und hier verdickt. Von Epithel ist nichts zu erkennen. Die Struktur entspricht im übrigen ganz der bei Parovarialcysten.

XVIII. Der Bericht, den v. Derera[9]) über den in der Budapester Frauenklinik beobachteten Fall gibt, ist kurz folgender:

J. K., 24 Jahre alt, hat niemals geboren, stets regelmäßig menstruiert. Am 13. Februar 1906 fühlte sie während des Aufstehens aus dem Bett so heftige Schmerzen in der linken Unterleibsgegend, daß sie wieder das Bett aufsuchen mußte. Am folgenden Tage wurde ein Arzt geholt, der sofortigen Transport in die Klinik anordnete.

Die Untersuchung ergab: Aufgetriebenen, empfindlichen Unterleib. Uterus ganz nach hinten gedrängt

und vor ihm ein dünn- und schlaffwandiger cystischer, kindskopfgroßer Tumor, kein Erbrechen, Puls 120, Temperatur normal. Letzter Stuhlgang vor 3 Tagen.

Die Diagnose wurde auf Stieltorsion einer Parovarialcyste gestellt.

Patientin lehnte die vorgeschlagene Operation ab. Am folgenden Tage die Symptome einer septischen Peritonitis, am nächsten Tage Exitus.

Die Sektion bestätigte die Diagnose. Den Stiel der Cyste, der einmal um seine Achse gedreht war, bildeten ein Teil der linken verlängerten Tube und der linken ausgezogenen Ligamente. Der Stiel umfaßte vollkommen die S-förmige Flexur des Dickdarmes und zwar von unten nach oben und rechts, von hier nach vorn und links, so daß der Dickdarm links an die Kante des Beckeneinganges (Linea innominata) gedrückt wurde. In der Mitte des eingeklemmten Darmstückes fanden sich eine kronengroße und mehrere kleine in die freie Bauchhöhle führende, den Darm perforierende Stellen, durch die in die Bauchhöhle ungefähr 500 gr mit Kot vermengter Flüssigkeit getreten war.

XIX. Wir kommen zur Besprechung des in der hiesigen Universitäts-Frauenklinik beobachteten Falles, für dessen Überlassung ich Herrn Professor Dr. Sarwey zu großem Dank verpflichtet bin:

B. M., 24 J. alt, will früher stets gesund gewesen sein. Die erste Menstruation trat mit 15 Jahren auf, kehrte seitdem regelmäßig alle 4 Wochen wieder und dauerte jedesmal 4—5 Tage. Der Blutverlust war

mäßig. Beschwerden bestanden während der Menstruation nicht. Vor 2 Jahren gebar Patientin zum ersten Mal spontan, das Wochenbett dauerte 9 Tage und verlief normal.

Am 9. Dezember 1906 traten plötzlich heftige Schmerzen links im Unterbauch auf, die sich allmählich über den ganzen Leib verbreiteten, so daß die leiseste Berührung Schmerzen verursachte. Vom behandelnden Arzt wurde Patientin der medizinischen Klinik überwiesen, von wo sie, da eine Genitalerkrankung festgestellt wurde, in die Gynäkologische Klinik verlegt wurde.

Die Untersuchung bei der Aufnahme am 28. Dezember 1906 ergab folgenden Befund:

Die Portio steht hinter der Mitte in der Richtung der Vagina, das Corpus uteri ist nicht vergrößert und liegt in gleicher Richtung. Vor und auf dem Uterus bis an die Symphyse heranreichend ist ein faustgroßer, mit dem Uterus zusammen wenig verschiebbarer Tumor von prall elastischer Konsistenz palpabel. Die Ovarien und Tuben sind nicht tastbar.

Operation: am 2. Januar 1907. Operateur: Prof. Dr. Sarwey.

Der Bauchschnitt wird quer suprasymphysär nach Pfannenstiel angelegt. Der Tumor erweist sich mit dem Uterus, dem parietalen Blatt des Peritoneums, mit Darmschlingen, einem Netzstrang und der vorderen Beckenwand innig verwachsen. Nach Unterbindung des Netzstranges wird der Tumor aus seinen Verwachsungen stumpf ohne große Schwierigkeiten gelöst,

und da das Ovarium vollständig unverändert ist, zunächst für eine Hämatosalpinx gehalten. Das Ovarium wurde in toto zurückgelassen.

15. Januar Heilung per prim. int.; Patientin steht auf.

19. Januar Entlassung.

Das gewonnene Präparat, das die beigefügte Figur wiedergiebt, hat ungefähr Mannsfaustgröße. Seine Außenfläche ist dunkelrot gefärbt und zeigt bis auf je eine fünfmarkstückgroße, glatte Fläche auf der Vorder- und Rückseite überall bindegewebige Auflagerungen. Ein reiches Gefäßsystem ist gleichfalls sichtbar.

Über die Geschwulst verläuft in einer Länge von 19 cm die stark gedehnte, innig der Cystenwand aufgelagerte und stark prominierende Tube. Die Fimbria ovarica ist auf 3 cm ausgezogen. Der Stiel der Cyste besteht aus der Tube, um den sie um 180° gedreht ist. Der Inhalt der einkammerigen Cyste ist hämorrhagisch und faßt ungefähr 145 ccm. An der Innenwand zeigen sich an verschiedenen Stellen hämorrhagische Auflagerungen. Der Rest ist glatt. Zur mikroskopischen Untersuchung wurden verwandt:

1) mehrere Stücke aus der Cystenwand selbst,
2) Teile aus der der Cystenwand anliegenden Tube,
3) ein Stück aus dem Fimbrienende der Tube.

Die Fixierung geschah in Formol, die Härtung in Alkohol, die Einbettung in Paraffin, die Färbung der Schnitte mit Delafieldschem Hämatoxylin und van

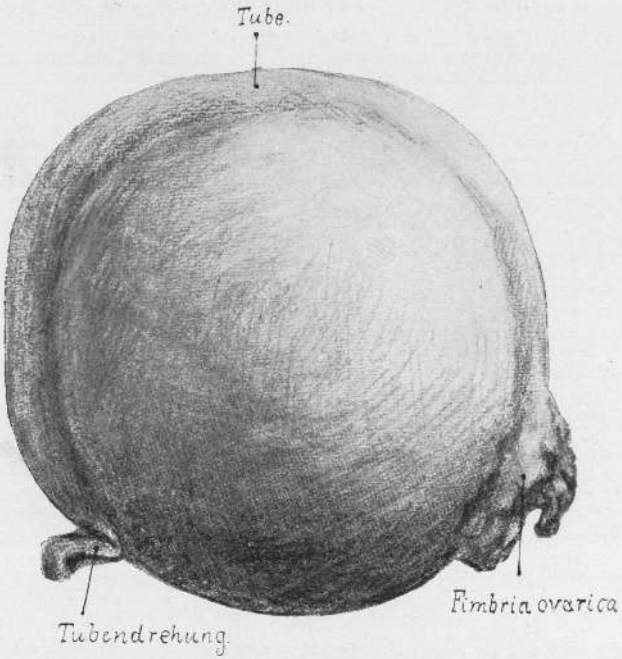
Tube.
Fimbria ovarica
Tubendrehung.

Gieson; endlich wurden einzelne Schnitte mit der Weigertschen Elastinfärbung behandelt.

Die mikroskopische Untersuchung ergab:

1) Stück aus der Cystenwand.

Es lassen sich sehr deutlich 3 Schichten unterscheiden:

1) nach außen, dem Peritoneum zu, eine bindegewebige Schicht mit reichlichen, ziemlich starken Gefäßen, die sämtlich prall mit Blut gefüllt sind, z. T. Thromben enthalten;

2) in der Mitte eine außerordentlich lockere Partie,

3) eine wiederum stärkere bindegewebige Innenschicht mit durchweg kleineren Gefäßen. Die Peritonealschicht weist an keiner der untersuchten Stellen Endothel auf. Die Kernfärbung ist gut, das Bindegewebe nach der Peritonealseite zu durch van Gieson leuchtend rot. An der Grenze zur lockeren Schicht ist das Bindegewebe sehr viel stärker aufgefasert. Man sieht einen Übergang von leuchtend roten in bräunlich schollige Fasern. Diese ganze mittlere Schicht ist außerordentlich ödematös und stellenweise vollkommen nekrotisch und scheinbar verflüssigt. Es handelt sich also um den Vorgang der fibrinoiden Entartung des Bindegewebes, der als Vorstadium einer vollständigen Verflüssigung anzusehen ist. Die dritte (innere) Schicht zeigt wiederum stark rotgefärbtes Bindegewebe, freilich lockerer als in der Peritonealschicht. Ein Epithel ist nirgends zu sehen. Die Elastinfärbung weist wohl an den größeren Gefässen der Peritoneal-

schicht elastische Lamellen nach, sonst aber finden sich elastische Fasern in keiner der drei Schichten.

Im Bereiche der Torsion selbst ist die Tubenwand im wesentlichen unverändert, dagegen zeigt die Schleimhaut stark komprimierte Falten, deren Epithel wohl noch färbbar ist, aber durch seine Verwaschenheit doch schon die beginnende Nekrose kennzeichnet. Durchschnitte durch die Tube, die weiter distal von der Torsionsstelle liegen, weisen eine ganz außerordentliche Veränderung der Tube auf. Nahezu die ganze Tubenschleimhaut ist nekrotisch, mit Ausnahme von Bindegewebsfasern und Gefäßwänden in der Schleimhaut. Die gesamte epitheliale Masse der Tubenschleimhaut ist vollkommen nekrotisch und füllt zusammen mit reichlichem Detritus das Tubenlumen aus. Daß es sich überhaupt um die Tube handelt, ist nur aus der Anordnung der scholligen Massen zu ersehen, die an vielen Stellen noch dicke kolbige Tubenfalten erkennen läßt. Die erwähnten Gefäße in der Schleimhaut der Tube und auch der Tubenwand sind außerordentlich erweitert und enthalten Blut (Thromben?). Die gleichen Bilder geben auch andere Partien aus der Tube.

Schnitte aus dem Fimbrienende zeigen dasselbe Bild, nur einzelne Fransen, die auch makroskopisch relativ unverändert aussehen, zeigen noch deutlich Kernfärbung.

Der geschilderte mikroskopische und makroskopische Befund ergeben mit Sicherheit, daß die Tube an der Geschwulstbildung unbeteiligt ist. Mit absoluter Sicherheit ist auch eine Beteiligung des Ovarium

auszuschließen, da dieses in toto zurückblieb und irgendwelche ovarielle Bestandteile in der Cystenwand nicht nachweisbar sind.

Es bleiben also nur noch das Parovarium und allenfalls eine Nebentube übrig. Eine Entscheidung, ob es sich um eine solche oder um eine Parovarialcyste handelt, wird sich exakt nicht treffen lassen. Der vorgeschrittene Grad der Zerstörung des Tumors, der der Nekrose entgegenging, gestattet nicht, einzelne Gewebsarten festzustellen, die die Differentialdiagnose ermöglichen würden. Muskelfasern, elastische Fasern und Epithel konnten in der Wand nicht nachgewiesen werden, sondern lediglich lockeres, faseriges, ödematöses Bindegewebe.

Ein Überblick über die hier angeführten Fälle ergibt, daß überall, — soweit die Autoren in ihren Berichten darauf eingegangen sind —, peritonitische Erscheinungen die Hauptsymptome gebildet haben. Stets bemerkte man eine überaus große Druckempfindlichkeit des stark aufgetriebenen Abdomens, die wohl ihren Hauptgrund in den Verwachsungen des Tumors mit den umgebenden Organen — ein Befund, den alle Beobachter machten — haben wird. Daß die stielgedrehten Cysten zu einer Adhäsion weit eher neigen, als die nicht gedrehten, ist leicht verständlich. Im ersteren Falle werden die Venen des Stiels, vorausgesetzt, daß die Drehung ausgiebig genug ist, — und hierher müssen wir alle Fälle mit Drehungen über 90° rechnen — komprimiert, während

das Blut weiter durch die Arterien zuströmt. Kongestion, Austritt von Serum und schließlich von Blut aus der Cystenwand, sind dann die Folgen dieses gestörten Kreislaufes, die auch gleichzeitig eine Reizung des Peritoneums und der serösen Häute des Darmes und eine Verklebung derselben mit dem Tumor bedingen. Während ein Tumor, der nicht so stark gedreht ist, daß eine Exsudation durch Abschnürung der Venen zu Stande kommt, sich jederzeit bei entsprechenden Bewegungen in seine frühere normale Lage zurückbewegen kann, ist dieser Vorgang, sobald Adhäsionen eingetreten sind, nicht mehr möglich. Die Kompression der Gefäße erklärt auch gleichzeitig das schnelle Wachstum der Cysten. Ein ätiologisches Moment für das Zustandekommen der Torsion finden wir nur von Guérard und Mittermaier angegeben. Im ersteren Falle traten die stürmischen Erscheinungen unmittelbar im Anschluß an eine angestrengte körperliche Bewegung auf, in letzterem erfolgten sie kurz nach einem Fall.

Ohne Zweifel hängt die Intensität der Folgeerscheinungen von dem Grade und der Schnelligkeit der Drehung ab, denn durch eine nach akuter Drehung plötzlich auftretende Kompression der ableitenden Venen kann es zu oft kolossalen Blutungen aus den infolge der Überfüllung platzenden Gefäßen kommen.

Ob das Vorkommen einer akut verlaufenden oder einer allmählich entstehenden Torsion häufiger ist, läßt sich aus den angegebenen Fällen nicht ersehen. v. Wiser und Seitz glauben in den von ihnen beobachteten Fällen den Beginn der Drehung auf ca.

2 Jahre zurückverlegen zu müssen, andere wiederum halten die Torsion für eine akut auftretende, ohne einen Grund dafür angeben zu können, während der größte Teil der Autoren über diesen Punkt überhaupt schweigt. Wie schwierig es ist, bei Stieltorsionen die richtige Diagnose sofort zu stellen, beweist unsere Aufzählung. Breisky, Guérard, Orthmann und Zacharias kamen auf Grund der plötzlichen stürmischen Erscheinungen zu der Annahme, daß es sich um eine Stieldrehung handeln müsse, v. Wiser führte die Reizungserscheinungen auf Adhäsionen zurück.

Daß nur ein Autor die Diagnose auf Stieltorsion einer Parovarialcyste richtig gestellt hat, ist nicht zu verwundern, wenn man bedenkt, daß wegen der außerordentlichen Schmerzhaftigkeit in den meisten Fällen eine eingehende Untersuchung unmöglich war. Dazu kommt, daß infolge der Drehung das Ovarium oft derartig verlagert ist, daß eine Palpation desselben nicht gelingt. Schließlich sind die Ovarien auch oftmals derartig fest mit der Cystenwand verwachsen, daß man wohl auf den Verdacht kommen kann, der Tumor gehe vom Ovarium aus.

Letzterer Umstand erklärt auch wohl, daß die meisten Autoren eine Eierstocksgeschwulst annehmen zu müssen glaubten. Wie groß die Verlagerung der Cysten unter Umständen sein kann, zeigt Fall IV, wo der vom linken Parovarium ausgehende Tumor rechts neben dem Uterus lag.

Da demnach die angeführten Fälle uns keinen wahren Aufschluß über die Entstehung der Parovarial-

cysten und das Zustandekommen ihrer Stieltorsionen geben können, halten wir es für gerechtfertigt, auf das bisher in der Literatur darüber bekanntgegebene näher einzugehen.

Zum besseren Verständnis der Parovarialerkrankungen seien einige einleitende Worte über die Anatomie des Parovariums vorausgeschickt.

Das Parovarium liegt in dem vom lateralen Drittel der Tube, der Fimbr. ovarica und dem Ovarium gebildeten Winkel in dem zwischen den beiden Blättern des Lig. lat. befindlichen Bindegewebe und ist entwickelungsgeschichtlich (Waldeyer) als rudimentäres Organ des Sexualteiles des Wolffschen Körpers, als Analogon des Nebenhodens aufzufassen. Es ist ein kammähnliches Gebilde, dessen Rücken der Hauptkanal bildet, der dem lat. Ende der Tube direkt aufliegt und ihr parallel verläuft, und in den senkrecht zu ihm 12—15 Nebenkanäle münden. Alle diese Kanälchen zeigen eine große Konvergenz nach dem Ovarium zu und enden hier blind. Martin fand sie bis an den Hilus ovarii verlaufend, Waldeyer verlegt sie bis in den Anfangsteil desselben. Die Innenfläche dieser Kanälchen ist mit Flimmerepithel ausgekleidet. Aus bisher unbekannten Gründen kann eine erhöhte Sekretion der Parovarialschläuche eintreten, die dann allmählich zur Dilatation der Kanälchen und durch Retention des Sekrets zur Cystenbildung führt. Die auf diese Weise gebildeten Geschwülste sind ihrer Entstehung nach als Retentionscysten und nicht als Neubildungen im Sinne der Geschwulstlehre anzusehen. Demnach

ist auch der Charakter dieser Geschwülste ein durchaus gutartiger, weder Metastasen noch Recidive kommen nach ihrer Exstirpation vor. Neben der Cystenbildung, die den weitaus größten Prozentsatz der Parovarialerkrankungen bilden, sind in neuerer Zeit noch andere Geschwülste dieses Organes beschrieben worden. So berichtet Pfannenstiel von einem Kystadenoma papillare des Parovariums, Sänger und Werth von Karzinomen dieses Organes. Letzterer hat auch ein traubenförmiges Kystom und Adenosarkom beobachtet, und die amerikanische Literatur berichtet von Fibroadenomen und Fibrosarkomen, ja selbst von einer Dermoidcyste des Parovariums. Mag das Vorkommen der eben erwähnten Geschwülste nicht zu leugnen sein, jedenfalls kommen sie gegenüber der Häufigkeit der Parovarialcysten wenig in Betracht.

Während Pfannenstiel die Entstehung der Parovarialcysten vorzugsweise in das 3. und 4. Lebensjahrzehnt verlegt, lehrt uns die Statistik, daß das Lebensalter in diesem Falle keinen Anhaltspunkt liefern kann, da die Neubildungen in jedem Alter von der frühesten Jugend bis ins höchste Greisenalter beobachtet worden sind. So berichtet v. Winckel über eine bohnengroße parovariale Cyste, die er angeboren bei einem kräftigen, ausgetragenen Kinde fand. Nach Olshausen geben die ersten Jahre nach dem Eintritt der Pubertät eine gewisse Disposition dazu ab, wenig dagegen das Greisenalter. Ob das Geschlechtsleben, wie von anderer Seite behauptet wird, irgend welchen Einfluß hat, ist zum mindesten zweifelhaft. Die

Statistik lehrt denn auch, daß die Ledigen eher zur Geschwulstbildung disponiert sind, als die Verheirateten.

Über den anatomischen Bau der Parovarialcysten sind die Ansichten auch in neuerer Zeit noch sehr geteilt.

Koßmann war einer der ersten, der sich eingehend mit diesen Untersuchungen beschäftigt hat, und seine Veröffentlichungen sind die Veranlassung zu einem langdauernden Streite mit Gebhard geworden. Er kam zu der Ansicht, daß man die fraglichen Cysten von den Parov. nicht herleiten dürfe, da sie in ihrer Wandung Muskelfasern enthielten, die er in den Parovarialschläuchen nie gefunden habe. Auch das Vorhandensein von Flimmerepithel leugnet er. Schließlich sei das Parovarium auch nur ein rudimentäres Organ und könne deshalb als solches nicht so große Cysten produzieren, wie sie so oft beschrieben seien. Die Ähnlichkeit ihrer Wandung mit dem Bau der Tube berechtige weit eher zu der Annahme, sie als accessorische Tube anzusehen. Er schlägt deshalb für die Geschwülste die Bezeichnung „Hydroparasalpingen“ vor.

Seinen Ausführungen tritt Gebhard scharf entgegen, indem er erklärt, daß man mit demselben Rechte, wie Koßmann vorher, die Abstammung der Cysten von den Nebentuben nicht anerkennen dürfe, da diese ebenfalls ein rudimentäres Organ seien. Flimmerepithel fand er regelmäßig in den Cysten, dagegen keine Muskelfasern. Die von Koßmann beobachteten Muskelfasern stammten nicht, wie dieser

irrtümlich annehme, von den Nebentuben, sondern von der aus dem Lig. lat. — das stets glatte Muskulatur enthalte — gebildeten äußeren Cystenwand.

Auf Anregung von Gebhard hat dann Ampt zur Aufklärung der bestehenden Meinungsverschiedenheiten weitere Untersuchungen angestellt, die ihn zu dem Resultat brachten, daß die mit Cylinderepithel von wechselnder Höhe ausgekleideten Parovarialschläuche ausnahmslos von einer Tunica muscularis umgeben sind. Er glaubte aber aus der Beschaffenheit der Wandung keinen sicheren Schluß auf die Herkunft der Cysten ziehen zu dürfen und schließt sich mehr der Ansicht Koßmanns an.

Pfannenstiel bezeichnet als Charakteristika für den parovarialen Ursprung der Cysten ihre subseröse Lage, die doppelte Wandung, die Verschieblichkeit ihrer beiden Lamellen gegeneinander und ihre Gefäßkreuzung. In der Cystenwand fand er die Bestandteile des Lig. lat., nämlich Bindegewebe, Blutgefäße und reiche glatte Muskulatur. Die innere eigentliche Cystenwand ist in der Regel ziemlich dünn und besteht aus fibrillärem Bindegewebe und Blutgefäßen. Die Gefäße der beiden Lamellen sind von einander gänzlich unabhängig und kreuzen sich vielfach.

Martin, Fehling und Winckel fanden stets Flimmerepithel und glatte Muskelfasern, die Letzterer aber auf das breite Mutterband zurückführte.

Spiegelbergs und Popoffs Untersuchungen ergaben den gleichen Befund. Spiegelberg erwähnt