80
17

EINE

NEUE INDIKATION ZUR FUSSRESEKTION

NACH WLADIMIROW-MIKULICZ.

INAUGURAL-DISSERTATION

ZUR ERLANGUNG DER DOKTORWÜRDE

IN DER

MEDIZIN, CHIRURGIE UND GEBURTSHILFE

UNTER DEM PRÆSIDIUM VON

DR. P. BRUNS,

O. Ö. PROF. DER CHIRURGIE UND VORSTAND DER CHIRURG. KLINIK IN TÜBINGEN

DER MEDIZINISCHEN FAKULTÄT ZU TÜBINGEN

VORGELEGT VON

M. KOHLHAAS,

APPROB. ARZT.

R. BIBLIOTECA NAZ. DI ROMA

TÜBINGEN, 1891.

H. LAUPP'SCHE BUCHHANDLUNG

EINE

NEUE INDIKATION ZUR FUSSRESEKTION

NACH WLADIMIROW-MIKULICZ.

INAUGURAL-DISSERTATION

ZUR ERLANGUNG DER DOKTORWÜRDE

IN DER

MEDIZIN, CHIRURGIE UND GEBURTSHILFE

UNTER DEM PRÆSIDIUM VON

DR. P. BRUNS,

O. Ö. PROF. DER CHIRURGIE UND VORSTAND DER CHIRURG. KLINIK IN TÜBINGEN

DER MEDIZINISCHEN FAKULTÄT ZU TÜBINGEN

VORGELEGT VON

M. KOHLHAAS,

APPROB. ARZT.

ACADEMIA MEDICA ROMANA

TÜBINGEN, 1891.

H. LAUPP'SCHE BUCHHANDLUNG

Meinem hochverehrten Lehrer, Herrn Professor Dr. Bruns, gestatte ich mir, für die gütige Anregung zu dieser Arbeit, für die gütige Überlassung des Materials und für die stets so freundliche Unterstützung bei der Ausarbeitung meinen ergebensten Dank auszusprechen.

M. Kohlhaas.

BONO R. ACCADEMIA MEDICA

Sonderabzug aus **Beiträge zur klinischen Chirurgie.** VIII. Band. I. Heft.

Nachdem in den letzten Jahren eine grössere Reihe von Veröffentlichungen über die 1871 von Wladimirow zuerst ausgeführte, 1880 von Mikulicz gleichfalls selbständig ersonnene und in die deutsche Chirurgie eingeführte osteoplastische Fussresektion erschienen sind, hat sich die Zahl der Fälle, welche nach diesem Verfahren operiert worden sind, neuerdings rasch vermehrt.

Während in der Zusammenstellung von Butz [1]) und V. Simon [2]) 34 und in der neuesten Statistik von Kummer [3]) 54 Fälle enthalten sind, konnte ich in der dieser Arbeit als Anhang beigegebenen Aufzählung bereits 73 Fälle sammeln, welche daselbst mit kurzer Angabe der Indikation und des Resultates der Operation angeführt sind. Unter diesen sind 3 neue Fälle, welche von Herrn Prof. Dr. Bruns operiert worden sind und im Nachstehenden veröffentlicht werden sollen.

1) St. Petersburger med. Wochenschr. 1888. Nr. 32.
2) V. Simon. L'opération Wladimiroff-Mikulicz. Thèse. Paris. 1889.
3) Revue de chirurg. T. XI. 1891. p. 1.

Mit der steigenden Zahl der nach dieser Methode ausgeführten Operationen hat dieselbe aber auch mehr und mehr das allgemeine Interesse der Chirurgen erregt, besonders da im Laufe der letzten Jahre neue Gesichtspunkte für die Anwendung der Operation in gewissen Fällen sich ergeben haben.

Die ursprünglich von Mikulicz in seiner ersten Mitteilung [1]) aufgestellten Indikationen für die Operation waren folgende:

1) Caries des Fusses bei auf den Talus, Calcaneus und das Fussgelenk beschränkter Erkrankung.

2) Ausgedehnte Substanzverluste im Bereiche der Fersenhaut.

3) Verletzungen, besonders durch Schüsse, mit Zerstörung der Ferse.

Die zuerst aufgeführte Indikation hat in den bisher veröffentlichten Fällen weitaus am häufigsten Veranlassung zu der Operation gegeben, nämlich in 51 Fällen.

Zu diesen wegen Tuberkulose operierten Fällen sei es mir hier gestattet, noch einen auf hiesiger Klinik von Herrn Prof. Dr. Bruns wegen Caries operierten Fall hinzuzufügen.

Der Fall betraf eine 22jährige Frau mit doppelseitiger Caries pedis. Beide Füsse waren stark geschwollen, von Fisteln durchsetzt. Der rechte Fussrücken zeigte noch normale Haut, während die seitlichen Partien und die Fersenkappe von zahlreichen Fisteln durchsetzt sind. Bei der vorliegenden beiderseitigen Caries des Fusses, welche eigentlich die doppelseitige Amputation indiciert hätte, wird links das Evidement, rechts die Wladimirow-Mikulicz'sche Operation gemacht.

3. VII. 88. Typische Schnittführung. Die beiden Querschnitte fallen in gesunde Haut, die Längsschnitte in durch Fisteln teilweise zerstörte. Nachdem die Knochen abgesägt sind, werden die Hautfisteln nachträglich excidiert, so dass nur noch eine 4—5 cm breite Brücke zur Ernährung des Stumpfes übrig bleibt. Naht. Kompressivverband mit dorsal flektierten Zehen.

22. VII. Wunde gut aussehend, nirgends Gangrän. — 6. IX. Beweglichkeit in der Resektionsstelle nur noch gering. Gehversuche sehr schmerzhaft. — 18. X. Bis auf ganz kleine Stellen alles geheilt. Pat. erhält einen Mikulicz-Stiefel, übt das Gehen, Auftreten schmerzhaft. Entlassen.

16. II. 89. Wiederaufnahme. Patientin befindet sich in äusserst herabgekommenem Zustande. Im rechten Kniegelenk ein weit vorgeschrittener ausgedehnter Fungus mit starker Verdünnung der bedeckenden Haut, so dass die Resektion des Gelenkes nicht mehr angeht. Der an derselben Extremität befindliche Stumpf nach der Mikulicz'schen Operation ist mit Ausnahme einer Fistel an der hinteren Seite tadellos. Der lokale Befund und der allgemeine Zustand fordern die Amputation des Oberschenkels (16. II. 89).

1) Archiv für klin. Chirurg. Bd. XXVI. S. 494.

Das in der klinischen Sammlung aufbewahrte Präparat zeigt eine ganz korrekte und völlig feste knöcherne Vereinigung der Sägeflächen des Unterschenkels und des Os cuboid. und naviculare. An der hinteren Seite ist an einem keilförmigen Bein eine kleine kariöse Stelle. Der Fuss steht in der geraden Verlängerung der Tibia, die Zehen sind rechtwinklig dorsal-flektiert.

Die zweite und dritte der von Mikulicz aufgestellten Indikationen (Substanzverluste und Verletzungen der Ferse) führte in 8 Fällen zur Operation.

Ausser diesen ursprünglich aufgestellten Indikationen sind aber im Laufe der Zeit noch manche andere Erkrankungen durch diese Operation mit Erfolg beseitigt worden. Hierher gehören zunächst bösartige Neubildungen der Fersengegend. In 3 Fällen wurde wegen eines Sarkoms der Fersengegend operiert, einmal wegen Osteosarkom (s. Nr. 25), Sarcoma periostale (Nr. 29) und melanoticum (Nr. 27). Ferner wurden verschleppte komplicierte Frakturen der Malleolen, des Talus und Calcaneus mit Vereiterungen der Gelenke 3mal mit Erfolg behandelt, indem die zerstörten Teile durch die Operation ausgeschieden wurden; endlich einmal eine chronische traumatische Osteomyelitis, welche zu Fistelbildung und Ankylose des Fussgelenkes und des Chopart'schen Gelenkes geführt hatte.

Alle diese bisher aufgezählten Veranlassungen zur Ausführung der Operation haben das Gemeinsame, dass bei ihnen die Ausschaltung von erkrankten Knochen und Weichteilen der Zweck der Operation war. Ausserdem hat neuerdings die Operation auch auf dem Gebiete der orthopädischen Chirurgie Anwendung gefunden, nämlich zunächst zum Ausgleich einer Verkürzung des einen Beines.

Caselli ist der erste gewesen, welchem es gelang (Nr. 28) eine nach alter Hüftgelenksluxation bestehende Verkürzung der untern Extremität von 7½ cm durch die durch die Operation geschaffene Verlängerung zu kompensieren. Der Erfolg war ein vollständiger. Im Anschluss hieran hat Rydygier (Nr. 58) einen Fall mitgeteilt, bei welchem in jugendlichem Alter eine Kniegelenksresektion gemacht worden war. Es hatte sich an der im Wachstum zurückgebliebenen Extremität noch eine Beugungskontraktur eingestellt, so dass die Verkürzung 11 cm betrug. Auch hier war das Resultat ein vorteilhaftes.

Eine weitere neue und eigentümliche Indikation für die Anwendung der Operation ist von Herrn Prof. Bruns hinzugefügt worden, welcher 2mal zur Behandlung schwerer veralteter Formen

von paralytischem Spitzfuss die Operation mit bestem Erfolge ausgeführt hat. Die beiden Beobachtungen sind folgende:

Erster Fall. Der 8jährige Knabe leidet seit seinem 3. Jahre an einem paralytischen Spitzfuss.

Status. praes. Schwächlicher Knabe, klagt über Schmerzen im rechten Fuss beim Gehen. Derselbe steht in mässiger Supination und vollständiger Plantarflexion, die Fussspitze stark gesenkt. Aktiv kann er nicht aus dieser Stellung und passiv nur mit Schmerzen in die normale Stellung gebracht werden. Das ganze rechte Bein atrophisch. Patient geht bei erhobener Ferse und gleichzeitiger Flexion in Knie und Hüfte auf der vorderen Partie des äusseren Fussrandes, woselbst die Haut schwielig verdickt ist. Gang stark hinkend. Geringe Skoliose der Brustwirbelsäule nach rechts, der Lendenwirbelsäule nach links. Sensibilitätsstörung nicht vorhanden. Diagnose: Pes equino-varus paralyticus.

31. VII. 1886. Da bei den Verhältnissen des Patienten von längerer orthopädischer Behandlung abgesehen werden muss, so wird die osteoplastische Fussresektion gemacht, da sie allein von allen verstümmelnden Operationen eine Verlängerung der Extremität ermöglicht. Die Operation wird in typischer Weise gemacht. Die angefrischten Flächen der Knochen passen gut aufeinander und werden durch Knochennähte fixiert. Holzwatte und darüber Gypsverband mit Dorsalflexion der Zehen.

14. VIII. Verbandwechsel, gut aussehende Wunde, grösstenteils prima intentio. Es sind nie Schmerzen dagewesen. — 8. IX. Wunde nahezu ganz geschlossen. Fuss steht gut, zeigt schon einige Festigkeit an der Resektionsstelle. Patient erhält einen nach der Mikulicz'schen Vorschrift gefertigten Stiefel. Geht ohne Beschwerden noch ziemlich hinkend. Es ist eine Verkürzung der rechten Extremität um 1,5 cm vorhanden. — 17. II. 87. Pat. steht und geht den ganzen Tag ohne Beschwerden, klagt nie über Schmerzen im rechten Bein. Die Zehen stehen rechtwinkelig zum Metatarsus in Dorsalflexion. Entlassung.

12. X. 1890. Patient stellt sich wieder vor. Er geht wie die anderen Knaben seinen Beschäftigungen und Spielen nach. Der Gang ist leicht, sicher, nur etwas hinkend. Die rechte untere Extremität ist atrophisch. Das Becken ist rechterseits um einen Finger breit gesenkt. Die Masse sind folgende: an der gesunden Seite Entfernung der Spin. ant. sup. zur Planta pedis 79½ cm, auf der kranken bis zum Fussballen, auf den Pat. auftritt, 78 cm. Die Verbindung zwischen Unterschenkel und Metatarsus vollständig fest. Der Fuss steht in gerader Verlängerung des Unterschenkels, die Zehen sind rechtwinklig dorsal flektiert.

Zweiter Fall. Frau, 35 Jahre alt, gibt an, die Verkrüppelung des linken Fusses sei angeboren. Im 7. Jahre wurde die Achillessehne durchtrennt und der Fuss mittelst einer Maschine gerade gestellt; bald wieder Recidiv. Seither geht Pat. in einer Art Scarpa'schem Schuh, in

welchem sie nur mit dem Ballen und den Metatarsusköpfchen auftreten kann. Seit einem Jahr stellen sich beim Gehen heftige Schmerzen im linken Fusse ein, die bis in die Wade entlang ziehen und das Arbeiten unmöglich machen.

Status. praes. Die ganze untere linke Extremität ist atrophisch. Rechts Distanz der Linea interarticularis des Kniegelenks bis zum Malleolus ext. 35, links 31 cm. Oberschenkel beiderseits gleichlang. Der Fuss erscheint links kleiner als rechts. Er steht in Equino-varus-Stellung, erstere überwiegt. Das Auftreten geschieht auf die Metatarsalköpfchen, so dass die Zehen etwas mehr als rechtwinklig dorsal flektiert werden. Bei festem Auftreten auf den linken Fuss weicht das Gewölbe nach vorn und aussen aus, so dass die dorsale Seite beinahe den Boden berührt. Dieses Umkippen des Fusses ist mit Schmerz verbunden. Die Schmerzen rühren offenbar von der Verschiebung in den Knochen des Fussgewölbes her.

Die Mikulicz'sche Operation gewährt daher Aussicht, in diesem Falle das Umkippen des Fusses und die hiedurch bedingten Schmerzen zu beseitigen, indem der Fuss in der Equinusstellung fixiert wird. Die Pirogoff'sche Operation würde erstens den Fuss verkürzen, zweitens aber in diesem Falle wegen des schlecht entwickelten Calcaneus keine so gute Aussicht auf einen funktionsfähigen Stumpf bieten.

3. VIII. 87. Typische Operation nach Mikulicz. Es werden nur ganz dünne Scheiben des Oscuboid. und naviculare abgesägt, ebenso an den Malleolen. Annagelung des Tarsus an den Unterschenkel. Dorsale Hohlschiene. Kleisterverband. — 16. VIII. Nahtlinie grösstenteils prima intentio geschlossen. Stellung des Fusses gut. — 10. IX. Wunde nahezu geschlossen. Noch etwas Beweglichkeit an der Resektionsstelle. — 21. IX. Geht mit Krücken im Gypsverband mit stark dorsal flektierten Zehen. Erhält später einen geeigneten Schuh mit zwei seitlichen Schienen. Entfernung von Spina ant. sup. zu den Metatarsusköpfchen linkerseits gleich der zur Planta pedis rechterseits = 86 cm. Patientin wird entlassen. (Siehe Figur folgende Seite).

Später, nach 3 Monaten, kam Pat. noch einmal, da der Schuh an einer Stelle drückte. Der Gang war gut, die Stellung des Fusses die gewünschte und fest.

Nachuntersuchung. Der Verfasser hat die Frau in ihrem Heimatsdorfe am 7. III. 91 gesehen, also volle 3½ Jahre nach der Operation. Sie geht gut, etwas hinkend, in einem einfachen Schuh, dessen Vorfuss ausgepolstert ist. Sie konnte die ganze Zeit immer alle Arbeiten besorgen, trägt z. B. täglich Wassereimer auf dem Kopfe. Sie ist sehr zufrieden mit dem Fusse, wenn auch hie und da an den Zehen kleine Erosionen der Haut auftreten und sie beim Gehen belästigen. An der Resektionsstelle besteht knöcherne Verwachsung. Die Schnittlinie gut vernarbt. Die Verkürzung des operierten Beines beträgt 1½ cm. Die

Muskulatur des Unterschenkels ist atrophisch. Jedenfalls ist das Resultat ein äusserst günstiges, und es ist in diesem Falle aus einem un-

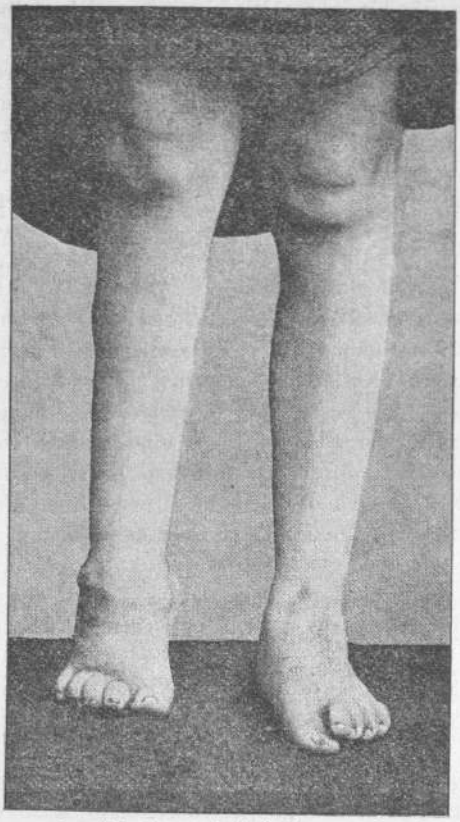

glücklichen Wesen eine frische, arbeitsfähige und arbeitsfrohe Frau geschaffen worden, welche nur mit den Gefühlen des herzlichsten Dankes von dem Operateur redet, welcher ihr auf diese Weise geholfen hat.

Diese beiden Fälle sind, soweit aus der Litteratur zu sehen, die ersten, in welchen der Pes equinovarus paralyticus durch die osteoplastische Fussresektion behandelt und, wie wir gesehen haben, auch ein in funktioneller Beziehung sehr zufriedenstellendes Resultat erzielt wurde. Es erscheint daher notwendig, die für diese Behandlungsmethode leitenden Motive zu erörtern.

Die orthopädische Behandlung des Spitzfusses ist unter allen Umständen langwierig, verlangt häufigen Wechsel von Verbänden und dauerndes Tragen von besonderen Schienen-Stiefeln: die Patienten sind also mehr oder weniger von den Bandagisten abhängig. Diese Behandlung ist deshalb für solche Patienten nicht geeignet,

welche auf dem Lande leben und nur auf kurze Zeit in die Klinik aufgenommen werden können: werden dieselben mit einer Maschine entlassen, so zeigen sie sich oft erst nach Jahren wieder, nachdem die Maschine längst in desolatem Zustande sich befindet.

Aus dem Bedürfnis, an die Stelle der Maschinenbehandlung eine einfachere Methode zu setzen, ist dann die von Albert eingeführte Arthrodese des Fussgelenkes hervorgegangen. Neben dieser ist auch die Resektion des Fussgelenks und die des Talus allein empfohlen und ausgeführt worden. Durch diese Operationen wird allerdings die Equinus-Stellung korrigiert, aber sie bieten das Bedenken, dass sie eine Verkürzung der Extremität bewirken, welche um so störender wird, da es sich in Fällen von paralytischem Spitzfuss meist um im Wachstum zurückgebliebene Extremitäten handelt.

Von diesen Erwägungen geleitet hat nun Herr Prof. Dr. Bruns in den beiden oben erwähnten Fällen die osteoplastische Fussresektion angewandt: durch sie wird ein nachgiebiger, haltloser, unbrauchbarer Spitzfuss in einen festen, sicheren und brauchbaren Spitzfuss verwandelt, welcher das Gehen in einem einfachen Schuh gestattet: die Behandlung ist eine verhältnismässig kurze und der Patient ist von keinem Bandagisten abhängig. Neben diesem Umstande ist aber für die Anwendung dieser Operation besonders bestimmend gewesen, dass sie die einzige ist, welche nicht allein keine weitere Verkürzung der Extremität mit sich bringt, sondern sogar einen Ausgleich der vorher bestehenden Verkürzung bewirkt. Bei der zuletzt erwähnten Patientin ist in der That die vorhandene Verkürzung von 4 cm ausgeglichen worden. Es erscheint somit die Anwendung der Operation wenigstens in den immerhin seltenen Fällen von schwerem veraltetem paralytischem Spitzfuss geeignet, in welchen eine lange orthopädische Behandlung nicht zulässig ist, eine erhebliche Verkürzung der Extremität besteht und der Pat. nicht in der Lage ist, die erforderliche Maschine in Stand zu halten.

In unserem zweiten Fall war ausserdem noch der Umstand ins Gewicht fallend, dass die Patientin heftige Schmerzen beim Gehen hatte, welche offenbar durch das beständige Umknicken des Fusses nach aussen beim Auftreten bewirkt waren; auch für diese bot die Bildung eines künstlichen, feststehenden Spitzfusses Aussicht auf vollständige Beseitigung. Der Erfolg hat die Ausführung der Operation in vollem Masse gerechtfertigt. In beiden Fällen war der Gang leicht, sicher und schmerzlos, der Stumpf vollkommen fest.

Der Knabe war im Stande mit anderen Knaben umherzuspringen, die Frau konnte jegliche Arbeit verrichten, zu der sie vorher unfähig gewesen war. Die eventuell nachbleibende geringe Längendifferenz lässt sich durch Erhöhung der einen Sohle leicht ausgleichen und die Verstümmelung ist in einem gewöhnlichen Stiefel mit ausgepolstertem Vorfuss leicht zu verdecken. Und so erscheint diese neue Operation des paralytischen Spitzfusses in den oben bezeichneten Ausnahmsfällen als eine durchaus rationelle, indem an die Stelle eines natürlichen, beinahe unbrauchbaren und schmerzhaften Spitzfusses ein fester, schmerzloser, gut brauchbarer tritt, die lange und zweifelhafte orthopädische Behandlung wegfällt, keine komplizierte Maschine nötig ist und das Bein die richtige Länge behält oder sogar erst durch die Operation erhält. Wahrlich alles nicht zu unterschätzende Momente.

Bietet denn aber, wird man sagen, die Ausführung der Operation auch sichere Gewähr für die Heilung in gewünschter Stellung mit der erforderlichen Festigkeit des Stumpfes? Bietet sie nicht auch Gefahren für die Erhaltung des Lebens und des Gliedes?

Diese berechtigten Fragen werden am besten an der Hand der vorliegenden Kasuistik erörtert. Unsere Statistik zählt 73 Fälle einschliesslich der drei oben neu hinzugefügten Beobachtungen. Unter diesen ist einmal der Tod an Pyämie erfolgt, der natürlich durch strenge Anwendung der Antiseptik hätte vermieden werden können. Als Hauptgefahr der Operation wird vielfach die Gangrän des Stumpfes befürchtet. Theoretisch liegt sie natürlich sehr nahe; ein verhältnismässig stattlicher Teil des Fusses ist nach Durchschneidung der grossen Gefässe und Nerven nur noch durch eine schmale dorsale Brücke verbunden. Thatsächlich ist sie aber doch selten; in der Litteratur ist nur ein Fall mitgeteilt (Nr. 23), in welchem nach 3 Tagen wegen Gangrän die Amputation nötig ward. Wenn man auch sagen wird, dass eben die Fälle mit schlechtem Ausgang selten veröffentlicht werden, so spricht doch für die nicht grosse Häufigkeit der Gangrän die grosse Zahl von Fällen, in welchen die Operationswunde ohne die geringste Störung auch bei der Nachbehandlung glatt heilte, im Stumpfe sich keine Cirkulationsstörungen zeigten. Von einigen Fällen ist berichtet, dass einzelne Stellen nekrotisch wurden, die Heilung und das Endresultat dadurch aber nicht gestört wurde. Ziemlich am ungünstigsten lagen die Verhältnisse in dem oben aus hiesiger Klinik berichteten Falle von ausgedehnter Caries des Fusses; die Brücke selbst musste

erst noch von der von Fisteln durchsetzten Haut befreit werden, so dass nur eine 4—5 cm breite Hautbrücke blieb. Und doch verlief die Heilung gut.

Um aber die Gefahr der Gangrän im Voraus abzuwenden, hat besonders Berger immer wieder die Forderung aufgestellt, wie bei allen Resektionen, so auch bei dieser es als Grundregel zu betrachten, die grossen Gefässe und Nerven zu schonen; er empfiehlt daher einen TSchnitt am Aussenrande des Fusses. Ferner hat K. Roser die Naht des Nervus tibialis empfohlen, um der Gefahr des neuroparalytischen Decubitus vorzubeugen. Doch ist dieselbe, wie es scheint, selten zur Anwendung gekommen. Uebrigens ist diese Störung bisher nach den vorliegenden Notizen niemals beobachtet worden.

In zweiter Linie droht eine Gefahr für das Resultat der Operation von dem Ausbleiben der knöchernen Vereinigung der angefrischten und aneinandergepassten Knochen. Auch sie scheint in der That selten das Resultat zu vereiteln: es ist nur ein abgeschlossener Fall von Rose mitgeteilt, in welchem das Ausbleiben der Konsolidation nach 6 Monaten bei einem 13 Jahre alten Manne die Amputation nötig machte (Nr. 31). In den beiden Fällen von Helferich (Nr. 34 und 35) blieb sie auch bis zur Veröffentlichung derselben aus; in einem wurde eine Nachoperation behufs Anfrischung der Knochenflächen gemacht, über deren Resultat nichts bekannt ist. Sonst aber findet sich dieser Misserfolg nicht notiert, im Gegenteil, die Festigkeit war meist bald eine gute und später absolute. Auch scheint das Alter keine besondere Rolle dabei zu spielen; der Fall Nr. 22 betraf einen 50 Jahre alten Mann; es wurde volle Festigkeit erzielt: dagegen scheint die Ernährung und das Allgemeinbefinden eine Rolle mitzuspielen.

Zur Sicherung des Eintritts der knöchernen Vereinigung sind Knochennähte und Fixieren durch Nägel ausgeführt worden, doch erscheinen sie jedenfalls nicht nothwendig, wie auch in zwei von unseren Fällen ohne Knochennaht eine prompte Konsolidation erfolgte. Die knöcherne Vereinigung trat im Mittel in 2—3 Monaten ein.

Die beste Aussicht auf Erfolg geben natürlich traumatische Affektionen jüngerer Personen: bei den häufigsten, den tuberkulösen Erkrankungen ist die Prognose neben der Gefahr der Allgemeinerkrankung durch die verhältnismässig häufigen lokalen Recidive getrübt.

Kommen wir zum Schlusse, so müssen wir hervorheben, dass eine Operation, bei der unter 73 Fällen 56 mit dem Resultat gut oder sogar sehr gut behandelt wurden, sicher eine voll und ganz be-

rechtigte ist; durch sie wird einer Reihe von Menschen an Stelle eines durch Krankheit zerstörten oder sonst unbrauchbaren Fusses eine feste, schmerzlose, wohl brauchbare Stütze verschafft, welche keines besonderen Apparates bedarf, sondern im gewöhnlichen Stiefel verborgen wird.

Anhang.

Kasuistik der Fussresektion nach Wladimirow-Mikulicz.

1. Wladimirow 1871 (Dissertat. Kasan. 1872. Referat St. Petersburger med. Wochenschrift. 1888. Nr. 32). Knabe, 15 Jahre. Caries tali et calcanei. Gang gut, ohne Stock, etwas hinkend.

2. Ssavosticky 1875 (Annalen der chirurg. Gesellschaft. Moskau. I. Bd. 1875. Ref. ibid.). Mann, 52 Jahre. Caries tarsi. Eine Fistel persistiert. Gang gut.

3. Mikulicz 1880 (Archiv für klin. Chirurg. XXVI. 494). Mann, 23 Jahre. Ulcus syphilit. der Ferse. 4 Monate nach der Operation ohne Stock gehend. Operiertes Bein 1,5 cm länger als das gesunde.

4. Socin (Jahresbericht über die chirurg. Abteilung des Spitals zu Basel. 1881). Mädchen, 22 Jahre. Caries. Heilung in 2 Monaten. Gang ohne Stock. Operiertes Bein 3,5 cm verlängert.

5. Mikulicz 1881 (Centralbl. für Chirurg. 1884). Frau, 27 Jahre. Tuberkulose des Sprunggelenks. Fuss heilt in guter Stellung. Operiertes Bein 1,5—2 cm länger. Stirbt nach 9 Monaten an Lungentuberkulose.

6. Sklifassowsky 1882 (Matwejew Wratsch. 1886. Nr. 2. Ref. s. o. Nr. 1). Mann, 32 Jahre. Geschwür der Ferse. Geht ohne jede Stütze.

7. Haberen-Lumniczer 1882 (Verhandlungen der deutschen Gesellschaft für Chirurg. 84. XIII. 96). Mann, 18 Jahre. Caries. Nach 5 Monaten wegen Recidivs Amputatio cruris. Stumpf war gut konsolidiert.

8. Mikulicz 1883 (L. c.). Knabe, 16 Jahre. Tuberkulöse Gelenkentzündung. Mitte Mai geht Pat. mit Stützapparat und Stock, später ohne ersteren. Operiertes Bein um 1,5 cm verlängert.

9. Mikulicz Nov. 1883 (Centralblatt für Chirurg. 1884. pag. 87). Mann, 50 Jahre. Caries tali et calcanei. Geht gut im Stiefel mit Stock. Keine Längendifferenz der Beine.

10. Lauenstein 1883 (Ibid. 1884. p. 1). Frau, 32 J. Caries. Nach 3 Wochen mässige Festigkeit. Tod an Lungentuberkulose.

11. Lauenstein 1883 (ibid.). Mann, 25 Jahre. Caries. Nach 6 Wochen Gehversuche. Nach 8 Monaten alles fest. Tritt ohne Fussbekleidung auf, geht 4 Stunden weit. Operiertes Bein 3 cm länger.

12. Sklifassowsky 1884 (Wratsch. 1886. Nr. 2. Ref. S. 1). Knabe, 16 Jahre. Caries. Nach der Operation Recidiv, daher Amputatio femoris. Sägefläche war knöchern vereinigt. Centraler Käseherd.

13. Roser 1884 (Berliner klin. Wochenschr. 1885. Nr. 19). Mann, 28 Jahre. Caries. Der Gefahr des neuroparalytischen Decubitus wegen Naht des Nerv. tib. posticus. Gang sicher, Pat. steigt Treppen.

14. Kümmel 1884 (Verhandlg. der deutschen Gesellsch. für Chir. 1885. p. 109). Frau, 38 Jahre. Caries calcanei diffusa. Es werden 13 cm vom Fuss und Unterschenkel entfernt. Verkürzung des operierten Beines 6 cm. Geht mit Stiefel gut.

15. Schattauer 1884 (Przeglad lekrosko. 1885. Nr. 15. Ref. s. o. Nr. 1). Mädchen, 10 Jahre. Caries. Nach 5 Wochen Gehversuche. Steht im gewöhnlichen Schuh stundenlang. Beide Beine gleich lang.

16. Schattauer (ibid.). Knabe, 9 Jahre. Caries. Heilung per primam. Recidiv. Amputation.

17. Fischer 1884 (Deutsche Zeitschrift für Chirurg. XXIII). Mädchen, 18 Jahre. Caries. Nach 8 Monaten Knochen fest. 2. und 3. Os cuneiforme werden nachher wegen Caries entfernt. Operiertes Bein 3 cm länger. Gang ohne Stützapparat langsam, mit solchem steigt sie gut Treppen und geht rasch.

18. Monastyrski 1885 (St. Petersb. med. Wochenschrift. 1886. 1 u. 2). Knabe, 16 Jahre. Caries. Gang gut.

19. Dombrowsky (ibid.). Mann. Schwere Weichteil- und Knochenverletzung durch eine Maschine. Pat. entzieht sich der Nachbehandlung.

20. Renssen 1884 (Nederl. Tjidschr. v. Geneeskunde 84. Nr. 51). Mann. Alte komplicierte Fraktur des Unterschenkels mit Dislokation geheilt, exulcerierte Narben. Operiertes Bein 3,5 cm kürzer. Geht gut.

21. Rochmer 1885 (Lecompte. Thèse de Nancy. 1885). Mann, 30 Jahre. Caries. Wegen Pyämie Amputation des Unterschenkels. An der Operationsstelle noch Beweglichkeit vorhanden nach 5 Wochen.

22. Niehans 1885 (Archiv für klin. Chirurg. XXXIII. 766). Mann, 50 Jahre. Durch Ueberfahren bewirkte Verletzung der sämtlichen Weichteile der Ferse, Zertrümmerung eines Stückes des Calcaneus. Nach 4 Monaten mit Schuh entlassen. Geht gut mit Stock. Knöcherne Konsolidation.

23. Sordina 1885 (Rivista veneta eli scienze med. 1885. Sept.). Mann, 20 Jahre. Caries tarsi. Nach 3 Tagen Gangrän. Amputation des Unterschenkels. Heilung.

24. Sordina 1885 (ibid.). Mädchen, 11 Jahre. Caries tali et calcanei. Schnitt mit Schonung der Art. tib. post. Nach 52 Tagen Heilung. Sehr guter Gang ohne Unterstützung, vom normalen kaum zu unterscheiden.

25. Sklifassowsky 1885 (Wratsch. 1886. Nr. 11). Mann, 20 Jahre. Osteosarcoma calcanei. Pat. geht gut ohne Stütze. Resektionsstelle etwas beweglich. Beide Beine gleichlang.

26. Gutsch 1885 (Archiv für klin. Chirurg. XXXIV. 501). Knabe, 12 Jahre. Caries. Operation mit Entfernung der 3 Keil- und des Würfelbeins, so dass ein 14 cm langes Stück wegfällt. Knöcherne Konsolidation.

Pat. geht im Lederstiefel ohne Stock sicher, barfuss unsicher. Verkürzung von 5 cm ausgeglichen durch Stiefel und durch Beckensenkung.

27. Wahl 1885 (St. Petersb. med. Wochenschr. 1888. Nr. 2). Mann, 45 Jahre. Melanotisches Sarkom der Fersenhaut. Feste Vereinigung. Geht mit Stock ohne Prothese gut.

28. Caselli 1885 (La riforma medica. 1885. Nr. 5). Mädchen, 23 Jahre. Verkürzung der unteren Extremität von 7,5 cm infolge spontaner Hüftgelenksluxation. Sie wird durch die Operation korrigiert.

29. Sklifassowsky 1886 (Wartsch. 1886. Nr. 41). Frau, 40 Jahre. Periostales Sarkom des Calcaneus. Geht mit Stock. Knöcherne Konsolidation.

30. Rose 1886 (Deutsche Zeitschr. für Chirurgie. XXVII. p. 434). Mann, 16 Jahre. Conquassatio tali et calcanei complicata. Die Weichteile sind abgerissen. Nach der Operation im Lisfrank'schen Gelenk erhöhte Beweglichkeit. Gang dadurch elastischer. Resultat gut. Knöcherne Konsolidation.

31. Rose 1886 (ibid.). Mann, 43 Jahre. Caries der Fusswurzel. Entfernung des Os navicul. u. cuboid., der Basis des Os metatars. V und der hinteren Partie der Ossa cuneif. Rasche Heilung. Nach 6 Monaten wegen mangelnder Konsolidation Amputation des Unterschenkels.

32. Rose 1886 (ibid.). Mann, 19 Jahre. Caries. Recidiv nach der Operation; daher Amputation des Unterschenkels.

33. Bruns 1886 (s. o. S. 98). Knabe, 8 Jahre. Paralytischer Klumpfuss. Rasche Heilung der Operationswunde. Knöcherne Konsolidation. Nach 4 Jahren Gang leicht und sicher, Knabe geht und steht den ganzen Tag.

34. Mac Ewen 1886 (Simon. Thèse de Paris. 1889). Knabe, 16 Jahre. Fungus tarsi. Geht barfuss und ohne Schmerzen.

35. Fenger 1887 (Journ. of the americ. med. association. 1887). Mann, 28 Jahre. Nach chronischer Osteomyelitis zurückgebliebene Ankylose des Fussgelenks mit Fisteln. Vier Monate nach der Operation alles geheilt. 15 Monate nachher geht er ohne Stock. Knöcherne Konsolidation.

36. Bruns 1887 (s. o. S. 98). Frau, 35 Jahre. Schwerer veralteter Pes equino-varus. Verkürzung 4 cm. Rasche Heilung der Operationswunde. Knöcherne Konsolidation. Operiertes Bein noch 1,5 cm kürzer. Geht in einem einfachen Schuh und verrichtet alle Arbeit.

37. 38. Helferich 1887 (Cohnstädt. Dissert. Greifswald). Zwei Fälle von Gelenk- und Weichteiltuberkulose der Fusswurzel. In beiden bleibt die knöcherne Vereinigung aus. Im einen Nachoperation behufs Anfrischung der Knochenenden, deren Resultat nicht angegeben ist.

39. Wahl 1887 (St. Petersb. med. Wochenschr. 88. Nr. 2). Mann, 25 Jahre. Fungus tarsi. Pat. geht ohne Operation mit Krücke.

40. Zoege-Manteuffel 1887 (ibid.). Mann, 18 Jahre. Fungus. Nach 5 Wochen Gehversuche im Gypsstiefel. Geht nach 2 Monaten mit Krücken. Beide Beine von gleicher Länge.

41. Butz 1888 (St. Petersb. med. Wochenschr. 1888. Nr. 32). Mann

28 Jahre. Caries. Nach 2½ Monaten schmerzlos an Krücken gehend. Nach weiteren 2 Monaten geht er gut ohne Stock im Stiefel mit zwei seitlichen Stahlschienen; barfuss gehend bedarf er des Stockes. Verlängerung des operierten Beines 1,5 cm. Unvollständige Konsolidation.

42. Butz (ibid.). Mann, 17 Jahre. Fungus tarsi. Heilung per primam. Geht nach 3 Monaten ohne Stock und Apparat. Verlängerung des operierten Beines 1.75 cm.

43. Usiglio 1887 (Gazeta degli ospitali 1887. Nr. 46). Mann, 14 Jahre. Fungus. Vernarbung in 2 Monaten. Geht mit Stock und Wasserglasverband. Verlängerung 2 cm.

44. Maccormac 1887 (Britisch med. Journ. 1888. pag. 54). Mann, 15 Jahre. Fungus. Gang gut und leicht. Knöcherne Konsolidation. Operiertes Bein einen Daumen breit länger.

45. Hopkins 1887 (Medic. News. 1887. 3. Dez.). Mann, 37 Jahre. Traumatischer Defekt der Haut der Ferse und der Knöchelgegend. Bei der Operation wird die Sehne des Peron. longus genäht, ausserdem die Achillessehne mit der Plantarfascie. Pat. geht 4 Stunden ohne Schmerzen.

46. Kocher 1887 (Revue de chirurg. 1891. pag. 148). Mann, 24 Jahre. Fungus. Pat. geht gut im Wasserglasverband. Bis Frühjahr 1890 ist jedoch keine knöcherne Vereinigung eingetreten.

47. Mac Cormac (Brit. med. Journ. 1888). Mann, 19 Jahre. Grosse Weichteilzerreissung durch eine Maschine. Dieselbe war mit schmerzhafter Narbe nach längerer Zeit geheilt und jedes Gehen unmöglich. Nach der Operation guter Gang. Operiertes Bein 5 cm länger.

48. Berger (Bullet. et mém. de la société de chir. de Paris. 1889. 187). Frau, 24 Jahre. Fungus. Um die Gefässe und Nerven zu schonen TSchnitt am Aussenrande des Fusses. Heilung in 2 Monaten. Vollkommene Konsolidation. Geht im Apparat ohne Stock.

49. Chaput 1888 (ibid. pag. 338). Mann, 23 Jahre. Fungus. Unvollständige Konsolidation. Fistel bleibt zurück (nach 2 Monaten).

50. Bruns 1888 (S. o. S. 96). Frau, 22 Jahre. Ausgedehnte Caries der Fusswurzel. Glatte Heilung. Knöcherne Konsolidation. Geht mit besonderem Stiefel. Später fungöse Erkrankung des Kniegelenks, deshalb Amputation des Oberschenkels.

51. Smith 1888 (Med. News. März 17). Mann mit ausgedehnter Weichteilverletzung der Ferse. Resultat der Operation gut. Pat. ist mit der Form des Fusses so unzufrieden, dass er ihn anderswo amputieren lässt. Zehenstellung war nicht korrigiert.

52. Gross 1888 (Med. News. Nr. 17). Arbeiter, 30 Jahre. Caries. Geht nach 10 Wochen mit Krücken. Knöcherne Konsolidation.

53. Coëlho 1888 (A. Med. contemporanea. Nr. 11. 1889. Ref. Rev. de Chir. 1891. Nr. 2). Mann, 34 Jahre. Vor 7 Monaten komplicierte Fraktur der Gegend des Fussgelenks, seither Eiterung und Fisteln. Gang nach 7 Monaten sehr befriedigend. Knöcherne Konsolidation.

54. Kreisky 1889 (Bull. de la soc. de Chir. de Paris 1889. p. 338). Junges Mädchen. Caries. Lebhafter behender Gang.

55—59. Angerer 1889 (Lammert. Münch. med. Wochenschr. 1890. 10 und 11). 5 Kinder im Alter von 5½—15 Jahren mit tuberkulöser Caries. Resultat in einem Falle in Bezug auf Heilung und Funktion günstig. Pat. geht gut in leichtem Stützapparat. Knöcherne Vereinigung in 2 Monaten. In 3 der Fälle wurde wegen Recidivs nachträglich amputiert; eine feste knöcherne Vereinigung war nur in einem Falle eingetreten. Der 5. starb nach einigen Wochen an allgemeiner Tuberkulose.

60. 61. Kümmel 1889 (Centralbl. für Chir. 1889. Beilage S. 110). Mädchen, 10 Jahre. Caries der Fusswurzelknochen. Tibia und Fibula treppenförmig angefrischt. Vollständige Heilung in einigen Wochen. Pat. geht gut, Verkürzung 3 cm. — In einem ähnlichen Falle wurden die Metatarsi in derselben Art an Tibia und Fibula angesetzt.

62. Fischer 1890 (Deutsche Zeitschr. für Chirurg. XXIX. S. 581). Mädchen, 9 Jahre. Caries tali et calcanei. Glatte Heilung. Sehr schönes Resultat. Gang ohne Stütze, durch erhöhte Beweglichkeit im Lisfrank'schen Gelenk elastisch.

63. Rydygier 1890 (XIX. Deutscher Chir.-Kongr. 1890). Junge, dessen Kniegelenk wegen Knochentuberkulose reseciert und daher so im Wachstum zurückgeblieben war, dass er nicht gehen konnte. Durch die Operation wurde eine Verlängerung von 5 cm erzielt.

64. Morisani (Il progresso medico. 1890. Nr. 5, 7, 8). Frau von 32 Jahren. Caries des Fussgelenkes und der Fusswurzel. Nach 50 Tagen Stumpf fest. Gang mit zwei Krücken gut.

65. Morisani (ibid.). Frau von 30 Jahren. Caries des Fussgelenks und der Fusswurzel. Nach 40 Tagen Gehversuche.

66—68. Giommi (zwei Fälle mündlich von Bufalini bekannt gegeben, einer veröffentlicht in Saggi di chirurg. delle ossa. Bologna).

69. Bufalini (Arch. di ortop. 1890. Fascic. 6). Mädchen, 9 Jahre. Fungus des Fussgelenks. Talo-Cruralgelenk früher ohne Erfolg reseciert. Konsolidation nach 2 Monaten. Geht nach 4 Monaten im Schuh.

70. Bufalini (ibid.). Mädchen, 8 Jahre. Fungus des Fussgelenks. Nach 2 Monaten gehend entlassen. Vater der Pat. teilt nach 7 Monaten mit, dass Pat. barfuss geht, ohne Stock Treppen steigt.

71. Michaux (Semaine médicale. Nr. 4. 1891). Mann, 28 Jahre. Caries. Schnitt nach Berger. Resultat nach Form und Funktion gut.

72. Gellé (ibid.). Vereiterung des Fussgelenks nach Fraktur. Konsolidation nach der Operation sehr rasch. Resultat sehr gut.

73. Kummer (Revue de chirurg. 1891. Nr. 2). Frau, 35 Jahre. Fungus tarsi. Resultat gut, Pat. geht sehr gut mit Stock und gewöhnlichem Schuh. Keine knöcherne Vereinigung. Kein Recidiv.

14005

BIBLIOTECA DI ROMA