Zur

Tuberculose der hinteren Larynxwand.

Inaugural-Dissertation

zur

Erlangung der medicinischen Doctorwürde

vorgelegt der

Hohen medicinischen Fakultät

der Albert-Ludwigs-Universität zu Freiburg i. Br.

von

Rudolf Keller
approb. Arzt aus Freiburg.

München
Verlag von J. F. Lehmann
1892.

Zur

Tuberculose der hinteren Larynxwand.

Inaugural-Dissertation

zur

Erlangung der medicinischen Doctorwürde

vorgelegt der

Hohen medicinischen Fakultät

der Albert-Ludwigs-Universität zu Freiburg i. Br.

von

Rudolf Keller

approb. Arzt aus Freiburg.

München

Verlag von J. F. Lehmann

1892.

Gedruckt mit Genehmigung der medicinischen Facultät:

Der Decan:
Prof. Emminghaus.

Der Referent:
Geheimrath Prof. Bäumler.

Akademische Buchdruckerei von F. Straub in München.

Meinen lieben Eltern.

Die hintere Larynxwand gilt zufolge vielfältiger Erfahrungen für einen Lieblingssitz des tuberculösen Processes. Sie erkrankt sowohl gleichzeitig mit anderen Theilen des Kehlkopfes, als auch ganz für sich allein und dann häufig sehr frühe, indem sie die Larynxphthise einleitet.[1]) Das kann sogar zu einer Zeit geschehen, wo die physikalische Untersuchung der Lungen noch keine Symptome der Tuberculose ergiebt[2]), nach Schech's Erfahrungen „manchmal Jahre lang vor dem Ausbruch der Lungenaffection". Der Nachweis solcher Veränderungen ist daher in diagnostischer Hinsicht, sowohl was die Erkennung der Larynxtuberculose als auch der Tuberculose überhaupt angeht, von grösster Wichtigkeit und darnach entscheidend für die frühzeitige Einleitung einer wirksamen Behandlung.

Dass aber gerade die Untersuchung dieser so gefährdeten Kehlkopfgegend bisher mit Schwierigkeiten zu kämpfen hatte, ist genügend bekannt; gestattet doch das gewöhnliche laryngoskopische Verfahren häufig nur eine ungenügende Betrachtung der hinteren Larynxwand.

Es war daher von besonderem Interesse, in Fällen von tuberculöser Erkrankung derselben die Leistungen der neuer-

---

[1]) Vergl. Störk, Handb. der allg. u. spec. Chir. v. Pitha und Billroth, Laryngosk. u. Rhinosk., III. Bd., 1. Abth., 7. Lfg., 1880, p. 282; Schech, Histol. u. klin. Untersuch. der Kehlkopfsschwindsucht, Aerztl. Intelligenzbl. 1880, No. 41 u. 42.

[2]) Biefel, über die tub. Geschwüre und die Erosion des Filtr. ventric. im Kehlkopf d. Phthisiker, Separatabdr. aus der Bresl. ärztl. Ztschr. No. 9, 1879, p. 7 und: Deutsch. Arch. f. klin. Med. XXX, 1882, p. 467; Schech, die Tuberculose des Kehlkopfes. Volkmann's klin. Vortr. No. 230, 1883; Heryng, die Heilbarkeit der Larynxphthise, Stuttg. 1887, p. 21 u. 41.

dings durch Killian wieder bekannt gewordenen Untersuchungsmethode bei vorgebeugtem Kopfe[3]) zu prüfen. Herr Prof. Dr. Killian, mein Lehrer, hat zwar diese Prüfung bereits bei 29 Patienten mit Larynxphthise durchgeführt und dabei in 21 Fällen zahlreiche werthvolle diagnostische Resultate erhalten, die besonders für die locale Behandlung bedeutungsvoll waren; allein es schien ihm wünschenswerth, die Prüfung an einem grösseren Materiale vorgenommen zu sehen. Dieser Arbeit habe ich mich auf seine Anregung hin unterzogen und lege im Folgenden meine Resultate nieder.

Bevor ich auf diese genauer eingehe, halte ich es für zweckmässig, eine kurze Beschreibung der in Frage kommenden Untersuchungsmethode vorauszuschicken, zumal ich dem bisher Veröffentlichten noch einiges hinzuzufügen habe.

Bei der vorgebeugten Kopfhaltung beschreibt das von Larynx und Trachea gebildete Rohr, das sich stets der Wirbelsäule anschmiegt, einen nach vorne concaven Bogen; der Kehlkopf ist dabei nach vorne und abwärts dislocirt und stark zum Horizonte geneigt; die Hinterwand desselben ist stets nach vorne geneigt, und zwar entsprechend dem Grade der Kopfbeuge. Während Pars arytaenoidea und cricoidea bei rückgebeugter und meist auch bei gerader Haltung des Kopfes mit einander einen nach hinten offenen stumpfen Winkel bilden, sind sie bei vorwärts gebeugtem Kopfe am häufigsten in einer Ebene gelegen. Der freie Rand der Epiglottis liegt fast ausnahmslos vor der Ebene der hinteren Larynxwand. Dem Spiegel kann daher leicht eine solche Stellung gegeben werden, dass er die Lichtstrahlen am Kehldeckelrand vorbei auf die Hinterwand des Kehlkopfraumes reflectirt.

Darnach gestaltet sich die Ausführung der Untersuchungsmethode folgendermaassen: Nach Entfernung aller die freie Beweglichkeit des Halses hindernden Kleidungsstücke soll der Kranke bei aufrechter Körperhaltung seinen Kopf stark nach vorwärts beugen, und zwar so weit, bis es gelingt, die hintere Larynxwand ganz zu sehen. Nach dem Grade der Kopfbeuge des Patienten und nach dem Verhältniss der Körpergrösse des letzteren zu der des Untersuchers richtet sich die Position beider, damit der Einblick in den Mund des Kranken bequem ermöglicht werde. Fast durchweg muss der letztere stehen, während der Arzt vor ihm kniet, wofern er sich nicht durch Benützung verschieden hoher Schemel die Unbequemlichkeit des Knieens ersparen will. Der an der Stirnbinde zu tragende Reflector soll die auch beim gewöhnlichen Laryngoskopiren gebräuchliche Brennweite

---

[3]) Tageblatt der Heidelberger Naturforscherversammlung 1889, p. 577: „Eine allgemein anwendbare einfache Methode zur Untersuchung der hinteren Larynxwand und Trachea“.

Die Untersuchung der hinteren Larynxwand, Jena b. Fischer. 1890, p. 67.

von 20 cm besitzen. Nur ausnahmsweise, wenn die Entfernung vom Auge zur hinteren Larynxwand eine ungewöhnlich grosse ist, kann ein Reflector von 25 cm Brennweite zur Verwendung kommen. Eines möglichst grossen Kehlkopfspiegels sich zu bedienen, ist empfehlenswerth; indessen bildet die Grösse desselben für die Methode durchaus keinen wesentlichen Factor. Mit einem grossen Spiegel hat man mehr Licht und ein grösseres Gesichtsfeld, auch vermag das Gaumensegel beim Empordrängen vorne am Spiegel nicht herunterzuschnappen, wie es bei Anwendung kleiner Spiegel leicht geschieht. Sind jedoch die Rachentheile im Ganzen klein gebaut, so greift man besser zu einem Spiegel von kleinerem Durchmesser, da sich in solchen Fällen das Velum mit einem grossen Spiegel ungenügend empordrängen lässt, eine Maassregel, von der das Gelingen der Untersuchung abhängt.

Die der Methode begegnenden Schwierigkeiten sind im allgemeinen ganz dieselben, mit denen es jede genaue laryngoskopische Untersuchung zu thun hat. Dadurch indessen, dass der Kehlkopfspiegel von der hinteren Rachenwand ein wenig entfernt bleibt, wird diese weniger leicht gereizt; für eine ungestörte Betrachtung der Hinterwand des Larynx mag immerhin die Anwendung des Cocain häufiger als sonst nöthig sein. Die Epiglottis bildet für die Untersuchung fast nie ein absolutes Hinderniss; doch nimmt sie mitunter viel Licht weg und nöthigt, wenn sie lang und überhängend ist, zu den stärksten Graden der Vorwärtsbeugung des Kopfes. Gelingt auch dann die Untersuchung nur unvollkommen, so kann man durch Hochziehen des cocainisirten Kehldeckels noch vorzügliche Bilder erhalten.

Im besonderen erwachsen der Ausführung der Methode Hindernisse durch solche Veränderungen, die keine genügende Vorwärtsbeugung des Kopfes zulassen, also namentlich durch Strumen; ausserdem sind alle Hervorragungen, die sich am supraglottischen Abschnitt der hinteren Larynxwand befinden (Secretanhäufungen, tuberculöse Infiltrationen und Granulationswucherungen), der Betrachtung des jenseitigen Gebietes hinderlich. Man wird daher, um unter einem weniger spitzen Winkel über die Prominenzen hinwegsehen zu können, bis zum stärksten Grade der Kopfbeuge schreiten und im ungünstigsten Falle bei hochgezogenem Kehldeckel den Spiegel möglichst weit vorne am Gaumen anlegen. Manchmal kommt man aber auch damit nicht aus, und es bleibt ein kleineres oder grösseres Stück der hinteren Kehlkopfwand durch die Hervorragung verdeckt. Schliesslich ist jede Hemmung der Abductionsbewegung der Stimmbänder der Betrachtung des hypoglottischen Abschnittes hinderlich.

Bei manchen Patienten, wenn sie den Kopf stark nach vorne gesenkt haben, ist das Herabtropfen des Speichels von der Oberlippe während des Laryngoskopirens störend; man beugt dieser Unannehmlichkeit dadurch am besten vor, dass man Oberlippe und vordere obere Zähne des Patienten mit einer schmalen Binde bedeckt und die beiden Enden derselben über dem Haarwirbel des Kopfes zusammenknüpft.

In dem durch diese Untersuchungsmethode erhaltenen Spiegelbilde sieht man die hintere Wand des Kehlkopfes von der Incisura interarytaenoidea an bis zum unteren Rand der Ringknorpelplatte

schräg nach oben hinten ansteigen (s. d. Tafel, Fig. 1); blickt man sehr steil von unten, so verläuft sie sogar nahezu vertical, und der Larynx erscheint alsdann wie auf den Kopf gestellt; die Epiglottis befindet sich im Bilde vorne, die Hinterwand hinten, und nicht umgekehrt wie bei der gewöhnlichen Untersuchung.

Auch bei schwachen Kranken, die das Bett nicht verlassen können, vermag man mit dieser Methode in modificirter Weise recht wohl zum Ziele zu gelangen. Der Patient soll nahe dem Rande seines Bettes liegen, und sein Kopf durch Unterschieben von Kissen, Polstern hochgelagert werden, nöthigen Falles so, dass das Kinn dem Brustbein aufliegt; der Arzt hat an der Seite des Bettes auf einem Schemel zu sitzen oder auf dem Boden zu knieen.

Erwähnt sei noch, dass auf dem Wege privater Mittheilung nachträglich zur Kenntniss kam, dass einige ältere Wiener Laryngologen sich einer ähnlichen Untersuchungsmethode zu bedienen pflegten; allein es findet sich ein solches Verfahren zur Untersuchung der hinteren Larynxwand vor Killian in der Literatur nirgends beschrieben. Wer dasselbe ursprünglich angegeben, liess sich nicht feststellen; in den Schriften Türk's ist es jedenfalls nicht enthalten.

Nach der soeben beschriebenen Methode nun habe ich die Hinterwand der Kehlkopfhöhle von 100 Patienten untersucht und die Ergebnisse tabellarisch zusammengestellt. Die grössere Zahl dieser Kranken gehörte der internen Klinik an und wurde mir von Herrn Geheimrath Prof. Dr. Bäumler zur genaueren Untersuchung überlassen, wofür ich demselben meinen verbindlichsten Dank ausspreche. Die übrigen Patienten waren Besucher der laryngologischen Poliklinik.

Was nun die Lungen meiner Kranken betrifft, so litten 81 an ausgesprochener Tuberculose; bei 15 musste die Diagnose Phthisis fraglich bleiben, da sie sich weder auf den Nachweis der Bacillen noch sonst auf unzweideutige klinische Symptome stützen konnte, und in 4 Fällen war das Resultat der Lungenuntersuchung ein negatives.

Tuberculöse Larynxveränderungen hatten 48 der untersuchten Kranken aufzuweisen, darunter eine Patientin, deren Lungen anscheinend intact waren; bei 34 unter diesen 48 fanden sich Erkrankungen der hinteren Kehlkopfwand. 3 weitere Fälle zeigten sodann an der Hinterfläche des Larynxraumes Affectionen, deren Natur mit Sicherheit nicht beurtheilt zu werden vermochte.

Was zunächst die Fälle ohne Kehlkopfveränderungen (49) angeht, so habe ich mir bei 31 derselben neben den Ergebnissen der Untersuchung bei vorgebeugter Kopfhaltung auch die bei gerader notirt, bei welcher namentlich auch auf das energische Zurückdrängen des Kinnes Werth gelegt

wurde, so dass man eine militärisch-gerade Kopfhaltung (= der „vollkommen geraden“ von Türk) erzielte. Es zeigte sich dabei, dass das letztgenannte Verfahren nur bei 3 Patienten ermöglichte, die Hinterwand des Cavum laryngis vollständig zu erblicken, während dies bei den übrigen 28 nur unvollkommen gelang: Bei 5 Kranken war die Fossa cricoidea, bei einem weiteren das Gebiet von der letzteren nach abwärts dem Blick unzugänglich; in 2 Fällen sah man nur die Pars arytaenoidea der Larynxhinterwand, in 4 nur etwa zwei Drittel von dieser, in 6 die obere Hälfte, in ferneren 8 das oberste Drittel und in 2 nur den oberen Rand derselben.

Dagegen erlaubte die Untersuchung bei vorwärtsgebeugtem Kopfe sowohl in sämmtlichen 31 Fällen als auch bei den übrigen 18 (49), die hintere Larynxwand sammt einem kleineren oder grösseren Stück der hinteren Wand der Trachea vollständig und genau zu betrachten und ihre Intactheit festzustellen.

Unter den Fällen mit Phthisis laryngis wurde bei 14 die hintere Fläche des Kehlkopfinnern frei von Veränderungen gefunden, wogegen andere Larynxtheile, und zwar meist die Stimmbänder, von dem tuberculösen Processe sich ergriffen zeigten. Nur in einem einzigen Falle unter diesen 14 ergab schon die gewöhnliche laryngoskopische Untersuchung und die bei militärisch-gerader Haltung des Kopfes ein vollkommenes Resultat. In den übrigen Fällen wurde mit dem letzteren Verfahren nur mehr oder minder Unvollständiges erreicht — zwar gestattete es bei einem Patienten die Betrachtung der Regio cricoidea, von der Pars arytaenoidea jedoch fehlte unter der geschwollenen linken Arygegend eine kleine Stelle im Bilde; sonst waren meist nur Theile der Pars supraglottica zu sehen. Demgegenüber gelang es in allen 13 Fällen, wenn man bei stark vorwärtsgebeugtem Kopfe der Patienten laryngoskopirte, die hintere Larynxwand in toto in durchaus befriedigender Weise zu betrachten; es kam dabei nur bei einer Kranken Cocaïn und Sonde zur Hochziehung des Kehldeckels zur Anwendung.

Es sei mir nun gestattet, die Ergebnisse der laryngoskopischen Untersuchung bei meinen 34 Patienten mit tuberculösen Veränderungen an der hinteren Kehlkopfwand, sowie ausserdem bei den erwähnten 3 zweifelhaften Fällen nachfolgend anzuführen.

1) Burkhardt P., 22 Jahre alt, Schneider, untersucht am 26. VI. 90.

Lungenbefund: Ueber der rechten Spitze starke Dämpfung, vorne mit tympanitischem Beiklang und Wintrich'schem Schallwechsel; Athmungsgeräusch bronchial mit knarrendem, im Exspirium leicht klingenden Rasseln. Links vorne oben leichte Abschwächung des Schalls und unbestimmtes Athmen; links hinten oben Dämpfung, Bronchialathmen mit spärlichem inspiratorischen Rasseln. Rechts hinten unten Dämpfung, reichliche inspiratorische feinblasige Rasselgeräusche. Im Auswurf zahlreich Tuberkelbacillen.

Gewöhnliche laryngoskopische Untersuchung bei mässig rückgeneigtem Kopfe: Rechts von der Mitte der Regio arytaenoidea der hinteren Larynxwand befindet sich eine kleine flache Hervorragung, über die sich nicht aussagen lässt, ob sie pathologisch ist oder nicht.

Untersuchung bei militärisch-gerader Kopfhaltung: Man sieht flach über die Pars arytaenoidea hinweg und erblickt ein Stück der hinteren Trachealwand. Besagte Verdickung wird viel klarer gesehen; sie ist pyramidenförmig und zweifellos pathologisch. Mitten auf ihrer Spitze befindet sich eine minimale Einzackung, die beim Zusammengehen der Stimmbänder sichtbar wird.

Patient (klein) steht auf dem Stuhl und hat den Kopf möglichst stark nach vorne gebeugt, der Untersucher sitzt und sieht fast vertikal nach oben: Die ganze hintere Wand des Carum laryngis ist sichtbar mit Ausnahme einer ganz kleinen Stelle genau unterhalb der Verdickung; indessen kann mit Bestimmtheit ausgesagt werden, dass auf der Unterseite derselben kein Ulcus vorhanden ist, wie nach der Untersuchung bei mässig rückgebeugter und gerader Kopfhaltung hätte vermuthet werden können. Die Schleimhaut auf der Infiltration ist abgesehen von der kleinen Einzackung intakt (Fig. 7).

Nach Cocainisirung der Epiglottis wird dieselbe mit der Sonde hochgezogen und der Spiegel in der Gegend des harten Gaumens frei in der Mundhöhle gehalten, so dass man eben noch die Hervorragung sieht: so gelingt es auch, ganz flach über die Unterfläche derselben hinwegzusehen, wornach die frühere Annahme von der Abwesenheit eines Geschwüres durchaus sichergestellt werden kann.

Sonstige Erkrankung der Larynx nicht vorhanden.

2) Jakob F., 21 Jahre alt, Lehrer, untersucht am 4. IV. 91.

Lungenbefund: Ueber der linken Spitze starke Dämpfung, vorne bis zur 3. Rippe, hinten bis zum 5. Brustwirbel, von wo an der Schall abgeschwächt ist, hinten unten noch ein Dämpfungsbezirk; Athmungsgeräusch oben bronchial, vorne oben mit metallisch klingendem Rasseln, hinten oben schwächer bronchial; weiter unten unbestimmtes Athmen mit verlängertem unbestimmten Exspirium, unten durch Rasselgeräusche verdeckt, die linkerseits überall mittelgrossblasig, kleinblasig und zum Theil klingend hörbar sind. In der linken Axillargegend unbestimmtes Athmen und kleinblasiges Rasseln.

Gewöhnliche Untersuchung bei mässig rückgebeugtem Kopfe: Etwa in der Mitte der Pars aryt. bemerkt man Unebenheiten und mehr links eine kleine Zacke. Man vermuthet eine Ulceration. Mehr lässt sich von der hinteren Kehlkopfwand nicht sehen.

Untersuchung bei militärisch-gerader Kopfhaltung: Die Stelle erscheint etwas prominenter, und man sieht noch einige ganz kleine Zäckchen, aber nicht mehr vom unteren Theil der Hinterwand.

Untersuchung bei stark nach vorne gebeugtem Kopfe: Nun gelingt es sehr gut, die hintere Larynxwand mit der erkrankten Stelle und ein Stück der hinteren Trachealwand zu betrachten: etwas unterhalb der Mitte der Regio aryt. befindet sich eine zackige Erhebung von Erbsengrösse, die nur ein kleines, dicht unter ihr gelegenes Stückchen der Wand verdeckt; ein Geschwür ist nicht vorhanden (Fig. 5).

Leichte Laryngitis.

3) Emma E., 30 Jahre alt, untersucht am 12. V. 90.

Lungenbefund: Deutliche Dämpfung über der linken Spitze, Exspirium etwas verlängert, keine Nebengeräusche; rechts hinten oben ebenfalls Schallabschwächung und Rhonchi. Tuberkelbacillen im Auswurf.

Gewöhnliche Untersuchung: In der Mitte der Pars aryt. erblickt man drei ganz weisse Zacken. Im übrigen ist nichts von der hinteren Larynxwand sichtbar.

Untersuchung bei militärisch-gerader Kopfhaltung: Ausser diesem ist der hintere Abschnitt der Stimmbänder besser zu übersehen; ob jedoch ein Ulcus vorhanden ist, lässt sich nicht entscheiden.

Bei stärkster Kopfbeuge der Pat. sieht man die ganze hintere Kehlkopfwand mit Ausnahme eines kleinen Stückes direkt unterhalb der Zacken, durch die jenes verdeckt wird; indess ist ein Geschwür nicht vorhanden. Nach Abtragung der Zacken sieht man auch diesen noch fehlenden Theil.

4) Georg W., Sergeant, 38 Jahre alt, untersucht am 22. III. 90.

Linksseitige Spitzenaffection; Bacillen äusserst spärlich im Auswurf.

Gewöhnliche Untersuchung bei mässig zurückgeneigtem Kopfe: Flache Ulcerationen im vorderen Drittel beider Stimmbänder. Genau in der Mitte der Pars aryt. erblickt man ein kleines verdächtiges Wärzchen.

Bei stark nach vorne geneigtem Kopfe kann man die hintere Larynxwand genau betrachten und sieht das erwähnte Wärzchen nun wesentlich besser, dasselbe hat etwa $2^1/_2$ mm Durchmesser und ist 1 mm hoch. Stark geröthet hebt es sich von der umgebenden normalen Schleimhaut gut ab; um Epithelverdickung handelt es sich nicht, da die graue Färbung einer solchen fehlt. Es ist ausserdem ein Stück der hinteren Trachealwand sichtbar.

5) Magdalena St., 23 Jahre alt, untersucht am 5. II. 91.

Infiltration des rechten Oberlappens; zahlreich Bacillen im Sputum.

Gewöhnliche Untersuchung: Ulceration in der vorderen Hälfte des linken Stimmbandes; subglottische Schwellung. Nur der obere Rand der Hinterwand des Kehlkopfes ist sichtbar.

Untersuchung bei militärisch-gerader Kopfhaltung: Man kann flach über die Regio aryt. hinwegsehen und bemerkt zwischen den hinteren Enden der Stimmbänder ganz leichte Unebenheiten.

Bei stark vorwärtsgebeugtem Kopfe ist die hintere Larynxwand vollständig sichtbar; an derselben zwischen den Stimmbändern befinden sich flache Knötchen; ein weiteres prominentes Knötchen sitzt unterhalb des rechten hinteren Stimmbandendes.

6) Mathis M., 24 Jahre alt, untersucht am 18. X. 90.

Beiderseitige Spitzenaffection.

Gewöhnliche Untersuchung: Tuberculöse Ulcera an beiden Stimmbändern. An der Pars aryt. seitlich links ein Höckerchen.

Untersuchung bei starker Vorwärtsbeugung des Kopfes: Es gelingt, die ganze Hinterwand zu überblicken; an der Regio aryt. sind drei Höckerchen vorhanden, keine Ulceration. Infraglottischer Abschnitt gesund.

7) Severin M., 21 Jahre alt, Landwirth, untersucht am 19. II. 91.

Rechterseits Oberlappeninfiltration und Pyopneumothorax.

a) Gewöhnliche Untersuchung: Acute Laryngitis. Schwellung der rechten aryepiglottischen Falte. An der Pars aryt. drei Höcker, einer rechts oben, die beiden anderen weiter unten, rechts und links von der Mittellinie.

b) Bei militärisch-gerader Kopfhaltung kann man nur wenig mehr sehen.

c) Bei vorgebeugter Kopfhaltung lassen sich die Veränderungen viel besser betrachten; was jedoch von der hinteren Kehlkopfwand unterhalb der Stimmbänder liegt, lässt sich nicht sehen, nur noch ein Stück der hinteren Trachealwand.

8) Andreas K., 49 Jahre alt, Landwirth, untersucht am 20. XI. 90.

Lungenbefund: Dämpfung rechts vorne oben bis zur 2. Rippe herab, hinten überall, besonders stark oben; vorne oben verlängertes Exspirium, nirgends Rasselgeräusche.

a) Gewöhnliche Untersuchung: Ulcera tuberculosa an beiden Stimmbändern; dieselben sind theilweise abgeheilt, doch erscheinen die hinteren Theile der Bänder rauh, höckerig. Höckerig ist auch die Pars aryt. der hinteren Larynxwand bis etwas unter das Niveau der Stimmbänder.

b) Bei gerader Kopfhaltung kann man vom subglottischen Abschnitt der Hinterfläche des Kehlkopfs nichts erblicken.

c) Bei starker Vorwärtsbeugung des Kopfes übersieht man die ganze hintere Larynxwand und kann feststellen, dass die Regio cricoidea frei ist.

9) Luise K., 27 Jahre alt, untersucht am 15. IX. 90.

Lungenbefund: Rechts über und unter der Clavikel und hinten oben Dämpfung; vorne über der ganzen rechten Seite geringere Schallabschwächung; in- und exspiratorisches trockenes knatterndes Rasseln. Zahlreich Tuberkelbacillen im Sputum.

a) Gewöhnliche Untersuchung: Linker Santorinischer Wulst oedematös geschwollen; unterhalb desselben eine Infiltration mit einer Zacke.

b) Untersuchung bei militärisch-gerader Kopfhaltung: Man kann flach über die hintere Larynxwand hinwegsehen.

c) Vorwärtsgebeugte Kopfhaltung: Auf der Innenfläche des linken Aryknorpels — der Spitze desselben entsprechend — eine runde Infiltration von etwa 5 mm Durchmesser und 3 mm Dicke, in deren Mitte sich eine Zacke erhebt; keine Ulceration.

10) Eduard H., 25 Jahre alt, Forsthilfsaufseher, untersucht am 24. VII. 90.

Lungenbefund: Dämpfung rechts vorne oben bis zur 2. Rippe, hinten bis zum unteren Scapularwinkel herab; über beiden Spitzen verlängertes Exspirium und zahlreiche giemende Rhonchi. Bacillen reichlich im Auswurf.

a) Gewöhnliche Untersuchung: Ulcerationen an beiden Stimmbändern und an der Innenfläche des Ringknorpelbogens rechts. An der Regio aryt. sind drei Zacken sichtbar, von denen die am meisten links befindliche die grösste ist; es wird ein Geschwür vermuthet.

b) Militärisch-gerade Kopfhaltung: man vermag nicht mehr zu erkennen.

c) Laryngoskopirt man bei vorwärtsgebeugtem Kopfe, so lässt sich der supraglottische Theil der hinteren Larynxwand sehr gut betrachten; die Zacken gehören nicht dem Rande einer Ulceration an, sondern sind Infiltrationen. Die Pars cricoidea ist eben sichtbar, d. h. ganz flach.

11) Leopoldine R., 31 Jahre alt, untersucht am 14. XII. 90.

Lungenbefund: Infiltration des rechten Ober- und Mittellappens, in der Spitze eine grosse Caverne. Im Sputum Bacillen in ganzen Klumpen.

Gewöhnliche Untersuchung: Ulceration und Granulation in der vorderen Hälfte der medialen Fläche des rechten Stimmbandes; granulirte Verdickung im vorderen Drittel des linken Stimmbandes. Schwellung der Arygegend. Von der Mitte der Pars aryt. sieht man einige Zacken prominiren, die man für die Ränder einer Ulceration zu halten geneigt ist.

Untersuchung bei stark vorwärtsgebeugter Kopfhaltung: Man kann die ganze hintere Larynxwand überblicken, an der Pars aryt. befindet sich links eine Infiltration mit drei flachen Erhebungen; rechts, woselbst die Infiltration geringer ist, erblickt man drei dicke Excrescenzen. Das Ganze hat Zwanzigpfennigstückgrösse; es ist keine Ulceration vorhanden.

12) Mina M., 31 Jahre alt, untersucht am 26. VI. 90.

Lungenbefund: Ueber der rechten Lungenspitze deutliche Dämpfung, bronchial klingendes Exspirium, trockene und feuchte Rasselgeräusche.

Gewöhnliche Untersuchung: Verdickung der rechten Epiglottisseite und der rechten Plica ary-epiglottica; eine etwa erbsengrosse Prominenz am hinteren Ende des rechten Taschenbandes. An der oberen Hälfte der Regio aryt. eine leichte Verdickung; bei schiefer Spiegelhaltung bemerkt man ausserdem im rechten Filtrum eine

Granulation, ferner an der hinteren Wand, im Niveau der Stimmbänder eine ganz kleine Zacke.

Untersuchung bei militärisch-gerader Kopfhaltung: Unterhalb der besagten Verdickung des oberen Theiles der Pars aryt. bemerkt man nur die Spitzen zweier Zacken in der Mittellinie.

Untersuchung bei stark nach vorne geneigtem Kopfe: Etwas unterhalb der Stimmbänder und zwischen denselben befindet sich eine graue höckerige Region, aus welcher zwei grosse Zacken hervorragen. Auch die Pars cricoidea sieht man, doch verdecken die Zacken eine kleine Partie derselben.

13) Frau B., 25 Jahre alt.

Lungenbefund: Leichte Dämpfung über beiden Spitzen, namentlich der rechten, Exspirium etwas verlängert, keine Rasselgeräusche.

Gewöhnliche Untersuchung: Am vorderen Ende des linken Taschenbandes befindet sich eine etwa halberbsengrosse Verdickung. Eine Verdickung ist auch in der Mitte der Regio aryt., links von der Medianlinie vorhanden, über die sich indess nichts Näheres aussagen lässt.

Bei vorwärtsgebeugtem Kopfe kann man dagegen die ganze hintere Larynxwand mit der erwähnten Infiltration vorzüglich erblicken; dieselbe hat Erbsengrösse und ist durchaus umschrieben; es fehlt jede Ulceration. Für die Diagnose ist dieser Befund allein maassgebend.

14) Emilie St., Dienstmagd, 21 Jahre alt, untersucht am 24. VI. 90.

Infiltration der rechten Spitze mit Schrumpfung; Knochentuberculose; Amyloiddegeneration der Leber und der Milz.

Gewöhnliche Untersuchung: Rechtes Stimmband tumorartig verdickt, ebenso die untere Hälfte des rechten Taschenbandes von vorne bis hinten. Die Verdickung reicht bis an die Medianlinie, ist nirgends ulcerirt. Linke Seite gesund, jedoch linkes Stimmband in Medianstellung; es entfernt sich auch bei tiefster Inspiration nur wenig von der rechtsseitigen Infiltration, wodurch eine hochgradige Stenose bedingt wird. An der oberen Hälfte der Pars aryt. befindet sich eine halbkugelige, etwa erbsengrosse Verdickung.

Bei vorgebeugter Kopfhaltung sieht man von der hinteren Larynxwand nicht mehr, nur den hinteren Abschnitt der Stimmbänder deutlicher. Die untere Hälfte der Pars aryt. wird durch die Infiltration an der oberen Hälfte, die Regio cricoidea durch die Stenose dem Blick unzugänglich. Weitere besondere Maassnahmen werden durch die grosse Hinfälligkeit und die Dyspnoë der Patientin unmöglich gemacht.

15) Frau K., 27 Jahre alt, untersucht am 21. IV. 90.

Die Untersuchung der Lungen liefert ausser Emphysem nur wenig Abnormes, doch enthält das Sputum zahlreiche Tuberkelbacillen.

Gewöhnliche Untersuchung: Röthung und Schwellung der aryepiglottischen Falten und des linken Stimmbandes. In der Mitte der Pars aryt. befindet sich eine erbsengrosse geröthete Hervorragung, auf deren Gipfel beim Auseinandergehen der Stimmbänder eine kleine Einzackung sichtbar wird.

Bei militärisch-gerader Kopfhaltung kann man nicht mehr erblicken.

Benützt man die stark nach vorne geneigte Kopfhaltung, so sieht man noch ein grosses Stück der hinteren Trachealwand; die Hervorragung verdeckt jedoch den ganzen unter ihr gelegenen Abschnitt der hinteren Larynxwand, und es lässt sich trotz stärkster Vorwärtsbeugung des Kopfes, Cocain und Sonde und mehrmaliger Untersuchung nicht aussagen, ob unterhalb der Infiltration ein Defekt existirt und inwieweit der subglottische Theil der hinteren Kehlkopfwand an der Erkrankung betheiligt ist.

16) Regine M., Ehefrau, 26 Jahre alt, untersucht am 20. XII. 89.

Lungen frei; im Auswurf keine Bacillen.

a) Untersuchung bei gerader Kopfhaltung: Oedematöse Schwellung der Arygegend. Tumorartige Infiltration der Pars aryt.; auf der Höhe des Tumors einige Knötchen, sonst glatte Schleimhaut. Von den Stimmbändern sieht man nur das vordere Drittel, ferner den vorderen Theil einer beiderseits vorhandenen subglottischen Schwellung.

b) Patientin steht auf dem Stuhl, der Arzt sitzt und sieht fast vertical nach oben: so gelingt es vorübergehend, die Unterseite der Hervorragung zu sehen, und man vermag darnach auszusagen, dass daselbst keine Ulceration vorhanden ist. Ausserdem verhilft diese Untersuchung zur Ansicht der ganzen Stimmbänder und zeigt, dass die erwähnte subglottische Schwellung bis ganz nach hinten reicht und nur einen schmalen Spalt übrig lässt.

17) Alois S., Ausläufer, 18 Jahre alt, untersucht am 14. IV. 91.

Lungenbefund: Rechts oben ist der Schall etwas kürzer; nach Husten hört man kleinblasiges klingendes Rasseln. Im Auswurf spärlich Tuberkelbacillen.

Gewöhnliches Verfahren: Starke Schwellung der rechten Arygegend, besonders nach dem Pharynx, aber auch nach dem Larynx zu. In der Gegend des rechten Proc. roc. eine kegelförmige Hervorragung, deren gelblich gefärbte Spitze etwas unterhalb des Niveau des rechten Stimmbandes liegt. Von der hinteren Larynxwand ist nichts sichtbar.

Bei vorwärtsgebeugter Kopfhaltung kann man die Pars aryt. vollständig überblicken und bemerkt dabei, dass die Schwellung der Arygegend rechterseits bis hinab zu der kegelförmigen Hervorragung reicht, die etwas kleiner als die Hälfte einer Haselnuss ist und sich auf die hintere Larynxwand und etwas nach unten erstreckt (kleiner perichondrit. Abscess). Ein Geschwür ist nicht vorhanden, wie nach der Untersuchung bei rückgebeugter Kopfhaltung hätte vermuthet werden können. Von der Regio cricoidea kann man nur wenig erblicken.

18) Josef E., Taglöhner, 31 Jahre alt, untersucht am 5. II. 91.

Ausgedehnte Infiltration der rechten Lungenspitze mit Cavernenerscheinungen. Zahlreiche Bacillen im Auswurf.

Gewöhnliche Untersuchung: Oberfläche des rechten Stimmbandes höckerig, grau gefärbt, vorne ein Defekt; am hinteren Ende des linken

Taschenbandes einige Knötchen, ebensolche an der Epiglottis links. Am Rande des linken Taschenbandes ein langgezogenes Ulcus.

Von der Pars aryt. der hinteren Kehlkopfwand ist nur die oberste Zone sichtbar, die etwas uneben erscheint.

Untersuchung bei militärisch-gerader Kopfhaltung: Man kann flach über die auch bei tiefster Respiration leicht unebene Regio aryt. hinsehen und bemerkt aus der Fossa cric. rechts von der Mittellinie hervorragend zwei Höckerchen. Vom subglottischen Abschnitt der Hinterwand ist im übrigen nichts sichtbar.

Untersuchung bei stark vorwärtsgebeugtem Kopfe: Die ganze hintere Larynxwand und ein grosses Stück der hinteren Trachealwand lassen sich vorzüglich überblicken; ausser den beiden Höckerchen im Grunde der Fossa cric. bemerkt man nun in der Fossa und auf der Regio cric. zahlreiche weisse leicht prominente Knötchen von Stecknadelkopfgrösse, deren Vorhandensein nur durch diese Untersuchungsmethode erkannt werden konnte (Fig. 6).

19) Bella B., 14 Jahre alt, untersucht am 12. II. 91.

Lungenbefund: Ueber der linken Spitze, namentlich hinten oben, Dämpfung mit tympanitischem Beiklang, stark abgeschwächtes Athmen von unbestimmtem Charakter mit hauchendem Exspirium, besonders in den oberen Theilen, inspiratorisches mittelgrossblasiges klingendes Rasseln, hinten bis zum 6. Brustwirbel herab. Rechts über der Clavikel mässig voller Schall, Athmen normal, nur hinten oben verlängertes Exspirium, kein Rasseln. Im Auswurf spärlich Bacillen gefunden.

Gewöhnliche Untersuchung: Von der Pars aryt. sieht man etwa die obere Hälfte, die mit Secret bedeckt ist. Allem Anscheine nach befindet sich weder an der Regio aryt. noch im übrigen Kehlkopfe etwas Abnormes.

Untersuchung bei militärisch-gerader Haltung des Kopfes: Man kann bis zu einer Plica transversa flach über die Regio aryt. hinwegsehen. Im rechten Filtrum jedoch erblickt man über einander zwei kleine Vertiefungen, von denen die untere grössere als Ulcus aufzufassen ist. Linkerseits befinden sich im Filtrum zwei weisse Pünktchen.

Die vorhandenen Veränderungen sind bei vorwärtsgebeugtem seitlich rotirtem Kopfe der Pat. und schiefer Spiegelhaltung am besten zu sehen; man kann bei dieser Untersuchung feststellen, dass an der hinteren Larynxwand keine weitere Abnormität vorhanden ist.

20) Leopold S., Steinhauer, 32 Jahre, untersucht am 29. III. 90.

Infiltration beider Spitzen.

Gewöhnliche Untersuchung: Man vermag nur die oberste Zone der Pars aryt. zu sehen, an der sich ausser etwas Schleim anscheinend nichts Abnormes befindet.

Untersuchung bei militärisch-gerader Kopfhaltung: Oberes Drittel der Pars aryt.: man erkennt daselbst einige Unregelmässigkeiten.

Nur wenn man bei stark vorwärtsgebeugtem Kopfe des Patienten untersucht, ist die hintere Kehlkopfwand dem Blick vollständig zugänglich; in der Mitte der Regio aryt. befindet sich eine Ulceration von 2—3 mm Durchmesser, und die Unregelmässigkeiten sind die

Ränder des Geschwürs. Unterhalb desselben bis zur Fossa cricoidea fehlt nur ein kleines Stückchen der hinteren Larynxwand im Bilde. Das Geschwür wurde also nur durch diese Methode erkannt.

21) Karl J., Kaufmann, 38 Jahre alt, untersucht am 25. III. 90.

Lungenbefund: Ueber der rechten Spitze mässig abgeschwächter Schall, vorne bis zur 2. Rippe, hinten bis zur Höhe des 2. Brustwirbels; man hört verlängertes Expirium von hauchendem Charakter. Links über und unter der Clavikel starke Dämpfung mit hohem tymp. Beiklang, im II. Intercostalraum Schenkelschall; hinten oben bis zum 2. Brustwirbel sehr stark abgeschwächter Schall mit hohem tymp. Beiklang, weiter abwärts Schenkelschall; links hinten oben neben der Wirbelsäule schwaches fortgeleitetes Bronchialathmen bis zum 6. Brustwirbel; linkerseits ist im übrigen das Athmen sehr stark abgeschwächt und in den unteren Theilen gar nicht zu hören: pleuritisches Exsudat. Bacillen reichlich im Auswurf.

Gewöhnliche Untersuchung: Ulcera an beiden Stimmbändern. Am Beginn des mittleren Drittels der Pars aryt. bemerkt man Unebenheiten, die mit Secret bedeckt sind und Verdacht auf das Vorhandensein einer Ulceration erwecken. Zu einem weiteren Ergebniss führt diese Untersuchung jedoch nicht, da der übrige Theil der hinteren Larynxwand dem Blicke unzugänglich ist.

Bei militärisch-gerader Kopfhaltung kann man nicht mehr erkennen.

Untersuchung bei vorwärtsgebeugtem Kopfe: Es gelingt noch, den unteren Theil der Fossa cric. und ein Stück der Pars cric. zu sehen; was jedoch gerade unterhalb der besagten Unebenheiten gelegen ist sowie der Grund der Fossa cric. kann ohne weitere Maassnahmen nicht erblickt werden. Stärkster Grad der Vorwärtsbeugung des Kopfes, Cocain, Sonde, Reflector von 25 cm Brennweite: man bemerkt noch einen Zapfen links, der tiefer liegt als die Unebenheiten, und das Ganze imponirt nun als Ulceration mit aufgeworfenen Rändern. Auch die Fossa cric. ist ganz sichtbar. Die weitere Anwendung der Untersuchung bestätigte dieses Resultat vollkommen.

22) Herr X., 20 Jahre alt, untersucht am 11. V. 91.

Infiltration der rechten Spitze.

Gewöhnliches Verfahren: Schwellung der Arygegend, namentlich rechts. Hinteres Ende des rechten Stimmbandes etwas verdickt und uneben, aber nicht ulcerirt.

Man sieht etwa bis zur Mitte der Pars supraglottica der hinteren Kehlkopfwand und bemerkt daselbst, namentlich mehr links, Verdickungen, die einen scharfen Rand besitzen; von dem weiter abwärts gelegenen Gebiet lässt sich absolut nichts sehen.

Die Untersuchung bei gerader Kopfhaltung ergiebt denselben Befund.

Patient steht, Kopf möglichst gesenkt, ich kniee: Man erkennt nun eine höckerige, mit etwas Secret bedeckte, bis zum Niveau der Stimmbänder hinabreichende Fläche; nur was gerade unterhalb der Verdickung links sich befindet, lässt sich nicht ganz sehen; man hat den Eindruck, als ob daselbst eine Vertiefung vorhanden sei. Die Regio cric. erblickt man gut; dieselbe ist frei.

23) Josef E., 28 Jahre alt, untersucht am 18. VII. 90.

Lungenbefund: Ueber der rechten Spitze ausgesprochene Dämpfung, stark verschärftes und verlängertes, mitunter bronchiales Exspirium; dasselbe ist auch hinten beiderseits am oberen Scapularwinkel bronchial; über beiden Spitzen sind Rhonchi zu hören.

Gewöhnliche Untersuchung: Die laryngeale Kehldeckelfläche und beide Taschenbänder sind mit grauen Inselchen bedeckt; Schwellung und Röthung der Arygegend; ausgedehnte Ulcera, die beide Stimmbänder zerstört haben und auf den subglottischen Raum übergreifen.

Von der Pars aryt. sieht man das obere Drittel und hier den gezackten Rand einer Ulceration.

Untersuchung bei militärisch-gerader Haltung des Kopfes: Man blickt flach über die ganze Regio aryt. hinweg, die bis unterhalb der Stimmbänder mit Granulationen bedeckt ist. Ausserdem erscheint an der linken Trachealwand (in der Höhe des 3. Ringes) eine zwanzigpfennigstückgrosse Ulceration. Einblick in die Trachea behindert, da die infiltrirte subglottische Schleimhaut einen Spalt übrig lässt, der etwa ein Drittel der normalen Glottisweite auch bei tiefster Athmung beträgt.

Untersuchung bei starker Vorwärtsbeugung des Kopfes: Die Pars aryt. lässt sich leicht überblicken: ausgedehnte Granulationsfläche, die namentlich seitlich rechts in der Gegend des Filtrum tief eingreift, weniger links.

24) Pauline D., Dienstmädchen, 22 Jahre, untersucht am 20. V. 90.

Lungenbefund: Ueber der rechten Spitze abgeschwächter Schall; über der Clavikel und im 1. Intercostalraum unbestimmtes Athmungsgeräusch mit etwas hauchendem Exspirium, während des Inspiriums mässig viel mittelgross- und kleinblasiges Rasseln. Ueber der linken Spitze Dämpfung, stärker hinten als vorne; schwaches Athmen, das vollständig verdeckt wird durch kleinblasiges, zum Theil klingendes Rasseln. Hinten links unten, vom 10. Brustwirbel an, zahlreiche mittelgross- und kleinblasige klingende Rasselgeräusche bei unbestimmtem Athmen. Tuberkelbacillen im Auswurf.

Gewöhnliche Untersuchung: An der Pars aryt. sieht man den oberen Rand einer muthmaasslichen Ulceration; links am Ulcus befindet sich eine grosse Zacke.

Bei gerader Kopfhaltung der Patientin sieht man das Geschwür etwas besser.

Untersuchung bei vorwärtsgeneigtem Kopfe: Die Ulceration ist vollständig und sehr gut sichtbar, die Pars cric. aber erst bei stärkster Kopfbeuge der Patientin, wobei der Spiegel weiter vorne, mehr am harten Gaumen, sich befindet.

25) Karl K., Postschaffner, 45 Jahre alt, untersucht am 25. II. 91.

Rechterseits Infiltration des Oberlappens und pleuritisches Exsudat; über der linken Spitze katarrhalische Erscheinungen.

Gewöhnliches Verfahren: Ulcerationen der hinteren Hälfte beider Stimmbänder. An der Pars arytaenoidea ist rechts eine Ulceration vorhanden, an welcher sich aussen rechts ein Höcker erhebt. Der Grund des Geschwürs ist dem Blick nicht zugänglich, ebensowenig der untere Theil der hinteren Larynxwand.

Laryngoskopirt man bei militärisch-gerader Kopfhaltung, so kann man die Ulceration besser sehen, von ihrem Boden jedoch nur den untersten Theil; ausserdem erblickt man ein Stück der hinteren Trachealwand.

Untersuchung bei starker Vorwärtsbeugung des Kopfes: Nur bei dieser Untersuchung vermag man das Geschwür en face zu überblicken; sein leicht unebener gelblicher Grund lässt sich gut sehen, und der Höcker erweist sich als der rechte äussere Geschwürsrand, der gewulstet, aufgeworfen und etwas überhängend ist. Der subglottische Abschnitt der hinteren Larynxwand ist an der Ulceration nicht betheiligt (Fig. 8).

26) Andreas K., Gendarm, 28 Jahre alt, untersucht am 7. II. 91.

Lungenbefund: Rechte Supraclaviculargrube eingesunken, daselbst der Schall kürzer, das Athmungsgeräusch abgeschwächt, kein Rasseln, auch nach Husten nicht. Rechts hinten oben gleichfalls Dämpfung, Auscultation erschwert durch den fortgeleiteten Larynxstridor. Untere Lungengrenzen tief. Im Auswurf Bacillen.

Gewöhnliche Untersuchung: Schwellung der Arygegend, starke Röthung und Schwellung des rechten Stimmbandes, subglottische Schwellung rechts (vorne und hinten eine Granulation).

An der stark verdickten Pars aryt. befindet sich ein umfängliches Geschwür mit wallartigem Rande, dessen Grund man jedoch nur zum kleinsten Theile zu erblicken vermag, da man eben nur ganz flach über die Ulceration hinwegsehen kann.

Bei gerader Kopfhaltung kann man nicht mehr sehen.

Patient steht, hat den Kopf stark nach vorne gebeugt, ich knieend: Nun repräsentirt sich das Geschwür en face und ist vorzüglich zu überblicken; dasselbe hat fast Zwanzigpfennigstückgrösse und ist oval gestaltet, nur am untersten Theile des Randes springt eine Zacke vor; der Grund der Ulceration ist ziemlich glatt und von gelblich weisser Färbung. Vom subglottischen Abschnitt der Hinterwand lässt sich wenig sehen, da die Granulation unter dem hinteren Ende des rechten Stimmbandes und die unten am Ulcus prominirende Zacke den Ausblick behindern.

27) Josef S., Steinschleifer, 49 Jahre alt, untersucht am 26. I. 91.

Ueber der rechten Spitze Dämpfung, vorne bis zur 2. Rippe; verschärftes Inspirium, verlängertes Exspirium, kein Rasseln.

Gewöhnliche Untersuchung: Tumorartige Infiltration der linken ary-epiglottischen Falte. An der Pars aryt. erblickt man einige Zacken; ob ein Geschwür vorhanden ist, kann nicht entschieden werden.

Untersuchung bei stark vorwärtsgebeugtem Kopfe: Es erscheinen Zacken bis unter das Niveau der Stimmbänder, dazwischen befindet sich in der Mitte der Regio aryt. ein tiefer Einschnitt: Ulceration.

28) S., Kellnerin, untersucht am 28. XI. 90.

Beiderseits ausgedehnte Spitzeninfiltration mit Cavernen; alte Pleuritis links. Darmtuberculose.

Gewöhnliche Untersuchung: In der Mitte der Pars aryt. sind beiderseits von der Mittellinie Zacken vorhanden; das Ganze hat Zwanzigpfennigstückgrösse. Mehr lässt sich von der hinteren Larynxwand nicht sehen.

Untersuchung bei nach vorwärtsgebeugtem Kopfe: Man erkennt an der Pars aryt. rechts und links von der Mittellinie eine kleine Ulceration mit gezackten Rändern; die Regio cric. ist nicht sichtbar, dagegen ein Stück der hinteren Trachealwand.

29) Karl B., Schmied, 35 Jahre alt, untersucht am 1. IV. 91.

Lungenbefund: Ueber der linken Spitze Dämpfung, vorne bis zur 3. Rippe, hinten bis zum 5. Brustwirbel; vorne unbestimmtes Athmungsgeräuch und stark verlängertes Exspirium, knarrendes Rasseln nach Husten, hinten oben unbestimmtes, weiter unten bronchiales Athmen mit reichlichem kleinblasigen Rasseln. Links hinten unten Dämpfung vom 8. Brustwirbel an und abgeschwächtes vesic. Athmen. Ueber der rechten Spitze abgeschwächter Schall, vorne verschärftes Athmen, verlängertes Expirium, nach Husten ziemlich reichlich knarrendes Rasseln; hinten oben verschärftes, weiter unten hauchendes Athmen, verlängertes Exspirium, klingendes Rasseln. Exspiratorischer Stridor.

Gewöhnliche Untersuchung: Leichte chron. Laryngitis; Schwellung der linken Arygegend. Unterhalb dieser Schwellung sieht man die Spitze einer scharfen Zacke und links aussen noch zwei kleine Höckerchen hervorragen; von der hinteren Larynxwand sieht man nichts. Die Zacken erwecken Verdacht auf die Anwesenheit eines Geschwürs an der Regio aryt. (Fig. 2a).

Bei gerader Kopfhaltung vermag man nur wenig mehr zu sehen.

Untersuchung bei nach vorwärts gebeugtem Kopfe: Man überblickt die ganze hintere Kehlkopfwand und erkennt, dass sich links in der Mitte der Pars aryt. eine tiefe Ulceration befindet, deren medialen Rand eine grosse scharfe Zacke bildet, von der man vorher nur die Spitze sehen konnte; links aussen wird das Geschwür von einigen Höckern abgegrenzt. Die grosse Zacke verdeckt von der Pars aryt. ein Stück (Fig. 2b).

30) Leo G., Kaufmann, 18 Jahre alt, untersucht am 17. VI. 90.

Lungenbefund: Ueber der linken Spitze Dämpfung, Bronchialathmen und spärliche Rasselgeräusche, hinten klingend; über der rechten Spitze geringe Abschwächung des Schalls, abgeschwächtes unbestimmtes Athmen ohne Nebengeräusche. Tuberkelbacillen reichlich im Auswurf.

Gewöhnliche Untersuchung: An beiden Stimmbändern Ulcerationen, namentlich typische tuberculöse Granulationen. An der Pars aryt. ganz oben links Schwellung und Röthung: man vermuthet, dass unterhalb der Schwellung ein Entzündungsherd oder ein Geschwür sich befinde.

Untersuchung bei militärisch-gerader Kopfhaltung: Man sieht die Prominenz bis zur Mitte der Pars aryt. hinab reichen und bemerkt, dass sie nach dem linken Filtrum hin einen scharfen Rand besitzt; man hat nun erst recht Verdacht auf das Vorhandensein eines Geschwürs.

Patient steht, hat den Kopf stark nach vorne gebeugt, der Untersucher kniet: nun erst lässt sich die Veränderung deutlich erkennen, denn man sieht, dass die Schwellung bis zum Proc. roc. des

linken Stimmbandes hinabreicht und dass zwischen ihr und dem Stimmfortsatz eine spaltförmige, vertical verlaufende Ulceration vorhanden ist. Rechts, an der Prominenz vorbei, lässt sich die ganze hintere Larynxwand überblicken, ausserdem ein grosses Stück der hinteren Trachealwand.

31) Karl M., Eisenbahnvolontair, 21 Jahre alt, untersucht am 17. III. 91.

Lungenbefund: Ueber der linken Spitze abgeschwächter Schall, auch unter der Clavikel mit deutlichem Wintrich'schem Schallwechsel. Ueber der Clavikel Athmen etwas hauchend, Expirium verlängert, kein Rasseln; unter der Clavikel Bronchialathmen. Links hinten unten ein schmaler Dämpfungsbezirk mit stark abgeschwächtem Athmungsgeräusch; kein Stimmfremitus wegen der Heiserkeit.

Gewöhnliche Untersuchung: Schwellung der Arygegend beiderseits; am linken Stimmband eine Ulceration, die sich über dem Proc. voc. tief nach aussen eingefressen hat. Von der hinteren Larynxwand ist bei dieser Untersuchung nichts sichtbar.

Stärkster Grad der Kopfbeuge nach vorne, Cocain, Sonde: trotzdem gelingt es nur, die obere Hälfte der Pars aryt. zu sehen, gerade bis zu zwei verdickten Stellen; indessen glaubt man annehmen zu müssen, dass die Ulceration des linken Stimmbandes auf die linke untere Hälfte der Pars aryt. übergreift. Wegen der Schwellung der Arygegend und der Verdickung der oberen Hälfte der Regio aryt. ist die Fossa eric. dem Blick nicht zugänglich.

32) Emil E., Maler, 27 Jahre alt, untersucht am 12. V. 90.

Lungenbefund: Ueber der rechten Spitze geringe Abschwächung des Schalls, hauchendes Athmen ohne Nebengeräusche; über der linken ebenfalls leichte Schallabschwächung, unbestimmtes Athmungsgeräusch ohne Rasseln. Bacillen spärlich im Sputum.

Gewöhnliches Verfahren: Ulcerationen an beiden Stimmbändern, rechts auf das Taschenband übergreifend; die Gegend des rechten Proc. voc. tief ausgefressen. An der Pars aryt. einige Unebenheiten, die jedoch das Aussehen normaler Schleimhaut bieten.

Untersuchung bei vorwärtsgebeugtem Kopfe: Die hintere Kehlkopfwand kann ganz überblickt werden: die Unebenheiten zeigen sich als zwei symmetrisch an der Pars aryt. sitzende Höcker, unterhalb derer kein Ulcus vorhanden ist. Das Geschwür am rechten Proc. voc. greift tief in die Regio aryt. hinein, in den Winkel zwischen Processus und letzterer.

33) Josef B., 38 Jahre alt, untersucht am 15. IX. 90.

Lungenbefund: Abschwächung des Schalls über der linken Spitze; vorne über und unter der Clavikel spärliche knarrende Rasselgeräusche. Tuberkelbacillen spärlich im Auswurf.

Gewöhnliche Untersuchung: Ulceration am linken Stimmband mit Granulationswucherung, Infiltration des linken Taschenbandes. Auch am rechten Stimmband ein kleines Geschwür.

Von der Regio aryt. sieht man nur eine schmale obere Zone, die linkerseits etwas verdickt erscheint.

Bei militärisch-gerader Kopfhaltung lässt sich nur wenig mehr sehen.

Untersuchung bei vorwärtsgebeugtem Kopfe: Die Ulceration des linken Stimmbandes geht auf die Pars aryt. über und greift in der Gegend des linken Filtrum tief ein. Die Verdickung der Pars aryt. ist durch eine Spalte von dem infiltrirten Taschenband getrennt und reicht nur bis zur Medianlinie der Hinterwand, auch der subglottische Theil dieser letzteren ist gut zu sehen.

31) Jakob B., Landwirth, 24 Jahre alt, untersucht am 16. IV. 91.

Lungenbefund: Ueber der rechten Spitze Abschwächung des Schalles, verschärftes hauchendes Inspirium, verschärftes verlängertes Exspirium, keine Nebengeräusche. Ueber der linken Spitze ebenfalls verlängertes Exspirium hörbar, Rasseln hinten neben dem 6. und 7. Halswirbel.

Gewöhnliche Untersuchung: Schwellung der linken Arygegend, Ulceration des ganzen linken Stimmbandes und des hinteren Abschnittes des linken Taschenbandes.

Man bemerkt in der Mitte der Pars aryt. eine dicke blasse Wucherung; im übrigen ist die hintere Kehlkopfwand dem Blick nicht zugänglich.

Untersuchung bei militärisch-gerader Kopfhaltung: Bei dieser Untersuchung vermag man die Wucherung viel besser zu sehen und erkennt in der unteren Hälfte des rechten Filtrum eine vertical verlaufende spaltförmige, mit Secret erfüllte Ulceration. Was unterhalb der besagten Wucherung liegt, ist nicht sichtbar, ebensowenig die linke untere Hälfte der Pars aryt., welche durch die Schwellung der linken Arygegend verdeckt wird.

Bei vorgebeugtem Kopfe des Patienten erscheint die ganze Pars aryt. im Bilde: man erkennt, dass die Ulceration des linken Stimmbandes in der Gegend des Proc. voc. und im linken Filtrum tief eingreift; in der linken unteren Hälfte der Pars aryt. befinden sich einige wulstförmige Erhabenheiten und unterhalb der erwähnten Wucherung ist eine vertiefte Stelle vorhanden; das Geschwür des rechten Filtrum erstreckt sich zwischen Proc. voc. und der hinteren Wand etwas nach abwärts. Der Ausblick auf die Pars cric. ist beschränkt, da die Stimmbänder nur wenig auseinander gehen.

Emma F., Dienstmädchen, 16 Jahre alt, untersucht am 29. I. 91.

An den Lungen nichts Abnormes nachweisbar; im Auswurf keine Tuberkelbacillen.

Gewöhnliches Verfahren: Laryngitis subacuta mit starker Secretion. An der oberen Hälfte der Regio arytaenoidea auf jeder Seite eine Hervorragung, die linke halberbsengross und mit weissem Secret bedeckt, die rechte kleiner und flacher. Im übrigen sieht man nichts von der hinteren Kehlkopfwand.

Bei militärisch-gerader Kopfhaltung kann man nicht mehr sehen.

Patientin ist klein, muss auf den Stuhl knieen, der Untersucher kniet auf dem Boden. Man übersieht die ganze hintere Larynxwand und kann nun die beiden höckerförmigen Infiltrate wesentlich besser

betrachten: dieselben sitzen, nur durch eine Einkerbung getrennt, dicht neben einander, und ihre Oberfläche geht unmerklich in die umgebende stark geröthete Schleimhaut über. Die letztere ist unterhalb der Höcker intact (Fig. 4).

Ludwig H., Maschinist, 30 Jahre alt, untersucht am 17. VII. 90.

Lungenbefund: Ueber der linken Spitze Abschwächung des Percussionsschalls und abgeschwächtes Athmen, keine Nebengeräusche. Im Auswurf keine Bacillen.

Gewöhnliche Untersuchung: Leichte chron. Laryngitis. Man sieht nur bis zur Mitte der Pars aryt. und bemerkt daselbst zwei Höckerchen, ein kleines rechts von der Mitte, ein grösseres links. Man vermuthet den höckerigen oberen Rand einer Ulceration.

Bei gerader Kopfhaltung vermag man nur wenig mehr zu erblicken.

Laryngoskopirt man dagegen bei stark nach vorne gebeugtem Kopfe, so übersieht man die hintere Kehlkopfwand vollständig: eine Ulceration ist nicht vorhanden, der Höcker rechterseits ist unbedeutend, der linke schrotkorngross. Beide sitzen auf einer Insel verdickter Schleimhaut, und das Ganze ist mit verdicktem Epithel bedeckt und grau gefärbt.

Katharina P., Fabrikarbeiterin, 39 Jahre alt, untersucht am 27. IX. 90.

Beiderseitige Spitzenaffection, rechts beginnende Cavernenbildung. Darmtuberculose. Im Auswurf zahlreich Bacillen.

Gewöhnliche Untersuchung: Von der hinteren Larynxwand kann man nur die oberste Zone der Pars arytaenoidea sehen, sonst absolut nichts.

Untersuchung bei militärisch-gerader Haltung des Kopfes: Man bemerkt am Beginn des mittleren Drittels der Regio aryt., rechts von der Mittellinie eine leichte Verdickung, deren Rand man jedoch nur sehen kann.

Nur bei starker Vorwärtsbeugung des Kopfes der Patientin vermag man auf der linken Hälfte der Pars cricoidea, namentlich seitlich unterhalb des linken Stimmbandes, bis zur Medianlinie und bis zum Stimmband herauf zahlreiche stecknadelkopfgrosse Knötchen zu erblicken. Der flache Wulst unterhalb der Fossa cric. ist hier uneben. Rechterseits sind keine Knötchen vorhanden.

Wenn ich nun die Resultate der laryngoskopischen Untersuchung in den angeführten Fällen zusammenfasse, so ist zunächst zu erwähnen, dass mir leider bei 10 derselben Aufzeichnungen über die Ergebnisse bei militärisch-gerader Kopfhaltung fehlen. Bei den übrigen 27 erlaubte das gewöhnliche Verfahren bei mässig rückgebeugter Haltung des Kopfes in keinem Falle, die Regio cricoidea zu erblicken und nur in einem die ganze Pars arytaenoidea, sonst war die letztere nur

unvollständig sichtbar. Sodann wurde mit der Untersuchung nach Türk nur bei einem einzigen Patienten von diesen 27 erreicht, die Hinterwand des Kehlkopfes vollständig (allein nur ganz flach) zu überblicken. Bei allen übrigen war der infraglottische Abschnitt der hinteren Larynxwand dem Blick nicht zugänglich: in 6 Fällen konnte man eben noch flach über die Pars arytaenoidea hinsehen, bei den restirenden 20 war aber auch diese wegen der daselbst vorhandenen tuberculösen Affectionen nicht vollständig sichtbar.

Demgegenüber wurde durch die Untersuchung bei vorwärtsgebeugter Kopfhaltung in 21 von diesen 27 Fällen ein Totalanblick der Hinterfläche der Kehlkopfhöhle erreicht, wobei nur bei 6 Patienten durch vorhandene Hervorragungen ganz kleine Stellen der fraglichen Wand verdeckt blieben, über deren Beschaffenheit man sich jedoch klar genug sein konnte; bei 3 Patienten hatte man sich der oben angegebenen besonderen Maassnahmen zu bedienen gehabt, um überhaupt die Regio cricoidea betrachten und über gewisse Prominenzen an der Pars aryt. hinwegsehen zu können. Nur in 6 Fällen gelang auch mit dem neuen Verfahren die Betrachtung der hinteren Larynxwand unvollständig, und zwar bezüglich ihres subglottischen Theiles: in 3 Fällen hemmten unterhalb der Stimmbänder vorhandene Schwellungen, in einer Enge der Glottis den Blick, und bei 2 Patienten wurde durch Infiltrationen an der Pars aryt. das jenseitige Gebiet verdeckt, wobei auch die Benützung besonderer Maassnahmen bei einem derselben nicht mehr erreichen liess.

Was alsdann die noch fehlenden 10 Fälle betrifft, bei welchen die Türk'sche Methode nicht angewendet wurde, so kam man in 6 mit dem Verfahren bei vorwärtsgebeugtem Kopfe in sehr befriedigender Weise zum Ziel und sah die Hinterwand des Cavum laryngis vollständig; bei den übrigen 4 Patienten ergab sich Folgendes: Schwellungen der Gegend des rechten Proc. voc. und der Pars arytaenoidea rechts beschränkten in einem Fall den Ausblick nach der Regio cricoidea; in einem zweiten gelang nur die Betrachtung der Regio arytaenoidea, und in einem weiteren wurde man durch eine Infiltration an der letzteren und durch hochgradige Enge der Glottis verhindert, den unteren Theil der Pars arytaenoidea und das subglottische Gebiet der hinteren Kehlkopfwand zu erblicken; wegen der grossen Hinfälligkeit dieser beiden Kranken unterliess ich

den Versuch, durch Anwendung besonderer weiterer Maassnahmen mehr zu erreichen. In dem vierten Falle war es trotz Hochhebung der Epiglottis mit der Sonde nur möglich, etwa die obere Hälfte der Pars arytaenoidea gerade bis zur Höhe zweier Verdickungen zu sehen.

In diagnostischer Hinsicht sind nun bestimmte Fälle als ganz besonders werthvolle zu bezeichnen, jene nämlich, in denen die hintere Larynxwand isolirt, bei Freisein des übrigen Kehlkopfes, sich erkrankt findet, und bei denen gleichzeitig die Untersuchung der Lungen geringfügige Veränderungen oder ein unsicheres oder ganz negatives Resultat ergeben hat. Ein hierher zu rechnender Fall, bei dem jedoch eine leichte Schwellung der Arygegend bestand, wurde von Killian (l. c. p. 69) erwähnt; die Leistung der Untersuchungsmethode bei vorwärtsgebeugtem Kopfe war in demselben für die Diagnose der Tuberculose überhaupt eine besonders bedeutungsvolle.

Ich verfüge unter meinen 34 Patienten über 8 mit isolirt im Kehlkopf bestehender Erkrankung der hinteren Larynxwand, bei denen jedoch klare, meist vorgeschrittene Lungenveränderungen vorlagen. Bei diesen lieferte die Untersuchungsmethode bei vorgebeugtem Kopfe folgende für die Diagnose wichtige Ergebnisse: In Fall 20 (siehe S. 16) liess die gewöhnliche Untersuchung bei mässig rückgeneigter Kopfhaltung keinen Verdacht auf Erkrankung der hinteren Larynxwand aufkommen; als der Patient aber bei vorwärtsgebeugtem Kopfe untersucht wurde, fand sich ein Ulcus an der Regio arytaenoidea. Bei 3 weiteren Kranken (No. 1, 2 und 28) konnte man schon mit dem gewöhnlichen Verfahren an der Pars arytaenoidea Verdickungen und Zacken sehen; die besondere Art der Erkrankung wurde aber nur mit dem Verfahren bei vorwärtsgebeugtem Kopfe erkannt. Das letztere allein ermöglichte es auch, in Fall 24 eine vorher theilweise geschene Ulceration in befriedigender Weise zu betrachten. Nur bei 3 Patienten (No. 3, 9 und 19) liessen sich schon mit den Türk'schen Vorschriften die Veränderungen an der hinteren Larynxwand vollständig erkennen.

Ich habe darnach über die 26 Patienten zu berichten, welche ausser Erkrankungen an der hinteren Larynxwand auch noch solche an anderen Theilen des Kehlkopfes aufwiesen. Widmen wir indessen unsere Betrachtung lediglich den Veränderungen, die an der Hinterfläche des Cavum laryngis gefunden wurden, so haben wir zahlreiche werthvolle Aufschlüsse

kennen zu lernen, die sich allein mit der Untersuchung bei vorwärtsgebeugtem Kopfe ergaben.

In 2 Fällen (No. 5 u. 32) liess die laryngoskopische Untersuchung bei militärisch-gerader und mässig rückgebeugter Kopfhaltung leichte Unebenheiten an der Pars aryt. sehen, die kaum verdächtig erschienen; anstatt derer fanden sich in dem einen Falle eine Anzahl tuberculöser Knötchen, in dem anderen ausser zwei höckerförmigen Infiltraten eine vom rechten Proc. voc. aus tief in die Pars arytaen. hineingreifende Ulceration.

Bei 7 Patienten (No. 6, 17, 18, 21, 22, 30 und 33) nahm man wahr, dass sich Veränderungen an der hinteren Larynxwand befinden mussten, welche sich durch Verdickungen, kleine höckerige Hervorragungen und Unebenheiten bemerklich machten; ein befriedigender Aufschluss wurde jedoch erst erreicht, als man bei vorwärtsgebeugtem Kopfe der Patienten laryngoskopirte; so ergaben sich an der Regio arytaenoidea Schwellungen, die bis zu den hinteren Stimmbandenden hinabreichten, höckerige Flächen, Ulcerationen, auf der Regio cricoidea wurden Höckerchen und Knötchen sichtbar. Zacken, die an der Pars arytaenoidea vorsprangen, konnten in 4 Fällen (No. 10, 11, 27 und 29) die Vermuthung, dass Geschwüre vorhanden seien, zulassen; allein nur bei 2 der Patienten erwies sich diese Annahme als richtig[4]). Es war ferner in einem Falle von tumorartiger Infiltration der Pars arytaenoidea (No. 16) ein willkommenes Ergebniss, sich von der Abwesenheit einer Ulceration an der Unterfläche jener überzeugt zu haben. Alsdann gestattete die Untersuchung bei 2 Patienten mit umfänglicheren Veränderungen an der hinteren Larynxwand (No. 12 und 34), die aber vorher nur zum Theil sichtbar waren, diese nun vollständig und genau zu erkennen und ermöglichte in 2 weiteren Fällen (No. 25 und 26), in denen der Grund vorhandener Geschwüre dem Blick nicht zugänglich war, diesen nunmehr ganz zu erblicken.

Bei 5 Patienten (No. 4, 7, 8, 13 und 23) gelang es schon mit dem Verfahren bei rückwärtsgeneigter und dem bei gerader Kopfhaltung, die vorhandenen Erkrankungen wahrzunehmen; indessen waren diese bei der neuen Untersuchungs-

[4]) Häufig genug wurde bisher, so oft man an der Pars aryt. vorspringende Zacken oder Unebenheiten erblickte, die Diagnose: Ulceration an der hinteren Kehlkopfwand gestellt, ohne dass man dabei eine solche sich zu Gesicht zu bringen vermochte.

methode immerhin wesentlich besser sichtbar. Ueber die letzten 3 Fälle ist schon oben genauer berichtet worden: in 2 derselben (No. 15 und 31) wurde trotz Anwendung besonderer Maassnahmen nicht mehr erreicht als mit dem gewöhnlichen Verfahren, und in dem 3. Falle (No. 14) machte die grosse Hinfälligkeit der Patientin die Vornahme weiterer Schritte ganz unmöglich.

Die Untersuchung bei vorwärtsgebeugtem Kopfe hat also in 28 unter 34 Fällen wesentlich mehr geleistet als das Verfahren bei militärisch-gerader und bei rückwärtsgeneigter Stellung des Kopfes.

Die Leistungsfähigkeit der Untersuchungsmethode wird dadurch vollkommen bestätigt:

Meinen Resultaten zufolge muss dem in Rede stehenden Verfahren für die Diagnose der tuberculösen Erkrankung der hinteren Larynxwand ein hoher Werth zuerkannt werden, und es ergiebt sich hieraus die Berechtigung, die Anwendung desselben für einen unerlässlichen Bestandtheil jeder laryngoskopischen Untersuchung bei Tuberculose zu erklären.

Mit der Methode bei vorwärtsgebeugtem Kopfe lassen sich am häufigsten, wie aus meiner Zusammenstellung der Ergebnisse ersichtlich ist, genauere Aufschlüsse über den Grad und die Ausdehnung der an der Hinterfläche des Kehlkopfes vorhandenen Veränderungen erhalten; in besonders werthvollen Fällen aber wird dieselbe zur Erkenntniss der localen Tuberculose, wie bei dem Patienten No. 20, führen oder sogar, wofür der Killian'sche Fall (l. c. p. 69) spricht, die Diagnose der Tuberculose überhaupt ermöglichen.

Der Nachweis isolirter Erkrankungen der hinteren Larynxwand ist uns ein bedeutsamer Fingerzeig, bei Aufnahme der Anamnese und des Status nach Zeichen von Tuberculose zu forschen und vor allem eine genaue physikalische Untersuchung der Lungen und des Auswurfs auf Bacillen vorzunehmen. Die Erkenntniss der Lungenerkrankung wird darnach meist von entscheidender Bedeutung für die Diagnose sein; bei unsicherem oder negativem Resultate werden die Veränderungen an der hinteren Larynxwand je nach ihrer Beschaffenheit dennoch oftmals eine sichere Beurtheilung oder doch eine Wahrscheinlichkeitsdiagnose zulassen. Von den frühesten Veränderungen sind es namentlich die ausgesprochen hügelartigen Infiltrationen und

die zackenförmigen Excrescenzen der Pars arytaenoidea, welche als charakteristisch für die Tuberculose angesehen werden dürfen.

Bei geringeren, weniger prägnanten Erkrankungen ähnlicher Art muss man sich hauptsächlich vor der Verwechslung mit den Produkten des chronischen Katarrhes hüten, denn die Unterscheidung zwischen diesen und den Erscheinungen der Tuberculose kann bisweilen schwer, wenn nicht unmöglich sein.[5])

So habe ich ausser meinen oben besprochenen Fällen auch einige Patienten untersucht, bei welchen die an der Pars aryt. gefundenen Affectionen offenbar durch chronische Laryngitis verursacht waren. Derartige Veränderungen bestanden in kleinen grauen Erhabenheiten oder in feinen beiderseits in den Filtra vorhandenen Längsfältchen, die bei tiefster Respiration nicht verschwanden; ferner erschienen sie als leichte symmetrisch vorhandene, weisslich gefärbte Hervorragungen[6]) oder als Verdickungen, in einem Falle von Linsengrösse und weisser Färbung, in einem anderen mit unverändertem Epithel überzogen und unmerklich in die Umgebung übergehend. In zwei Fällen von diesen fanden sich die Erscheinungen an der hinteren Larynxwand nach längerer Zeit unverändert vor, in einem nach Jahresfrist, in dem anderen nach 7 Monaten; der Lungenbefund war auch dann ein negativer. Bei 2 weiteren Patienten gab das Ausbleiben der Localreaction auf eine diagnostische Injection von Tuberculin hin eine allerdings nicht unbestreitbare Entscheidung für die nicht-specifische Natur der Verdickungen.

Das symmetrische Auftreten der durch chronischen Katarrh bedingten Veränderungen, ferner, wie von Heryng[7]) angeführt wird, die vorhandene Injection der Schleimhaut, die

[5]) Vergl. Heryng, l. c. p. 41. — Sokolowsky (Ueber die larvirten Formen der Lungentuberculose, Klin. Zeit- u. Streitfragen, herausg. v. Schnitzler, Wien, 1890, p. 140) bemerkt, man treffe „an eine beginnende tuberculöse Infiltration der hinteren Kehlkopfwand täuschend erinnernde Veränderungen hie und da auch bei sonst gesunden Individuen, als Folge eines chronischen Kehlkopf- oder eines Rachen-Kehlkopfkatarrhs;“ und ferner: „in klinischer Beziehung erinnern, wie eben besprochen, diese Veränderungen an das Bild der Tuberculose so täuschend, dass selbst der erfahrene Laryngologe zuweilen irre geleitet wird.“

[6]) Vergl. Schrötter, Vorles. über die Krankhtn. d. Kehlkopfes, Wien, 1887, p. 66.

[7]) l. c. p. 41.

bald sich einstellende Besserung bei Behandlung mit Arg. nitr.-Lösungen, während bei Tuberculose dadurch keine Besserung, sondern bisweilen Verschlechterung entsteht, können für viele Fälle als diagnostische, aber nicht durchaus zuverlässige Momente dienen; zuweilen giebt allein der Verlauf die Entscheidung über den Charakter der Affection.

Der Wucherungsprocess, den bei derartigen, in Folge von anhaltenden Katarrhen und anderen Reizzuständen entstandenen Verdickungen der Schleimhaut das Epithel so häufig zeigt, vermag einen sehr bedeutenden, auffälligen Grad zu erreichen, und so kommt es mitunter zu pachydermischen Veränderungen, auf deren Vorkommen im interarytaenoiden Raume bei Pachydermie an den Processus vocales schon Virchow im Jahre 1887 hingewiesen hat. Es werden aber auch isolirte Pachydermien der hinteren Larynxwand, bei Freisein der Stimmfortsätze, beobachtet[8]) und gerade solche können zuweilen ebenfalls Anlass zu Verwechslungen mit tuberculösen Infiltraten geben. Es sei hier an den von Bergengrün[9]) veröffentlichten Fall (dessen laryngoskopisches Bild ich unten reproducire), sowie ferner an die in Chiari's[10]) Aufsatz mitgetheilte Kranken-

---

[8]) Scheinmann, zur Behandlung der Pachydermia laryngis, Berl. klin. Wochenschrift 1891, Nr. 45.

[9]) Ueber einen Fall von Verruca dura laryngis, Virchow's Archiv, 1889, Bd. 118: Der Larynx bot „in allen Theilen das Bild eines intensiven chronischen Katarrhs dar"; „die Schleimhaut über den Arytaenoidknorpeln und die der Regio interarytaenoidea in hohem Grade geröthet und geschwollen. Von letzterer heben sich mehrere weissliche, bis über erbsengrosse, warzige Prominenzen ab; ihre Oberfläche ist leicht höckerig; bei Berührung mit der Sonde machen sie den Eindruck sehr derber Consistenz; sie sitzen breitbasig der Schleimhaut auf und sind leicht verschieblich."

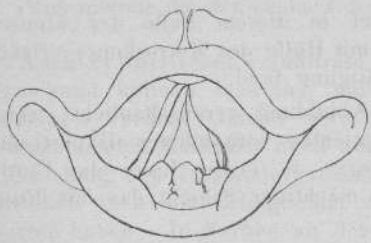

Die mikroskopische Untersuchung ergab ein mächtiges, an der Oberfläche verhorntes Epithellager, dessen Zapfen tief zwischen die Papillen des bindegewebigen Grundstocks vordrangen; der letztere zeigte fast nur in der Umgebung der hineinragenden Epithelzapfen kleinzellige Infiltration. —

[10]) Wiener klin. Wochenschrift, 1890, Nr. 41: Ueber Pachydermia laryngis besonders an der Interarytaenoidfalte. Bei einem 40jährigen

geschichte erinnert. Erwähnung darf wohl auch eines Falles geschehen, welchen mir Herr Prof. Killian aus seiner Privatpraxis gütigst überliess und in dem, wie gleich zu bemerken ist, der Kehlkopfspiegel ein dem Bergengrün'schen Falle sehr ähnliches laryngoskopisches Bild zeigte:

Frau G., Wirthin, 39 Jahre alt, zuerst untersucht am 7. VIII. 91. Mann vor 2 Jahren an Schwindsucht gestorben. Seit etwa 2 Jahren leidet Patientin an Heiserkeit, die seit ½ Jahre zugenommen hat. In letzterer Zeit klagt sie auch über Engigkeit.

Ernährungszustand ausgezeichnet.

Laryngoskopischer Befund: Starke chronische Laryngitis mit starker zähschleimiger Secretion. Stimmbänder roth; Schleimhaut der Pars aryt. der hinteren Larynxwand verwandelt in eine grauweisse, mit zähem Schleim bedeckte, etwa 4 mm dicke tumorartige Masse, welche durch Längsfurchen in eine Anzahl breiter Wülste zerlegt wird, von höckeriger Oberfläche.

Lungenbefund negativ.

Die Diagnose schwankte zwischen Tuberculose, Pachydermie und Epitheliom. Sofortige Entfernung der rechten ⅔ der Wucherung mit der Krause'schen Doppelcürette, die sich vorzüglich bewährt.

Die mikroskopische Untersuchung ergiebt Pachydermie.

Verlauf reactionslos. Am 10. IX. 91 war die ganze Pars aryt. vernarbt, mit röthlicher Schleimhaut bedeckt, ohne jegliche Auflagerung verdickten Epithels. Das links stehen gebliebene Drittel der Veränderung war verschwunden, die ganze Fläche glatt verheilt bis auf eine kleine unebene Stelle in der Mitte, wo operirt worden war. Stimmbänder noch roth und aufgelockert, am rechten eine leichte Erosion.

Am 24. IX. 91 hintere Larynxwand unverändert, glatt; keine Spur einer Epithelverdickung; Stimmbänder noch leicht geröthet.

Bemerkenswerthes bietet in diesem Falle der klinische Verlauf, durch welchen die mit Hülfe des Mikroskopes erlangte Diagnose vollkommene Bestätigung fand.

Wie die nachstehende Abbildung veranschaulicht, zeigte sich an der bei unserer Patientin vorhandenen Hypertrophie der Schleimhaut der Pars aryt. in erster Linie das Epithel betheiligt, welches überall in mächtiger Schicht das mit Rund-

---

Potator mit Pneumonie und Hydrops ascites zeigte der Kehlkopfspiegel eine „Reihe von zackigen und wulstigen Infiltraten an der Interarytaenoidfalte". Bei der Obduction in keinem Organe Tuberculose nachweisbar. Die Wülste bestanden „aus dicht mit Rundzellen infiltrirtem Bindegewebe" und waren „mit einem sehr dicken, vielfach geschichteten Pflasterepithel bekleidet." Dieses „war 6—10mal so dick als das normale Epithel", und es ragten in dasselbe „zahlreiche grosse dicke, manchmal verzweigte Papillen hinein." —

zellen leicht durchsetzte Bindegewebe überkleidet; dieses schiebt sich in dünnen Zapfen, welche den Durchschnitt von Leisten wiedergeben, in die Epithelmasse hinein.

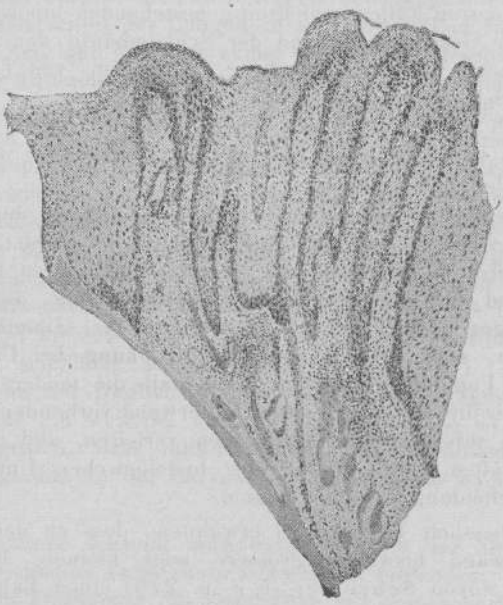

Pachydermie der Schleimhaut der hinteren Larynxwand.

Auch syphilitische Infiltrate und Gummata der hinteren Larynxwand können bisweilen mit tuberculösen Infiltrationen verwechselt werden. Immer wird es, insbesondere wenn die unterscheidenden Merkmale nicht ausreichen, einer eingehenden Durchsuchung des Gesammtorganismus bedürfen, und man wird schliesslich auch den Erfolg einer specifischen Behandlung abzuwarten haben. In Narben an der Pars arytaenoidea, die infolge von syphilitischen Ulcerationen zurückbleiben, entwickeln sich nach Schrötter[11]) zuweilen Prominenzen, welche ihrerseits für Excrescenzen und Affectionen der verschiedensten Natur gehalten werden können.

---

[11]) Vorles. über d. Krankhtn. d. Kehlkopfes, Wien, 1891, p. 288.

Die Hinterwand des Kehlkopfes kann ferner an Lupus erkranken, und es sollen an dieser Stelle die lupösen Knötchen und die Gruppen von Efflorescenzen besonders charakteristisch auftreten; es wird darnach unter Berücksichtigung der in den meisten Fällen gleichzeitig bestehenden lupösen Erkrankung der Gesichtshaut (und der Schleimhäute der Nase und des Rachens) die Unterscheidung des Leidens von Tuberculose geringe Schwierigkeiten bereiten.

Auch von der selten vorkommenden Lepra und vom Sclerom ist es bekannt, dass sie die Hinterfläche des Cavum laryngis befallen können.

Was alsdann die Neubildungen belangt, so muss hervorgehoben werden, dass ihr Auftreten an der vorderen Fläche der hinteren Larynxwand als grosse Seltenheit zu bezeichnen ist[12]), und dies gilt mit Ausnahme der Papillome, die an jeder Kehlkopfgegend sich entwickeln können, für sämmtliche Neubildungen, auch für die primäre Entstehung des Carcinomes. Von den Papillomen[13]) könnten allenfalls die niederen Formen, falls sie isolirt an der Kehlkopfhinterwand vorhanden sind, zur Annahme tuberculöser Infiltrationen verleiten, und in zweifelhaften Fällen wird alsdann der histologischen Untersuchung die Entscheidung zufallen müssen.

Schliesslich ist noch zu erwähnen, dass an der hinteren Kehlkopfwand bisweilen grössere oder kleinere Retentionscysten, wovon Schrötter (l. c. p. 273) einen Fall abbildet, zur Beobachtung gelangen.

Wenden wir uns nun zur Besprechung ulcerativer Processe, die an der hinteren Larynxwand vorkommen können, so bedarf es für die Diagnose der tuberculösen zunächst des Nachweises der Lungenphthise und des Ausschlusses von Lues; bei sicher constatirter Affection der Lungen und wenn sich gleichzeitig auch noch an anderen, vorzugsweise von der Tubercu-

---

[12]) Schrötter, l. c. p. 288.

[13]) In neuerer Zeit ist von Avellis (Tuberculöse Larynxgeschwülste Sonderabdr. aus der „Deutsch. Med. Wochenschr." 1891, Nr. 32 u. 33) darauf hingewiesen worden, dass die im Ventriculus Morg., am Glottiswinkel und an der hinteren Larynxwand zu beobachtenden Papillome, Fibrome und Tumoren nicht so selten tuberculöser Natur sind, in Hinsicht worauf es sich empfehle, Larynxtumoren auch auf Tuberculose jedesmal zu untersuchen und den Lungenbefund festzustellen.

lose befallenen Kehlkopftheilen (laryngeale Epiglottisfläche, aryepiglottische Falten, Taschenbänder) dieser eigenthümliche Veränderungen finden, bietet sich der Beurtheilung keine Schwierigkeit. Wohl aber kann eine solche Schwierigkeit bei mangelnden Anhaltspunkten von seiten der Lungen in manchen Fällen für die Diagnose eine Zeit lang bestehen, zumal da auch den Geschwüren häufig ein für Tuberculosecharakteristisches Aussehen nicht zukommt. Doch lassen sich für viele Fälle von den laryngoskopisch wahrnehmbaren Eigenschaften der tuberculösen Ulcerationen der hinteren Kehlkopfwand diagnostisch verwerthen die Beschaffenheit ihrer Ränder, die meist Granulationszacken von oft beträchtlicher Grösse tragen oder auch allmählich in die Umgebung, die sich durch auffallende Blässe häufig auszeichnet, übergehen, ferner das gleichzeitige Vorhandensein der tuberculösen Infiltration der Pars aryt., die Tiefe der Defecte, die bis in die Submucosa und an den Knorpel reichen können, endlich die in der Regel reichliche schleimig-eitrige Secretion[14]. Liegt auch in dem an der fraglichen Stelle anerkannt häufigen Sitz der Tuberculose ein weiteres werthvolles Moment, so ist doch nicht zu vergessen, dass mitunter ganz ähnlich aussehende Ulcerationen gerade an der Larynxhinterwand durch Syphilis bedingt sind.

Ueber letztere schreibt Schrötter[15], der der hinteren Larynxwand besondere Aufmerksamkeit widmet, folgendes: „Sehr charakteristisch erscheinen die Geschwüre mit dem scharf ausgeschnittenen Rande, mit ihrem speckig belegten Grunde auf der Kuppe des Aryknorpels und der Höhe der hinteren Larynxwand. Sie sind mit ihrer stark gerötheten Umgebung wohl am leichtesten zu erkennen. Auf jene Schwierigkeiten und Täuschungen, die die Geschwüre an der Vorderfläche der hinteren Larynxwand verursachen, brauche ich nicht mehr näher einzugehen. Sie sind nur leicht zu erkennen, wenn die Schleimhaut an dieser Stelle geröthet, stark geschwellt und schärfer begrenzt nach dem Larynxinnern hineinragt und auf der Höhe der Geschwulst die feinere Auszackung und der gelbliche Saum

[14]) Schrötter sieht auch als charakteristisch an für tuberculöse Geschwüre die in der umgebenden Schwellung ungemein häufig zu beobachtenden kleinsten bis stecknadelkopfgrossen gelben Pünktchen, die den kleinsten tuberculösen Herden entsprechen sollen.

[15]) Vorles. III. 1888, p. 185.

der Geschwürsfläche in ihrer Begrenzung von oben gesehen wird.“ Derartige Merkmale werden wohl in der Regel sich zutreffend erweisen, allein sie können auch namhafte Ausnahmen erfahren, so dass alsdann für die Diagnose die Auffindung weiterer Zeichen von Lues, welche eben nur eine eingehende Untersuchung des ganzen Körpers (Mund- und Rachenhöhle, Genitalien, Haut) gewinnen lässt, von offenbarer Wichtigkeit sein wird.

Einen Gegenstand bestehender Meinungsverschiedenheiten bilden seit lange die „katarrhalischen Geschwüre“, deren Vorkommen im Larynx und hier auch an dessen hinterer Fläche, namentlich von Schnitzler und Heryng bestimmt behauptet worden ist. In dieser Frage war besonders die Stellungnahme Virchow's von Bedeutung, der schon die Unrichtigkeit der Bezeichnung „katarrhalisches Geschwür“ dargethan hat und gegen die Annahme derartiger Geschwüre als einer besonderen Form mit Entschiedenheit aufgetreten ist, ein Standpunkt, welchem vielfältigen Erfahrungen zufolge beigepflichtet werden muss.

An der hinteren Larynxwand, deren Pars arytaenoidea mit Plattenepithel bekleidet ist, kommen zwar nach letzterem Autor erosive Zustände, einfache Epithelverluste vor, aus welchen nur durch anhaltende Reizung wirkliche Geschwüre entstehen könnten; für solche Möglichkeit, sowie ferner für die von Einigen bei Pneumonie, Influenza, beim Gebrauch von Quecksilber beobachtete Geschwürsbildung im Larynx nimmt Schrötter das Hinzutreten ganz besonderer, uns nicht bekannter Momente, auch wohl infectiöser Einflüsse, an; derartiges hat jedoch „mit der sogenannten einfachen katarrhalischen Entzündung nichts zu thun“. So waren auch wir, bei eingehender Würdigung der krankhaften Veränderungen der hinteren Larynxwand mit Hülfe der beschriebenen Untersuchungsmethode, in keinem Falle in der Lage, ein „katarrhalisches Geschwür“ zu beobachten.

Nur selten kommt es zu eigenartigen Veränderungen im Kehlkopfe, deren wegen des an sie sich knüpfenden Interesses hier Erwähnung geschehen soll. So sah Fränkel[16]) in nur 3 Fällen „flache, regelmässig auf oder in der Nähe eines Stimmfortsatzes localisirte Substanzverluste,“ welche nach ihm

[16]) Deutsche medicin. Wochenschr. 1891, Nr. 9.

durch Invasion von Staphylo- und Streptococcen verursacht waren, und die er den mykotischen Epithelnekrosen zur Seite stellen möchte. Killian beobachtete bei einer Dame, welche an einer chronischen Form der aphthösen Stomatitis litt, gelegentlich ein typisches aphthöses Geschwürchen an der Pars aryt. der hinteren Larynxwand, welches im Verlaufe von 6 Wochen spontan abheilte.

In Fällen zweifelhafter Schwellungen oder Geschwürsbildung an der Hinterwand der Kehlkopfhöhle sowie zur Bestätigung der laryngoskopischen Diagnose werden wir nicht unterlassen, die mikroskopische Untersuchung intralaryngeal entfernter Stücke der erkrankten Theile mit zu Rathe zu ziehen, wobei wir jedoch auch darauf gefasst sein müssen, ein zweifelhaftes oder negatives Resultat zu erhalten.

So kann es mitunter misslingen, in tuberculösen Larynxulcerationen histologisch die specifischen Elemente nachzuweisen, wenn jene nach bereits vollendeter Ausstossung des tuberculösen Gewebes, insbesondere der Tuberkelknötchen, zur Untersuchung gelangen; auch die anatomische Untersuchung tuberculöser Verdickungen vermag nicht immer Charakteristisches zu liefern; durch ein mehr oder weniger bedeutendes rundzelliges Infiltrat ohne jeglichen Gehalt an Tuberkeln und Riesenzellen wird Tuberculose keineswegs erwiesen. So wird denn häufig die Entscheidung allein durch die Anwesenheit der Tuberkelbacillen im Gewebe gegeben, deren Vorkommen allerdings keine Gleichmässigkeit zeigt, indem dieselben in ausgedehnten Tuberkelmassen nur in geringer Anzahl vorhanden sein können, und umgekehrt (Korkunoff), oder auch bei reichlich vorhandenen Riesenzellen spärlich sich finden lassen (Baumgarten-Weigert'sches Verhältniss), oder bisweilen überhaupt nicht nachzuweisen sind.

Was nun die von mir angeführten Fälle betrifft, so konnte ich in einigen derselben durch die mikroskopische Untersuchung die Diagnose bestätigen.

Demgegenüber ergaben sich bei zwei der als fraglich bezeichneten Fälle (siehe S. 22) E. F. (vergl. das laryngoskop. Bild, Fig. 4) und L. H. für Tuberculose keine Anhaltspunkte; in beiden Fällen spricht auch der weitere Verlauf eher für die Annahme der nicht-specifischen Natur der betreffenden Veränderungen. In dem dritten Falle (R. P.) war leider das der

Leiche entnommene Präparat für die histologische Untersuchung unbrauchbar.

Ich habe sodann zu diagnostischen Zwecken zweimal den Versuch gemacht, durch Impfung in die vordere Augenkammer von Kaninchen mit Gewebsstückchen, die von Affectionen der hinteren Larynxwand auf Tuberculose verdächtiger Patienten stammten, tuberculöse Iritis zu erzeugen; doch sind diese Versuche nicht nach Wunsch ausgefallen, da das eine Mal in Bälde Suppuratio bulbi erfolgt ist, so dass, obwohl in dem Eiter keine Tuberkelbacillen aufzufinden waren, der Erfolg der Impfung ein ungewisser bleiben musste, während in dem andern Falle das Kaninchen in meiner Abwesenheit zu Grunde ging.

Nachdem uns im Vorstehenden die diagnostische Seite der Tuberculose der hinteren Larynxwand beschäftigt hat, dürfte es angebracht sein, auf die in den einzelnen Fällen beobachteten Formen der in Rede stehenden Erkrankung nun etwas näher einzugehen.

Das erste Stadium der Larynxtuberculose, die tuberculöse Infiltration, wurde unter meinen 34 Patienten bei 18 gesehen, und zwar war dieselbe isolirt, ohne jede Mitleidenschaft anderer Theile des Larynx, bei 4 vorhanden. Der Process fand sich in 17 Fällen auf die Regio arytaenoidea beschränkt, deren untere Grenze man entsprechend dem oberen Rande der Ringknorpelplatte anzunehmen hat; nur bei einem der Patienten betraf die Erkrankung die Regio cricoidea der hinteren Larynxwand. Durch eine gründliche Untersuchung der Hinterfläche des Cavum laryngis mit einer das bisher gebräuchliche Verfahren an Leistungsfähigkeit wesentlich übertreffenden Methode war es in dem letzteren Falle ermöglicht, die kleinsten tuberculösen Herde, die uns als initiale Erscheinungen am meisten interessiren, genau nach ihrer Beschaffenheit, Ausdehnung und nach ihrem Sitz zu erkennen.

Diese kleinen Herde auf der Pars cricoidea erschienen als zahlreiche, stecknadelkopfgrosse, über die Oberfläche leicht prominirende, weisse Knötchen (s. Tafel, Fig. 6), Veränderungen, die in diesem Falle neben sonstiger ausgesprochener Erkrankung des Larynx sich fanden und als Folge zweier Injectionen von Tuberculin aufgefasst werden mussten. Nächstdem begegnete ich bei 5 Patienten etwas grösseren Erkrankungsformen, die bei intactem Epithel als knötchenförmige Erhe-

bungen[17]) sich zeigten, sowie kleine höckerartige Hervorragungen[18]) (s. Tafel Fig. 7, Fall von pyramidenförmiger Hervorragung) darstellen und häufig zu mehreren an der Pars aryt. bemerkbar waren; in 2 Fällen wies die letztere bis etwas unter das Niveau der Stimmbänder eine höckerige graue Beschaffenheit auf. Die Veränderungen bestanden ausserdem in circumscripten, zackenförmigen, von der vorderen Schleimhautbekleidung der Aryknorpel vorspringenden Excrescenzen (vgl. Tafel Fig. 5), welche zuweilen auf einer infiltrirten Basis aufsassen, Gebilden, die als am meisten charakteristisch von den Autoren[19]) beschrieben worden sind.

[17]) Heryng (die Heilbarkeit der Larynxphthise, 1887) hat auf eine Frühform der Tuberculose im Larynx aufmerksam gemacht, die er bei 3 Kranken in der Gegend der Proc. voc., dicht bei der hinteren Larynxwand, beobachtete und die „in Gestalt halbkugeliger, glänzend weisser, linsengrosser, ungestielter Knötchen“ auftrat. Ein solches Knötchen „bestand aus Granulationsgewebe, war mit verdicktem Epithel bedeckt und enthielt in der Mitte einige kleine Tuberkel mit ausgeprägten Riesenzellen“.

[18]) Biefel (l. c. 1882, p. 454) beschreibt derartige Ablagerungne „als leichte, knotige, hirsekorngrosse Erhebungen, zuweilen aber auch als selbständige, kleine circumscripte, wallartige, hanfkorngrosse Erhebungen“, und p. 469: „Meist in der Mitte, selten an den Seiten des Interarytaenoidalraumes gelegen, sahen wir diese primären Affectionen in zwei verschiedenen Formen auftreten, entweder in der Form eines kleinen Walles von ca. 2—3 mm Breite, etwas geringerer Höhe und mit etwas gewulsteter Oberfläche, oder es zeigten sich ebenso kleine, isolirte gewulstete Stellen mit 1—2—5 aufrecht stehenden Granulationen in Form von Fleischzäckchen.“

[19]) Schech (l. c. 1880) schildert die Infiltration der hinteren Kehlkopfwand im Beginne als einen „convexen Wulst von verschiedener Grösse und Farbe, theils glatt, theils uneben, mit einer oder mehreren Einkerbungen versehen. Sind die Letzteren zahlreich und nahe bei einander, so glaubt man, papillomatöse, palisadenartig angeordnete Neubildungen vor sich zu haben“. — „Allmählich vertiefen sich die eben genannten Einkerbungen, es entstehen grössere und kleinere Zacken, die theils steilabfallende Geschwürsränder, theils Granulationsgewebe darstellen, im Luftstrome flottiren, bei der Phonation sich an die Proc. voc. oder Aryknorpel anlegen, um bei der darauffolgenden Inspiration wieder zurückzuschnellen.“

Ausser diesen fanden sich bei 3 Patienten an der Pars aryt. halbkugelige Infiltrationen von Erbsengrösse[20]; die histologische Untersuchung einer solchen (siehe Seite 14) zeigte, wie die Abbildung veranschaulicht, von wohlerhaltenem Epithel bedeckt, ein diffus rundzellig infiltrirtes subepitheliales Gewebe, in welchem an einer Stelle grosszellige Knötchen mit einigen eingeschlossenen Riesenzellen verschiedener Grösse sich vorfanden.

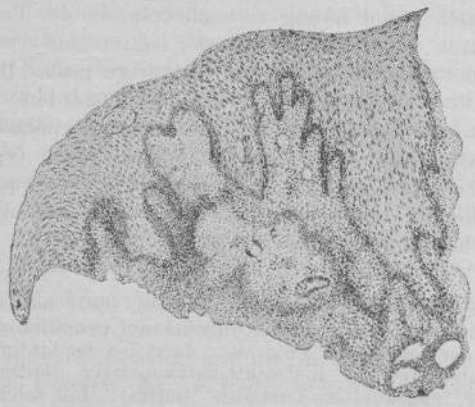

Tuberculöse Infiltration der Schleimhaut der Pars aryt. der hinteren Larynxwand.

Von noch grösseren Infiltrationsformen, die als tumorartige Bildungen[21]) auftreten, habe ich 2 Fälle zu verzeichnen: bei einer oben nicht angeführten Patientin[22]) bestand bei Freisein des übrigen Kehlkopfes an der Pars aryt. ein bohnengrosser Tumor von höckeriger Oberfläche und blasser Färbung, der den vollständigen Schluss der Stimmbänder verhinderte; in dem 2. Fall (No. 31 der folg. Tab.) nahm die Intumescenz mehr als die Hälfte des oberen Larynxraumes ein, besass auf ihrer Höhe rechts einige weisse Knötchen, sonst glatte nicht ulce-

---

[20]) Derartige Veränderungen werden von Avellis (vergl. l. c.) schon den Tumoren zugerechnet.

[21]) Stoerk beschrieb in seiner Tuberculosis Inter-Arytaenoideas Tumoren der hinteren Larynxwand.

[22]) Frau H., 38 Jahre alt, Näherin; Lungenbefund: Rechts oben Dämpfung bis zur 2. Rippe — isolirte Dämpfung in der rechten Axillarlinie in der Höhe der 6. und 7. Rippe (handtellergross), daselbst sehr abgeschwächtes Athmungsgeräusch; Rechts oben und links oben hinten verlängertes und etwas bronchiales Exspirium, kein Rasseln. Die Sputumuntersuchung konnte nicht vorgenommen werden, da die Patientin sich der Behandlung entzog.

rirte Schleimhaut; die mikroskopische Untersuchung eines mit der Curette davon entfernten Stückes ergab ein kleinzelliges riesenzellenhaltiges Infiltrat.

Die das 2. Stadium der Kehlkopftuberculose darstellende Geschwürsbildung, die mit dem Zerfall der tuberculösen Infiltration eintritt, kam in 15 Fällen zur Beobachtung und betraf in denselben ausschliesslich die Regio arytaen. der hinteren Larynxwand, deren isolirte Erkrankung darunter bei 4 der Patienten festgestellt wurde. Entsprechend der für die praktische Anschauung gegebenen Eintheilung der tuberculösen Larynxulcerationen in oberflächliche und vertiefte[23]) konnten etwa die in 3 Fällen vorhandenen Geschwüre der ersten Form zugerechnet werden, wogegen die in den übrigen 12 als tiefe tuberculöse Ulcera zu bezeichnen waren. Zunächst ist ein bei der Patientin (Nr. 5 der folgenden Tabelle) im rechten Filtrum vorhandenes kleines dellenförmiges Ulcus anzuführen, welches als Folge Koch'scher Injectionen betrachtet und auf die Abstossung tuberculösen Gewebes bezogen wurde; in den beiden weiteren Fällen war sodann die oberflächliche Geschwürsform in der Mitte der Regio arytaen. localisirt, die Ränder waren

[23]) Nach Heinze (die Kehlkopfschwindsucht, Leipzig, 1879, p. 52) finden sich die der Fläche nach am ausgebreitetsten Geschwüre in der Regel auf der Vorderfläche der Aryknorpel, sowie im Interarytaenoidalraum; „die tiefsten Geschwüre finden sich, wenn die Basis" (der Aryknorpel) „der Sitz der Ulceration ist." „Die Geschwüre an der Basis reichen meist bis an die Knorpel selbst und veranlassen theils durch oberflächliche Maceration mehr oder weniger bedeutende Substanzverluste derselben, theils bewirken sie durch allmähliges Weiterschreiten und Vergrösserung der Geschwürshöhle Lockerung, vollständige Ablösung des Knorpels aus seiner Umgebung und endlich Herausstossung desselben in toto."

Biefel (l. c. 1882) hat die näheren Beziehungen der tuberculösen Larynxgeschwüre „zu den localen Structurverhältnissen der betroffenen Schleimhautpartien des Kehlkopfraumes" eingehend untersucht und dabei für das Terrain des Pflasterepithels — speciell für den Interarytaenoidalraum — das häufige Vorkommen und Stationärbleiben der oberflächlichen kleinen Geschwüre betont; die vertieften Ulcerationen der Hinterwand dagegen kommen nach ihm hauptsächlich an der Pars cricoidea vor, und zwar in der Gegend einer saumartigen Drüsenanhäufung, die sich dicht unterhalb der Basis des Arytaenoidknorpels und unterhalb des Stimmbandes befinde — subarytaenoidale Geschwüre. „Diese Geschwürsform wird von einer Anzahl von Beobachtern als das verderbliche und gefährliche der Hinterwand mit meist tödtlichem Verlauf bezeichnet, da stets tiefe rapide Zerstörung oder Nekrose des Knorpels in seinem Gefolge ist."

erhaben, unregelmässig, doch nicht mit so grossen Granulationszacken versehen, wie sie bei der tiefen Geschwürsbildung an der hinteren Kehlkopfwand nur selten vermisst werden.

Die tiefen Ulcerationen zeigten durchaus unregelmässige Formen; in allen Fällen aber waren die Geschwürsränder meist stark infiltrirt und entweder mit einzelnen oder öfters mehreren grossen zackigen Wucherungen besetzt; der Grund der Ulcera zeigte sich uneben, höckerig, mit reichlichem, gelben oder grauen Belage bedeckt (s. Tafel Fig. 2b und 8). Bei drei der Patienten hatte der geschwürige Process von einem der Stimmbänder, von der Gegend des Proc. voc. aus, auf die Pars aryt. übergegriffen und namentlich im unteren Theile des Filtrum ventric. tiefe Zerstörung der Schleimhaut verursacht.

In der am Schlusse angefügten Tabelle seien die in den einzelnen Fällen beobachteten Erkrankungen der hinteren Larynxwand nach ihren besprochenen Formen und mit Rücksicht auf ihren Sitz sowie auf die Beschaffenheit des übrigen Kehlkopfes geordnet angeführt.

Was die Erkrankung der Regio cricoidea betrifft, so hat sich unter meinen Patienten ausser dem Falle 22 der Tabelle nichts ergeben. Biefel erwähnt (p. 489), dass er „in speciellen Fällen tiefe Geschwürsbildungen von kleiner Bohnengrösse“ in phthisischen Kehlköpfen vorfand, „welche genau unter der hinteren Stimmbandgrenze sassen und nach dem Interarytaenoidalraum hin nach oben umbogen, hauptsächlich aber den Raum unterhalb der Basis des Arytaenoidalknorpels und der Lamina arytaenoidea einnahmen“. Unter 38 Larynxphthisikern fand Frommel[24]) folgenden bemerkenswerthen Fall:

Tuberculose beider Lungen: beiderseits zahlreiche Cavernenbildung; „an der hinteren Larynxwand etwas unterhalb der Stimmritze mehrere von unten nach oben ziehende spaltförmige Geschwüre mit verdickten, unregelmässigen Rändern. Abwärts ist die Schleimhaut blass, anämisch“. Die straffe Anheftung der Schleimhaut an der Innenfläche der Ringknorpelplatte kann zur Erklärung für das daselbst seltene Vorkommen tuberculöser Affectionen beigezogen werden; solche werden sich künftig bei Anwendung der laryngoskopischen Untersuchungsmethode bei

[24]) Ueber Kehlkopferkrankungen der Phthisiker, I.-D., Würzburg, 1877.

vorwärtsgebeugtem Kopfe schwerlich der Beachtung zu entziehen vermögen.

An dieser Stelle seien nun auch einige Worte über die Pathogenese des tuberculösen Processes gestattet. Es hat die Frage nach dem Orte des Eindringens der Tuberkelbacillen verschiedene Beantwortung erfahren; während von Korkunoff[25]) eine Einschleppung des tuberculösen Virus auf dem Wege der Blut- und Lymphgefässe von den Lungen aus nach dem Kehlkopfe angenommen wurde, kam E. Fränkel[26]) auf Grund seiner Untersuchungen zu dem Resultate, dass die tuberculösen Larynxveränderungen der Invasion der Bacillen von der Oberfläche der Schleimhaut her ihre Entstehung verdanken und dass in dem Eindringen der Bacillen durch die anscheinend intacten oder hinsichtlich ihres Zusammenhanges alterirten Epithelzellen in das eigentliche Schleimhautgewebe der wesentliche Entstehungsmodus der tuberculösen Erkrankung des Kehlkopfes zu suchen ist. Mit dieser Ansicht E. Fränkel's befindet sich in Uebereinstimmung kein geringerer als Koch und ferner Orth[27]), nach dessen Ausspruch „die anatomischen Befunde ganz entschieden darauf hinweisen, dass in der Infection durch vorbeipassirende Sputa die Hauptquelle für die Kehlkopftuberculose" liegt — die Bestätigung der schon in der vorbacillären Zeit vielfach verfochtenen Anschauung. Die von Korkunoff erhaltenen Bilder lassen auch, im Gegensatz zu der ihnen gegebenen Deutung, nach Fränkel die Annahme der Infection von der Oberfläche her sehr wohl zu; bei der Entscheidung der ganzen Frage darf man sich aber nicht an die Prüfung vorgeschrittener tuberculöser Veränderungen halten, sondern es müssen „Processe gewählt werden, bei denen die Gewebsläsionen im Beginne sind und eine tiefere Alteration der eigentlichen Mucosa ausgeblieben ist".[28]) Was ausserdem die seltenen Fälle von primärer Kehlkopftuberculose anbelangt, so kann für diese nur das Eindringen der Bacillen von aussen her Geltung haben.

Man darf wohl mit Orth annehmen, dass kräftige mechanische Einwirkungen, wie sie bei den Bewegungen bestimmter

---

[25]) Ueber die Entstehung der tuberc. Kehlkopfgeschwüre etc., deutsch. Arch. f. klin. Med., 45. Bd., 1889.

[26]) Unters. üb. die Aetiologie der Kehlkopftub., Virchow's Arch., 121. Bd., Heft 3, 1890.

[27]) Lehrb. der spec. pathol. Anat., Berlin 1887, I. Bd., p. 320.

[28]) E. Fränkel, l. c. p. 541.

Kehlkopftheile, die wir vorzugsweise von der Tuberculose befallen sehen (Stimmbänder, hintere Larynxwand), zustande kommen, auf das Eindringen der Tuberkelbacillen in die Schleimhaut von Einfluss sein können. Da nun an der hinteren Kehlkopfwand durch die Annäherung der Aryknorpel bei der Phonation und beim Husten die Schleimhaut der Pars aryt., und zwar namentlich ihr medianer, den Musc. transversus bedeckender Theil, stark gefaltet und zusammengepresst wird und an diese Theile die Processus vocales der Stimmbänder unmittelbar herantreten, so ist die Möglichkeit gegeben, dass haftendes bacillenhaltiges Sputum mit der genannten Schleimhautoberfläche in innigen Contact kommt, gleichsam in dieselbe eingerieben wird, so dass das tuberculöse Virus das Epithel leichter zu durchsetzen und im tieferen Gewebe die initialen Veränderungen, die so häufig in der Mitte der Pars aryt. der hinteren Larynxwand beobachtet werden, hervorzurufen vermag. Es können dabei, wie wir anzunehmen haben, krankhafte Veränderungen der Schleimhaut die Invasion der Bacillen begünstigen, namentlich durch Katarrh bedingte, Lockerungen der Mucosa, epitheliale Defecte. Gewiss ist ferner auch für das Zustandekommen der Infection von Bedeutung, dass bei Phthisikern durch die von den tuberculösen Herden aus in den ganzen Körper verschleppten Gifte die Gewebe, die ohnehin häufig relative Blutarmuth aufweisen, an Widerstandsfähigkeit den Bacillen gegenüber einbüssen.

Als ein jedenfalls nicht häufiger Infectionsmodus kann schliesslich die Einschleppung der Tuberkelbacillen auf dem Wege der Blut- oder Lymphgefässe nach dem Kehlkopfe gelten, wie solches auch von Orth und von E. Fränkel nicht in Abrede gestellt wird.

Was nun den Verlauf der tuberculösen Erkrankung der hinteren Larynxwand betrifft, so wird derselbe im Allgemeinen bestimmt durch Verlauf und Intensität der gleichzeitig vorhandenen Lungenphthise; es ist bekannt, dass bei geringer Lungenaffection die tuberculöse Infiltration der Pars arytaenoidea geraume Zeit hindurch bestehen kann, ohne dass geschwüriger Zerfall eintritt und ohne dass für den Patienten besondere Folgen daraus resultiren. Andererseits beobachtet man häufiger bei rascher Weiterentwickelung der Lungenphthise Rückwirkung auf den Process im Larynx, Fortschreiten und Umsichgreifen der Erkrankung, weil die Gewebe aus den angegebenen Grün-

den weniger resistenzfähig geworden sind. Hervorgehoben sei übrigens, dass auch Fälle vorkommen, in denen der Larynxprocess bei verhältnissmässig geringer Lungenerkrankung rasch fortschreitet, und andere, wo leichtere Erkrankungen der hinteren Larynxwand bis zum Tode fortbestehen, ohne zu ausgedehnten Zerstörungen geführt zu haben. Sich selbst überlassen pflegt sich der tuberculöse Process der hinteren Larynxwand meist auf immer weitere Schleimhautbezirke und namentlich auch in die Tiefe auszudehnen. So kommt es zur tuberculösen Infiltration der ganzen hinteren Wand des Kehlkopfes, der aryepiglottischen Falten, Taschenbänder, Stimmbänder etc. Bei eingetretenem Zerfall kann sich das Ganze in eine riesige Geschwürsfläche verwandeln, auf deren Grund die Aryknorpel oder Theile der Ringknorpelplatte mehr oder weniger blossliegen. Erstere können ganz ausgestossen werden. Solche trostlose Bilder der Zerstörung sind auf dem Sectionstisch keine Seltenheit.

Was nun die Beschwerden angeht, welche durch Affectionen der hinteren Larynxwand verursacht werden, so sind es insbesondere die Geschwüre, die, namentlich, wenn sie in die Tiefe eindringen oder auch in der Fläche eine gewisse Ausdehnung erreicht haben, häufig bedeutende Schmerzen hervorrufen. Am schlimmsten ist es, wenn die Geschwüre auf die Incisura interarytaenoidea und vordere Pharynxwand übergegriffen haben. Die Schmerzen können intermittirende oder auch continuirliche sein, haben meist den Charakter des Stechens und Schneidens, strahlen häufig nach den Ohren aus und steigern sich beim Schlucken bis zur Unerträglichkeit, so dass der Patient aus Angst davor nur wenig Nahrung zu sich nimmt und in seiner Ernährung rapid zurückgeht. Mitunter tritt in Folge des mangelhaften Kehlkopfverschlusses wegen der durch die Ulcerationen bedingten Defecte oder Schwellungen der Aryegegend beim Schlingen von Flüssigkeiten regelmässig Fehlschlucken ein, welches krampfhafte Hustenanfälle hervorruft. Bemerkenswerth ist sodann, dass durch an der hinteren Larynxwand vorhandene Veränderungen tuberculöser Natur die Beweglichkeit der Stimmbänder, und zwar namentlich die Abduction derselben, häufig beeinträchtigt wird; eine dadurch bedingte Stenose wirkt schon bei mässigem Grade durch Verringerung der Sauerstoffzufuhr auf die allgemeine Ernährung ungünstig ein, um so mehr aber, wenn sie einen stärkeren Grad an-

nimmt. Die Tracheotomie kann in solchen Fällen nicht zeitig genug gemacht werden, wenn man (ganz abgesehen von der Erstickungsgefahr) einem beschleunigten Kräfteverfall vorbeugen will.

Wenden wir uns nun zur Prognose der tuberculösen Veränderungen der hinteren Larynxwand (für sich allein betrachtet), so kommt es bei deren Stellung wesentlich darauf an, ob ein Patient sich einer regelrechten Behandlung seines Larynx unterzieht oder nicht. In letzterem Falle wird er meist den oben geschilderten Zuständen unaufhaltsam entgegengehen, da Spontanheilungen[29]) nur in sehr seltenen Fällen beobachtet werden. Findet dagegen eine rationelle Behandlung statt, so kann der Verlauf der Erkrankung wesentlich beeinflusst werden, und zwar in einer Weise, wie wir sogleich sehen werden.

Die Behandlung der Tuberculose der Kehlkopfhinterfläche wurde bei uns nach den allgemein geltenden Grundsätzen gehandhabt, und es kamen fast durchweg die Milchsäure, das werthvollste unter den bisher angegebenen Mitteln, die meist in 50 proc. Lösung täglich oder jeden dritten Tag mittelst Watte eingerieben wurde, sowie das Curettement nach Heryng mit sofort folgender Milchsäureätzung zur Anwendung. Statt der einseitig wirkenden Curetten wurde in letzter Zeit mit vorzüglichem Erfolge die Krause'sche Doppelcurette benutzt, mittelst welcher sich die Entfernung der krankhaften Producte viel präciser und gründlicher bewerkstelligen lässt. In einigen Fällen fand auch eine galvanocaustische Behandlung der tuberculösen Veränderungen statt. Nur bei schwachen Kranken mit vorgeschrittenen Veränderungen in den Lungen und im Kehlkopfe, denen man eine energische Behandlung nicht mehr zumuthen konnte, wurden Einblasungen oder Einreibungen von Jodol und neuerdings von Dermatol[30]) gemacht. In der Regel sind die angeführten therapeutischen Maassnahmen bei vorgebeugtem Kopfe der Patienten vorgenommen worden.

---

[29]) Beobachtungen von spontaner Vernarbung tub. Geschwüre der hint. Larynxwand haben Heryng (l. c. p. 41) und ferner Seifert (Sectionsbefund einer Kehlkopftuberculose, Münch. med. Woch. XXXIV. 14. p. 259) veröffentlicht.

[30]) Dieses Mittel wirkt nach unserer Wahrnehmung günstig auf Geschwüre ein.

Die Behandlungsdauer der Kranken war meist eine längere und bewegte sich zwischen 14 und 2 Monaten. Es wurden auch die Eingriffe von den Patienten ohne Ausnahme gut ertragen; immerhin wäre bei ihrer Unannehmlichkeit für die letzteren selbst sowie bei der Mühsamkeit, die sie dem Arzte bereiten, wünschenswerth gewesen, ein so eingreifendes Verfahren durch eine andere Behandlungsweise ersetzen zu können. Allein die mit dem Koch'schen Mittel bei Larynxtuberculose erhaltenen Resultate haben zu wenig Ermuthigendes geboten, um eine Fortsetzung dieser Behandlung empfehlenswerth erscheinen zu lassen, und mit Cantharidin haben wir schon gar nicht angefangen.

Aber auch die Allgemeinbehandlung der Kranken in Gestalt der bei Phthise üblichen allgemeinen Diätetik wurde nicht vernachlässigt. Vielfache Anwendung fand ausserdem das Kreosot[31]), dessen Wirkung als eine günstige bezeichnet werden muss, indem bei vielen Kranken Verbesserung des Appetites und damit der allgemeinen Ernährung (bei einer Patientin in wenigen Wochen eine Zunahme des Körpergewichts um 20 Pfd.), bei manchen Abnahme von Husten und Auswurf, Schwinden der Nachtschweisse zu constatiren war.

Was nun die von uns erzielten therapeutischen Resultate angeht, so ist zu bemerken, dass die Zahl der von uns längere Zeit behandelten Fälle zu gering war (18)[32]), um ein abschliessendes Urtheil zu erlauben. Bei einem Drittel dieser Patienten wurde der tuberculöse Process an der hinteren Larynxwand durch die Behandlung nur wenig beeinflusst, vielleicht in seiner Ausbreitung etwas aufgehalten; von den übrigen wurde bei dreien Besserungen (in Gestalt von Reinigung der Ulcerationen, Verminderung der Infiltrate), sodann bei 8 zeitweise Vernarbungen der Ulcerationen erzielt. Wie lange dieselben standhielten, ist uns bei einigen nicht bekannt, da wir sie aus der Beobachtung

---

[31]) Wir verordneten in letzter Zeit das Kreosot nach Angabe des Dr. Moxter, prakt. Arztes in Wöllstein (Rheinhessen). Kreos. puriss. wird tropfenweise je nach der Einzeldosis auf Mehl geträufelt, wodurch nach kurzer Zeit ein festes Klümpchen entsteht; dieses wird von Mehl umgeben in einer Oblate genommen.

[32]) Von 34 Patienten mit Tuberculose der hinteren Larynxwand wurden 10, weil sie gerade eine Tuberculincur durchmachten oder weil sie sich nur vorübergehend zur Untersuchung vorstellten, oder wegen zu vorgeschrittenen Kräfteverfalles, keiner weiteren Localbehandlung unterzogen; 6 fernere besuchten die Poliklinik nur kurze Zeit.

verloren; bei anderen haben wir baldige Recidive gesehen, weil offenbar noch Tuberkel in der Umgebung der Narben zurückgeblieben waren. Bei einem Patienten verschwanden die durch Tuberculin entstandenen Knötchen der Pars ericoidea von selbst wieder. Im Vergleich zu den tuberculösen Veränderungen an anderen Stellen des Kehlkopfes scheinen uns die an der hinteren Larynxwand schwerer heilbar zu sein.

Ueber das letzte Schicksal unserer 18 Patienten sind wir nur bei einem nicht genügend orientirt; von den übrigen sind 8 gestorben, 4 in hoffnungslosem Zustande aus unserer Behandlung gegangen, und leben sicher noch 5. Von den letzteren ist einer im letzten Stadium angelangt. Aussicht auf dauernden Stillstand der Phthise scheinen nur 2 zu haben, die bei geringen, nahezu stationären Lungenerscheinungen sich in vorzüglichem Kräftezustand befinden. Unsere Heilerfolge wären sicher bessere, wenn nicht fast alle unsere Patienten der ärmeren Classe angehört hätten; auch befand sich ein Drittel derselben schon in einem vorgerückteren Stadium der Lungentuberculose, als sie in unsere Behandlung kamen.

Fragt man sich angesichts solcher Endresultate, ob denn die für den Patienten mindestens unbequeme, oft sogar recht schmerzhafte und für den Arzt sehr mühsame Larynxbehandlung überhaupt einen Zweck hatte, so darf man sich in Hinsicht auf die oben geschilderten Ausgänge bei nicht behandelter Larynxphthise sagen, dass doch bei fast allen Patienten das Fortschreiten des Processes verlangsamt wurde, abgesehen von denen, bei welchen zeitweise Stillstand oder zeitweise Heilung erzielt wurde. Es sind ihnen somit viele Beschwerden, welche die ungehindert fortschreitende Larynxtuberculose unfehlbar mit sich geführt hätte, erspart geblieben. Durch die Beseitigung vorhandener Beschwerden aber, namentlich solcher beim Schlucken und Athmen, wurde günstig auf die Ernährung eingewirkt und so zur Verlängerung des Lebens beigetragen. Nicht zu unterschätzen ist auch der moralische Eindruck, welchen die fortgesetzten, unverdrossenen Heilbestrebungen des Arztes auf die Patienten machten, weil deren Hoffnung auf Genesung dadurch fortwährend angeregt wurde.

Zum Schlusse sei mir gestattet, meinem hochverehrten Lehrer, Herrn Professor Dr. Killian, der mir in der liebenswürdigsten Weise bei dieser Arbeit zur Seite stand, meinen wärmsten Dank auszusprechen.

Fig. 1.

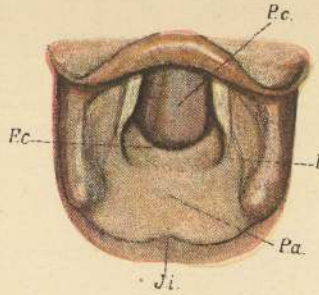

Fig. 2a.

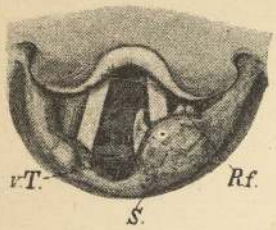

Fig. 2b.

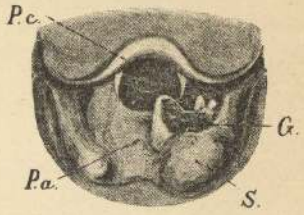

Fig. 3a.

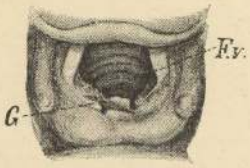

Fig. 3b.

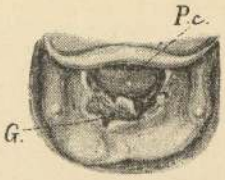

Fig. 5.

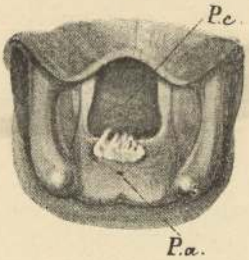

Fig. 4.

Fig. 6.

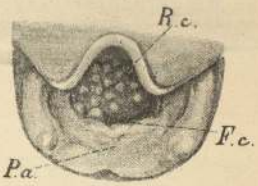

Fig. 7.

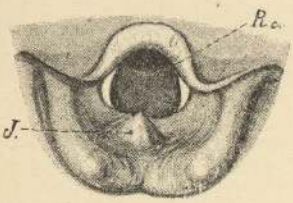

Fig. 8.

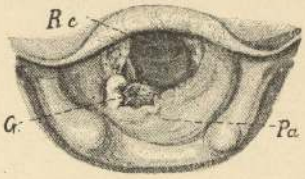

Erklärung der Abbildungen.

Fig. 1. Laryngoskopisches Bild der hinteren Larynxwand bei stark vorgebeugtem Kopfe (Sonnenlicht). I. i. = Incisura interarytaenoidea, P. a. = Pars arytaenoidea, F. v. = Filtrum ventriculorum, F. c. = Fossa cricoidea, P. c. = Pars cricoidea.

Fig. 2a. (Fall 28 der Tabelle.) Laryngoskopisches Bild bei mässig rückgeneigter Haltung des Kopfes. Man vermag nur die Randzacken = Rf. der Ulceration zu sehen. S. = Schwellung der linken Arygegend. v. T. = vordere Trachealwand.

Fig. 2b. Spiegelbild desselben Falles bei stark vorgebeugter Kopfhaltung. G. = tuberculöses Geschwür der Pars aryt. (= P. a.), nun vorzüglich sichtbar. P. c. = infraglottischer Abschnitt der hinteren Larynxwand.

Fig. 3a. Laryngoskopisches Bild eines nicht bei meinen 34 Patienten angeführten Falles. Bei gewöhnlicher Untersuchung (mässig rückgebeugte Kopfhaltung) an der Pars aryt unvollständig sichtbar ein durch Acid. lact.-Behandlung gereinigtes flaches Geschwür (G.). F. v. = vordere Luftröhrenwand.

Fig. 3b. Spiegelbild desselben Falles bei stark vorgebeugter Kopfhaltung. G. Ulceration, weit besser zu übersehen; P. c. infraglott. Theil der hinteren Larynxwand.

Fig. 4—8. Laryngoskopische Bilder bei vorwärtsgebeugter Kopfhaltung. Fig. 5—8 stellen tuberculöse Affectionen dar. Fig. 5 gehört (i. d. Tabelle) zu Fall 2, Fig. 6 zu Fall 22, Fig. 7 zu Fall 1, Fig. 8 zu Fall 24. R. c. = Regio cricoidea, F. c. = Fossa cricoidea, I. = tuberculöse Infiltration; alle übrigen Bezeichnungen wie oben.

Beilage zu Nr. 23 der Münchener med. Wochenschrift.

Tabelle.

Form der laryngealen Phthisis	No.	Region der hinteren Larynxwand	I. Isolirte Erkrankung der hinteren Larynxwand
Infiltrirte Form		Pars arytaenoidea	
	1	rechts von der Mitte	pyramidenförmige Verdickung mit einer minimalen Einzackung auf der Spitze.
	2	etwas unterhalb der Mitte	zackige Erhebung von Erbsengrössse.
	3	der Spitze des linken Aryknorpels entsprechend	runde Infiltration von ca. 5 mm Durchmesser und 3 mm Dicke mit einer Zacke.
	4	in der Mitte	drei ganz weisse Zacken.
Ulcerat. Form mit Infiltration		Pars arytaenoidea	
	5	im rechten Filtrum	zwei kleinere Vertiefungen, die untere = ein kleines dellenförmiges Ulcus.
	6	in der Mitte	Ulceration von 2—3 mm Durchmesser mit vorspringendem unregelmässigen Rande.
	7	in der Mitte	rechts und links von der Medianlinie eine kleine Ulceration mit gezackten Rändern.
	8	in der Mitte	grosses Geschwür mit erhabenem Rande, von dem links eine grosse Zacke vorspringt.
Tumorenbildung	9	An der P. arytaenoidea	ein bohnengrosser blasser höckeriger Tumor, der bis zu den Stimmbändern hinabreicht.

Form der laryngealen Phthisis	No.	Region der hinteren Larynxwand	II. Veränderungen an der hinteren Larynxwand	und im übrigen Kehlkopf
		Pars arytaenoidea	a) gleichzeitig, isolirt bestehend:	
Infiltrirte Form	10	genau in der Mitte	ein stark geröthetes Wärzchen von 2—3 mm Durchmesser und 1 mm Höhe.	Flache Ulcera an beiden Stimmbändern.
	11	zwischen den Stimmbändern u. unterhalb des hinteren Endes des rechten	flache Knötchen.	Ulcerationen an beiden Stimmbändern, rechts auf das Taschenband übergreifend.
	12	An der Pars aryt.	drei Höckerchen.	Ulcera an beiden Stimmbändern.
	13	"	drei Höcker, einer rechts oben, die beiden anderen weiter unten, rechts und links von der Medianlinie.	Schwellung der rechten Aryfalte.
	14	"	drei Zacken.	Ulcera an beiden Stimmbändern und an der Innenfläche des Ringknorpelbogens rechts.
	15	in der Mitte	links eine Infiltration mit drei flachen Erhebungen, rechts (Inf. geringer) drei dicke Excrescenzen.	Ulceration der vorderen Hälfte des rechten Stimmbandes, granulirte Verdickung vorne am linken; Schwellung der Arygegend.
	16	in der Mitte, links von d. Medianlinie	umschriebene, erbsengrosse Infiltration.	Am vorderen Ende des linken Taschenbandes eine etwa halberbsengrosse Verdickung.
	17	an der oberen Hälfte	halbkugelige, etwa erbsengrosse Verdickung.	Tumorartige Infiltration des rechten Stimmbandes und der unteren Hälfte d. rechten Taschenbandes.
	18	in der Mitte	geröthete Hervorragung von Erbsengrösse mit einer kleinen Einzackung auf dem Gipfel.	Röthung und Schwellung der Aryfalten und des linken Stimmbandes.
	19		Schwellung der rechten Hälfte der P. arytaenoidea.	Starke Schwellung der rechten Arygegend; kleiner Abscess in der Gegend des rechten Proc. voc.
	20		höckerige Beschaffenheit der P. aryt. bis etwas unter das Niveau der Stimmbänder.	Ulcera an beiden Stimmbändern, theilweise abgeheilt; die hint. Theile der Bänder rauh, höckerig.
	21	etwas oberhalb der Stimmbänder und zwischen denselben	höckeriges graues Feld, aus welchem zwei grosse Zacken hervorragen, im rechten Filtrum eine Granulation.	Verdickung der rechten Kehldeckelseite und der rechten Aryfalte; erbsengrosse Prominenz am hinteren Ende des rechten Taschenbandes.
		Pars cricoidea		
	22	rechts in der Fossa cric.	zwei Höckerchen; ausserdem	Rechtes Stimmband höckerig, grau, vorne ein Defect; Ulcus am Rand des linken Taschenbandes; Knötchen hinten am linken Taschenband, ebenso links am Kehldeckel.
		auf der Pars cric.	zahlreiche weisse leicht prominente Knötchen von Stecknadelkopfgrösse.	
Ulcerative Form mit Infiltration		Pars arytaenoidea		
	23	in der Mitte	Ulceration mit erhabenem unregelmässigen Rande.	Ulcera an beiden Stimmbändern.
	24	in der rechten untern Hälfte	Ulceration mit infiltrirtem, namentlich rechts aussen geschwulstetem, etwas überhängendem Rande; Geschwürsboden leicht uneben, gelblich gefärbt.	Ulcerationen in der hinteren Hälfte beider Stimmbänder.
	25	Pars arytaenoidea	höckerige mit etwas Secret bedeckte bis zum Niveau der Stimmbänder hinabreichende Fläche, die oben durch Verdickungen mit scharfem Rande begrenzt ist.	Schwellung der Arygegend, namentlich rechts; hinteres Ende des rechten Stimmbandes etwas verdickt und uneben.
	26		ausgedehnte Granulationsfläche mit gezacktem Rande, die namentlich in der Gegend des rechten Filtrums tief eingreift.	Auf der laryngealen Kehldeckelfläche und auf beiden Taschenbändern graue Inseln; Schwellung und Röthung der Arygegend; Infiltration der subglottischen Schleimhaut; Ulcerationen, die beide Stimmbänder zerstört haben und auf den subglottischen Raum übergreifen.
	27	in der Mitte	tiefe Ulceration, von Zacken umgeben, die bis unter das Niveau der Stimmbänder hinabreichen.	Tumorartige Infiltrationen der linken Aryfalte.
	28	links von der Mitte	tiefes Geschwür, von einer hohen scharfen Zacke und einigen Höckern begrenzt.	Schwellung der linken Arygegend.
	29		Schwellung der linken Hälfte der Pars aryt.; zwischen der Schwellung und dem Proc. voc. des linken Stimmbandes eine spaltförmige, vertical verlaufende Ulceration.	Ulcerationen und Granulationen beider Stimmbänder.
	30		umfängliche Ulceration mit infiltrirtem, wallartigen Rande an der stark verdickten Regio aryt.; nur am untersten Theile des Randes springt eine Zacke vor; Geschwürsgrund ziemlich glatt und von gelblicher Färbung.	Schwellung der Arygegend, starke Röthung und Schwellung des rechten Stimmbandes; subglottische Schwellung.
Tumorenbildung	31		Tumorartige Infiltration der P. aryt.; auf der Höhe des Tumors einige Knötchen, sonst glatte Schleimhaut.	Oedematöse Schwellung der Arygegend; subglottische Schwellung beiderseits.
		Pars arytaenoidea	b) Uebergreifen der Affectionen anderer Kehlkopftheile auf die hintere Larynxwand:	
	32		die Ulceration am rechten Stimmfortsatz greift tief in die Reg. aryt. hinein, in den Winkel zwischen Proc. voc. und letzterer; an d. P. aryt. 2 symmetrisch sitzende Höcker.	Ulcera an beiden Stimmbändern, rechts auf das Taschenband übergreifend; die Gegend des rechten Proc. voc. tief ausgefressen.
	33		die Ulceration des linken Stimmbandes geht auf die Pars aryt. über und greift in der Gegend des linken Filtrum tief ein. Verdickung der linken Hälfte der Regio aryt., die durch eine Spalte vom infiltrirten Taschenbande getrennt ist.	Ulcus am linken Stimmbande mit Granulationswucherung, Infiltration des linken Taschenbandes; am rechten Stimmband auch ein kleines Ulcus.
	34		das Geschwür des linken Proc. voc. greift im linken Filtrum tief ein, in der linken unteren Hälfte der Pars aryt. sind wulstförmige Erhabenheiten vorhanden; in dem unteren Theile des rechten Filtrum eine spaltförmige, vertical verlaufende Ulceration; in der Mitte der Reg. aryt. eine dicke Wucherung, unterhalb der eine vertiefte Stelle sich befindet.	Schwellung der linken Arygegend, Ulceration des ganzen linken Stimmbandes und des hinteren Abschnittes des linken Taschenbandes.