

# Über normale und pathologische Pigmentierung der Oberhautgebilde.

## Inaugural-Dissertation

der

medizinischen Fakultät zu Königsberg i. Pr.

zur

Erlangung der Doktorwürde

in der

**Medizin, Chirurgie und Geburtshilfe**

vorgelegt

und nebst den beigelegten Thesen öffentlich verteidigt

am **Donnerstag, den 27. Juli 1893, mittags 12 Uhr,**

von

**Hermann Post,**

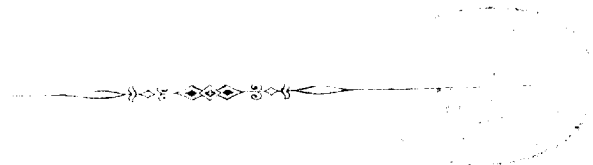
cand. med.



Opponenten:

Herr cand. med. **Hans Herrmann,**

Herr cand. med. **Kurt Passarge.**



**Königsberg i. Pr.**

Druck von M. Liedtke, Bergplatz 7


1893.



# Meinen teuren Eltern

in Dankbarkeit

gewidmet.



Vor 10 Jahren ist durch Riehl auf grund von Untersuchungen menschlicher Haare und ihres Pigmentes die Behauptung aufgestellt worden, dass das Pigment dunkler Haare denselben durch pigmentierte Bindegewebszellen zugeführt werde.

Zwar hatten schon früher andere Beobachter ramifizierte Pigmentzellen im Haare gesehen, und Kölliker hatte schon vor 30 Jahren die Vermutung ausgesprochen, dass diese Zellen dem Bindegewebe entstammten; doch erst nach Riehl trat ein reges Streben der Mikroskopiker ein, den Vorgang der Pigmentierung der Oberhautgebilde zu ergründen.

Fast gleichzeitig beschäftigen sich Aeby und Ehrmann mit Untersuchungen pigmentierter Oberhautgebilde.

Der erstere untersuchte ein sehr reichhaltiges Material aus der Klasse der Säuger und der Vögel: die Epidermis, Haare, Nägel, Federn, sowie das Epithel der Mund- und Rachenhöhle und kam zu der Überzeugung, dass das Pigment dieser Untersuchungsobjekte dem Corium entstamme, aus welchem es durch Wanderzellen in die genannten Gebilde übergeführt werde.

Ehrmann studierte das Pigment der Frosch- und Salamanderhaut und fand Analogieen für den Pigmen-

tierungsvorgang bei den Amphibien und Säugern. Nach ihm strömt das in Bindegewebszellen, welche die subpapillaren Gefässe umgeben, gebildete Pigment von Zelle zu Zelle nach der Oberhaut. Hier befinden sich teils an der Epidermis-Coriumgrenze teils innerhalb der Epidermis verzweigte Zellen — die Abstammung dieser Zellen lässt Ehrmann unentschieden —, welche das Pigment den Zellen der Oberhaut zuführen.

Karg transplantierte weisse Haut auf einen Neger und Negerhaut auf einen Weissen. Seine interessanten Untersuchungen sprachen für die Theorie, dass eine Einwanderung pigmentierter Bindegewebszellen die Farbe der Haut und der Haare bedinge.

Auch Kölliker entschied sich auf grund seiner Befunde an einem reichhaltigen Untersuchungsmaterial Haare, Epidermis, Schleimhäute, Nägel, Federn für die Übertragung des Pigments durch Bindegewebszellen.

Giovanni führte eingehende Untersuchungen über die Regeneration des Haares betreffs der Pigmentierung zu demselben Resultate.

Und neuerdings hat auch Meyerson durch seine Befunde diese Theorie bestätigt.

Indes haben sich gegen diese Auffassung wichtige Stimmen und wichtige Bedenken erhoben.

Caspary glaubt nach seinen Erhebungen und Erfahrungen sowohl eigene Pigmentbildung der Epithelzellen als auch Pigmentierung derselben durch eingewanderte Bindegewebszellen annehmen zu müssen.

Kaposi weist die Unzulänglichkeit der Einschleppungstheorie zur Erklärung einer grossen Anzahl

von Pigmentierungen nach und hält für viele Pigmentationsvorgänge eine chromatopoetische Funktion der basalen Retezellen für annehmbar.

Jarisch zeigt, dass verzweigte Pigmentzellen im Epithel der embryonalen Froschhaut und in der Conjunctiva bulbi des Ochsen entstehen.

Mertsching kommt an der Hand besonders feiner Schnitte zu der Überzeugung, dass die Pigmentramifikationen der Epidermoidalgebilde durch nahe bei einander gelegene intracelluläre Pigmentablagerungen vorgetäuscht würden.

Recklinghausen und Waldeyer sprechen sich für eine metabolische, pigmentbildende Zellthätigkeit des Epithels aus.

Schwalbe findet, dass sich beim Wechsel des Haarkleides von *Putorius erminea* das Pigment nur in den haarbildenden Zellen, zu keiner Zeit in Zellen der Papille und des Haarbalges finde, dass also auch das Haarpigment in den Matrixzellen der Haare entstehe.

Objecte meiner Untersuchungen über die Pigmentierung der Oberhautgebilde, zu denen ich die Anregung Herrn Geheimrat Neumann verdanke, waren:

- brünette Haut,
- Mamilla einer Puerpera,
- Patagonierhaut,
- Negerhaut,
- embryonale Kopfhaut,
- Kopfhaut von Neugeborenen,
- Augenlider,
- Meerschweinchenhaut und Haare,

Katzenhaut und Haare,  
 Hundehaut und Haare,  
 Augenlid des Rindes,  
 schwarz und weiss behaarte Haut eines neuge-  
 borenen Kaninchens,  
 schwarzbefiederte Taubenhaut,  
 Augenhintergrund,  
 Lentiginos,  
 Naevi,  
 Melanosarkome,  
 gummöse Narbe,  
 Morbus Addisonii (Mamilla, Linea alba, Scrotum,  
 Mundschleimhaut).

Die Präparate wurden meist in Müller und Alkohol  
 oder allein in Alkohol gehärtet, einige auch in Flemming  
 fixiert und mit Alkohol gehärtet, sodann in Paraffin ge-  
 bettet und in 5—10 Mikren dicke Schnitte zerlegt.  
 Hauptsächlich benutzte ich Hämatoxylin als Färbemittel.  
 Die in Flemming fixierten Objecte wurden mit Safranin  
 gefärbt.

## A. Die normale Pigmentierung.

### I. Die Pigmentverteilung in der Cutis.

In der weissen, nicht als pigmentiert zu bezeich-  
 nenden, menschlichen Haut findet man hie und da  
 einzelne oder in kleinen Gruppen liegende, pigmenthaltige  
 Zellen der Epidermis, die meist den basalen Retezellen  
 angehören. Zuweilen sieht man in der Nähe derselben  
 vereinzelte, pigmentführende Zellen des Bindegewebes.

Brünette Haut und stark pigmentierte Hautstellen wie die Mamilla, Linea alba, Scrotalhaut, Haut der Achselhöhle haben je nach ihrer Dunkelfärbung einen entsprechenden Pigmentgehalt: die basalen Retezellen sind sämtlich mehr oder weniger pigmentiert, und auch die Zellen der höheren Epidermisschichten enthalten Pigment nach ihrer Entfernung von den basalen Zellen in schnell abnehmender Menge. Die am weitesten in das Bindegewebe vorspringenden Reteleisten pflegen am stärksten pigmentiert zu sein. Bemerkenswert ist die Verteilung des Pigments in den Zellen selbst. Die Hauptmasse des Pigments lagert nämlich meist an dem vom Bindegewebe abgewandten Pole der Zelle, nach der Bezeichnung der Autoren eine „distale Kappe“ bildend. Das Pigment des Bindegewebes steht an Menge demjenigen der Oberhaut beträchtlich nach. Es liegt in Zellen, die nach dem Orte an Zahl erheblich wechseln und sich von unpigmentierten Bindegewebszellen nicht wesentlich unterscheiden.

Von Individuen gefärbter Racen untersuchte ich die Haut eines Patagoniers und die eines Congonégers (Lippe und Wange). Dieselben zeigen ganz ähnliche Verhältnisse wie brünette Haut. In der tief dunklen Negerhaut lagert das epidermoidale Pigment viel dichter als in der Patagonierhaut. Der Pigmentgehalt ist nicht überall gleich gross. Auch hier haben die in das Bindegewebe vorspringenden Reteleisten eine stärkere Pigmentierung, und es zeigen dann die basalen Retezellen oft recht lange, spitz auslaufende Pigmentkappen. Verzweigte Pigmentzellen habe ich in der Epi-

dermis nicht gesehen. Der Pigmentgehalt des Bindegewebes stand dem in der Epidermis sehr beträchtlich nach; doch waren zahlreiche bindegewebige Pigmentzellen vorhanden, die sich vorzugsweise dem Verlaufe der Blutgefässe anschlossen und sich meist in einiger Entfernung von der Epidermis befanden. Aber auch in unmittelbarer Nähe der letzteren waren Pigmentzellen nachzuweisen. Die bindegewebigen Pigmentzellen waren wohl unregelmässig geformt und an Grösse verschieden; doch hatten sie nicht jene verzweigte als sternförmig bezeichnete Gestalt. Dass sich pigmentierte oder unpigmentierte Bindegewebszellen mit einem Teile ihres Leibes im Bindegewebe mit dem andern zwischen den basalen Zellen befanden, konnte ich nirgends konstatieren, ebenso wenig das Vorhandensein einer Bindegewebszelle im Epithel selbst.

In pigmentierten Tierhäuten von Meerschweinchen, Katze, Hund, Rind fand ich stets verzweigte Pigmentzellen in der Epidermis. Dieselben hatten zuweilen ungemein lange Ramifikationen, die sich über 8 Zelldurchmesser hin verfolgen liessen. Diese Äste zogen sich meist parallel der Hautoberfläche hin. Auch die Reticellen führten mehr oder minder reichliches Pigment. Von Interesse war es, dass im Gegensatz zu der pigmentierten menschlichen Haut, Pigment im Bindegewebe nur sehr spärlich anzutreffen war. Das schwarze Ohr eines Meerschweinchens hatte eine mässige Menge pigmentierter Bindegewebszellen. Das hängende Ohr eines fünf Tage alten Hundes ergab einen sehr bemerkenswerthen Befund: die äussere Fläche

zeigte im Bindegewebe kein Pigment, während die Epidermis in verzweigten Zellen und in den Retezellen reichliches Pigment enthielt. Auf der anderen Fläche sah man im Epithel nur Spuren von Pigment, während das Bindegewebe ziemlich zahlreiche, langgestreckte und mit Pigment erfüllte Zellen führte.

Die Epidermis der schwarz befiederten Taubenhaut fand ich pigmentfrei. Im zugehörigen Corium waren aber stellenweise reichlich stark pigmentierte Zellen vorhanden. Dieselben scheideten zum Teil die Blutgefäße ein, waren flach und langgestreckt und hatten deutliche Anastomosen mit einander.

Von grosser Wichtigkeit für die Frage nach der Pigmentation der Oberhautgebilde scheint mir die Pigmentverteilung in denjenigen Gebilden zu sein, welchen ein eng begrenzter Teil der Bindesubstanz als ernährendes Gewebe zugeordnet ist: Haar und Feder.

In menschlichen pigmentierten Haaren (Kopfhaare, Cilien) fand ich nur ausnahmsweise Pigment in der Papille und dem Balge. Dasselbe war dann in kleinen, rundlichen oder spindelförmigen Zellen in geringer Menge enthalten und auf keine bestimmte Region der Papille beschränkt, sondern überall ziemlich gleichmässig verbreitet. In den weitaus meisten Präparaten war die Papille auf Längs- und Querschnitten völlig frei von Pigment. Die Matrix des Haares war dagegen zuweilen so pigmentreich, dass sich Einzelheiten, ob das Pigment in oder zwischen den Zellen, ob in verzweigten oder nicht verzweigten Zellen liege, nicht erkennen liessen. Das Pigment des Bulbus ist in seiner Hauptmasse auf

eine bestimmte, scharf begrenzte Region beschränkt. Dieselbe beginnt erst etwas unterhalb der Stelle, wo die Papille ihre grösste Breite hat, und erstreckt sich nur so weit nach der Peripherie, als die Bildungszellen des Haarschaftes reichen. An den meisten Präparaten konnte erkannt werden, dass das Pigment sowohl in verzweigten Zellen lagerte, deren Ausläufer nach den verhornenden Zellen des Schaftes strebten, als auch in nicht verzweigten Zellen. Auch nicht pigmentierte Zellen waren in der pigmentierten Region nachweisbar. Einzelne Präparate zeigten im Haarbulbus keine verzweigten Pigmentzellen, sondern es trugen sämtliche schaftbildende Zellen Pigmentkappen. Bisweilen enthielten auch die Zellen der Cuticula und öfter die der äusseren Wurzelscheide Pigment.

In den Haaren des Meerschweinchens, der Katze, des Hundes, des Rindes, des Kaninchens fand ich kein Pigment in der Papille, aber stets verzweigte und unverzweigte Pigmentzellen in der Matrix des Haares. Beim Meerschweinchen führte die äussere Wurzelscheide verzweigte Pigmentzellen mit kurzen Ausläufern, die zierlich in bestimmten Intervallen angeordnet waren.

Das Bindegewebe der wachsenden Feder, die Pulpa, enthält kein Pigment, während sich im Epithel vom 4. Tage ab reichlich verzweigte Pigmentzellen finden.

## II. Die Pigmentbildung in der Oberhaut.

Die Pigmentierung der Feder.

Um die Pigmentierung der Oberhautgebilde eingehend zu studieren, schien mir die Feder das geeignetste

Mittel zu sein. Dieses grosse Gebilde entwickelt sich in einer ausserordentlich kurzen Zeit. Falls man in kurzen Intervallen die Keime pigmentierter Federn untersuchte, durfte man hoffen, über die Pigmentierung derselben näheren Aufschluss zu erhalten.

Der complizierte und nicht allgemein bekannte Bau der Feder sowie deren Entwicklung erfordert es, dass zum Verständniss der Beschreibung einige kurze, einleitende Erläuterungen vorangeschickt werden <sup>1)</sup>.

Die Feder ist ein flaches, bilateral gebautes Organ. Man unterscheidet an ihr eine ventrale, dem Körper zugewandte, und eine dorsale Fläche. Den mittleren Teil bildet der langgestreckte Kiel. An den oberen Teil desselben, den Schaft, setzen sich zu beiden Seiten schräge aufsteigende, sich nach ihren Enden verschmächtigende Hornstrahlen: die Federstrahlen. Diese tragen ihrerseits wieder je zwei Reihen dicht auf einander folgender Nebenstrahlen, welche an den Strahlen schräge aufsteigend diese letzteren flächenhaft zur Fahne verbinden. Der untere Teil des Kiels, die Spule, trägt keine Strahlen, ist hohl und enthält im Innern ein aus dünnen Hornlamellen zusammengesetztes Gebilde, die Federseele. Die Spule hat auch bei stark pigmentierten Federn kein Pigment. An ihrem unteren Ende hat dieselbe eine kleine Höhlung, in welcher die Federpapille ruht. Diese bildet den Grund des schräge in die Haut eingesenkten und mit Epithel ausgekleideten Federbalges, welcher die Federspule umfasst.

<sup>1)</sup> Cf. Davies. Die Entwicklung der Feder und ihre Beziehung zu anderen Integumentgebilden.

Morph. Jahrbuch XV. Bd. 1889.

Die Federpapille ist ein Organ von knopfförmiger Gestalt und bis auf ihre Insertion an dem unterliegenden Bindegewebe von Epithel bekleidet. Ihr basaler Teil, die Eintrittsstelle der Blutgefässe, ist etwas verengt und hat ein mehrschichtiges Epithel von hohen Zellen. Der obere, kuglig vorgewölbte Teil ist von einer Schicht kubischer Zellen bedeckt, über welcher platte Zellen und verhornte Lamellen lagern. Das ernärende Bindegewebe der Federpapille heisst Pulpa.

Die Regeneration der Feder findet hauptsächlich von dem mit hohem Epithel bekleideten Halse der Papille aus statt. Das Epithel wuchert, die Pulpa schwillt mächtig an, und die knopfförmige Papille wird zu einem Zapfen, der in den alten Federbalg hineinwächst. Das Epithel des Zapfens geht nun eigentümliche Formveränderungen ein. Es zerklüftet sich in Leisten, welche spiralg von oben ventral nach unten dorsal zu beiden Seiten um die Pulpa verlaufen und auf dem Dorsum in der Mediane des Organs in eine unpaare Epithelleiste übergehen. Diese unpaare Epithelleiste wird zum Federenschaft, jene paarigen Leisten zu den Federstrahlen. Die Leisten der Federstrahlen gehen noch eine weitere Differenzierung ein. Es gliedern sich dieselben in einen Körper und in zwei Reihen von Nebenstrahlen. Auf den Körper entfällt der dem Pulpagewebe zugekehrte und mittlere Teil der Epithelleisten, während die peripher und seitlich gelegenen Zellen jederseits eine grosse Anzahl Reihen einzelner aufeinander folgender Zellen, die Nebenstrahlen, bilden.

Während nun das Wachstum des Federkeims vorzugs-

weise in der basalen Cylinderzellenzone und der Differenzierungsprocess oberhalb derselben andauert, wächst der Federkeim über die Hautoberfläche hervor. Die Leisten unterliegen einem Verhornungsprocesse, der von oben nach unten zu fortschreitet, und lösen sich schliesslich von der noch mit platten Epithel bedeckten Pulpa ab. Das Gewebe in der Pulpakuppe verödet, indem Zwischen-substanz und Zellen schwinden und die Kuppe sinkt im Vergleich zu der sich an ihr vorbeischiebenden Feder zurück. Der sich immer mächtiger entwickelnde Kiel wird schliesslich, indem er von beiden Seiten die Pulpa umwächst, hohl und nimmt also die letztere in seine Höhlung auf. Es bildet sich die Spule und in derselben durch successives periodisches Abstossen verhornender Lamellen von dem platten Epithel der sich stetig retrahierenden Pulpa die Federseele. Die in der kleinen Höhlung des unteren Endes der Spule ruhende Federpapille ist das Residuum des retrahierten mit Epithel bekleideten Pulpagewebes und der Keim der folgenden Feder.

Als Versuchstiere dienten 3 Tauben, denen die schwarzen Kopf-, Nacken-, Hals- und einige Schwungfedern ausgezogen wurden. Die kleineren Federn, namentlich die der Kopfhaut, sind zur Untersuchung sehr geeignet, weil sie der täglichen Controlle leichter zugänglich sind, wie die versteckt liegenden Schwungfedern. Auch sind die Keime ziemlich klein und erlauben daher feinere Schnitte anzufertigen als die sehr grossen Schwungfederkeime. Die Kopffedern stehen recht nahe bei einander und ermöglichen es, in einem

Schnitte eine grössere Zahl, bis 6 oder 7, Federkeime zu treffen.

Das Ausziehen soll langsam mit nachhaltig verstärktem Zuge geschehen, um eine Verletzung der Papille oder des Balges zu vermeiden, die sich durch eine Blutung verrät.

Es wurden folgende Stadien der Entwicklung an Kopf-, Hals- und Nackenfedern untersucht:

1. 0 Stunden nach dem Ausziehen,
2. 17 " " " "
3. 1 Tag 17 Stunden nach dem Ausziehen,
4. 2 " 17 " " " "
5. 3 " 17 " " " "
6. 4 " 0 " " " "
7. 5 " 0 " " " "
8. 6 " 0 " " " "
9. circa 10 Tage alte Federkeime, ferner:
10. 4- und 6tägige Keime schwarzer und weisser Schwungfedern.

Die Präparate wurden in Müller und Alkohol gehärtet, in feine (5—10 Mikren dicke) Längs-, Quer- und Schrägschnitte zerlegt und meist mit Hämatoxylin gefärbt. Von jedem der Fälle 1—8, ebenso von den Schwungfedern wurden Federkeime enthaltende Hautstückchen in Flemming fixiert und mit Safranin gefärbt.

Eine Thatsache, welche sich für die Federkeime 0 Stunden nach dem Ausziehen bis zu den 6 Tage alten ergab, ist von vornherein zu erwähnen: es wurden weder auf einer grossen Zahl von Längsschnitten noch auf Querschnitten, die durch alle Höhen der Federkeime

gelegt waren, Pigmentzellen oder freies Pigment im Pulpa-  
gewebe angetroffen:

Das Verhalten des Epithels war folgendes:

Die ruhenden Federkeime zeigen im Epithel  
meist kein Pigment. In einzelnen gelang es, eine ver-  
zweigte Pigmentzelle in der Cylinderzellenregion nach-  
zuweisen.

Die 17 Stunden und 1 Tag 17 Stunden alten  
Keime zeigen das gleiche Verhalten: spärlich findet man  
bei sorgfältigem Durchsuchen eine Pigmentzelle im Epithel.  
Hierbei fallen aber gewisse Zellen auf, die sich vor ihrer  
Umgebung durch reichliches helles Protoplasma, die un-  
regelmässigen Contouren ihres Leibes, der sich oft  
zwischen die benachbarten Zellen hineinschiebt, aus-  
zeichnen. Der Kern dieser Zellen ist wenig von denen  
der Umgebung verschieden, nur etwas grösser und etwas  
blasser gefärbt. Doch sind diese Zellen nicht besonders  
häufig anzutreffen.

Am dritten Tage (2 Tage 17 Stunden) sind die  
Pigmentzellen etwas reichlicher vorhanden. Man findet  
in jedem Längsschnitte mehrere derselben und zwar in  
einer mittleren Region, hauptsächlich auf der dorsalen  
Seite der Anlage. Der Pigmentgehalt der ventralen  
Seite ist geringfügiger. Ebenso sind jene oben beschrie-  
benen grösseren, unregelmässig gestalteten Zellen vermehrt.

Am vierten Tage (3 Tage 17 Stunden) findet man  
im Epithel einen beträchtlichen Pigmentgehalt, vorzugs-  
weise in der Umgebung der Zone, in welcher sich die  
Leisten von der Matrix differenzieren. Diejenigen dorso-  
ventralen Schnitte, welche die laterale Seite des Keimes



flach anschneiden, geben sehr instructive Bilder, weil sie einen beträchtlichen Teil des Epithels überschauen lassen, und die grosse Zahl der hier in Entwicklung begriffenen Pigmentzellen alle Stufen derselben in vielfachen Bildern zeigt. Sehr zahlreich treten jene unregelmässig gestalteten mit hellem, reichlichem Protoplasma versehenen Zellen hervor. Viele sind pigmentfrei, andere haben geringen Pigmentgehalt, der sich successive steigert, sodass die ganze Zelle schliesslich nur einen Pigmentballen darstellt, von dem Pigmentausläufer zwischen die unpigmentierten Zellen der Umgebung hauptsächlich in radialer Richtung zum Querschnitt des Keimes ausstrahlen. Das Pigment tritt nur im Protoplasma auf, der Kern bleibt stets frei davon.

Die in Flemming fixierten Präparate dieser Stufe fügen dem obigen Befunde die interessante Thatsache hinzu, dass die Pigmentzellen sich mitotisch vermehren. Die Mitosen sind nicht zahlreich; doch gelang es eine Anzahl derselben in den verschiedenen Formen aufzufinden.

Die Präparate vom 5. und 6. Tage ergeben, dass die Pigmentzellen und das Pigment derselben sich rasch vermehren. Dadurch werden die Bilder weniger durchsichtig und anschaulich. Dieselben fügen den bisherigen Befunden keine neue Thatsache hinzu.

Ebensowenig die schwarzen Schwungfederkeime. Die weissen Federkeime enthalten keine jenen grossen Pigmentzellen analogen Bildungen.

Eine besondere Besprechung erheischt der Befund am 9. Präparate. Dasselbe zeigt etwa 10 Tage alte

schwarze Kopffederkeime der Taube, die durch parallel der Hautoberfläche gerichtete Schnitte in steile Schrägschnitte zerlegt sind.

Zunächst treten an diesen Schnitten, welche die Leisten in ihren seitlichen Particen nahe in ihrer Längsrichtung durchschneiden die langen Ausläufer der Pigmentzellen sehr gut hervor und demonstrieren, dass dieselben peripheriwärts nach den Bildungszellen der Nebenstrahlzellen verlaufen. Die Nebenstrahlzellen sind dort, wo sich diese Pigmentzellenausläufer befinden, pigmenthaltig und zwar kann man aus dem Vergleich der unteren Teile der Federanlage mit den oberen constatieren, dass die Pigmentation von der Peripherie her zu den näher der Insertion am Körper der Epithelleisten gelegenen Zellen fortschreitet. Auch fällt es auf, dass die grossen verzweigten Pigmentmassen zwischen pigmentfreien Zellen liegen. Ein ganz besonderes Interesse erhalten diese älteren Federkeime dadurch, dass sich im Bindegewebe derselben Pigment findet. Der untere und der mittlere Teil der Pulpa ist pigmentfrei. Unter der Pulpakuppe aber, von der sich bereits die Federstrahlen abgelöst haben, und die mit einem aus wenigen Zelllagen bestehenden platten Epithel bedeckt ist, finden sich kleine, rundliche, mit Pigment mehr oder weniger erfüllte Zellen. Das die Pulpa bekleidende Epithel enthält dasselbe Pigment in und zwischen den Zellen. Das zwischen den Zellen liegende Pigment bildet den Zellcontouren folgende lange Körnchenreihen, die bis in die Pulpa hineinreichen.

Aus diesen Befunden geht hervor, dass das Pigment der Feder nicht aus dem Bindegewebe stammt, sondern

im Epithel entsteht. Nach Zeit und Ort erreicht die Pigmentbildung ein Maximum, welches für die untersuchten Federn am 4. Tage beginnt und auf die Zone fällt, in der sich die Leisten differenzieren. Die pigmentbildenden Zellen aber können, da ihre Herkunft aus dem Bindegewebe durch kein Moment wahrscheinlich gemacht werden kann, und sie nach Kernbeschaffenheit und durch ihre mitotische Vermehrung im Epithel den Epithelzellen gleichwertig erscheinen, nur als modifizierte Epithelzellen angesehen werden. Es möge übrigens bemerkt werden, dass für alle Pigmentzellen nicht jenes auffallende Vorstadium einer unregelmässig gestalteten, mit reichlichem Protoplasma versehenen Zelle angenommen werden darf, sondern dass sehr wohl Pigmentbildung, Formveränderung und Volumzunahme gleichzeitig statthaben können, eine Forderung, die durch das Vorkommen kleiner, die umgebenden Zellen an Grösse nicht sonderlich übertreffenden Pigmentzellen gestützt wird.

Das Pigment in der Pulpakuppe des 10tägigen Federkeimes hat keine Bedeutung für die Pigmentierung des Epithels. Denn:

1. es liegt an einer Stelle, wo die Federstrahlen schon verhornt und abgelöst sind,
2. sind die Zellen, in denen es sich befindet, klein, rund oder spindelförmig, also von ganz anderer Beschaffenheit als die grossen Pigmentzellen des Epithels.

Es kann vielmehr kaum einem Zweifel unterliegen, dass dieses Pigment aus dem Epithel stammt. Einen

Vorgang dieser Art hat schon Karg<sup>2)</sup> beschrieben bei der Transplantation eines von einem Neger stammenden Hautstückchens auf einen Weissen, und wir werden an anderer Stelle ähnliches finden.

#### Haarwechsel.

In der Kopfhaut Neugeborener sowie in Augenlidern, die ich auf Anraten des Herrn Geheimrat Neumann untersuchte, fand ich die Anlagen junger Haare meist als seitliche Epithelzapfen des unteren Endes eines alten Haares. Dieselben zeigen fast ausschliesslich Pigmentzellen nur im Epithel, während die Papille pigmentfrei ist.

#### Regeneration epilierter Haare.

Epilationsversuche, zu denen ich gleichfalls die Anregung von Herrn Geheimrat Neumann empfing, und die ich an zwei Meerschweinchen und einer Katze anstellte, geben besonders interessante Resultate.

Bei der Epilation vollkräftiger, wachsender Haare wird der Bulbus zerrissen und geht zu grunde. Man findet in dem alten Haarschlauche pigmenthaltigen Detritus, der durch das nachwachsende neue Haar nach oben gedrängt wird. Auch in dem bindegewebigen Strange, welcher sich durch die Retraction der äusseren Wurzelscheide bildet, findet man Pigmentballen als Residuen des alten Haarbulbus.

Die Papille der neuen Haare findet man dagegen pigmentfrei, während auch hier das Epithel das erste

<sup>2)</sup> Karg, Studien über transplantierte Haut. Archiv f. Anat. u. Entwicklungsgesch. von His u. Braune 1888.

Pigment zeigt. Man sieht zuweilen grössere, gleichsam gequollene Epithelzellen des Bulbus, welche im Protoplasma noch wenig Pigment enthalten, und die daher jenen grossen, pigmentbildenden Zellen der Feder gleichzusetzen sind.

### Embryonale Kopfhaut.

#### 1. 4 $\frac{1}{2}$ monatlicher Embryo.

Die Haare haben die Hautoberfläche noch nicht durchbrochen. Das Hautstückchen hatte sich ein wenig gekrümmt, und die von demselben angefertigten, sechs Mikren dicken Flachschnitte stellen sich daher von Epithel umrandet dar. Die tiefst von der Hautoberfläche entfernte Stelle nimmt somit eine mittlere Lage im Schnitte ein. Die Haare zeigen alle Stufen der Entwicklung von der ersten Anlage in Form eines kurzen Epithelzapfens bis zur Bildung eines bis an die Hautoberfläche reichenden, in seinen mittleren und oberen Teilen noch unpigmentierten Schaftes. Die Flachschnitte waren für dieses Präparat ganz besonders instructiv, weil die am weitesten entwickelten Haare ziemlich spärlich anzutreffen sind und demnach Vertikalschnitte nur selten geeignete Untersuchungsobjekte lieferten; dann aber weil die räumliche Aufeinanderfolge der verschiedenen Entwicklungsstufen im Flachschnitte in anschaulichster Weise Vergleiche anzustellen gestattet. Schliesslich liefern diese Schnitte nicht nur Querschnitte durch alle Höhen der vorhandenen Haare sondern auch steile Schrägschnitte derjenigen Haare, deren Richtung mit der des Flachschnitts den kleinsten Winkel bildet,

und die durchaus geeignet sind, Vertikalschnitte durch den verhältnismässig kleinen aber wichtigsten Abschnitt, den Bulbus, zu ersetzen.

Betrachten wir die instructivsten Schnitte, diejenigen nämlich, welche so tief gelegt sind, dass die Mitte frei von Haaranlagen erscheint, die also sämtliche vorhandenen Entwicklungsstufen der Haare umfassen. Nahe dem umgrenzenden Epithel sieht man schräge oder quer durchschnitene Haarschäfte, pigmentlose Epithelzapfen; weiter zur Mitte hin un pigmentierte Bulbi und Papillen. Um die haarlose Mitte nun sind die Bulbi der am tiefsten in das Corium eingesenkten d. h. der am weitesten entwickelten Haare quer resp. schräge durchschnitten. Diese Bulbi zeigen das erste Pigment. Die Papillen und das Bindegewebe sind gänzlich pigmentfrei.

Der Pigmentationsvorgang liegt klar vor. In der Matrix liegen nahe der sich vollkommen scharf abhebenden Papillengrenze vergrösserte Zellen, deren Protoplasma durch Pigment gelb bis gelbbraunlich gefärbt ist. In etwas höher gelegenen Zellschichten erkennt man Pigment zwischen den Zellen, sodann aber innerhalb der untersten Zellen des Haarschaftes.

Der Befund ist eindeutig und liefert den Beweis, dass bei der embryonalen Entwicklung der Haare das Pigment in den Epithelzellen des Haares entsteht.

## 2. $5\frac{1}{2}$ monatlicher Embryo.

Die durchgebrochenen Haare sind bis 2 mm lang.

Die mit Schaft versehenen Haare sind in sehr beträchtlicher Zahl vorhanden und stark pigmentiert.

Papille und Balg sowohl der pigmentlosen Anlagen als der pigmentierten Haare sind ausnahmslos frei von Pigment. Die Pigmentzellen der Matrix sind gross, unregelmässig gestaltet und mit Ausläufern versehen, die nach dem Schafte streben. Das Pigment in denselben ist dicht abgelagert.

Schwarz und weiss behaarte Haut eines neugeborenen Kaninchen.

An der Grenze zwischen dem schwarz behaarten und dem weiss behaarten Teile der Haut finden sich Haare mit hellerem Pigment. Im Bulbus dieser letzteren sieht man um die Kuppe der Papille in der Matrix ausläuferlose, gleichsam gequollene Pigmentzellen lagern. Papille und Balg sind pigmentfrei. Die Matrix der schwarzen Haare enthält verzweigte Pigmentzellen.

### III. Beschaffenheit des Oberhautpigmentes.

#### 1. Die elementaren Bestandteile.

Das Oberhautpigment besteht aus kleinen diskreten Elementen. Dieselben haben meist eine charakteristische stäbchenförmige Gestalt und unterscheiden sich dadurch von den mehr rundlichen Pigmentkörnchen des Bindegewebes.

Haare und Federn haben bedeutend grössere Pigmentstäbchen als die Oberhaut selbst, und auch in dieser letzteren variiert die Grösse nach der Beschaffenheit derselben. So konnten die Pigmentstäbchen in der Epidermis der Mamilla, der Linea alba, des Scrotum und vieler Naevi pigmentosi deutlich wahrgenommen werden, während die Elemente in der Haut des Oberschenkels

so klein sind, dass die Form derselben nicht erkannt werden konnte. Die Pigmentteilchen in den Oberhautgebilden verschiedener Tierarten sind ebenfalls sehr verschieden, z. B. bei der Katze lang und ziemlich dick, beim Hunde wetzsteinförmig in der Mitte verdickt, beim Meerschweinchen und Kaninchen kurz und dick, beim Rinde ziemlich lang und schlank. Auch das Pigment der Taubenfeder besteht aus Stäbchen von mässiger Grösse.

Dichte, homogen erscheinende Pigmentballen sind aus dicht an einander liegenden Stäbchen zusammengesetzt; denn:

1. in den Anfangsstadien der Pigmentbildung enthalten die Pigmentzellen nur solche diskrete stäbchenförmige Elemente,
2. die von kompakten Pigmentballen ausstrahlenden Ausläufer bestehen nur aus Stäbchen,
3. scheinbar gleichförmige rundliche Pigmentmassen lösen sich bei guter Beleuchtung und starker Vergrösserung oft in dicht bei einander liegende Elemente auf,
4. die sekundär pigmentierten verhornenden Zellen enthalten nur jene Stäbchen.

## 2. Das Pigment des Augenhintergrundes.

Auf Veranlassung des Herrn Geheimrat Neumann untersuchte ich vergleichsweise das Pigment des Augenhintergrundes. Von demselben steht es schon fest, dass das dem ektodermalen Pigmentepithel der Retina angehörige vor demjenigen der dem Mesenchym entstammenden Chorioidea gebildet werde.

Schon Frisch<sup>3)</sup> hatte stäbchenförmige Gestalten der Elemente des Augenhintergrundpigmentes beschrieben und abgebildet.

Schwalbe<sup>4)</sup> unterscheidet die Pigmentkörnchen des Retinaepithels von denjenigen der Pigmentzellen der Chorioidea. Die ersteren seien „langgestreckt von stabförmiger oder spiessiger Gestalt;“ die letzteren sind „nicht langgestreckt spiessig wie die des Retinaepithels sondern kurz ellipsoidisch mit abgerundeten Polen.“

Diese Angaben konnte ich an Kaninchenaugen und Menschaugen bestätigen und möchte nur bemerken, dass mir das Retinapigment deutlich dunkler braun als das der Chorioidea erschienen ist.

Es verhält sich demnach das Cutispigment ganz ähnlich dem des Augenhintergrundes: die ektodermalen Anteile, Pigmentepithel der Retina und Epidermis, bilden ihr Pigment unabhängig von dem Pigment des benachbarten ernährenden Bindegewebes, und ihre Pigmentelemente haben meist deutlich erkennbare Stäbchenform, während diejenigen des Bindegewebes mehr rundlich körnig sind.

### 3. Chemisches Verhalten des Pigments.

Es wurde die Resistenz des Pigments gegen Alkalien und Säuren geprüft. Sowohl das Oberhautpigment als dasjenige des Bindegewebes ist sehr widerstandsfähig. Konzentrierte Kalilauge entfärbt dasselbe erst in Wochen.

<sup>3)</sup> Anton Frisch: Gestalten des Chorioidal-Pigmentes.

LVIII. Bd. der Sitzungsber. d. Königl. Akad. d. W. Wien 1868.

<sup>4)</sup> Schwalbe: Anatomie der Sinnesorgane 1883.

Salzsäure greift es nur sehr wenig an, während Salpetersäure das Pigment schon in 24 Stunden vernichtet. Die elementaren Teilchen bleiben in der konzentrierten Kalilauge auch nach ihrer Entfärbung als blasse, etwas gequollene Stäbchen erkennbar.

Die Eisenreaktionen (Schwefeleisenreaktion, Berlinerblaureaktion) giebt weder das Pigment der Oberhaut noch das gewöhnliche Bindegewebspigment.

Irisierende Federn enthalten ausser dem stäbchenförmigen Pigment in Zellen, welche den beschriebenen verzweigten Pigmentzellen vollkommen ähnlich sind, ein hellgelbes, glänzendes, aus mässig grossen Kugeln bestehendes Pigment, das sehr leicht durch Säuren und Alkalien zerstört wird.

#### **IV. Die Pigmentierung verhornender Oberhautzellen durch verzweigte Pigmentzellen.**

An Federn und an Haaren fällt es auf, dass die verzweigten Pigmentzellen ihre Ausläufer hauptsächlich nach einer bestimmten Richtung entsenden. Bei der Feder sind die Bilder ungemein deutlich. Die verzweigten Pigmentzellen, grosse kompakte Pigmentmassen darstellend, liegen zwischen pigmentfreien Zellen im Epithel nahe der Bindegewebsgrenze. Von dem häufig spitz zulaufenden, dem Bindegewebe abgewandten Teile strahlen nun ein oder mehrere mächtige, sich verzweigende Äste nach der Peripherie aus, wo die Zellen der Nebenstrahlen reihenweis angeordnet liegen. Die Ausläufer dringen zwischen diese Zellen ein. In den unteren Teilen der Feder sind nur die am meisten peripher gelegenen Neben-

strahlencellen pigmentiert. Höher nach oben schreitet die Pigmentation derselben nach den näher der Insertion am Körper der Federstrahlen gelegenen Zellen vor, während sich die Pigmentballen immer mehr verkleinern, ihre Ausläufer verlieren und schliesslich nur noch kleine Rudimente darstellen, welche häufig einen noch deutlich gefärbten Kern enthalten. Das Pigment der Nebenstrahlencellen ist an Form dem Pigment der Zellausläufer ganz gleich: es sind dieselben Stäbchen in beiden enthalten.

Aus diesen Befunden darf man schliessen, dass die grossen Pigmentzellen ihr Pigment allmählich in jene Nebenstrahlencellen überführen, und dass diese letzteren erst auf einer gewissen Stufe im Verhornungsprozesse das Pigment aufnehmen. Dieser Vorgang dürfte am einfachsten erklärt werden durch die Annahme, dass die Oberfläche der verhornenden Zellen poröse werde. Die Pigmentstäbchen werden vermöge des osmotischen Austausches in die Zellen eingeschwemmt und in den Maschen des Protoplasmas festgehalten.

An pigmentierten Haaren ist die Pigmentierung der verhornenden Zellen des Schaftes durch verzweigte Pigmentzellen bereits von Riehl<sup>5)</sup> beschrieben worden.

Dass die verzweigten Pigmentzellen der Oberhaut den Zellen des Rete, insbesondere den basalen Cylinderzellen ihr Pigment übermitteln, halte ich für unwahrscheinlich. Denn die Thatsache, dass in der Feder die verzweigten Pigmentzellen in mitten unpigmentierter Zellen liegen, zwischen die sie nach allen Seiten kurze Ausläufer

<sup>5)</sup> Riehl, Zur Kenntniss des Pigments im menschlichen Haar. Arch. f. Dermat. und Syphil. 1884.

senden, und dass in pigmentierten Haarbulbis unpigmentierte Zellen nachweisbar sind, spricht für die Annahme, dass die noch der mitotischen Vermehrung fähigen Zellen der Oberhaut überhaupt keine festen, körperlichen Bestandteile aufnehmen.

### V. Die nicht verzweigten Pigmentzellen.

Da wir die Retezellen der Epidermis ohne Anwesenheit verzweigter Pigmentzellen pigmentiert gefunden haben, und die stäbchenförmige Beschaffenheit des Pigments die Herkunft desselben aus dem Bindegewebe unwahrscheinlich macht; so müssen wir den basalen Retezellen die Funktion Pigment zu bilden zuerkennen. Dass die Zellen der höheren Epidermislagen, deren Pigmentgehalt stets beträchtlich geringer ist als derjenige der basalen Zellen, ebenfalls Pigment bilden, ist nicht nötig anzunehmen, zumal dieselben als Abkömmlinge der basalen Zellen von diesen ihr Pigment erhalten haben können.

Die eigentümliche Art der Pigmentanhäufung in Form einer Kappe am distalen Pol der Zelle erfordert eine Erklärung. Es ist die Frage zu entscheiden, ob das Pigment an jenen Stellen gebildet, oder ob es dorthin verdrängt werde. Mir erscheint die letztere Annahme plausibel: der dem Bindegewebe zugekehrte Teil der Zelle ist derjenige, welcher vorzugsweise das Nährmaterial aus dem Bindegewebe aufnimmt, er ist daher beweglicher, contractiler. Ist es nun nicht wahrscheinlich, dass die beständige Volumveränderung der dem Bindegewebe zugekehrten Zellteile jene festen, formierten Bestandteile aus sich herauspresst und in den weniger contractilen Teil dislociert?

### Zusammenfassung.

Überblicken wir die Resultate unserer Untersuchungen, so dürfen wir behaupten:

- I. Das Pigment der Oberhautgebilde entsteht im Protoplasma von Oberhautzellen in Form kleiner Stäbchen.
- II. Verzweigte Pigmentzellen entwickeln sich in der Oberhaut aus gewöhnlichen Oberhautzellen und führen in Feder und Haar ihr Pigment in die verhornenden Zellen dieser Gebilde über.
- III. Wo verzweigte Pigmentzellen in der Oberhaut auftreten, fehlen häufig pigmentierte Bindegewebszellen.
- IV. Die basalen Rotezellen haben die Funktion, Pigment zu bilden.
- V. Pigment kann aus dem Epithel in das Bindegewebe übertreten.
- VI. Pigment findet sich im Bindegewebe, ohne dass das zugehörige Epithel pigmentiert ist.

Es erhellt zunächst, dass sowohl im Corium als in der Epidermis Pigment gebildet werde, und es knüpft sich hieran die Frage, in welchen Beziehungen diese Pigmente zu einander stehen. Wenn auch die Form derselben eine verschiedene ist, so könnte die Substanz doch die gleiche sein und einem gemeinsamen Stoffwechselprodukte der Haut entspringen. Wahrscheinlich wird diese Meinung durch das gleichzeitige Auftreten beider Pigmente in pigmentierter Haut und die gleiche grosse Resistenz gegen Säuren und Alkalien. Es ergeben sich

ferner unter Voraussetzung eines pigmentbildenden Stoffwechselproductes genügende Erklärungen für die mannigfaltigen Befunde, wenn man die Thatsache in Rechnung zieht, dass die Pigmentbildung nach Individualität (Race), lokaler Verschiedenheit im Bau der Haut und Irritation durch optische, thermische, chemische, mechanische Reize variiert.

An einem Orte, wo die Oberhaut eine energische Pigmentbildung entfaltet, wird daselbst alle pigmentbildende Substanz verbraucht werden und das Bindegewebe daher pigmentfrei bleiben. Dies ist der Fall bei der Entwicklung dunkler Federn und Haare, was mit unseren Befunden übereinstimmt. In der pigmentierten Haut ist die Pigmentbildung der Epidermiszellen nicht so beträchtlich. Es wird nicht alle pigmentbildende Substanz im Epithel verbraucht, und es treten nun die Pigmentzellen des Bindegewebes als zweckmässige Regulatoren des Stoffwechsels auf, indem sie die für den Organismus wohl nicht indifferente Substanz zu Pigment umwandeln und dieses in unschädliche Stoffe überführen.

Der eigentümliche Befund am Ohr des jungen Hundes bietet der Erklärung keine Schwierigkeit. Hier ist die äussere Seite des herabhängenden Ohres belichtet gewesen. Die Epidermiszellen verarbeiteten unter der die Pigmentbildung fördernden Lichtwirkung alle pigmentgebende Substanz, so dass das Bindegewebe frei blieb; während die dem Lichte abgekehrte Seite nur sehr geringfügiges Pigment in der Oberhaut bildete, und daher die Pigmentzellen des Bindegewebes in Funktion treten mussten.

In vielen pigmentierten Tierhäuten fehlten nun die Pigmentzellen des Bindegewebes. Hier war dann stets eine grössere oder kleinere Zahl verzweigter Pigmentzellen im Epithel vorhanden. Diesen letzteren muss als eigentlichen Pigmentbildnern eine sehr energische Thätigkeit zugeschrieben werden, durch die sie alle pigmentgebende Substanz verarbeiten, sodass die Bindegewebszellen nicht in Funktion treten können. Mit ihren reichlichen und weiten Verzweigungen zwischen den Epidermiszellen stellen diese Zellen gleichsam ein Reservoir für das von ihnen gebildete Pigment dar. Dasselbe gilt von den verzweigten Zellen der Feder und des Haares. Es ist bei der Beschreibung der Pigmentierung in der Feder hervorgehoben worden, dass die Pigmentbildung in einer gewissen Zone und für eine gewisse Zeit einen grössten Wert erreiche. In derselben Zeit und an demselben Orte kann aber das Pigment nicht in die Zellen der Nebenstrahlen, für die es bestimmt ist, übergeführt werden, da dieselben sich noch teilen und wachsen. Bis diese Zellen zu verhornen beginnen, bleibt jenes vorrätige Pigment in den verzweigten Zellen aufgespeichert und wird erst allmählich dorthin übergeführt, ein Vorgang, der durch mechanische Mittel wie den Wachstumsdruck der umgebenden Zellen, die wechselnde Blutfülle der Pulpa, Zugwirkung der Muskulatur des Federbalges hinreichend erklärt werden kann. Die Funktion, Pigment zu bilden, erlischt noch vor der Ausbildung des ganzen Kiels, so dass die Spule und häufig auch die unteren Federstrahlen pigmentfrei bleiben. Dass auch jetzt kein Pigment im Bindegewebe gebildet wird, erklärt sich wohl

hinreichend aus dem veränderten Stoffwechsel in der sich involvierenden Pulpa.

Für das Haar stellt der stark pigmentierte Bulbus mit seinen verzweigten Pigmentzellen in gleicher Weise ein Reservoir für Pigment dar, das bestimmt ist, in die verhornenden Zellen des Schaftes übergeführt zu werden. Auch in Haaren ist die Pigmentbildung auf eine bestimmte Region, die Bildungszellen des Schaftes, und auf eine bestimmte Zeit beschränkt. Erst in einem gewissen vorgeschrittenen Stadium der Entwicklung, wenn der Schaft die Hautoberfläche erreicht hat, beginnt eine energische Pigmentbildung, die noch vor beendigtem Wachstum erlischt, was sich in der abnehmenden Pigmentierung des unteren Schaftendes ausfallender Haare kundgibt.

Die Bildung der verzweigten Pigmentzellen der Oberhautgebilde dürfte als ein Vorgang der Arbeitsteilung anzusehen sein, ähnlicher Art, wie die Bildung der Schweißdrüsen-, Talgdrüsen-, Milchdrüsenzellen, die sich auch aus ursprünglich gleichwertigen Zellen der Epidermis differenzieren.

Wir fassen unsere Schlüsse in folgendes Schema:

- A. Aus einem besonderen Stoffwechselprodukte der Cutis, das nach Individualität (Race), lokalem Bau, Hautirritamenten in verschiedener Quantität erzeugt wird, wird Pigment gebildet:
1. im Epithel:
    - a) in gewöhnlichen Zellen,
    - b) in verzweigten Zellen.
  2. in Bindegewebszellen.

- B. Die bindegewebigen Pigmentzellen sind Regulatoren des Stoffwechsels, indem sie die überschüssige pigmentbildende Substanz verarbeiten.
- C. Die verzweigten Pigmentzellen der Oberhautgebilde sind Produkte einer Arbeitsteilung und
1. ersetzen durch ihre energische Pigmentbildung die bindegewebigen Pigmentzellen,
  2. führen den verhornenden Zellen der grossen Oberhautgebilde Pigment zu.

## B. Pathologische Pigmentierungen.

### Lentiginos.

Die untersuchten Lentiginos geben einen ähnlichen Befund wie die brünette Haut. Die Epidermis ist indes stärker pigmentiert und in allen Schichten, selbst im Stratum corneum pigmenthaltig. Auch im Corium ist reichliches Pigment enthalten, und dieses ist namentlich in einem central zum Umfang des Pigmentflecks gelegenen Teile besonders gehäuft. Die Bestandteile des Bindegewebspigments haben die Form deutlicher Körnchen von verschiedener Grösse, während die des Epidermispigmentes sehr fein und nicht deutlich erkennbar sind.

### Naevi.

Naevi haben eine sehr wechselnde Pigmentierung in der Oberhaut und im Bindegewebe. Häufig zeigt die Epidermis reichliches Pigment in Kappenform und in den Zellen aller Schichten, zuweilen findet man es nur stellenweise in den basalen Zellen, namentlich von weit in das Bindegewebe vorspringenden Epithelzapfen. Ein Naevus hatte sogar eine völlig pigmentfreie Epidermis.

Die Form des Pigmentes ist die der normalen Oberhaut: entweder so fein, dass dieselbe nicht mit Sicherheit beurteilt werden kann oder als kleine Stäbchen erkenntlich. An einigen Naevis traten in der Epidermis spärlich isolierte oder zu kleinen Gruppen geschlossene, vergrösserte Zellen an der Coriumgrenze auf, welche von einer rötlichgelben Pigmentmasse erfüllt waren, die den Kern deutlich durchscheinen und keine kleineren geformten Bestandteile erkennen liess. Ferner waren in mehreren Präparaten sowohl unpigmentierte als pigmentierte spindelförmige oder rundliche Bindegewebszellen in der Epidermis nachweisbar. Dieselben konnten namentlich in der Stachelzellenschicht sowohl an ihren glatten, nicht geriffelten Kontouren, an der intensiveren Färbung ihres rundlichen oder langgestreckten Kerns und an der Form ihres Pigments als eingewanderte Bindegewebszellen erkannt werden. Eine Aufnahme des transportierten Pigments konnte in keinem Falle nachgewiesen werden.

Im Corium war das oft beschriebene gewöhnliche Bindegewebspigment in Form grösserer und kleinerer Körner oder Schollen in vereinzelt oder in zu langen Zügen geordneten Zellen stets vorhanden. In einigen Fällen fand es sich auch in Zellen, welche nahe der Epidermis ein zierliches Netz durch ihre anastomosierenden Ausläufer bildeten. Eine Beziehung zur Pigmentation der darüber liegenden Epidermis im Sinne Ehrmanns war nicht zu konstatieren, denn in derselben konnte kein Pigment von der Form des bindegewebigen gefunden werden. Ausser diesem gewöhnlichen Pigmente war ein anderes durch seine schwärzlichbraune Farbe und seine

Lage auffälliges Pigment in mehreren Naevis vorhanden. Dasselbe befand sich in rundlichen Nestern grösserer Zellen, welche entweder dicht und kaum abgrenzbar an die Epidermis stiessen, dieselbe gleichsam haarzwiebelartig einstülpend oder in geringer Entfernung von derselben und durch einen schmalen Bindegewebsstreifen abgetrennt. Diese Zellgruppen enthielten Pigment in ausserordentlich wechselnder Menge: einige zeigten überall zerstreut kleinere und grössere schwarzbraune Pigmentkörnchen von verschiedener Grösse; andere waren in ganz dichte, schwarzbraune, geballte Pigmentklumpen umgewandelt. Die angrenzende Epidermis war nicht abnorm pigmentiert und hob sich dadurch deutlich gegen die gerundeten Conturen der Pigmentmassen ab.

In Naevis ist daher die Pigmentation der Oberhautzellen und der des Bindegewebes ebenso unabhängig von einander wie in der normalen Cutis. Indes ist in der Oberhaut häufig, im Bindegewebe immer das Pigment vermehrt. Die bei einigen Naevis an beschränkten Stellen beobachtete Einwanderung pigmentierter und pigmentloser Bindegewebszellen kann als Folge einer entzündlichen Reizung des Bindegewebes durch die Nähe der Geschwulstmassen erklärt werden, zumal eine solche Einwanderung in der Nähe von Geschwülsten sehr oft beobachtet wird. Für die Pigmentierung ist diese Einwanderung aber bedeutungslos, da eine Aufnahme von Pigment durch die benachbarten Epithelzellen nicht festgestellt werden konnte.

Eine anomale Pigmentbildung findet man sowohl in der Epidermis als im Corium: in der Epidermis in ein-

zelenen oder zu kleinen Gruppen formierten, vergrösserten und mit ungeformtem Pigment ganz erfüllten Zellen; im Bindegewebe in der Epidermis dicht angelagerten oder doch benachbarten rundlichen Zellhaufen verschiedener Grösse, die sich in dichte, schwärzliche, geballte Pigmentklumpen verwandeln.

### **Epidermis in der Nähe von Melanosarkom.**

In der Nähe eines extirpierten Melanosarkoms waren kleine, schwärzlich gefärbte, als Metastasen verdächtige Hautpartieen entfernt worden.

Die Untersuchung einer kleinen nur ganz matt verfärbten Stelle ergab, dass die Epidermis ganz normale, sehr spärliche Pigmentierung zeigte. Im Corium dagegen sah man in geringer Entfernung von der Epidermis einige Herde mit rotbraunem Pigment erfüllter Zellen. Eigentliche Geschwulstzellen, die sich sowohl durch ihre Grösse als durch ihre dichte Aneinanderlagerung auszeichnen, fehlten. Weithin zerstreut gewahrte man auch in nächster Nähe der Epidermis pigmentführende Zellen sowie freie Pigmentkörnchen in den Gewebsspalten.

Eine zweite, dunkler verfärbte Stelle wies einen deutlichen Knoten auf mit vielen kleinen Nestern grosser, dicht an einander gelagerter Geschwulstzellen. Dieselben enthielten wenig feinkörniges Pigment. Dagegen führten zahlreiche benachbarte, gruppenweise geordnete und dem Zuge des Bindegewebes folgende, bis auf beträchtliche Entfernung von dem Geschwulstknoten sich hinerstreckende Zellen dicht abgelagertes Pigment in Form kleinerer und

grösserer rothbrauner Körnchen. Die Epidermis zeigte wie im ersten Präparate keine abnorme Pigmentation.

In einem zweiten Falle war ein Naevus pigmentosus wegen des Verdachtes maligner Entartung excidirt worden. Die mikroskopische Untersuchung ergab, dass es sich um ein melanotisches Sarkom handelte.

Sehr interessant war die Veränderung, welche die melanotische Geschwulst in der benachbarten Epidermis erzeugt hatte. Dieselbe war am Rande der Geschwulst beträchtlich verdickt, in allen Zellschichten stark pigmentirt und ging unter Abnahme der Verdickung und Pigmentierung allmählich in die normale Epidermis über. Die Verdickung der Epidermis war die Folge einer ungemainen Vergrösserung der Epithelzellen. Viele derselben übertrafen die gewöhnlichen Epithelzellen in linearer Ausdehnung fast um das Vierfache; doch schwankte die Grösse beträchtlich. Die Gestalt war unregelmässig, doch nicht verästelt, die Menge des Pigmentes variierte; ebenso die Farbe, die vom Hellgelben bis zum Dunkelbraunen wechselte. Einige Zellen zeigten grosse Vacuolen, welche den Kern zur Seite gedrängt hatten. In einer Entfernung von der Geschwulst, wo die Epidermis nicht mehr erheblich verdickt und pigmentirt erschien, lagen im Epithel nahe der Coriumgrenze vereinzelt sehr grosse Zellen, deren Protoplasma durch geringfügigen Pigmentgehalt gelb gefärbt war. Dieselben stellten offenbar die Anfänge jener allgemeinen Quellung und Pigmentierung der Epidermiszellen in der Nähe der Geschwulst dar. Für eine Übertragung des Pigments aus dem Bindegewebe durch einwandernde

Zellen konnten nicht die geringsten Anhaltspunkte gefunden werden.

Wenn es erlaubt ist, aus diesen Befunden an einer so kleinen Zahl von Präparaten Schlüsse zu ziehen, so würden die beiden ersten Präparate lehren, dass den Metastasen der melanotischen Geschwülste eine reichliche Pigmentbildung im Bindegewebe vorhergeht, dass sich alsdann Geschwulstzellen bilden, die ihrerseits durch üppige Proliferation kleinere und grössere Geschwulstnester erzeugen. Dem Pigment der melanotischen Geschwülste scheint demnach eine Noxe anzuhafte, die in die Gewebe eingeschwemmt, zuerst eine reichliche Pigmentbildung bewirkt, später aber die Zellen zur Vergrösserung und Proliferation anzeigt.

Das dritte Präparat würde zeigen, dass auch die Epidermiszellen von der melanotischen Noxe beeinflusst und zu einer üppigen Pigmentbildung und Vergrösserung veranlasst werden können. Hierfür spricht wohl auch der Befund an einigen Naevis, den Keimstätten der Melanosarkome, in deren Epidermis sich an der Coriumgrenze einzelne oder zu kleinen Gruppen geschlossene vergrösserte mit rötlichgelbem Pigment erfüllte Zellen befanden.

### **Gummöse Narbe.**

In einer gummösen Narbe waren die Epidermiszellen pigmentfrei. Zwischen denselben lagen hier und da einzelne Bindegewebszellen, von denen einige das für das Bindegewebe charakteristische rundlich körnige Pigment führten. Das Bindegewebe enthielt stellenweise

sehr reichliches Pigment, das keine Eisenreaktion gab. Auch dieser Befund spricht dafür, dass das Pigment des Bindegewebes nicht in die Epidermiszellen übertragen wird.

### **Morbus Addisonii.**

Von zwei verschiedenen Fällen untersuchte Scrotalhäute ergaben nur einen graduellen Unterschied in der Pigmentierung. In der Epidermis sind vorzugsweise die basalen Retezellen in Kappenform durch feine, braune Pigmentstäbchen pigmentiert. Der Grad der Pigmentation ist wechselnd; die in das Bindegewebe hineinragenden Reteleisten fallen oft durch vermehrten Pigmentgehalt auf. Auch die Zellen der oberen Epidermislagen enthalten Pigment, doch in geringerer Masse.

Das Pigment des Bindegewebes ist gleichfalls vermehrt und liegt in unregelmässig gestalteten, langgestreckten oder mehr gerundeten Zellen, welche meist dem Verlaufe der Blutgefässe folgen. Dasselbe ist von einer weniger dunklen Farbe als das der Epidermis und hat die Gestalt ungleich grosser Körnchen oder ist schollig. Eine Einwanderung pigmentierter Bindegewebszellen in die Epidermis konnte nicht konstatiert werden.

Denselben Befund ergab die Untersuchung der Mamma und der Linea alba.

Die pigmentierte Wangenschleimhaut hatte von Pigment fast freie Epithelzellen. Nur ein geringfügiger Pigmentgehalt der basalen Retezellen konnte festgestellt werden.

Dagegen war das Bindegewebe und namentlich die Papillen recht pigmentreich. Die wieder nahe den Ge-

fassen gelegenen Zellen enthielten sehr beträchtliche Pigmentmassen in Form deutlicher Körnchen von verschiedener Grösse. Im Epithel wurden sowohl zwischen den basalen Zellen, vorzugsweise den die Papillen umgrenzenden als in den mittleren und höheren Zelllagen hin und wieder pigmentierte und unpigmentierte Bindegewebszellen angetroffen. Das Pigment derselben hatte die Form des bindegewebigen.

Aus diesem letzten Befunde, dass in dem Epithel der Wangenschleimhaut einzelne pigmentierte Bindegewebszellen angetroffen wurden, kann nicht geschlossen werden, dass dieselben den Epithelzellen Pigment zuführen, weil:

1. in Schleimhäuten normalerweise eine Zelldurchwanderung durch das Epithel stattfindet;
2. bei dem grossen Pigmentreichtum des Bindegewebes die Pigmentierung des Epithels eine geringfügige war;
3. die den pigmentierten Bindegewebszellen benachbarten Zellen kein gegen ihre Umgebung vermehrtes Pigment enthielten;
4. in den anderen untersuchten stark pigmentierten Oberhäuten eine solche voranzusetzende Einwanderung nicht bemerkt wurde.

Weder das Pigment der Epidermis noch das des Bindegewebes gab die Eisenreaction.

Zieht man neben dem mikroskopischen Befunde die Thatsache in betracht, dass bei Morbus Addisonii diejenigen Hautstellen am intensivsten verfärbt werden, welche schon normal reichlicher Pigment bilden, entweder weil sie durch ihre Beschaffenheit und Lage am Körper dazu disponiert sind, oder, weil sie unter äusseren Be-

dingungen stehen, welche die Pigmentierung befördern; so muss die Verfärbung bei Morbus Addisonii für die Folge einer allgemeinen pathologischen Verstärkung des normalen Pigmentierungsvorganges gehalten werden.

### Zusammenfassung.

1. Lentigines sind eine lokal beschränkte Überpigmentierung der Haut von normalem Typus.
2. Bei Morbus Addisonii ist die Hautverfärbung gleichfalls eine Verstärkung der normalen Pigmentierung, die indes die ganze Haut betrifft.
3. Naevi zeigen ausser einer Überpigmentierung von normalem Typus eine anomale Pigmentbildung sowohl in der Epidermis als im Bindegewebe.
4. Melanotische Geschwülste können eine anomale Pigmentbildung in der benachbarten Oberhaut veranlassen.
5. Einwanderung pigmentierter und unpigmentierter Bindegewebszellen findet man:
  - a) an Schleimhäuten, wo normalerweise Bindegewebszellen durch das Epithel wandern in Fällen pathologischer Überpigmentierung des Bindegewebes.
  - b) in der Nähe melanotischer Geschwülste als Folge der entzündlichen Reizung des Gewebes.

### C. Die Literatur.

Nach Darlegung unserer Untersuchungen wenden wir uns nun zur Beurteilung der Ansichten, welche bis-

her zur Erklärung der Pigmentation der Oberhautgebilde vorgebracht worden sind.

Eine grössere Zahl der Forscher, welche sich mit der Pigmentfrage beschäftigt haben, behauptet, dass das Pigment nicht in der Oberhaut gebildet werde, sondern den Zellen derselben durch pigmentierte Bindegewebszellen zugeführt werde. Hierzu gehören: Riehl, Aeby, Karg, Kölliker, Giovanni, Meyerson.

Riehl<sup>6)</sup> schliesst aus dem gleichzeitigen Befunde pigmentierter, verzweigter Zellen in Haarpapille und Haarbulbus, dass die im epithelialen Teile des Haares vorhandenen verzweigten Zellen aus der Papille eingewandert seien.

Zunächst muss ich diesen Befund als einen ausnahmsweisen bezeichnen. Ich habe nie so grosse Zellen, wie sie Riehl abbildet, in der Papille gefunden. Meist war die Papille sogar pigmentfrei, und wenn Pigment vorhanden war, so befand es sich in kleinen spindelförmigen oder rundlichen Zellen in der Art, wie man sie in Köllikers Abbildungen dargestellt sieht. Sodann aber ist der Schluss keineswegs zulässig und einwandfrei; das Pigment in den Zellen der Papille und in denen der Matrix des Haares kann unabhängig von einander entstehen, ja das Pigment der Papille könnte auch aus dem epithelialen Teile des Haares stammen.

Äby's<sup>7)</sup> Nachricht über seine Untersuchungen an einem sehr reichhaltigen Material sind so kurz gefasst

<sup>6)</sup> Archiv f. Dermat. u. Syphil. 1884. Riehl, Zur Kenntniss des Pigments im menschlichen Haar.

<sup>7)</sup> Med. Centralblatt 1885 Nr. 16. Äby: Die Herkunft des Pigments im Epithel.

und nur in ein Resultat zusammengezogen, dass eine Diskussion aus Mangel an Angaben über spezielle Befunde nicht angänglich ist. Er giebt an, dass im Epithel kein Pigment gebildet werde, und dass dasselbe durch pigmentierte Bindegewebszellen sein Pigment erhalte. „Das Eindringen desselben ins Epithel kann an vielen Stellen mit überraschender Deutlichkeit verfolgt werden.“ Welche Umstände das Einwandern so deutlich sichtbar machen, ist nicht angegeben.

Karg<sup>8)</sup> studierte das Verhalten des Pigments in nach Thiersch'scher Methode transplantierter Haut. Er verpflanzte Haut eines Weissen auf aller epithelialen Elemente beraubte Wundflächen eines Negers und excidierte diese Hautstückchen wieder nach 4, 8 und 12 Wochen. Die Untersuchung ergab, dass das weisse Hautstückchen sich allmählich von der Peripherie nach der Mitte hin pigmentierte, indem es sich gleichzeitig in seinem Ernährungszustande hob. Das Hautstückchen zeigte nach der ersten Excision (4 Wochen) von den Rändern zur Mitte hin eine erhebliche Abnahme seiner Dicke bis auf  $\frac{1}{4}$  oder  $\frac{1}{5}$ . Im Centrum sind die Zellen abgeplattet, nehmen die Kernfärbung schwach an, enthalten Vacuolen und Kernteilungsbilder fehlen. In dem pigmentierten peripheren Teile des Epithels findet Karg verzweigte Pigmentzellen. Die im darunter liegenden Corium befindlichen Pigmentzellen sind wenig oder garnicht verästelt, meist stark pigmentiert und folgen dem Verlaufe der Blutgefässe. Die Zellen

<sup>8)</sup> Arch. f. Anat. u. Entwickl. gesch. von His u. Braune 1888. Karg: Studien über transplantierte Haut.

des Stratum germinativum enthalten Pigment in Form feinsten Körnchen nur da, wo die Zahl der schwarzen Pigmentzellenausläufer eine grössere ist.

Nach 8 Wochen ist der Pigmentationsprozess bis zur Mitte vorgedrungen; alle Zellkerne nehmen die Kernfärbung gut an.

Nach 12 Wochen ist jeder Farbenunterschied verschwunden.

Unter denselben Bedingungen verpflanzte Karg Hautstückchen eines Negers auf einen Weissen. Er findet schon nach 6 Wochen die basalen Zellen des blassgrauen Hautstückchens pigmentfrei, in der Hornschicht einige Pigmentkörner und im Corium grössere Pigmentschollen.

Aus diesen Ergebnissen schliesst Karg, dass das Pigment der Oberhaut den Zellen derselben durch Coriumzellen (Chromatophoren) zugeführt werde, die zugleich ein wichtiges Nährmaterial für die Epidermiszellen sein sollen.

So interessant die Versuche und geförderten Resultate sind, entbehren sie doch der beweisenden Kraft für die in Rede stehende Frage.

Im Centrum ist die ganze Cutis pigmentfrei, in der Peripherie findet man Pigment gleichzeitig in Corium und Epidermis. Nimmt man nun an, dass eine Abhängigkeit der Pigmentbildung in beiden Teilen der Cutis von einander bestehe; so könnte man mit demselben Rechte behaupten, dass die Pigmentbildung im Corium durch die fortschreitende Regeneration und Pigmentierung der Oberhaut bedingt sei, wie umgekehrt. Aus welchen

Eigenschaften aber soll man die Identität der verzweigten Pigmentzellen der Epidermis und die der wenig oder nicht verzweigten des Corium erschliessen? Nach meinen Befunden scheint es mir wahrscheinlich, dass eine Prüfung der Pigmentbestandteile mit stärkster Vergrösserung eine charakteristische Differenz derselben und demnach auch der Zellen ergeben würde.

Noch weniger geeignet der Karg'schen Theorie als Stütze zu dienen ist die Depigmentation eines schwarzen auf einen Weissen verpflanzten Hautstückchens. Hier findet ja ganz sicher der umgekehrte Vorgang statt: ein Austreten des Pigments aus der Epidermis in das Corium!

Schliesslich aber scheint es mir der Prüfung wohl wert zu sein, ob nicht bei der langen Dauer der Regeneration und den nach der ersten Excision so deutlich im Centrum konstatierten Degenerationserscheinungen etwa ein allmählicher Ersatz der Epidermiszellen der weissen Haut durch eine von der Peripherie her fortschreitende Vermehrung der Negerepidermiszellen stattgefunden habe. In diesem Falle würde das bestechendste Moment, dass weisse Oberhautzellen durch Verpflanzung auf einen schwarzen Nährboden, wie Karg sich ausdrückt, sich pigmentieren, fortfallen.

Kölliker<sup>9)</sup> äussert sich über den Pigmentierungsvorgang speciell des Haares folgendermassen:

„Dass die pigmentierten, sternförmigen Zellen ur-

<sup>9)</sup> Kölliker, Über die Entsteh. des Pigm. in den Oberhautgeb. Zeitschr. f. wissensch. Zool. XLV, 1887. id. Handbuch der Gewebelehre. 1889.

sprünglich der Lederhaut angehören und von dieser aus in die Haarzwiebel einwandern, lässt sich beim Menschen zwar nicht vollgiltig beweisen, aber doch sehr wahrscheinlich machen. Bei ihrer ersten Entstehung sind die Haare der Menschen ungefärbt. Dann entwickeln sich in erster Linie in der Haarpapille pigmentierte Bindegewebszellen. Hierauf erscheinen solche Elemente in der Zwiebel des Haares, während die eigentlichen Bildungszellen des Haares noch ungefärbt sind, endlich tritt auch in diesen das Pigment erst spärlich und dann immer reichlicher auf.“

Diese Darstellung dürfte thatsächlich eine Pigmentation des Haares durch Bindegewebszellen sehr wahrscheinlich machen. Doch kann ich nach meinen Untersuchungen ein wichtiges Glied in der Schlussreihe nicht zugeben: Pigmentierte Bindegewebszellen erscheinen in der Haarpapille nicht nur nicht vor dem Auftreten des Pigments in der Matrix des Haares — sowohl beim Embryo, als beim Haarwechsel, als bei sich regenerierenden Haaren nach Epilation — sondern in einer grossen Anzahl von Fällen blieben sie ganz und gar aus. Köllikers eigene treffliche Abbildungen zeigen recht deutlich das Misverhältnis des Pigments im Epithel und im Bindegewebe, sowie den Mangel verzweigter Pigmentzellen in der Lederhaut.

Giovanni,<sup>10)</sup> der seine Aufmerksamkeit besonders dem Verhornungsprozesse sowie der Wachstumsenergie der sich regenerierenden Haare zugewandt hat, stützt seine Ansicht über den Pigmentationsvorgang durch keine

<sup>10)</sup> Arch. f. mikr. Anat. Bd. 36. 1890. Giovanni: De la régénération des pirls après l'épilation.

eingehenden Untersuchungen. Er sagt: Das Pigment des Haares scheint aus dem oberen Teile der Papille zu stammen, einer Zone, die ein wenig höher reicht als der Körper der Papille seine grösste Dicke zeigt und nahe bis zu ihrer Spitze steigt. In den der Papille benachbarten Zellen des Haares sind die Pigmentkörnchen offenbar zwischen den Zellen gelagert. Unten bilden sie Fäden. Höher hinauf sind sie immer deutlicher in Haufen vereinigt, meist in die Länge gezogen, an Gestalt ungleich und mit einer wechselnden Zahl von Ausläufern versehen. Offenbar stellen diese Pigmenthäufchen nichts anderes als pigmentierte Wanderzellen dar etc.“

Aus dieser Darstellungsweise ist ersichtlich, dass Giovanni die Pigmentation des Haares durch Bindegewebszellen für eine ausgemachte Sache ansieht, und dass er nach keinen exakten Beweismitteln sucht.

Meyerson <sup>11)</sup> kommt nach einer zutreffenden Schilderung der Pigmentverteilung in den Haaren der Kopfhaut eines fünfmonatlichen Embryo und des Erwachsenen zu dem Schluss, dass die verzweigten Pigmentzellen des Haarbulbus eingewanderte Zellen seien. Einen Beweis dafür giebt er nicht. Zwei Beobachtungen Meyerson's kann ich nicht bestätigen: 1. dass manche Pigmentzellen sich mit einem Teile ihres Leibes zwischen den Epithelzellen, mit dem andern in der Haarpapille befinden; 2. dass die bindegewebigen Teile des Haares, der Haarbalg und die Haarpapille stets Pigment enthalten. Der zweiten Behauptung muss ich auf Grund meiner Untersuchungen direkt widersprechen.

<sup>11)</sup> Virchows Arch Bd. 116. Meyerson: Zur Pigmentfrage.

Ein Autor, der sich mit der Pigmentfrage sehr eingehend beschäftigt hat, ist Ehrmann.

Ehrmann<sup>12)</sup> studierte, dem Grundsätze folgend, dass man die Vorgänge in der Natur da zu erforschen suchen müsse, wo sie am einfachsten vorliegen, die Pigmentation der Amphibienhaut und stellt eine Theorie auf, nach der das Pigment dem Blutfarbstoffe entstamme, in verzweigten und anastomosierenden Zellen, welche die Blutgefäße des Coriums netzförmig umgeben, gebildet werde und von Zelle zu Zelle zur Oberhaut ströme. Unter der Oberhaut breite sich dieses Netz von Zellen flächenförmig aus und stehe mit verzweigten Zellen in der Epidermis in Verbindung. Diese letzteren Zellen, deren Abstammung, ob epithelial oder bindegewebig, Ehrmann unentschieden lässt, geben das Pigment an die eigentlichen Epithelzellen ab. Der Pigmentationsvorgang erfolgt in drei Stadien. Im ersten Stadium enthalten alle Zelllagen der Epidermis Pigment, während das darunter liegende Zellnetz im Corium pigmentfrei ist. Im zweiten sind die basalen Zellen pigmentfrei, die oberen pigmentiert. Im dritten Stadium ist die Epidermis pigmentfrei, das Zellnetz im Corium mit Pigment gefüllt. Ehrmann wendet seine so gewonnene Theorie

12) Ehrmann, *Physiol. und Pathol. des Hautpigmentes*. Arch. f. Derm. u. Syph. 1885 u. 1886.

— *Über Hautentfärbungen durch secund. syph. Exanth.* Daselbst 1891.

— *Zur Kenntnis von der Entw. u. Wander. des Pigments bei den Amphib.* Daselbst 1892.

— *Beitrag zur Physiol. der Pigmentz. nach Versuchen am Farbenwechsel der Amphibien.* Daselbst 1892.

auch auf die Pigmentation der Säugetierepidermis an und sucht dieselbe zu verifizieren.

Jarisch kriticiert auf grund eigener eingehender Untersuchungen der Amphibienhaut die Theorie Ehrmanns und wendet dagegen ein, dass die Argumentation Ehrmanns für die Abstammung des Pigments aus dem Blutfarbstoffe keine zureichende sei. Die Lage der Pigmentzellen um die Blutgefässe und die Thatsache, dass in Blutextravasaten gewisse Pigmente aus dem Haemoglobin hervorgehen, beweise nicht, dass das Pigment des Zellnetzes ebenfalls dem Haemoglobin entstamme: denn nicht alle um die Blutgefässe gelagerten verzweigten Zellen enthalten Pigment und auch die Chromatophoren seien nicht ausschliesslich um die Capillaren gelagert. Ebenso erkennt Jarisch die drei Stadien des Pigmentaufstieges nicht an und führt als wichtigste Thatsache dagegen an, dass nach Ehrmann die erste Stufe nur an sehr kleinen circumscripten Stellen — von Jarisch als Warzen bezeichnet — zu finden sei, während die zweite Stufe sehr verbreitet sei. Auch finde man an sehr vielen Stellen in weiter Ausdehnung alle Schichten der Epidermis pigmentiert, während das Corium pigmentreich sei.

Da meine Untersuchungen pigmentierter Froschhaut sich auf wenige Präparate beschränken, so muss ich mich eigener Äusserungen enthalten. Doch erachte ich die Kritik von Jarisch trotz der neulich erfolgten Verteidigung Ehrmanns für zutreffend.

Der Versuch Ehrmanns, seine Theorie auf den Pigmentationsvorgang bei den Säugetieren und dem Menschen auszudehnen, ist nicht gelungen. Ehrmann sucht die

Analoga für die Pigmentation in der Amphibienhaut und findet sie. Aber seine Angaben sind zum teil irrtümlich. So behauptet er, dass in der Papille gefärbter Haare immer pigmentführende Zellen seien, eine Angabe, die entschieden in Abrede gestellt werden muss (cf. Schwalbe). Viel weniger kann von einem Pigmentzellnetze die Rede sein. Wo verzweigte Zellen im Epithel fehlen, übernehmen die Epithelzellen selbst die Fortleitung des Pigments: eine unerwiesene Behauptung. Dagegen ist seine Schilderung der Pigmentation des Haares, soweit dieselbe im Epithel selbst erfolgt, völlig einwandfrei.

Philippson<sup>13)</sup> sucht das offenbare Misverhältnis zwischen Pigment der Oberhaut und des Corium zu gunsten der Ehrmannschen Theorie dadurch zu erklären, dass er in die Kette der Pigmentzellen Mastzellen als Vorstufe der Chromatophoren einschaltet. Die Granula der Mastzellen sollen sich in Pigment umwandeln. Dieser an syphilitischen Sklerosen erhobene zufällige Befund bestätigte sich nach Philippson an der Barthaut des Menschen, an spitzen Condylomen und an der schwarzen Pfote des Meerschweinchens. Philippsons Angaben werden durch den Zusatz sehr abgeschwächt, dass man die Verbindung der Mastzellen nicht überall sieht, weil „man die Zellen nur so weit beurteilt, als die metachromatisch gefärbten Körnchen reichen; diese dürften sich aber beim Absterben um den Kern concentrieren.“ Ich habe Naevi auf Mastzellen hin untersucht, konnte aber

<sup>13)</sup> Fortschr. der Medizin. VIII. Jg. 1890. Philippson: Über Hautpigment.

nicht entfernt einen Zusammenhang zwischen denselben und den Pigmentzellen auffinden.

Unter den Vertretern der Richtung, welche den Oberhautzellen die Funktion, Pigment zu bilden, zuerkennen zu müssen glauben, sind zunächst Caspary<sup>14)</sup> und Kaposi<sup>15)</sup> zu nennen. Der letztere hat in einem das ganze Gebiet der Pigmentierungen und Entfärbungen der Haut umfassenden bedeutenden Vortrage die Schwierigkeiten erörtert, welche sich der Annahme entgegenstellen, dass das Oberhautpigment nur dem Corium entstamme. Schon die normale Pigmentierung der Oberhaut erfordere die Annahme einer eigenen Pigmentbildung der basalen Retezellen. Aber auch viele pathologische Überpigmentierungen und vor allem der Pigmentschwund nötigten dazu. Kaposi kommt am Schlusse seiner Auseinandersetzungen zu folgenden Thesen:

1. Für viele Pigmentationsvorgänge scheint die Quelle in dem Hämoglobin der roten Blutkörperchen zu liegen.
2. Bezüglich vieler anderer Pigmentationsvorgänge, Pigment-An- und Rückbildung reicht diese Annahme zur Erklärung nicht aus, und ist
3. eine chromatopoetische Funktion anderer Protoplasmaegebilde speciell der basalen Retezellen annehmbar.

Jarisch<sup>16)</sup> wendet sich, nachdem er die Ehrmannsche

<sup>14)</sup> Caspary: Über den Ort der Bildung des Hautpigments. Arch. f. Derm. u. Syph. 1891.

<sup>15)</sup> Kaposi: Über Pathogenese des Pigm. und Entfärb. der Haut. Arch. f. Derm. u. Syph. 1891.

— Hautkrankheiten 1883.

Theorie widerlegt, gegen die Annahme der haematogenen Herkunft des Pigments der Oberhautgebilde, indem er an Froschembryonen Pigment der Oberhaut nachweist zu einer Zeit, in welcher die Embryonen noch gar kein rotes Blut haben, einen Beweis, den Ehrmann durch den Einwurf entkräftet, dass das Froschei mütterliches Pigment enthalte. Sodann zeigt er sowohl an der embryonalen Froschhaut als an der Conjunctiva bulbi des Ochsen das Entstehen verzweigter Pigmentzellen aus Epithelzellen, wobei er constante Vacuolenbildung findet. Jarisch hält das Pigment für ein Produkt des Kerns, weil er häufig in der Nähe des Kerns an einem Pole desselben oder an beiden homogene, tropfenartige, kugelige, glänzende Gebilde vom braunen Farbenton des Pigmentes findet, die zuweilen in einer Höhlung des Kerns liegen oder denselben teilweise verdecken. Er glaubt, dass das Pigment aus dem Kern wie aus einem Schwamm ausgepresst werde, trotzdem er im Kern selbst nie eine braune Färbung nachweisen kann. Das von Mertsching<sup>17)</sup> hervorgehobene Moment, dass in Haarpapillen überhaupt sehr selten Pigment angetroffen werde, bestätigt Jarisch. Er hält ein constantes Vorkommen von Pigment in der Papille für ein Erfordernis zum Beweise, dass das Haar pigment in der Papille gebildet werde. Die Pigment-

<sup>16)</sup> Jarisch: Über Anat. u. Entw. des Oberhautpigment beim Frosche. Arch. f. Derm. u. Syph. 1891.

— Anat. u. Herkunft des Oberhaut- u. Haarpigment beim Menschen und den Säugetieren. Dasselbst 1892.

— Über die Bildung des Pigment in den Oberhautzellen. Dasselbst 1892.

<sup>17)</sup> Mertsching: Histologische Studien über Keratohyalin u. Pigment. Virchows Arch., Bd. 116.

zellen der Matrix des Haares schildert Jarisch als eigentümlich transparent. Sie scheinen das Pigment ausser in Körnchenform in gelöstem, diffusen Zustande zu enthalten. Die Hauptmasse des Pigments liegt häufig in der Peripherie und schliesst dieselbe mittels eines stark glänzenden, stellenweise mehr oder weniger homogen erscheinenden Pigmentmantels ab, der nicht den Eindruck besonderer Flexibilität sondern den leichter Gebrechlichkeit macht. Mit dieser Schilderung der Pigmentbeschaffenheit stimme ich nicht überein. Auch halte ich die Argumentation von Jarisch für den Ursprung des Pigments aus dem Kern für nicht zutreffend. Die Lage von Pigment in der Nähe des Kerns ist kein Beweis dafür, dass das Pigment aus dem Kern stamme, zumal, wie ich bestätigen kann, der Kern nie Pigment enthält. Auch fehlt es an jedem Anhaltspunkte für die Annahme, dass jene homogenen, tropfenartigen Gebilde in der Nähe des Kerns die Anfänge der Pigmentbildung seien. Ich habe im Gegenteil bei der fortschreitenden Entwicklung der Pigmentzellen beobachtet, dass das Pigment im Protoplasma in Form kleiner discreter Elemente auftrat. Dichte, compacte Pigmentballen habe ich vielfach beobachtet, ja jede mit Pigment dicht erfüllte Zelle stellt einen solchen Ballen dar. Die homogene Beschaffenheit solcher Pigmentmassen muss ich aus Gründen in Abrede stellen, die ich oben auseinander gesetzt habe. Für den Befund, dass die Pigmentzellen in der Matrix des Haares transparent seien, und dass das Pigment in der Peripherie einen glänzenden homogenen Mantel bilde, finde ich keine Erklärung. Wenn

Jarisch die Ausläufer der Pigmentzellen als teils aus glänzenden, runden oder oblongen teils aus eigentümlich knorrigen Formen zusammengesetzt beschreibt, so muss ich dazu bemerken, dass in diesen Ausläufern die elementaren Pigmentbestandteile sehr oft aufs deutlichste hervortreten. In seiner jüngsten Arbeit „Über die Bildung des Pigments in den Oberhautzellen“ bringt Jarisch neue Beweise für seine Ansicht, dass das Pigment der Kernsubstanz entstamme. Er findet in dem Schwanz von 15—28 mm langen Tritonlarven in Präparaten, die mit Platinchlorid fixiert und mit Safranin gefärbt wird, neben Pigmentkugeln führenden Oberhautzellen solche, welche leuchtend rote Kugeln enthalten. Ferner weist er nach, dass diese Gebilde in einzelnen Zellen neben einander vorkommen, und dass sie stufenweise in einander übergehen.

Da ich nie einen ähnlichen Befund gemacht habe, so muss ich darauf einzugehen Abstand nehmen.


Schwalbe: „Über die Hautfarbe der Menschen und der Säugetiere<sup>18)</sup>“ berichtet, dass sich beim Haarwechsel von *Putorius erminea* zu keiner Zeit Pigmentzellen in der Cutis, der Haarpapille, den Wurzelscheiden und in der Epidermis finde. Das neue Pigment tritt zunächst nur in der eigentlichen Haarwurzel der jungen Papillenhaare auf. Schwalbe hält hiernach die autochthone Entstehung des Haarpigments in den Matrixzellen der Haare für erwiesen.

<sup>18)</sup> Deutsch med. Wocheuschrift vom 17. März 1792 (No. 11).

## Herrn Geheimrath Neumann

spreche ich für die Anregung zu dieser Arbeit und für  
die Unterstützung bei Ausführung derselben meinen besten

Dank aus.



## Thesen.

1. Bei den meisten Patellarbrüchen erzielt die frühzeitige Massage die besten Erfolge.
  2. Bei Ektopia lentis ist es vorteilhafter die Refraktion des Auges für den aphakischen Teil des Pupillarfeldes zu korrigieren als für denjenigen mit der ektopierten Linse.
-



## V i t a.

Ich, Hermann Post, bin am 15. Jan. 1855 in Gumbinnen geboren, besuchte das Gymnasium in Rastenburg, das ich Ostern 1876 mit dem Zeugnis der Reife verliess. Von Ostern 1876 bis Ostern 1880 studierte ich auf den Universitäten zu Königsberg und Berlin Mathematik, Physik und Naturwissenschaften und hörte die Vorlesungen folgender Herren Professoren und Docenten:

Borchardt, Bruns, Förster, Glan, Harms, Helmholtz, Kummer, Kirehloff, Kronecker, Luther, Pinner, Peters, Rosenhain, Saalschütz, Voigt, Wangerin, Weber, Websky.

Im November 1889 bestand ich vor der Königl. Wissenschaftl. Prüfungskommission zu Berlin das Examen pro facultate docendi, und leistete mein Probejahr am Realgymnasium in Tilsit und an dem Gymnasium in Hohenstein von Ostern 1883 bis Ostern 1884 ab.

Im Oktober 1889 begann ich meine medizinischen Studien an der Königl. Albertus-Universität in Königsberg. Das Tentamen physicum bestand ich am 7. November 1890, das Examen rigorosum am 20. Juli 1893.

Während dieser Studienzeit hörte ich die Vorlesungen folgender Herren Professoren und Docenten:

Braun, Caspary, Dohrn, v. Esmareh, Falkenheim, v. Hippel, Hermann, Jaffe, Kuhnt, Liehthelm, Lossen, Meschede, Nauwerek, Neumann, Ostmann, Rosinski, Schirmer, Schneider, Schreiber, Stieda, Treitel, Zander.

Allen meinen hochverehrten Lehrern sage ich meinen verbindlichsten Dank.

---



13061

25-100