



Das

plexiforme Fibrom der Nerven und der Haut.

Ein Beitrag zur Geschwulstlehre.

Inaugural-Dissertation

zur Erlangung des Grades eines

Doctors der Medicin

verfasst und mit Bewilligung

Einer Hochverordneten medicinischen Facultät der Kaiserlichen Universität zu Dorpat

zur öffentlichen Vertheidigung bestimmt

von

Rudolf von Gernet.



Ordentliche Opponenten:

Dr. Gerlach. — Dr. Zoege von Manteuffel. — Prof. Dr. R. Thoma.

Dorpat.

Druck von C. Mattiesen.

1892.



Gedruckt mit Genehmigung der medicinischen Facultät.


Referent: Professor Dr. R. Thoma.

Dorpat, den 4. April 1892.

Nr. 268.


Decan: Dragendorff.

Meinen Eltern.



Vorliegende Arbeit ist entstanden im hiesigen Pathologischen Institute. Für die Anleitung, die mir der Herr Prof. Thoma dabei hat angedeihen lassen, spreche ich ihm meinen Dank aus.

Ferner bitte ich den Herrn Prof. Thoma, sowie die Herren Dr. Zoega von Manteuffel und Prof. Alexander Schmidt für die mir während meiner Studienzeit hier bei meinen Arbeiten gewährte Anregung und Hülfe meinen tiefempfindensten Dank entgegennehmen zu wollen.



Die Geschwulst die in folgenden Blättern beschrieben werden soll, wird in der Regel als Ranken-Neurom bezeichnet.

Als erste Beobachter desselben werden Depaul und Verneuil genannt. Ob es sich in diesen Fällen um wirkliche Ranken-Neurome, wie sie P. Bruns genannt hat, gehandelt habe, wage ich nicht zu entscheiden, da mir die Arbeiten nicht im Original vorliegen. Seit diesen ersten Veröffentlichungen ist die Literatur über diese Geschwulstform bereits ansehnlich herangewachsen und die Zahl der veröffentlichten Fälle beträgt 45. In der Zusammenstellung von P. Bruns¹⁾ finden sich 42 Fälle, zu denen möchte ich die beiden von Recklinghausen²⁾ und den von Klebs³⁾ beschriebenen hinzuzählen.

Wie aus der Bezeichnung hervorgeht wurde die Geschwulst zunächst als Neurom betrachtet in dem Sinne, dass bei ihrer Entstehung eine Neubildung von Nervenfasern als wesentliche Veränderung eintrete und dass diese Neubildung von Nervenfasern

1) Beiträge zur klinischen Chirurgie. Band 8. 1891.

2) Ueber die multiplen Fibrane der Haut und ihre Beziehung zu den multiplen Neuromen. Berlin 1882.

3) Handbuch der allgemeinen Pathologie. Klebs. Band 2. 1889.

für die Geschwulst charakteristisch sei. Auch P. Bruns hat früher diese Meinung vertreten. In neuerer Zeit jedoch schliesst er sich der zunächst von R. Marchand ¹⁾ ausgesprochenen Ansicht an, welcher zu Folge die Geschwülste eine besondere Form von Fibromen darstellen. Eine Einigung der Meinungen ist indessen nicht erfolgt, erst in neuerer Zeit hat Klebs wiederum zahlreiche neugebildete Nervenfasern in diesen Geschwülsten nachzuweisen gesucht und ihre Deutung als Neurome mit Entschiedenheit vertheidigt.

Bei dieser Sachlage schien es mir von Interesse einen weiteren Fall genauer zu untersuchen. Derselbe betrifft eine Geschwulst, welche von Dr. Zoega von Manteuffel operativ entfernt und dem Pathologischen Institute übergeben wurde. Auf Veranlassung von Prof. Thoma habe ich denselben sorgfältiger bearbeitet.

A n a m n e s e. Elise Saag 43 a. n. aus Kerafer bei Dorpat stellt sich am 23. August vor. Sie trägt nach ihrer Angabe seit ihrer Geburt auf der behaarten Kopfhaut über dem rechten Ohre eine, von einem braunen Muttermale bedeckte Geschwulst. Ebenso wurden bereits bei ihrer Geburt zahlreiche kleine Muttermale und Geschwülste bemerkt, welche über den ganzen Rumpf zerstreut waren. Dieselben haben niemals Beschwerden verursacht, sich auch nicht weiter verändert.

In ihrem zweiten Lebensjahre war von der Mutter am linken Oberarme die Entstehung einer

1) Virchow's Archiv. Band 70. 1877.

kleinen Geschwulst unter einem Muttermale bemerkt worden. Diese Geschwulst ist beständig gewachsen. Auch nach vollendetem Wachsthum der Trägerin hat sich der Tumor noch vergrössert, ohne indessen Beschwerden zu verursachen. Nur die Bewegungen des Armes wurden durch das grosse Gewicht der Geschwulst erheblich behindert. Vor zwei Jahren bemerkte Patientin eine anfangs kleine Verhärtung innerhalb derselben, die sich allmählich vergrösserte und seit dem Frühjahr 1891 bisweilen Schmerzen verursachte. Seit Anfang August 1891 sind die Schmerzen sehr heftig geworden und verlassen Patientin keinen Augenblick, weshalb sie sich entschloss die operative Entfernung der Geschwulst nachzusuchen.

Nach Aussage der Patientin sollen ähnliche Tumoren in ihrer Verwandtschaft noch nicht bemerkt worden sein.

Status praesens. 23. August 1891. Patientin ist klein, gracil gebaut und schlecht genährt. Die Hautdecken sind schlaff, von bräunlicher Farbe. Das Haar dunkelblond. An Brust und Rücken bis hinab an die Nates finden sich in der Haut eine sehr grosse Anzahl von Linsen- bis Wallnussgrossen Geschwülsten, welche die Hautdecken kaum erheben, jedoch bei Palpation sehr deutlich erkannt werden. Die grösseren derselben erwecken beim Zufühlen den Eindruck tuberöser Geschwülste. Manche der kleinen Geschwülste lassen deutlich Knötchen und strangförmige Verhärtungen durchfühlen. Das Gleiche gilt auch von den grösseren Tumoren, welche im Uebrigen eine weichelastische Consistenz besitzen.

Viele derselben sind von unveränderter Haut bedeckt, während über zahlreichen anderen die Hautoberfläche eine dunkelbraune Pigmentirung aufweist, die an manchen Stellen scharf begrenzt erscheint. Die Ausbreitung der Pigmentirung entsprach annähernd der Grösse der darunter liegenden Tumoren. Abnormitäten der Behaarung waren an diesen pigmentirten Stellen nicht nachweisbar. Ausserdem fanden sich ebensolche pigmentirte Flecken an Stellen, wo auf dem Wege der Palpation keine Geschwülste im Unterhautzellgewebe nachzuweisen waren.

Das rechte os parietale ungefähr bedeckend findet sich unter den Haaren versteckt eine Geschwulst, welche in einer Falte braunpigmentirter, unbehaarter Haut ähnlich einer kleinen, schlaffen Mamma herabhängt. Auch sie ist weich und lässt reichliche, wurmartige Stränge durchfühlen. Das os parietale weist unter der Geschwulst Unebenheiten und grubige Vertiefungen auf.

Vom linken Oberarm, zum Theil noch von der linken Schulter hängt sackartig eine sehr grosse Geschwulst herab (cf. Tafel), die auf der Höhe des Acromion beginnend, den Oberarm bis über die Ellenbeuge hinaus umgreift und nur an der Streckseite desselben einen 3—5 cm. breiten Streifen normaler Haut übrig lässt, welcher sich von der Scapula bis zum Unterarme erstreckt. Die den Tumor bedeckende Haut ist braun pigmentirt. Zahlreiche seichte Fältchen theilen ihre Oberfläche in kleine Höcker, zwischen denen in grösserer Zahl kleine Geschwülste dem Haupttumor aufsitzen. Auffallend gross ist hier die Zahl der Comedonen, deren schwärz-

licher Inhalt aus den erweiterten Talgdrüsen hervorragt. Die Talgdrüsen selbst sind vergrössert. Der Umfang der Geschwulst im Verlauf der langen in der Abbildung vertikal verlaufenden Falte gemessen beträgt 62 cm.

Beim Betasten fühlt man auch hier durch die schlaffe Haut im weichen Tumorgewebe zahlreiche, harte, verschieden geformte Knollen und Stränge, die sich leicht hin und her schieben lassen.

Berührung und Druck erregen keinerlei Schmerzen. Tast und Wärmegefühl erscheinen normal. Die Bewegungen des Armes sind nur durch die Grösse des Tumors behindert. Keinerlei Lähmungen finden sich.

Im lateralen Theile des Tumors auf dem *Musculus Triceps* ist eine etwa Mannsfaust grosse Verhärtung zu fühlen, die ebenfalls leicht verschieblich ist und ziemlich ausgiebige Bewegungen innerhalb des übrigen Gewebes gestattet, dabei aber auf Druck lebhaft Schmerzen verräth.

Am Unterarme über dem Bauche des *Musculus supinator longus* sitzt eine etwa apfelgrosse, ovale Geschwulst (cf. Tafel), von weich elastischer Consistenz. Die Haut über derselben ist normal, lässt sich vom Tumor abheben und verschieben, ebenso wie auch der Tumor selbst auf seiner Unterlage verschieblich ist. Ein zweiter solcher Tumor von der Grösse eines Hühnereies befindet sich in der Axilla, doch ist derselbe fester mit seiner Umgebung verwachsen.

Die Abtragung der Geschwulst geschah noch innerhalb ihrer Grenzen, da der schmale Streif nor-

maler Haut nicht reichte, um den gesetzten Defekt zu schliessen. Es wurde eine grosse Zahl starker wurmförmiger Stränge, welche aus dem Tumor hervorkamen und theils in die Tiefe, theils unter die benachbarten Hautstellen eindringen, durchtrennt. Zahlreiche kleine Gefässe, darunter Venen beinahe bis zur Dicke eines kleinen Fingers mussten unterbunden werden. Die Blutung war eine erhebliche. Die Wunde wurde mit wenigen Seiden-Nähten geschlossen. Die Heilung erfolgte durch Granulation ohne Zwischenfälle.

Gleichzeitig mit dem Kolossal-Tumor wurde der apfelgrosse Tumor am Unterarme entfernt. Seine Knäueiförmigen, weiss glänzenden, etwa fingerdicken Stränge liessen sich leicht von der Fascie abschälen, nachdem einige der Stränge durchtrennt worden.

Nach der Operation war kein Puls in der Arteria radialis zu fühlen. Einige Tage später stellte sich eine Gangrän der Fingerspitzen ein, die sich jedoch noch an den Kuppen derselben demarkirte und ausheilte. Nach 1½ Monaten wurde Patientin entlassen. Die Wunde war geheilt, zeigte nur ein hartes Oedem der angrenzenden Haut. Keinerlei auffallende Motilitäts- oder Sensilitäts-Störungen.

Die dem Pathologischen Institute übergebene Geschwulst besteht aus einem grösseren und mehreren kleineren Theilen. Der grössere Theil, die Hauptmasse der Geschwulst bildend, lässt sich auf der Unterlage flach ausbreiten und stellt dann einen dicken Lappen vor, welcher einerseits von bräunlich pigmentirter Epidermis bekleidet ist. Nach der Alkoholhärtung misst dieser ovale Hautlappen in den



beiden Flächendurchmessern 65 und 32 cm. Die Epidermisfläche ist stark gerunzelt. Die andere durch den Operationsschnitt hergestellte Fläche ist auffallend uneben und höckerig und erkennt man hier, eingebettet in Fettgewebe und lockeres Bindegewebe zahlreiche gewundene wurmförmige Strängen. Nach Entfernung der Hauptmasse des anhaftenden losen Bindegewebes und des Fettgewebes findet sich in der Mitte des Tumors ein dicker, glatter Strang von 18 und 5 mm. Durchmesser und vorzugsweise faserigem Gefüge. Dieser Strang schwillt alsbald an zu einem unregelmässigen, spindelförmigen 7 cm. langen Knoten, dessen kürzere Durchmesser 4 und $2\frac{1}{2}$ cm. betragen. Aus diesen Knoten entspringen 4 grössere faserige 5 bis 10 mm. dicke Nerven ähnliche Stämme, welche sich alsbald weiter verzweigen und in ein dichtes Convolut stark gewundener, wurmförmiger Stränge übergehen. Diese wurmförmigen Stränge zeigen starken Wechsel der Dicke, sind etwas abgeplattet und erreichen 15 mm. im Durchmesser. Alle diese bisher beschriebenen Stränge haben ihren Sitz im Unterhautzellgewebe. An den seitlichen Rändern der Geschwulst, wo dieselbe senkrecht durchschnitten ist bemerkt man indessen, dass gegen die Innenfläche der Cutis hin die wurmförmigen Stränge rasch an Dicke abnehmen, um an der inneren Grenze der Cutis zumeist nur noch 1—2 mm. zu messen. Vielfach gewinnt man auch den Eindruck, dass die kleineren Stränge in das Gewebe der Cutis selbst eintreten.

Das makroskopische Verhalten der Geschwulst entspricht somit vollständig den Beschreibungen

welche Czerny, Bruns und andere vom plexiformen Neurom geben, nur dass hier das Vorkommen von Geschwulststrängen in der Haut in sehr auffälliger Weise hervortrat, wie dieses übrigens auch schon Czerny abgebildet hat.

Die kleineren Stücke, welche den grossen Tumor begleiteten, bestehen wie die tieferen Lagen des letzteren aus dicken, plexiform gewundenen Strängen.

Behufs Vervollständigung des Beobachtungsmaterials excidirte ich der Patientin noch mehrere der oben genannten kleinen Tumoren der Brust und der Rückengegend. Der Befund in diesen unterschied sich indessen nicht weiter von dem Befund in der Cutis, welche den grossen Tumor überkleidete, abgesehen natürlich von der geringeren Flächenausdehnung, welche den kleinen Tumoren zukommt.

Die Härtung der Geschwulst erfolgte zum Theil in Müller's Flüssigkeit und Alkohol, zum Theil in Alkohol allein.

Der schmerzhafteste, mannsfaustgrosse Theil des Tumors ist durch Versehen abhanden gekommen. Unmittelbar nach der Operation wurde er von Dr. Zoega von Manteuffel durchschnitten und fand sich in demselben eine mit fetzigen Wandungen versehene Erweichungshöhle, welche sich in einer hirnmarkähnlichen Geschwulstmasse gebildet hatte. Dr. Zoega von Manteuffel hielt auf Grund des makroskopischen Befundes diesen Theil für sarkomatös.

Behufs mikroskopischer Untersuchung habe ich grössere und kleinere Stränge dieses Tumors, so wie die zugehörige Haut in Cellotidin eingebettet und in Dünnschnitte zerlegt. Nach der Färbung mit

Alaunkarmin oder Hämatoxylin-Eosin ergaben sich dann zunächst die gröberen topographischen Verhältnisse. Bei schwacher Vergrößerung zeigte der Querschnitt der Stränge an der Peripherie concentrisch geschichtete Bindegewebszüge, welche meines Erachtens als das verdickte Perineurium zu deuten ist. Die Dicke dieser Perineurium-Schichte war in verschiedenen Präparaten eine ungleiche. Bald waren es nur wenige, derbe Bindegewebslamellen, welche die Stränge umhüllten, bald bildete das verdickte Perineurium den grösseren Theil des Querschnittes. In diesen concentrischen Bindegewebslamellen und Fasern finden sich Bindegewebszellen in mässiger Zahl, so wie einige Gefässquerschnitte. Die grösseren Gefässquerschnitte zeigen zum Theil unter der endothelialen Auskleidung eine schmale, hyaline Zone an welche sich die Muscularis anschliesst.

Umschlossen vom verdickten Perineurium wird die Hauptmasse des Tumors durch ein lockeres, zellreiches, faseriges Gewebe gebildet. Dieses hat einen undeutlich fasciculären Bau, welcher in den zellreicheren Theilen der Geschwulst verloren geht. Vielfach kommt es auch vor, dass vom Perineurium her Faserzüge in das Innere der Geschwulst ausstrahlen.

Dieses Gewebe, welches die Axe der Geschwulststränge bildet, zeigt an verschiedenen Stellen ein und desselben Geschwulststranges und in verschiedenen Strängen der Geschwulst grosse Unterschiede in Bezug auf den Zellreichtum. Während an manchen Stellen die theils faserige, theils ho-

mogene Intercellularsubstanz entschieden vorwiegt, sind andere Stellen sehr arm an Faserungen und sehr reich an Zellen. Wo reichlich homogene Intercellularsubstanz getroffen wird, nähert sich die Struktur derjenigen des Schleimgewebes. An anderen Stellen wiegt der Charakter fibrillären Bindegewebes vor und schliesslich nähern sich die Zellenreichen Theile des Tumors einigermassen der Sarcorn-Structur, ohne dass man indessen mit Bestimmtheit von einer sarkomatösen Umwandlung reden könnte. Es sind das Gewebsformen, welche auch bei dem multiplen Filromen der Haut und der Nerven in gleicher Weise beobachtet werden.

Auch die zelligen Elemente der centralen Theile der Geschwulststränge stimmen im Wesentlichen mit Bindegewebszellen überein. Manche erscheinen auf dem Schnitt spindelförmig und liegen als dünne Lamellen auf der Oberfläche des Bindegewebs-Fibrillenbündel. Ausser diesen alle Eigenthümlichkeiten platter Bindegewebszellen darbietenden Elementen findet man jedoch auch andere von etwas abweichender Erscheinung. Zum Theil handelt es sich um relativ kleine Zellen, welche die Grösse lymphotider Elemente nicht wesentlich übersteigen. Diese besitzen runde oder gelappte Kerne und um diese eine dünne Protoplasmaschichte, welche in der Regel einige kurze Ausläufer aufweist. Andere Zellen sind grösser und manche erreichen sehr beträchtliche Maasse, bis zu 15 und 20 μ . Diese grösseren Zellformen sind gleichfalls mit relativ sehr grossen Kernen versehen. Sie gewinnen aber dadurch an Eigenthümlichkeit, dass vielfach ihr Protoplasma in der Umgebung des

Kernes vollständig durchsichtig geworden ist, während die oberflächlichen Theile der Zellen sich durch stärkere Lichtbrechung auszeichnen. Manche dieser Zellen sind spindelförmig gestaltet. Wenn dann ihre Ausläufer sich gegenseitig nähern oder sich berühren, kann man den Eindruck von varikösen Axencylindern bekommen. Doch giebt es verhältnismässig nur sehr spärliche Stellen, wo sich in dieser Weise einzelne Zellen zu einer Reihe ordnen. Die meisten dieser grossen Zellen liegen einzeln zerstreut im Gewebe, ohne dass man von denselben Fasern ausgehen sieht, welche mit nervösen Elementen Aehnlichkeit besässen.

Die centralen, von dem verdickten Parineurium umhüllten Theile der Geschwulststränge werden von zahlreichen grösseren und kleineren Blutgefässen durchzogen. Die Kapillaren sind im Allgemeinen von geringer Weite, manche sogar ausserordentlich eng. Die endotheliale Auskleidung ist deutlich nachweisbar. Die kapillare Adventitia ist in der Regel sehr dick. Sie besteht aus mehreren concentrischen Lamellen von bindegewebiger Struktur, welche zahlreiche grosse, platte Bindegewebszellen enthalten. An den kleinen Arterien ist die Media dünn, stellenweise zu hyalinen, scholligen Massen degenerirt. Einzelne der kleinsten Arterien zeigen starke zellreiche Verdickung der Intima. Es sind das Befunde, wie sie bereits von Winiwarter¹⁾ gesehen und für die Histogenese der Geschwülste verwendet wurden.

1) Archiv für klin. Chirurg. Band 19. 1876. Plexiformes Fibro. Neurom der Armnerven. A. von Winiwarter.

Besondere Aufmerksamkeit habe ich der Verfolgung der Nervenfasern geschenkt, um ihr Verhalten innerhalb des Bindegewebes zu eruiren. Zu dem Behufe habe ich einen grösseren, erheblich verdickten Nervenstamm, wahrscheinlich den des Nervus cutaneus brachii medius und noch einen andern von derselben Grösse, den ich aber nicht genau bestimmen konnte, sowie mehrere kleinere Stränge durchsucht und schliesslich durch eine eiförmige 3 cm. lange Auftreibung mit zu- und abführendem dünnen Strange Stufenschnitte gelegt.

In beiden grossen, gleichmässig verdickten Nervenstämmen konnte ich einige Nervenfaserbündel nachweisen. Letztere waren umgeben von einem deutlich abgegliederten Perineurium internum. Ihre Nervenfasern waren mit Markscheiden versehen, indessen etwas auseinander gedrängt durch fasriges Bindegewebe. Diese kleinen vom Perineurium umgebenen Nervenfaserbündel lagen in den reichlichen Bindegewebsmassen, welche den Haupttheil der Geschwulststränge ausmachten. Auch waren diese wieder mit einem verdickten Perineurium umgeben.

In den gröberen Verzweigungen der Stämme war ich nicht im Stande Nervenfasern nachzuweisen, auch nicht in der grösseren eiförmigen Geschwulst, die ich in Stufenschnitte zerlegt hatte. Weder die Weigert'sche Markscheidenfärbung, noch auch Färbeversuche mit Gold-Chlorid-Essigsäure führten zu einem positiven Resultat.

Günstigere Erfolge erzielte ich bei Untersuchung der Hautdecken der Kolosstaltumors. Die Cutis erscheint in hohem Grade verdickt und wird diese

Dickenzunahme hauptsächlich bedingt durch die Einlagerung zahlreicher, kleiner und kleinster runder Gebilde, welche die ganze Cutis durchsetzen und nahezu bis an die Epidermis reichen. Sie erweisen sich sämtlich als Fibrome, die sich durch äusserst zahlreiche und kleine Kerne auszeichnen. Vielfach sind dieselben von einer concentrisch — gefaserten Schichte verdickten Perineurium umgeben. Die Gefässe in denselben sind spärlicher und dünnwandiger als in den grösseren Tumoren. Häufig lässt sich innerhalb eines solchen Fibromes ein Nerv nachweisen. Namentlich die Färbung nach Weigert ergab hier vortreffliche Bilder. Innerhalb des Fibromgewebes finden sich quer oder parallel zu ihrer Axe getroffene Nervenstränge. Auch diese werden von einem besonderen Perineurium internum umgeben. Während indessen bei einigen die Nervenbündel vollständig intakt erscheinen, zeigen andere in dem einen Segment oder durch den ganzen Nerven vertheilt Schwund der Markscheiden und Neubildung eines feinfaserigen Bindegewebes. In der Arbeit von Marchand finden sich auf Tafel I, Fig. 2 und 3b Abbildungen, die genau den von mir erhaltenen Bildern entsprechen.

Stets ist ein deutliches, oft recht derbes Perineurium vorhanden. Meist ist ein Schwund der Markscheiden zu verzeichnen, der um so bedeutender ist, je stärker die Bindegewebswucherung ist, je stärker dadurch die einzelnen Nervenfasern auseinander gedrängt werden.

Die Cutis selbst weist relativ reichliche Gefässe auf, die häufig dünne Pigmentablagerungen in ihrer

Umgebung zeigen, sonst aber keine Veränderungen aufweisen. Die Talg- und Schweissdrüsen erscheinen normal.

Die erste Frage, die sich an diese Befunde knüpft, ist die Frage nach den Nervenfasern. In dieser Beziehung verhält sich der Tumor offenbar ebenso wie die multiplen Fibrome der Haut und der Nerven. Das mir zur Verfügung stehende Material gestattete nicht von grossen Stämmen her die ersten Anfänge der Veränderung zu studiren. Zwingende Umstände hatten dazu geführt, dass der Operationschnitt noch in die Grenzen des Tumors fiel. Der Hauptstamm der vorliegenden plexiformen Geschwulst zeigte dem entsprechend bereits sehr ausgesprochene Veränderungen. Nur mit Mühe gelang es in demselben einige Nervenfaserbündel nachzuweisen, die in weiteren Verzweigungen rasch verloren gingen. Dagegen bot die Cutis, in welche die Geschwulst gleichfalls eingedrungen war verhältnissmässig günstigere Gelegenheit die wichtigeren Veränderungen kennen zu lernen.

Hier fand sich demgemäss eine Bindegewebsneubildung im Endoneurium und zugleich ein Schwund der Markscheiden. Dabei überzeugte man sich ohne Schwierigkeit davon, dass nach Verlust der Markscheide die Nervenfasern recht schwer in dem neugebildeten Bindegewebe zu verfolgen sind. Unter solchen Umständen kann es nicht auffällig erscheinen, wenn es in den dickeren Geschwulststrängen nicht gelang Nerven zu demonstrieren. Mir ging es in dieser Beziehung, wie vielen andern Beobach-

tern, welche sich mit dieser Geschwulstform oder den multiplen Fibromen der Haut und der Nerven beschäftigt hatten. Die Thatsache aber, dass diese Geschwulstbildung zumeist ohne Innervationsstörung verläuft, beweist deutlich genug, dass wenn auch die Markscheiden verloren gegangen sind, die Axencylinder doch erhalten sein müssen.

Mir gelang es nicht in den grösseren Tumoren Axencylinder zu demonstrieren. Ich bin daher nicht im Stande mich der Meinung von Verneuil, Depaul, Guersant¹⁾, v. Winiwarter²⁾, Virchow³⁾, Klebs und anderer anzuschliessen, welche hier Neubildung von Nerven voraussetzen oder nachzuweisen versuchen. Der von Klebs beschriebene Fall scheint allerdings zu beweisen, dass Nerven-Neubildungen in diesen Geschwülsten vorkommen. Die Untersuchungen von Marchand, von Recklinghausen, P. Bruns⁴⁾ Westphalen⁵⁾ Baumgarten⁶⁾ und anderer, denen sich meine eigenen anreihen dürfen, aber meines Erachtens beweisen, dass das Constante in der Geschwulstbildung zu suchen ist in der Neubildung von Bindegewebe. Es ist deshalb angezeigt dieselben in Zukunft Fibrome zu benennen.

1) Verneuil, Depaul, Guersant angeführt bei Marchand u. Kriege.

2) v. Winiwarter. Archiv für klin. Chir. Bd. 19. 1876.

3) Virchow. Die krankhaften Geschwülste


4) Beiträge zur klinischen Chirurgie. Band 8. 1891.

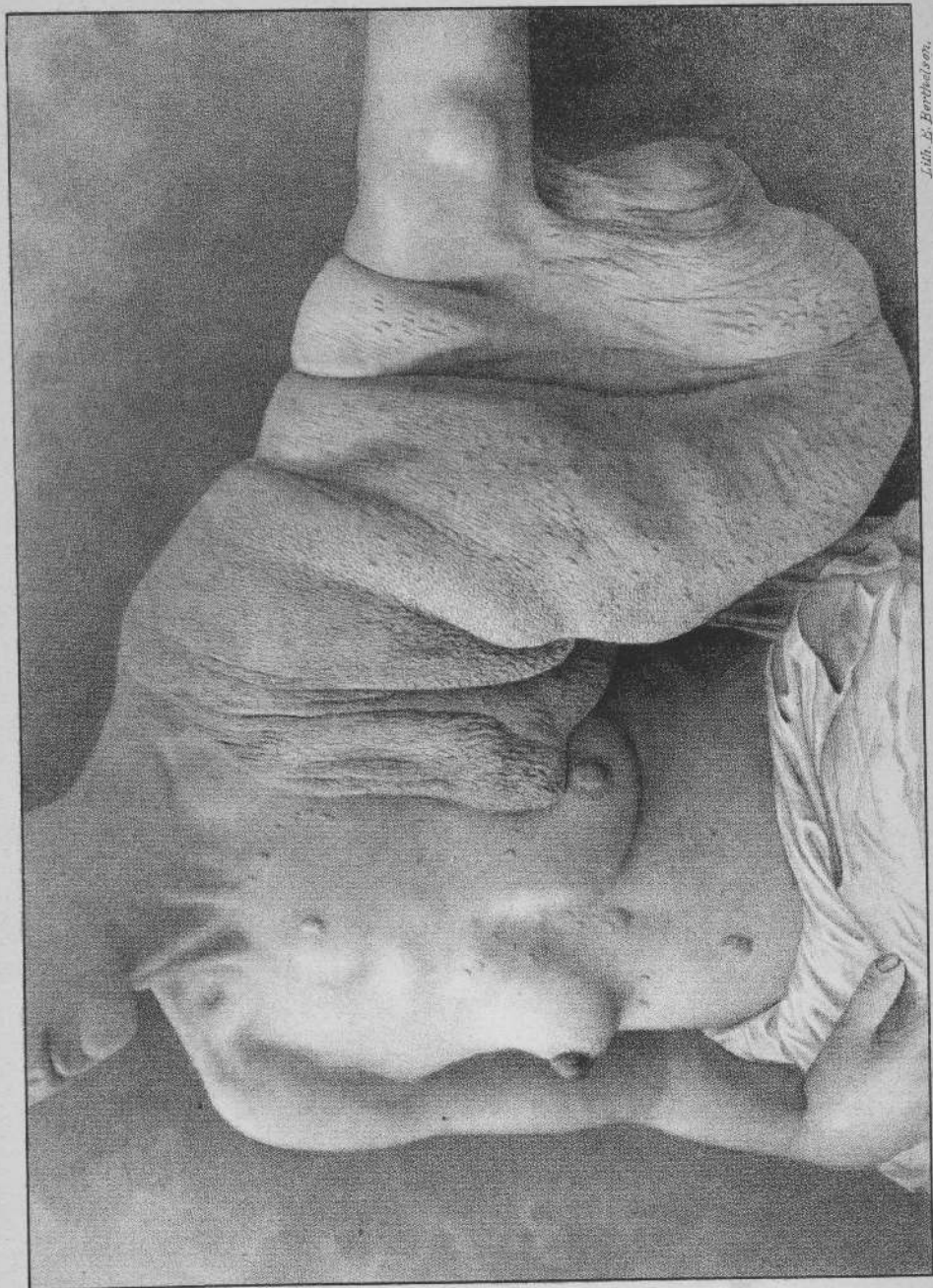5) Virch. Archiv. Band 114. 1888. Multiple Fibrome der Haut etc.

6) citirt von P. Bruns. Beitr. 1891.

Die Fibrombildung scheint hier, wie bei den multiplen Fibromen der Haut und der Nerven (von Recklinghausen) vom Endoneurium auszugehen. Dies war in den Nervenstämmchen der kleinen Hautgeschwülste deutlich wahrnehmbar, wenn auch nicht eine so einwandfreie Beweisführung gelang, wie sie v. Recklinghausen für die multiplen Fibrome der Haut und Nerven geliefert hat. Wenn dann die grösseren Geschwulststränge unter ihrem verdickten Perineurium externum anscheinend nur bindegewebige Strukturen beherbergen und wenn in diesen bindegewebigen Strukturen nichts mehr nachweisbar ist von der Gliederung der Nervenfaserbündel, aus deren Vereinigung der grössere Nervenstamm zu Stande gekommen war, so erklärt sich dies aus dem Umstande, dass nicht nur das Endoneurium, sondern in geringerem Grade auch das Perineurium an der Gewebsbildung theilgenommen hat. Die Folge war, dass das gewucherte Perineurium internum mit den erkrankten Nerven in eine einheitliche Gewebsmasse überging, welche an verschiedenen Stellen Unterschiede im Zellreichthum aufweist, die Einzelheiten der früheren Struktur aber verdeckt.

Ich fühle mich berechtigt die vorliegende Geschwulst als *Fibroma plexiforme sive racemosum* der Nerven und der Haut zu bezeichnen und dieselben unmittelbar an die multiplen Fibrome der Haut und der Nerven anzureihen. Die innere Verwandtschaft beider Tumoren spricht sich am deutlichsten darin aus, dass in Fällen von multiplen





Lith. E. Berthelsson.

Fibromen der Nerven nicht selten einzelne Nervenstämme oder Nervenverzweigungen die äussere Gestaltung des plexiformen Nervenfibromes annehmen. Solche plexiforme Gestaltungen der Fibrombildung als Theilerscheinung multipler Nervenfibrome finde ich in der Literatur bereits beschrieben bei v. Recklinghausen, Westphalen, Kriege¹⁾. Umgekehrt erscheinen in dem vorliegenden Falle die diskreten kleinen Geschwülste der Haut der Brustregion und der Haut des grossen Tumors im Wesentlichen den Hautfibromen ähnlich, welche die multiplen Nervenfibrome begleiten.

Diesen Geschwulstformen endlich reihen sich dann die elephantiasischen Geschwülste an, welche wie P. Bruns, Czerny, Nauwerk und Hürthle²⁾ zeigen gleichfalls als Fibrome der Nervenstämme und der Hautnerven anzusehen sind. Auch die vorliegende Geschwulst kann sehr wohl als eine elephantiasische bezeichnet werden, welche sich auflösen lässt in plexiforme Fibrome der Nervenstämme und der Hautnerven.

1) Kriege. Ueber das Verhalten der Nervenfasern in dem multiplen Fibromen der Haut und in den Neuomen. Virch. Arch. Bd. 108.

2) Nauwerk und Hürthle. Beitrag zur pathol. Anal. und Phys. Bad. I.

T a f e l.

Elephantiasisches plexiformes Fibrom der Nervenstämme und der Haut einer ledigen 43 jährigen Frauensperson.

Thesen.

1. In gewissen Fällen von Peritonitis ist die kapilläre Drainage die einzige Erfolg versprechende Therapie.
2. Der Werth der Injektionen von Jodoformemulsion in tuberkulös erkrankte Gelenke sollte nicht überschätzt werden.
3. Bei stärkerer Degeneration der Tunica vaginalis propria ist die Operation der Hydrocele testis und funculi spermatici nach E. von Bergmann die einzige radikale.
4. Die Sectio lateralis und der Medianschnitt sind der Sectio Alta im Allgemeinen vorzuziehen.
5. Der Begriff der Scrophulose ist nicht haltbar.
6. Das plexiforme Neurom der Autoren ist kein Neurom sondern ein Fibrom.



12598