H. BRAAT.

Lappen-Plastik bei Urinfisteln der Vagina.

ARNHEIM. — G. J. THIEME. — 1890.

LAPPEN-PLASTIK

BEI URINFISTELN DER VAGINA.

Lappen-Plastik bei Urinfisteln der Vagina.

INAUGURAL-DISSERTATION

ZUR ERLANGUNG DER

MEDICINISCHEN DOCTORWÜRDE,

VORGELEGT

DER HOHEN MEDICINISCHEN FACULTÄT

DER

Albert-Ludwigs-Universität

ZU

FREIBURG IM BREISGAU

VON

HENDRIK BRAAT,

APPROB-ARZT.

Geboren zu Delft.

ARNHEIM. — G. J. THIEME. — 1890.

GEDRUCKT MIT GENEHMIGUNG DER MEDICINISCHEN FACULTÄT

DER DECAN

Prof. Dr. E. BAUMANN.

DER REFERENT:

Geh. Rath. Prof. Dr. HEGAR.

Meiner Mutter

und dem Andenken meines Vaters

in Liebe und Dankbarkeit

gewidmet.

HERRN PROF. DR. HECTOR TREUB

IN LEIDEN

BITTE ICH MEINEN DANK FÜR DIE HÜLFE BEI MEINER ARBEIT ENTGEGEN ZU NEHMEN.

LAPPEN-PLASTIK
BEI URINFISTELN DER VAGINA.

Mit Recht sagt Simon 1) «eine Blasen-Scheidenfistel ist für ein Weib das grösste Unglück und besonders deshalb weil es verdammt ist damit zu leben und nicht einmal die Aussicht hat daran zu sterben, sondern alle die damit verbundenen Qualen so lange zu ertragen bis es einer andern Krankheit oder dem Alter erliegt. Es kann keinen traurigeren Zustand geben als den, in welchem eine Frau durch eine Blasen-Scheidenfistel versetzt wird. Alle Familienbande zerreisst dies scheussliche Uebel. Der Mann wird mit Widerwillen gegen sein eigenes Weib erfüllt, und die zärtlichste Mutter dadurch aus dem Kreise ihrer Kinder verbannt.»

Als ich während meiner Studien Jahren auf dem academischen Krankenhause zu Leiden in der gynaecologischen Klinik des Herrn Prof. Dr. Hector Treub verschiedene Gattungen von Urinfisteln zu sehen bekam, wurde auch ich tief von der Wahrheit dieser Worte durchdrungen.

1) Simon. Ueber die Operation der Blasen-Scheidenfisteln.

Ein Fall von Uretero- Vesico- Vaginalfistel, welcher am Ende meines Verbleibens an hiesiger Klinik vorkam, gab mir Veranlassung zur Darstellung dieser Dissertation, worin ich vor Allem besondern Nachdruck zu legen wünschte auf die Behandlung dieser Fisteln durch Lappen-Bildung aus der Vaginalwand.

Am häufigsten findet man die Fisteln in dem mittlern Theil der Vagina von dicht hinter der Harnröhre an, bis zum Gebärmutterhalse hinauf, von der Weite eines feinen Röhrchens bis zum totalen Defect des Gewölbes, in welchem letzten Fall dann bisweilen, die Blase umgestülpt als ein rother Sack aus den Genitalien heraushängen kann.

Die Ursachen der Fistelbildung sind fast immer Verletzungen der Vaginalwand mit Instrumenten, andauernder Druck des eingekeilten Kindeskopfes, unrichtig applicirte Pessarien, Hysterophore u. s. w. Auch Abscesse 1), luetische Geschwüre und bösartige Neubildungen z. B. Carcinom, veranlassen sie nicht selten.

Oft wird es nicht leicht sein zu entscheiden welche die richtige Ursache der Fistelbildung ist; wenn z. B. eine Entbindung lange gedauert hat, und am Ende die Zange oder sonstige Instrumente noch angewandt werden müssten, zur Terminirung des Partus, so ist die Frage ob hier die Fistel durch den lange eingekeilten Kopf oder durch das Instrument gebildet ist, schwierig zu beantworten.

---

1) Winckel. Krankh. der weiblich. Harnröhre und Blase.

Man ist also über die Art der Entstehung noch nicht allgemein einverstanden. Schroeder nimmt z. B. den Druck während der verlängerten Geburtsdauer als die meist vorkommende Ursache an, während Winckel meint es sei mehr die verkehrte Anwendung von Instrumenten.

Wo solch ein Uebel besteht, da ist es die Pflicht des Arzten nach Mitteln zu forschen welche Heilung anbringen können. Es verdient aber Erwähnung dasz, obgleich die Vaginal-Fisteln von Alters her die weibliche Menschheit gequält haben, die ältere Literatur uns erstaunend weinig über die Heilungsmittel gegen diesen Defect im weiblichen Genitalapparat zu lesen giebt.

Nach Winckel 1) sollen diese Läsionen in den ältesten Zeiten seltener gewesen oder gar nicht erkannt worden sein, zum Theil weil die Geburten leichter waren, zum Theil weil die Männer äusserst selten Gelegenheit hatten abnorme Geburtsfälle und erkrankte weibliche Genitalien zu untersuchen, da Sitte die Männer in jener Zeit von der Geburtshülfe und der Behandlung der Frauenkrankheiten ausschloss.

Die Methoden, welche in späterer Zeit zur Schliessung solcher Fisteln angewandt worden sind, lassen sich zu den folgenden vier am meisten gefolgten Methoden zurückbringen n.l.

1) Cauterisation mit oder ohne Naht-Anlegung.

2) Wundmachung der Ränder mit nachfolgender Vereinigung durch verschiedene Nähte.

3) Transplantation.

---

1) Winckel. Krankheiten der weiblich. Harnröhre und Blase.

4) Verschliessung der Scheide.

Ludovicus Mercatus 1), ein berühmter spanischer Arzt, war der Erste der in seinem im 1605 erschienenen Werk. «De communibus mulierum affectionibus» über die Gebärmutterfisteln schrieb, und auch schon bestimmte Operationen gegen dieselben vorschlug. Nach Velpeau 2) war v. Roonhuyzen (1663) der Erste welcher den blutigen Naht-Verschluss der Fisteln angab, aber gerade wie Mercatus die Ausführung seiner angepriesenen Methode andern Aerzten überliesz. Der Erste welcher diese Operation ausführte, war Völter, im Jahre 1679 und in der Mitte des achtzehnten Jahrhunderts soll auch Fatio in Basel die Methode von v. Roonhuyzen angewandt haben.

Im Anfang unseres Jahrhunderts hat Desault die Cauterisation, die schon im siebzehnten Jahrhundert vorgenommen sein soll, wieder empfohlen, und wurde diese Methode von mehreren Chirurgen mit dem nachfolgenden Naht-Verschlusse combinirt.

Im Jahre 1834 erregte die Methode durch Jobert de Lamballe vorgeschlagen, nämlich die Fistel durch eine Lappenplastik zu heilen, ein gerechtes Aufsehen in der Kreise der Chirurgen.

Nach ihm sind gewiss Männer als Simon, Marion Sims und Bozeman zu erwähnen welche die Heilung der Fisteln zur höchsten Vollendung gebracht haben.

Schon vor Jobert hatte Dieffenbach, der Verfechter plastischer Operationen, die Lappen-Plastik bei Urinfisteln empfohlen, aber bald auch wieder verlassen

1) Winckel. Krankheiten der weiblich. Harnröhre und Blase.

2) Velpeau. «Medecine Operatoire.»

Dieffenbach 1) sagt hierüber «Auch zur Transplantation hat man bei Blasen-Scheidenfisteln seine Zuflucht genommen und sich dazu bald naher, bald fern gelegener Theile bedient, nl. *a*) der Scheidenwandung, *b*) des Colli Uteri, *c*) der Blase, *d*) der Schamlefze, *e*) Gesässhaut.»

Nach ihm soll die Transplantation aus der Scheidenhaut nur sehr wenig Aussicht auf Gelingen geben, und meistens nur die Verkleinerung der Oeffnungen herbeiführen während die Schliessung später auf irgend eine andere Weise zu Stande zu bringen ist.

«Bei Perforationen des Scheidengewölbes welche so gross sind, dass man von ihnen aus mit einem Speculum in die Blase eindringen kann, ist die Verkleinerung nur dadurch zu erreichen, dass man die zunächst gelegenen Theile der Scheide in Brückenform von den Seiten her hinauf zieht. Nachdem die Ränder abgetragen worden sind und ihnen nach hinten und vorn eine zugespitzte Form gegeben ist, legt man mittelst Gaumennadeln eine Reihe von Suturen von Bleidraht an, indem man die Nadeln mit einer Zange durch die Ränder von hinten nach vorn durchführt.

Hierauf dreht man die Drähte einen nach dem andern etwas zusammen, bis Spannung eintritt. Dann macht man an beiden Seiten durch die Scheidenwandungen zwei Schnitte etwas länger als die Oeffnung und setzt hierauf das Zusammendrehen der Nähte weiter fort. Beim Eintritt einer neuen Spannung lösst man die Seitenbrücken so weit, bis die Vereinigung

1) Dieffenbach, «Operative Chirurgie».

gelingt. Dann werden die Suturen ¼ Zoll vom Ringe abgeschnitten. Die Scheide wird hierauf ausgespritzt und nach Beschaffenheit der Constitution entweder mit Charpie ausgefüllt oder kalte Injection angewendet. Beim Eintritt der Eiterung in der Seitenwunde injicirt man öfter Kamillenthee, entfernt die Drähte allmählig, wenn sie einschneiden und wiederholt nach Umständen in einer spätern Zeit, wenn die grosse Oeffnung sich in eine Spalte verwandelt hat, die Naht, oder wendet die Cauterisation an».

Die Lappen-Plastik aus der portio vaginalis — zur Schliessung einer Fistel — glaubt er ungeachtet der grossen Plasticität dieses Organs auch nicht empfehlen und zu diesem Zweck benutzen zu können. Er hat denn auch niemals aus einem unversehrten Uterus eine Lappen-Plastik versucht. Ebenso wenig konnte Dieffenbach die Transplantation der Blase, wegen der Empfindlichkeit dieses Organs, zur Nachahmung empfehlen.

Die Transplantation aus der Schamlefze empfehlt er auch nicht zur Anwending an, denn er sagt «diese Operationsmethode welche von Jobert angewendet worden ist, darf nicht zur Nachahmung empfohlen werden, da sie in dem wahrscheinlichen Fall des Misslingens zu dem vorhandenen Gebrechen noch einen neuen Makel hinzufügt.»

Der längste Weg die zur Heilung der Blasen-Scheidenfistel benutzt worden ist — n.l. die Transplantation aus der äussern Haut — hat Dieffenbach nie zu diesem Zwecke gebraucht. «Mir haben diese Unternehmungen ferngelegen, da ich ihnen keinen Beifall geben könnte.»

Am Schlusse seines Kapitels über die Operation der Blasen-Scheidenfistel sagt er «Unter allen Operationsmethoden zur Heilung der Blasen-Scheidenfistel sind offenbar diejenigen wo die Schamlippe oder die äussere Haut dazu verwendet wird, die unzweckmässigsten. Ein solcher Erfolg lässt sich auch schon vorher erwarten, da bei dieser Transplantation zu der Ungleichbarkeit der Gebilde, welche mit einander in Verbindung gebraucht werden, der störende Einfluss des Urins hinzukommt. Es ist auch nicht einmal rathsam zu neuen Versuchen der Art aufzumuntern, da dieselben gewiss keine günstigen Resultate geben werden. Innigst davon überzeugt habe ich keine Operation dieser Art versucht und möchte dieselben in Zukunft an die Geschichte der chirurgischen Operationen verweisen.»

Er erklärte also alle Versuche des Fistelverschlusses durch Lappen-Plastik speciell aus der Schamlippe oder der äusseren Haut für ungenügend und wandte sich den blutigen Nahtverschluss wieder zu.

Wie wunderbar es uns auch scheinen möge, dass Dieffenbach den zuerst betretenen Weg wieder verliesz, so muss man dennoch eingestehen, dasz er es aus guten Gründen that, denn dasz die Heilung der Blasen-Scheidenfistel auch in jener Zeit zu einer der grössten Aufgaben in der Chirurgie gehörte, beweist uns ein Fall von Dieffenbach 1) der eine Patientin mit solch einem Uebel achtzehnmal operirte ohne dasz es ihm gelang, sie gründlich zu heilen. Ebenso

1) Dieffenbach. Operative Chirurgie B. I.

berichtet uns Kilian 1) wie Wutzer an eine Fistel-Patientin erst Heilang anbracht nachdem er 33 Operationen ausgeführt hatte.

Glücklicherweise haben seine Nachfolger — wie wir gesehen haben — sich durch diesen geringen Erfolg nicht entmüdigen lassen; sie haben die Plastik der Vaginalfistel wieder vorgenommen und mit gutem Erfolg. Von der Zeit an als Jobert de Lamballe seine Methode der Cystoplastie par glissement oder Autoplastie vesico-vaginale par locomotion vorschlug und ausführte — machte die Therapie der Urinfisteln rapide Fortschritte.

Jobert machte meistenfalls seine Transplantation aus der Schamlefze. Er brachte die Kranke in die Lage wie beim Steinschnitt, und liess die beiden Schamlippen von Assistenten aus einander halten. Die hintere Lippe der meist transversellen Fistelöffnung zog er nun mit einem Häckchen nach vorn und umschnitt ihren Rand, ebenso den vordern Fistelrand. Darauf schnitt er aus der innern Seite der rechten Schamlefze einen ovalen Lappen mit einer einige Linien breiten Brücke. Der Lappen wurde dann zurückgeschlagen und die Ränder aneinander genäht, sodass der umgeschlagene Lappen, einen wunden Fleischklumpen bildete.

Nach Jobert war das Gelingen der Operation vor Allem bedingt von einer guten Anfrischung der Fistelränder. «Avant tout, il faut raviver les bords de la fistule avec le bistouri ou des ciseaux» 2).

1) Kilian. Chir. operat. des Gebrtshlfrs. Bonn 1856.

2) Jobert. Chirurgie plastique s. 410. T. II.

Auch für die Lebensfähigkeit des Lappens stellte er die nachfolgenden sehr gegründeten Forderungen «Le lambeau, pour conserver sa vitalité, doit être formé par la peau, le tissu cellulaire et les tissus qui servent de soutien á cette membrane. Il sera long pour ne pas être tiraillé une fois fixé et son pédicule aura assez de largeur pour que la nutrition s'y maintienne 1).

War die Patientin eine schwache und allgemein debile Frau, so operirte er niemals nach dieser Methode, da in diesen Fällen der Lappe sehr leicht durch Necrotisirung verloren gehen kann. «J'ai eu un lambeau frappé de mort dans la grande partie de son étendue chez une femme dont la constitution était mauvaise» 2).

Wutzer 3), stellte Transplantations-Versuche an, während er aus der äussern Haut transplantirte. Bevor er seinen Lappen machte, trug er die Fistelränder ab und zog Fäden durch dieselben hindurch. Darauf trennte er aus der linken Seite des Oberschenkels einen Hautlappen und liess diesen mit einer breiten Brücke mit der Schenkelhaut in Verbindung. Der Lappen wurde nun um seine Axe halb gedreht und in die Scheide hineingeschlagen, während die Brücke durch einen Einschnitt in die Lefze hindurch geleitet und fest genähet wurde.

Die im Anfang applicirten Fäden wurden nun auch durch die Ränder des Lappens geführt und also

1) Jobert «Chirurgie plastique» s. 410. T. II.
2) » » » » 411. T. II.
3) » » » » 412. T. II.

die Vereinigung desselben mit den Fistelrändern durch Zusammenknüpfung erreicht.

Auch Jobert hat die Transplantation der äussern Haut zur Schliessung der Blasen-Scheidenfistel unternommen. Er trennte aber, nachdem nach zehn Tagen der Harn auf die natürliche Weise abging, die Brücke des Lappens, mit diesem Erfolge dass er sich zum Theil durch Brand abstiesz.

Jobert hat eben so wenig als Wutzer einen vollkommnen Erfolg mit seinen Transplantations-Versuchen erwerben können.

In der letzten Zeit war Fritsch 1) einer der Ersten welcher die Lappen-Pastik der Vaginalwand wieder in Anwendung brachte.

Er beschreibt uns im oben genannten Centralblatt zwei Fälle worin er, bei einer grossen Blasenscheidenfistel, mit fast ganz verloren gegangener Harnröhre, Kolpolkleisis verrichtete mit Bildung einer künstlichen Mastdarmfistel.

Nichtsdestoweniger er mit dieser Methode bei zwei Patienten volle Continenz erzielte, so ersann er doch noch eine bessere, mehr ideale Methode.

Er heilte nun nämlich erst die Urethral-Oeffnung durch Anfrischung der Ränder mit nachfolgender Lappenverschluss, welcher er aus der kleinen Schamlippe schnitt. Erst als diese Harnröhre-Transplantation gut gelungen war, wurde die Fistelöffnung verschlossen.

Fritsch meldet uns aber in seiner Arbeit nicht,

1) Fritsch Centralbl. f. Gynaecol. 1887 n°. 30.

auf welche Weise dies gethan wurde. (Wahrscheinlich also auch durch Anfrischung und directe Naht).

Könnte er bei der Harnröhre Transplantation auf einer Seite keinen genügenden Lappen bekommen so bildete er zwei Lappen von rechts und links her.

Folgender Fall von Fistel-Behandlung durch Lappen-Plastik beschreibt uns Rydygier 1).

Die Fistel war entstanden bei der 6sten Geburt, bei welcher das Kind mit dem Steiss voran bis auf den Kopf geboren wurde, worauf die Frau in diesem Zustande anderthalben Tag liegen blieb, bis endlich der Arzt, die Geburt, beendete.

Es entstand eine grosse Blasenscheidenfistel, welche, weil die Simon'sche Methode hier nicht mehr anzuwenden war, Rydygier Veranlassung gab hier durch Lappenbildung Heilung anbringen zu versuchen. Er vereinigte zunächst am untern Rande der Fistel, die vordere mit der hinteren Scheidenwand, um also einen Stiel für den Lappen zu gewinnen, und dann später oberhalb dieser Stelle aus der hinteren Wand den Lappen aus zu schneiden.

Die Patientin war jedoch mit dem ersten Akte der Operation, der quere Obliteration der Scheide so zufrieden dass sie verweigerte die Operation weiter vollenden zu lassen.

Die Operation würde aber sehr schwer aus zu führen gewesen sein; denn die Obliteration der Vagina würde gewiss die Operation der Lappen-Plastik sehr schwierig wo nicht unmöglich gemacht haben. — Rydygier hat dies selbst auch eingesehen: denn er

1) Berl. Klin. Wochenschrift 1887 n°. 31.

macht für ähnliche Fälle noch den folgenden Operations-Vorschlag, n.l. von der hintern Scheidenwand einen zungenförmigen Lappen mit unterer Basis ablösen, diesen nach vorne dislociren und mit der Schleimhautseite nach der Blase hin in den oberen Theil des Defektes einnähen; dann will er in einem zweiten Operationsakt, am unteren Fistelrand in der Ausdehnung der Breite der Fistel, die Scheide quer obliteriren. Hierauf, unter der Obliterationsstelle die hintere Scheidenwand quer einschneiden, den Lappen ablösen und mit seinen untern seitlichen Partiën in den untern Theil der Fistel einkeilen, während ein applicirter Jodoformgazetampon das wieder anheilen des Lappens an die hintere Scheidenwand verhindern soll. Trendelenburg 1) glaubt es mit Recht sehr zweifelhaft, ob in dem von Rydygier beschriebenen Fall der Succes so gross sein würde wie Rydygier sich vorstellt, da es seiner Meinung nach technisch sehr schwierig sein würde, bei dem ersten Operationsakt den oberen Rand des Lappens so genau an den oberen Rand der Fistel anzunähen, dass prima intentio zu erwarten sei. Trendelenburg würde in solch einem Fall, einen hohen Steinschnitt mit breiter Eröffnung der Blase machen wollen, um also den oberen Fistelrand mit dem Reste der Portio exakt anfrischen und den Lappen exakt annähen zu können, nachdem er diesen von der Scheide aus ausgeschnitten hätte.

Er stellt sich vor dass von der Blase aus der Lappen sich gleich im ersten Operationsakt, oben

1) Sammlung Klin. Vorträge n°. 355.

und an den Seiten einnähen läszt und dass also nur noch das Ablösen des Lappens und das Einnähen seines Stieltheils in den untern Fistelrand von der Vagina aus, übrig bleiben würde. Die Obliteration der Vagina würde alsdann überflüssig werden.

Bei kleineren nicht so weit nach oben reichenden Fisteln, glaubt Trendelenburg mit der Lappen-Plastik mehr Succes zu bekommen, da man dann nicht so sehr auf den narbigen dünnen Rand der Fistel beschränkt ist, die Fistel-Umgebung breit anfrischen und die Fistel-Oeffnung mit einem grossen Lappen bedecken kann. Er will dann aber den Lappen mit der Wundseite, der Blase zukehren lassen. Ist bei etwas grösseren Defekten die vordere Scheidenwand nicht genügend zur Lappenbildung, so macht er ihn aus der hinteren.

Im oben genannten Hefte von Volkmann's Sammlung, meldet Trendelenburg uns noch einen Fall von Lappen-Plastik mit sehr günstigem Erfolge.

Es war ein Fall von Blasenscheidenfistel der 7mal ohne Erfolg nach der Simon'sche Methode operirt worden war. Trendelenburg versuchte darauf die Lappen-Plastik nach dem Princip der Tagliacozzi'schen Nasenlappen-Bildung durch Abtrennung des Lappens vom Arm. Die Fistel lag in dem untersten Abschnitt der Blase, dicht über dem ostium internum urethrae, und war für die Kuppe des Fingers durchgängig.

Trendelenburg frischte die narbig indurirten Unten- und Seitenränder breit an, darauf schnitt er aus der hinteren Vaginalwand einen langen hufeisenförmigen Lappen mit einen breiten Stiel am untern Ende so

aus, dass der Stiel gerade dem unten angefrischten Fistelrande gegenüber lag.

Der Lappen wurde lospräparirt und umgeschlagen, so dass ihre Wundefläche nach vorne sah.

Nun vernähte er den oberen Rand des Lappens mit dem untern Rande der angefrischten Fistel und ebenso die unteren Seitentheile des Lappens mit den angefrischten Seitentheilen der Fistel.

Vorher hatte er zur Blutstillung den blutenden Defekt der hinteren Scheidenwand, durch Nähte theilweise geschlossen.

Die ganze Nahtlinie heilte per primam.

Nach vier Wochen umschnitt er den Stiel des Lappens- und trennte ihn von der hinteren Vaginalwand ab, frischte die obere Umgebung der Fistel an, ebenso die alte untere Wundefläche des Lappens und nähte beide an einander.

Zur Verhütung des Urin-Einsickerns unter dem Lappen und jeder Blasenreizung durch Katheterisiren eröffnete Trendelenburg die Blase oberhalb der symphysis und applicirte ein Drainrohr.

Der Lappen heilte vollständig an und nach zehn Tagen als die Steinschnittwunde geschlossen wurde, konnte die Patientin sich einer vollständigen Kontinenz erfreuen. Die Frau heilte ganz und hat seit jener Zeit auch schon wieder eine Entbindung glücklich überstanden.

Dieser Fall ist also einen sehr glücklichen zu nennen, und nach Trendelenburg ist der Succes seiner Operation hauptsächlich der Drainirung der Blase beizumessen.

Wie ich schon im Anfang dieser Schrift gemeldet

habe, war ich vor Kurzem in die Gelegenheit gesetzt in der Klinik des Herrn Prof. Hector Treub, einen Fall von Uretero-Vaginal und Vesico-Vaginal-Fistel wahrzunehmen, wobei auch eine Plastik zum Heilungs-Versuche gemacht wurde.

Am 29sten Mai 1890 meldete sich Frau Geertruida v. d. Zijde, aus Barendrecht, alt 41 Jahre, auf oben genannte Klinik an, mit der Klage der Harn liefe ihr fortwährend spontan ab.

Sie hätte schon viele Aerzte aus ihrer Gegend consultirt, aber ohne die gewünschte Hülfe zu bekommen.

Einige dieser Herren hatten die unglückliche Patientin innere Arzneimittel gebrauchen lassen, natürlich mit negativem Erfolge. Andere hatten sogar keine Therapie angewandt, und auch keine örtliche Untersuchung dargestellt, bis Frau v. d. Z. endlich beim Herrn doctor Hage in Zuidland gekommen war und dieser die richtige Ursache des unangenehmen Leidens entdeckte.

Seinem Rathe zufolge war sie nach Leiden gekommen um sich dort auf der gynaecologischen Klinik behandeln zu lassen, wozu sie sogleich geneigt war.

Die Anamnese lehrte, dass die Patientin am 13ten Juli 1889 forcipal von ihrem 6ten Kinde entbunden war.

Nach zwei Tagen hätte die Frau heftige Schmerzen beim Uriniren bekommen und am 17 Juli — also vier Tage nach der Forcipal-Extraction — war ihr der Harn spontan abgelaufen, welches Uebel seitdem fortwährend angehalten hätte. Wie sie erzählte soll der Harn auch niemals mehr längs den natürlichen Wege, also per urethram, entlastet worden sein.

Wohl soll ab und zu beim plötzlichen Aufstehen ein grösseres Quantum Urine auf einem Mal abgelaufen sein.

Die übrigen Functionen als Menstruation, Defaecation u. s. w. waren normal.

Die bekannte Dermatitis, welche wir bei Inkontinenz so oft wahrnehmen, hatte sich auch hier in die Gegend der Genitalien, vornehmlich an den Innenflächen der beiden Oberschenkel, gebildet.

Bei der Untersuchung der Vagina war, nachdem zwei Assistenten die beiden Wände mit einem Speculum aus einander hielten, an der Portio Vaginalis eine grosse, geschwollene, holperige Hinterlippe zu sehen (s. fig. I. A). Welche hauptsächlich nach links sehr vergrössert war.

Die Vorderlippe war im Vergleiche der Hinterlippe sehr klein. (s. fig. I. B).

Hart an dieser grenzte in der Vorwand der Vagina eine ovale, rothe und auch ein wenig prolabirende Fläche, ungefähr so gross wie auf die fig. I. C. angegeben ist, welche sich bei der Untersuchung als Blasenschleimhaut zu erkennen gab. Wir hatten also mit einem Blasen-Scheiden-Fistel zu thun.

Die Fistel war nur durch ein sehr feines Brückchen Portio Gewebe vom Cervix Uteri getrennt, während die Blasenschleimhaut ventilartig gegen die Fistel anlag und diese zeitlich abschloss.

An der rechten Seite der Fistel, beinahe 1½ cM. von ihr entfernt, befand sich eine sehr kleine Oeffnung (fig. I. D), woraus man fast jede Minute ein wenig Harn hervor quellen sah. Ein Katheter applicirt, verirrte sich seitwärts der Blase nach rechts.

Es war also eine Ureterfistel.

Wir hätten mit dem selten vorkommenden Fall von Uretero-Vaginal und Vesico-Vaginal-Fistel zu thun.

Zur Vervollkommnung der Untersuchung und zur Feststellung, ob die rechte Niere noch gesund und nicht secundair schon krank war, wurde die Ureter katheterisirt, der Harn aufgefangen und chemisch und microscopisch untersucht.

Der Resultat dieser Untersuchung war: der Harn reagirte sauer, enthielt sehr wenig Eiweiss, während ein kleines Sediment, welches als ein flockiger Bodensatz praecipitirte nur aus Schleim und sehr wenig Leucocythen bestand.

Die Nier war also intact; höchstens war eine leichte Pyelitis vorhanden und aus diesem Grunde beschlosz Prof. Dr. Hector Treub durch eine Lappen-Operation Heiling anbringen su suchen.

Die Plastik wurde hier dem blutigen Nahtverschlusse vorgezogen, weil die Heilung einer Ureterfistel durch Abtragung der Ränder mit nachfolgendem Nahtverschlusz sehr schwierig, wenn nicht unmöglich ist durch die fortwährende Eintröpfelung des Harns, ein Umstand, welcher die Aneinanderwachsung der Ränder ganz verhindert. Ausserdem läuft man bei Vernähung Gefahr das Ureter-Lumen ganz zu verschliessen.

Die Patientin war übrigens eine ziemlich gut genährte Frau; von allgemeiner Debilität war durchaus keine Rede, sodasz auch in dieser Hinsicht keine Contra-Indication zur Operation bestand.

Am 7sten Juni fand die Operation statt. Die Frau wurde in Steiss-Rückenlage gelegt und narcotisirt;

die Blase mit Borsäure Lösung ausgespüllt und das Operationsterrain weiter gereinigt und desinficirt.

Zwei Assistenten trennten mit Seitenhebeln die beiden Vaginalwände von einander. Auch die Hinterlippe wurde mit zwei Kugelzangen angehakt und nach vorn und unten gehalten, damit die Fistel gut sichtbar wurde.

Als in dieser Weise das Operationsterrain mässig angespannt und dem Auge vollkommen zugänglich war, wurde die Fistel an drei Seiten umschnitten so wie es die Linie *a b c d* fig. II angiebt. Diese Incision ging durch die Vaginalwand hindurch, in die Vorderlippe der Portio bis hart an die Cervical-Schleimhaut. Sie wurde jedoch so gemacht dass das Messer immer schief nach aussen gerichtet war, sodasz die Vaginalwand an der Aussenseite der Incisionslinie ein wenig unterminirt wurde (s. fig. II *a'b'c'd'*).

An der rechten Seite der Vaginalwand wurde nun ein Lappen ausgeschnitten, dessen Basis breiter war als die Verbindungslinie der beiden Enden *a* und *d*. der Umschneidungslinie *a b c d* (fig. II). Dieser Lappen *e f g h* der bis hart an die Vulva kam, wurde weiter von dem unterliegenden Zellgeweben lospräparirt.

Die Blutung, die bedeutend war, wurde erst gehemmt, nachdem es gelungen war, drei kleine spritzende Arteriën mit langen Arteriënpincetten zu fassen und mit Catgutfaden zu unterbinden, und hierauf die am meisten peripher gelegene Hälfte der Wundefläche dürch Nähung der beiden Wunderänder zu schliessen.

Der Lappen wurde nun auf solche Weise umgeschlagen und in die avivirten Wunderänder *a a' b b'*

c c' d d' genäht dass die Wundefläche des Lappens und diejenige des unterminirten Fistelrandes genau sich berührten.

Die Vaginalfläche des Lappens war also der Blase zugekehrt.

Der Lappen blutete an verschiedenen Stellen stark so dass in Hinsicht auf Mangel an guter Ernährung des Lappens keine Gefahr drohte.

Die Lappen-verbindung wurde mit 7—8 nicht zu nahe an einander liegenden Nähten von dünnen Seidenfäden gemacht, wobei erst die beiden Ecken *f* und *g* an *b* udd *c* befestigt wurden damit man sicher davon wäre, der Lappen käme auf die richtige Stelle und bedeckte die ganze Fistelfläche.

Nachdem der Lappen transplantirt war, folgte eine Borsäure-Injection (3%) in die Blase, und es wurde untersucht, ob diese Flüssigkeit noch an der Fistel. Schliessungs-Stelle in die Vagina kam. Es setzte sich dabei heraus, dass die Flüssigkeit nur in sehr kleiner Menge an beiden Umschlagsfalten des Lappens e. f. g. h. bei *e* und *h* hindurch rieselte. Dies war nicht zu verwundern denn an diesen beiden Stellen konnte der Lappen, wegen des Mangels an einander entgegengestellten Wunderändern noch nich genäht werden und blieben also zwei kleine Fisteln.

Der übrige Theil der Vaginalwand, woraus der Lappen geschnitten war, blutete nicht mehr, so dass dieser nicht durch Nähte geschlossen wurde aus Furcht der Lappenbasis würde hierdurch vielleicht zu viel bedrängt und also die Ernährung des Lappens zu viel gestört werden. Granulationen würden gewiss diese Wundefläche schliessen.

Nöthigenfalls könnte dies mit Lapis-Aetzung noch beschleunigt werden. Damit keine Impregnation der Wunde mit Harn stattfände, wurde ein Nelaton'scher Katheter à demeure applicirt und dieser mittelst eines dicken Seidenfadens an den Labium majus fixirt.

Ein grosser Jodoformtampon füllte die Vagina aus.

Einige Stunden nach der Operation hörte die Abfliessung des Harns aus dem Katheter auf und bei eingestellter Untersuchung zeigte er sich aus der Urethra zurückgezogen zu haben.

Der Katheter wurde auf's Neue in die Blase gelegt und am Labium minus genäht.

10 Juni. Der Katheter functionirte noch ganz gut. In der Nacht ziemlich profuse Blutung aus der Vaginalwund, sodasz der Tampon stark mit Blut impregnirt war. Auch in die Blase war ein wenig Blut gekommen sodasz der Harn mit dem Katheter entlastet leicht blutig war.

13 Juni. Der Katheter functionirt nicht mehr. Nach Entfernung fand man die Röhre mit Phosphaten incrustirt.

Die Blase enthielt ein ziemlich grosses Quantum Harn, welcher ebenso wie das später eingespritzte Borwasser nach Entfernung der Tampon aus der Vagina nur aus zwei kleinen Oeffnungen in die Vagina lief. Die eine war an der Umschlagsfalte bei *d h*, die andere ungefähr in der mitte der Naht *d c*.

Uebrigens hatten sich die Wundränder überall vollkommen vereinigt.

Die Wunderfläche des Lappens war mit einem grauen Beschlag bedeckt. Weil zu befürchten war

dass die Verbindung des Lappens noch nicht stark genug sei, wurden die Nähte noch nicht entfernt und nachdem ein neuer Katheter applicirt und die Vagina wieder mit Jodoformgaze tamponirt war, wurde die Patientin wieder wie zuvor in vollkommner Ruhe auf ihr Bett gelegt. Am Nachtmittag functionirte der Katheter gut und die Patientin fühlte sich ganz wohl.

16 Juni. Der Katheter wurde entfernt. Es zeigte sich dass sich in der Vagina viel Blut und auch ein weinig Eiter versammelt hatte. Es wurde mit Borwasser irrigirt und alle Nähte fortgenommen. Wiewohl ein grauer Beschlag den Lappen noch bedeckte, konnte man sich überzeugen dass er überall gut festgewachsen war, ausgenommen an einigen kleinen Stellen.

Regelmäszig 2 mal täglich wurde die Vagina irrigirt und ein neuer Jodoform-Tampon hineingebracht. Der Patientin wurde geboten bei Drang sofort zu uriniren.

17 Juni. Da der Harn Phosphate und Eiter enthielt, wurde eine Jodoform-Emulsion in die Blase gespritzt.

20 Juni. Der Beschlag auf dem Lappen war zum Theile verschwunden und die Oberfläche granulirte ganz gut. Aus einigen kleinen Oeffnungen speciell an dem Rande flosz noch immer Harn.

21 Juni. Der Harn per Katheter entlastet enthielt ein wenig Blut während auch der Tampon mit viel Blut impregnirt war.

Auf dem Theil woraus der Lappen genommen war spritzte noch eine Arterie, welche mit einer Pincette nicht mehr zu fassen war. Starke Tamponade der Scheide wurde zur Blutstillung gemacht.

An der Spitze des Lappens befand sich eine oberflächliche necrotische Fetze. Der Oberrand hatte noch ganz gut gehalten. Eine neue Jodoform-Emulsion wurde in die Blase gebracht, und ein neuer Tampon in die Vagina applicirt.

26 Juni. Die Fetze hatte sich abgestoszen, und der Lappen sich überall bleibend verwachsen. Die Blutung war auch ganz gehemmt.

27 Juni. Der Beschlag auf dem Lappen war grösztentheils verschwunden. Die Oberfläche granulirte dort gut.

Aus einigen kleinen Oefnungen des Lappens rieselte noch immer ein wenig Harn.

28 Juni. Der Oberrand war beinahe ganz vereinigt. Dort wo der äusserste Punkt des Lappens festgenäht war, quelte noch immer Harn hervor.

Der Portio noch arrodirt, leicht blutend.

Da der Harn noch trübe war und Sedimente enthielt, wurde wieder eine Jodoform-Emulsion in die Blase injicirt.

30 Juni. In der Wunde woraus der Lappen genommen war, hatte sich ein Granulom geformt; daher starke Cauterisation auf dieser Stelle.

Jeder zweiten Tag wurde eine Jodoform-Emulsion in die Blase gebracht.

9 Juli. Oben am Lappen waren jetzt zwei kleine Fisteln deutlich zu sehen. Der Lappen war fast ganz cicatrisirt.

11 Juli. Die Fisteln wurden mit der Thermacautère v. Paquelin cauterisirt.

19 Juli. Es zeigte sich die beiden kleinen Fisteln hätten sich nach der Cauterisation nicht geschlossen.

Daher wurde die Patientin narcotisirt, und wurden die Ränder der hinteren und vordersten Umschlagsfalten so auch der beiden kleinen Fisteln, nachdem die Ersten mit grosser Mühe, die Letzten leichter mit Kugelzangen in Anschauung gebracht waren, avivirt und durch dünne Seidenfäden geschlossen.

Ein Jodoformtampon füllte die Vagina wieder aus. Ein Nelaton'scher Katheter à demeure applicirt, und an den Labium majus fixirt, functionirte gut.

24 Juli. Patientin urinirte nur per vaginam. Es zeigte sich der Katheter hätte sich durch Incrustatione verstopft.

Der Patientin wurde geboten bei Drang sofort zu Uriniren.

27 Juli. Es lief wenig Harn per vaginam fort.

Einselne Nähte waren durchgeschnitten, die Uebrigen wurden entfernt, ausgenommen diejenigen der hinteren Umschlagsfalte.

Die vorderste Umschlagsfalte und eine der kleinen Fisteln waren ganz geschlossen.

Durch die hintere Umschlagsfalte und die andere kleine Fistel flosz noch immer Harn.

29 Juli. Nur sehr wenig Harn wurde per vaginam entlastet.

(Weiter werden wir den Verlauf abwarten müssen).

Haben wir jetzt die Geschichte der Lappen-Operation beschrieben und einige Fälle speciell denjenigen aus der Leidener Klinik beobachtet, so werden wir hierauf einige allgemeine Bemerkungen folgen lassen. Naturheilung einer Urinfistel ist höchst seltsam, sei es auch dass Dieffenbach 1) uns solch einen Fall beschreibt von einer Frau, die Jahre lang das Leiden der Urinfistel getragen hatte bis endlich der Ausfluss geringer geworden war und er bei Untersuchung fand dass in der Oeffnung ein kleiner zum Theil verwachsener Vorfall der Blase mit seiner rothen Schleimhaut halbkugelig hervorragte. Er kam nun der Natur weiter zu Hülfe während er unter den unvereinigt gebliebenen Theilen durch Aetzung mit Kanthariden Tinctur die Verwachsung zu Stande brachte.

Ungeachtet des glücklichen von ihm beobachteten Falls, kann Dieffenbach auch die Naturheilung nur als eine sehr grosse Ausnahme betrachten. Dies beweisen uns überdiess seine folgende Worte: «Bei der Blasen-Scheidenfistel ist es (aber) gerade so als wollte die Natur durchaus nichts thun um der Kunst zu Hülfe zu kommen, sondern im Gegentheil Alles aufbieten, bald durch Schwierigkeit des Terrains, bald durch Versagung ihrer heilenden Mithülfe, bald durch störende Schädlichkeiten das Werk von Menschenhand nicht gedeihen zu lassen.

Ohne Zweifel haben wir den besten Erfolg von einer operativen Behandlung zu erwarten, sei es dasz ein blutiger Nahtverschluss oder eine Lappen-Plastik-Operation angewandt wird.

---

1) Dieffenbach, Operatieve Chirurgie.

Im allgemeinen wird nur da von einer Lappen Operation die Rede sein können, wo der directe Nahtverschluss mit Anfrischung der Ränder nicht gefolgt werden kann. Dies wird z. B. der Fall sein bei Fisteln, welche kurz und breit sind. Die eigenthümliche Beschaffenheit des Uebels ist dann selbst Ursache, dasz man bei directem Nahtverschlusse grosze Gefahr läuft, dass die Nähte durchschneiden und die Operation ganz misslingen würde.

In den meisten Fällen wird auch bei Ureteren Fisteln die Lappen-Plastik dem directen Nahtverschlusse vorzuziehen sein, da hier die Möglichkeit besteht, dass durch die Nähte das ganze Lumen geschlossen werde. Auch wenn man mit einem ähnlichen Fall als aus der Leidener Klinik zu thun hat, verdient die Lappen Operation Empfehlung.

Würde man hier die beiden Fisteln durch directem Nahtverschluss schliessen wollen so hätte man zuerst beide Fisteln durch eine Incision vereinigen müssen, dann die Ränder anfrischen und hierauf die Nähung folgen lassen. An der Stelle wo die Ureterfistel war, also an dem äusseren Ende der angefrischten Wunde, wird auch jetzt wieder die grösste Spannung sein und die Gefahr bestehen, die Ureter werde ganz verschlossen werden. Noch haben Landau, Simon u. a. vorgeschlagen bei Ureter-Vaginal-Fisteln von der Vagina aus einen Katheter in das obere Ende der Harnleiter ein zu führen, das andere Ende von der Fistel aus in die Blase zu führen, dieses da mittelst einer Kornzange zu greifen, durch die Urethra zu führen und darauf die Fistelränder an zu frischen und an einander zu nähen.

Das wiederholte Misslingen dieser Methode enträth gewisz ihre Nachfolgung.

Der Succes dieser Lappenplastik hängt vielleicht noch mehr von der Nachbehandlung als von der Plastik-operation selbst ab. Es ist hier ein nothwendiges Erforderniss, dass der Harn durch einen Verweilkatheter abgeleitet wird, damit die Wundefläche nicht mit Harn impregnirt wird, denn die Heilung wird von nichts mehr gestört als von dem Zutritt des Harnes in die Wunde.

Daher kann es erwünscht sein, die Lappen-Plastik mit einer sectio alta zu combiniren, damit man also die Blase öffne und den Harn von oben her längs einem Drainrohre ableiten könne. In dem Fall von Trendelenburg 1) z. B. wo die Patientin unaufhörlichen Drang zum Harnen und heftige Krämpfe hatte, wodurch wiederholte Katheterisation nothwendig war, da sie den Verweilkatheter nicht vertragen konnte — war gewiss der Blasensteinschnitt vollkommen indicirt — denn durch die Drainage der Blase wurde die Wundefläche trocken und relatif aseptisch gehalten.

Bei kleinen Vaginalfisteln ist es erwünscht den Nahtverschluss der Lappen-Methode vor zu ziehen.

Nur bei kleinen von rigiden Narben umgebenen schmalrandigen Fisteln wird auch hier die Lappen-Methode mehr Succes versprechen.

Wird die Wunde so viel wie möglich trocken gehalten und jedenfalls die Spannung des Lappens in Folge von Urinstauung vorgebeugt so kann man Heilung durch prima intentio erwarten.

---

1) Sammlung. Klinischer Vorträge v. Volkmann n°. 355.

Schon Wutzer 1) war von dieser Wahrheit durchdrungen, als er seine Patientin vorher einen gekrümmten Troicart über den Symphysis in die Blase stechte und längs die Kanüle den Harn abfliessen liess.

Ehe man zur Plastik-Operation schreitet, soll man sich von der Ausführbarkeit derselben durch genaue öftere Untersuchung der Scheide überzeugt haben, damit man bei der Operation gut orientirt ist und auch vollkommen sicher ist woher man am besten den Lappen ausschneiden kann.

Auch soll man immer Rüchsicht nehmen auf den allgemeinen Zustand der Patientin. Begreiflicherweise werden namentlich constitutionelle Krankheiten wie Diabetes, Leukämie u. s. w. die Operation immer verbieten. Hat man einen Fall wo in dieser Hinsicht nur der geringste Zweifel besteht, so ist eine genaue Untersuching in dieser Richtung geboten. Besonders beim Diabetes wo Gangraenirung von Wunden sich oft entwickelt, wird auch der Lappen gangraenös zu Grunde gehen, warum also hier diese Operation niemals rechtfertigt ist.

In einem solchen Fall kann man nur eine symptomatische Therapie anrathen und wäre also hier die Methode von Desault und Petit nämlich Tamponirung der Vagina und Applicirung eines Katheters in die Blase um meisten zu empfehlen, wobei Reinhaltung des Katheters, ebenso wie in allen Fällen von Katheterisation niemals nachgelassen werden soll.

Bisweilen treten ungünstige Ereignisse nach der Fistel Operation ein, als starke Nachblutungen in der

---

1) Jobert «Chirurgie Plastique.»

Vagina oder in der Blase, Blasenkrämpfe oder Steinbildung.

Die Blutungen können sehr stark sein, sodasz die Frau anämisch wird. In solch einem Fall soll man am baldigsten, wenn es in der Vagina blutet, hier wenn möglich das blutende Gefäss aufsuchen und unterbinden. Gelingt dies nicht so versucht man das Gefäss zu umstechen. Ist die Blutung nur mässig wie in dem Fall auf der Leidener klinik so wird oft auch ein gut applicirter Jodoformgaze-Tampon sie stillen können.

Die Blasenkrämpfe wird man mehr nach blutiger Nahtverschluss eintreten sehen. Gewöhnlich sind sie durch innerlichen Gebrauch von Opium oder eine subcutane Injection von Morphium bald zu beseitigen.

Tretet Steinbildung auf, so ist der applicirte Katheter meistenfalls die Ursache dieses Ereignisses. Man soll hierauf bedacht sein, wenn die Patientin einige Zeit nach der Operation fortdauernd trüben Harn urinirt, Schmerzen hat und bisweilen auch über Blutabgang klagt. Durch Nachfühlen mit der Mercier'schen Sonde wird man sich überzeugen können, und hat sich das Vermuthen als wahr erwiesen, so wird man oft durch Lithotripsie und Nachspülung der Blase mit einer Salicylsäure Injection, den Stein noch zerdrücken und die Concremente entfernen können.

Wir haben also gesehen, dass die operatieve Behandlung der Vaginal-Fisteln, speciell die Plastik-Operation ihre Vollkommenheit bei Weitem noch nicht erreicht hat.

Möge dieser wichtige Theil der operativen Heilkunde sich stets der höchsten Interesse der gynaecologischen Chirurgen freuen und ihre Versuche in dieser Hinsicht mit immer bessern Erfolg gekrönt werden.

In dieser Beziehung verdient auch der kleinste Beitrag zur Vervollkommnung dieser Operation die höchste Anerkennung.

Fig. I.

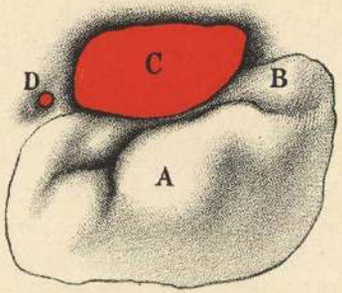

Fig. II.

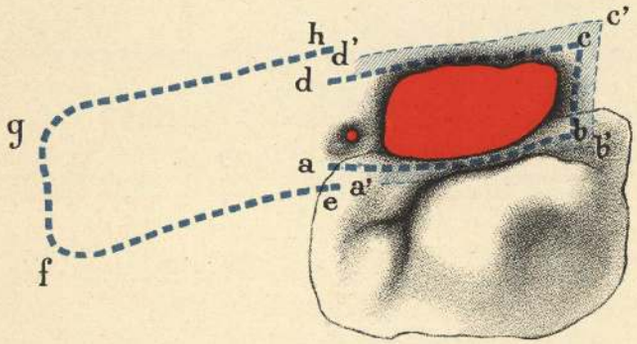

Gedrukt bij G. J. THIEME te ARNHEM.