MISCELLANEA DELLA R. BIBLIOTECA MEDICA

Zur Kenntniss
der
Tuberculose des weiblichen Genital-Apparates.

Inaugural - Dissertation

zur Erlangung des Grades eines

Doctors der Medicin

verfasst und mit Bewilligung

Einer Hochverordneten medicinischen Facultät der
Kaisrl. Universität zu Dorpat

zur öffentlichen Vertheidigung bestimmt

von

JOSEPH ŁUKASIEWICZ

Mit 2 lith. Tafeln.

BIBLIOTECA MEDICA ROMA

Ordentliche Opponenten:

Doc. Dr. **L. Kessler.** — Prof. Dr. **B. Körber.** Prof. Dr **F. A. Hoffmann.**

DORPAT.
Druck von H. Laakmann's Buch- und Steindruckerei.
1881.

Gedruckt mit Genehmigung der medicinischen Facultät.

Dorpat, den 25. November 1881.

Nr. 451. Decan: F. Hoffmann.

Zur feierlichen

DOCTOR-PROMOTION

des Herrn

JOSEPH ŁUKASIEWICZ,

welche

Mittwoch, d. 9. December 1881, Vormittags um 12 Uhr,

im grossen Hörsaale der Kaiserlichen Universität

stattfinden wird.

laden ergebenst ein

DORPAT,
5. December 1881

Decan und Mitglieder
der medicinischen Facultät.

Seinem hochverehrten Lehrer

Herrn

Dr. Hanns Chiari

Docent für pathologische Anatomie an der k. k. Wiener
Universität und Prosector im Rudolfs-Spital

chrfurchtsvoll gewidmet.

Wie bekannt, ist die Localisation der Tuberculose in den einzelnen Organen des menschlichen Körpers eine sehr verschiedene. Manche Organe erkranken sehr häufig an Tuberculose, ja repaesentiren geradezu Lieblingssitze dieser Erkrankung wie die Lungen, der Darmcanal, die Lymphdrüsen und die serösen Häute; andere wieder werden seltener von der Tuberculose befallen, zumeist nur dann, wenn die ersterwähnten Organe schon alle Zeichen einer hochgradigen tuberculösen Affection aufweisen. In diese letztere Gruppe kann man auch den weiblichen Genitaltract zählen, welcher noch dadurch ausgezeichnet ist, dass nicht alle seine Theile gleich häufig an Tuberculose erkranken. Vor allem sind es die Eileiter, welche von diesem Process betroffen werden, seltener schon erkrankt der Uterus, so dass er in vielen Fällen noch ganz intact ist, wenn in den Tuben bereits hochgradige Tuberculose sich entwickelt hat. Die Tuberculose des Uterus beschränkt sich in den allermeisten Fällen auf den Fundus und das Corpus. Dass der Cervix Uteri an Tuberculose erkrankt, gehört bereits zu den Seltenheiten; ganz gleich verhält es sich mit

der Vagina. Entschieden am allerseltensten aber ist die Tuberculose des Ovarium wie auch die der Brustdrüse, welche letztere sogar von manchen Pathologen Förster, Klob vollständig negirt wird.

Was die anatomischen Details der Tuberculose des weiblichen Genitaltractes betrifft, so findet man in den meisten pathologisch anatomischen Lehrbüchern (Rokitansky, Klob, Förster, Klebs, Birch-Hirschfeld, Cornil-Ranvier) dieselben in nahezu übereinstimmender Weise geschildert, so dass ich mich darauf beschränken kann, hier nur die wesentlichsten Momente zu berühren.

Die Tuberculose der weiblichen Genitalorgane ist gemeinhin eine secundäre, bei hochgradiger Lungentuberculose, in einzelnen Fällen soll sie auch, wie Rokitansky behauptet, primär auftreten können, und erst selbst wieder die Lymphdrüsen, das Bauchfell und andere Organe erkranken machen. — Der Verlauf der Erkrankung ist in der Regel der, dass zuerst die Tuberschleimhaut von der Tuberculose befallen wird, und dass sich dann dieselbe auf die angrenzenden Theile, so den Uterusfundus und Corpus und das Peritonaeum ausbreitet. Im Beginne der Erkrankung ist die Schleimhaut geschwellt und von grauen Granulationen durchsetzt, es erfolgt sodann Verkäsung der Granulationen und auch der dazwischen liegenden, gleichfalls infiltrirten Schleimhaut, sowie Erweichung der Käsemasse. Die Granulationsbildung und Verkäsung schreitet nach aussen hin fort, die betreffenden Kanäle, Tuben respective Uterus, werden dilatirt, es ergreift die Tuberculose auch die musculösen Wandschichten, und es kommen auf diese Weise hochgradige Destructionen zu Stande.

Auf diese Art in der Uterusmuskulatur erzeugte förmliche Cavernen erwähnt Klob.

Die Tuberculose des Uterus erscheint in der Regel am Orificium internum scharf begrenzt, und nur selten überschreitet sie dasselbe, um sich auf den Cervix uteri und das Vaginalgewölbe auszubreiten.

Diesem typischen Bilde der Tuberculose des weiblichen Genitalapparates sind als alypisch gegenüber zu stellen die acute miliare Tuberculose des Uterus, die primäre Tuberculose des Cervix, und die Ovarialtuberculose. — Die actue miliare Tuberculose des Uterus wurde nur bei gleichzeitiger universeller Tuberculose gefunden, und ist überhaupt sehr selten. Ich fand in der Literatur nur 2 Fälle beschrieben, einen von Rokitansky[1]) welcher bei einer 34-jährigen Puerpera (die Frau hatte vor 18 Tagen geboren) den Mannsfaust-grossen Uterus in seiner Decidua und Muscularis bis an's Peritonaeum von Tuberkelgranulationen durchsetzt fand, den zweiten von C. Breuss[2]), welcher auch bei einer 34-jährigen Frau neben chronischer Tuberculose der Tuben, einen dem obigen ganz gleichen Zustand des Uterus constatirte.

Die primäre Tuberculose des Cervix betraf immer Individuen mit hochgradiger allgemeiner Tuberculose, so dass sie wenn auch primär im Genitale, doch immer secundär in Bezug auf Erkrankung anderer Organe war. — Die Tuberculose des Ovarium wurde in Form tuberculöser Infiltration, oder grösserer käsiger

1) Allgem. Wiener medicin. Zeitung 1860 Nr. 21.
2) Wiener medicin. Wochenschrift 1877 Nr. 44.

Knoten gesehen, aber niemals in Form miliarer Tuberkel.

Da ich nun Gelegenheit hatte zwei solche atypische Fälle von Tuberculose im weibliche Genitalapparate, nämlich eine s. g. primäre Tuberculose an der Portio Vaginalis-Uteri, und eine Ovarialtuberculose, in der pathologisch-anatomischen Anstalt des Rudoffs'spitals in Wien unter der Leitung des Herrn Prosector Dr. Hanns Chiari des genaueren zu untersuchen, will ich mir erlauben im Nachfolgenden auf diese beiden Fälle näher einzugehen.

I.

Ulcus tuberculosum an der Portio vaginalis uteri.

Bevor ich zur Schilderung des Falles selbst übergehe, möchte das was ich in der Literatur über primäre Tuberculose des Cervix gefunden habe in Kürze erwähnen.

Rokitansky[1]) sagt, dass die Tuberculisation und consecutive Jauchung höchst selten im Corvix primitiv auftreten, in welchem Fall es bisweilen zur Verjauchung in Form tiefer Excavationen kommt. — Die näher beschriebenen Einzelfälle sind folgende:

Ein Fall von Klob[2]), welcher auch die primäre Cervicaltuberculose für äusserst selten hält. «Ich sah, berichtet er, einen Fall von solcher Cervicaltuberculose, wobei es zur Entwickelung einer kirschengrossen Caverne in der Wand des Cervix kam, und ich vermuthe, dass diese vollkommen runde Höhle zuerst als Naboth's-bläschen bestand, von dessen Wandungen sodann der tuberculöse Zerfall weiter ausgegriffen hat, wie dies vielleicht öfters vorkommen mag.

1) Lehrbuch der patholog. Anatom. 1861 pag. 497.
2) Patholog. Anat. der weibl. Sesualorgane pag. 192.

Ein 2. Fall ist beschrieben worden von Laboulbène[1]). Eine 28-jährige Frau wurde durch längere Zeit im Hospital Necker wegen einer Ulceration an der Vaginalportion behandelt, welche Ulceration allen Eingriffen der Therapie (Nitras argenti, Jod, Glüheisen etc.) hartnäckigen Widerstand leistete. Die Frau verstarb daselbst an Phtise. Laboulbène constatirte auf der Vaginalportion kleine graue und gelbliche Knötchen ohne grossen Substanzverlust. Unter dem Mikroskope zeigten sich die Granulationen gebildet von unregelmässigen Zellen, ohne deutlichen Kern, viele mit einem granulirten Inhalt. Diese Zellengruppen waren keine Epithelien und enthielten keine Gefässe. Laboulbène fasst diese Granulationen als Tuberkel auf. Die Schleimhaut des Uterus zeigte ähnliche Granulationen, die stellenweise zu ganzen Plaques's gruppirt waren. In den Lungen fand Laboulbène ausgebreitete Tuberculose in Form von grauen und gelben Knötchen und Cavernen. — Hier könnte man daran denken, dass die Tuberculose an der Portio vaginalis nicht eine Fortsetzung der Uterustuberculose war, sondern vielleicht synchronisch mit derselben sich entwickelt hat.

Diesem Fall analog ist der von Virchov[2]) veröffentlichte. Bei einer alten Frau, welche an Dysurie gelitten hatte, fand sich eine sehr ausgebreitete Tuberculose der Harnorgane. Der grösste Theil der rechten Niere und des Nierenbeckens waren durch einen käsig-ulcerösen Process zerstört, der rechte Ureter überall

1) Nouveaux elements d'anatomie patholog. descript. et histolog 1879 pag. 849.

2) Virchov's Archiv Bd. 5, pag. 404.

mit kleinen, theils grauen und soliden, theils weissen und ulcerösen Knötchen besetzt. Die Harnblase in ihrem oberen Theil ganz dicht granulirt von zahlreichen kleinen Gruppen grauer Knötchen, in dem unteren Theil, dem Halse und der Urethra stark hyperaemisch und mit mehr einzeln stehenden grauen feinen Tuberkeln durchsprengt. In der Scheide fanden sich ähnliche Eruptionen, meist gruppenweise auf einer gerötheten Stelle stehend, die einzelnen Knötchen wie feine graue Perlchen erscheinend, an verschiedenen Theilen doch am Eingange spärlicher als in der Mitte und am Gewölbe. Am häufigsten jedoch, fast alle isolirt, standen sie an den Lippen der Vaginalportion, von stark gefüllten Gefässkränzen umgeben und durch ihre grauweisse Farbe, trotz ihrer Kleinheit, leicht zu unterscheiden. Ulcerös waren sie hier nirgends. Mikroskopisch bestanden sie aus denselben weichzelligen, äusserst kernreichen Herden, wie sie junge Tuberkel überall darbieten. Im Uterus, Rectum und der linken Niere waren sie nicht vorhanden.

Ein weiterer Fall von primärer tuberculöser Erkrankung des Gebärmutterhalses findet sich in Virchov's Archiv angegeben von Weigert[1]). Der Fall betraf eine 67-jährige Frau, die Spuren von Syphilis an sich trug (Defecte im weichen Gaumen, narbige Einsenkungen der Leber, grubige Vertiefung auf der äusseren Fläche des Stirnbeins). Ausserdem Atrophie der meisten Organe, Atheromatose und Erweiterung der Bauchoarta. Von tuberculös-phtisischen Processen

---

1) Virchov's Archiv Bd. 67, pag. 264.

zeigten sich in der rechten Lungenspitze zahlreiche Cavernen mit glatten derben schwarz-grauen mit knotigen Einsprengungen versehenen Wänden; in der linken nur vereinzelte schwarze und graue Einsprengungen an der Spitze. Im Ileum waren tuberculöse Geschwüre mit Tuberkel an den Rändern und im Grunde vorhanden. Im Bauche eine exquisit tuberculöse Peritonitis mit sehr reichlichen miliaren, grauen und weissen Knötchen. Die Spitze des grossen Netzes erschien zu einer handbreiten derben Masse zusammengeschrumpft, von der ein Strang im Douglas'schen Raume festgewachsen war. In der oberen Hälfte der Scheide fand sich eine Anzahl umschriebener veränderter Schleimhhautstellen. Fast in der Mitte der hinteren Wand sass ein etwa Linsen-grosser Fleck, der scharf von einem dunkelrothem Hofe umgrenzt war. Derselbe war aus lauter dicht aneinander gedrängten, grauen miliaren Knötchen zusammengesetzt, von denen viele in der Mitte einen weissen Punkt zeigten. Im ganzen war diese Stelle kaum über die Umgebung erhaben, ihre Oberfläche bis auf eine leichte Erosion der Mitte vollkommen glatt und glänzend. Höher gegen den Cervix hinauf befanden sich mehrere solcher Stellen. Die letzte oberflächlich erodirte sass in der Mitte der hinteren Wand des Cervikalcanals, dicht am äusseren Muttermunde. Ebensolche Plaques's, theilweise exulcerirt, waren zerstreut im vorderen Scheidengewölbe. Unter dem Mikroskope fand Weigert in der obersten Schicht, neben reichlichen weissen Blutkörperchen, verschieden grosse verkäste Partien, weiter nach unten eine Anhäufung lymphoider Zellen, mit reichlich einge-

streuten s. g. Riesenzellen mit vielen randständigen Kernen. Am Rande fanden sich vereinzelte Riesenzellen ohne Umgebung einer grösseren Zahl anderer Zellen. Noch weiter peripherisch lagen wieder umschriebene kleine Herde die aus kleinen Rundzellen mit ebenfals kleinen Kernen (lymphoiden Zellen) und aus etwas grösseren mit grösseren Kernen (epitheloiden Zellen) bestanden. In diesen Haufen fanden sich central und peripher mehrere Riesenzellen. Ein Netzwerk wurde nicht nachgewiesen.

Ebenso selten wie die primäre Cervixtuberculose findet man tuberculöse Erkrankung der Vagina, ohne dass der Cervix afficirt wäre. Einen solchen Fall berichtet Geil [1]) der bei einem 65 jährigem Weibe neben Tuberculose des Uterus und der Tuba aphtose Erosionen und Geschwüre der Vagina, die er als tuberculöse auffasste, gefunden hatte.

Sehr schön ist der Fall von Frau Kaszewarowa-Rudnewa [2]). Sie fand bei einer 26 jährigen Frau neben einer katarrhalischen Pneumonie in beiden Lungen, Dünndarmtuberculose, und ein tuberculoses Ulcus in der Vagina. Die Schleimhaut des Uterus war hyperaemisch, die des Cervix zeigte oberflächliche Substanzverluste mit rothem Boden, auf dem sich gefässhaltige Zotten gebildet haben. Auf der hinteren Wand der Scheide, in der Nähe des Gewölbes, befand sich ein

1) Ueber die Tuberculose der weiblichen Geschlechtsorgane. Dissertat. Erlangen 1851.

2) Virchov's Archiv 54, pg. 75. Aus dem patholog. Anatom. Institute zu St. Petersburg, Beitrag zur path. Anat. der Scheide bei Menschen und Thieren.

Herd von käsigen Knötchen, welche auf einer Fläche von der Grösse eines Fünfgroschenstückes dicht nebeneinander gelagert waren. Die Oberfläche des Herdes war rauh, mit käsiger Masse bedeckt, exulcerirt, mit unregelmässigen Rändern versehen. In der Umgebung fanden sich zerstreute käsige Knötchen. Mikroskopischer Befund: der Boden des Vaginalgeschwürs bestand aus einer feinkörnigen Masse, Papillenschicht zerstört, unter der körnigen Masse ein gefässreiches Granulationsgewebe, darin einzelne Knötchen aus Zellen ohne Extracellularsubstanz, im Centrum dieser Knötchen Verkäsung.

Ein dritter solcher Fall ist beschrieben worden von A. Böttcher[1]). Bei einem 16-jährigen Mädchen, welches an acuter Miliartuberculose verstarb, fanden sich in den Lungen, der Pleura, dem Peritonaeum und den Geschlechtstheilen zahlreiche Knötchen. Die Tuben stark geschlängelt und erweitert, beim Einschnitt theils mit käsigen theils erweichten Massen gefüllt. An anderen Stellen die Schleimhaut von dichtstehenden Gruppen grauer Knötchen durchsetzt. Im Fundus Uteri die Mucosa mit einem schmierigen Brei überzogen nach dessen Entfernung man dieselbe zerfallen findet. In der Nachbarschaft kleine graue Knoten zerstreut. Die Schleimhaut der Scheide injicirt und in dieselbe äusserst kleine, discret stehende Granula von derselben Färbung eingesprengt, die bei mikroskopischer Untersuchung ebensolche Kernanhäufungen

---

1) Virchov's Archiv Bd. 18, pg. 193. Einiges zur Verständigung in Betreff der Balgdrüsen an der Zungenwurzel.

darboten, wie sie in frischen Tuberkeln stets angetroffen werden.

Bei diesen Fällen lässt es sich mit grosser Wahrscheinlichkeit annehmen, dass mit der Zeit auch der Gebärmutterhals tuberculös erkrankt wäre, wie dies in dem obennotirten Falle von Weigert eingetreten ist.

* * *

Der Fall von primärer tuberculöser Erkrankung des Cervix, den ich untersucht habe, betraf eine 56-jährige Tagelöhnerin (H. F.), die am 27. Juni 1881 wegen Bauch- und Kreuzschmerzen auf die Abtheilung des Herrn Primarius Dr. Mader in das Wiener Rudolfspital aufgenommen worden war.

Bei der Untersuchung intra vitam hatte man geschwollene Lymphdrüsen am Halse, und eine Auftreibung und Schmerzhaftigkeit des Unterleibes gefunden, aus dem sich bei der Probepunction nur klare Flüssigkeit entleerte. In der Region der Lungenspitzen konnte man beiderseits gedämpften Percussionsschall nachweisen. Unter anhaltenden Bauchschmerzen und Diarrhöe war die Kranke collabirt und starb am 26. Juli.

Die Section, ausgeführt von Hrn. Prosector Chiari, ergab folgenden Befund: Der Körper klein, mager, blass; der unteren Hälfte der rechten Kleinhirnhemisphere anhaftend und mit der dura Mater innig verwachsen 2 käsige Tumoren, der eine Taubenei-gross, der andere Haselnuss-gross. Beide Lungen-Partiel adhaerirend, in den Spitzen durch alte Schwielen mit eingeschlossenen kalkigen Massen verdichtet. Die

Leber klein, mit dem Zwerchfell durch Exsudatlamellen verwachsen, ihr Parenchym blass weich, in ihrer Substanz eingestreute gelbliche Knoten von Linsengrösse; die Milz auf's dreifache vergrössert, ihr Parenchym von zahlreichen bis Haselnussgrossen derben gelblichen Knoten durchsetzt. Das Peritonaeum rauh mit zahlreichen miliaren Tuberkeln besetzt, das grosse Netz zu einem fleischigen Klumpen umgewandelt, die Mesenterialdrüsen geschwellt, sehr derb, theilweise verkäst. Die Dickdarmschleimhaut geschwellt blutreich mit zahlreichen zum Theil confluirenden oberflächlichen und tiefer gehenden diphteritischen Substanzverlusten versehen. Die Halslymphdrüsen grösstentheils verkäst.

Der Uterus von Orificium externum bis zum höchsten Punkte des Fundus gemessen 6 Cm. lang, seine grösste Breite zwischen den Tubeninsertionen 4,5 Cm., seine grösste Dicke an der Grenze zwischen Fundus und Corpus 2 Cm. Seine Wand durchschnittlich 1 Cm. dick, die Gefässe in derselben zartwandig. In der vorderen Wand des Fundus ein Bohnen-grosses, leicht ausschälbares Myom. Die Schleimhaut des ganzen Uterus zart blass, die des unteren Cervixabschnittes etwas geschwellt, injicirt. Das Peritonaeum des Uterus gleich dem übrigen Peritonaeum mit fibrinösen Exsudatlamellen und zahlreichen miliaren Tuberkeln versehen. Die Tuben und die Ovarien nicht weiter verändert, nur die Fimbrien der Tuben geschwellt und geröthet. Weder auf der Schleimhaut der Tuben noch auf der des Uterus Tuberkeln nachzuweisen. An der linken Hälfte der Vaginalportion i. e. an der linken Seitenfläche derselben, ein im ganzen

1,5 □ Cm. grosses Ulcus, welches der Länge nach von dem unteren Ende der Vaginalportion bis zur Umschlagstelle der Vagina sich erstreckt, und auch in der Dimension von vorne nach hinten so weit entwickelt ist, dass es nahezu die ganze Seitenfläche der Portio vaginalis occupirt (Fig. 1). Die Ränder dieses Geschwürs hart anzufühlen, erhaben, nicht glatt, sondern unregelmässig gezackt. In der Nachbarschaft desselben das Epithel der Vaginalportion grössentheils defect, die blosliegende Mucosa stark geröthet. Der Grund des Geschwürs weisslich belegt, fein höckerig. Die anatomische Diagnose lautete hiernach: Tuberculosis chronica apicum pulmonum, meningum, hepatis, lienis, et glandularum lymphaticarum. Tuberculosis miliaris peritonaei, ulcus tuberculosum portionis vaginalis uteri.

Zur mikroskopischen Untersuchung wurde ein Stück aus der erkrankten Partie des Cervix herausgeschnitten, und mittelst des Mikrotoms in Durchschnitte zerlegt, und zwar so, dass die Oberfläche des Geschwürs und ein Theil der Vaginalwand senkrecht getroffen wurden. Die Schnitte wurden theils mit ammoniakalischem, theils mit Boraxcarmin gefärbt und hierauf in absolutem Alcohol entwässert. Aus dem Alcohol brachte ich die Schnitte in Nelkenöl, und aus diesem in Canadabalsam.

Bei schwacher Vergrösserung (Reichert Occ. 3. Object 2) konnte man folgendes unterscheiden: Die Oberfläche des Geschwüres (Fig. II.) war gleichmässig fein granulirt. In dem Gewebe nahe der Oberfläche sah man in der dunkelrosenroth gefärbten Masse stellenweise rundliche, viel schwächer gefärbte Partien

eingelagert, die lockerer erschienen und je ein grosses mit dunkelrothem Saum versehenes Gebilde enthielten, welches man schon bei dieser Vergrösserung als Riesenzelle erkennen konnte (Fig II a). Je mehr man sich von der Oberfläche des Geschwürs entfernte gegen die tieferen Partien des Präparates, desto zahlreicher wurden diese schwach gefärbten rundlichen oder auch unregelmässig länglichen Stellen, sie waren durch eine körnige, dunkel gefärbte oder auch streifige Substanz von einander getrennt, berührten sich aber vielfach, und confluirten stellenweise vollständig. Fast in einer jeden solchen mehr weniger circumscripten Stelle konnte man eine Riesenzelle finden, am zahlreichsten und dichtesten war dieses Knötchenkonglomerat in der Partie des Cervix, gegen die Vagina hin verschwand es fast vollständig. — Bei etwas stärkerer Vergrösserung (Objct. 4 Occ. 3) war das Bild im Wesen dasselbe, nur sah man die körnige Masse, welche die einzelnen Knötchen von einander trennte, sowie auch die Riesenzellen viel deutlicher. — Bei starker Vergrösserung (Objc. 8 Occ. 3) zeigte sich die Oberfläche des Geschwürs aus einem Detritus von Zellen bestehend, in dem keine Structur zu unterscheiden war, die ganze Masse sah staubförmig aus, die noch erhaltenen zelligen Elemente sehr klein eckig, geschrumpft. Am Rande des Geschwürs, gegen die Vaginalwand zu war noch ein Theil des Epithels erhalten. Etwas tiefer erschien neben den verkästen Stellen ein massenhaftes Infiltrat aus lymphoiden Zellen. Ganz in der Tiefe befand sich das Knötchenconglomerat mit den Riesenzellen Diese praesentirten sich als grosse, feinkörnige Pro-

toplasmaballen, mit zahlreichen randständigen ovalen Kernen. Um die Riesenzellen herum lag überall verkäste Masse, mit lymphoiden (runden scharf contourirten mit granulirtem Inhalt versehenen) und epitheloiden Zellen, welche letzteren einen grossen granulirten Protoplasmaleib und einen ziemlich grossen Kern zeigten. Man sah auch wie die grösseren verkästen Partien aus den oben beschriebenen Knötchen sich gebildet hatten, nur waren die Grenzen theilweise oder ganz verwaschen. Vom normalen Gewebe war im ganzen Praeparate sehr wenig mehr vorhanden, nur hie und da Spuren eines welligen Bindegewebes mit ovalen Kernen. Der Theil der Vagina der im Schnitte getroffen wurde, erschien dort wo er an das Geschwür angrenzte von Rundzellen infiltrirt, sonst normal.

Wenn ich also den Befund resumire, so ergab die mikroskopische Untersuchung des Geschwüres an der Oberfläche desselben ausgebreitete Verkäsung mit spärlichen Tuberkeln und Riesenzellen, und in der Tiefe ein Conglomerat von zahlreichen Knötchen, welche Riesenzellen, lymphoide und epitheloide Zellen enthielten und zum grössten Theile verkäst waren, also ebenfals die Bedeutung von miliaren Tuberkeln hatten. Ein Netzwerk in den einzelnen Knötchen konnte ich nicht auffinden. — Eine sorgfältige Untersuchung des Uterus und der Tuben ergab ganz normale Verhältnisse dieser beiden Organe.

Nach diesem Befunde kann man mit voller Sicherheit auch histologisch die Diagnose auf ein primäres tuberculöses exulcerirendes Geschwür des Gebärmutterhalses stellen.

Der Fall ist nicht nur pathologisch-anatomisch wegen seiner ausserordentlichen Seltenheit, besonders in Hinsicht auf die Grösse des Geschwürs interessant, sondern auch vom klinischen Standpunkte aus wichtig zu nennen. Bei der beträchtlichen Verdickung und Verhärtung der Vaginalportion könnte so ein grosses, ulcerirendes, tuberculöses Geschwür leicht für ein Carcinom oder das Produkt eines anderen Processes gehalten, und die Person nutzlos mit therapeutischen und chirurgischen Eingriffen belästigt werden, wie dies so eclatant im Falle von Laboulbène geschah.

Bei hochgradig tuberculösen Individuen muss man also, beim Befunde eines Ulcus an der Portio vaginalis, immer an die Eventualität der tuberculösen Natur desselben denken.

II.

Fall von Tuberculose des linken Ovarium.

Ueber die Ovarialtuberculose findet man in der Literatur nur spärliche Notizen. Alle Pathologen stimmen darin überein, dass sie eine der seltensten Erscheinungen ist. Gegenüber der Häufigkeit der tuberculösen Erkrankung der männlichen Geschlechtsdrüse ist die weibliche beinahe immun gegen dieselbe.

Ich will die einzelnen Fälle, so weit mir die Literatur zugänglich war, hier erwähnen.

In der älteren Literatur berichten Mdm. Boivin und Dugés[1]) über einen Fall, wo ein hühnereigrosses Ovarium von eingekapselten breiigen tuberculösen Massen durchsetzt war. In der neueren Literatur finden sich 2 Fälle beschrieben von Geil[2]), 3 von Pillaud[3]), 1 Fall von Tyler Smith[4]), 1 von Sturges[5]),

1) Klob., patholog. Anat. der weibl. Sexualorgan. pg. 372.

2) Ueber die Tuberculose der weibl. Geschlechtsorg. 1851. Erlangen. Inaugural Dissert.

3) Des Tubercules de l'ovaire et de la trompe. Thèse pour le doctorat en Mden. per Aimè Pillaud 1861. Paris.

4) Schmidt's Jahrbücher Bd. 74 (1852) pg. 200.

5) Virchows Jahrbücher 1866 II. pag. 3

1 von Rokitansky,[6]) 1 von Spencer Wells.[7]) Ausserdem berichtet Förster[8]) dass er einen, Klebs[9]) dass er 3—4 Fälle gesehen hat, ohne irgend eine weitere Notiz. Dieser letzere Autor macht auch die auffallende Bemerkung, dass die Tuberculose der Ovarien niemals neben der des Uterus und der Tuben vorkommt, welche letztere also nicht als Ausgangspunkt der Ovarialtuberculose betrachtet werden könne — eine Bemerkung mit der ich nicht übereinstimmen kann, da in allen bisher beobachteten und beschriebenen Fällen zugleich Tuberculose des Uterus und der Tuben constatirt wurde. Es möge mir erlaubt sein, über die einzelnen Fälle in Kürze zu berichten.

1. Fall von Geil. Eine 29-jährige Frau, Tuberculosis uteri et tubarum Fallopii; die Höhle des Uterus durch übermässige Ablagerung erweitert, die Ablagerung überschreitet den inneren Muttermund, und reicht durch den Cervix uteri bis zum äusseren Muttermunde. In beiden Ovarien finden sich in der Substanz quittenkerngrosse, theils graue, theils gelbe, hie und da erweichte Tuberkel eingesenkt. Chronische zum Theil eitrige Peritonitis. Die Kranke hatte vor 9 Wochen einen 3—4 Monate alten Foetus abortirt. In der Lunge fanden sich zerstreute bis erbsengrosse, zum Theil erweichte Tuberkelknoten, ebenso in Leber, Milz, Niere.

---

6) Wiener allgm. medicin. Zeitung. 1860 Nr. 20.

7) Krankheiten der Eierstöcke, deutsch v. P. Grenser 1874.

8) Handbuch der speciell. patholog. Anatom. 1863 pg. 383.

9) Handbuch der pathalog. Anatom. 1876 pg. 828.

2. Fall von Geil. Ein 16-jähriges Mädchen, Tuberculose der rechten Tuba, in dieser ein Eitersack, und von da allgemeine Peritonitis. Das rechte Ovarium mit der Tuba und dem Eitersacke verwachsen, innerhalb der noch gut erhaltenen Tunica fibrosa bis Bohnen-grosse gelbe Tuberkelmassen, hie und da erweicht. Dabei chronische Lungentuberculose, tuberculöse Dünn- und Dickdarmgeschwüre, exquisite Blennorrhöe der Scheide, des Uterus und der Tuba.

3. Fall von Pillaud. Bei der Section der Leiche einer 24-jährigen Frau, welche im Leben durch lange Zeit Symptome einer chronischen Pelveoperitonitis und Lungentuberculose gezeigt hatte, fand sich ausser den sehr zahlreichen Tuberkelknoten und Cavernen in beiden Lungen, Verwachsungen der Beckeneingeweide unter einander, Tuberculose beider Tuben, 2 Hanfkorngrosse Tuberkelgranulationen im rechten Ovarium und 3 eben solche, theils opake, theils graue Knötchen im linken. Pillaud ist der Ansicht, dass die Ovarialtuberculose die chronische Pelveoperitonitis verschuldet hatte.

4. Fall von Pillaud. Bei einer 33-jährigen Frau, entwickelte sich im Hypogastrium eine Geschwulst, welche vom Rectum aus mehrmals punctirt wurde und eine grosse Menge Eiter entleerte. Zuletzt starb die Frau im Hospital St. Antoine an Phtise. Bei der Section fand man Tuberculose der Lungen, des Peritonaeum, der Mesenterialdrüsen, die rechte Tuba um das doppelte erweitert, mit tuberculösem Eiter erfüllt, ebenso die linke, — das linke Ovarium enthielt einen erweichten Tuberkel.

5. Fall von Pillaud. (Entnommen dem Journal hebdomad. de medicine). In der Leiche eines 5-jährigen Mädchens fand man die Ovarien vergrössert mit mehreren rohen und erweichten Tuberkeln, das linke Ovarium communicirte mit dem Rectum. In den Lungen ausgebreitete Tuberculose.

6. Fall von Tyler Smith. Eine 35-jährige Frau, in deren Familie Tuberculose erblich war, litt 3 Monate vor ihrer Aufnahme in das Krankenhaus an unerträglichen Schmerzen beim Eintritt der Menstruation, welche 14 Tage dauerte. Der Ausfluss war schwarz, stinkend, profus. Bei der Aufnahme in's Krankenhaus fand man allgemeine Blutarmuth, in der Regio hypogastrica eine Ei-grosse Geschwulst, die bei der Berührung schmerzte. Im Verlaufe der Spitalsbehandlung stellte sich Husten mit purulentem Ausfluss, Dämpfung unter der Clavicula und Bronchialathmen ein. Unter zunehmender Brustaffection starb die Kranke. Die Section ergab: Adhaesionen zwischen beiden Pleurablättern, in beiden Lungen zahlreiche erweichende Tuberkelknoten, ausgedehnte Verwachsungen des Peritonaeum, am Nabel eine durch die Leber, das Colon transversum und das Peritonaeum gebildete Eiterhöhle. Der Uterus gross, seine Schleimhaut im Zustande tuberculöser Entartung, der Cervix mit seiner Schleimhaut gesund. Das linke Ovarium tief im Becken hinter dem Uterusgrunde, war gross und bestand hauptsächlich aus tuberculöser und eitriger Masse, ohne eine Spur eines normalen Gewebes. Das rechte Ovarium befand sich an seiner Stelle, war aber sonst von derselben Beschaffenheit wie das linke. Ein Zusammen-

hang zwischen dem Peritonealabscesse und dem Uterus und den Ovarien war nicht vorhanden.

7. Fall von Sturges. Ein 18-jähriges Mädchen wurde in St. Georges Hospital in London wegen Husten aufgenommen. Vor 2 Jahren waren die Katamenien zum ersten mal u. z. sehr profus eingetreten, seit dieser Zeit Husten und grosse Abmagerung. Im Spitale Bewustseinstörung, dünnflüssige Entleerungen, aus der Scheide eitriger Ausfluss. Nach 9 Tagen Tod.

Section; Alte Verklebungen der Därme, das rechte Ovarium in eine grosse tuberculösen Eiter enthaltende Cyste verwandelt, welche in das mit dem Ovarium adhaerirende Rectum durch eine Bohnen-grosse Oeffnung führte. In der Uterushöhle ebenfalls tuberculöser Eiter. In einer Lunge ein einzelner roher Tuberkel. — Dieser Fall ist etwas zweifelhaft, da andere Organe von der Tuberculose ganz frei waren, und es sich möglicherweise auch um einen suppurativen Process, der vom Rectum ausging handeln konnte.

8. Fall von Rokitansky. Am 20. Januar 1860 wurde die Leiche einer 44-jährigen Frau secirt. Der Befund der seitdem aufbewahrten Organe bestand im folgenden: Das Peritonaeum des Hypogastrium und der Beckenhöhle mit einer von unzähligen, in grossen Strecken confluirenden, Linsenkorn- bis Erbsengrossen Tuberkeln durchsetzten Pseudomembran bekleidet, die Baucheingeweide mittelst derselben unter einander verklebt. Beide Tuben mit der Vorderfläche der Ovarien verklebt, verdickt, geschlängelt, die Schleimhaut derselben mit gelber käsiger Masse infiltrirt, die Tubarkanäle pfropfartig ausfüllend, an den Fransen zu

einem Blumenkohlkopfe nach aussen gestülpt; die submöcose Tubarwand verdickt, speckig schwielig. Der Uterus klein mit einem Bohnen-grossen und einem Hühnerei-grossen gestielten fibrösen Tumor. Seine Schleimhaut blass, grauröthlich, von einzelnen sehr kleinen Tuberkelgranulationen durchsetzt. Das linke Ovarium gross, 2″ lang, 1″ hoch, 10‴ dick; das rechte um die Hälfte kleiner, in beiden einzelne kleine verödende Corpuscula albida, im ersten überdies ein Erbsen-grosser, von einem rostbraunen morschen Coagulum ausgefüllter Follikel. Dieses linke Ovarium von sehr zahlreichen, meist Hanfkorn-grossen, in der Tiefe zu einer Bohnengrossen Masse zusammengeflossenen, gelben, käsigen Tuberkeln durchsetzt, von denen die peripheren in der Albuginea sassen, und äusserlich protuberirten.

9. Fall von Spencer Wells. Bei einer 23-jährigen Frau wurde eine grosse Cyste entfernt. Die Frau starb 5 Tage nach der Operation an einer subacuten, wahrscheinlich tuberculösen Form von Peritonitis. Dr. William Fox beschreibt die Cyste als eine einfache, mit Ausnahme einiger kleiner dünnwandiger Cysten an der Oberfläche. Unter dem Peritonealüberzuge und fest mit dem Gewebe der Cyste verwachsen waren zahlreiche Knoten von der Grösse eines Pfefferkorns und knorpelartiger Härte. Durchschnitte derselben glänzten und waren am Rande halbdurchsichtig, das Centrum war opak, weichkäsig. Die Knoten selbst waren gefässlos, das umliegende Gewebe stark injecirt, und in der injecirten Area befanden sich zarte Pseudomembranen, die mit Granulationen von Milartuberkeln übersäet waren. Aehnliche graue Granulationen, nicht

grösser als Stecknadelkopf oder Mohnkorn, hafteten auch einigen Stellen der äusseren Cystenwand an. Unter dem Mikroskope zeigte der äussere Theil der grösseren Massen und kleinen grauen Granulationen dieselbe Structur. Längliche Zellen enthielten grosse, runde sehr deutliche, stark lichtbrechende Kerne mit Kernkörperchen, an einigen Stellen waren freie Kerne, welche in eine klare, feingestreifte und sehr feste Intercellularsubstanz eingebettet waren. Die gelblichen Massen im Centrum der Knoten bestanden aus Fetttropfen, granulärem Detritus und geschrumpften Zellen. Aus allen diesen Kennzeichen leitete William Fox die tuberculöse Natur der Knötchen und grauen Granulationen ab.

* * *

Der Fall der tuberculösen Ovarialerkrankung, den ich untersucht habe, betraf eine 21-jährige Handarbeiterin H. B. Diese wurde am 11. März 1881 auf die Abtheilung des Herrn Primarius Dr. Kieman in's Wiener Rudolf's-Hospital aufgenommen. Bei der Anamnese erfuhr man, dass sie seit 13 Wochen an heftiger Athemnoth, Husten und Brustschmerzen gelitten habe. In der letzten Zeit hatten sich dazu gesellt: Diarrhöe, Fieber mit Nachtschweissen, Formicationen und ziehende Schmerzen entlang der unteren Extremitäten. Menstruation seit 2 Jahren cessirt. Die Untersuchung im Krankenhause ergab ausgebreitete Dämpfung in den Lungen, in anderen Organen nichts Abnormes. Unter stetigem Collaps erfolgte der Tod am 17. März 1881. Die Section, ausgeführt von Herrn Prosector Dr. Chiari, ergab folgenden Befund: Der Kör-

per klein, gracil gebaut, blass, Schädeldecken blutarm, harte Hirnhaut gespannt. Im Praecuneus dexter ein Nuss-grosser käsiger Knoten, der deutlich seine Zusammensetzung aus kleinen käsigen Knoten erkennen lässt, und von einer Schicht eines weissen, graulichen, gleichfalls von käsigen Knötchen durchsetzten Gewebe, umgeben ist. Ganz ebenso beschaffene Knoten, nur etwas kleiner, im übrigen Gehirne vertheilt, u. z. einer an der Umbiegungsstelle der rechten unteren Stirnwindung, ein zweiter im vorderen Ende des Gyrus temporalis secundus dexter, und ein dritter in der Mitte der Markmasse des linken Stirnlappens, im letzteren die Hirnsubstanz in ausgedehntem Masse gelblich erweicht. Die linke Lunge an der Spitze, die rechte in ihrem ganzen Umfange u. z. sehr innig angewachsen, in den Verwachsungslamellen zerstreute käsige Knoten. In beiden Lungenspitzen käsige Knoten von Schwielen umschlossen, im übrigen Lungengewebe theils Gruppen Stecknadelkopf-grosser käsiger Knötchen, theils zerstreute Miliartuberkel. Die Viscera abdominalia untereinander, namentlich im oberen Bauchraume durch Bindegewebslamellen neuer Bildung verwachsen, in welche miliare und grössere käsige Tuberkel eingeschlossen sind. Die Milz auf's doppelte vergrössert und blutreich, die Leber stark fetthaltig intumescirt, in diesen beiden Organen zerstreute bis bohnengrosse Tuberkel, die in der Leber in galliger Einschmelzung sich befinden, in der Milz theilweise von einer bindegewebigen Kapsel umgeben sind. Die beiden Nieren blass, in ihnen auch einige erbsengrosse Tuberkel. Der Uterus klein, seine Schleimhaut verkäst u. z. nur im Fundus

und im Corpus Uteri; die Tuben verdickt, darmähnlich geschlängelt, hart, die Schleimhaut derselben in eine mächtige käsige Lage umgewandelt. Die Ovarien klein, mit den Tuben eng verwachsen. Im linken Ovarium ein erbsengrosser käsiger Knoten.

Die anatomische Diagnose lautete hiernach: Tuberculosis chronica cerebri, pulmonum, pleurae, peritonaei, hepatis, lienis, renum, uteri, tubarum, ovarii sinistri; Tuberculosis miliaris pulmonum et peritonaei.

Behufs Untersuchung wurde das ganze innere Genitale längere Zeit in 60-procentigem, dann in absolutem Alcohol gehärtet. Die mikroskopischen Schnitte wurden mit Boraxcarmin, mit Cochenille-Alaun und mit ammoniakalischem Carmin gefärbt. Das Ergebniss der Untersuchung war folgendes:

a) Linkes Ovarium. Dasselbe war von normaler Grösse (Fig. III), auf dem Durchschnitte, so ziemlich in der Mitte, zeigte es einen Erbsen-grossen, unregelmässig begrenzten, rundlichen käsigen Knoten, welcher augenscheinlich aus mehreren kleineren zusammengesetzt war. In der Nähe desselben erschienen mehrere kleinere fibröse Herde, s. g. Menstruationsfibrome. Es wurden durch das Ovarium zahlreiche Schnitte der Quere und der Länge nach angefertigt, u. z. sowohl durch den käsigen Knoten, als auch durch den Theil des Ovarium, der makroskopisch keine Veränderung zeigte. Bei schwacher Vergrösserung (Occ. 3. Object. 4) sah man an der Peripherie des Ovarium die Tunica fibrosa, die schwach gefärbt war, aus einem dichten streifigen Bindegewebe bestand und allmählich in das Ovarialstroma überging. Das Ovarialstroma bestand aus einem an

spindeligen Zellen sehr reichen Bindegewebe mit eingestreuten Graffschen Follikeln. In dieser mehr peripheren Schicht befanden sich die oben erwähnten Menstruationsfibrome, die sich als eine weisse ziemlich homogene fibröse Masse mit spärlichen zelligen Elementen praesentirten. Auf diese normal beschaffene Schicht des Ovarialstroma folgte eine schwächer gefärbte, lockere, ungemein gefässreiche Partie, in welcher noch hie und da Graff'sche Follikel eingestreut lagen. Man konnte deutlich unterscheiden, dass diese Partie nicht das normale Stroma darstellte, sondern ein entzündetes Gewebe, welches allmählich dichter wurde und endlich in die Käsemasse überging. Diese letztere erschien bei dieser Vergrösserung beinahe homogen feinkörnig, man konnte keine Structurverhältnisse mehr unterscheiden, nur am Rande hie und da waren einzelne schwächer gefärbte Stellen getrennt durch eine mehr körnige Substanz, so dass man hier den Eindruck bekommen konnte, als ob die ganze Masse aus solchen kleinen, circumscripten Herden entstanden wäre.

Bei starker Vergrösserung, (Occ. 3. Object. 8. vide Fig. IV.) erschien die ganze Peripherie des Ovarium aus einem welligen und streifigen Bindegewebe mit ovalen und spindeligen Kernen bestehend, darin schön entwickelte Graff'sche Follikel, in vielen noch ein Eichen. Allmählich wurden die Spindelkerne spärlicher, an ihre Stelle traten Rundzellen, lymphoide Zellen scharf contourirt, mit einem fein granulirten Inhalt. Nach und nach schwand das Ovarialstroma vollständig, und wurde durch eine dicht infiltrirte, ungemein gefässreiche Zone ersetzt, die Gefässe waren alle dilatirt, die Grund-

substanz kaum sichtbar, leicht streifig. Ausser den Rundzellen konnte man stellenweise Zellen mit einem grossen Protoplasmakörper sehen, die einen oder zwei Kerne enthielten (s. g. epitheloide Zellen) sie waren ganz besonders in der Uebergangsstelle des Rundzelleninfiltrates zur Käsemasse zu finden.

Gegen die Mitte des Ovariums wurden die zelligen Elemente zahlreicher, unregelmässiger, und das ganze Infiltrat ging in eine fast homogene Masse über, in der man keine zelligen Elemente mehr unterscheiden konnte, sondern nur feinkörnigen Detritus und hie und da eckige Schollen. Nur in einem einzigen Praeparate habe ich eine wohlentwickelte Riesenzelle aufgefunden, u. z. mitten in der käsigen Masse. Es ist sehr wahrscheinlich, dass die anderen in dem Verkäsungsprocesse untergegangen waren.

Die Menstruationsfibrome erschienen bei dieser Vergrösserung als eine homogene dichte Masse mit radiär geordneten grossen, ovalen, Kernen.

Es ist mir zwar nicht gelungen an irgend einem der Präparate deutliche miliare Tuberkelknötchen nachzuweisen, ich konnte aber in der infiltrirten Partie einzelne mehr umschriebene, zum Theil schon verkäste Stellen unterscheiden, und auch die Käsemasse selbst war nicht gleichmässig, sondern zeigte rundliche Centren, wo die Verkäsung viel deutlicher vorgeschritten war, als in der Nachbarschaft, so dass ich mich der Meinung nicht erwehren konnte, dass die ganze Partie ursprünglich doch aus getrennten Knötchen bestanden hatte, die nach und nach confluirt waren.

b) Tuben. Die Muscularis derselben war verdickt,

das submucöse Stratum bedeutend verbreitert, kernreich, ebenso die Falten der Schleimhaut, welche an ihrer inneren Oberfläche in eine feingranulirte Käsemasse übergingen. Das ganze Lumen der Tuba bis zu den Schleimhautfalten und in die Intervallen derselben war mit dieser Masse ausgefüllt. — Bei starker Vergrösserung (Occ. 3 Object 8) konnte man an der Peripherie der Tuba die nur wenig veränderte Muscularis, weiter gegen die Mucosa eine massenhafte Rundzelleninfiltration mit Schwund des ursprünglichen Gewebes sehen. Im submucösen Stratum und gegen die Spitzen der Falten begann die Verkäsung, und wie gesagt füllte eine trockene, aus körnigem Detritus und geschrumpften Zellen bestehende Masse das ganze erweiterte Lumen der Tuba aus.

Das Epithel der Mucosa war ganz geschwunden, überhaupt war von der Schleimhaut nichts zu sehen, sie war durch das Rundzelleninfiltrat und die verkäste Masse ersetzt. In dem Infiltrate lagen zahlreiche Riesenzellen von der gewöhnlichen Form mit vielen randständigen Kernen, Gefässe waren in der Rundzellenmasse nicht vorhanden nur in der Muscularis, aber auch hier spärlich.

c) Uterus. An der Stelle der Schleimhaut fand sich ein ähnlicher Detritus wie in den Tuben, gegen das Parenchym des Uterus wurden die zelligen Elemente deutlicher, rund, scharf contourirt, und man sah an der zelligen Masse angrenzend ein Rundzelleninfiltrat mit Durchschnitten von einzelnen Drüsenschläuchen mit ziemlich gut erhaltenem Drüsenepithel. Noch tiefer gegen das Parenchym kam die normale Utersubstanz

mit parallel geordneten Spindelkernen zum Vorschein und zwischen den Faserzügen der Uterusmuskulatur waren noch massenhafte Rundzellen, welche erst tiefer vollständig verschwanden.

Wir haben also sowohl im Ovarium als auch in den Eileitern und im Uterus eine ausgebreitete Verkäsung, und in der Nachbarschaft der verkästen Massen ein entzündliches infiltrirtes Gewebe. Das der Process wirklich ein tuberkulöser war, darüber kann wohl kein Zweifel obwalten. Schon die Coincidenz mit der Tuberculose im Gehirne in den Lungen, in Leber, Milz, Niere, Peritonaeum spricht dafür. Aber auch die histologische Untersuchung liefert den Beweis. Ueberall sehen wir eine diffuse entzündliche Infiltration, hie und da mit Riesenzellen und überall dieselbe Erscheinung der Verkäsung. Der Mangel deutlich ausgesprochener Miliartuberkel beweist nichts dagegen, wir haben es eben mit einer sogenannten tuberculösen Infiltration zu thun, welche sich von einer gewöhnlichen, nicht tuberculösen Entzündung anatomisch eben nur dadurch unterscheidet, dass ihre Producte rasch in Verkäsung übergehen. — Dieser Fall zeigt deutlich, wie unstatthaft es ist, die Tuberculose nur dort zu diagnosticiren, wo miliare Knötchen sich finden, denn dann müssten wir eine ganze Reihe von Erscheinungen als Krankheiten sui generis auffassen, die augenscheinlich nur Glieder eines und desselben Processes, nämlich des tuberculösen darstellen. — In dieser Richtung hat sich unter anderen Autoren in der letzten Zeit auch Orth[1]) ausgesprochen.

[1]) Zur Frage nach der Beziehung der s. g. Miliartuberculose und der Tuberculose überhaupt zur Lungenschwindsucht. Berliner Klin. Wochenschrift 1881. Nr. 42.

der durch Fütterung und Impfung der Kaninchen mit tuberculösem Eiter, sowohl miliare Tuberculose, als auch ausgebreitete Verkäsung und Cavernenbildung erzeugen konnte. Für ihn sind beide Processe, der der miliaren Knötchenbildung und der verkäsenden Entzündung identisch, der Unterschied ist nur ein anatomischer, und das Fehlen der Tuberkelknötchen spricht nicht unbedingt für das Fehlen der Tuberculose.

Zu demselben Resultate, wenn auch auf einem anderen Wege, ist auch Dr. W. Councilman[1]) gelangt, der bei sorgfältiger mikroskopischer Untersuchung einer sehr grossen Menge von tuberculös erkrankten Organen ebenso häufig diffuse Infiltration mit Riesenzellen, Verkäsung und fibröser Degeneration als auch miliare Knötchen gefunden hatte.

Wenn man nun zum Schlusse nach der klinischen Bedeutung der Ovarialtuberculose fragt, so muss man sagen, dass diese bei hochgradiger Entwickelung der Tuberculose anderer Organe, besonders der Lungen, und bei der Unmöglichkeit sie zu diagnosticiren, klinisch von gar keinem Belange ist. Was übrigens die Conceptionsfähigkeit anbetrifft, so dürfte sie bei der grossen Menge wohlerhaltener Follikel bis zu allerletzt nicht unbedingt ausgeschlossen werden.

---

1. Zur Histologie der Tuberculose von Dr. Wiliam Councilmann, Wien 1881. Braumüller.

Thesen.

1. Zur Diagnose der Tuberculose sind weder Tuberkelknötchen, noch Riesenzellen erforderlich.
2. Die Trennung der Scrophulose von der Tuberculose lässt sich weder klinisch noch anatomisch aufrecht erhalten.
3. Die Entstehung der Riesenzellen kann man nicht nach einem einzigen Modus erklären.
4. Die Tuberculose kann heilen.
5. Die Nachschübe der Tuberculose hängen sehr oft mit Verschlimmerung der Lebensweise zusammen.
6. Die medicamentöse Behandlung der Geschwülste hat eine grosse Zukunft.

Erklärung der Abbildungen.

Fig. I. Das tuberculöse Ulcus an der Portio vaginalis in natürlicher Grösse.

a. labium anterius,
b. labium posterius,
c. vagina.

Fig. II. Ein Durchschnitt durch dasselbe. Occ. 1. Objct. 3. (Reichert.)

a. Riesenzelle.
b. Miliare Tuberkel.

Fig. III. Durchschnitt durch das linke Ovarium in natürlicher Grösse.

a. Tuberkelknoten.

Fig. IV. Schnitt durch den Tuberkelknoten und das angrenzende Gewebe. Occ. 3. Objct. 8. (Reichert.)

a. Käsemasse,
b. infiltrirte Partie,
c. normales Ovarialstroma.

Fig. I.

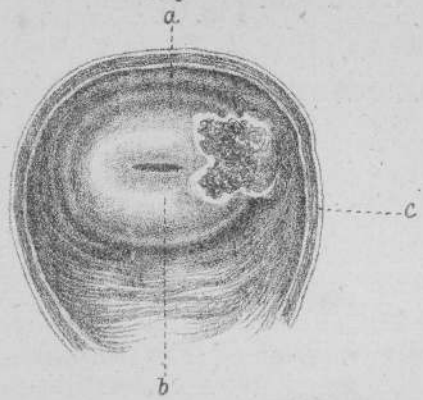

Fig. II.

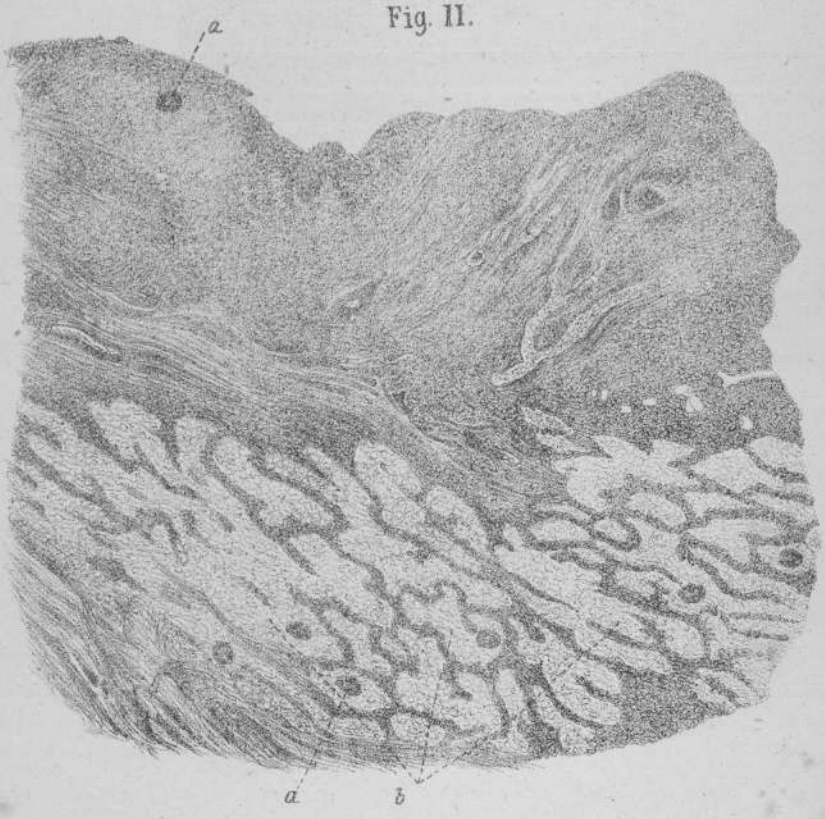

Fig. III.

Fig. IV.

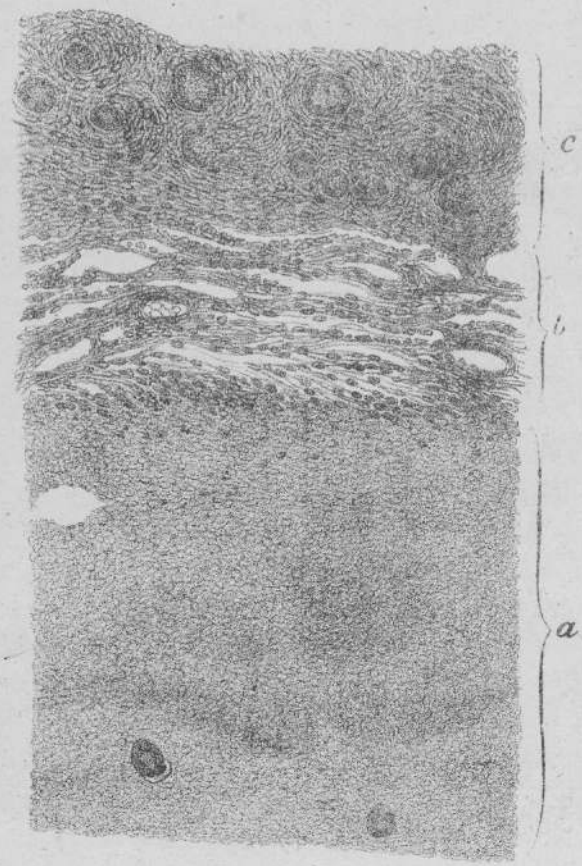

Lith. v. H. Laakmann, Dorpat.

10539