



ZUR  
 PATHOLOGIE UND THERAPIE  
 DES  
**CARCINOMA UTERI**  
 NEBST  
 CASUISTISCHEN BEITRÄGEN.

INAUGURAL-DISSERTATION

ZUR  
 ERLANGUNG DER DOCTORWÜRDE

IN DER  
 MEDICIN, CHIRURGIE UND GEBURTSHÜLFE.

WELCHE  
 NEBST BEIGEFÜGTEN THESEN

MIT ZUSTIMMUNG DER HOHEN MEDICINISCHEN FACULTÄT  
 DER UNIVERSITÄT GREIFSWALD

AM DONNERSTAG, DEN 17. MÄRZ 1887,  
 MITTAGS 12 UHR.

ÖFFENTLICH VERTEIDIGEN WIRD

**LEOPOLD FLICHTER**


PRACT. ARZT  
 AUS SCHLESSEN.



OPONENTEN:  
 DR. MED. SCHÄFER.  
 DRD. MED. ARENDT.  
 CAND. MED. MAY.



GREIFSWALD.  
 DRUCK VON CARL SELL.  
 1887.



DEM ANDENKEN  
SEINES VERSTORBENEN VÄTERS

IN LIEBE UND DANKBARKEIT

GEWIDMET

VOM

VERFASSER.

Als einer der kräftigsten Sprösslinge am fruchttragenden Baume der modernen Chirurgie hat sich die operative Gynaekologie zu noch vor wenigen Decennien ungeahnter Blüte entfaltet. Dank den grossen Fortschritten, die in den letzten Jahrzehnten auf dem Gebiete der pathologisch-anatomischen Kenntnis der Erkrankungen der weiblichen Sexualorgane gemacht wurden, den Verbesserungen und bahnbrechenden Neuerungen auf operativ-technischem Gebiete und vor allem Dank der Einführung der aseptischen und antiseptischen Methode in die moderne Wundbehandlung sind die Grenzen der operativen Bethätigung des Gynaekologen so weit hinausgerückt, dass er früher für unheilbar gehaltene Schäden in einer grossen Zahl von Fällen radical und sicher auszutilgen, wenn diese Schäden schon inveterirt, ihrem Verlauf wenigstens milder zu gestalten vermag.

Dies gilt auch insbesondere für das furchtbarste der Frauenleiden — den Krebs der Gebärmutter. Obwohl von den Laien und älteren Aerzten als Ausbund einer unheilbaren Krankheit angesehen, ist doch das Carcinoma Uteri wie jedes andere Carcinom heilbar, sofern wir im Stande sind, es mit Stumpf und Stiel

auszurotten. Bevor ich jedoch zur Schilderung der Methoden übergehe, mit welchen wir heutzutage dem Carcinoma Uteri zu Leibe gehen, dürfte es angemessen sein, in Kürze zu skizziren, wie weit unsere pathologisch-anatomische Kenntniss dieser Erkrankung gediehen. Es erscheint dies um so notwendiger, als, wie sich ergeben wird, wir hierdurch bedeutungsvolle Fingerzeige für unser operatives Handeln gewinnen.

Die Frage nach der Histiogenese des Krebses im allgemeinen ist auch heute noch so dunkel, wie sie es vor Jahren gewesen. Unvermittelt stehen sich die Anhänger der beiden am meisten vertretenen Theorien gegenüber — Namen von gutem Klange, Forscher ersten Ranges! Auf der einen Seite *Virchow*, *E. Wagner* u. a., die daran festhalten, dass die Krebszellen, mögen sie nun mehr dem Typus der Epithel- oder der Drüsenzellen nahestehen, aus den fixen Bindegewebszellen hervorgehen — auf der anderen *Tiersch*, *Waldeyer*, *Billroth*, *Klebs* u. a., die der „miasmatischen Bindegewebsinfection“ gegenüber den Satz vertreten: „Die Epithelzelle stammt nur von der Epithelzelle; das Carcinom entsteht durch atypische Wucherung epithelialer Zellen, ist eine epitheliale Neubildung, welche die physiologischen Gewebsgrenzen durchbricht“.

Dieselbe Divergenz der Ansichten finden wir bei der Forschung nach dem Ausgangspunkt des

Carcinoma Uteri wieder. Klebs<sup>1)</sup> z. B., ein Vertreter der „legitimen Succession der Zellen“, lässt dasselbe stets aus dem Epithel der Drüsen oder aus „abgeschnürten Drüsenresten“ hervorgehen. Er teilt das Carcinom der Cervix, das hier vorzugsweise in Betracht kommt, ein in:

1. Das flache Cancroid der Cervix, von dem Uebergangsepithel des äusseren Muttermundes ausgehend.

2. Die cancroide Papillärgeschwulst, welche durch Wucherung des verdickten Epithelüberzuges an der vaginalen Oberfläche der Portio entsteht.

3. Das eigentliche Carcinom der Cervix, das als knollige Einlagerung unter der intacten Schleimhaut auftritt und erst später gegen die Oberfläche vorrückend nekrotisch zerfällt. Auch diese Form führt Klebs auf einen epithelialen Ursprung zurück und lässt sie aus „abgeschnürten Cervicaldrüsen“ hervorgehen.

Es wäre also diese Interpretation im Sinne der Cohnheim'schen Geschwulsttheorie von den „verirrten Keimen“ aufzufassen, und so wenig sich dieselbe auch für die genetische Erklärung aller Geschwülste eignet, so plausibel erscheint sie mir im vorliegenden Falle zur Wahrung der einheitlichen Histiogenese des Krebses. Man kann sich den Vorgang analog dem der Entstehung der Graaf'schen Follikel aus dem Waldeyer'schen Keimepithel durch Einsenkung in schlauchförmige Vertiefungen der Ova-

rialoberfläche und Abschnürung der so gebildeten Drüsen durch das wuchernde Ovarialstroma denken. Nur das in letzterem Falle die beginnende Pubertät zu einem Wachstum des normal angelegten Keimes in Gestalt der wuchernden Granulosazellen, in ersterem die Menopause d. i. die aufhörende Pubertät zu einem Wachstum des verirrten Keimes in Form der Krebsnester Anlass giebt. Was im ersten Falle die Regel, ist im zweiten die Ausnahme — was im ersten typisch, erfolgt im zweiten atypisch.

Zu einer wesentlich abweichenden Anschauung sind auf Grund eingehender Studien C. Ruge und J. Veit<sup>5)</sup> gekommen. Diese Forscher nehmen an, dass die Carcinomzellen in der Mehrzahl der Fälle sich aus den „gereizten Bindegewebszellen“ unter dem intacten Epithel entwickeln und nur in einer kleineren Reihe von Fällen auch aus den Drüsenepithelien, nicht aber aus den normalen sondern aus den adenomatös gewucherten.

Letzterem Nachweis messen sie mit Recht eine bedeutende Tragweite in der Prophylaxe und Therapie des Carcinoma Uteri bei. Die sogenannten „Erosionen“ d. h. Wucherungen der Cylinderzellen und Drüsen des Cervicalcanals über den äusseren Muttermund hinaus auf die vaginale Oberfläche der Portio und das „diffuse Adenom“ des Corpus sehen sie als äusserst suspecte und zur malignen Degeneration neigende Neubildungen an, da sie imstande waren, in einer Reihe von Fällen den directen Ueber-

gang derselben in wirkliches Carcinom nachzuweisen. Ich habe mich selbst von dieser Thatsache an der Hand einer Reihe von Praeparaten, die Herr Dr. Veit in seiner Poliklinik in Berlin demonstirte, überzeugen können. Besonders deutlich waren die Uebergänge des Adenoma corporis in echtes Carcinom zu erkennen.

Ruge und Veit ziehen aus ihren Beobachtungen den practischen Schluss <sup>2)</sup>, dass „die methodisch geübte Excision von Stücken aus der Portio als das wichtigste Erkennungsmittel für alle malignen Vorgänge der Vaginalportion in die Diagnostik der Gynaekologie eingeführt werden müsse“.

Für das Adenom genügt es sogar, durch Ausschaben mit dem scharfen Löffel gewonnene Stücke der mikroskopischen Untersuchung zu unterwerfen.

Schröder <sup>2)</sup>, der sich mit den Anschauungen der beiden genannten Autoren identificirt, unterscheidet:

1. Das Carcinoma corporis geht meist von den Utriculardrüsen aus, in selteneren Fällen vom Bindegewebe als circumscripter Tumor, der sich vorzugsweise peripher nach dem Peritoneum zu verbreitet.

2. Das Carcinom der Ceruix kann ebenfalls einen doppelten Ursprung, einen glandulären und einen bindegewebigen haben. Erstere Form, die häufigere, hat Tendenz, sich nach der Corpusschleimhaut und dem paracervicalen Gewebe auszudehnen und nur spät oder garnicht das Orificium externum

zu überschreiten — letztere, die seltenere, in den Cervicalcanal oder an der äusseren Fläche der Portio durchzubrechen.

3. Der Krebs der Portio kann sich aus den schon erwähnten Erosionen oder als Bindegewebskrebs in den sogenannten „Blumenkohlgewächsen“ entwickeln und hat sehr geringe Neigung zur Weiterverbreitung auf den Cervix dagegen sehr grosse zur Ausbreitung auf das Scheidengewölbe.

Eigentümlich ist dem Carcinoma Uteri, dass es wie das des Penis längere Zeit einen gewissen localen Charakter bewahrt, bei weitem nicht die ausgesprochene Tendenz hat, schon frühzeitig Metastasen zu machen wie z. B. das Carcinoma ventriculi. Man könnte also versucht sein, vom rein anatomischen Standpunkte das Carcinoma Uteri unter die gutartigen Formen des Carcinoms zu zählen. Und doch kommt ihm klinisch ein hoher Grad der Malignität zu, weil es durch das continuirliche Fortschreiten auf seine Nachbarorgane, auf Blase, Ureteren und Rectum zu den scheusslichsten Folgezuständen führt, die überhaupt vorkommen, zu Blutung und Jauchung mit dem bekannten „aashaften“ Gestank, welche die Patientinnen für ihre Umgebung und sich selbst unerträglich machen — ganz zu schweigen von den Schmerzen, der zunehmenden Cachexie und dem ganzen Heer der übrigen Symptome.

Solchen Ausgängen vorzubeugen oder sie doch wenigstens thunlichst hintenzuhalten, ist die dankes-

werte Aufgabe einer energischen und wenn irgend möglich radicalen Therapie.

Vom therapeutischen Gesichtspunkte muss man 2 Formen des Uteruscarcinoms unterscheiden: „operable“ und „inoperable“. Nur die ersteren sollen uns hier beschäftigen.

Welcher Art nun der Eingriff bei diesen „operablen“ Gebärmutterkrebsen sein soll, darüber wogt der Kampf noch hin und her, und es lässt sich zur Zeit noch nicht feststellen, auf welche Seite sich der endliche Sieg neigen wird.

Zwei Gesichtspunkte sind es, von denen wir uns bei der Kritik der Methoden leiten lassen müssen: Wir müssen uns fragen: Welche Methode

1 giebt die beste Garantie einer radicalen und dauernden Heilung?

2. weist die geringste Mortalität auf?

Ich sehe von vornherein ab von der Besprechung aller derjenigen Methoden, welche dem Uebel nicht mit dem Messer sondern mit Aetzmitteln, dem Ecraseur oder Ferrum candens zu Leibe gehen. Sie gehören in die Rumpelkammer der Medicin. Ja sie sind als eminent verderblich zu bezeichnen, da sie nur dazu dienen können, in noch operablen wenn auch vorgeschrittenen Fällen, wie sie sich oft dem Arzte präsentiren, die Patientinnen so lange hinzuhalten, bis der äusserste Termin der Heilzeit verabsäumt, während sie nicht die geringste Garantie einer Radicalheilung bieten.

Von den blutigen Operationen kommen in Betracht:

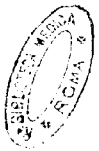1. Die infravaginale Amputation der Portio, bei der die Anwendung des Messers der galvanokaustischen Schlinge vorzuziehen ist, weil man mit derselben Höhe und Ausdehnung der Excision besser in seiner Gewalt hat, weil man ferner glatte Wundränder erhält, deren sorgfältige Naht die Blutung am sichersten stillt und zugleich eine Heilung „per primam“ ermöglicht. Die Blutung während der Operation kann man, wenn es auf Bluterspannis ankommt, durch prophylactische Umsteckung der mutmasslichen Eintrittsstelle der Aa. uterinae vom Scheidengewölbe aus oder durch Umschnüren der Portio mittels eines hinter zwei kreuzweis durch dieselbe gestossenen Lanzennadeln gelegten elastischen Schlauches auf ein Minimum beschränken. Man operirt an dem mittels Muzeux'schen Hakenzangen womöglich bis vor die Vulva herabgezogenen Uterus entweder nach Hegar, der die trichterförmige Excision macht, oder indem man nach Schröder<sup>2)</sup> „nach ausgiebiger Spaltung der Cervix jede Lippe für sich keilförmig excidirt, soweit es die Ausdehnung der Degeneration erfordert.“

2. Die supravaginale Amputation der Cervix nach Schröder. Der Uterus wird mittels Museux'scher Zangen „prolabirt“, durch das Scheidengewölbe beiderseits eine Umsteckungsnaht gelegt, welche die Aa. uterinae comprimirt, die Portio mindestens 1 cm

nach aussen von der Neubildung umschnitten, die Cervix stumpf aus ihrer Umgebung herauspräparirt und mittels zweischneidigen Messers erst vorn, dann hinten durchschnitten, eine eventuelle Peritonealwunde sofort genäht, endlich die Scheidenschleimhaut durch tiefgreifende Nähte vorn und hinten mit der entsprechenden Lippe des Uterusstumpfes vereinigt.

3. Die supravaginale Amputation des Uterus nach Schröder. Es wird der Bauchschnitt gemacht, der Uterus nach oben angezogen, die beiden seitlichen Anhänge zwischen doppelten Ligaturen durchschnitten, ein Gummischlauch möglichst tief über die Cervix gelegt, die Cervix durchschnitten, der Stumpf vernäht und versenkt.

4. Die Freund'sche Totalexstirpation des Uterus †) Nach sorgfältiger Auskratzung der zerfallenen Carcinommassen und penibler Desinfection des ganzen Operationsterrains wird der Bauchschnitt gemacht, der Uterus mit einem besonderen Instrumente hervorgezogen, seine gespannten Anhänge in 3 Parteen beiderseits unterbunden, so dass die unterste der Ligaturen das Scheidengewölbe mitumfasst. Hierauf wird das Peritoneum des vorderen Douglas durchschnitten, der Uterus stumpf von der Blase abpräparirt und das vordre Scheidengewölbe durchschnitten; in ähnlicher Weise auch das hintere. Alsdann werden die Ligg. lata zwischen den Ligaturen und den freien Uterusrändern durchschnitten, und so der Uterus aus seinen Verbindungen voll-



ständig herausgelöst. Die noch spritzenden Gefäße werden unterbunden oder umstochen. Der zwischen Blase und Mastdarm entstandene klaffende Spalt wird durch „Ligatures perdues“ vereinigt, und nach sorgfältiger Peritonealtoilette die Bauchhöhle geschlossen.

5. Die vaginale Totalexstirpation des Uterus. Für dieselbe hat sich bisher keine feststehende Methode herausgebildet. Schröder<sup>2)</sup> empfiehlt folgendes Verfahren: „Nachdem die Scheide freigelegt und die Portio heruntergezogen, wird das Scheidengewölbe rings umschnitten. Sodann wird die Blase mit dem Finger vollständig vom Uterus abgelöst, und das Peritoneum des Douglas'schen Raumes breit aufgeschnitten. Durch diesen Schnitt wird der künstlich retroflectirte Uterus mit Finger oder Muzeux'scher Hakenzange in die Scheide hineingezogen, und jetzt unter Leitung des in die Bauchhöhle eingeführten Fingers auch das Peritoneum der Excavatio vesico-uterina durchschnitten. Der Uterus ist dann vorn und hinten frei und lässt sich nach Durchtrennung der beiden seitlichen Anhänge total entfernen. Bei dieser Trennung handelt es sich wesentlich darum, die Blutung zu vermeiden; am leichtesten gelingt das, wenn man zwischen Doppel-ligaturen hart an der Uteruskante die Trennung vornimmt und sorgfältig darauf achtet, dass man jedes durchschnitene Gefäß sofort mittels des Schiebers fast und für sich unterbindet. Wenn es gut ausführbar ist, so entfernt man die Tuben und

Ovarien mit. Die grosse zurückbleibende Wunde behandelt man wohl am besten, indem man ein dickes Drainrohr einlegt.“

Alle die Modificationen dieses Verfahrens durchzugehen, würde die Grenzen dieser Arbeit überschreiten. Nur einige wichtige mögen Erwähnung finden. So können bei sehr enger, virginaler oder senil involvirter Scheide Längsspaltungen der Scheidenwand sowie seitliche Incisionen in den Damm notwendig werden.

Zum Herabziehen des Uterus hat Brenneke<sup>8)</sup> seine „Uterusklammer“ empfohlen, deren Branchen an der Innenfläche des Uteruskörpers ihren Halt finden. Es soll durch dies Instrument das lästige Ausreissen der Hakenzangen aus der brüchigen Cervix vermieden werden. Ich will hier gleich erwähnen, dass sich die „Uterusklammer“ in dem ersten der beiden unten veröffentlichten Fälle als sehr brauchbar erwiesen, dass aber in dem zweiten von einer Anwendung derselben wegen zu grosser Enge des Cervicalcanals Abstand genommen werden musste.

Sehr verschieden ist die Stellung der Autoren zur Peritonealnaht. Schröder<sup>2)</sup> näht das Peritoneum und selbst die Scheide unter Eversion der Ligamentstümpfe zusammen und lässt nur in der Mitte eine Lücke für einen Drain. Martin<sup>3)</sup> legt stets noch ein Drainrohr mit obrem Querbalken ein. Fritsch und Olshausen<sup>14)</sup> lassen

die Peritonealwunde ganz offen und erzielen eine zweckmässige Drainage durch Einlegen von Jodoformgaze in die Scheide, ein Verfahren, das sich auch Herrn Geheimrat P e r n i c e in den beiden schon erwähnten Fällen als durchaus zweckmässig erwiesen. An Stelle der Jodoformgaze empfiehlt B r e n n e k e<sup>5)</sup> einen Jodoform-Glycerinwattetampon, indem er dem Glycerin eine besondere secretaufsaugende Wirkung zuschreibt.

Ich gehe nun von dieser kurzen Schilderung der Methoden zur kritischen Beleuchtung ihres Wertes über. Dem obersten chirurgischen Grundsatzes gemäss: „Das Risiko einer Operation soll im Verhältnis stehen zu der Grösse des erstrebten Heilerfolges.“ werde ich mich nicht scheuen, einer gefährlicheren Methode den Vorzug zu geben, wenn es sich herausstellen wird, dass sie grössere Garantie für eine Radicalheilung bietet.

Nur wenige Autoren dürfte es noch geben, die den Krebs der Gebärmutter für eine unheilbare Krankheit halten und deshalb jeden anderen als palliativen Eingriff, weil gefährlich, für contraindicirt halten. Beträgt doch nach einer Statistik von Hofmeier<sup>6)</sup> die Mortalität bei den jetzt üblichen Methoden nicht mehr als 11,6%, und diese Zahl wird mit der Vervollkommnung der Methoden stetig um ein beträchtliches herabgedrückt. So sind in der Berliner Frauenklinik<sup>7)</sup> die letzten 100 Radicaloperationen

wegen Carcinoms mit nur 5 Todesfällen, die letzten 64 aber ohne Todesfall verlaufen!

Schlimmer freilich steht es mit der Aussicht auf Radicalheilung und doch besitzen wir bereits eine grosse Zahl sicher constatirter Fälle derselben.

Nun stellt sich aber die Mortalität und Recidivität bei den verschiedenen Methoden als sehr verschieden heraus.

So ist die Freund'sche Operation, so geistvoll sie ersonnen und so kühn sie erdacht war, wegen ihrer enormen Lebensgefahr und der Häufigkeit des Recidivs nach einem kurzen Aufschwung fast ganz ausser Gebrauch gekommen. Nach einer Zusammenstellung von H e g a r und K a l e n b a c h <sup>14)</sup> verliefen 119 Operationen mit 86 Todesfällen = 67,2%, und diese Zahlen „lauten eher zu günstig, da kaum ein glücklicher Fall verschwiegen. Von den Ueberlebenden ist unseres Wissens nur eine von F r e u n d 1878 Operirte dauernd geheilt. Bei allen übrigen traten über kurz oder lang Recidive auf.“ Die Freund'sche Methode von S c h r ö d e r noch in den Fällen empfohlen, wo das Carcinom die Innenfläche des Uterus vom äusseren Muttermunde bis in den Fundus hinein einnimmt, erübrigt sich jetzt um so mehr, als wir in der totalen Exstirpation per vaginam, wie wir noch sehen werden, eine viel sicherere Methode besitzen.

Ebenso kann die Amputatio uteri supravaginalis durch Laparatomie in der beschränkten Zahl der

Fälle, in denen man sie überhaupt indicirt halten könnte, durch die vaginale Totalexstirpation ersetzt werden. Schröder hält sie für angezeigt in den Fällen von Corpuscarcinom, wo die Erkrankung den inneren Muttermund überschritten. Nichts dürfte aber schwieriger sein, als dies vor der Operation mit Bestimmtheit festzustellen. Schröder meint zwar, wenn dabei nicht tief im Gesunden operirt sei, könne man den Cervix noch trichterförmig ausschneiden. Doch scheint es mir nicht möglich, während der Operation ohne zeitraubende Untersuchung (und auch dann vielleicht noch nicht!) die Grenzen der Krebswucherung so genau zu erkennen, dass man im Vertrauen hierauf einen relativ so gefährlichen Eingriff wagen darf. Denn von 13 so Operirten verlor Schröder 4 = 30 %. So dürfte sich diese Methode wohl auf die Fälle beschränken, in welchen der Uterus durch ein interstitielles Carcinom so vergrößert ist, dass seine Entfernung per vaginam nicht möglich ist — ein gewiss sehr seltenes Vorkommnis. Noch viel seltener aber dürfte die narbige oder senil involvirte Scheide bei nicht vergrößertem Uterus eine Contraindication gegen die vaginale Exstirpation abgeben. Mit Recht betont Veit<sup>12)</sup>: „Alle Einrisse und Einschnitte sind hier weniger bedenklich als die Gefahren, die doch der Laparatomie gerade infolge des Austrittes septischen Inhaltes des Uterus innewohnen können. Ich ziehe trotz dieser Schwierigkeit die vaginale Exstirpation vor“. Veit führt dann 7 Fälle von Corpuscarci-

nom an, von denen er 3 durch Laparatomie operirt mit einem, 4 per vaginam mit keinem Todesfall.

Wir sehen es spitzt sich durch Einschränkung die Frage nach der Art der operativen Hilfeleistung bei Carcinoma Uteri immer mehr dahin zu: Totale Vaginalexstirpation oder supravaginale Amputation der Cervix? Denn die technisch leicht ausführbare und ungefährliche infravaginale Amputation der Cervix dürfte wohl nur in den wenigen Fällen von Cancroid der Portio in Betracht kommen, wo man so glücklich ist, das Leiden in seinem Beginn zu entdecken. Solange aber, wie dies leider fast ausnahmslos noch der Fall ist, die Patientinnen sich in einem bereits vorgeführten Stadium der Krankheit dem Arzte praesentiren, wird derselbe eine eingreifendere Therapie befolgen müsse.

Die Frage nun, ob Partial- oder Totalexstirpation per vaginam ist noch in Klärung begriffen, und die Meinungen der Autoren gehen nicht wenig auseinander. Insbesondere wollen Schröder und Hofmeier die Indicationen für die Totalexstirpation zu Gunsten der Amputation des Cervix eingeschränkt wissen: Schröder sagt: „Beim Cervixcarcinom wird man natürlich in den sehr seltenen Fällen, in denen man ein beginnendes Carcinom der Vaginalportion entdeckt, nur die Portio amputiren. Ist das Scheidengewölbe oder der obere Teil der Cervix mitergriffen, so handelt es sich zunächst um die Frage, ob man sich mit der supravaginalen Am-

putation begnügen kann, oder ob man den Uterus total entfernen muss. Freund plaidirt, gestützt auf 2 Fälle, in denen bei nicht sehr weit vorgeschrittenem Cervixcarcinom auch in der Körper-schleimhaut sich ein Krebsknoten fand, lebhaft für die Ausführung der Totalexstirpation. Nach meiner Ansicht muss man hier unterscheiden. Bei dem Cancroid der Portio, welches fast nie den Cervix in die Höhe geht, kann man sich getrost mit der supravaginalen Excision begnügen, bei dem Carcinom der Cervixwand nur dann, wenn man bestimmt fühlen kann, dass der Uterus weich und nicht vergrößert ist. Ist das Carcinom aber von der Cervixschleimhaut ausgegangen, so handelt man vielleicht stets am besten, wenn man den ganzen Uterus herausnimmt.“

Das Gros der Autoren hat gegen diese Auffassung Stellung genommen. Die einen, wie Ohlshausen halten in zweifelhaften Fällen, und das ist doch die überwiegende Mehrzahl, die Totalexstirpation immer für die richtigere; die anderen wie Martin<sup>13)</sup>, Brenneke<sup>8)</sup>, Staudé<sup>12)</sup> empfehlen dieselbe bei jedem Fall von Carcinom der Portio (die ganz frischen Fälle kommen dabei nicht in Betracht) und der Cervix auszuführen.

Lassen wir die Statistik sprechen.

In seiner neuesten Zusammenstellung führt Hofmeier<sup>9)</sup> auf:

74 Totalexstirpationen mit 16,2% Todesfällen,  
136 partielle Operationen mit 7,4% Todesfällen.

Hiernach könnte es scheinen, als ob die partielle Operation ein beträchtlich schonenderer und lebenssicherer Eingriff wäre als die Totalexstirpation. Ich eigne mir aber hierbei ganz die Ansicht Brenneke's<sup>8)</sup> an, der noch unter Benutzung der im Jahre 1884 von Hofmeier veröffentlichten Zahlen (26 % resp. 12,3%) sagt: „Wenn man bedenkt, dass die zur Cervixamputation geeignet erscheinenden Fälle im grossen Ganzen wohl immer die günstigeren und derartige sind, dass sie einer Totalexstirpation am wenigsten technische Schwierigkeiten in den Weg gestellt haben würden, so muss eine Mortalität von 123% (resp. 7,4%) bei ihnen als relativ hoch imponiren, und dürfte die Annahme berechtigt sein, dass die vaginale Totalexstirpation in diesen Fällen kaum eine höhere Mortalität ergeben haben würde. Ist aber die unmittelbare Gefahr bei beiden Operationen eine annähernd gleiche, so wird man sich im Interesse der Kranken zu dem Verfahren entscheiden müssen, das die sicherste Gewähr einer dauernden Heilung liefert — und das ist denn doch die Totalexstirpation“. Zugleich veröffentlicht Brenneke 18 Fälle von Totalexstirpationen ohne einen Todesfall. Mit demselben günstigen Erfolg hat Staudé 20 Totalexstirpationen ausgeführt.

Sehr auffallend ist weiter das von Hofmeier<sup>9)</sup> angegebene Verhältnis der Heilungsdauer von über 1 Jahr. Sie beträgt bei den Totalexstirpationen für 1 Jahr 63% und sinkt dann rapide, so dass

sie für 4 Jahre 0 % beträgt; dagegen fällt der Procentsatz der Heilungen bei den partiellen Operationen für die gleiche Zeitdauer nur von 51 % bis auf 41,3%. Der Grund für diese scheinbar so sehr zu Ungunsten der totalen Exstirpationen sprechenden Thatsache liegt zweifellos daran, dass es sich, wie schon oben erwähnt, bei der letzteren Methode um die vorgeschritteneren und bösartigeren Fälle gehandelt haben muss. Denn es ist doch schlechterdings nicht einzusehen, wie die radicalere Operation, bei der doch ein gutes Quantum mehr wie bei der partiellen entfernt wird, zwar bis zum ersten Jahre mehr aber nach dem selten so verblüffend weniger Chancen für Heilung bieten sollte.

Ganz anders verhält sich daher auch die Statistik Martins<sup>13)</sup>. Er hat nach 6jähriger Beobachtung unter 44 glücklich ausgeführten Totalexstirpationen für 5 Jahre ein definitives Heilresultat von 70,3 % aufzuweisen. Dagegen hat er bei der von ihm jetzt ganz verlassenen Amputatio cervicis supravaginalis von sehr ungünstigen Erfolgen zu berichten<sup>3)</sup>: „Von 23 so Operirten sind mir 2 auf anfangs je 1 Jahr befreit geblieben, um dann in rascher Folge der Erkrankung zu unterliegen, so oft ich auch bei beginnendem Recidiv ausgiebig ausgeschnitten und zerstört habe.“

Das Ergebnis dieser Betrachtungen lässt sich also dahin zusammenfassen, dass ausser in den wenigen Fällen von noch nicht vorgeschrittenem

Carcinom des Portio, wo eine supravaginale Amputation sichere Aussicht auf dauernde Heilung bietet, in allen übrigen operablen Fällen des Carcinoma Cervicis die vaginale Totalexstirpation unbedingt den Vorzug vor jeder anderen Methode verdient.

Bei Carcinom des Corpus dürfte man gleichfalls in der Mehrzahl der Fälle mit der Totalexstirpation per vaginam auskommen.

Von dem günstigen Verlauf der vaginalen Totaloperation hatte ich Gelegenheit mich in 2 Fällen vorgeschrittenen Cervixcarcinoms, die in hiesiger Königlicher Universitäts-Frauenklinik von Herrn Geheimrat Prof. Dr. Pernice operirt wurden, zu überzeugen und bin durch die Güte des genannten Herrn in der Lage, die Krankengeschichten hier mitteilen zu können.

### I. Fall.

Frau R. 48 Jahre alt aus Stralsund, aufgenommen am 19. I. 87. Als Kind gesund. Menstruation vom 12. Jahre an, unregelmässig bis zum 15. Jahre; seitdem regelmässig, vierwöchentlich von 6—7 tägiger Dauer, reichlich ohne Schmerzen. Letzte Menstruation im October v. J. 6 Wochenbetten, im letzten 7 Wochen krank gewesen, ob es Phlegmasia alba dolens oder Senkungsabscess am rechten Bein gewesen, ist unsicher.

Beschwerden: Seit Juni v. J. fortwährend serosanguinolente Ausflüsse ohne Schmerzen und

Blutung. Zunehmende Schwäche seit Neujahr, Stuhlverstopfung.

**S t a t u s p r a e s e n s :** Sehr schlecht genährter Körper, blasse Haut, schwache Muskulatur. Appetit mangelhaft, Stuhl angehalten. Urin regelmässig. Die bimanuelle Untersuchung ergibt: Uterus retrovertirt. An der hintren Muttermundslippe ein unregelmässiger, lappiger, kleineigrosser, stark stinkend secernirender Tumor, der nach links auf das Scheidengewölbe übergreifen hat. Die Geschwulst ist bei der Specularuntersuchung mit einer schmierig gelben Masse bedeckt. Die Scheide ist frei.

**D i a g n o s e :** Carcinom der hinteren Muttermundslippe und des Cervix.

Am 22. I. wurden mit dem scharfen Löffel die weichen Teile des Tumor unter heftigen Blutungen möglichst vollständig entfernt, und die Scheide mit Jodoformgaze tamponirt. Die Frau war darauf sehr angegriffen und konnte deshalb erst am 28. I. die Totalexstirpation vorgenommen werden: Nach sorgfältiger Desinfection der Wundfläche und der Scheide wurde mit der Brenneke'schen „Uterusklammer“ der Uterus heruntergezogen und nach Feststellung der Lage der Blase quer über die vordre Muttermundslippe ein Schnitt geführt, und die Schleimhaut bis zur Peritonealinsertion zurückgeschoben. In derselben Weise wurde hinten verfahren, beide Schnitte mit einander verbunden und ohne wesentliche Blutung die Schleimhaut zurückpräparirt. Nach Er-

öffnung des Douglas und Erweiterung mit der Scheere wurde der Uterus mit Muzeux'schen Zangen in die Scheide umgestülpt, wobei aus den Stellen, wo das Peritoneum abgerissen war eine stärkere Blutung stattfand, die durch Umstechung gestillt werden musste. Hierauf wurden die Anhänge rechts und links bis auf eine schmale Brücke unterbunden und durchschnitten, wobei das linke Ovarium mitentfernt wurde. Mit dem Zeigefinger wurde sodann, indem man von hinten her über die Brücken hinüberging, der vordere Douglas aufgesucht und eingeschnitten. Dann wurden die beiden rechts und links befindlichen Verbindungen nach sorgfältiger Unterbindung durchtrennt und herausgenommen. Eine links oben aus einem kleinen Einriss stattfindende parenchymatöse Blutung wurde durch Liquor ferri sistirt. Nach sorgfältiger Reinigung der Scheide und der Wunde ohne Verschluss tüchtig Jodoform eingestrent und durch Jodoformgaze tamponirt. Gewöhnlicher Verband mit T-Binde.

Nach der Operation collabirte die Patientin, erholte sich aber wieder am Nachmittage. Entleerung des Urins mit Katheter nur 1 mal nötig. Befinden ungestört. Am 3. Tage starker Appetit, Tampons am 5. Tage entfernt. Reichlich blutig seröse Secretion in den ersten 24 Stunden, dann sehr mässig. Der oberste Tampon wird erst am 10. Tage entfernt, wobei die ganze Bauchöffnung geschlossen gefunden wird. Lockere Tampons eingelegt und

Jodoform eingestreut. Aufgestanden am 14. Tage, entlassen am 23. Februar. Temperatur und Puls während der ganzen Zeit normal.

## II. Fall.

Frau W., 51 Jahre alt, aus Ueckermünde, aufgenommen am 8. II. 87. Stets gesund gewesen. Menstruation regelmässig, vierwöchentlich; seit 6 Jahren Menopause. 6 Geburten, 1 Abortus.

Beschwerden: Seit 8 Wochen schwache Blutungen und serosanguinolenter Ausfluss.

Status praesens: Kräftig gebaut, von guter Ernährung und gesunder Farbe. Appetit, Stuhl, Urin regelmässig. Bei der bimanuellen Untersuchung findet man das Corpus Uteri nicht vergrössert, carcinomatöse Wucherungen auf beiden Muttermundslippen, Verdickung der Cervix.

Diagnose: Carcinom der Portio vaginalis Uteri.

Am 9. II. wurde ausgekratzt und tamponirt, wobei zugleich die Dislocationsfähigkeit des Uterus geprüft wurde, die sich als eine leidlich gute herausstellte.

Am 12. II. wurde zur totalen vaginalen Exstirpation geschritten. Es wurde die Vaginalportion umschnitten, und der Cervix uteri nach oben hin möglichst weit auf stumpfem Wege freipreparirt. Dann folgte die Eröffnung des Douglas und die Umstülpung des Uterus, welche leicht gelang. Jetzt

erfolgte zuerst links die allmähliche Durchtrennung und Unterbindung der Uterusanhänge, welche ziemlich leicht und glatt von Statten ging. Rechts dagegen machte dieselbe grössere Schwierigkeiten. Der letzte Rest wurde rechts sowohl wie links von oben durchtrennt, nachdem man auf dem Finger das Peritoneum zwischen Blase und Uterus eröffnet hatte. Die spritzenden Gefässe wurden mit Klemmen, soweit es ging, gefasst und einzeln unterbunden. Nachdem der ganze Uterus entfernt war, sickerte aus den Wundflächen noch eine ziemliche Quantität Blut heraus, das nicht anders als durch Jodoformgaze-Tamponade gestillt werden konnte. Ausstopfung der Scheide mit Jodoformgaze. Operationsdauer etwa 2 Stunden.

Nach der Operation Puls klein, schwach. Erst im Laufe des Nachmittags erholte sich Pat. einigermaßen. Ein quälender Brechreiz bestand  $1\frac{1}{2}$  Tage lang. Die Zunge sehr trocken, wurde erst nach mehreren Tagen wieder feucht. Am 9. Tage wurden die Tampons entfernt, die Scheide ausgespült und mit Jodoform bepudert. Am 18. Tage konnte Pat. das Bett verlassen. Temperatur- und Puls-Frequenz stets innerhalb der normalen Grenzen. Am 4. III. verliess Pat. die Anstalt.

Die mikroskopische Untersuchung der beiden extirpirten Uteri führte ich unter der gütigen Anleitung des Herrn Prof. Dr. Grawitz im hiesigen Pathologischen Institute aus.

Es ergab sich im ersten Fall eine reichlich bis zur Höhe des inneren Muttermundes vorgeschrittene zellenreiche Wucherung in dem pericervicalen Zellgewebe nahe dem Ansatz des Lig. latum. In der fibromuskulären Substanz der Cervix selbst war die Zellinfiltration nur etwa bis zur Grenze des oberen und mittleren Drittels vorgeschritten und zeigte an einzelnen Stellen in anscheinend gesundes Gewebe eingesprengte Krebsnester.

Im zweiten Falle war, obwohl sich makroskopisch an der Innenfläche der Cervix und des Corpus keine Veränderung nachweisen liess (am in Alkohol gehärteten Präparate), mikroskopisch die carcinomatöse Erkrankung bis zu ein Drittel der Höhe der Corpus-schleimhaut zu constatiren.

Es war also, wie auch der mikroskopische Befund ergibt, die Totalexstirpation in beiden Fällen nicht bloss gerechtfertigt, sondern überhaupt der einzige Weg, um eine Radicalheilung anzubahnen.

Wie diese beiden, so dürfte sich aber das Gros der zur ärztlichen Cognition kommenden Fälle gestalten. Man wird stets besser thun, etwas zu viel als zu wenig wegzunehmen.

„Warum sagt Freund<sup>4)</sup> war die bisherige (1878) Arbeit des Operateurs am Gebärmutterkrebs halb, ohne Befriedigung seiner selbst, ohne reellen Nutzen für die Kranke? Hierfür giebt es 2 Gründe: der eine liegt bei der Kranken, der andere beim Arzt. Weil man so häufig Fälle zur Behandlung

bekommt, deren Heilzeit längst vorübergegangen ist; und weil der Arzt in Fällen, deren Heilzeit noch besteht, mit seinem Messer nicht über diejenige Stelle am leidenden Organe hinauszugehen wagte, welche die Krankheit wahrscheinlich sehr früh überschreitet.“

Ist daher das Heil der Zukunft des schrecklichsten der Frauenleiden einerseits nur in dem „leichteren Entschluss des gynäkologischen Publicums frühzeitig ärztlichen Rat einzuholen“ zu suchen -- so ist es anderseits Aufgabe des Arztes, das Frühstadium und die Ausbreitung der Krebserkrankung durch eine möglichst zuverlässige mikroskopische Diagnostik festzustellen und, solange Aussicht vorhanden, zur Radicaloperation zu schreiten. Er wird dann bei der kaum differirenden Lebensgefahr der meistens rivalisirenden Methoden --- der Amputatio Cervicis supravaginalis und des Exstirpationis Uteri vaginalis — derjenigen den Vorzug geben, welche grössere Chancen giebt, alles Krankhafte zu entfernen — „und das ist die Totalexstirpation“.

Zum Schlusse erfülle ich gern die angenehme Pflicht, Herrn Geheimen Medicinalrat Prof. Dr. Pernice für die freundliche Anregung zu dieser Arbeit und Ueberlassung der Krankengeschichten, und nicht minder Herrn Prof. Dr. Grawitz für die gütige Anleitung bei der mikroskopischen Untersuchung an dieser Stelle meinen verbindlichsten Dank zu sagen.

---

## Literatur.

- 1) Gussacrow, Neubildungen des Uterus (Handb. d. allg. u. spec. Chirurgie von Pitha u. Billroth). 1882.
  - 2) Schröder, Krankheiten der weibl. Geschlechtsorgane. 1884.
  - 3) A. Martin, Pathol. und Therapie der Frauenkrankh. 1885.
  - 4) Freund, Eine neue Methode d. Exstirp. d. ganz. Uterus (Volkmann'sche Sammlung Klin. Vorträge 133).
  - 5) Zeitschrift für Geburtshilfe u. Gynaekologie. Bd. II.
  - 6) " " " " Bd. X.
  - 7) " " " " Bd. XI.
  - 8) " " " " Bd. XII.
  - 9) " " " " Bd. XIII, Hft. 2.
  - 10) Centralblatt für Gynaekologie. Bd. IX.
  - 11) " " " " Bd. X.
  - 12) Deutsche medicin. Wochenschrift. 1886.
  - 13) Berliner klinische Wochenschrift. 1887, No. 5.
  - 14) Hegar u. Kaltenbach, Operat. Gynaekologie. 1886.
-

# Lebenslauf.



Verfasser dieser Arbeit, Leopold Flichter, ist geboren am 15. November 1861 in Lublinitz in Schlesien, von jüdischen Eltern. Seine wissenschaftliche Vorbildung erhielt derselbe am städtisch-katholischen Gymnasium zu Beuthen O. S., welches er am 22. August 1882 mit dem Zeugnis der Reife verliess. Im October desselben Jahres wurde er bei der medicinischen Facultät der Friedrich Wilhelms-Universität zu Berlin inscribirt. Er absolvirte daselbst im Sommer 1884 das Tentamen physicum und liess sich im Frühjahr 1886 bei der Universität Greifswald einschreiben. Am 26. Februar 1887 beendete er das Staats-examen, am 8. März desselben Jahres bestand er das Tentamen rigorosum.

Während seiner Studienzeit besuchte er die Vorlesungen, Kliniken und Curse folgender Herren:

## In Berlin:

B. Baginsky, Bardeleben, Behrend, v. Bergmann, Christiani, du Bois-Reymond, A. Fränkel, Fraentzel, Fritsch, Hartmann, Hofmann, Kronecker, Küster, L. Levin, Leyden, Loehlein, J. Munk, Mendel, Pinner, Reichert †, Schröder †, E. Schulze, J. Veit, Virchow, Waldeyer, Zuelzer.

## In Greifswald.

Grawitz, Helferich, Löbker, Mosler, Pernice, v. Preuschen, Schirmer.



# Thesen.

---

## I.

In verzweifelten Fällen von Trigemius-Neuralgie empfehlen sich locale subcutane Injectionen einer 1<sup>o</sup>/<sub>10</sub> Lösung von Acidum hydrochloricum.

## II.

Die Condurangorinde ist ein schätzenswertes Mittel bei Carcinoma ventriculi — aber kein Specificum.

## III.

Das medicinische Studium verlangt eine gründlichere naturwissenschaftliche Vorbildung, als sie an unseren Gymnasien gegeben wird.

---

10442