

Mosc B 73/

56

Prof. Dott. ANGELO CHIASSERINI

L'EPILESSIA TRAUMATICA

Estratto dal BOLLETTINO E ATTI
DELLA R. ACCADEMIA MEDICA DI ROMA
Anno LXIX (1943) - Fasc. 3




DITTA TIPOGRAFIA CUGGIANI
ROMA - VIA DELLA PACE, 35
1943

PROF. DOTT. ANGELO CHIASSERINI
CHIRURGO PRIMARIO E AGGREGATO CLINICO AL POLICLINICO UMBERTO I

L'EPILESSIA TRAUMATICA

*Relazione alla Seduta del 26 marzo 1943
della Reale Accademia Medica di Roma*



Scopo di questo lavoro non è di trattare sistematicamente l'argomento della epilessia traumatica, ma di richiamare l'attenzione su alcuni punti di maggiore interesse, tenendo conto della esperienza altrui e della propria.

Il problema della epilessia traumatica viene oggi ad acquistare un maggior valore di attualità, se si tien conto della frequenza delle ferite di guerra cranio-cerebrali, le quali hanno, come complicazione non rara, precoce o tardiva, la sindrome epilettica. Ed invero, secondo i dati di SCHÜRER-WALDHEIM, manifestazioni epilettiche si verificherebbero nel 20-25 % delle lesioni esposte del cervello, contro il 2-4 % delle lesioni chiuse.

Queste percentuali sono anche meglio definite da WAGSTAFFE, il quale afferma che l'epilessia, dopo traumi cranici, si manifesta con una frequenza dieci volte maggiore, quando la dura madre è cointeressata.

Ma, a parte i traumatismi di guerra, la sindrome epilettica appare come complicazione tutt'altro che rara anche dopo lesioni cranio-cerebrali della vita civile, a cominciare da quelli, che si possono verificare durante il parto.

Va intesa come epilessia traumatica quella che insorge, a distanza più o meno grande da un trauma, e che può direttamente o indirettamente essere riportata al trauma stesso.

Nella maggior parte dei casi questa dipendenza è chiara, soprattutto quando si tratta di epilessia precoce e nelle forme ad inizio localizzato. Ma per alcuni traumi (ad es. quelli del parto), che talora per parecchi anni non hanno fornito fenomeni morbosi apprezzabili, ed in quelli in cui la sindrome si manifesta col quadro della epilessia cosiddetta genuina, o con equivalenti, la diagnosi fra quest'ultima e la epilessia traumatica può riuscire difficile e richiedere mezzi speciali d'indagine.

Una tale differenziazione non può certo essere basata sul tempo decorso fra trauma ed inizio della malattia epilettica, come vorrebbero alcuni, con un criterio del tutto empirico.

* * *

Premesse queste considerazioni, è tuttavia opportuno, perchè più facile, iniziare lo studio della epilessia traumatica, cominciando dalle sue forme più frequenti e più tipiche, quelle, che hanno inizio locale.

Tali forme, di osservazione comune, e che non sfuggirono ai più antichi medici (IPPOCRATE e GALENO) vanno anche sotto il nome di epilessia Bravais-Jacksoniana.

Già nel 1827 BRAVAIS elencava 5 tipi di epilessia focale, che distingueva dalla epilessia idiopatica; e parlava di una « marcia dell'accesso ». Aveva osservato che, come agli attacchi localizzati ad un arto può seguire una paralisi di durata varia, così degli attacchi convulsivi si possono verificare in un arto paralizzato (paralisi postepilettica ed epilessia emiplegica).

A questa chiarezza di sommaria esposizione clinica non corrisponde però alcuna idea patogenetica o terapeutica concreta. E, se egli suppone che per alcuni tipi di epilessia si possa trovare un adatto metodo di trattamento, questo consisteva solo nell'applicazione di vescicatori sull'arto da cui l'attacco si iniziava.

Bisogna attendere più di 40 anni, perchè HUGHLING JACKSON, nel suo « Study of convulsions » affermi che: « Il fatto che i sintomi sono locali dimostra che deve esservi una lesione locale. Uno spasmo localizzato significa una alterazione locale del sistema nervoso, come nella paralisi unilaterale... Il fatto che la paralisi postconvulsiva scompare rapidamente non significa che non vi sia una lesione centrale permanente ».

JACKSON non è del tutto sicuro sulla sede di tale lesione, che tende a localizzare non solo nella sostanza grigia della zona motoria ma anche in quella del corpo striato.

A seconda delle modalità dell'attacco epilettico, JACKSON distingue tre livelli: il più basso (da lesioni del midollo, bulbo, ponte, cervello intermedio), che si manifesta soprattutto nella epilessia sperimentale sugli animali; quello medio, che corrisponde al comune attacco motorio jaksoniano; quello più alto, con auro psichiche e perdita della conoscenza.

Non vi ha dubbio che il fondatore vero della dottrina della epilessia focale, intesa non solo come sindrome clinica, ma come entità patogenetica, sia stato H. JACKSON. Egli descrisse anche la epilessia sensoriale (che sarebbe dovuta a scariche eccessive verificantisi nei lobi prefrontali), epilessia del livello più alto; e vari tipi di aura.

Queste ultime, sempre secondo JACKSON, potrebbero essere considerate come « la firma dell'attacco epilettico ».

Se si tiene conto dello stadio iniziale della fisiologia sperimentale del cervello, che solo in quell'epoca dimostrava con FRITSON, HETZIG e FERRIER la stimolabilità elettrica della corteccia, il merito di H. JACKSON ci

appare veramente alto; e giustificato il titolo di jacksoniane dato per primo da CHARCOT alle convulsioni localizzate. Le quali, come è ben noto, si possono verificare non solo dopo traumatismi cranio-encefalici, ma come espressione di svariati processi patologici cranio-meningo-cerebrali.

Ulteriori progressi e precisazioni nel campo della epilessia in genere, e di quella sintomatica in specie, sono dovuti a ricerche di fisiologi, di patologi e di chirurghi. Esse hanno permesso di aggiungere alla classica divisione della corteccia cerebrale in scissure e circonvoluzioni una costruzione in campi citosarchitettonici, distinti per la loro struttura microscopica (che sembra anche più costante della prima) ed alla quale si è visto corrispondere un valore funzionale non raramente specifico. Hanno anche consentito di riconoscere i processi morbosi (che si accompagnano a sindrome epilettica), non solo al tavolo anatomico, ma anche durante la loro evoluzione; e non raramente è stato possibile, rimuovendo la causa, di ottenere la scomparsa delle convulsioni.

Si è potuto infine ottenere, oltre alla riproduzione sperimentale di vari tipi di epilessia, stimolando vari punti della corteccia, osservare sull'uomo malato le modificazioni, che si verificano nella corteccia cerebrale, prima, durante e dopo l'insorgere di un attacco epilettico spontaneo, o provocato.

Alla costruzione di un così grandioso edificio, che non può tuttavia considerarsi completo, molti hanno portato il loro contributo.

Ricorderemo, oltre i nomi già citati, quelli di FLECHSIG, SHERRINGTON, BROWN SEQUARD, VOGT, BRODMAN, EKONOMO e KOSKINAS, DUSSER DE BARENNE, LUCIANI, TAMBURINI, MORSELLI, CHILMEYER, BENDA, ESSER, SPATZ, FULTON, KRAUSE, HORSLEY, KOCHER, THILMAN, FOERSTER, PENFIELD, CAMPBELL, TÖNNIS, BUSCH, JEFFERSON ecc. Una delle conseguenze di questo veramente immane lavoro è stato la riduzione del campo indeterminato della epilessia essenziale, in quanto in numerosi casi inclusi in questa categoria fu trovata una lesione capace di spiegare l'inizio e il proseguimento degli attacchi epilettici.

* * *

I traumi cranio-cerebrali, capaci di provocare una sindrome epilettica, sono molteplici, e vanno da quelli, che hanno colpito il neonato durante il parto, a tutti gli altri, che durante la vita ordinaria, o in seguito ad interventi chirurgici, o durante la guerra, possono ledere direttamente o indirettamente il cervello.

All'inizio di questo lavoro abbiamo accennato ad alcuni criteri di frequenza, che è bene tenere in mente. Essi ci dicono che la sindrome

epilettica si verifica soprattutto, quando il cervello è direttamente interessato, e nei traumi aperti (ferite) cranio-cerebrali.

Sintomi irritativi in rapporto con una frattura avvallata del cranio, senza lesione meningo-cerebrale; con la presenza di un ematoma epi-sottodurale, traumatico od operatorio, possono apparire assai precocemente, ma solo in pochi casi arrivano ad acquistare i caratteri di una vera epilessia traumatica.

In linea generale questi attacchi epilettiformi precoci, anche se riferibili alla presenza di corpi estranei endocerebrali (schegge ossee o metalliche) sembrano verificarsi non solo secondo un meccanismo di spina irritativa meccanica, ma anche per la concomitanza di disturbi vascolari, e talora per la coesistenza di fenomeni flogistici.

Eccone un esempio: Un soldato ferito alla regione parietale sin. il 5-1-1941, presenta attacchi ripetuti di convulsioni tonico-claniche della mano e dei muscoli facciali inf. di destra, a cominciare da circa due mesi dopo il ferimento. Il 16 dicembre asportazione di scheggia ossea dal lobo parietale sin. ed apertura di piccoli ascessi areolari intorno alle schegge. Guarigione, con scomparsa degli attacchi.

Appare probabile che in questo caso la formazione dei piccoli ascessi abbia precipitato le scariche convulsive.

Come in questo, così negli altri casi in cui la patogenesi degli attacchi epilettici sia da riportare ad uno dei fattori sopracitati, un intervento adeguato, e di solito assai semplice, è quasi sempre sufficiente per ottenere la guarigione.

Molto più complessa è la patogenesi degli attacchi di epilessia consecutivi a traumi chiusi od aperti, che abbiano interessato più o meno profondamente le meningi ed il cervello, con consecutiva formazione di una cicatrice meningo-cerebrale. Per mettere in chiaro la successione dei fenomeni, che si verificano a livello di una lesione meningo-encefalica traumatica, mi riferirò alla chiara descrizione, che recentemente è stata fatta da SPATZ, direttore del Reperto anatomico-patologico dell'Ospedale dell'Aviazione tedesca a Berlin Buch. Egli distingue 3 stadi nel processo di guarigione delle ferite di guerra cranio-cerebrali. Nel 1° stadio la ferita meningo-cerebrale presenta una zona di distruzione cellulare corrispondente microscopicamente alla Trummerzone di STROEBE. Quest'area di disfacimento interessa segmenti più o meno vasti della corticale e del midollo cerebrale. La dura aderisce alla leptomeninge tutto intorno (fusione delle meningi), mentre all'esterno di questa zona di aderenza meningea si trovano dei focolai di contusione cerebrale, e talora dei focolai di rammollimento di origine vascolare.

Rapidamente nei primi giorni le zone cerebrali in disfacimento si fluidificano (soprattutto in corrispondenza della sostanza bianca meno irritata). Ne risulta una cavità contenente detriti.

In un 2° stadio si osserva la comparsa di una zona di proliferazione (Wucherungszone) lungo i margini della ferita. Essa è di colore rosso-scuro, ricca di vasi e di cellule di origine mesodermica; più ampia in corrispondenza del segmento, in cui le meningi sono fuse, e della corticale, assai più ricca in vasi, che non nella sostanza bianca. Si tratta insomma di una striscia di tessuto di granulazione infiammatorio derivante dal connettivo vascolare delle meningi in superficie; da quelli intracerebrali in profondità: qualche cosa di analogo si verifica anche nelle lesioni chiuse ed in quelle di ordine circolatorio, con la differenza che in questi casi il tessuto di granulazione non ha caratteri infiammatori.

Il 3° stadio è costituito dalla cicatrice, che nel caso delle lesioni aperte è una cicatrice solida formata da connettivo collageno.

Tale facoltà proliferativa del tessuto connettivo vascolare in queste speciali lesioni non è da molti AA. abbastanza considerata; mentre si tende ad esagerare quella della neuroglia (FOERSTER-PENFIELD).

Nel punto di fusione fra le meningi si forma un orlo assai duro e spesso (DURAWALL), che si confonde in superficie con la cicatrice pericranica; mentre in profondità, lungo l'imbuto della ferita cerebrale, si costituisce dalla zona di proliferazione sopraricordata la cicatrice encefalica; la quale in ultima analisi deriva dal connettivo vascolare non solo delle meningi (come vorrebbe BENDA), ma anche del cervello, soprattutto della corticale.

Nelle lesioni meningo-cerebrali chiuse si osserva al posto di questa cicatrice solida connettivale-collagena una rete più lassa, che è formata da connettivo e da glia proliferata. In genere la cicatrice gliale sembra predominare nelle lesioni chiuse, sia traumatiche che di ordine circolatorio (FOERSTER, PENFIELD).

La esistenza di tali cicatrici meningo-encefaliche, siano esse connettivali, o gliali, o miste, è oggi una cosa confermata non solo dalle osservazioni anatomo-patologiche, ma anche dai reperti operatori (FOERSTER, PENFIELD, THILMAN, TÖNNIS, JEFFERSON ecc.).

Anche nei nostri casi abbiamo osservato cicatrici meningo-cerebrali di estensione, profondità e caratteri vari.

Dobbiamo tuttavia notare che, se in alcuni di essi la trasformazione interessava contemporaneamente meningi e cervello, che erano fusi insieme, mentre la corticale appariva irricognoscibile, in altri l'alterazione più appariscente consisteva in aderenze più o meno tenaci delle meningi alla faccia interna della teca cranica da un lato, alla corticale dall'altro.

Quest'ultima a sua volta non dimostrava apprezzabili deviazioni dalla norma, almeno macroscopicamente; o era solo possibile di avvertire cambiamenti di consistenza della sostanza cerebrale, più spesso nel senso di un aumento di questa.

In qualche caso è stata osservata una trasformazione microcistica meningo-cerebrale; ed in uno la presenza di una voluminosa pseudocisti comunicante con un ventricolo.

Costantemente si è constatata una sinfisi meningo-cerebrale, come un orlo, ai limiti delle alterazioni più grossolane; e talora modificazioni di ordine vascolare, anche a distanza.

Secondo il nostro modo di vedere questa diversità di reperti operatori, oltre a rappresentare modi vari di evoluzione anatomico-patologica delle lesioni, ha anche una notevole importanza dal punto di vista operatorio e clinico.

Per limitarci ai nostri casi noi abbiamo osservato che, mentre la esistenza di una netta cicatrice meningo-encefalica rappresentava una guida sicura per la escissione della stessa, la mancanza di una cicatrice cerebrale evidente ci lasciava in dubbio sulla natura e la estensione del trattamento.

E su questo punto avremo occasione di ritornare.

Alla esistenza della sinfisi meningo-cerebrale, e soprattutto a quella della cicatrice cerebrale viene data la massima importanza nella preparazione e nella determinazione della sindrome epilettica.

Tale cicatrice, dotata di una forza tensile superiore a quella del tessuto cerebrale normale, ancorata alla dura madre e spesso anche ai tessuti della calotta e del pericranio, esercita una trazione continua sulla sostanza cerebrale.

Gli effetti di questa trazione sono inoltre accentuati dagli spostamenti della massa encefalica in rapporto con le pulsazioni arteriose.

L'azione traente di queste cicatrici è chiaramente dimostrata dalle ricerche encefalografiche, le quali, con notevole frequenza, ne rivelano i segni con gli spostamenti del sistema ventricolare.

Una dimostrazione, che si potrebbe chiamare sperimentale, della effettiva trazione esercitata da queste cicatrici cerebrali si potè ottenere durante un intervento chirurgico (v. Caso IX).

Messa in evidenza la lesione corticale (previo distacco delle connessioni fra corticale e meningi) fu punto il ventricolo ed aspirato liquor.

Man mano che il vuotamento del liquor progrediva, si potè vedere la zona cicatriziale avvallarsi, fino a costituire una specie di imbuto con apice verso il centro. Questa esperienza sta anche a dimostrare che la tra-

zione può essere indipendente dalla sinfisi meningo-cerebrale, cui da alcuni viene forse data eccessiva importanza.

Che alla cicatrice meningo-encefalica, e soprattutto a quest'ultima, debba essere attribuito un grande valore patogenetico nella insorgenza e nell'ulteriore sviluppo della epilessia traumatica non è cosa dubbia: *ex iuvantibus* essa è dimostrata dal fatto che con una escissione « *lege artis* » di questa cicatrice si ottiene in molti casi la scomparsa degli accessi.

Noi non possiamo (e del resto non sapremmo in che modo) entrare in quello, che dovrebbe essere l'intimo meccanismo di azione della trazione cicatriziale nella preparazione e nello scatenamento della sindrome epilettica. Si tratta di un campo non ancora assodato, in cui il cammino è incerto anche per i fisiologi ed i fisiopatologi specializzati in queste ricerche.

Si può tuttavia affermare che lo stadio della cosiddetta ipertensione cerebrale acuta invocata da KOCHER, quale causa dell'attacco epilettico, è ormai sorpassato, e che speciali fenomeni vascolari in intima connessione con il determinarsi dell'attacco epilettico sono stati osservati sperimentalmente nell'uomo prima da FOERSTER, e successivamente da WILDER PENFIELD, SANTHIA, CIPRIANI ecc.

E' noto che fin da BROWN-SEQUARD l'attacco epilettico era considerato come la conseguenza di uno spasmo dei vasi cerebrali. Questa ipotesi fu ripresa da SPIELMEYER e convalidata dalle ricerche di FOERSTER. Il quale constatò, al momento dello scoppio della crisi convulsiva, uno spasmo dei vasi cerebrali ed una coartazione del cervello; onde si suppone un intimo rapporto fra ischemia cerebrale ed epilessia.

Successive e più minute ricerche non hanno del tutto confermato una tale deduzione. Invero PENFIELD ed i suoi Associati, sperimentando sulle scimmie antropidi e sull'uomo, sono venuti alle seguenti conclusioni principali:

Nella epilessia cronica è possibile ottenere, con adatta stimolazione elettrica di alcune zone corticali, attacchi del tutto simili a quelli, che si verificano spontaneamente. Durante tali attacchi sperimentali è stato possibile constatare (a mezzo della termocoppia di GIBBS) un netto aumento della circolazione locale.

Spasmi vascolari sono stati osservati dopo la cessazione dell'attacco. E' da notare che le cellule nervose, nonostante l'aumento della irrorazione sanguigna, non ricevono una quantità di sangue sufficiente al forte aumento del loro metabolismo. In definitiva quindi si avrebbe una ischemia relativa. La cessazione della pulsazione cerebrale, e la tendenza ad erniarsi del tratto di cervello scoperto sono state constatate anche da noi durante

un attacco epilettico provocato con la faradizzazione di un tratto della zona centrale in un ferito di guerra.

In conclusione, qualunque sia l'intimo meccanismo dello scoppio dell'attacco, la importanza determinante della cicatrice meningo-encefalica è stata dimostrata senza alcun dubbio. Ciò naturalmente non vuol dire che altri fattori locali e generali, intrinseci ed estrinseci, non debbano essere tenuti in considerazione.

* * *

Per quanto riguarda la sede della cicatrice cerebrale è necessario non cadere nell'errore di attribuire facoltà epilettogene solo alle cicatrici in sede prerolandica.

E' oggi stabilito che, in determinate circostanze, una cicatrice cerebrale, qualunque sia la sua sede, può essere causa di epilessia post-traumatica.

Varieranno solo la sintomatologia e la modalità dell'attacco in rapporto ai centri corticali della cui scarica questo prende origine, seguendo vie centrifughe proprie o di altri campi corticali.

Senza voler entrare in questo vasto argomento fisio-patologico e clinico, non si può non ricordare che si deve principalmente agli studi di FOERSTER e di PENFIELD, se oggi siamo in grado di localizzare con una notevole approssimazione la sede della lesione, partendo dal quadro clinico.

A scopo di orientamento riassumerò brevemente e schematicamente alcuni dati tolti dai lavori di FOERSTER:

I. - Lesioni della precentrale (area giganto-piramidale; campi 4 e 6 a): le forme più tipiche della epilessia motoria jacksoniana.

II. - Lesioni del campo frontale avverso (anteriore alla precentrale; 6 a-b); area agranularis frontalis): deviazione coniugata degli occhi e della testa verso il lato opposto e contrazioni delle estremità controlaterali. Non vi è aura.

III. - Lesioni del campo retrocentrale sono capaci di provocare convulsioni al pari delle lesioni della prerolandica. Ciò avviene per trasmissione dello stimolo all'area giganto-piramidale. Esiste aura sensitiva.

IV. - Lesioni del campo parietale avverso (corrispondente al lobo parietale superiore; 5 a u b): aura sensitiva con dolori viscerali e precordiali e scosse degli arti controlaterali.

V. - Campo occipitale oculare (19): torsione degli occhi ed aura visiva.

VI. - Campo temporale avverso (22): corrispondente alla prima temporale: aura acustica.

VII. - Lesioni del'opercolo centrale provocano spesso movimenti di deglutizione, mesticazione, singhiozzo ecc.

Si tratta naturalmente di distinzioni un po' schematiche, derivate dall'esperimento.

Nei traumi cranio-encefalici la lesione solo raramente è limitata ad un campo corticale, ma spesso sconfinava verso l'uno o l'altro. E d'altra parte la sua azione può esercitarsi indirettamente anche a distanza. Ciò spiega il fatto che le sindromi pure non sono frequenti.

Forse più comprensive, e quindi più pratiche, sono alcune conclusioni, cui è arrivato PENFIELD: La perdita primitiva della coscienza senza aura suggerisce una localizzazione prefrontale. Con poche eccezioni tutte le auroe provengono da campi situati dietro il solco centrale e quello di Silvio.

Una scarica proveniente da zone situate posteriormente al solco centrale e verso l'alto può determinare un'aura sensitiva di un arto inferiore (dolore).

L'aura epigastrica, la più comune di tutte secondo GOWERS, è di difficile localizzazione (forse parte dall'uncus).

Il piccolo male (perdita transitoria della coscienza) è forse riferibile a lesioni della parte inferiore del lobo frontale.

L'automatismo postepilettico è in rapporto con la ischemia cerebrale postconvulsiva.

Senza dilungarci ulteriormente su questo campo (il che ci porterebbe assai lontano) concluderemo, affermando che, se uno studio clinico accurato caso per caso delle modalità dell'attacco epilettico, a cominciare dall'aura (che è la firma dell'attacco, secondo H. JACKSON) è indispensabile, per potersi fare un'idea, per lo meno approssimativa, della sede della lesione, non dobbiamo trascurare gli altri elementi, il cui valore localizzatore può talora essere decisivo.

Abbiamo già detto che, se nella maggior parte dei casi di epilessia traumatica la diagnosi differenziale con la epilessia genuina riesce abbastanza facile, talora essa può riuscire quanto mai ardua. Ci riferiamo a quei casi in cui l'attacco epilettico ha tutte o quasi le caratteristiche del gran male o talora quelle del piccolo male, o di equivalenti epilettici, ed

in cui un trauma antico può essere sfuggito all'attenzione del paziente o dei parenti.

Può verificarsi anche il fatto opposto, in cui cioè si tratta effettivamente di una epilessia genuina, che tuttavia, per la esistenza nella storia di un trauma cranico, viene interpretata come una forma traumatica.

Esami radiologici accurati e ripetuti avranno la massima importanza, soprattutto quando essi permettono di rilevare una frattura della volta cranica, e le sue caratteristiche; oppure la ritenzione di corpi estranei nella cavità cranica.

Recentemente si è fatto largo impiego della *ventricolo e della encefalografia*, soprattutto di quest'ultima, che, se fatta, per via sottoccipitale, non presenta inconvenienti, e permette quasi sempre di visualizzare il sistema ventricolare. Essa ha permesso di mettere in evidenza non solo ematomi intradurali rimasti ignorati, ma la dilatazione e lo spostamento dei ventricoli, nonchè la presenza di cisti traumatiche in rapporto o meno con i ventricoli stessi.

(Noi eseguiamo, sistematicamente, la encefalografia per via sottoccipitale in tutti i feriti cranio-cerebrali, che vengono ricoverati nel nostro reparto militare).

Di grande interesse è la dilatazione di tutto, o più spesso di una parte del sistema ventricolare, di solito riferibile ad una ectasia ex vacuo (da perdita di sostanza cerebrale verificatasi per il trauma); e soprattutto lo stiramento cui un segmento dei ventricoli è sottoposto per la trazione esercitata su di esso dalla cicatrice meningo-encefalica.

Anche i dati encefalografici ottenuti da noi in alcuni dei nostri malati sono quanto mai dimostrativi, (v. riassunto dei singoli casi).

Recentemente sono stati applicati anche i metodi elettroencefalografici, per la determinazione preoperatoria della sede di un focolaio epilettogeno di origine traumatica. Essi si basano sulla ipersincronia parossistica, che caratterizza l'attività dei neuroni di un *focus* epilettogeno. Da essa derivano onde ad alto potenziale che si differenziano da quelle di un encefalogramma normale.

Servendosi di tutti questi mezzi di indagine si può con grande verosimiglianza non solo localizzare la sede della lesione, ma stabilirne anche con una certa approssimazione la natura e la estensione. Così da poter « prevenire » il tipo di intervento, che si renderà necessario, e da non meritare il rimprovero di « medico della età della pietra » rivolto da SARGENT a colui, che si accinge ad operare un epilettico senza aver prima stabilito il piano costruttivo.

Ad un ultimo sussidio diagnostico si può ricorrere durante l'operazione, sussidio di notevole importanza, in quanto esso permette di

riprodurre esattamente il tipo dell'attacco epilettico spontaneo, quando si stimoli faradicamente la corteccia nella zona, che corrisponde al punto, da cui la scarica convulsiva prende origine. Se ciò avviene vuol dire che la sede del nostro intervento è veramente quella giusta.

* * *

Un breve riassunto di alcuni dei casi da noi osservati potrà essere utile, quale testo pratico di quanto siamo venuti finora dicendo.

I. - M. A., anni 29.

A 12 anni frattura avvallata del frontale D.

Dalla età di 17 anni attacchi convulsivi generalizzati con perdita della coscienza e morsicatura della lingua, più frequenti di notte. Talora equivalenti (oscuramenti della vista, inceppamenti della parola, aure uditive).

Più recentemente perdita dell'olfatto.

Nel 1935 intervento del tutto limitato ad una zona di pochi cm² (distacco di aderenze?) eseguito altrove. Nessun miglioramento.

Condizioni generali buone; psiche in ordine. Cicatrice avvallata frontale D. Lieve paresi facciale inf. sin.; diminuzione della forza del braccio sin.

Si assiste ad un attacco consistente in una transitoria perdita della coscienza con irrigidimento del corpo; senza convulsioni.

L'intervento eseguito traverso ampio lembo fronto-temporale D. mostra tenaci aderenze fra dura e tavolato cranico. Distacco di aderenze fra meningi e corteccia del lobo frontale; ampie aderenze si riscontrano anche fra la parte inferiore di questo lobo e le meningi basilari. Corteccia di aspetto cicatriziale con zone giallo-ocra. Plastica con lembo aponevrotico.

Gli attacchi non si ripetono per alcuni giorni; ma successivamente ricompaiono.

COMMENTO: Gli attacchi epilettici si iniziarono in questo caso, dopo circa 5 anni da un trauma della regione frontale destra, con i caratteri del grande male.

La perdita iniziale della coscienza concorda con la sede della lesione frontale; l'aura uditiva stava ad indicare una lesione temporale.

È probabile che in questo caso (uno dei primi da noi operati) l'intervento operatorio, nonostante l'ampiezza del lembo, non sia stato adeguato. I dati ventriculografici non avevano fornito reperti ben chiari. Data la estensione delle aderenze a tutto il polo frontale D. e la loro tenacia sarebbe forse stata opportuna la resezione della parte anteriore del lobo frontale.

Il caso deve essere considerato come negativo rispetto ai risultati della cura.

II. - G. S., anni 33.

A 5 anni frattura esposta dell'occipitale sinistro.

Dall'età di 25 anni inizio di crisi convulsive, che sembra fossero limitate agli arti superiori, e che erano procedute da senso di vertigine, parestesie della regione sn. del collo e alla nuca; perdita della coscienza. Talora assenze di breve durata.

È stato operato due volte in Australia, e dopo tali interventi ha avuto periodi di benessere rispettivamente di 4 e di 1 anno.

Entra in Ospedale il 18-1-1939. Condizioni psichiche discrete; diminuzione di forze arto superiore D. Emianopsia omonima destra.

Zone cicatriziali depresse nella regione occipitale sin.

Encefalografia: il corno occipitale sin. si continua posteriormente ed in alto in una cavità rotondeggiante, che si spinge fin quasi a livello di una perdita di sostanza della volta.

In un 1° intervento (gennaio 1939) si mette in evidenza una cavità pseudocistica corrispondente ad una perdita di sostanza parieto-occipitale sin., ripiena di liquor, e che sembra comunicare col ventricolo. Verso l'esterno tale cavità è limitata da un sottile strato di tessuto di aspetto cicatriziale. Le aderenze fra questo tessuto e le meningi sono scarse.

Il cavo viene aperto e vuotato. Anteriormente la corticale presenta sulla sua superficie dei grossi vasi venosi. Un segmento del vaso più ectasico viene esciso fra due legature. Plastica aponevrotica. Guarigione temporanea. Dopo qualche mese gli attacchi riprendono.

Rientra in Ospedale il 4-12-1939: ha avuto attacchi di breve durata, con perdita transitoria della coscienza, movimenti di rotazione del corpo verso sin. e talora caduta a terra.

2° intervento (27-12-1939). Il cavo cistico osservato nel precedente intervento non viene più riscontrato. Si notano ancora i vasi venosi ectasici già ricordati.

Decorso post-operatorio complicato da incidenti infiammatori.

Il paziente viene a morte il 5-11-1940 per meningoencefalite purulenta.

COMMENTO: È questo l'unico caso venuto a morte su di una serie di 15 pazienti operati.

La sintomatologia assai complessa non può certamente essere compresa riferendoci solo alla sede occipitale della lesione, che direttamente spiega solo la emianopsia omonima. Si deve ammettere che la lesione sia stata profonda ed estesa anche anteriormente verso il lobo parietale. Ciò è confermato, e dalla esistenza di una cisti paraventricolare (ex vacuo), e dalle alterazioni vascolari constatate sulla corteccia limitante del lobo parietale.

In casi simili in cui non si trova una cicatrice meningo-encefalica, che possa direttamente spiegare la sindrome epilettica, la riproduzione sperimentale dell'attacco si impone, con lo scopo di accertare da quali sezioni della corteccia esso veramente si scatena. Solo in tal modo si può essere sicuri della escissione dei centri epilettogeni. Un'ampia esposizione operatoria si rende in questi casi anche maggiormente necessaria.

III. - C. M., anni 36.

Frattura esposta del frontale sin, da calcio di cavallo.

Operato il 30-7-1940. Si riscontrano numerose schegge ossee avvallate e una ampia lacerazione delle meningi del polo frontale sin., cui corrisponde un focolaio di rammollimento cerebrale. Asportazione dei tessuti rammolliti o contusi. Plastica aponevrotica, che copre anche una sospetta perforazione del seno frontale. Plastica della breccia ossea.

Torna in Ospedale dopo alcuni mesi, perchè ha avuto attacchi di epilessia, senza aura, ma con perdita della coscienza, e talora con morsicatura della lingua.

Una encefalografia (eseguita per via lombare) non fornisce dati sicuri. Sembra tuttavia che esista una dilatazione del corno frontale sin. Il paziente rifiuta l'intervento proposto.

Sono state ricevute notizie recenti dal paziente (a circa a un anno e mezzo dall'intervento). Egli scrive che ha avuto altri attacchi. Non vuole per il momento rientrare in ospedale.

COMMENTO: Questo caso è stato riferito, benchè l'intervento sia stato eseguito in primo tempo, quando non si erano verificati attacchi epilettici, i quali si iniziarono alcuni mesi dopo. Il comparire degli accessi dopo un tempo relativamente breve dal trauma, e dopo un intervento facile e tipico, che aveva permesso di asportare ogni parte devitalizzata di tessuto cerebrale; la qualità degli attacchi; il rifiuto opposto dal paziente ad una ulteriore operazione fanno nascere il dubbio che possa trattarsi di epilessia genuina. Naturalmente questa non è che una supposizione.

IV. - S. A., anni 8.

All'età di 8 mesi riportò una frattura del parietale destro. Da circa un anno senso di formicolio sin. e successivamente scosse tonico-cloniche degli arti di sinistra.

Si riscontra una frattura avvallata del parietale destro, ed in un punto una netta pulsazione. Psiche integra; aumento riflessi arto sup. sin.

Encefalografia: stiramento verso l'alto e l'esterno del ventricolo D. che è modicamente dilatato.

Operazione (20-12-1940): Escissione di cicatrice meningo-cerebrale nella regione parietale D. Plastica con lembo di gomma. La breccia è chiusa servendosi dei frammenti del focolaio di frattura.

Il 30-10-1941. Presenza di fistole su di un margine del lembo.

Asportazione della lamina di gomma, e di un piccolo segmento di osso.

La meninge sembra essersi ricostituita.

Guarigione. Notizie recenti ricevute dai parenti del bambino affermano che egli non ha più avuto attacchi, e che frequenta regolarmente la scuola.

COMMENTO: Si tratta di un caso abbastanza tipico di epilessia traumatica (sopravvenuta circa 8 anni dopo il trauma) di tipo jacksoniano con aura sensitiva (lesione del giro post-centrale). Il quadro encefalografico è abbastanza caratteristico per una trazione cicatriziale. La escissione della cicatrice è stata seguita dalla cessazione degli attacchi. Periodo di osservazione: più di 2 anni.

L'uso di una lamina di gomma ha presentato l'inconveniente dello stabilirsi di una fistola, che dopo alcuni mesi ha reso necessario la asportazione del corpo estraneo. Intorno alla gomma esistevano aderenze, e al disotto di essa la leptomeninge sembrava essersi riformata.

V. - D. V. D., anni 13.

Epilessia precoce (20 giorni dopo un trauma alla regione parietale sin. sofferto a 3 anni). Attacchi a tipo motorio, tolorà con perdita della coscienza. Sviluppo psichico ritardato. Lieve paresi arti di destra, con notevole aumento dei riflessi tendinei e trepidazione epilettoidè arto inf. des. Clono rotula des. Linea di frattura temporo-parietale sin.

1° intervento (II-5-1942). Lembo parieto-temporale sin. Osso molle sanguinante. Meningi fortemente vascolarizzate e tenacemente aderenti alla corticale.

Questa appare profondamente modificata nei suoi caratteri: di consistenza dura, di colorito traslucido in alcuni punti, con grossi vasi a decorso irregolare. Al davanti e al di dietro di questa zona la corticale ha aspetto normale.

Per le condizioni precarie del paziente si interrompe l'intervento, che viene ripreso due giorni dopo.

2° intervento. Escissione della zona cerebrale alterata per uno spessore vario da mezzo a 2 cm. Si punge il ventricolo, che si trova a circa un cent. e mezzo di profondità. Plastica aponevrotica.

Guarigione. Notevole miglioramento della paresi di destra; permane l'aumento dei riflessi dell'arto inf. des.

COMMENTO: Si tratta di un caso di epilessia precoce a tipo jacksoniano, con paresi che durava da circa 10 anni, e che aveva inciso sullo sviluppo psichico del soggetto. La escissione (in due tempi) della estesa e profonda cicatrice ha dato un risultato assai favorevole.

VI. - V. E., anni 19.

Cadde a 3 anni riportando frattura del parietale D. ed emiplegia sin. Successiva attenuazione del deficit motorio.

Dall'età di 8 anni (cioè 5 anni dopo il trauma) attacchi consistenti in senso di oppressione precordiale, di costrizione al collo, di soffocazione, sensazioni penose alla emifaccia sin. e più recentemente formicolio alla mano sinistra.

Condizioni generali piuttosto depresse; psiche non eccessivamente sviluppata. Avvallamento nella regione temporale destra. Ipcinesia faciale inferiore sin., emiparesi sinistra lieve, fuorchè per i movimenti della mano, che sono quasi aboliti. Disturbi vasomotori e raffreddamento dei segmenti distali arto superiore sinistro.

Radiografia: ampia deiscenza del parietale D. all'altezza del bregma, due dita all'esterno della linea mediana.

Encefalografia: Dilatazione del ventricolo D., la cui parte anteriore è fortemente stirata verso la zona di frattura (fig. 1).

Intervento (25-5-1942). Lembo parietale D., che circoscrive il focolaio di frattura. Questo è formato da osso irregolare, sclerotico, e presenta una deiscenza pulsante. La meninge fortemente aderente alla faccia interna della volta

cranica, è sostituita da un tessuto grigiastro, traslucido, parzialmente cistico. Questo aderisce tenacemente al cervello, per una zona di vari cm²., e per uno spessore vario da mezzo a un cent. e mezzo; appare di colorito variegato, in parte traslucido, in parte rosso-scuro, ed è di consistenza molle mucillaginosa. Dopo la escissione di questo tessuto il tratto di cervello scoperto collabisce.

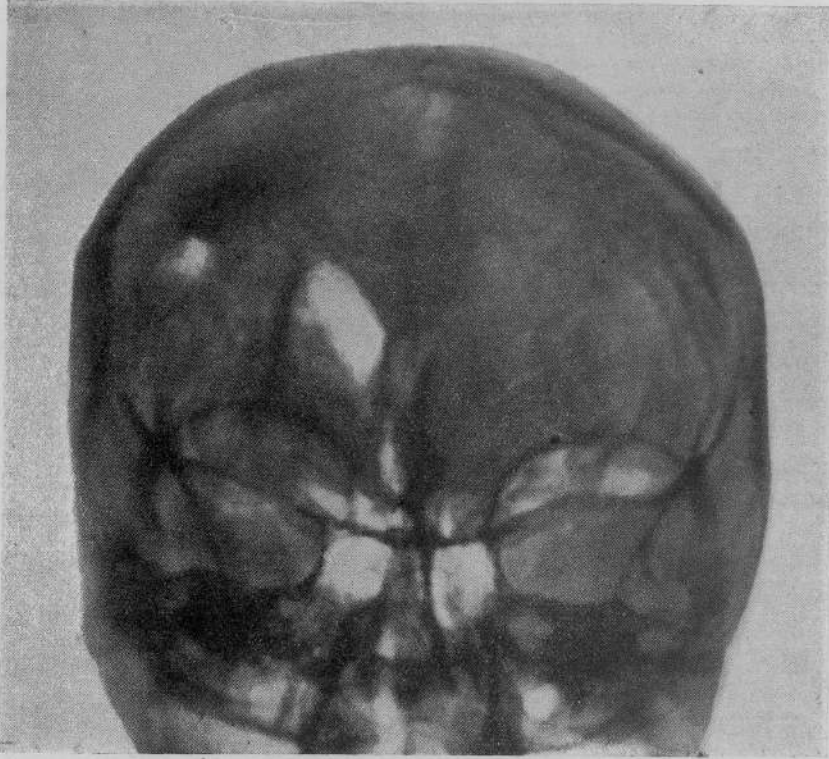


FIG. 1.

La sostanza bianca, che affiora, ha aspetto normale.

Plastica con lamina di gomma.

Decorso post-operatorio normale. Da notizie avute di recente sembra che alcuni attacchi si siano ripetuti, ma in forma molto più lieve. Ad 1 anno di distanza dall'intervento una encefalografia dimostra la scomparsa dello stiramento e della deformazione del ventricolo des. (fig. 2).

COMMENTO: Si tratta di un caso di epilessia a tipo di piccolo male, con aura epigastrica, iniziatosi 5 anni dopo una frattura della parte più alta del parietale D. Benchè il deficit sia stato di tipo motorio, i fenomeni irritativi hanno conservato un tipo prettamente sensoriale e viscerale. Non è ben chiaro, se i fenomeni vasomotori osservati a carico della mano e avambraccio sinistro debbano essere ri-

portati ai fenomeni paralitici, o si debbano invece riferire a lesioni interessanti l'area 6 di Brodman, che, secondo Fulton determinerebbero anche fenomeni di ordine vasomotorio.

Questo dubbio è determinato dal fatto che in questo caso non abbiamo spe-

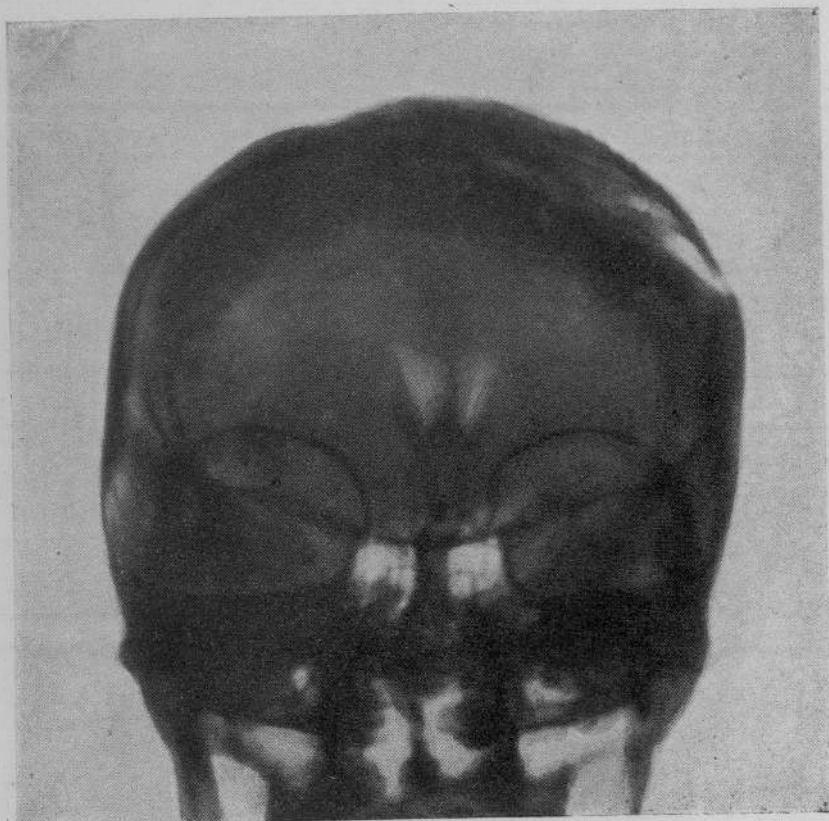

FIG. 2.

rimentato la stimolazione elettrica, per riprodurre sperimentalmente l'attacco epilettico. Interessante è il riscontro encefalografico ad 1 anno di distanza.

VIII. - S., *soldato*.

Ferito alla regione fronto-temporale destra il 25-10-1941. Operato di revisione del focolaio traumatico dopo 40 giorni (asportazione di schegge ossee). Dopo circa 3 mesi dal ferimento inizio di attacchi epilettici a tipo motorio rapidamente generalizzanti con perdita della coscienza.

Radiografia: perdita di sostanza del frontale D.

Encefalografia: dilatazione del ventricolo destro, che è parzialmente spostato verso l'esterno.

Operazione (14-4-1942): Lembo fronto-temporale destro. Escissione di una cicatrice meningo-encefalica di aspetto connettivale nella zona anteriore della seconda e terza frontale. La corteccia, posteriormente alla cicatrice appare di colorito rosso fosco, ed è edematosa. Apertura del corno frontale.

Plastica con lamina di gomma. Dopo circa due mesi la gomma viene tolta. Scomparsa degli accessi.

COMMENTO: Si tratta di un caso di trauma di guerra con manifestazioni epilettiche precoci. Le conclusioni avevano un inizio non facilmente precisabile, data la loro rapidissima generalizzazione, con perdita della coscienza.

La escissione di una cicatrice meningo-encefalica di aspetto connettivale ha portato alla scomparsa degli attacchi. Il periodo di osservazione è di circa 8 mesi.

VIII. - S. M., anni 20.

All'età di 5 anni frattura dell'osso frontale D., sembra esposta. Furono asportate delle schegge avvallate. Dopo circa 1 anno plastica parziale di una perdita di sostanza del frontale. Dopo 2 anni e mezzo dal trauma inizio di attacchi generalizzati con perdita della coscienza, a intervalli di tempo vari. In questi ultimi tempi a questi attacchi di tipo « gran male » si sono aggiunti degli equivalenti, che consistono in un bisogno imperioso di mangiare, al quale il paziente, inconsciamente cede anche in pubblico.

Il giovane paziente è intelligente, ed ha terminato gli studi liceali.

Afferma che recentemente ha notato un indebolimento della memoria. Esame neurologico negativo.

Esame locale: cicatrici nella regione frontale D.; perdita ovalare di osso; quivi pulsazione evidente.

Esame radiologico: perdita di sostanza ovalare del frontale D. e zone di rarefazione fin quasi alla linea mediana nella stessa regione.

Encefalografia: corno frontale destro globoso ovalare in senso orizzontale; ambedue i prolungamenti anteriori dei ventricoli sono spostati verso destra nella direzione della frattura del frontale.

Operazione (18-4-1942). Lembo fronto-parieto-temporale D.

Tenaci aderenze meningo-corticali ai margini di una perdita di sostanza del frontale. Le meningi appaiono ispessite con numerose piccole raccolte cistiche. La corticale è irricognoscibile. Si escide la zona meningo-corticale lesa. Corno frontale superficiale, dilatato. Viene ampiamente aperto. Plastica con lembo di gomma, che a sua volta è coperto con lembo aponevrotico. Plastica ossea. Decorso post-operatorio normale.

COMMENTO: Caso di epilessia iniziata 2 anni dopo un trauma frontale, a tipo motorio generalizzato, e che dura ormai da circa 15 anni.

Recentemente equivalenti. La escissione della cicatrice meningo-encefalica ha portato alla scomparsa post-operatoria degli attacchi. Risultato datante da 1 anno.

IX. - B. R., anni 25, S. Tenente.

Ferito il 7-6-1942. alla regione parietale sin. Afasia ed emiplegia D., che gradualmente si attenuano.

Operato qualche ora dopo il ferimento di asportazione di schegge (e tamponamento). Dopo 5 giorni asportazione di altre schegge ossee e corpi estranei

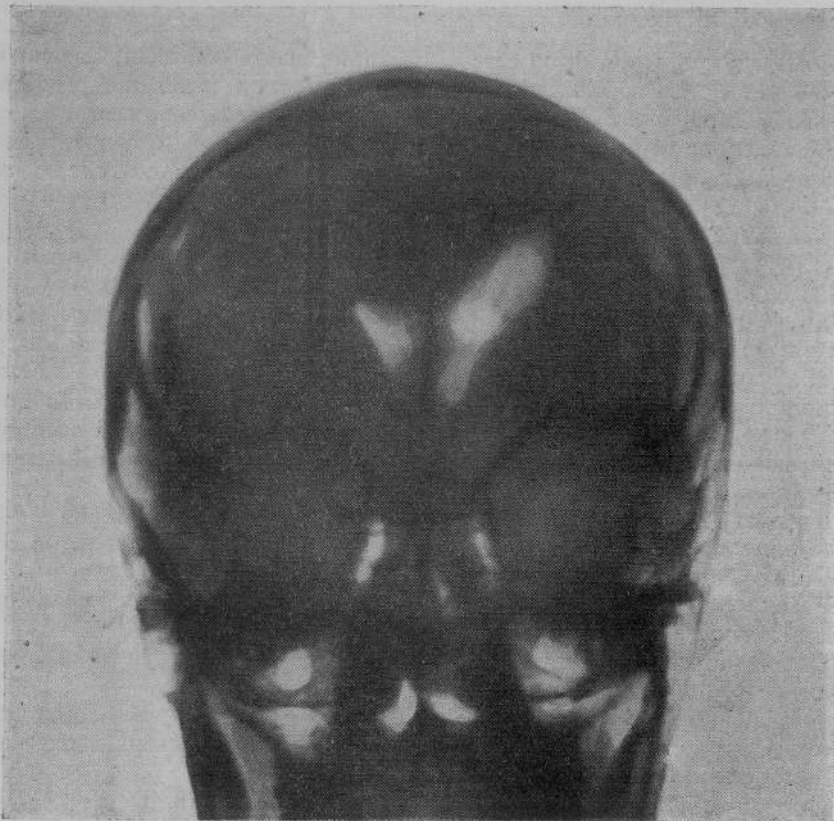


FIG. 3.

dalla sostanza cerebrale: drenaggio. Il chirurgo parla di ernia cerebrale, che si riduce con la puntura lombare.

Una encefalografia eseguita il 7-9-1942 dimostra dilatazione del ventricolo sin. che appare fortemente stirato verso la lesione parietale sin. (fig. 3).

Operazione il 15-9-1942. Si mette in evidenza una perdita di sostanza del parietale sin. vicino alla linea mediana. Cicatrice cutaneo-meningo-encefalica. Si asporta la cicatrice cutaneo-meningea, dopo aver distaccate le aderenze, con il cercine, che delimita la perdita di sostanza ossea. Distacco delle aderenze fra meningi e corticale all'intorno della cicatrice corticale.

Si punge il ventricolo, e si nota, che, man mano che si aspira il liquor, la cicatrice cerebrale si avvalla ad imbuto.

Successiva escissione della cicatrice cerebrale.

Si era prima stimolata con corrente faradica la corticale limitante il focolo traumatico. Dopo qualche secondo dalla cessata stimolazione il paziente è colto da convulsioni in tutta la metà destra del corpo, con torsione della testa e degli occhi verso destra.

Le convulsioni durano una diecina di secondi. Durante questo periodo, e per circa 15 secondi dopo la loro cessazione, la zona di cervello scoperta si rigonfia; cessa di pulsare e si fa di colorito cianotico.

Copertura della zona cerebrale cruenta a mezzo di una lamina di gomma. Guarigione.

COMMENTO: Benchè non si tratti di un caso di epilessia traumatica, lo abbiamo incluso in questa serie per varie ragioni. E soprattutto perchè esso solleva il problema del trattamento preventivo secondario di questa affezione.

Non pochi AA. ed anche noi (vedi Relazione al Congresso di chirurgia di guerra del maggio 1942) ci siamo domandati se in casi speciali di lesioni cranio-cerebrali, che per la loro sede e la loro natura possano rendere probabile l'insorgere di complicazioni epilettiche, non sia indicato un intervento atto a prevenire lo scoppio di una così grave complicazione. Per quanto riguarda le fratture avvallate la indicazione all'intervento è generalmente riconosciuta; non così per ciò che si riferisce a lesioni sul tipo di quelle presentate dal caso in parola.

In questo abbiamo creduto che una sufficiente indicazione fosse rappresentata dal quadro encefalografico, dal quale appariva che la cicatrice meningo-cerebrale esercitava una evidente trazione sulle zone sottostanti.

L'intervento poi ci dimostrò in modo indubbio (v. descrizione dell'operazione) che una netta trazione sul ventricolo omolaterale era esercitata dalla cicatrice cerebrale indipendentemente dalle sue connessioni con quella meningocutanca. In questo caso inoltre ci fu possibile ottenere, con la stimolazione corticale, un tipico attacco di epilessia controlaterale (con movimento avverso cefalo-oculare); e potemmo anche constatare le modificazioni verificatesi durante e dopo l'attacco nel segmento di cervello scoperto; modificazioni analoghe a quelle descritte da Penfield e collaboratori.

X. - S. E., anni 16.

Due anni fa cadde dalla bicicletta riportando frattura esposta del temporale sin. Fu subito sottoposto ad un intervento chirurgico. Restò afasico per circa 10 giorni.

Dal 19 aprile di quest'anno (2 anni dopo il trauma) inizio di convulsioni a tipo jacksoniano iniziandosi nel territorio del faciale inf. e dell'arto superiore di destra. Le convulsioni duravano alcuni secondi ed erano talora accompagnate da perdita della coscienza. Gli attacchi sono aumentati di frequenza in questi ultimi tempi, tanto da verificarsi più volte al giorno.

Radiologicamente si osserva frattura del temporale sin.

Encefalografia: modica dilatazione e stiramento ventricolo sin. parte anteriore.

Il giovane è ben sviuppato, e la psiche appare normale.

Esame neurologico negativo, se si eccettua una lieve paresi del faciale inf. di destra.

Il 19-10-1942, in anestesia locale, lembo osteoplastico fronto-parieto-temporale sin., che circoscrive una cicatrice semilunare, residuo dell'intervento subito al momento del trauma.

Distacco di tenaci aderenze fra teca cranica e dura nella zona di frattura del temporale, ove l'osso appare irregolarmente ispessito. La meninge aderisce a quasi tutto il lobo frontale (anche nella sua parte inferiore). Graduale distacco di queste aderenze, che appaiono filiformi o membranose. La corticale è di aspetto presso a poco normale, ma la sua consistenza sembra in alcuni punti aumentata. Si punge il ventricolo, che si trova a notevole profondità.

Plastica con lembo di gomma, che avvolge buona parte del polo frontale. Sutura della dura, che viene resa sufficientemente ampia aggiungendovi un piccolo lembo fasciale.

Apparente guarigione per prima intenzione.

Nel decorso post-operatorio si verificano, a distanza di alcuni giorni, degli attacchi di lieve entità.

Dopo 25 giorni, quando la ferita operatoria appariva da tempo guarita per prima intenzione, si notano lievi rialzi febbrili, e da un punto della cicatrice si vuotano alcune gocce di pus. Dopo altri 3 giorni febbre alta preceduta da brivido. Liquor sotto pressione, con lieve aumento di albumina e numerosi leucociti.

Si ribatte il lembo osteoplastico, e si vuota una raccolta purulenta epidurale. Si asporta il lembo di gomma. Durante questo breve intervento il paziente è colto da un attacco di epilessia, che si inizia da destra e poi si generalizza; perdita della coscienza.

Successivamente, per il persistere di fenomeni flogistici locali, si asporta il lembo osseo. Guarigione della ferita.

Durante questo periodo si verificano, a intervalli di giorni, attacchi epilettici con perdita della coscienza.

COMMENTI: Si tratta di un caso di epilessia tardiva (a 2 anni dal trauma), ad inizio jacksoniano, con successiva generalizzazione e perdita di coscienza. Il reperto operatorio ha dimostrato estese aderenze fra meningi e corticale del polo frontale sinistro. La lisi di queste aderenze (e successiva interposizione di lamina di gomma) non sembra essere stata sufficiente ad impedire la continuazione degli accessi epilettici. Va tuttavia notato che il decorso post-operatorio è stato complicato da fatti flogistici locali. L'intervento è del tutto recente.

* * *

Per quanto riguarda la cura della *epilessia traumatica* possiamo dire che essa, negli ultimi anni, partendo dai concetti patogenetici già ricordati, si è orientata verso la escissione della cicatrice meningo-encefalica, che rappresenterebbe la causa principale, se non unica, di questa grave sindrome.

Ma va anzitutto ricordata la cura *preventiva*, anche essa informata al concetto dell'azione epilettogena della cicatrice meningo-cerebrale.

Essa si propone, o di ridurre al minimo lo sviluppo di tale cicatrice a mezzo di un adeguato trattamento primitivo della lesione cranio-cerebrale; o di escidere, prima dell'inizio della sindrome epilettica, la cicatrice già formatasi.

Il trattamento preventivo vero e proprio è quello primitivo; e dovrebbe essere applicato non solo alle ferite cranio-cerebrali di guerra, ma anche alle lesioni della vita civile, soprattutto se esposte.

In poche parole si può dire che esso consiste nella escissione dei tessuti contusi, o comunque devitalizzati; nella asportazione dei corpi estranei; nell'eventuale sollevamento di segmenti di osso avvallati; nel vuotamento di ematosi; nella emostasi accurata, e nella chiusura totale del focolaio traumatico, così da ottenere una guarigione per prima intenzione.

Il buon risultato di un tale trattamento dipende non solo da una tecnica corretta, ma anche dalla precocità dello intervento.

L'osservazione sperimentale e clinica ha dimostrato che la cicatrice cerebrale in questi casi è ben differente da quella, che si sviluppa in seguito a traumi cranio-cerebrali, che guariscono per seconda intenzione (in presenza di corpi estranei e di tessuti devitalizzati) e che si accompagnano spesso con fenomeni flogistici di grado variabile. E cioè una cicatrice sottile, incapace di esercitare sul tessuto cerebrale quelle tradizioni nocive, di cui ci siamo già occupati.

Evenienze analoghe a quelle, che si verificano, quando una ferita cranio-cerebrale guarisce per prima intenzione, si avverano dopo la escissione di una cicatrice cerebrale già formatasi, sia che questa escissione venga fatta prima dello scoppiare della sindrome epilettica (*trattamento preventivo secondario*), sia che venga praticata, quando la sindrome epilettica è già costituita.

Ed è questa constatazione, che giustifica il procedimento chirurgico, e spiega i risultati ottenuti.

Ci sembra opportuno insistere sui vantaggi del trattamento preventivo, soprattutto di quello precoce, in quanto questo è di gran lunga più semplice, ed evita il sommarsi ed il sovrapporsi di quegli stimoli, che a lungo andare sono capaci non solo di provocare la sindrome epilettica, ma anche quelle modificazioni della eccitabilità dei centri nervosi, che possono permanere anche dopo il trattamento chirurgico tardivo, e che talora rendono vane o incomplete le misure terapeutiche.

Abbiamo già detto che le *alterazioni anatomo-patologiche*, che si incontrano in occasione di interventi per epilessia traumatica, possono essere assai variabili, come si può dedurre anche dal riassunto dei casi da noi operati. E, se la sindrome è più spesso riportabile agli effetti della trazione della cicatrice meningio-cerebrale, talora essa dipende effettivamente da altre cause.

Ma la stessa cicatrice meningo-cerebrale ha aspetti quanto mai variabili, e, se spesso è nettamente individuabile (di aspetto connettivale, o mucoso, o microcistico) e facilmente asportabile, non sono rari i casi in cui le lesioni sembrano essere limitate ad aderenze più o meno estese meningo-cerebrali; a cambiamenti di consistenza della sostanza cerebrale; o a formazioni di pseudocisti, con zone di atrofia cerebrale e modificazioni circolatorie locali. L'opera del chirurgo, assai facile, quando si tratta di sollevare frammenti ossei avvallati, o di asportare schegge infisse nella sostanza cerebrale, di vuotare ematomi, non incontra eccessive difficoltà neppure, quando si trova dinanzi a cicatrici meningo-cerebrali più o meno spesse, e ben evidenti.

In quest'ultimo caso il chirurgo ha la sensazione di poter veramente compiere un'opera utile, in quanto gli è possibile di asportare tutto il tessuto cicatriziale.

Ed effettivamente, quando tale escissione è stata completa (o lo è nella maggior parte dei casi) gli esiti sono buoni, o per lo meno soddisfacenti.

Questi casi corrispondono di solito a quadri encefalografici, in cui la trazione sul ventricolo appare evidente.

Ben altrimenti vanno le cose, quando, per esempio, si trova una pseudocisti più o meno grande, al cui vuotamento segue un afflosciamento locale, ed in cui non si osservano zone cicatriziali vere e proprie (caso 2°), o in cui il quadro anatomico consiste in aderenze più o meno estese fra meninge e corticale, con eventuali modificazioni di consistenza di quest'ultima, e della sua vascolarizzazione.

In tali casi manca al chirurgo una guida sicura, per decidere sulla estensione e sulla entità dello intervento. Egli non sa quali modificazioni si nascondano sotto le specie della varia consistenza della sostanza cerebrale e del modificato regime circolatorio locale. Si dovrà egli limitare ad un'ampia apertura delle pseudocisti; alla lisi delle aderenze meningo-cerebrali, ed alla interposizione di materiale isolante, per scongiurare il ripetersi della sinfisi?

Gli esiti spesso non soddisfacenti, che seguono a questi trattamenti, economici solo apparentemente (casi 1° e 10°), dovrebbero consigliare una larga esposizione del focolaio traumatico, così da poterci fare una abbastanza esatta ragione della estensione e della gravità delle lesioni; e la stimolazione elettrica sistematica dei vari punti della corteccia scoperta. Sarà allora possibile di riprodurre l'attacco epilettico, e di escidere la zona corticale, che corrisponderà al focolaio epilettogeno.

Questi ultimi aspetti anatomo-patologici corrispondono di solito a quadri encefalografici in cui non si riscontra una retta trazione sul si-

stema ventricolare, ma soltanto dilatazioni localizzate, con spostamenti modici.

Per quanto riguarda l'*apertura ampia del ventricolo omolaterale*, che molti consigliano, e che anche noi abbiamo eseguita in alcuni casi, essa non è evidentemente consigliabile nella zona centrale sensitivo-motoria, a meno che la parete ventricolare non sia, in seguito alla trazione cicatriziale, divenuta del tutto superficiale.

L'ampia apertura del ventricolo (di per sè non pericolosa) dovrebbe fra l'altro servire a inondare di liquor la zona cruenta, e a impedire il formarsi di nuove aderenze.

Potrebbe anche contribuire indirettamente ad assicurare una più sicura escissione del tessuto cicatriziale.

Per quanto riguarda il primo scopo, esso è più facilmente ottenuto, interponendo fra cervello e teca cranica una lamina di gomma o di altro materiale coibente (anche lamine animali conservate e preparate). Tali interposizioni sono da preferire alle plastiche aponevrotiche, che certamente non evitano le aderenze cicatriziali.

L'uso di tali lamine o di materiale affine è subordinato alla più rigorosa asepsi. In più di un caso abbiamo in secondo tempo dovuto rimuovere la lamina di gomma, per il sopraggiungere di fenomeni flogistici.

Ad evitar più sicuramente questo inconveniente crediamo utile interporre fra la lamina di gomma e il lembo osteo-cutaneo un lembo aponevrotico, che proteggerebbe meglio il materiale inorganico da eventuali infezioni provenienti dall'esterno.

Nei casi in cui asportammo in secondo tempo la lamina di gomma potemmo constatare che il cervello era ricoperto di una sottile membrana, analoga macroscopicamente alla meninge molle, la quale non aderiva alla sostanza cerebrale.

Quanto alla ricostituzione del tavolato osseo, essa in un gran numero di casi può essere sufficientemente assicurata con i frammenti del focolaio di frattura (caso IV); o a mezzo di plastiche osteo-periostee secondo DURANTE (caso X).

In nessuno dei nostri casi è stato necessario ricorrere ad innesti ossei prelevati da altri segmenti dello scheletro.

Del resto la plastica ossea, se può avere importanza quale fattore cosmetico, o di protezione, rappresenta un elemento estraneo al problema, che ci interessa.

* * *

Prima di accennare ai risultati ottenuti con la escissione della cicatrice meningo-encefalica, ci sembra opportuno ricordare che, se alla azione di tale cicatrice va attribuito un valore certamente determinante nello scatenamento della sindrome epilettica, è tuttavia necessario non trascurare altri fattori di ordine costituzionale o ereditario, che senza dubbio debbono avere la loro parte nella insorgenza di questa forma di epilessia.

Intendo riferirmi a tutto quel complesso di circostanze, note o supposte, di cui si discute a proposito del problema delle epilessia genuina.

Invero, se tutto si riducesse all'azione meccanica della cicatrice meningo-encefalica, non si intenderebbe facilmente, perchè in non pochi casi di gravi traumatismi cerebrali (anche in zone spiccatamente epilettogene) non si verificano attacchi epilettici.

E d'altra parte non è ben chiara la ragione per cui, mentre la cicatrice meningo-encefalica si stabilisce abbastanza rapidamente, la sindrome epilettica insorge di solito tardivamente (talora dopo parecchi anni).

Il criterio generale della disposizione (intesa nel senso di *Bereitschaft*) deve avere la sua importanza. In tale criterio va compreso anche quello della « soglia », e della resistenza corticale agli stimoli.

Queste riserve non diminuiscono in alcun modo il valore determinante della cicatrice meningo-encefalica, e quello della terapia intesa alla sua eliminazione.

La efficacia di questa terapia è dimostrata dai *risultati ottenuti*.

Nella statistica di PENDINGFIELD e CONE si ebbe circa il 45 % di guarigioni (controllate per un periodo di tempo da 8 mesi a 7 anni) e il 41 % di miglioramenti.

Anche più lusinghieri sono i risultati ottenuti da TÖNNIS.

I casi guariti si elevano nella sua statistica fin quasi al 90 % (periodo di osservazione da alcuni mesi a 6 anni).

Anche JEFFERSON, BUSCH, SORGO ed altri concordano sulla efficacia del trattamento di cui ci siamo occupati.

Bisogna tuttavia riconoscere che in molti dei casi riportati il periodo di osservazione non è molto lungo. Questo stesso appunto va fatto in primo luogo ai miei casi, in uno solo dei quali il tempo trascorso dall'intervento supera i 2 anni.

Ma anche nei casi osservati per un periodo non molto lungo si resta favorevolmente impressionati dalle modificazioni, che spesso si riscontrano, e che consistono non solo nella scomparsa degli attacchi epilettici, ma anche in cambiamenti psichici: scomparsa dello stato ansioso, miglioramento della memoria, ragionamento più calmo ecc.

E' da notare che i buoni risultati si riferiscono principalmente a quei pazienti, in cui la lesione riscontrata consiste in una vera e propria cicatrice meningo-encefalica, che è stato possibile di escidere nella sua totalità.

Mentre nei pazienti che presentavano lesioni con altre caratteristiche (aderenze meningo-corticali, atrofia cerebrale con presenza di pseudocisti ecc.) i risultati sono stati meno buoni, e talora del tutto negativi, probabilmente in rapporto con le incertezze e la insufficienza del trattamento.

La cura chirurgica deve naturalmente essere completata dalla terapia medica e dietetica.

RIASSUNTO. — L'A. espone lo stato attuale della patologia e della terapia della epilessia traumatica, e riferisce su alcuni casi da lui operati.

The first part of the document discusses the importance of maintaining accurate records of all transactions. It emphasizes that every entry, no matter how small, should be recorded to ensure the integrity of the financial statements. The text also mentions the need for regular audits and the role of the auditor in verifying the accuracy of the records.

In the second part, the author describes the various methods used to collect and analyze data. This includes the use of questionnaires, interviews, and focus groups. The text explains how these methods are used to gather information from a diverse group of respondents and how the data is then analyzed to identify trends and patterns.

The third part of the document focuses on the results of the study. It presents a series of tables and graphs that illustrate the findings. The text discusses the implications of these findings and how they relate to the overall objectives of the research. It also mentions the limitations of the study and suggests areas for further research.

APPENDIX A

This appendix contains the detailed data collected during the study. It includes a list of all respondents, their demographic information, and the results of the various tests and measurements. The data is presented in a clear and organized manner, making it easy to access and analyze.

The first section of the appendix lists the names of the participants, along with their age, gender, and occupation. This information is used to provide context for the data and to ensure that the sample is representative of the population being studied.

The second section contains the results of the various tests and measurements. This includes data on the frequency of transactions, the accuracy of the records, and the results of the interviews and focus groups. The data is presented in a series of tables and graphs, which are described in detail in the main text of the document.

