

Molise 872/127 AT

Dott. FRANCESCO TODARO

# Sulle inclusioni dentarie meccanismo di produzione e terapia


*Estratto dalla Rivista "LA STOMATOLOGIA ITALIANA"*



1942-XX

NUOVE GRAFICHE S.A. - ROMA

VIA ADDA 129-A



CLINICA ODONTOIATRICA DELLA R. UNIVERSITÀ DI ROMA  
DIRETTORE: SEN. PROF. AMEDEO FERNA

## SULLE INCLUSIONI DENTARIE MECCANISMO DI PRODUZIONE E TERAPIA

DoTT. FRANCESCO TODARO

Tra i più importanti argomenti di patologia dentaria quello che riguarda le inclusioni dei denti è senza dubbio meritevole di attenzione e di studio. Sono queste infatti considerate come anomalie, per cui uno o più denti rimangono racchiusi nello spessore delle ossa mascellari, dando luogo spesso a malformazioni dento-maxillo-facciali e compromettendo anche, specie se trattasi dei canini, e dei terzi mandibolari, la vitalità dei denti vicini che talvolta non si riesce più a salvare a causa dell'assorbimento delle loro radici e le successive pulpiti e cangrene della polpa. Accade anche spesse volte, come ha dimostrato WASSMUND, che processi infettivi distruggono lo smalto e la dentina dei denti ritenuti, i quali vengono sostituiti da tessuto osseo. Ci sono stati dei casi in cui i canini ritenuti si sono ridotti a due o tre piccoli frammenti, o il sacco follicolare si è trasformato interamente in osso.

L'indagine radiologica ha dimostrato che dette anomalie sono molto più frequenti di quanto non apparisse nel passato, ed esse sono ancora più importanti in quanto gli esami clinici hanno potuto stabilire che da esse dipendono alcune forme patologiche come molte nevralgie del trigemino, lo sviluppo delle cisti ecc. la cui etiopatogenesi un tempo era oscura.

Gli autori non sono d'accordo, per quanto riguarda il concetto di ritenzione dentaria, sul limite di tempo oltre il quale un dente si può considerare ritenuto.

Secondo SCHEFF e ZUCKERKANDL per ritenzione dentaria si deve intendere la persistenza nei rispettivi mascellari di denti che, all'epoca fisiologica della loro eruzione, non sono comparsi.

Per LUNIATSCHEK questa definizione è incompleta, perchè non considera la persistenza di denti o di formazioni simili a denti nei mascellari, oltre il periodo normale della loro eruzione, cioè oltre l'eruzione dei denti a sviluppo tardivo, al più tardi fino al termine del periodo dell'eruzione.

KRCNFELD per denti ritenuti intende quelli che sono spuntati perchè la loro posizione è tale da rendere impossibile l'eruzione o perchè ostacolati da condizioni meccaniche o generali.

Secondo KLEIN invece per denti ritenuti si debbono considerare quei denti o formazioni simili a denti a radice completamente sviluppata, che persistono nei mascellari, poichè egli ritiene che un dente può sempre erompere finchè la sua radice non è completamente sviluppata.

A ciò si oppone KOTANYI il quale afferma che molti denti ritenuti hanno la loro corona disposta contro altri denti i quali ne impediscono l'eruzione, indipendentemente dallo accrescimento o meno delle loro radici.

Secondo quest'ultimo autore si deve considerare ritenuto un dente che non è erotto nel mascellare all'epoca più tardiva in cui di norma esso compie la sua eruzione (ROCCIA).

Bisogna distinguere le ritenzioni dentarie definitive da quelle temporanee.

Può accadere che in tarda età, dopo che sono caduti tutti i denti permanenti, spunti sull'arcata un dente che fino allora era rimasto ritenuto. Si tratta di casi d'eruzione senile che qualche volta può dissimulare una terza dentizione (JONAS).

Quest'ultime eruzioni senili bisogna distinguere da quelle ritardate tipiche del mixedema e degli idioti (KAMBRUM, KASSOWICZ), in quanto queste interessano sia la prima che la seconda dentizione, mentre le senili interessano soltanto la serie dei denti permanenti.

Si possono inoltre distinguere le ritenzioni dentarie totali, da quelle parziali. Nelle prime il dente è completamente ritenuto nello spessore delle ossa mascellari, nelle seconde invece il dente può sporgere un po' anche con una sola cuspidè nella cavità della bocca.

Le ritenzioni totali possono essere a loro volta endossee o sottomuose. Si hanno le endossee quando i denti ritenuti sono sepa-

ati dalla cavità della bocca da tessuto osseo, le sottomuose quando sono separate almeno in un punto da un semplice rivestimento mucoso-periosteo. Inoltre le ritenzioni dentarie possono essere semplici o multiple, la seconda che uno solo o più denti di ambedue i mascellari sono colpiti da tale anomalia.

Si aggiunge infine la possibilità di trovare denti aberranti che, totalmente o parzialmente ritenuti, sono migrati molto lontano dalle sedi abituali (SAVARAL).

In ordine alla frequenza, possiamo dire che le ritenzioni dentarie secondo una statistica di EUSTERMAN, ottenuta dopo uno studio radiografico di 9564 casi della Clinica Majo, la percentuale di individui portatori di denti ritenuti sarebbe stata dell'8%. In altre statistiche sono riferiti altri casi che sono sempre differenti gli uni dagli altri per ciascuna statistica.

RÖHRER da osservazioni fatte in casi che riguardavano esclusivamente i canini ritenuti, riferisce che il sesso femminile è più colpito (71,9% delle femmine contro il 28% per i maschi).

I denti ritenuti secondo EUSTERMAN senza distinzione di tipo si riscontrerebbero nel mascellare superiore con la stessa frequenza dell'inferiore, mentre, secondo SZABÒ, si osserverebbero con maggiore frequenza nella arcata superiore.

Nella statistica di LUNJATSCHEK si vede che denti ritenuti sono in prevalenza nel mascellare superiore (circa il 70%).

Secondo il RÖHRER per quanto riguarda i canini in ritenzione ci sarebbe un rapporto di frequenza di venti a uno tra superiori ed inferiori, mentre per i terzi molari EUSTERMAN ha constatato un rapporto tra superiore ed inferiore di sette a nove.

Noi possiamo dire che in verità i denti ritenuti si riscontrano con molta frequenza, e per il mascellare superiore sono principalmente i canini quelli che offrono all'osservazione i maggiori casi, cui seguono in ordine decrescente il dente del giudizio, l'incisivo laterale, il secondo premolare; mentre per la mandibola spesso sono ritenuti i terzi molari, i canini, i premolari. Ad eccezione del dente della saggezza, le ritenzioni dentarie, si riscontrano con maggiore frequenza nel mascellare superiore che in quello inferiore.

Sono colpiti di ritenzione in modo quasi esclusivo i denti permanenti, mentre secondo FAFF non sarebbero stati mai osservate le ritenzioni a carico di denti da latte, possibilmente che qualche autore vorrebbe am-

mettere. A tale proposito un notevole contributo lo ha dato l'osservazione di BLOCH JORGENSEN dimostrata radiologicamente, di sette diversi casi di denti da latte ritenuti, tutti secondi molari inferiori.

COLDISCHLAGER ne avrebbe raccolto nella sua tesi 24 casi.

Le ritenzioni dentarie sono semplici se riguardano un solo dente; di questi ne sono stati descritti numerosissimi casi. Sono multiple quando riguardano più denti, come per esempio le inclusioni bilaterali simmetriche dei canini le quali sono più rare (PERNA, DE VECCHIS) e dei terzi molari inferiori, mentre rarissimi sono i casi di ritenzione dentaria simultanea dei quattro canini (ZUCKERKANDL), dei primi e secondi molari inferiori o di interi gruppi di denti, come negl'interessanti casi di SARAVALLE (45 denti ritenuti in quattro pazienti della stessa famiglia).

## ETIOLOGIA E MECCANISMO DI PRODUZIONE

Le cause delle ritenzioni dentarie sono varie. Esse possono essere locali e generali. Fra le cause locali dobbiamo ricordare anzitutto le cause di natura meccanica, nel senso che, la permanenza oltre il termine normale dei denti da latte, ostacola od addirittura impedisce la fuoriuscita del dente permanente, indipendentemente dal fatto che la persistenza cui si accenna possa essere interpretata quale effetto o piuttosto quale causa di eventuale ritenzione.

La quale, fra l'altro, può verificarsi per atresia alveolare causata da precoce estrazione del dente deciduo corrispondente o dall'estrazione dei primi molari permanenti o comunque per mancanza di spazio o per ostacolo da malformazione o malposizione dei denti vicini, o a causa, per quanto di osservazione meno frequente, dei più svariati processi patologici che possono riscontrarsi, specie a carico dell'osso mandibolare (granulomi infettivi, tubercolari, actinomicotici, distrofie, dispasie ecc. ecc.).

Fra le cause possiamo annoverare il rachitismo, la lue, le malformazioni mascellari (ZUCKERKANDL), fattori costituzionali ed ereditari (KOTANYI). Molto spesso le cause generali si uniscono a quelle locali s'intrecciano con queste e restano entrambe legate nel determinismo della ritenzione dentaria. Fra le cause generali sono certo in prima linea le deficienti assimilazioni cellulari per mancanza nell'alimentazione di proteine di alto valore nutritivo, di vitamine e sali e le pigrie masticatorie.

Quello che si nota con maggiore frequenza è che la ritenzione dentaria si verifica a causa del mancato sviluppo delle ossa mascellari nel senso del loro diametro antero-posteriore ed in larghezza. Non di rado si osserva che il posto per i canini permanenti è occupato da denti da latte. I canini permanenti possono migrare facilmente al posto dei canini da latte. Le cause meccaniche non spiegano tale comportamento dei denti, così come non viene spiegata la causa di una anormale posizione dei denti che stanno obliquamente o orizzontalmente nell'arcata. In certi casi senza dubbio influiscono i fattori costituzionali che si presentano come anomalie di sviluppo o come stati patologici.

In ordine alla ristrettezza di spazio che comporta una delle cause di ritenzione dentaria, possiamo dire che nella maggiore quantità dei casi, essa è riportata al fatto di una mancata corrispondenza, per quanto riguarda il processo involutivo filogenetico della mandibola in ispecie da una parte, e dall'altra lo sviluppo dei denti.

Gli autori si richiamano a nozioni di embriologia relative alle cause che possono determinare la ritenzione dentaria e concludono con delle considerazioni filogenetiche in ragione di una insufficienza di spazio destinato ai denti ritenuti, insufficienza legata alla riduzione della longitudine di mascellari che si verifica sempre più nella razza umana. Ma se la nozione embriologica consente di interpretare molte ritenzioni dentarie, particolarmente quella del dente inferiore della saggezza, noi crediamo tuttavia e sempre in ordine alle cause che le possono determinare, che non sempre adeguatamente valutati e considerati sono stati gli effetti della persistenza dei denti da latte oltre la loro epoca di caduta, così come la precoce perdita di essi. L'uno e l'altro fattore, senza dubbio, si ripercuotono sullo sviluppo scheletrico delle ossa mascellari, e ciò può dirsi indipendentemente da una qualsiasi influenza legata al noto processo involutivo filogenetico delle ossa medesime, di cui così frequentemente si fa cenno da parte della maggioranza degli autori. E' naturale che, in siffatte circostanze, si possa scendere a valutazione circa lo spazio disponibile per una normale sostituzione dentaria della serie permanente o comunque assistere ad eventuali deviazioni del normale sviluppo delle arcate mascellari, in specie quelle mandibolari che comportano direttamente le più varie possibilità in ordine non solo a malformazione maxillo facciali, ma anche in rapporto alla eventuale a-

nomala eruzione e situazione di uno o più denti.

L'etiologia e la patogenesi delle ritenzioni totali trovano riscontro, secondo il nostro avviso, nell'anormale sviluppo scheletrico delle ossa mascellari, specie se parlassi del terzo mandibolare; ma i fenomeni filogenetici non bastano a spiegare la mancanza di spazio.

Non è possibile che una involuzione filogenetica possa da sè sola ed improvvisamente raggiungere una tappa così progredita da abolire in toto lo spazio destinato ad accogliere un dente da erompere, come il terzo molare. Per spiegare le inclusioni ossee totali dei denti in genere e più particolarmente dei terzi mandibolari, bisogna considerare che l'irregolare sviluppo delle ossa mascellari, di cui abbiamo fatto cenno, non può rappresentare una condizione del tutto indifferente in ordine ai ripiegamenti anormali dei margini posteriori della lamina epiteliale dentaria (BENAGIANO).

Cosicchè, pur riconoscendo tutta l'importanza che i fattori involutivi filogenetici hanno nel determinismo delle ritenzioni dentarie, non bisogna dimenticare che una ritardata sostituzione dentaria, specie quando questa si protrae per un tempo molto lungo, deve necessariamente compromettere il normale sviluppo nel senso del diametro antero-posteriore dei mascellari, o comunque può indurre ad eventuali ripiegamenti dell'epitelio della lamina dentaria.

Dopo di avere così spiegato e valutato il restringimento delle arcate dentarie, crediamo opportuno soffermarci sugli effetti che i denti ritenuti, a causa del loro meccanismo di produzione, possono dare.

Il sacco dentario che esiste dopo la formazione di ogni dente, si rompe durante la fuoriuscita del dente ed in parte scompare. Nei casi di denti ritenuti esso si mantiene in toto e s'è trovato anche in soggetti anziani; abbraccia la corona del dente, come membrana sottile di circa un mm. di spessore ed è attaccato attorno al colletto dentario. Nel sacco vi è il rivestimento epiteliale come residuo dell'epitelio esterno ed interno dello smalto, cosa che si può rilevare facendo un preparato istologico. Osservando il sacco radiologicamente, esso appare sulla pellicola come uno spazio stretto senza osso, attorno alla corona del dente formando una linea nera sottile di larghezza di un mm. Sulla lastra positiva cioè sulla fotografia della pellicola il quadro appare inverso cioè la linea appare bianca.

Un quadro interessante ce lo danno le al-

terazioni patologiche del sacco dentario che vanno formandosi durante il meccanismo della produzione della ritenzione dentaria. Durante tale periodo è facile osservare la degenerazione cistica del sacco dentario, oppure la comparsa di una ciste follicolare, i segni di assorbimento della corona dentaria od un processo infiammatorio del dente, od in vicinanza di esso.

Circa la patogenesi delle cisti follicolari che vengono a formarsi a causa di denti ritenuti, possiamo senz'altro affermare che la ciste si forma a causa dell'allargamento del sacchetto dentario che si può anche notare dopo molti anni dalla sua formazione, quando è avvenuto il completo sviluppo del dente. In questo caso la formazione della ciste non ha nulla a che vedere con lo sviluppo del dente. Pertanto non possiamo condividere l'opinione di BROCA e di MAGITOT secondo la quale le cisti si formerebbero sempre all'epoca dello sviluppo del dente. Si sa che le cisti hanno origini epiteliale; quelle formate nel periodo embrio-plastico ed odonto-plastico hanno l'epitelio dello smalto, perchè già il germe dentario è una formazione più che altro epiteliale; queste invece che compaiono dal sacchetto dentario allargato in casi di denti ritenuti anche dopo molti anni, presentano i resti dell'epitelio riunito interno ed esterno dello smalto distribuiti sulla loro parete interna.

Certo l'epitelio non esiste sempre. Finita la sua funzione, va perduta. Ne residuano gli avanzi, infatti le ricerche di ANDERER e di WASSMUND hanno messo in evidenza i resti epiteliali sotto forma di perle epiteliali dello smalto nell'interno del tessuto connettivale del sacchetto dentario.

Circa al riassorbimento del dente ritenuto, possiamo dire che spesso nella zona infiammata a causa della ritenzione, si forma un essudato abbondante che fuoriesce da una fistola che viene a formarsi.

Può determinare l'assorbimento del dente ritenuto una radice malata che si trova in vicinanza del dente ritenuto. Talvolta l'assorbimento di un dente ritenuto è molto importante perchè al posto della sostanza distrutta del dente, si forma una neo-formazione ossea che può comprendere anche il sacco dentario che abbraccia la corona, oppure può verificarsi l'ossificazione del cemento.

Possiamo aggiungere inoltre le manifestazioni di dolore nevralgico e lo spostamento di altri denti od il loro riassorbimento dovuto alla pressione del dente ritenuto. Come abbiamo detto, spesso i denti che rimangono ritenuti nello spessore dell'osso sono fre-

quentemente i canini superiori o i premolari inferiori e così pure i denti inferiori del giudizio.

Radiologicamente le alterazioni patologiche del sacco dentario dovute al suo ispessimento appaiono sulla pellicola come linee scure, larghe attorno alla corona. Quando fra la corona ed il sacco dentario si forma l'essudato, il quadro radiologico può essere determinato da uno spostamento del sacco il quale, a causa dell'essudato formato, si stacca dalla corona del dente. La condizione perchè il sacco possa occupare uno spazio maggiore è sempre in questi casi un'atrofia ossea.

A causa dello spostamento del sacco, si può formare una vera ciste, cosa che accade sovente nei denti ritenuti. Molto spesso la ritenzione dentaria si manifesta senza alcun fenomeno infiammatorio a carico dei tessuti peri e para dentari e sono stati studiati molti casi del genere anche istologicamente per vedere le eventuali alterazioni, specie a carico dei tessuti duri e del tessuto pulpare dei denti ritenuti nello spessore delle ossa mascellari.

KOTANYI nel 1924 poté riferire su alcune sue indagini sui tessuti dei denti ritenuti, affermando di aver riscontrato delle apposizioni di tessuto osseo e di cemento sullo smalto e dei segni di riassorbimento; non dà notizie precise sulle alterazioni della polpa.

ZEROSI nel 1935 studiando un ottavo mandibolare ritenuto, ha potuto osservare fenomeni atrofici in corrispondenza dello stroma pulpare più particolarmente a carico degli odontoblasti; egli ha messo in evidenza la presenza di alcuni odontoli a varie strutture in seno alla polpa e la neoformazione di dentina secondaria sulle pareti. Lo strato odontoblastico della polpa radicolare era completamente trasformato in vacuoli.

L'apice del dente era stato trasformato in una massa rotodenggiante a causa della sovrapposizione di vari strati di cemento.

PALAZZI nel 1933 da studi ed indagini eseguiti su numerosi denti ritenuti ed esenti da fenomeni infiammatori peri e para dentali, riferisce di avere trovato diffusa atrofia della zona odontoblastica; zona atrofica con larghi vacuoli nella polpa coronale e nella polpa radicolare, atrofia del parenchima, al di fuori della zona odontoplastica con zone di edema con piccoli e larghi vacuoli ed idropi; formazioni odontolitiche di larghe estensioni.

RISSE nel 1934 notò un processo di decalcificazione della parte coronale della dentina, la riduzione del lume del canale per sovrapposizione di dentina secondaria, iperce-

mentosi. A carico della polpa le alterazioni riscontrate andavano dall'atrofia lieve alla degenerazione reticolare e vacuolare della polpa coronale con disposizioni irregolari di sali calcari.

RUSPA nel 1940, avendo studiato istologicamente 20 denti ritenuti, ha notato che lo strato odontoblastico era ricco di numerosi vacuoli che si estendevano talvolta dalla polpa coronale alla polpa radicolare. Qualche volta egli ha notato processi regressivi del tessuto pulpare come riduzione degli elementi cellulari e formazione di spazi plasmatici irregolari delimitati da fasce di tessuto fibrillare; presenza di cavità cistiche pulpari sia nella corona che nelle radici, presenza di odonteli presenza di calcificazioni del tessuto pulpare, impercementosi paradicolare.

NICOLÒ recentemente ha esaminato istologicamente i tessuti duri e la polpa di un ottavo mandibolare incluso esente da qualsiasi processo infiammatorio, riscontrando oltre a scarse formazioni di dentina secondaria ed a notevole impercementosi periradicolare, alterazioni regressive limitate alla polpa radicolare. L'autore ritiene che tali alterazioni pulpari così nettamente localizzate siano da mettersi in rapporto con l'ipercementosi, la quale nella zona della radice del dente avrebbe turbato il normale ricambio, ostruendo le diramazioni del canale radicolare.

Oltre alle alterazioni isto-patologiche della polpa, i denti ritenuti possono presentare anomalie di forma e di volume le quali facilmente si possono rilevare all'esame macroscopico.

Secondo CAMPATELLI i denti, ritenuti possono essere di forma tozza (incisivi superiori), allungata (canini ed incisivi) rotonda ed ovoidale (premolari e molari).

Le anomalie di volume sono più spesso a carico dei molari che possono, presentarsi impiccioletti (microdonti), come possono essere ingranditi (macrodonti).

Più frequenti sono le anomalie di struttura: CAMPATELLI ha riscontrato in denti inclusi aplasie ed ipoplasie dello smalto, oltre le cosiddette lacune dentali.

ZUCKERKANDI ha descritto un caso di denti ritenuti che presentava, oltre al fatto del riassorbimento, deposito di sostanza ossea non solo in corrispondenza dello smalto, ma anche della dentina.

Anche KOTANYI ha descritto un caso consimile.

In riferimento ai processi di riassorbimento SCHEFF ritiene che questi sono da mettersi in rapporto con uno stato irritatorio inter-

mittente dell'osso e del perioste che circondano il dente ritenuto, mentre KOTANYI considera il dente ritenuto come un innesto nei tessuti il quale può avere col connettivo circostante rapporti del tutto indifferenti, oppure può determinare la formazione di osteoblasti ed osteoclasti con le relative conseguenze.

ZUCKERKANDI considera il dente ritenuto come un corpo estraneo, ma BAUER non accetta tale teoria, dato che egli giustamente non si spiega come un dente ritenuto possa stare lunghi anni nei mascellari, senza farsi sentire e poi a un tratto debba incominciare a comportarsi come un corpo estraneo (ROCCIA).

KLEIN che ha studiato i fenomeni di riassorbimento nei denti ritenuti, ritiene che il riassorbimento si verifichi prima a carico della corona interessando lo smalto e la dentina, senza comprendere il cemento radicolare.

Non è possibile seguire il riassorbimento dello smalto, perchè questo va perduto durante la decalcificazione, ma si può vedere quello della dentina il quale incomincia con dei punti tipici che si trovano più vicini alla radice.

Nelle cavità che risultano a causa del riassorbimento si forma osso di nuova formazione, il quale si deposita direttamente sulla dentina.

Qualche volta si sono riscontrati a carico dei tessuti duri dei denti ritenuti delle alterazioni che furono in un ultimo tempo interpretate come processi di carie, ma si è potuto constatare che tali alterazioni erano dovute a cambiamenti del colorito del dente causati da sostanze coloranti del sangue (ROCCIA).

*Diagnosi clinica e radiologica dei denti ritenuti.* — La sintomatologia dei denti ritenuti nei mascellari può manifestarsi con disturbi ora d'entità lieve ora imponenti, specie per insorgenza di nevralgie trigeminali; in moltissimi casi questa può essere muta, poichè la ritenzione dentaria può decorrere anche per decenni e per tutta la vita in forma asintomatica.

Procedendo in ordine ai mezzi di indagine diagnostica, possiamo subito dire che la zona dei mascellari ove sono situati i denti ritenuti si presenta all'ispezione spesso come un'intumescenza, come una rilevatezza ricoperta dalla mucosa gengivale la quale assume in questi casi un colorito roseo pallido, quasi madraperlaceo.

Spesso in corrispondenza di essa sull'arcata manca qualche dente permanente.

Tale mancanza, non dovuta ad estrazione, ma che secondo MAUREL può attribuirsi in un quinto dei casi ad agenesia e nei rimanenti quattro quinti ad inclusione o ad ectopia, basta per far nascere il sospetto di una ritenzione dentaria, sia che si noti la presenza del dente deciduo corrispondente, oppure esista almeno un diastema sull'arcata dentaria nel punto corrispondente al dente mancante.

In questi casi, se alla percussione i denti immediatamente vicini suscitano una lieve sensibilità o talvolta dolori lievemente traumatici (LOOS), il sospetto di ritenzione dentaria viene maggiormente avvalorato così, come nel caso in cui si nota nella zona dei mascellari, ove si sospetta la ritenzione, la presenza di denti da latte che hanno ritardato la loro caduta, o deviazione e rotazioni sul loro asse di denti permanenti vicini.

Alla palpazione l'intumescenza suddescritta che si riscontra sul mascellare in casi di denti inclusi, può essere meglio messa in evidenza, anzi spesso delimitata come una demarcazione più o meno arrotondata, specie nei casi in cui il dente ritenuto è in posizione obliqua ed orizzontale e non è molto profondo nello spessore delle ossa mascellari; in questi ultimi casi, se la fibro-mucosa ne ricopre il dente incluso è molto densa, la presenza del dente non può essere percepita toccando, se invece la inclusione dentaria non è molto profonda, ma osteo-mucosa, alla palpazione si può avere la sensazione di toccare la corona dentaria od una parte di essa. Qualche volta la diagnosi clinica viene facilitata dal sopraggiungere di alcune complicazioni (fistole, ascessi, cisti, flemmoni del pavimento della bocca), specie se, spezzando attraverso il tragitto fistoloso foratosi (nei casi con fistole formate), si riesce a toccare la superficie del dente ritenuto.

Nei soggetti edentuli la diagnosi di dente ritenuto può essere fatta a causa della abnorme instabilità di un apparecchio protesico, verificatasi in brevissimo tempo ed accompagnata generalmente da tumefazioni in corrispondenza della zona ove c'è il dente ritenuto e fenomeni nevralgici.

Infine è necessario dal punto di vista clinico non confondere un dente ritenuto con un ascesso od una ciste di origine dentaria.

Sarà pertanto necessario stabilire la diagnosi differenziale fra l'una e le altre entità patologiche, la quale, sarà posta concludendo per dente incluso nel caso in cui sui mascellari si noti una tumefazione dura, indolente ed indolore, senza alcun segno d'infiammazione, di forma arrotondata, ricor-

dante quella del dente mancante, e che non dia alcun senso, alla palpazione, nè di fluttuazione, nè di crepitazione pergamenacea.

Ma allo scopo di avere una perfetta conoscenza della posizione, della grandezza e grossezza del dente ritenuto, occorre l'esame radiografico anche e soprattutto per potere stabilire quale e come dovrà essere praticato l'intervento operativo, per via vestibolare o palatina, oppure nasale, trattandosi per esempio di canini superiori.

Spesso un primo esame radiografico non è sufficiente, ed allora si fa la seconda radiografia.

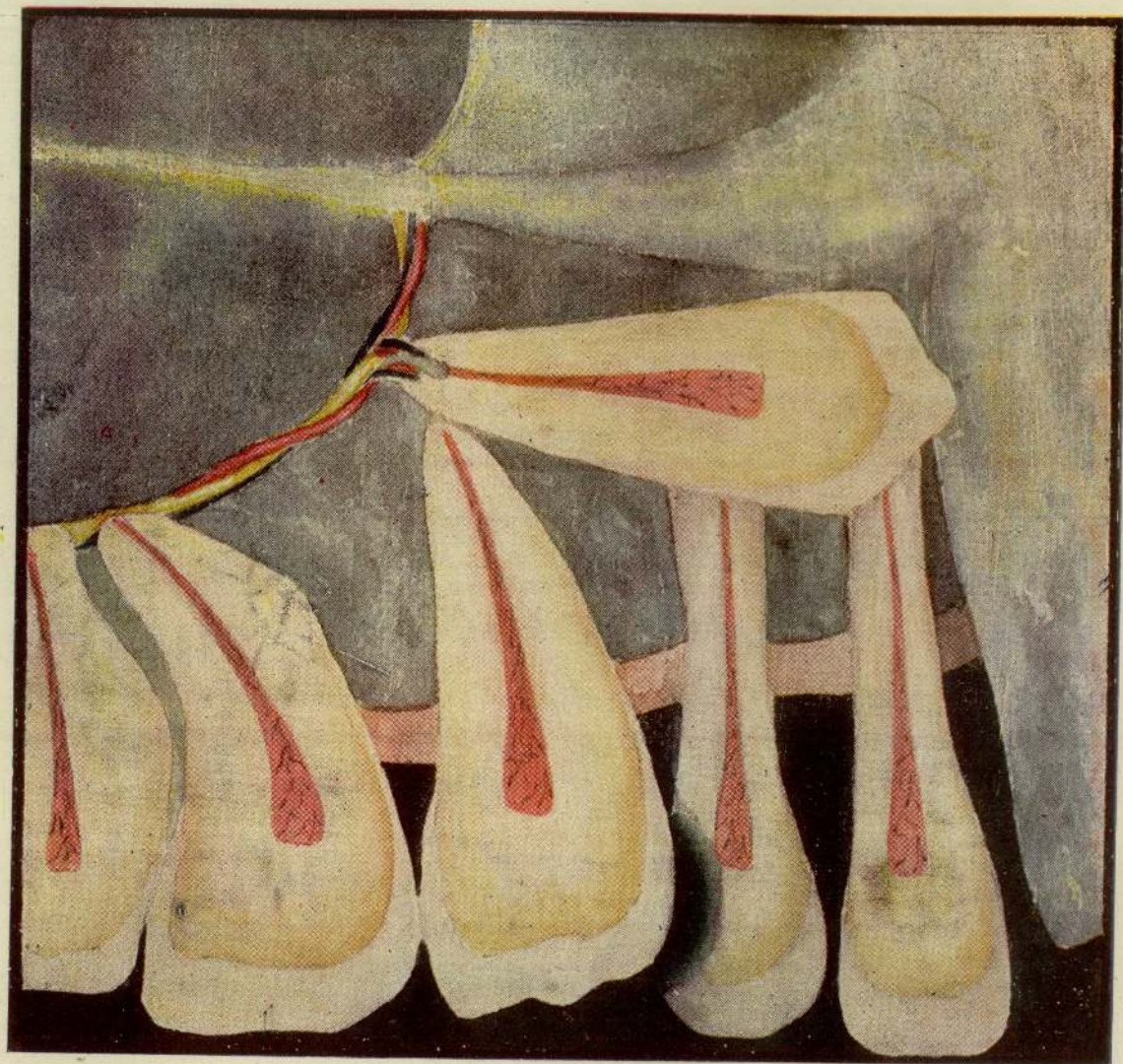
La lettura e l'interpretazione del radiogramma debbono essere fatti in modo da stabilire con precisione la posizione e direzione del dente ritenuto, ed i rapporti che esso ha, se trattasi di canino superiore, con il seno mascellare, con le coane nasali, con gli incisivi e premolari. Spesse volte le radiografie non riescono a mettere chiaramente in evidenza questi rapporti, ed allora occorrono le stereoradiografie ed un più accurato esame clinico.

Le stereoradiografie o radiografie stereoscopiche che consistono, come si sa, nell'eseguire due radiografie nella stessa zona con diversi raggi d'incidenza, danno il vantaggio di poter apprezzare in modo migliore i vari piani ed in sostanza la profondità alla quale è situato il dente, cosa molto utile ai fini dell'intervento operativo.

Nei casi di ritenzione dentaria a carico della mandibola è sempre consigliabile una radiografia occlusale, la quale si eseguisce mettendo la pellicola radiografica orizzontalmente tra i denti delle due arcate e dirigendo il raggio centrale perpendicolarmente alla pellicola stessa, cioè in direzione perpendicolare al piano d'occlusione, parallelamente all'asse dei denti già erutti.

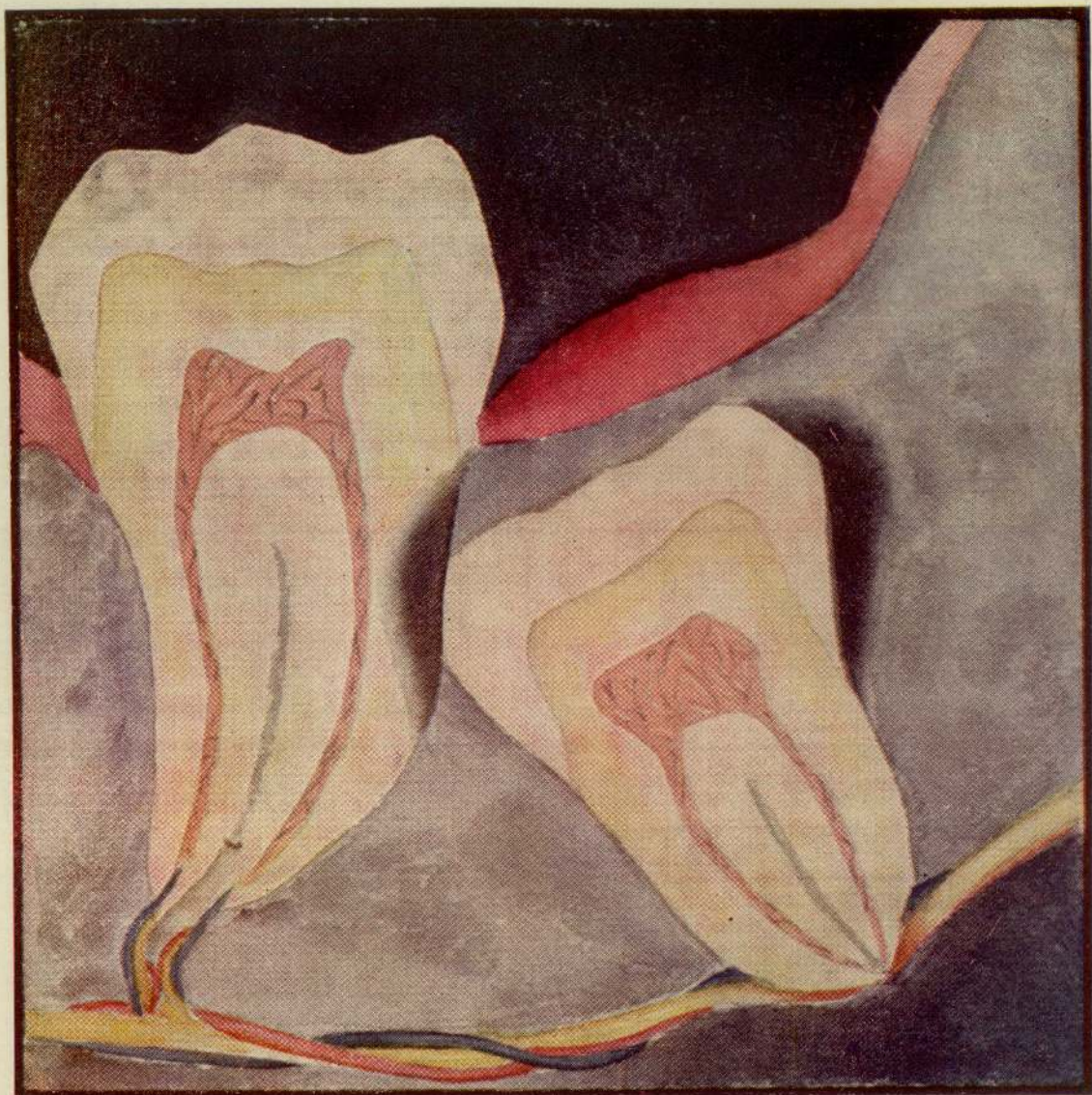Si vedrà sul radiogramma se il dente incluso è lingualmente o vestibolarmente, cosa di grande importanza ed utilità ai fini dell'intervento operativo.

Per i casi di canini ritenuti DE VECCHIS, oltre alla radiografia occlusale, indispensabile a stabilire con esattezza la posizione labio-linguale del dente, consiglia di eseguire tre radiografie endo-orali: la prima sulla linea mediana per stabilire i rapporti della corona del dente ritenuto con il laterale ed il centrale; la seconda alquanto distalmente per mostrare più accuratamente i rapporti della corona del dente ritenuto con l'incisivo laterale, con il primo premolare e con il canino deciduo, se trovasi ancora in situ; la terza più distalmente per osservare i rappor-



Inclusione orizzontale del canino superiore con compressione sugli apici dei due incisivi





Inclusione del terzo mandibolare con flogosi del cappuccio mucoso e del cul di sacco distale corrispondenti, compressione del fascio nerveo-vascolare mandibolare per inclinazione dell'apice radicolare, alisteresi da compressione del cemento del settimo



ti del dente ritenuto con i premolari, la sua prossimità al seno mascellare e finalmente la lunghezza e la forma della sua radice.

Nei radiogrammi inoltre si può ben leggere l'integrità o meno dei denti ritenuti e se esistano decalcificazioni a carico del cemento, della dentina e dei denti più prossimi ad essi.

Un caso osservato da WASSMUND era caratterizzato dalla distruzione di un buon terzo di corona e dalla sostituzione nella cavità fino alla polpa di un osso neoformato. Un caso riferitomi da DE VECCHIS era quanto mai grave: una donna soffriva di nevralgie trigeminali tali da farla urlare giorno e notte. La radiografia mostrò il terzo molare ritenuto con lo smalto distrutto ed in preda a pulpite. Rimosso il dente, si ebbe, dopo sette mesi d'insonnia completa, la guarigione in una settimana.

Con la radiografia si può mettere in evidenza anche lo spessore del periodonto e le condizioni della lamina dura e compatta alveolare, ciò è di grande importanza ai fini terapeutici, poichè la presenza di un grosso sacco e di un'abbondante membrana periodontale facilitano la lussazione del dente.

Riassumendo dal punto di vista radiologico, se nel radiogramma l'ombra copre la radice dei denti vicini il dente incluso è situato dal lato boccale, se al contrario tali radici non sono coperte, il dente ritenuto si trova dal lato palatino.

*Metodi terapeutici e tecnica operativa chirurgica.* — Alcuni autori ritengono che bisogna adoperare un sistema di cura profilattica in primo luogo allo scopo di evitare, per quanto sia possibile, la formazione delle ritenzioni dentarie, mentre altri consigliano i metodi conservativi chirurgo-protetico e chirurgo-ortodontico o addirittura il metodo chirurgo-radiale.

Il metodo profilattico è quello che si dovrebbe istituire fin dalla prima infanzia, eliminando tutte le cause locali e generali che possono dare luogo alle ritenzioni. Così si effettueranno nei bambini le cure conservative dei denti decidui allo scopo soprattutto di evitare la caduta precoce di essi che comporterebbe un mancato sviluppo dei mascellari, nonchè cure chirurgiche allo scopo di estrarre i denti decidui che permarebbero sulle arcate oltre la loro epoca di caduta.

Si adoperano anche delle cure ortodontiche allo scopo di ottenere l'allargamento delle arcate dentarie nei casi in cui fosse necessario.

In diversi casi si è applicato il metodo chirurgico protesico il quale consiste nel met-

tere allo scoperto con mezzi chirurgici la corona del dente ritenuto e nell'applicazione poi di un apparecchio amovibile di protesi il quale, mantenendo aperta la breccia operativa a causa del continuo stimolo meccanico che apporterebbe, facilita la eruzione del dente.

La cura chirurgica-ortodontica già preconizzata da FARRAR e da TALBOT è stata applicata con vero successo da DE VECCHIS in un caso di canino superiore destro profondamente ritenuto.

Il DE VECCHIS, dopo aver messo allo scoperto con un taglio circolare la corona del dente, rimosse con scalpello la nicchia ossea in vicinanza del colletto.

Dopo il periodo postoperatorio che durò due settimane, egli passò al trattamento ortodontico che fu realizzato in un primo tempo mediante l'applicazione di un dispositivo linguale piuttosto forte, un arco base con una molla che tirava il canino, cui essa fu legata mediante filo inserito in un forellino praticato precedentemente con una piccola fresa nella cuspidale del canino.

L'autore non pensò d'applicare sul dente una capsula uncinata per non irritare il periodonto, dato che la corona non era interamente emersa, nè credette opportuno cementare un intarsio sul dente per non distruggere molto smalto.

Questo apparecchio non giovò molto e dopo una settimana fu tolto anche perchè la azione della molla si mostrò insufficiente e non poteva essere aumentata per ragioni tecniche dell'ancoraggio e poi perchè con l'atto della masticazione detta molla veniva schiacciata.

In questo caso questo primo apparecchio fu sostituito da un secondo del tipo intermascellare con elastici di gomma attaccati su una sbarra che si appoggiava sul canino e sui due premolari inferiori incapsulati.

Dopo un mese fu applicato un apparecchio intramascellare allo scopo di muovere la radice del canino già abbastanza raddrizzata, in senso strettamente orizzontale e trasversale in mezzo ai due denti che limitavano lo spazio che esso doveva occupare.

Contemporaneamente il DE VECCHIS ha provveduto al rialzo dell'articolazione mediante l'applicazione di due capsule sui molari superiori (che erano più facilmente separabili che quelli inferiori), con masticazioni piatte ed innalzate tanto da tenere spalancate le arcate quanto bastava perchè l'occlusione non impedisse più il movimento laterale del canino. Queste capsule furono tolte, appena la punta del canino si trovò, a bocca chiusa

sa, in posizione vestibolare rispetto agli antagonisti, appena cioè il dente saltò nel vestibolo.

A questo proposito vogliamo far presente che è necessario tenere in bocca quanto minor tempo è possibile dette capsule per il rialzo dell'articolazione, allo scopo d'evitare che la continua pressione concentrata su questi pochi denti, li spinga più in dentro nell'alveolo, per quanto si scelgano i denti più robusti che sono i primi molari. Nei casi in cui non è possibile limitare questo periodo, per ragioni terapeutiche, si preferisce applicare docce che si estendono su un gruppo di tre denti per ogni emiarcata inferiore, le quali debbono articolare con tutti i denti antagonisti quando il paziente chiude la bocca.

Il canino in questo stadio si trovò al suo giusto posto, ma poichè ancora era corto ed in istato di torsione a 90°, il DE VECCHIS pensò prima ad allungarlo mediante l'applicazione del già usato apparecchio a trazione intermassellare e subito dopo ne corresse la rotazione sul proprio asse mediante una capsula cementata su di essa che portava una barra elastica o la leva rotativa di Case.

Anche per i terzi molari parzialmente ritenuti si è ricorso al loro raddrizzamento, specialmente quando la corona era mesialmente inclinata, per evitare che la pressione di essa sul secondo molare e la mancata igiene, provocassero un inizio carioso di questo dente e per evitare ancora che si formasse distalmente un cul di sacco ove facilmente gli streptococchi iniziano un processo flogistico purulento.

Gli apparecchi terapeutici in questi casi sono costituiti da capsule metalliche e molle elastiche metalliche con adatte spinte e trazioni nei punti desiderati.

Ma i risultati veramente decisivi si ottengono nel maggior numero dei casi ricorrendo senz'altro all'intervento operativo.

I pazienti che debbono essere sottoposti a trattamento chirurgico, debbono essere anzitutto in condizioni di salute buone, le donne non in periodo mestruale.

Soprattutto debbono essere calmi e questa calma bisogna ottenerla anche a mezzo dei bromuri triplici fatti prendere due o tre giorni prima dell'intervento e talvolta anche somministrando del lattato di calcio e praticando qualche iniezione di morfina.

Dopo ampia accurata sterilizzazione del campo operativo con tintura di jodio, si pratica l'anestesia locale profonda sottoperiosteale a mezzo di novocaina con adrenalina o carbasil e, ove il caso lo richieda, se ne

possono iniettare anche sei, otto grammi, a condizione però che la soluzione anestetica sia alcalina o quanto meno è possibile acida, con un PH = 7,6 allo scopo di evitare intossicazioni cellulari. Per i denti inferiori della saggezza si preferisce l'iniezione troncicolare alla spina dello Spix.

Ma prima d'iniziare l'intervento operativo occorre stabilire, se i denti ritenuti sono i canini superiori, da quale lato operare, se dal lato vestibolare o da quello palatino. Nella maggioranza dei casi i denti ritenuti sono situati lingualmente e quindi l'intervento operativo deve essere fatto dal lato del palato, il quale se è piatto o tendente al piatto e gli incisivi sono diretti leggermente verso il vestibolo, esso è facilitato. Al contrario se si è di fronte ad una volta palatina alta, o addirittura di fronte ad una vera conformazione di palato ogivale, gli incisivi inclinano lingualmente ed allora il problema dell'accesso diventa complicato. In questi casi bisogna orientarsi anche con un attento e minuzioso esame clinico col quale si potrà rilevare una certa protuberanza sulla mucosa palatale al di sotto della quale si può essere certi che la corona del dente ritenuto giace direttamente o è coperta da un sottilissimo stratarello di osso che si può facilmente rimuovere. In genere i denti inclusi per ciò che riguarda il mascellare superiore, in particolare i canini non sono in posizioni orizzontali e profonde, ma oblique e formano coll'asse dei denti vicini un angolo da 20 a 45 gradi, mentre per ciò che riguarda la mandibola si possono avere ritenzioni di denti molto profonde nello spessore dell'osso, oblique specie se trattasi dei canini e in particolare modo del terzo mandibolare che talvolta si è visto nello spessore della branca montante.

Stabilita dunque quale dovrà essere la via di accesso, ed ottenute le migliori condizioni di asepsi sia del campo operativo, sia dello strumentario che delle mani dell'operatore, si pratica una lunga incisione col bisturi in rapporto e proporzionata alla quantità d'osso che bisogna scoprire, avendo cura di non ledere gli attacchi muscolari. Al taglio possono essere recisi talvolta anche i vasi e i nervi incisivi, anzi ciò può essere fatto durante l'intervento, se è necessario, senza che costituisca, come dice WASSMUND, alcuna preoccupazione. Indi si divaricano i tessuti molli, si scolla il perioste e si asporta con degli scalpellini sottili e bene adatti quella quantità di osso di cui si ritiene coperto il dente incluso. In genere l'osso viene scappellato fino al colletto del dente ed a que-

sto scopo rispondono bene gli ossi-settori di Parker, i quali agiscono nel medesimo tempo come strumenti da taglio e come leve. Bisogna ricordare che l'osso che circonda la corona del dente è molto più cedevole che non quello che circonda la radice il quale è più duro, e aderisce fortemente al cemento, poichè le sue trabecole sono particolarmente calcificate (WASSUMUND).

Attorno ed in vicinanza della corona del dente incluso, un po' lontano dal bordo gengivale si pratica un punto di presa ove si applicherà la leva con la quale si cercherà di sollevare il dente dal suo punto di impianto; lussarlo in modo da poterlo poi prendere con una pinza da estrazione a becchi sottili.

Bisogna stare molto attenti a non usare una forza molto brusca sulla leva, poichè potrebbe accadere, se l'intervento viene praticato nel mascellare superiore, una estesa frattura del processo alveolare contiguo ove sono impiantati due o tre denti; e ciò in considerazione che l'osso del mascellare superiore è spugnoso e quindi facilmente cedevole. Questa evenienza più difficilmente accade quando si opera sulla mandibola (E. PERNA).

Può accadere di dover ricorrere alla divisione della corona del dente incluso dalla sua radice allo scopo di facilitare l'intervento operativo, e tale divisione è indicata nei casi in cui c'è una grande corona dentaria in stretto contatto con gli incisivi, se il dente ritenuto è un canino superiore, ed una radice orizzontale sopra il palato. La divisione si fa a mezzo di una fresa chirurgica bollita e montata al trapano ed il taglio viene fatto in corrispondenza ed all'intorno del colletto dentario che viene completato da un colpetto di scalpello che dividerà nettamente la corona dalla radice del dente incluso.

E' facile dopo rimuovere sia la corona come la radice, facendo uso di pinze a becchi sottili e stretti e di piccole leve, indi con un cucchiaino si farà un ampio raschiamento di tutti i detriti dentinali e dei resti del sacco del dente ritenuto.

Nel caso in cui il canino superiore ritenuto è situato in posizione interamente orizzontale bisogna stare molto attenti poichè questo può essere in contatto o con il seno mascellare, o con la fossa nasale, oppure con gli apici degli incisivi. Le manovre operative durante questo intervento debbono essere eseguite con molta accuratezza, in modo da non scoprire gli apici degli incisivi, poichè la scopertura di questi basta per determinare la morte della polpa e talvolta la perdita di un incisivo. Bisogna pure evitare

di penetrare nel seno mascellare e nella fossa nasale per quanto questi accidenti, sebbene di una certa gravità, sono da considerarsi di minore entità, dato che facilmente guariscono se nessun detrito resta nella breccia operativa. In questi casi, poichè è facile che il sangue fuoriesca dal naso, occorre pulire le cavità nasali con lavaggi frequenti di soluzione di acqua ossigenata.

Qualche volta, durante l'intervento operativo può accadere la frattura dell'apice radicolare del dente ritenuto, specie se questo è sottile e ricurvo, in questo caso bisogna fare del tutto per rimuoverlo e pertanto è necessario abbattere la parete osseo-alveolare in tutta la sua lunghezza, finchè l'apice non sia esposto. Allora si può usare anche una fresa chirurgica bollita montata al trapano per fare un punto di presa sull'osso circostante sul quale si applica una piccola leva sottile mediante la quale sarà facile rimuovere l'apice, il quale se è quello del canino superiore, bisogna evitare che venga spinto nel seno mascellare o nella fossa nasale omolaterali.

Rimosso così il dente ritenuto, occorre fare un generoso raschiamento col cucchiaino allo scopo di togliere tutte le spine o ruvidezze ossee, arrotondare le pareti ossee acute e asportare ogni detrito. Poi con un tampone di garza bagnata in soluzione salina si massaggeranno tutte le parti della ferita e così, se sono rimaste ancora detriti o particelle osse, saranno messi in evidenza e facilmente asportati con una pinzetta da medicazione.

Si praticherà un lavaggio finale della ferita e poi si chiudono i margini di essa i quali possono essere tenuti in posizione con o senza punti di sutura; ma se questi occorrono bastano due o tre per tenere i lembi a posto.

Non occorre drenare. Sulla ferita si formerà un coagulo che si assorbe lentamente, ma se, a causa di un urto o di una pressione esercitata, il coagulo si rompe, allora conviene pulire e drenare. Dopo sei ore dall'intervento operativo si consiglia l'uso di colluttori antisettici ed, allo scopo di diminuire gli effetti del trauma operativo, si potrà applicare sulla faccia una borsa con ghiaccio. Si consiglia di praticare l'intervento operativo sempre di buon mattino per poter aver modo di seguire e medicare il paziente durante il corso della giornata. Difatti dopo poche ore dall'intervento occorre rivedere il paziente, e se, come spesso accade, vi si nota edema un po' più di quello solito, si può togliere un punto di sutura, così uscirà un po' di sangue e l'edema dimi-

nuirà. Se il coagulo non si forma, o tarda a formarsi, si drena con garza iodoformica fino al fondo della ferita. Per i casi che riguardano i canini ritenuti nella mandibola, gli interventi operativi sono più difficili di quelli che si praticano nel mascellare superiore, a causa della compattezza degli strati ossei che nella mandibola rendono l'osso più denso e più duro. Bisogna fare molta attenzione a non ledere il nervo e i vasi alveolari; ciò può accadere specialmente quando il dente incluso è in posizione del tutto orizzontale e situato profondamente, come il caso operato dal Prof. PERNA in cui il dente era in corrispondenza del margine inferiore del ramo orizzontale ed in posizione orizzontale.

In questi casi, previo accertamento radiografico, conviene operare per via cutanea, e, dopo di aver staccato il periosteo, si perfora la corticale con frese rotonde bollite montate al trapano, facendo in media otto dieci occhielli. Indi si scalpellerà l'osso esistente tra questi occhielli siffatti.

Dopo l'intervento operativo si consiglia una radiografia poichè il radiogramma post-operativo, come dice il celebre exodontista STEATILING MEAD, è necessario allo scopo di mettere in evidenza un possibile frammento di osso o di smalto rimasto nel campo operativo e per osservare le condizioni dei denti vicini al dente incluso rimosso e se c'è ispessimento del pericidnto di essi.

*Cura post-operatoria.* — Se si sono usati drenaggi, la ferita guarisce presto; se si sono praticate le suture, allora dopo tre giorni vengono rimossi i fili; le mucose vengono spennellate di tintura di jodio e glicerina; si consigliano al paziente colluttori di soluzione salina e si raccomanda di non usare nella masticazione il gruppo dei denti vicini al campo operativo, poichè questi possono essere leggermente mobili per tutto il periodo della guarigione e quindi occorre che stiano in riposo; ma subito dopo il periodo di guarigione, se il pericementato di essi non è stato traumatizzato, essi torneranno fermi come prima e potranno essere utilizzati nella masticazione.

*Complicanze post-operative.* — Quando la operazione per rimozione di denti ritenuti è stata bene indicata e condotta con tutte le norme di asepsi, è facile ritenere che non dovrebbe accadere alcuna complicanza. Ma talvolta accade che piccole emorragie capillari derivanti da qualche arteria che fuoriesce dal forame naso palatino, quando l'intervento è stato praticato a carico del canino superiore, possono diventare anche persistenti e

profuse. Allora si praticherà l'uso degli emostatici per via ipodermica e localmente si tampona, come consiglia il MEAD, con una benda che parta dall'apice del cranio la quale, distesa sulla guancia, si faccia entrare dalla bocca dove incroci il palato ed esca dal lato opposto per ricongiungersi sull'apice del cranio. Questo bendaggio si può ripetere diverse volte e si raccomanda di stiparlo bene sul palato con cotone sterile in corrispondenza del campo operativo dove c'è l'emorragia.

Un'ampia complicanza è data dalla rottura del coagulo che può dipendere o dalle condizioni fisiche del paziente o da corpi estranei rimasti nella ferita.

Se la rottura del coagulo è accompagnata da formazione di pus, si riscontra, una marcata tumefazione dei tessuti molli del palato.

Quando non si è formato pus la guarigione avviene presto. Se invece sopraggiunge infezione, allora la guarigione ritarda e bisogna drenare finchè cessa la secrezione purulenta e non compaiono le granulazioni. Se ci sono tessuti necrotici, ciò si è verificato per mancanza di circolazione sanguigna in questi, ed allora detti tessuti debbono essere escisi per facilitare la formazione delle nuove granulazioni.

Per calmare i dolori post-operatori e specialmente le forme nevralgiche, oltre alla somministrazione di analgesici e di sedativi, si possono praticare applicazioni locali di raggi ultra violetti.

Nel caso di infezioni post-operatorie si ricorre con gran successo ai sulfamidici (prontosil rosso, cocladina ecc.).

#### RIASSUNTO

L'Autore, dopo avere esposto le teorie e la classificazione delle ritenzioni dentarie, si sofferma a discutere ampiamente sulla etiologia e sul meccanismo di produzione di esse. Mette in rilievo l'importanza dell'indagine diagnostica clinica e radiologica e stabilisce la diagnosi differenziale delle ritenzioni stesse. Tratta dei diversi metodi terapeutici ed espone ampiamente la tecnica chirurgica operativa e la cura postoperatoria.

#### RÉSUMÉ

L'auteur après avoir exposé les théories et la classification des retentions dentaires, traite de leur étiologie et du mécanisme de leur production. Il souligne l'importance de la recherche diagnostique clinique et radiologique, en déterminant la diagnose différentielle des retentions mêmes. Il traite enfin des différentes méthodes thérapeutiques en exposant la technique chirurgicale opératoire et la cure post-opératoire.

## ZUSAMMENFASSUNG

Nachdem der Verfasser die Lehren und die Klassifikation der Zahnretentionen erwähnt hat, erörtert er ihre Ursache und ihr Entstehen, indem er die Bedeutung der klinischen und radiologischen diagnostischen Untersuchung betont, und ihre differentielle Diagnose feststellt. Endlich erklärt der Verfasser die verschiedenen therapeutischen Methoden sowie die chirurgische Operationstechnik und die post-operatorische Behandlung.

## SUMMARY

The author having exposed the theories and the classification of the retention of the teeth, treats largely of the etiology and of the production of them. Having put into a relief the importance of the clinical and radiological, diagnostic expertise, he determines the differential diagnosis of retention. He treats at last of the different therapeutical methods and illustrates the surgical operative technics as well as the post-operative treatment.

## BIBLIOGRAFIA

- C. CARBOGNIN: *Un caso di anomalia di numero, di forma e ritenzione dentaria*. «La Stomatologia Italiana», aprile 1941.
- DE VECCHIS B.: *Terapia chirurgica ed ortodontica in un caso di perverzione essenziale del canino mascellare destro*. «Il Policlinico», vol. XIV.
- NICOLÒ M.: *Reperti istologici nei denti ritenuti*. «La Stomatologia Italiana», giugno 1941.
- PERNA A.: *Trattato pratico di odontoiatria*.
- PERNA E.: *La tecnica chirurgica dei canini ritenuti*. «La Stomatologia Italiana», febbraio 1939.
- PALAZZI: «Odontologia», vol. I.
- RUSPA F.: *Contributo clinico ed istopatologico alla conoscenza della ritenzione dei denti*. «La Stomatologia Italiana», agosto 1940.
- MEAD S.: *Exodontia for the general practice*. «Journal A. Dent. Ass.», n. 9, pag. 1641, 1931.
- TODARO F.: *Contributo allo studio delle anomalie dentarie in soprannumero e di posizione*. «La Stomatologia Italiana», 1940.
- WASSMUND M.: *Lehrbuch der praktischen Chirurgie des Mundes und der Kiefer*. Verlag M. Menser, Leipzig, 1935.

325370

