Mini B72/14h 25

Prof. GIOVANNI BRIASCO

RELAZIONE DI PERIZIA MEDICO-LEGALE

Estratto dalla Rivista "LA STOMATOLOGIA ITALIANA"

1941-XIX
NUOVE GRAFICHE S. A. - ROMA
VIA ADDA 129-A

CLINICA ODONTOIATRICA DELLA R. UNIVERSITA' DI GENOVA

RELAZIONE DI PERIZIA MEDICO - LEGALE

PROF. GIOVANNI BRIASCO
Direttore Inc.

Nanti il Tribunale Illustrissimo di Genova

Io sottoscritto prof. dott. comm. Giovanni Briasco fu Italo, Libero Docente in Odontoiatria e Protesi Dentaria presso la R. Università di Genova, Primario Stomatologo degli Ospedali Civili di Genova, con sentenza in data 7-22 giugno 1939-XVII dell'Ill.mo signor Presidente del R. Tribunale di Genova, fui nominato Perito medico-legale nella causa vertente tra il sig. Grasso G. B. di Giuseppe e il Revello Armando di Menotti.

Per ciò che si riferisce al campo su cui verte l'indagine peritale, come si deduce dalla sentenza precitata, esso riguarda l'entità del danno e risarcimento dovuto al G. B. Grasso. I quesiti, propriamente, sono del seguente tenore:

« Esamini il Perito il sig. G. B. Grasso di Giuseppe e quindi, presa cognizione dei certificati e documenti versati in giudizio, nonchè di quelli eventualmente ancora da prodursi o da acquistarsi dal Perito medesimo, anche in via di specifiche indagini presso l'Ospedale Celesia di Genova-Rivarolo e presso i medici curanti del deducente, *riferisca quali conseguenze siano derivate al paziente dal sinistro, di cui è causa, quali postumi permanenti gliene siano residuati, e di quale importanza e gravità, riferendo pure quale sia il grado della minorazione fisica permanente del Grasso*, nonchè ogni altra circostanza accessoria e conseguenziale, nulla eccettuato ed escluso, ai fini del risarcimento del danno dal Grasso medesimo reclamato nei confronti del proprio investitore, e riferendo infine quali apparecchi, e di quale entità e di quale valore e spesa, debbano essere applicati alla bocca del deducente per reintegrare le condizioni masticatorie; con il mandato eziandio al Perito di esaminare e riferire se e quali altre cure eventualmente occorrano al paziente, anche in via contingente e temporanea, oltre alle anzidette cure alla regione boccale e dentale ».

Dò qui atto che il 4 ottobre 1939-XVII ho prestato il giuramento di rito ed ho iniziate le operazioni peritali fino ad espletamento del mandato affidatomi per il quale mi sono state concesse due proroghe successive.

Durante le operazioni peritali mi sono state consegnate dal Patrocinatore legale del Grasso le documentazioni della causa, che vengono da me restituite insieme al presente elaborato. Nulla mi è pervenuto da parte del Revello.

PARTE PRIMA

CIRCOSTANZE DEI FATTI

Dalla documentazione della causa, dalle prove testimoniali in essa contenute, dal giudizio dell'Ecc.mo Tribunale e dalle affermazioni del Grasso stesso, risulta che il giorno 8 di agosto del 1937, alle ore 8 del mattino, mentre il G. B. Grasso si recava in bicicletta da Rivarolo a Sampierdarena, giunto all'altezza della Casa Littoria Benito Mussolini e, precisamente, al bivio costituito da Via Pontinia e Via Ferrero (detta Marmora), fu investito in pieno sul fianco sinistro da una motocicletta e cadde privo di sensi.

Il Grasso, in tali condizioni, fu immediatamente soccorso da taluni volenterosi e trasportato in automobile alla Sede molto prossima della Croce Rossa donde quei militi della benemerita provvidero, con la massima sollecitudine, a trasportare il ferito all'Ospedale Celesia di Rivarolo, poco distante. Dal momento dell'infortunio a quello del ricovero in Ospedale pare siano trascorsi una trentina di minuti. Il paziente vi giunse sempre privo di conoscenza e ricevette le prime cure dal dott. Snitzer, redattore del primo certificato agli atti, per il quale risulta che il G. B. Grasso è stato ricoverato in quell'Ospedale Celesia di Genova-Rivarolo il giorno 8 agosto 1937-XV perchè affetto da frattura del mascellare superiore, avulsione multipla di denti, ferita lacero contusa al labbro inferiore, commozione cerebrale, sospetta frattura della base cranica e contusioni multiple.

Un secondo certificato in data 6 ottobre 1937, dà conto del ricovero del Grasso nell'Ospedale Celesia di Genova-Rivarolo affermando che il ricovero si è protratto dall'8 agosto all'8 settembre 1937 per: frattura del mascellare superiore, frattura del bordo alveolare della mandibola, ferite al labbro inferiore.

Un terzo certificato, sempre dell'Ospedale Celesia, in data 13 settembre 1937 conferma i precedenti, dichiarando contemporaneamente che il Grasso, malgrado la sua uscita dall'Ospedale ,aveva ancora bisogno di frequentare l'Ambulatorio per cure ulteriori.

Un quarto certificato, in data 4 ottobre 1937, del compianto collega dott. Vincenzo Rolandi Ricci (medico chirurgo dentista) afferma che: per reintegrare la funzione masticatoria del Grasso sarebbero occorsi due apparecchi (superiore e inferiore) protesici a ponte fisso di 24 elementi complessivi, preventivando una spesa di circa L. 4.800, in quanto ogni elemento veniva valutato in L. 200.

La degenza del Grasso in Ospedale si è protratta dall'8 agosto all'8 settembre 1937. Dimesso in tale epoca dall'Ospedale, continuò le cure ambulatoriamente per ancora una quindicina di giorni, dopo i quali le ferite riportate sarebbero giunte a completa guarigione. Abbiamo fatto ricerche di eventuali storie cliniche utili ad avere notizie particolareggiate e precise sul decorso delle ferite durante il periodo ospedaliero, ma non abbiamo ottenuto che la conferma generica dei fatti, quali risultano dai certificati che sono agli atti.

Il Grasso ci informa che fu assunto in cura dal prof. Gibelli, Primario dell'Ospedale, e dal suo Assistente, dott. Avanzino. Fu da questi sanitari curato delle fratture ai mascellari e operato di plastica labiale con rifacimento del labbro. Interventi chirurgici principali completati e coadiuvati dalle cure mediche del caso.

Queste scarsissime notizie riguardanti l'evento lesivo, il ricovero e l'assistenza ospedaliera si com

letano con notizie assunte direttamente dal Grasso, l quale afferma di aver ripreso conoscenza verso il nezzogiorno riconoscendo il proprio fratello e gli mici che erano accorsi all'Ospedale e rendendosi onto del suo stato. Tuttavia non avrebbe potuto parare a causa specialmente delle gravi lesioni ai macellari. Afferma che in un primo tempo (prime 5-6 ore) le sue sofferenze fisiche gli apparvero di lieve ntità e che trascorse la prima giornata del suo infortunio in condizioni di profonda prostrazione o meglio in uno stato di dormiveglia doloroso. La sofferenza maggiore sarebbe stata determinata dall'impossibilità di respirare liberamente a causa dei coaguli anguigni che si erano formati nelle cavità nasali e nel retrobocca e per la quasi impossibilità di deglurire anche soltanto la saliva, difficoltà di deglutizione che è durata parecchi giorni (6-7) dopo l'infortunio. Non ebbe nausee, vomito, otoragie, modici rialzi termici.

Ventiquattro ore dopo il ricovero il Grasso afferma di aver ripreso nel modo più completo coscienza dopo un certo periodo di sonno profondo. Gli organi di senso pare non abbiano dimostrato risentimento alcuno, sia immediatamente dopo, sia in seguito all'infortunio.

Dopo tre o quattro giorni le lesioni contusive alle gambe, alla spalla sinistra e alle mani erano completamente guarite.

Risulta evidente che la gravità dell'infortunio è circoscritta alla frattura del mascellare superiore e a quella del bordo alveolare del mascellare inferiore, dovuta alla violenza del trauma subito, accompagnata da una sintomatologia che ha indotto il sanitario di guardia dell'Ospedale a far diagnosi anche di commozione cerebrale della quale, per altro, non riscontriamo più i segni non molte ore dopo il ricovero in Ospedale.

La ferita al labbro, a tutto spessore, trattata con plastica opportuna, guarì, secondo quanto afferma il Grasso, per prima intenzione, tanto che 5 o 6 giorni dopo l'intervento sarebbero stati eliminati i punti di sutura senza che si siano avverate complicazioni.

La frattura del mascellare superiore, come risulta anche dalle radiografie agli atti, era aperta e continua. La frattura del mascellare inferiore era aperta e comminuta per quanto si riferisce al tessuto osseo alveolare. Il paziente ci dà notizia della formazione di sequestri di varia grandezza specialmente a carico del mascellare inferiore, accompagnati da fenomeni infiammatori di una certa entità e da un certo grado di serramento della mandibola durato oltre un mese. Non sono stati necessari apparecchi protesici per la riduzione e la contenzione delle fratture per l'assenza di spostamento dei monconi e conseguenti difetti di articolazione. Il decorso è stato normale e piuttosto favorevole data l'entità, la qualità, il modo delle lesioni e la regione nella quale sono state prodotte. Tuttavia, come risulta anche dal terzo certificato che rinveniamo agli atti, il Grasso non uscì completamente guarito dall'Ospedale nel settembre del 1937, specialmente per il protrarsi di un processo infiammatorio localizzato al mascellare superiore sinistro con produzione di materiale purulento legato probabilmente alla formazione di qualche piccolo sequestro, accompagnato dai segni di un risentimento sinusale che si è protratto per quasi tutto il mese di settembre. Pertanto ,anche questo fatto infiammatorio parrebbe che avesse ceduto completamente entro il cinquantesimo giorno dall'infortunio.

Ma è opportuno segnalare che, mentre tutte le gravi sofferenze del paziente andarono scomparendo a mano a mano che le lesioni sofferte evolvevano in guarigione, quindici giorni dopo il trauma, quando il paziente già lasciava il letto, comparvero le cefalee che il Grasso mette in rapporto con il fenomeno infiammatorio, cui abbiamo accennato, in corrispondenza del seno mascellare superiore sinistro. Cefalee che sarebbero comparse infatti con le medicazioni esacerbandosi immediatamente dopo, così da costringere il paziente a tenere il letto e a rinunciare spesso ad alimentarsi. Tali cefalee sarebbero state caratterizzate ,come lo sarebbero tuttora, da una grande resistenza ai comuni medicamenti sedativi, mentre cederebbero con gli ipnotici, dei quali il paziente avrebbe fatto largo uso durante la degenza ospedaliera. Andarono gradatamente diminuendo di frequenza e, mentre in un primo tempo sarebbero insorte due o tre volte per settimana, durando anche due o tre giorni, oggi comparirebbero a maggior distanza (tre o quattro volte al mese), durerebbero una giornata e sarebbero caratterizzate da una forte intensità, dalla localizzazione in corrispondenza dei seni frontali, senza interessare di sè le altre regioni della faccia o della testa. Il paziente ci riferisce che oggi non fa più uso di medicamenti, sopporta serenamente questa molestia, nonostante i suoi periodi di acuzie; si lagna tuttavia del disturbo in quanto lo rende irritabile e non atto alle sue normali occupazioni. Le cefalee sarebbero caratterizzate in quanto precedute da un leggero senso di prurito in corrispondenza della zona zigomatica di sinistra e da lievi parastesie della cute corrispondente di natura spontanea che richiama l'attenzione del paziente il quale afferma che, affondando il dito sulla parte in corrispondenza del sottostante tessuto osseo mascellare, ne provoca, anche con modica pressione, un senso di indolenzimento. Tale sintomatologia obiettiva e subiettiva segnalerebbe al paziente la prossima insorgenza della cefalea.

Il paziente ci informa ancora che quando, comprimendo con le dita attraverso i tessuti di rivestimento della zona corrispondente ai seni frontali, avverte una diminuzione della dolorabilità, così artificialmente provocata, è certo che dopo poco tempo la cefalea scompare; mentre il suo inizio ha un'insorgenza a periodi non precisati e senza cause apparenti perchè è indipendente dagli strapazzi, dal tempo, dal clima e dallo stato generale. Di questo, fatta astrazione dalla devastazione subita dal suo apparecchio masticatorio, della ferita al labbro e delle sofferenze patite, si lagna oggi il Grasso, in quanto questa sindrome dolorosa renderebbe meno agevole il suo quotidiano lavoro.

Questo che abbiamo detto in sintesi, costituisce il materiale emergente dalla documentazione della causa e dalle dichiarazioni del Grasso, per quanto si riferisce all'infortunio, alla degenza ospedaliera, così come l'abbiamo raccolta e ordinata in mancanza di una adeguata storia clinica.

Parte seconda

DATI DEGLI ACCERTAMENTI CLINICI ANAMNESI ED ESAME OBIETTIVO

Generalità. - Grasso Gio-Batta di Giuseppe e fu Marcenaro Brigida, età anni 30, nato il 4 maggio 1910 a Genova-Fegino, abitante in Via Armando Casalini n. 21-4, Genova-Fegino, celibe, professione esercente.

Data dell'infortunio: 8 agosto 1937-XV.

Anamnesi familiare. - Padre vivente e sano. Madre morta a 70 anni di malattia cardiovascolare; ebbe quattro gravidanze e tre figli maschi viventi e sani, una bambina morta in tenerissima età per malattia che il Grasso non sa precisare. Non risultano malattie a carattere ereditario famigliare negli antecedenti paterni e materni.

Anamnesi personale. - Nato a termine da parto entocico, ebbe allattamento materno, dentizione, ambu-

lazione, fonazione in epoca normale. Non sofferse i comuni esantemi dell'infanzia. Alla età di 10 anni ammalò di una lieve gastroenterite, che pare legata ad abuso di sostanze zuccherine. Guarì completamente in un mese senza residuati.

Stato attuale. - Individuo di sana e robusta costituzione. Sviluppo scheletrico regolare, masse muscolari molto ben sviluppate. Pannicolo adiposo normale.

Esame dell'apparato cutaneo. - Cute di colorito normale, trofica. Mucose visibili ottimamente irrorate. Nulla a carico degli annessi (capelli, peli, ecc.).

Esame delle ghiandole palpabili e superficiali. - Nulla da segnalare per l'apparato respiratorio, circolatorio e per l'addome e gli organi in esso contenuti. Nulla a carico delle ghiandole endocrine.

Esame del sistema nervoso. - Come abbiamo riferito ed accertato col fatto sinusale cronico, di cui parleremo in seguito, descrivendo le particolarità dell'infortunio subìto dal paziente, risulta che, dopo il trauma, questi soffre di cefalee, prevalentemente localizzate in corrispondenza dell'osso frontale con tendenza a diffondersi a tutto il cranio. Le cefalee insorgono due o tre volte al mese, indipendentemente da abusi fisici o psichici, dalle condizioni meteorologiche, dalla stagione o da qualunque altra causa accertata. La durata si aggira in media sulle 12 ore cessando generalmente col riposo notturno. In via eccezionale, qualche volta, si prolunga anche nella giornata susseguente. Il paziente riferisce che, durante l'attacco, diventa irascibile e, pur continuando nelle sue normali occupazioni, ne sente straordinariamente il peso. I comuni preparati analgesici non presentano alcuna efficacia, tanto che il paziente ha completamente e costantemente rinunciato al loro uso. Le cefalee sono caratterizzate ancora dal fatto che la loro insorgenza è preceduta da un senso di formicolio della cute in corrispondenza della zona zigomatica a masseterina. Il paziente riferisce che, comprimendo la cute in queste zone, avverte un leggero indolenzimento dei tessuti sottostanti. Con la comparsa dell'attacco scompare la sintomatologia, che abbiamo descritto, mentre si manifesta una particolare sensibilità della cute sovrastante ai seni frontali, comprimendo la quale si esacerba l'intensità del dolore. Il paziente ci afferma che quando alla pressione non risponde più l'inacerbirsi della cefalea, egli è ben certo che, dopo breve tempo, l'accesso sarà completamente esaurito.

Pertanto abbiamo ritenuto doveroso approfondire lo studio di questi esiti neurologici per fissare la loro entità nel limite del possibile ed abbiamo confortato la nostra indagine con il giudizio autorevole del prof. dott. Adolfo Masazza, Docente di Clinica delle malattie nervose della nostra R. Università, il quale ha rilasciato il seguente certificato che trascrivo e allego agli atti:

« Il nominato Grasso G. B. in relazione agli esiti neurologici dell'infortunio in data 8 agosto 1937, accusa accessualmente (circa 2 volte al mese) parastesia alla regione zigomatica sinistra seguita da senso di dolore che si diffonde dalla guancia alla regione frontale sinistra e poi a quella di destra. L'esame neurologico attuale non mette in evidenza la lesione di alcuno dei nervi cranici: buona la motilità degli occhi, normale ed uguale la motilità dei muscoli mimici e dei muscoli masticatori, normale la motilità della lingua e del velopendolo. Per quanto riguarda il nervo trigemino, al quale è stata particolarmente rivolta l'attenzione, si riscontra a sinistra una evidente dolorabilità alla pressione del punto zigomatico alla fuoruscita della seconda branca ed all'esame della sensibilità tattile o dolorifica si ha l'impressione che esista una modica ipoestesia. Normale il riflesso corneale e quello congiuntivale. Negativo l'esame neurologico per gli arti inferiori e superiori: non segni di lesione organica della motilità, non alterazioni della sensibilità e della reflettività, normale la statica e la deambulazione. Negativo il segno di Romberg, non segni di vertigine nè soggettiva nè obiettivale coi comuni segni, compreso quello della flessione prolungata. Nel complesso dunque ritengo di poter concludere che nel nostro infortuniato esistono i segni di una lesione del trigemino di origine traumatica sia pure di lieve entità: lesione che è dimostrata sia dalle distanziate crisi nevralgiche, sia dalla presenza della modica ipoestesia. Non concomitano però nè i segni di lesione di altri nervi cranici, nè di alterazione della motilità degli arti per lesione delle vie piramidali: si tratta quindi di una lesione neurologica di modica intensità che non incide che molto modestamente la capacità lavorativa del Grasso ».

Esame psichico. - Nulla da segnalare da questo punto di vista. Il paziente si rivela di carattere mite, tranquillo ed espone con chiarezza e semplicità i fatti intorno ai quali è interrogato, con evidente obiettività ed assenza di qualsiasi risentimento.

ESAME OBIETTIVO DELLA CAVITA' ORALE

Osservando il paziente a bocca chiusa si nota una certa assimetria fra la parte destra e sinistra del labbro superiore. Infatti la parte sinistra è arretrata e distesa. Nel labbro inferiore si riscontra una cicatrice in corrispondenza del margine esterno lievemente retratta. La cicatrice è di colorito roseo, poco evidente, porta i caratteri dei postumi di una ferita da schiacciamento a tutto spessore.

Cavità orale. - Le mucose si presentano rosee e normali, anche quelle che rivestono le zone colpite dal trauma, sia nel mascellare inferiore, sia nel mascellare superiore. I denti, prescindendo da quelli mancanti per il trauma subìto e per altre ragioni (carie trascurate) si presentano normali per la struttura, la forma ,il numero, la posizione, ecc. I denti mancanti per cause estranee al trauma sono:

Il 4°, 5°, 6° superiore di destra, il 6° superiore di sinistra.

I denti mancanti in conseguenza dell'infortunio sono: il 1°, 2° e 3° superiore sinistro. Il 1° superiore destro, il 1° inferiore destro, il 1°, 2°, 3°, 4° inferiore sinistro. Complessivamente sono dunque 9 i denti perduti per il trauma e appartengono tutti a quelli frontali. Da notare che il 4° e 5° superiore sinistro sono stati affetti da un pregresso processo carioso, come risulta ben chiaro dalla presenza di rispettive otturazioni in amalgama d'argento. Tutti gli altri denti sono perfettamente articolati e sani.

I processi alveolari corrispondenti agli elementi dentali perduti a causa dell'infortunio sono completamente riassorbiti e la mucosa è tesa sopra i rispettivi tessuti ossei mascellari completamente privi di alveoli. In corrispondenza della volta palatina si nota una cicatrice in rilievo, di colore roseo pallido che si inizia in corrispondenza della zona del canino e si estende fino al palato molle dove assume il massimo della rilevatezza esercitando in questo punto una leggera ma evidente trazione nei tessuti a lei sottostanti. Questa, nel suo complesso, risulta obliqua al rafe mediano e deve essere posta in rapporto con la frattura della volta palatina del mascellare superiore sinistro e si spiega data la caratteristica modalità del trauma subìto, la cui forza si è esplicata attraverso i tessuti molli del labbro inferiore, sul tessuto osseo del mascellare inferiore con la frattura della sua porzione alveolare e conseguente avulsione dei denti in esso contenuti, quindi sul mascellare superiore, coi medesimi risultati ,estinguendosi, in ultimo, nella frattura, che abbiamo descritta, per il mascellare superiore sinistro con conseguente lieve e passeggera

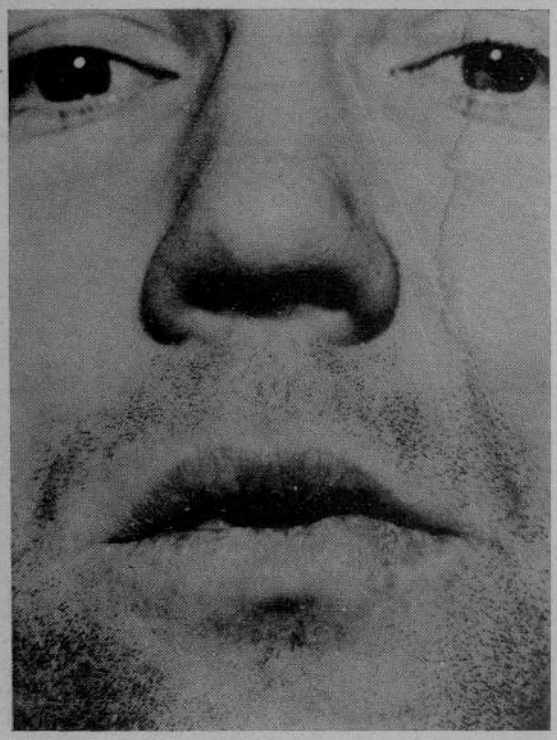

Fig. 1.

(poche ore) probabile commozione cerebrale. Per il che ci è lecito affermare che il nostro giudizio diagnostico concorda, in senso generico, con quello dei sanitari che hanno, a suo tempo, curato il paziente redigendo i certificati, che sono agli atti, e che confortano le nostre affermazioni, salvo la sindrome dolorosa, che abbiamo descritta, e che, a nostro giudizio, è determinata da una sinusite cronica del seno mascellare sinistro, con risentimento dei seni frontali, il cui meccanismo etiopatogenico è evidentemente legato alla frattura del mascellare subita a causa dell'infortunio, come vedremo meglio in seguito, con un esame più dettagliato dei fatti e come risulta da esame radiologico che, per nostro incarico, è stato eseguito dal prof. Vallebona degli Spedali Civili di Genova che conferma la nostra diagnosi e che alleghiamo alla presente perizia.

Parte terza

CONSIDERAZIONI MEDICO-LEGALI

Dopo quanto abbiamo avuto occasione di esporre precedentemente in modo sintetico, è ora necessario procedere all'esame analitico dei fatti, allo scopo di determinarne l'importanza, sia rispetto alla loro gravità, entità e durata, distinguendo fra di loro quei fenomeni patologici che ebbero un carattere transitorio da quegli altri il cui esito ha invece i caratteri di lesioni permanenti.

Appartengono ai primi la commozione cerebrale e quelle modificazioni della funzione respiratoria, una parte dei disturbi della funzione fonatoria, una parte di quelli della funzione masticatoria e tutto quel complesso di fenomeni che li ha accompagnati e che furono causa di gravi sofferenze e pericoli per il paziente e che costituiscono, nel loro insieme, la sindrome morbosa immediatamente succeduta all'infortunio, la cui risoluzione si è effettuata entro il termine di cinquanta giorni con dichiarata guarigione del paziente.

Appartengono ai secondi la perdita di 9 denti, la perdita di tessuto osseo e alveolare del mascellare superiore e inferiore sinistro, la ferita al labbro inferiore, esiti dipendenti tutti direttamente dal trauma subìto, per i quali sono notevolmente e permanentemente alterate le fisiologiche funzioni della masticazione, della fonazione, dell'estetica e della capacità lavorativa del soggetto. A questi va aggiunto, per una complessiva valutazione del danno subìto dal Grasso, il periodo di degenza ospedaliera ,protrattosi per ben 50 giorni, durante il quale gravi sofferenze fisiche e psichiche costringevano il paziente ad assoluta incapacità di lavoro. Di più si dovrà tener conto del fatto sinusale cronico, di cui abbiamo descritto la sintomatologia dolorosa.

Questo, se non può legittimamente ascriversi nel numero di quelle lesioni che hanno un carattere permanente ben definito, in quanto è suscettibile di guarigione, tuttavia costituisce un'infermità tuttora attiva dopo 32 mesi dall'infortunio, la cui risoluzione non è sicuramente prevedibile, nè rispetto al tempo, nè al modo, nè a eventuali complicazioni e che perciò rappresenta l'unica incognita non trascurabile di questo nostro esame peritale. Per intanto, al necessario completamento dei precedenti quesiti che ci siamo posti, dovremo procedere alla risoluzione del problema protesico. Per quanto la più perfetta ricostruzione protesica non abbia giuridicamente sostanziale influenza diretta sull'entità di una qualsiasi lesione permanente, anche quando questa risulti praticamente abolita, è tuttavia doveroso prospettarcela in quanto è una necessità che si impone al paziente, a causa dell'infortunio ,e però costituisce indirettamente per noi uno degli elementi indispensabili a una adeguata valutazione del danno.

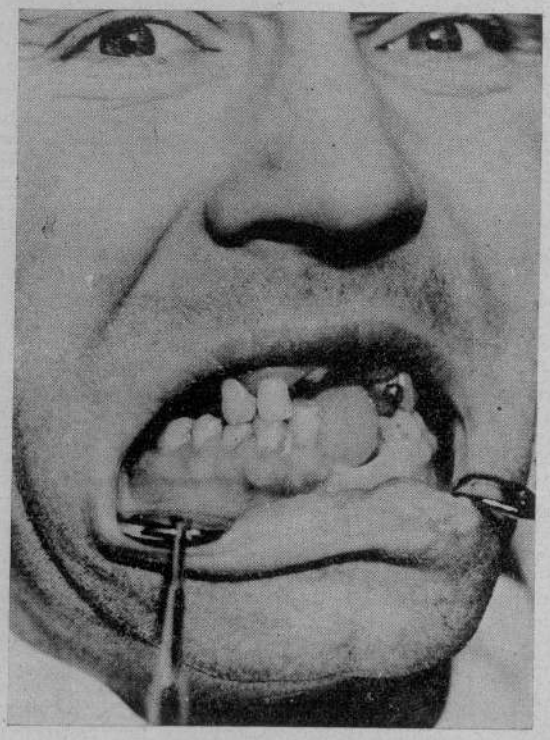

Fig. 2.

CONSIDERAZIONI DIAGNOSTICHE E PROGNOSTICHE COMMOZIONE CEREBRALE

Se le dichiarazioni dei distinti Colleghi, che hanno curato il Grasso immediatamente dopo l'infortunio, non affermassero che in primissimo tempo erano presenti nel paziente segni di commozione cerebrale e se l'entità del trauma subito non ne giustificasse la possibilità, sarebbe impossibile per noi consentire in questo particolare diagnostico presente nel primo certificato soltanto ,dei tre che abbiamo agli atti e nel quarto che abbiamo richiesto per completare e approfondire le nostre indagini le quali, in mancanza di una qualsiasi storia clinica del caso, invano richiesta all'Ospedale Celesia di Rivarolo, sono difficoltate da una ben scarsa documentazione. Pertanto il paziente stesso, molto esplicitamente, ci dichiara che, dopo circa tre ore dall'infortunio, aveva ripreso perfetta conoscenza e le nostre accurate indagini allo scopo di porre in evidenza i segni subiettivi ed obiettivi che normalmente consentano la diagnosi di commozione cerebrale ci danno un risultato negativo. Tuttavia il certificato del dott. Snitzer è esplicito in materia e quei segni che noi abbiamo invano ricercati a così lunga distanza di tempo erano certamente presenti all'atto del ricovero in Ospedale del paziente ma, come spesso avviene in casi analoghi, la loro persistenza fu di durata molto breve (non più di qualche ora), il che manifestamente ci induce ad affermare che questa grave temuta complicazione fu di lievissima entità e si è esaurita immediatamente di fronte alle cure che sono state prodigate al paziente. Pertanto non esistono in oggi elementi subiettivi ed obiettivi che possano avere comunque rapporto diretto o indiretto con la pregressa commozione cerebrale, cosicchè ci è lecito considerarla come un fenomeno a carattere assolutamente passeggero con l'assenza completa di esiti relativi.

In breve, attenendoci ai concetti più moderni intorno alla commozione cerebrale, possiamo ammettere che nella fattispecie si sia in concreto trattato di una forma commozionale lieve, per la quale si possono escludere lesioni organiche di qualche entità. In genere queste forme si riferiscono a disturbi vasomotori e, in massima, ad ischemia brusca dei centri nervosi, senza alterazioni microstrutturali degli elementi nervosi. Trattandosi in tal modo di alterazioni reversibili, che non lasciano postumi valutabili, in quanto non vanno riferite a veri e propri fatti di contusione cerebrale, il loro valore clinico e medico-legale è molto limitato: in particolare, nel caso nostro, si può senz'altro escludere che una lesione del tutto fugace abbia potuto costituire una malattia capace di mettere in pericolo la vita della persona offesa, qualifica questa della lesione personale che può ammettersi solo per forme commozionali clinicamente assai più gravi, e, sopratutto, per forme in cui certamente coesistono lesioni encefaliche organiche di notevole gravità.

ALTERAZIONI TRANSITORIE DI FUNZIONI FISIOLOGICHE

Respirazione. - Il paziente riferisce che per tre o quattro giorni sofferse per notevoli difficoltà alla respirazione nasale, dovute alla presenza in cavità di coaguli sanguigni che era necessario rimuovere con frequenza. Il fatto si spiega quando lo si metta in rapporto con la frattura della volta palatina interessante certamente il seno mascellare e etmoidale e relativi fenomeni flogistici, con edema delle rispettive mucose.

Deglutizione. - Le sofferenze furono certo notevoli perchè si aggiungevano a quelle prodotte dalle concomitanti lesioni del mascellare inferiore e della mucosa del palato, che rendevano pressochè impossibile la deglutizione, mentre la presenza di altri coaguli nel retrobocca complicava ulteriormente i già difficoltati atti respiratori. Questa serie di fenomeni si andò rapidamente attenuando e in cinque o sei giorni queste due funzioni (respirazione e deglutizione) divennero pressochè normali.

Masticazione. - Come sempre avviene ogniqualvolta sia interessato da un grave trauma il tessuto osseo dei mascellari, il paziente ebbe a sopportare le conseguenze di un forte serramento della mandibola che si protrasse per un lungo periodo di tempo (oltre un mese) con assoluta impossibilità di compiere i più semplici movimenti della mandibola, per il che fu costretto ad una alimentazione esclusivamente liquida, alla quale dovette ricorrere ancora dopo la sua uscita dall'ospedale (40-45 giorni dopo l'infortunio).

Fonazione. - E' ovvio che per le ragioni sopradette, anche la fonazione, praticamente abolita nei giorni immediatamente successivi all'infortunio, ebbe a compiersi per moltissimo tempo (circa 20 giorni) con notevoli difficoltà dovute, come abbiamo veduto, alle condizioni locali del paziente.

Abbiamo accennato alle alterazioni di queste due ultime attività funzionali, che dovremo rivalutare in sede di lesione permanente, perchè una parte dell'impedimento è rappresentata da una serie di fenomeni patologici temporanei che si sono risolti e quindi per averle temporaneamente aggravate hanno un carattere transitorio agli effetti della valutazione del danno. Danno che consiste nella sofferenza patita e nella diminuita capacità a nutrirsi.

Questa è la ragione per la quale abbiamo posto l'avvenuta alterazione di queste due attività fisiologiche nel gruppo delle lesioni a carattere temporaneo e in quelle che hanno carattere permanente allo scopo di rendere meno ardua una adeguata valutazione del danno e di renderla più comprensiva al giudizio dell'Ecc.mo Tribunale.

SINUSITE DEL MASCELLARE SUPERIORE SINISTRO

Abbiamo veduto, esaminando la documentazione della causa e nella parte che riguarda l'esame obiettivo eseguito attualmente, che circa 10 giorni dopo l'infortunio andò concretandosi una sindrome particolare a carico del seno mascellare di sinistra che in data 14 febbraio 1940-XVIII un esame radiologico (che si allega) definisce una pansinusite interessante sia i seni frontali che i mascellari e alcune cellule etmoidali. Non vi è dubbio che, malgrado la mancanza di un cenno relativo in tutti i certificati, che abbiamo agli atti, il fatto sia in rapporto diretto di causa ad effetto con l'infortunio subito dal Grasso. E' infatti nel mascellare superiore sinistro e, precisamente, in corrispondenza del seno che si ebbero i fatti infiammatori di maggiore entità, con eliminazione di sequestri ossei, il che comprova la presenza di focolai osteomielitici, confermata dalle ripetute medicazioni con zaffi di garza e lavande antisettiche allo scopo di circoscrivere il processo e di favorirne la risoluzione. Procedimenti terapeutici che portarono ad una apparente guarigione. Il Grasso fu infatti dimesso dall'ospedale, nonostante il persistere di fenomeni infiammatori settici localizzati in questa zona del mascellare superiore, mentre tutte le altre lesioni si erano completamente risolte. In quarantesima giornata dopo l'infortunio, con l'eliminazione degli ultimi piccoli sequestri, anche questo focolaio apparve completamente esaurito. Che così non fosse è dimostrato dal

perdurare di quella sindrome dolorifica, che abbiamo precedentemente descritta nei particolari e che dura tutt'oggi, tanto che ha richiamata su di sè la nostra attenzione e ci ha condotto a una serie di studi e di esami complementari, attraverso ai quali abbiamo fatto e facciamo diagnosi di pansinusite interessante sia i seni frontali, mascellari e alcune cellule etmoidali e che mettiamo in rapporto diretto col trauma che fu la conseguenza dell'infortunio.

Dopo quanto abbiamo detto, non crediamo necessario insistere per convalidare questa nostra affermazione diagnostica ed etiopatogenetica di fronte alla mancanza di dati di riferimento nei tre certificati che si trovano agli atti. La sintomatologia obiettiva e subiettiva non consente il minimo dubbio, sia riguardo alla diagnosi, sia riguardo al nostro asserto diagnostico, sia, come abbiamo detto, riguardo al suo momento etiopatogenico. Infatti tutti gli elementi sui quali oggi ci fondiamo per la nostra affermazione erano presenti, sia pure in misura che non possiamo stabilire, già dieci giorni dopo l'infortunio, tanto è vero che i sanitari, che in quell'epoca curarono il paziente, dovettero preoccuparsi della cefalea e di quella sindrome neurologica che fu ed è il sintomo più appariscente se pure meno probatorio delle lesioni, che abbiamo descritto, le quali, per altro, ripetiamo, sono confermate da un attento esame obiettivo e dal reperto radiologico che abbiamo eseguito.

Pertanto è doveroso da parte nostra modificare i referti, che sono agli atti, con l'aggiunta di questo nuovo elemento diagnostico, da noi rilevato con i mezzi che abbiamo indicati, ponendolo in rapporto di causa ad effetto con l'infortunio subìto dal Grasso. Nonostante la sua persistenza 32 mesi dopo l'infortunio, non riteniamo di doverlo considerare come lesione a carattere permanente perchè il nostro giudizio prognostico, per quanto riservato, è favorevole per una guarigione definitiva, a condizione che il paziente sia sottoposto a una adeguata terapia medica, non escludendo la necessità, ove la sola terapia medica non risultasse efficace, di un intervento chirurgico radicale.

Proposizione diagnostica di grande importanza, anche nel senso medico-legale poichè, come meglio vedremo in seguito, condizionando a un eventuale e probabile intervento chirurgico, cui il paziente avrebbe diritto legalmente di opporsi, la definitiva guarigione della lesione in atto che stiamo esaminando, questa potrebbe anche assumere i caratteri di una lesione permanente, con la conseguenza immediata di un aggravarsi del danno. Pertanto ai fini peritali e indipendentemente dalle eventualità prognostiche e terapeutiche, già sopra accennate, è doveroso prospettarci altri due ordini di fatti importanti:

1) Il pericolo potenziale insito nel focolaio settico cronico accertato;

2) il pericolo generico insito nell'eventuale intervento chirurgico radicale.

L'uno e l'altro venendo a costituire il « danno futuro probabile » cui è esposto il sinistrato ,la cui valutazione è oggi pressochè inattuabile, in quanto condizionata a una serie infinita di fattori capaci tuttavia di trasformare le due ipotesi in altrettante realtà contingenti. Questa è la ragione per la quale abbiamo creduto doveroso proporci, con gli altri ,anche questi quesiti.

CONTUSIONI MULTIPLE

Nel certificato agli atti che giustifica l'ingresso del Grasso in ospedale si fa cenno a « contusioni multiple » e queste furono certo di modica entità alla parte dorsale delle mani e delle gambe, con qualche abrasione di lieve entità, delle quali oggi non esiste alcun residuato, fatta eccezione per quelle al labro inferiore e ai tessuti ossei mascellari, alle quali abbiamo già accennato. Pertanto concludiamo il nostro asserto diagnostico come segue:

« A causa dell'infortunio il Grasso fu ricoverato all'Ospedale Celesia di Rivarolo il giorno 8 agosto 1937-XV essendo affetto da: frattura del mascellare superiore complicata successivamente da pansinusite interessante sia i seni frontali, mascellari e alcune cellule etmoidali, frattura del bordo alveolare del mascellare inferiore, avulsione e fratture multiple di denti, ferita lacero contusa al labbro inferiore, lieve commozione cerebrale, contusioni multiple ».

Ne sono conseguite le seguenti lesioni temporanee: lieve commozione cerebrale, difficoltata funzione respiratoria per un periodo di 4-5 giorni, diminuita funzione fonatoria, funzione masticatoria completamente abolita per un periodo accertato di quasi un mese, contusioni multiple, pansinusite interessante sia i seni frontali, mascellari e alcune cellule etmoidali (suscettibile di guarigione definitiva).

Ne sono conseguite le seguenti lesioni permanenti: frattura del mascellare superiore, con perdita di tessuto osseo alveolare, frattura del bordo alveolare del mascellare inferiore, perdita di nove denti, ferita lacero contusa al labbro inferiore nella sua porzione di sinistra con esito in cicatrice lievemente deformante la cosmesi del labbro stesso.

FRATTURA DEL MASCELLARE SUPERIORE

Come si è già detto nelle nostre note che riferiscono l'esame obiettivo del paziente, la forza del trauma ha agito con il massimo dell'intensità nel mascellare inferiore, esaurendosi nel mascellare superiore, dove ha prodotto la frattura del mascellare stesso, in corrispondenza della volta palatina, come risulta ben chiaro dalla cicatrice tuttora ben visibile, che già abbiamo descritta e che si diparte dalla zona del canino superiore sinistro, prolungantesi fino alla zona del palato molle risultando obliqua al rafe mediano del palato. La frattura si è accompagnata con l'avulsione traumatica di quattro denti (i due incisivi centrali, il laterale di sinistra e il canino di sinistra), contemporaneamente venne asportato il terzo inferiore e medio del processo alveolare corrispondente ai quattro denti perduti. La frattura inoltre ebbe rapporti anche col seno mascellare corrispondente con esiti sui quali ritorneremo in seguito.

FRATTURA DI PROCESSI ALVEOLARI DELLA MANDIBOLA

Abbiamo detto sopra che la forza traumatizzante ha agito col massimo della intensità in corrispondenza del mascellare inferiore e precisamente nella zona compresa fra l'incisivo centrale di destra e il canino di sinistra. Il nostro asserto è sostenuto anche dal fatto che i tessuti molli corrispondenti portano i segni evidenti del punto esatto in cui si è verificato il primo urto. Vi è tuttavia da considerare la possibilità che il trauma si sia verificato a bocca aperta, il che non è improbabile perchè il paziente, nell'atto dell'infortunio, può aver assunto anche questo atteggiamento per il quale l'urto in corrispondenza del mascellare superiore avrebbe potuto verificarsi senza lesioni dei tessuti molli corrispondenti perchè questi erano allontanati dalla zona che stava per essere traumatizzata per il presunto atteggiamento mimico del paziente al momento dell'infortunio. Per questa seconda ipotesi verrebbe a modificarsi la nostra precedente affermazione che il trauma del mascellare si sarebbe realizzato per l'urto trasmessovi attraverso la mandibola. Il che tuttavia non ha importanza ai fini peritali e se

vi abbiamo accennato si è per render più completo il nostro studio sulle modalità con le quali si sono prodotte le lesioni che stiamo descrivendo.

Pertanto concluderemo affermando che il trauma subito dal Grasso ha leso profondamente il tessuto osseo del mascellare superiore e quello del mascellare inferiore, con perdita di sostanza da parte dei processi alveolari in rapporto ai quattro denti frontali superiori e ai quattro denti frontali inferiori che per la medesima ragione sono stati asportati completamente. Lesioni tutte che hanno ben determinato carattere permanente che debbono essere valutate con riferimento a quattro importanti funzioni che vengono permanentemente lese:

la funzione masticatoria, la funzione estetica, la funzione fonatoria e quella (minore) di presa.

Funzione masticatoria. - Premesso che per ragioni indipendenti dall'infortunio, il nostro paziente aveva già perduto quattro denti, evidentemente per carie trascurate, dell'arcata superiore (il primo molare superiore sinistro, il primo molare superiore destro, il primo e il secondo premolare destro) e che in seguito allo infortunio altri nove denti sono stati eliminati dalle due arcate, è evidente che la funzione masticatoria del Grasso è oggi ridotta in proporzione del 50 % circa, di cui una metà è direttamente dipendente dall'infortunio subito. Precisando, la funzione masticatoria, che in condizioni fisiologiche normali è affidata a trentadue elementi dentali, oggi è parzialmente compiuta da diciannove denti, nove dei quali, ripetiamo, risultano perduti per causa direttamente dipendente dall'infortunio. Vi è da tener presente inoltre che a determinati gruppi di denti corrispondono determinati attributi della funzione masticatoria, in quanto ad ogni dente è affidata una particolare attività, senza la quale viene alterata in modo più o meno sensibile l'efficienza di tutta la funzione. Nel nostro caso rimane profondamente ridotta la funzione di presa (6 incisivi), nonchè una piccola frazione della triturante (1° premolare inferiore di sinistra). E' necessario ricordare ancora che il valore intrinseco di un dente è logicamente dipendente dalla sua area masticatoria, dalla quale dipende la sua maggiore o minore capacità produttiva. E' ovvio che i grossi molari rappresentano per l'economia della funzione un valore maggiore di quello che non sarebbe attribuibile ai premolari. Infatti la perdita di un molare è ai fini dell'attività funzionale più grave che non quella di un bicuspidale; ma, nonostante questo valore intrinseco, un molare non potrà sostituire la funzione di un canino e tanto meno di un incisivo appunto perchè le rispettive caratteristiche anatomiche e morfologiche dei due denti rispondono a due funzioni distinte che si completano vicendevolmente senza, tuttavia, possibilità di completa sostituzione.

Dopo quanto abbiamo esposto, sarà più agevole comprendere il valore che deve essere attribuito ad ogni singolo dente che il trauma ha eliminato dalle due arcate. Che se questo valore venisse definito tenendo esclusivamente conto della capacità lavorativa generica in rapporto a quella che potrebbe essere la area masticatoria, ne dovrebbe risultare un'entità complessiva minore in quanto appunto gli incisivi e i canini concorrono in minor misura all'area masticatoria generale; ma se, come è doveroso, inseriamo nel calcolo le rispettive attività specifiche, che abbiamo visto essere insostituibili da elementi dentali diversi, il loro valore complessivo verrà automaticamente aumentato non soltanto per le ragioni sopradette ma anche per il fatto che essendo stati eliminati nella proporzione dei due terzi, la funzione particolare che è loro devoluta viene quasi completamente abolita e, data la non possibilità di azione vicariante degli elementi dentali rimasti, la funzione generale riceve un danno logicamente maggiore appunto per il cessare in modo quasi completo di una funzione nella funzione (quella incisiva e di presa). E' per questo che se da un calcolo meno analitico agli effetti masticatori crediamo di poter affermare che, in seguito all'infortunio, la capacità masticatoria del paziente risulta ridotta permanentemente o, per attenerci alla dizione del nostro Codice, ha subito un indebolimento permanente per meno di un terzo, noi siamo tratti a concludere invece che la capacità masticatoria del paziente è ridotta permanentemente di almeno un terzo della funzione generale.

Funzione estetica. - Non ci è necessario diffonderci lungamente per illustrare la grande importanza estetica della dentatura. Ci è lecito affermare che i denti costituiscono uno degli ornamenti fondamentali del volto umano ,il cui valore non è superato che dagli occhi. Non vi è atteggiamento mimico del viso cui non partecipi, in mille guise diverse e tutte indispensabili, la bocca, il cui atteggiamento modifica, corregge, completa la stessa potenza espressiva dell'occhio. Ogni alterazione quindi delle linee anatomiche normali degli organi e dei tessuti che costituiscono la bocca importa necessariamente, per conseguenza, una corrispondente alterazione delle sue fisiologiche funzioni e quindi un danno proporzionato a quelle funzioni estetiche che le sono in modo intrinseco connesse. I denti nel loro complesso hanno due più importanti funzioni estetiche, una diretta e una indiretta. Quella indiretta è legata alla funzione dei denti come organo di sostegno delle parti molli e, in modo particolare, delle labbra e delle guancie. Basti ricordare la grande diversità di espressione della bocca sana di un giovane e della bocca edentula del vecchio. La funzione estetica diretta dei denti è invece legata all'intrinseca bellezza di questi organi ed è il risultato armonico di numerosi fattori costituiti dalla forma, dal colore, dalle dimensioni, dalle modalità di impianto, dal numero, dalla posizione, ecc. di essi. Questa viene a cessare o a mancare in parte in maniera naturale per anomalie dei fattori sopra accennati, ovvero a causa di lesioni patologiche o traumatiche le quali saranno tanto più gravi quanto maggiormente distrutto ne risulterà l'elemento dentale fino alla sua completa eliminazione. E la gravità delle lesioni risulterà proporzionata al numero e alla qualità degli elementi dentali colpiti ,tenendo presente anche in questo caso che, come nella funzione masticatoria non tutti i denti hanno il medesimo valore, così avviene per la loro funzione estetica. Funzione estetica che è precipuamente legata ai denti frontali o anteriori. L'estetica nella mimica del sorriso è infatti per la maggior parte dipendente dalla presupposta integrità anatomica e funzionale dei dieci denti frontali, che sono appunto i più visibili e che per questo risultano assolutamente indispensabili. La funzione estetica dei denti, come quella di altre parti anatomiche, ha un'espressione statica e una dinamica. La funzione estetica statica dei denti è meno importante e si ricollega in gran parte a quella di sostegno delle parti molli, come abbiamo veduto, e si manifesta a bocca chiusa o leggermente socchiusa. La funzione estetica dinamica è quella di valore essenziale per la mimica del sorriso, del riso, dello sdegno, dell'ira, ecc. Vi è poi ancora, ma meno importante, la funzione estetica durante l'eloquio. Pertanto questa funzione dinamica non è continua, ma si compie a manifestazioni successive con gli atteggiamenti mimici in cui si manifesta. Dobbiamo ancora rilevare che il valore estetico dei denti è generalmente in funzione dell'età e del sesso. Per quanto sia consentito alla giovane età e al sesso femminile una maggiore sensibilità a questo riguardo, si deve tener presente che questo, come altri elementi estetici, deve avere un valore assolutamente generale e non può rappresentarsi come un attributo esclusivo della età e della donna, come erroneamente

roppo spesso viene fatto. Piuttosto il valore estetico dei denti dovrebbe porsi in relazione a particolari caratteristiche strettamente professionali dell'uno e dell'altro sesso.

Analizzando alla stregua di queste considerazioni il caso del nostro paziente è doveroso rilevare che il trauma ha prodotto la perdita di denti frontali, che abbiamo veduto essere appunto quelli cui si attribuisce maggior valore estetico. Inoltre, dall'esame dell'articolato e dei singoli elementi dentali rimasti, risulta evidente che i denti perduti erano rispondenti a quei requisiti che abbiamo dianzi ricordati come indispensabili alla normale funzione estetica loro naturalmente devoluta. Cessa quindi per questa ragione ogni e qualsiasi possibilità di una minore valutazione di danno in rapporto a insufficienze di funzioni precedenti all'infortunio. Ne risulta quindi la constatazione di un danno in quanto viene ad essere lesa la loro funzione estetica.

Si presenta in questo caso la necessità di prospettarci il quesito se l'entità del danno rientra nei limiti di quelle lesioni personali che sono qualificate come sfregio.

Analizzando alla stregua delle considerazioni sopra svolte il caso del nostro paziente, è tuttavia doveroso rilevare che il trauma, pur avendo prodotto la perdita di 8 denti frontali, non si è accompagnato tuttavia ad una sensibile alterazione dei tratti estetici del viso. Non si nota, nel caso nostro, quella alterazione sgradevole dell'armonia del viso che, ad esempio, si accompagna alla bocca edentula del vecchio, anzi possiamo aggiungere con piena coscienza che la perdita, certamente grave, di questi denti potrebbe facilmente sfuggire ad un osservatore attento, dato che essa non si rivela costantemente, ma soltanto quando il paziente, sopratutto nel riso, in alcuni movimenti legati alla funzione di presa, ecc., venga a allontanare le arcate dentali. Si tratta, in breve, di movimenti alquanto forzati, dato che in massima nelle più comuni espressioni mimiche, la breccia legata alla perdita dei denti viene ben più scarsamente posta in evidenza.

In conclusione, volendo esprimere con tutta coscienza un giudizio in merito al danno estetico, dobbiamo dire che esso costituisce un fatto locale circoscritto alle arcate dentarie, valutabile solo in determinate circostanze. Esso, pur imponendosi al nostro esame, riveste un'entità limitata, non interferendo con la estetica generale del viso. Si deve, a nostro meditato parere, parlare di danno estetico di una certa entità, pur non potendosi ammettere l'esistenza di uno sfregio permanente del viso. D'altra parte quando noi parliamo di sfregio, presupponiamo, nel processo generico della lesione, una volontà di determinare un nocumento alle linee estetiche del viso. Ora tutto ciò ovviamente si esclude quando il fatto lesivo è la risultante di un sinistro.

E' forse superfluo notare che con la correzione protesica si otterrebbe la scomparsa quasi totale del danno estetico. Diciamo quasi perchè, avendo il trauma asportato una porzione abbastanza cospicua del processo alveolare corrispondente ai denti perduti dal paziente, la protesi dovrebbe provvedere alla ricostruzione artificiale della gengiva. Inoltre va tenuto presente che una protesi fissa in metallo può in qualche modo rivelare ad un osservatore attento l'apparecchio protesico.

Vogliamo aggiungere infine che anche nei riguardi della cicatrice residuata a seguito della plastica eseguita in corrispondenza al labbro inferiore non è dovuta una alterazione particolarmente grave nei riguardi dell'estetica del viso. Come dimostra anche unita fotografia si tratta di una zona che interessa sopratutto il limite tra mucosa e cute, mentre in qualche ridottissimo tratto appaiono lievissime retrazioni con tenue colorito roseo. Si tratta però, nel loro complesso, di alterazioni di scarso valore che si può fondatamente supporre che si attenueranno fino quasi a scomparsa col decorrere del tempo.

Funzione fonatoria. - Anche per questa particolare funzione che in molta parte è legata alla integrità delle due arcate dentali è utile ricordare la sua importanza, come quella che può essere più o meno danneggiata (per quanto mai completamente abolita) per traumi o per lesioni patologiche varie che ledano o distruggano addirittura uno o più elementi dentali. E' noto che la fonazione si compie anche attraverso ad atteggiamenti particolari che la lingua assume in rapporto ai denti e, specialmente, ai denti frontali. Un certo numero di suoni consonantici sono espressi con emissione di fiato che la lingua conduce fra il palato e la faccia interna dei denti incisivi superiori e inferiori. Funzione complessa, alla quale partecipa armonicamente tutta la cavità orale, labbra comprese, ma che conta fra i suoi elementi fondamentali gli otto denti incisivi. Nel caso nostro, il paziente, in seguito al trauma, è stato appunto privato di sei fra gli otto incisivi, senza contare i due canini e un premolare. Per quanto la grande adattabilità dell'organismo umano consenta agli organi superstiti di una mutilazione, che non abbia radicalmente distrutto tutti gli elementi indispensabili ad una determinata attività fisiologica, un'azione vicariante per la quale la funzione si attua ancora malgrado e nonostante le sopravvenute condizioni sfavorevoli, tuttavia ne risulta un danno permanente, la cui valutazione è anche in questo caso in rapporto alla maggiore o minore importanza che gli organi colpiti assumevano nel compartecipare a questa attività funzionale che loro malgrado si compie ma ne risulta permanentemente indebolita. Pertanto abbiamo veduto che, dei trentadue elementi dentali, gli otto incisivi sono appunto i più utili ad una normale fonazione e, se consideriamo che tra gli organi vicarianti, ai quali abbiamo precedentemente accennato, debbono includersi i processi alveolari e la gengiva che li ricopre, ma che nel nostro caso sono stati in gran parte distrutti dalla medesima causa che ha eliminati otto denti frontali, dobbiamo concludere che in seguito all'infortunio il paziente ha ricevuto un danno anche per la sua capacità di fonazione, indebolendola in maniera notevole per quanto di un grado non eccessivamente grave, tenuto conto anche della straordinaria capacità vicariante insita nella grande elasticità di rapporti fra la lingua e la superficie del palato che si sostituisce alla faccia linguale dei denti anteriori. Dall'esame obiettivo della funzione nel nostro paziente risulta chiaro che, malgrado la mutilazione subìta, la favella non presenta alcuna grave difficoltà, pur essendo indubbiamente in un certo grado alterata. Questo danno potrebbe valutarsi in maniera approssimata attorno a un quinto.

Funzione di presa. - Questa funzione è normalmente devoluta ai denti frontali i quali, fra le loro altre attività specifiche, alle quali abbiamo precedentemente accennato, hanno anche quella di afferrare talune specie di alimenti solidi che vengono portati alla bocca nella alimentazione. Si può affermare che generalmente appunto per le sostanze solide, il primo atto masticatorio ha inizio con i denti anteriori, superiori e inferiori, nell'atto in cui sono presi fra questi e quindi incisi, dilacerati e successivamente passati coi movimenti della lingua, delle labbra e delle guancie ai denti proposti all'azione triturante. Vorremmo qui aggiungere che la funzione di presa, oltre a costituire un atto preliminare della funzione masticatoria, può esercitarsi in alcune funzioni particolari e sopratutto a carattere professionale (sarti, calzolai, suonatori di flauto, elettricisti, ecc.).

Senza insistere ulteriormente sull'argomento, in

quanto i brevi cenni con i quali lo abbiamo illustrato ci sembrano sufficienti alla comprensione di una attività così universalmente conosciuta, ci riferiamo per la valutazione del danno a quanto abbiamo affermato per le precedenti funzioni che sono state lese per la perdita subìta dal paziente, di questi nove elementi dentali a causa dell'infortunio. Tenuto conto quindi dell'azione vicariante dei denti superstiti e specialmente dei due canini e dei due incisivi concludiamo per una lesione permanente della funzione di presa ridotta all'incirca della metà. E diciamo all'incirca della metà in quanto la funzione di presa è quasi esclusivamente legata ai denti perduti, cosicchè l'azione vicaria dei restanti compensa in grado molto minore questo particolare indebolimento di quanto non avvenga per le due funzioni sulle quali ci siamo precedentemente intrattenuti.

CONSIDERAZIONI PROTESICHE

Nonostante che l'entità del danno non venga mutata per la possibilità di ricostruzioni protesiche capaci del ripristino anche completo di quelle funzioni che ne sono state lese; è tuttavia doveroso da parte nostra proporci il quesito come quello che viene imposto al paziente appunto a causa dell'infortunio. Anche perchè le mutilazioni avvenute avrebbero potuto esser tali da non consentire determinati tipi protesici che sotto certi punti di vista offrono dei vantaggi che altri negano, il che per conseguenza verrebbe ad aggravare l'entità complessiva del danno subìto. A questo proposito diremo brevemente che la protesi dentale si basa fondamentalmente su due tipi di apparecchi notevolmente diversi fra di loro, appunto perchè sono sostentati da due diversi principî informatori:

1) apparecchio a tipo mobile;

2) apparecchio a tipo fisso.

L'apparecchio *a tipo mobile* dà praticamente la possibilità di risolvere qualsiasi problema protesico, indipendentemente dalla presenza o meno di denti sulle rispettive arcate dei due mascellari. E' sostenuto in posto dalla sua capacità più o meno perfetta di adesione alla mucosa sottostante e alla attività contentiva delle guancie, delle labbra e della lingua. Costruito sul principio della forza di adesione deve necessariamente avere proporzioni molto maggiori dell'altro tipo appunto perchè a maggiore superficie di contatto corrisponde una maggiore stabilità che è il presupposto di una più completa funzione.

L'apparecchio *a tipo fisso* risolve una parte più ristretta di problemi protesici perchè la sua possibilità di applicazione è indissolubilmente legata alla presenza di pilastri (denti) sui quali prendere punto fisso a sostegno dell'apparecchio stesso. I pilastri poi debbono rispondere a particolari requisiti di resistenza, di distanza fra di loro e di numero. Requisiti tutti che, come abbiamo detto ,riducono di molto le sue possibilità di applicazione. Ha nei confronti dell'altro il grande vantaggio di dare la sensazione al paziente di un ripristino della funzione molto più prossimo alla naturale e per la sua fissità consente una più efficace attività masticatoria.

Questi brevissimi cenni che abbiamo dato sui due tipi fondamentali di protesi dentaria sono insufficienti ad illustrare i problemi così vasti e complessi che costituiscono una branca della stomatologia, ma possono dare una idea per quanto molto generica dell'importanza pratica del quesito che ci siamo proposto. Se infatti l'infortunio si fosse realizzato con la perdita totale dei pilastri di una sola emiarcata, il fatto sarebbe stato sufficiente a rendere inattuabile un dispositivo protesico che normalmente è scelto di preferenza, cosicchè questa ulteriore limitazione sopravvenuta a causa dell'infortunio alle possibilità di ripristino della funzione avrebbe automaticamente aumentato il danno.

Nel nostro paziente, invece, il fatto non si è avverato e l'uno e l'altro tipo di apparecchio hanno larghe possibilità di applicazione. A questo proposito dobbiamo tuttavia notare che per la perdita di tessuto osseo alveolare, che abbiamo precedentemente segnalata e valutata, sarà necessaria la ricostruzione di queste porzioni a mezzo di gengiva artificiale, il che si rende necessario per una più completa attività funzionale. Negli atti della causa abbiamo rinvenuto una brevissima nota del compianto collega dott. Vincenzo Ricci che suggerisce una reintegrazione dell'apparato masticatorio del Grasso a mezzo di due apparecchi a ponte in oro massiccio di 24 elementi complessivi per un importo di L. 4.800. Noi concordiamo con questa risoluzione per quanto nei 24 elementi complessivi vengano inclusi anche quattro denti che mancavano al paziente prima dell'infortunio. Questi dovrebbero logicamente esserne esclusi ma si potrebbe obiettare che per la scelta di pilastri adeguati alla protesi da costruire per ragioni riguardanti la funzione estetica e di resistenza alle forze masticatorie operanti, si rende necessario prolungare l'apparecchio oltre la zona dei denti mancanti indipendentemente dall'infortunio, cosicchè una ragione tecnica viene ad imporci questa ulteriore necessità che giustifica una ricostruzione completa. Concludiamo affermando che il problema protesico, che il paziente dovrà risolvere per cause direttamente dipendenti dall'infortunio subìto, risolto con mezzi normali e con la scelta di materiali normali, implica una spesa di circa 4.800 lire.

LESIONI A CARATTERE TEMPORANEO

Fra le lesioni a carattere temporaneo noi ascriviamo la pansinusite insorta quale complicanza della frattura del mascellare superiore in quanto suscettibile di guarigione ,nonostante il suo persistere a distanza di 32 mesi dall'infortunio. Che la lesione sia in rapporto diretto con il trauma subìto, risulta chiaro dalle indagini che abbiamo svolte e che hanno conferma anche dalla documentazione della causa in quei certificati medici dei curanti ospedalieri del Grasso, nei quali si dichiara che il paziente, dopo essere stato dimesso dall'ospedale, continuò a frequentarne l'ambulatorio chirurgico per medicazioni sul mascellare superiore. Vi è la sindrome dolorosa relativa e probatoria della lesione insorta pochi giorni dopo l'infortunio, i reperti radiologici e i rilievi clinici che abbiamo precedentemente descritti ed illustrati. Il problema medico-legale che ne deriva è suscettibile di risoluzioni diverse in rapporto non soltanto alla nostra prognosi di probabile guarigione ma anche ai mezzi atti a conseguirla. Una cura esclusivamente medica infatti potrebbe non essere sufficiente, il che presuppone la necessità di un intervento chirurgico che, per se stesso, non esclude un pericolo per il paziente. D'altra parte i focolai infiammatori settici, che caratterizzano la lesione, sono altrettanti elementi di pericolo, senza escludere i fenomeni dolorosi che li accompagnano, i quali costituiscono a loro volta un danno per il paziente, in quanto ne diminuiscono (per quanto in modo relativo) la sua capacità lavorativa.

A tutte queste considerazioni non ultima per la sua importanza, si associa quella che deriva dalla facoltà che è nel paziente di rifiutarsi o meno a quell'intervento chirurgico che si presume necessario per il conseguimento di una guarigione definitiva. Una serie di ipotesi, il cui valore è evidente, rende il compito del perito molto arduo e complesso. Se

fatti la lesione può presentarsi col carattere della nporaneità, questo tuttavia è indissolubilmente dindente da una terapia medico-chirurgica necessaria indispensabile per la guarigione che, ove questa n fosse conseguita, per il rifiuto del paziente a ttoporvisi, assumerebbe il significato di una lesione rmanente, nè ad escluderla sarebbe sufficiente l'ipo-si di una guarigione spontanea molto problematica. ertanto vi è da considerare ancora il rischio e la esa derivante dall'eventuale terapia medico-chirurca nel caso che il paziente vi consentisse. In ultio si renderebbe comunque necessario un ulteriore ame peritale per accertare quali degli esiti prenti si sono avverati. E' ovvio che in queste condioni un'equa ed esauriente valutazione del danno è raticamente impossibile. Il perito può accingersi ggi con prudenza alla valutazione del danno attuale, quale consiste precipuamente nella diminuita caacità lavorativa del soggetto in rapporto agli accessi olorosi che ne sono derivati a periodi.

Concludiamo quindi affermando che la pansinusite erivata dall'*infortunio* è una lesione a carattere temoraneo suscettibile di guarigione a condizione di n'adeguata terapia medico-chirurgica. E il danno he ne è derivato non è oggi accertabile se non in apporto alla diminuita capacità lavorativa del Paiente. Considerando che l'insorgere degli accessi olorosi è avvenuto in media tre volte al mese e che uesti durano in media una giornata se ne dovrebbe edurre per un numero di giornate lavorative perdue dal Paziente pari a 92. Tale è il risultato che si ttiene computando i mesi che in oggi sono trascori dalla data dell'infortunio. Valutazione tuttavia nsufficiente e che presume, come già abbiamo affernato, la necessità di un successivo esame peritale, ove il paziente consenta alla terapia medico-chirurgica suggerita. Chè, ove questo non avvenisse, quella he oggi abbiamo definita come lesione a presunto carattere temporaneo, in quanto suscettibile anche, n sede di ipotesi molto ottimistica, di guarigione spontanea, assumerebbe il carattere di lesione permanente, mutando sostanzialmente l'entità del danno che ne deriva.

CONCLUSIONI

Dopo aver sottoposto ad esame nelle precedenti parti dell'elaborato peritale le diverse circostanze dei fatti, i dati di natura clinica e anamnestica e dell'esame obiettivo e dopo aver proceduto ad una estesa valutazione medico-legale di tutti gli elementi di giudizio, possiamo, senz'altro, a chiusa riassumere, attenendoci ai quesiti sopra riferiti, i dati fondamentali e conclusivi delle indagini nostre.

In primo luogo possiamo affermare che il Grasso, in seguito al sinistro da lui subìto in data 8 agosto 1937-XV, ebbe a soffrire di lesioni che possono essere tipicamente classificate fra quelle di natura contusiva.

Pur essendo le lesioni più importanti, e sulle quali, sopratutto, verte l'indagine nostra, circoscritte ad un campo anatomico relativamente ristretto, pur tuttavia, in correlazione alla natura degli organi e delle parti anatomiche interessate ,dobbiamo distinguere, sia dal punto di vista delle *lesioni temporanee*, sia ancora da quello delle sequele morbose e delle lesioni permanenti, diversi raggruppamenti di effetti lesivi.

Lesioni temporanee. - Per ciò che riguarda le lesioni temporanee:

1) vanno in primo luogo tenuti presenti i fatti di commozione cerebrale manifestatisi nell'immediatezza del trauma. Furono del tutto fugaci e per la loro entità, non particolarmente grave, non costituirono uno stato di malattia che mettesse in pericolo la vita della persona offesa;

2) tutte le altre lesioni temporanee vanno riferite (all'infuori di alcune lesioni senza particolare significato agli arti) a traumatizzazione della faccia, con particolare interessamento della regione labiale e sopratutto della bocca. Gli effetti lesivi si accompagnarono anche a fatti di sinusite che costituiscono tuttora un processo morboso in atto, per quanto molto attenuato.

La durata dello stato di malattia e la conseguente incapacità assoluta di attendere alle ordinarie occupazioni, dopo adeguata valutazione di tutti gli elementi di natura storica, viene da noi valutata a giorni 50 e ciò in considerazione che il Grasso fu degente all'ospedale di Rivarolo per un mese e per 20 giorni dopo l'uscita dall'ospedale dovette sottoporsi a cure ambulatorie nell'ospedale stesso.

Con ciò però non si esaurisce la valutazione della durata complessiva dello stato di malattia conseguente al sinistro in quanto, come sopra si è accennato, in seguito alle lesioni derivarono al Grasso fatti di pansinusite.

Questo processo morboso deve considerarsi di carattere temporaneo e suscettibile di guarigione a condizione di adeguata terapia medico-chirurgica. Essendo per altro ancora in atto, un giudizio definitivo in merito alla durata di esso non potrebbe essere espresso allo stato presente.

Questo stato morboso è generalmente quasi silente rivelandosi tuttavia a intervalli, con manifestazioni che abbiamo descritto in maniera particolareggiata capaci di impedirgli di accudire alle normali occupazioni. Un esame critico dei dati storici al riguardo ci permette di affermare che, a parte i 50 giorni di stato di malattia sopra indicati, si ebbero ancora, come diretta e immediata conseguenza della pansinusite, circa 90 giorni di incapacità lavorativa.

Per coscienza dobbiamo qui aggiungere che i focolai infiammatori settici, che caratterizzano la lesione, sono altrettanti elementi di pericolo.

Lesioni permanenti. - Per ciò che si riferisce alle lesioni permanenti:

1) quelle situate al labbro inferiore si riducono a poche traccie cicatrizzabili che non turbano in maniera sensibile l'estetica del volto;

2) vanno quindi tenuti presenti la frattura del mascellare superiore con la perdita di tre denti incisivi e del canino sinistro, con perdita del tessuto alveolare corrispondente ed altresì la frattura del mascellare inferiore con perdita di tre incisivi, del canino di sinistra e del primo premolare di sinistra.

Questo duplice ordine di lesioni si accompagna a una serie di alterazioni funzionali che riguardano la masticazione, la presa, la funzione estetica e fonatoria.

Per ciò che riguarda la funzione masticatoria si può affermare che il Grasso, in seguito all'infortunio, ha subìto un indebolimento della funzione masticatoria per almeno un terzo della funzione normale.

Per ciò che riguarda la funzione di presa la riduzione della funzione va valutata in misura all'incirca della metà. In effetto, per la perdita dei denti specificamente deputati alla presa, il difetto di questa funzione dovrebbe valutarsi di un ordine superiore a quello indicato, interviene tuttavia la funzione vicaria di altri denti che diminuisce sensibilmente il danno.

Per ciò che riguarda la funzione estetica ,il danno riveste un'entità limitata, non portando fondamentale nocumento all'estetica generale del viso.

Si deve così ammettere un danno estetico di una certa entità, ma si deve escludere l'esistenza di uno sfregio permanente del viso.

Per ciò che riguarda la funzione fonatoria si deve ammettere un indebolimento permanente di grado

notevole. Non si potrebbe per altro parlare di « grave difficoltà della favella », implicando una tale dizione una gravità di danno di gran lunga maggiore, mentre nella fattispecie questo va valutato approssimativamente attorno ad un quinto.

Tutti questi danni di ordine funzionale (masticazione, presa, fonazione ,estetica) sono riparabili con un'adatta protesi.

* * *

Allo stato presente la somma del danno, cui si fa allusione nel quesito soprariferito, potrebbe complessivamente valutarsi, tenuto anche presente quanto gli Autori suggeriscono in consimili casi, del 20-25 % valutando come 100 l'individuo in piena integrità fisica.

* * *

La protesi, che, come sopra abbiamo detto, potrebbe riparare pressochè interamente le alterazioni delle funzioni di masticazione, di presa, di fonazione, di estetica è consigliata da me, secondo un concetto di elezione e in armonia con quanto il compianto Collega Rolandi Ricci aveva già suggerito, del tipo fisso a ponte, per un complesso di 24 elementi e per un importo di circa L. 5.000.

A parte le cure di ordine odontoiatrico, come abbiamo veduto, si rendono necessarie cure mediche e, eventualmente, chirurgiche per eliminare quei fatti di sinusite cronica che abbiamo descritto.

Quanto all'eventuale piano di cura a questo riguardo, non è possibile fare previsioni, in quanto esso è legato all'evoluzione del processo morboso, evoluzione di cui non si possono prevedere presentemente le fasi.

Genova, 12 aprile 1940-XVIII.

ONORARI DEL PERITO

Si richiedono dal sottoscritto perito per lo studio degli atti della causa e di tutta la documentazione, per l'esame clinico del sig. G. B. Grasso, per la raccolta e l'esame del materiale tecnico, per lo studio della letteratura, per l'elaborazione e stesura della relazione peritale:

Vacazioni n. 740 pari a	L. 4.444 —
Si richiedono inoltre i rimborsi delle spese e cioè:	
Esecuzione fotografie a domicilio, lastra, carta, ricompensa ai tecnici, copie, ecc.	» 400 —
Esecuzione dei modelli in gesso, ricompensa al tecnico, materiale relativo per la valutazione clinica del caso e del problema estetico protesico	» 400 —
Scritturazione e spese varie	» 300 —
Le spese della carta bollata sono state già versate dal G. B. Grasso	—
Esecuzione radiografie con relazione tecnica	» 200 —
Esame neurologico con relazione tecnica	» 200 —
Totale . . .	L. 5.944 —

343926