

26

Moine B77
112

Dott. F. RUSPA

SUL TRATTAMENTO DELLA PROTRUSIONE BIALVEOLARE

Estratto dalla Rivista "LA STOMATOLOGIA ITALIANA,"



CLINICA ODONTOIATRICA DELLA R. UNIVERSITÀ DI TORINO
DIRETTORE INC.: PROF. B. ROCCIA

SUL TRATTAMENTO DELLA PROTRUSIONE BIALVEOLARE

DR. F. RUSPA

Autto volontario

Per « protrusione bialveolare », secondo una recente definizione di KORKHAUS (1939), s'intende quella particolare deformazione del profilo facciale, caratterizzata, in senso lato, dalla anormale sporgenza della porzione orale della faccia con labbra sporgenti obliquamente in avanti; trasposizione mesiale di ambedue le arcate dentali; affollamento e protrusione coronale dei denti frontali: caratteri che vengono a conferire al paziente l'aspetto caratteristico della « bocca piena ».

La denominazione introdotta da KORKHAUS per questa affezione viene a sostituire quella più comune in ortodonzia di « protrusione bimascellare », termine usato già nella sua classificazione delle malocclusioni da GUILFORD e ripreso da Case che descriveva per « protrusione bimascellare » (V classe) lo spostamento sagittale in direzione mesiale delle due arcate in contrapposito alla « retrusione bimascellare » (VI classe). CASE introduceva altresì il solo termine abbreviato di « biprotrusione ».

Come ricorda IZARD, infatti, « sotto il nome di « biprotrusione di CASE » è generalmente conosciuto quel particolare tipo di deformazione maxillo-facciale sagittale nel quale le due labbra sono proiettate obliquamente in avanti sotto la spinta dei processi alveolari; l'aspetto del profilo ricorda un po' quello del prognatismo etnico; le arcate ed i denti conservano i loro rapporti normali, ma i processi alveolari sono fortemente inclinati in avanti; il mento non è colpito dalla deformazione e quindi non è sporgente, anzi la biprotrusione di CASE si accompagna quasi sempre a « microgenia ».

IZARD dal canto suo (1930) ritiene che l'uso del termine « protrusione » vada riservato per indicare l'anormale sporgenza in avanti delle sole parti molli della faccia, mentre per indicare lo spostamento mesiale dello scheletro osseo dei mascellari si deve usare il termine « prognazia », riservando quello di prognatismo agli antropologi. Parla perciò di « prognatismo bimascellare » solo per indicare il prognatismo etnico caratterizzato,

come è noto, dai seguenti caratteri: 1) l'inclinazione della parte maxillo-nasale; 2) quella della regione alveolare superiore; 3) l'inclinazione alveolo-mascellare inferiore. Il prognatismo bimascellare può essere « totale » o limitato ai soli processi alveolari od alle arcate alveolo-dentali. Lo stesso A. sostiene infine che, nei casi in cui esiste contemporaneamente una protrusione delle parti molli ed una prognazia alveolare, occorre specificare le due malformazioni scrivendo ad es.: *protrusione labiale + prognazia alveolare anteriore*. Consiglia inoltre, allo scopo di rappresentare schematicamente il rapporto tra le due parti del piano inferiore della faccia, di scriverne i caratteri sotto forma di una frazione, secondo un criterio già proposto da DE NEVREZÈ. Al numeratore dovranno figurare le lesioni superiori (mascellare superiore e parti molli) mentre le lesioni inferiori (mascellare inferiore a parti molli) figureranno al denominatore.

Non tutti gli AA. sono d'accordo per altro nell'ammettere la terminologia suggerita da IZARD. Recentemente infatti (1936), BREITNER usa il termine « protrusione » non solo per indicare la sporgenza delle parti molli, ma anche per indicare quella dei denti e dei mascellari. Così parla di « protrusione coronale » nei casi di anormale inclinazione dei denti frontali in fuori mentre per « protrusione bimascellare » intende quella malformazione cranio-facciale nella quale ambedue i mascellari si trovano proiettati in avanti per cui la « porzione orale » della faccia viene a sporgere a forma di « muso d'animale ».

SIMON, per indicare lo spostamento sagittale in avanti delle arcate dentali in rapporto al piano orbitale, usa il termine « protrazione » in contrapposito a quello di « retrazione ». La « protrazione » secondo tale A. può essere, a seconda della localizzazione nel senso orizzontale, « laterale », « incisiva » o « totale », mentre, a seconda della localizzazione verticale può comprendere i soli denti o i processi alveolari o l'intero mascellare.

Accanto a SIMON anche HENSEL (1937) usa il termine « protrazione bimascellare ».

Sull'interessante argomento della terminologia di questa singolare affezione ritorna KORKHAUS nel 1939. Quest'Autore, dopo aver ricordato che gli AA. parlano volentieri di una « protrusione bimascellare » nei casi di spostamento mesiale delle due arcate dentali mentre le labbra protrudono obliquamente in avanti, ed il profilo facciale rimane per il rimanente armonico, afferma che, in tali casi, si può riconoscere già con una osservazione superficiale, che si tratta di una deviazione mesiale di ambedue i processi alveolari senza la compartecipazione dei corpi mascellari. Perciò la denominazione « protrusione bialveolare » è la più adatta per queste forme contraddistinte appunto dalla caratteristica « bocca piena ». Dato che quest'ultimo carattere, che colpisce immediatamente l'osservatore, si trova in forme famigliari, si può supporre che si tratti di un « carattere ereditario ». La protrusione bialveolare è pronunciata al massimo soltanto dopo la pubertà, tuttavia nell'età prepubere si possono notare dei segni di questa doppia trasposizione alveolare, almeno in alcuni casi.

L'esame dei modelli delle arcate ricavati dai soggetti affetti da « protrusione bialveolare », fa notare in genere archi dentari ben conformati in un morso neutrale corretto (I classe di ANGLE); in alcuni casi tuttavia esiste una modica compressione con affollamento dei denti frontali superiori ed inferiori che presentano spesso una protrusione coronale.

L'esame del profilo, sempre secondo KORKHAUS, mette in evidenza una protrusione della porzione orale della faccia molto al davanti della verticale della glabella, mentre il gnathion ed il mento appaiono in giusta posizione.

La protrusione dei denti frontali colpisce spiacevolmente quando il paziente parla o ride; nei casi molto pronunciati le labbra possono soltanto con grande difficoltà chiudere la bocca. Spesso si associa alla relativa trasposizione delle due arcate una esagerata grandezza dei denti, la quale aumentando la lunghezza delle arcate stesse rafforza così l'anomalia.

Se già ad un semplice esame del profilo si può in molti casi porre la diagnosi di questa affezione, occorre tuttavia ricordare quanto afferma SCHWARZ che non sempre la protrusione delle labbra è una espressione della anormale sporgenza in avanti dei processi alveolari o dei soli denti, in quanto tale reperto in alcuni casi può essere dovuto sol-

tanto alla presenza di labbra carnose. Nel primo caso tuttavia, secondo tale A. si riesce a distinguere già con un attento esame del profilo se si tratta di una protrusione bialveolare o di una semplice prodontia. Se infatti i processi alveolari protrudono in avanti mentre la sporgenza dei denti frontali non è tanto pronunciata, scompare il solo mentoniero (sottolabiale) e si nota una protrusione del labbro superiore già alla radice del naso. Se invece i denti sporgono fortemente in avanti, allora si ha una protrusione limitata alle labbra ed il « rosso del labbro » sarà molto visibile.

La terapia di questa forma di malocclusione viene fatta rientrare da IZARD nel comune trattamento delle deformazioni sagittali totali « doppie e nello stesso senso » quali sono la « prognazia bimascellare » e la « biprotrusione di CASE ». Dato che tali deformazioni non appaiono che dopo la pubertà l'epoca del trattamento non può essere oggetto di discussione. Quando si tratta di forme leggere, un'espansione trasversale può permettere di ottenere uno spazio sufficiente per correggere, nei due mascellari, il blocco incisivo. IZARD consiglia per tale trattamento l'apparecchio di AINSWORTH, consistente, come è noto, in un arco vestibolare attivo ancorato sui secondi premolari a mezzo di anelli. Tali anelli portano due « fili di sostegno », simmetrici, saldati al lato linguale, aventi lo scopo di trasmettere ai denti contigui la forza d'espansione determinata dall'arco vestibolare sui premolari ai quali è ancorato. Tale apparecchio oltre a rappresentare un buon mezzo d'espansione, serve ottimamente a lingualizzare gli incisivi e ridurre così la prognazia alveolare. Se la deformazione sagittale è invece considerevole lo spazio necessario a distalizzare i canini e lingualizzare gli incisivi va ottenuto a mezzo della estrazione simmetrica dei primi premolari. I canini devono venire in seguito distalizzati a mezzo di una pressione continua ottenuta da molle ad «U» applicate preferibilmente su di un arco vestibolare (vedi figura 1 a). Speciali molle a doppia curva possono ottenere simultaneamente il doppio effetto di distalizzare e lingualizzare i canini. Il vecchio metodo della trazione sui canini a mezzo di elastici va invece abbandonato. Il blocco incisivo, infine, è lingualizzato a mezzo della pressione di un arco vestibolare scorrente in tubi orizzontali con ancoraggio sui denti seinni ed agente a mezzo di trazione elastica.

Una terapia profilattica nell'età infantile (6-7 anni) è da escludersi dato che in questa età non si può prevedere se l'ulteriore

sviluppo della faccia non venga a correggere la disarmonia esistente. L'ostacolare lo sviluppo dei processi alveolari in tale età con l'eliminazione dei molari o dei germi dei primi premolari potrebbe essere giustificato soltanto nei casi estremi della specie familiare. Il trattamento deve essere eseguito, in sostanza, nella dentatura permanente (KORKHAUS).

Il compito da perseguire, secondo questo ultimo A., è la riduzione in lunghezza del-

siale dei denti posteriori, in modo che gli spazi ottenuti con l'estrazione vengano interamente utilizzati per lo spostamento all'indietro dei denti frontali.

Occorre procedere in un primo tempo alla distalizzazione dei canini inferiori negli spazi dei primi premolari e praticare successivamente lo spostamento linguale degli incisivi inferiori. Il mezzo più sicuro è rappresentato dalla trazione elastica extra-orale ottenuta mediante l'applicazione di una cuffia

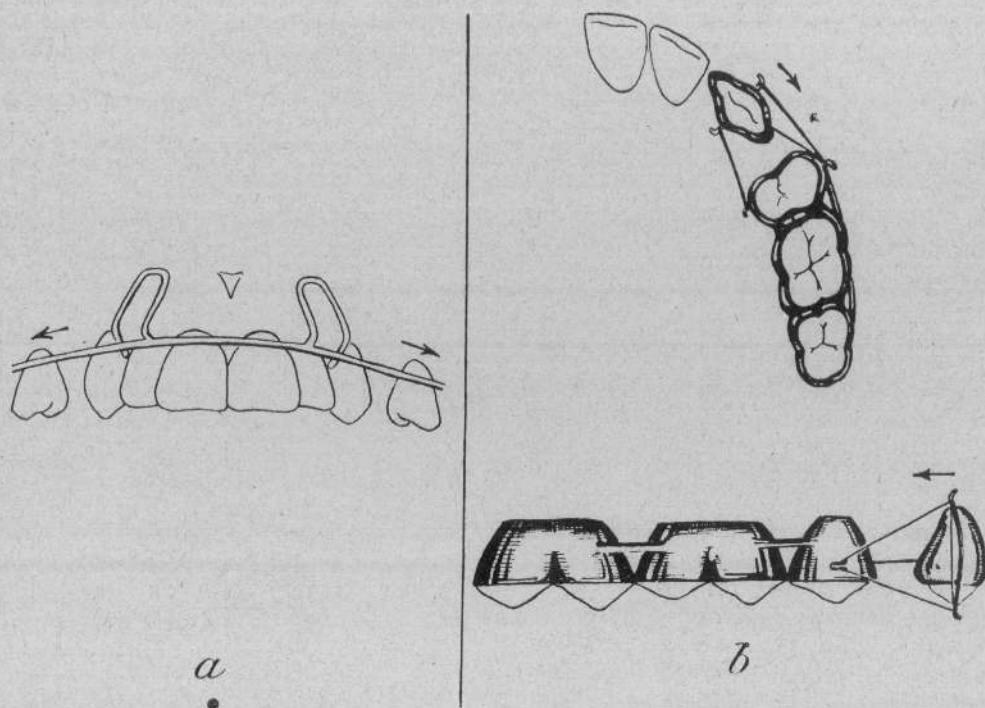


FIG. 1.

Due metodi classici per la distalizzazione dei canini dopo l'estrazione simmetrica dei primi premolari: a) secondo Izard (a mezzo di molle a «U» saldate all'arco vestibolari; b) secondo Korkhaus (a trazione elastica effettuata su tre punti).

le due arcate per poter riporre le labbra protruse. Per raggiungere tale scopo, se la deformazione è lieve, può essere sufficiente un'espansione delle arcate seguita dalla correzione del gruppo dei denti frontali. Se invece la deformazione è più pronunciata un miglioramento sensibile si può raggiungere soltanto con l'estrazione di un dente per parte superiormente ed inferiormente. Si estraggono in genere i primi premolari; in casi speciali i primi molari. L'indicazione per l'estrazione di questi ultimi è rappresentata da processi cariosi in atto, specie se a carattere destruento, o da pregresse cure radicolari.

Particolare importanza acquista nell'ulteriore trattamento il problema dell'ancoraggio. Si deve evitare infatti il movimento me-

e di una trave di trazione esplicante la sua forza su di un arco labiale. Qualora detto ancoraggio, il quale richiede una grande collaborazione del paziente, non sia eseguibile, bisogna ricorrere ad estesi ancoraggi di blocco ed all'ancoraggio intermascellare. Particolarmente utile a vincere la resistenza delle arcate dentarie può riuscire in alcuni casi, specie in presenza di «un palato alto» l'ancoraggio a mezzo di una placca palatina. Per la distalizzazione dei canini il mezzo da usarsi è la trazione elastica applicata sia dal lato palatino che da quello vestibolare, ancorata posteriormente su di un blocco formato dal II premolare e dal primo e secondo molare collegati saldamente fra di loro a mezzo di anelli ed avente il suo ancoraggio an-

teriore su di uno speciale anello a tre uncini (già usato da CASE e SIMON) fissato appunto sui canini. Tale tipo di trazione ha lo scopo di poter esercitare la sua azione su tre punti situati rispettivamente in corrispondenza della corona, del colletto e della radice in modo da permettere di ottenere il movimento corporeo dei canini stessi (vedi fig. 1 b). Per lo spostamento linguale degli incisivi occorre infine applicare l'arco labiale. Ottenuta la desiderata retrusione dei denti frontali inferiori si otterrà un tipo di occlusione assai simile nella parte anteriore al « morso distale ». Nel secondo tempo del trattamento si eliminano i due denti superiori e si procede in modo pressochè analogo a quello praticato nel mascellare inferiore. Invece dell'arco labiale semplice, però sarà preferibile l'uso dell'arco labiale alto. Si viene così ad ottenere un'articolazione identica a quella preesistente ma con arcate alveolari raccorciate e con i denti frontali portati all'indietro per lo spazio di un dente. Le labbra acquistano una posizione armonica in confronto alla faccia ed al mento. KORKHAUS conclude che per le condizioni dell'ancoraggio e per la sua lunga durata (1,1/2 - 2 anni) il trattamento della protrusione bialveolare non è affatto semplice e richiede una grande pratica ed esperienza.

ANDRESEN e HÄUPL infine, nel trattamento dei casi di biprotrusione con morso corretto (neutro-occlusione; 1^a classe) consigliano di procedere prima di applicare il loro attivatore, all'estrazione simmetrica dei quattro primi molari o di due primi molari superiormente e dei due premolari inferiormente, (o viceversa) a seconda che il caso richieda una retrusione di ugual grado delle due arcate o maggiore in una delle due, sfruttando appunto la diversa grandezza dei denti di cui praticano l'estrazione simmetrica. Per la distalizzazione dei canini tali AA. ricorrono a particolari accorgimenti nella costruzione dell'arco labiale del loro attivatore, in modo che detto arco viene così ad inserirsi dapprima nello spazio fra il canino e l'incisivo laterale (in modo da poter agire sulla superficie mesiale del canino in senso distale) e descrive poi una curva a forma di ansa (di laccio) nel fornice vestibolare per poi ritornare a contatto delle corone degli incisivi. In tal modo, attivando a volontà detto arco si riesce a procedere sia alla distalizzazione dei canini che alla retrusione degli incisivi tenendo conto che i due movimenti possono essere ottenuti sia separatamente che simultaneamente. Com'è noto, con l'apparecchio di ANDRESEN e HÄUPL si possono ottenere nello stesso tempo sia la di-

stalizzazione di eventuali gruppi di denti (ad es. premolari dopo l'estrazione simmetrica dei molari) sia la dilatazione delle arcate. In quest'ultimo caso se la correzione trasversale da eseguirsi è di modico grado riesce sufficiente l'azione biomeccanica della placca mentre, se di grado maggiore, è necessario munire l'attivatore di una molla di COFFIN. Per tali sue proprietà il « metodo norvegese » di ANDRESEN e HÄUPL può trovare utile applicazione anche nella correzione della biprotrusione.

Come si rileva da questa rapida rassegna, nella terapia della protrusione bialveolare, a parte le difficoltà tecniche tendenti ad ottenere il movimento distale dei canini e linguale dei rimanenti denti frontali senza produrre contemporaneamente una mesio-gressione dei molari, s'impone al pratico il problema se si deve o meno praticare l'estrazione simmetrica di determinati denti nelle due arcate allo scopo di guadagnare spazio, specie là dove una semplice espansione delle arcate non riesce a correggere l'anomalia esistente. E' questo invece un problema che ha le sue origini già in tempi remoti, come si può rilevare nell'interessante parte storica del trattato di ortodonzia di DE VECCHIS.

Come ci ricorda tale Autore infatti già nel 1757 BOURDET, per primo, consigliò l'estrazione del primo premolare da ciascun lato nella ectopia vestibolare dei canini dovuta a mancanza di spazio e in tutti i casi nei quali tale estrazione era necessaria « per preservare la perfetta armonia delle arcate ». Anche HUNTER, un'Autore dell'epoca del BOURDET, di fronte a casi di protrusione estraeva i primi premolari (« in modo che la parte anteriore del circolo venisse indietro ». HARRIS (1806-1860) praticava l'estrazione dei primi premolari (« in gravi casi di malocclusione » ricorrendo per la successiva correzione e per la prima volta agli elastici di gomma.

Già in quell'epoca però si elevarono voci che condannavano il troppo facile metodo delle estrazioni. Così DELABARRE raccomandò di andare cauti nelle estrazioni « che bisogna eseguire solo dopo averne diligentemente stabilita l'indicazione », pur ammettendo che la malformazione delle arcate dentarie può dipendere oltre che da un difetto di conformazione delle mascelle anche da un eccesso nelle dimensioni di tutti i denti, allorchè le mascelle sono ben formate. MAURY (1829) e LEFOULON (1841) condannarono anch'essi l'estrazione in ortodonzia, concetto ripreso più tardi da KINGSLEY. DAVENPORT, nel 1891, si dichiarava contrario alle estra-

zioni a scopo ortodontico, specialmente del primo molare, quando non è ancora eretto il secondo, pur ammettendo che in rare circostanze bisogna ricorrere a qualche estrazione che può dare un risultato favorevole.

Tuttavia l'estrazione dei premolari nei casi di anormale protrusione dei denti frontali continuò ad essere usata nella pratica tanto che FARRAR, della stesso epoca di KINGSLEY, pone le seguenti regole per la determina-

so per il grande aiuto che può dare alla funzione masticatoria così come il canino deve essere conservato per la sua grande importanza estetica. Tale A. conclude in proposito che « allorchè una arcata è sopraffollata e non può essere allargata o allorchè essa protrude è sempre consigliabile l'estrazione di uno o più denti allo scopo di ottenere spazio, ma prima di prendere la decisione di quali denti si devono estrarre bisogna esa-



FIG. 2.

Caso I. - Fotografia del paziente a 11 anni.

zione delle forze e degli ancoraggi necessari ad ottenere la retrusione dei denti frontali dopo l'estrazione simmetrica dei primi o dei secondi premolari: a) la resistenza di un ancoraggio di un molare è sufficiente a muovere il primo premolare al posto del secondo estratto; b) la resistenza dell'ancoraggio di un premolare e di un molare è sufficiente a muovere un canino ed un secondo incisivo; c) dopo l'estrazione del primo premolare la resistenza dell'ancoraggio del secondo e dei due molari pienamente sviluppati è sufficiente a distalizzare il canino ed a portare all'indietro gli incisivi per più di tre mm. GUILFORD che nella sua classificazione delle malocclusioni comprendeva tra le irregolarità complesse la protrusione bimascellare, affermava che prima di applicare una forza su di un singolo dente bisogna che siasi ottenuto lo spazio nel quale lo si vuol portare. Fu partigiano perciò delle estrazioni del primo molare o di un incisivo inferiore allo scopo di guadagnare spazio, e decisamente contrario invece all'estrazione di uno dei sei denti frontali superiori.

TALBOT (1892) non condivide i concetti di GUILFORD e si dichiara contrario all'estrazione del primo molare, che non va mai rimos-

minare se ci sono denti cariati o altrimenti ammalati ».

Secondo CASE l'estrazione in ortodonzia si presenta necessaria solo in un caso su dodici o quindici, e non deve venire praticata con lo scopo di rendere più facile la correzione, in quanto, qualunque sia la malocclusione, i denti possono sempre, con poche eccezioni, essere situati sull'arco in normale occlusione per un maggior abbellimento facciale. Secondo tale A., perciò, in ortopedia, i denti non devono mai essere estratti, tranne nei casi di eccessiva protrusione, che produca una decisa deformità facciale o almeno una marcata « imperfezione ». In questi casi CASE ricorreva all'estrazione dei primi premolari.

Contro tali concetti di CASE ANGLE sostenne (1903) « l'assoluta necessità » di conservare il pieno assetto dei denti o il loro equivalente in ogni caso, affermando che in ortodonzia « l'estrazione è errata » in quanto ogni dente è fatto per assumere i suoi rapporti con altri ed il completo assetto dei denti è necessario per ottenere i migliori risultati. Secondo lo stesso DE VECCHIS infine, tale affermazione non è però sempre accettata e non è d'accordo con l'insegnamen-

to razionale che è praticato dai più progrediti ortodontisti di oggi.

Che nelle deformazioni maxillo-facciali, quando i mezzi terapeutici sono impotenti, si possano utilizzare le estrazioni per correggere l'anomalia esistente, lo sostiene recentemente IZARD il quale afferma che dal momento in cui gli ortodontisti, liberandosi della dottrina esclusiva dell'occlusione, ammisero l'importanza delle alterazioni del profilo per la diagnosi ed il trattamento delle malocclusioni essi furono portati a praticare, con dei limiti, delle estrazioni. A ragione perciò, scrive tale A.: « Fin dal 1905 CASE avversario di ANGLE, reclamò il diritto di estrarre in certi casi di deformazione facciale e mai prima dei 12 anni, sostenendo che l'occlusione non è tutto e che l'armonia facciale deve essere pure presa in considerazione. Oggi, eccettuata la scuola di ANGLE, ancora irriducibile, la maggior parte degli ortodontisti moderni patteggiava le idee di CASE.

E' noto d'altra parte che un'arcata completa non è indispensabile per assicurare un articolato corretto ed una masticazione perfetta. Non è forse legittimo adunque, conclude IZARD, l'utilizzare le deformazioni prodotte dalle estrazioni per rettificare il profilo facciale?».

A questo ultimo proposito LEWISON afferma che l'estrazione è un mezzo prezioso nella terapia profilattica di tutti i casi di ipersviluppo dei mascellari fra i quali rientra la « protrazione bimascellare », perchè colla semplice avulsione di determinati gruppi di denti, in età giovanile, si può con grande facilità correggere l'anomalia. Tale A. ricorda a tale proposito che ai due fattori esistenti durante l'accrescimento di ogni osso, cioè l'autoconfigurazione funzionale dell'osso stesso e la tendenza ereditata all'accrescimento, regolata dalle ghiandole a secrezione interna, si aggiunge, nel caso dei mascellari, l'influenza dei denti. Il dente erom-pente agisce come un cuneo sui suoi predecessori e provoca così una estensione in lunghezza della mascella, per cui se un dente viene estratto precocemente si ha in quel punto un diminuito accrescimento. In base ai risultati di 6 casi personali LEWISON conclude che sarebbe opportuno approfittare della possibilità di provocare tale iposviluppo delle mascelle a scopo terapeutico e profilattico nella cura di tutte le anomalie da ipersviluppo di ambedue o delle singole arcate.

Uno studio sui vantaggi e gli inconvenienti del trattamento ortodontico mediante estrazioni ci viene fornito da BUTZ - JORGENSEN

nel 1931. Secondo tale A. i vantaggi sarebbero rappresentati dalla maggior rapidità e sicurezza del trattamento, che è reso contemporaneamente più semplice, mentre gli inconvenienti sarebbero invece i seguenti:

- 1) l'articolazione non è mai normale;
- 2) le arcate al termine della cura non raggiungono mai un'ampiezza pari alla norma;
- 3) l'altezza del piano di masticazione tende a scendere e la funzione masticatoria è indebolita.

Lo stesso A. tuttavia sostiene che l'estrazione è perfettamente indicata nei casi molto rari di protrusione per una mesio-gressione mono o bilaterale dei premolari o molari o quando esiste una micrognazia. A parte tali casi l'estrazione è ancora indicata quando l'età è svantaggiosa per un trattamento con i soli apparecchi ortodontici o quando occorre praticare una cura rapida per la disposizione del paziente alla carie od alla parodontite.

La tesi di CASE favorevole all'estrazione in ortodonzia nei casi indicati trovava affatto recentemente un nuovo sostenitore in BADCOCK, secondo le cui affermazioni « il punto di vista supremo della scuola di ANGLE, che considera ogni estrazione come un errore non più riparabile, non viene più condiviso dalla maggioranza degli Autori. Se anche l'ideale è di raggiungere la normale occlusione col mantenimento completo di tutti i denti, in molti casi questo ideale non è raggiungibile. Non di rado l'estrazione, connessa ad altri procedimenti di ortodonzia, è l'unico mezzo per ottenere un successo apprezzabile, tanto più che nella riduzione filogenetica dei mascellari manca talvolta la relativa diminuzione della grandezza dei denti. La stessa natura tende a ristabilire l'equilibrio attraverso la mancata formazione degli incisivi laterali o dei terzi molari. Il praticare estrazioni a scopo ortodontico di fronte, a casi di protrusione con denti di grandezza eccessiva è dunque un agire nel senso seguito dalla natura.

Secondo lo stesso A. da un punto di vista più generale l'estrazione rappresenta qualche volta il migliore metodo di trattamento. Perciò, per la sua grande importanza nella pratica deve essere riconosciuta come un mezzo d'aiuto non trascurabile e non venire esclusa come una mutilazione. Ma dato che un'errata applicazione di questo metodo può essere accompagnata da nefastissimi fenomeni l'ortodonzista dovrà attenersi strettamente alle regole fondamentali che ne limitano l'applicazione.

Trattando degli errori in cui incorrono gli stomatologi quando praticano delle estrazioni a scopo ortodontico HERBST sostiene che di fronte a casi di protrusione, nei quali occorre estrarre determinati denti per guadagnare spazio, la scelta deve cadere sui premolari. E' un grave errore invece procedere all'estrazione simmetrica dei primi molari, sia perchè la corona di questi denti nell'età in cui in genere si praticano tali estra-

consigliano l'estrazione dei primi premolari, HERBST espone i motivi seguenti:

1) La lacuna conseguente all'estrazione del primo premolare superiore è molto visibile, cosicchè dal lato cosmetico l'aspetto del paziente viene notevolmente peggiorato, durante il primo tempo del trattamento, inconveniente che non si produce con l'estrazione del secondo.

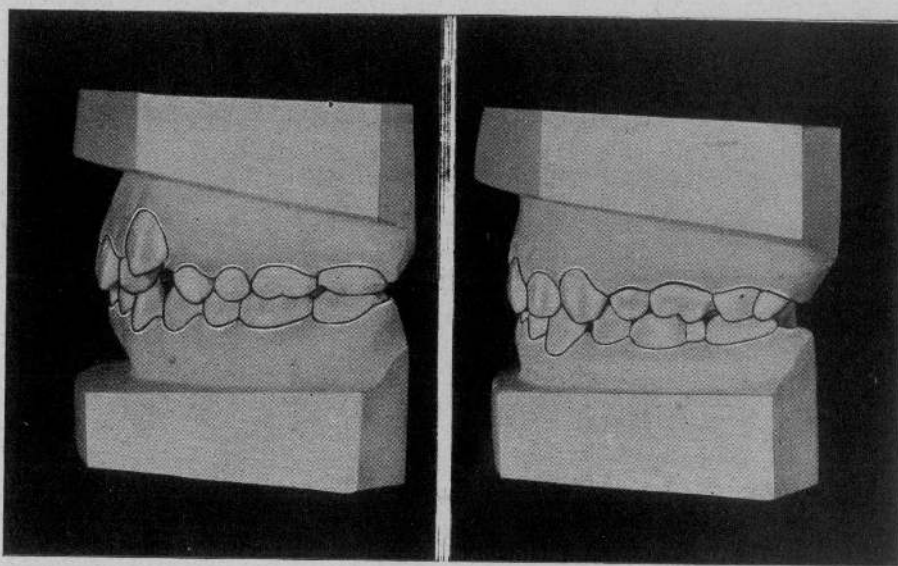


FIG. 3.

Caso della figura precedente. Arcate dentarie viste di lato prima e dopo la correzione. Notare il ripristino della normale inclinazione dei processi alveolari.

zioni (12° anno) rappresenta la più importante superficie di masticazione di tutta l'arcata, sia perchè a seguito dell'avulsione dei denti seicenni si manifesta in genere una versione mesiale dei secondi molari. Inoltre le difficoltà per far migrare all'indietro i primi cinque denti sono enormemente aumentate per la mancanza di un sufficiente ancoraggio distale. Per tale motivo se i sestini sono conservabili sarà meglio mantenerli in sito e praticare l'estrazione dei primi o dei secondi premolari. A proposito poi della scelta fra questi ultimi lo stesso A., dopo aver ricordato che i primi premolari superiori hanno due radici mentre i secondi premolari superiori e gli inferiori ne presentano solo una, afferma che, mentre nel mascellare inferiore è più conveniente l'estrazione dei primi premolari, nel mascellare superiore invece si devono estrarre i secondi premolari e non i primi. A giustificazione di tale affermazione che, secondo lo stesso A., è contraria al modo di procedere della maggioranza degli AA. i quali anche nel mascellare superiore

2) I canini in ectopia vestibolare devono essere sospinti con notevole forza, a mezzo di apparecchi appositi, nello spazio residuo all'estrazione dei primi premolari perchè altrimenti tale spazio si restringe facilmente prima che i canini migrino al loro nuovo posto. Procedendo invece all'estrazione dei quinti si può facilmente portare i quarti nello spazio già occupato da quelli mentre i canini si installeranno in giusta posizione senza impiego di alcuna forza e perciò senza pericolo di movimenti di versione (dovuti alla trazione).

3) Dopo l'estrazione del primo premolare il canino mostra una tendenza a ruotare sul suo maggiore asse mentre ciò non avviene dopo l'estrazione del secondo bicuspidato.

4) Dopo l'estrazione del quarto per la correzione del canino, occorre applicare tre anelli sul terzo, quinto e sesto, coll'inconveniente di perdere, attraverso lo spessore degli anelli stessi, una parte dello spazio guadagnato con l'estrazione, mentre, estraen-

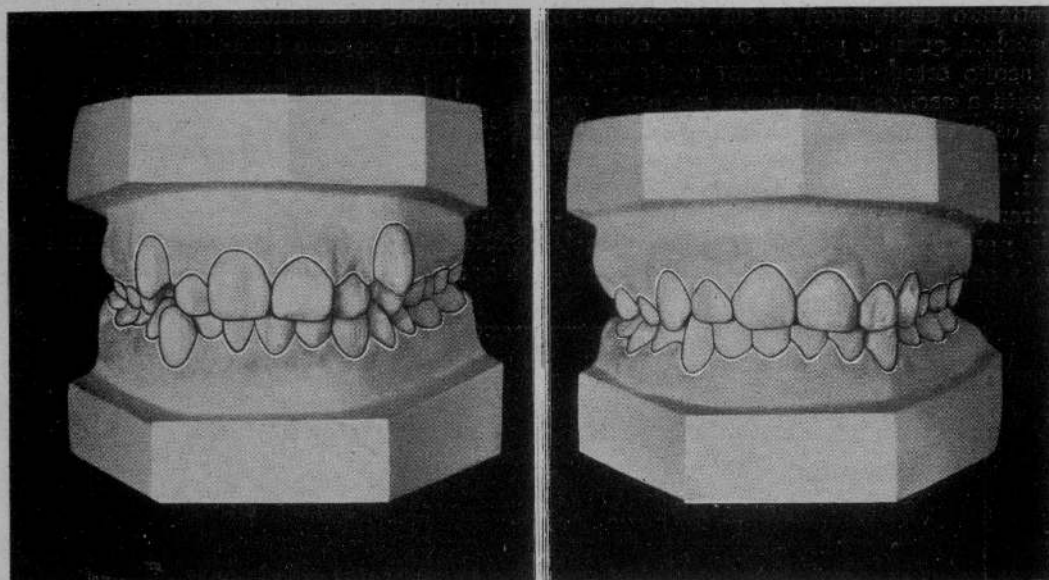


FIG. 4.

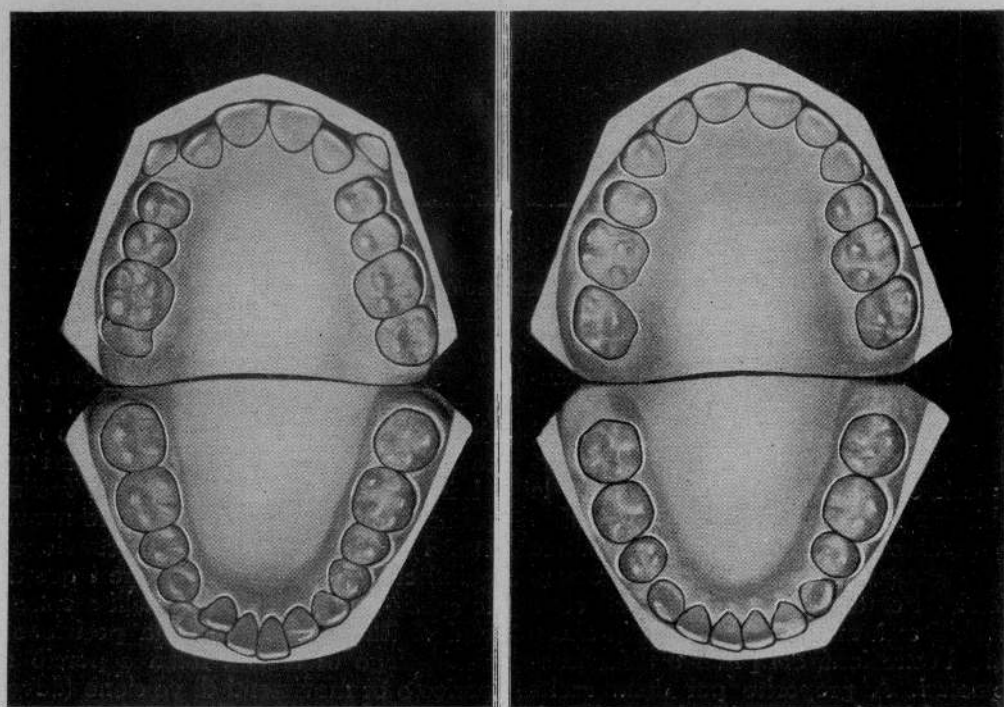


FIG. 5.

Figg. 4 e 5. Caso delle figg. 2 e 3. Arcate dentarie prima e dopo il trattamento dimostranti la posizione alta dei canini in gressione vestibolare e l'affollamento degli incisivi inferiori.

do il quinto sono sufficienti due soli anelli sul quarto e sul sesto dato che il canino va ad occupare il suo posto senza impiego di alcuna forza.

5) Il primo premolare, per il fatto di possedere due radici, difficilmente ruota attor-

no al suo maggior asse e viene perciò ad assumere in tutti i casi una corretta posizione rispetto agli antagonisti.

Dal punto di vista medico-legale infine, una singolare complicazione legata all'estrazione simmetrica dei denti quale mezzo di

trattamento ortodontico sarebbe insorto, secondo quanto riferisce GRÖSCHEL, nel 1932, in seguito al rifiuto opposto da parte di sanitari dell'esercito tedesco all'arruolamento di un giovane di diciott'anni, del tutto sano, il quale presentava un numero di denti minore del minimo prescritto a causa dell'estrazione dei molari seienni estratti a scopo ortodontico e della contemporanea mancanza dei terzi molari.

lezione, ho ritenuto degno di riferire sopra due casi di questa particolare affezione capitati sotto la mia osservazione nella R. Clinica Odontoiatrica di Torino.

Caso I. - Si tratta di un ragazzo di dodici anni (Secondo P.) di sviluppo somatico e psichico regolare, di costituzione robusta, figlio di genitori sani e non presentanti anomalie dento-facciali. I genitori stessi riferiscono di non ricordare negli ascendenti un profilo simile a quello del figlio, nel quale del

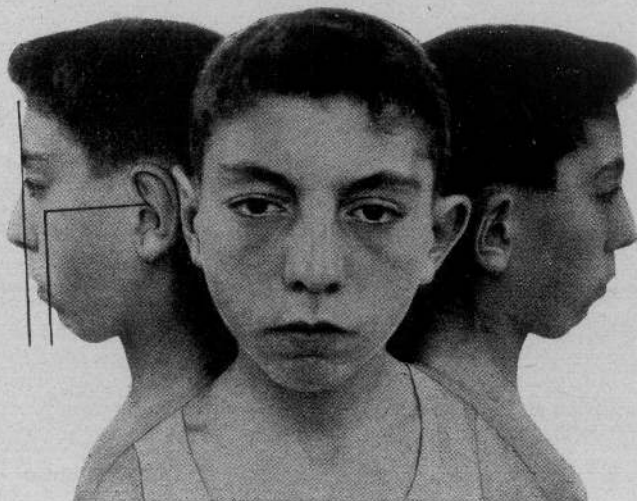

FIG. 6.

Caso della fig. 2. Fotografia del paziente a 13 anni, dimostrante la parziale correzione del profilo (permane il microgenismo) e la scomparsa della caratteristica « bocca piena » tipica della protrusione bialveolare.

A proposito di tale caso di GRÖSCHEL, HOFFMANN, nello stesso anno, afferma che dal punto di vista odontoiatrico non può essere riconosciuta, agli effetti masticatori, nessuna importante minorazione all'apparato dentale, in seguito all'estrazione simmetrica dei denti seienni seguita da adeguato trattamento ortodontico e che in ogni caso non può essere sufficiente per il rifiuto all'arruolamento il semplice conteggio dei denti. In ogni caso, secondo HOFFMANN, il medico-dentista non può venire richiesto di danni per aver proceduto a tali estrazioni, in quanto l'estrazione simmetrica dei molari dei sei anni è oggi un mezzo terapeutico riconosciuto nel trattamento delle malocclusioni.

Dato l'interesse clinico che riveste la protrusione bialveolare o bimascellare la quale, oltre a determinare una fra le più imponenti e sgradevoli deformazioni del profilo facciale, ha dato luogo a notevoli divergenze su quella che deve essere la sua terapia d'e-

resto non hanno notato alcuna alterazione del viso prima dell'età di undici anni. Solo con la comparsa dei canini superiori in posizione anomala e di un'accentuata disarmonia del profilo, da loro messa in rapporto a tale difetto di eruzione i genitori si indussero ad accompagnare il bimbo all'ambulatorio della Clinica per le cure del caso.

L'esame obiettivo fa rilevare una notevole deformazione del profilo per lo spostamento in avanti di tutta la parte media della faccia e per la contemporanea presenza di una spiccata microgenia. Più particolarmente l'intera porzione orale della faccia ed in ispecie ambedue le labbra appaiono fortemente proiettate in avanti per cui il p. presenta una accentuata espressione di « bocca piena ». La palpazione di tali parti molli permette di rilevare che lo spessore delle labbra protruse è normale ma che queste sono a loro volta sospinte in avanti dai denti delle due arcate e soprattutto dai rispettivi processi alveolari, fortemente inclinati in fuori. L'esame del cavo orale mette in evidenza due arcate di ampiezza pressochè normale, in occlusione corretta (neutro-occlusione; I classe); una accentuata ectopia dei canini superiori, non ancora completamente erotti (in gressione vestibolare) ed in fine un modico affollamento degli incisivi inferiori. I singoli denti appaiono di grandezza leggermente superiore alla norma. Sia all'esame diretto che dopo il rilievo delle arcate, particolarmente accentuata appare l'inclinazione in avanti dei processi alveolari per cui si può

apprezzare una vera e propria trasposizione mesiale delle due arcate (vedi figg. 2, 3, 4 e 5).

Terapia. - Estrazione dei quattro primi premolari; distalizzazione dei canini mediante trazione elastica; retrusione degli incisivi a mezzo di doppio arco vestibolare (vedi figg. 6).

Durata della cura: due anni.

Caso II. - Oliva M. di a. 13. Si tratta di una giovinetta di natura normale per l'età, a sviluppo scheletrico regolare ed in buone condizioni di nutrizione. I genitori hanno notato nel corso degli ultimi due anni, coll'insorgenza della pubertà, una deformazione progressiva del profilo facciale per una esagerata proiezione delle labbra in fuori; carattere somatico che era riscontrabile anche nel nonno paterno. Allarmati dalla progressiva alterazione del viso che si risolveva in notevole danno estetico per la loro figlia, si decisero a sottoporla al nostro esame, richiedendo le cure occorrenti.

L'esame obiettivo della paziente fa rilevare un'accentuata sporgenza delle parti molli della porzione orale della faccia, senza che il mento sia interessato. Le labbra particolarmente, appaiono fortemente proiettate in avanti sostenute, come si può facilmente controllare colla palpazione, dalla presenza di denti frontali protrusi e dei rispettivi processi alveolari inclinati notevolmente in fuori. L'esame della bocca e quello successivo dei modelli ricavati dalle impronte permettono di rilevare due arcate di grandezza pressoché normali ed articolanti in neutro-occlusione (I classe) ma presentanti una accentuata protrusione coronale dei denti frontali specie dei superiori; un affollamento degli incisivi inferiori; una notevole rotazione dei 373 ed una gressione linguale del 5]. Attraverso la misurazione dei modelli si può dimostrare la presenza di una endognazia bilaterale di modico grado.

L'esame teleradiografico infine, mette in evidenza come la deformazione a carico del profilo sia legata alla trasposizione mesiale di ambedue le arcate, accentuata dalla protrusione coronale dei denti frontali, specie superiori.

La trasposizione delle arcate appare a carico dei processi alveolari e non dei mascellari « in toto ».

Terapia. - Estrazione di tutti e quattro i secondi premolari; distalizzazione e correzione dei canini inferiori a mezzo di doppia trazione elastica (applicata vestibolarmente e lingualmente) seguita da retrusione del gruppo degli incisivi inferiori a mezzo di arco vestibolare scorrente in tubetti orizzontali e azionato con elastici. In secondo tempo distalizzazione dei premolari e dei canini superiori a mezzo di molle a «U» applicate all'arco linguale; retrusione degli incisivi superiori a mezzo di arco vestibolare in modo identico al sistema descritto per gli inferiori. Contemporanea correzione dell'endognazia.

Durata della cura: 2 anni (vedi figg. 7-8).

Le storie cliniche sopra riferite stanno ad indicare che ci troviamo di fronte a due tipici casi di *protrusione bilabiale* nel senso dato a questa affezione da KORKHAUS, comparse durante la seconda dentizione. La forte protrusione delle labbra e delle parti molli immediatamente contigue all'apertura boccale, la trasposizione mesiale di ambedue le

arcate, legate ad una mesio-gressione di ugual grado dei molari superiori ed inferiori ed accentuata nel primo caso dalla presenza di denti di grandezza superiore alla norma, nel secondo da una notevole protrusione coronale dei denti frontali sono altrettanti fattori che permettono di convalidare la diagnosi posta.

A complemento della diagnosi clinica tuttavia in ambedue i casi abbiamo praticato l'esame fotografico del profilo che ci ha permesso di precisare la diagnosi della deformazione sagittale in atto attraverso il noto metodo delle proiezioni consigliato da IZARD. Tracciando infatti due perpendicolari al piano di Francoforte in corrispondenza rispettivamente della glabella e del punto sotto-orbitario ed ottenuti così il piano frontale anteriore, (fronto-glabellare) ed il piano frontale posteriore (piano di SIMON) è stato agevole dimostrare come il profilo del piano inferiore della faccia anziché essere situato interamente, come di norma, fra i due piani frontali superiori, in corrispondenza del labbro superiore, il piano frontale anteriore, mentre raggiungeva, in corrispondenza del labbro inferiore, il piano frontale anteriore, confermando così la diagnosi di « biprotrusione » (1). La linea di profilo del mento, a sua volta, nel primo caso cadeva molto all'indietro del piano di SIMON per cui veniva appurata la diagnosi di microgenia, mentre nel secondo appariva normalmente compresa fra i due piani frontali (anteriore e posteriore).

Di fronte al complesso quadro clinico dei due casi la condotta terapeutica non poteva logicamente essere rivolta ad una semplice correzione delle arcate, attraverso una ulteriore dilatazione delle medesime ed eliminazione dell'affollamento dei denti frontali, perchè in tal modo non avremmo migliorato la disarmonia del profilo e neppure si poteva pensare, data l'età del paziente, la presenza dei secondi molari completamente erotti e la perfetta occlusione dei molari tra di loro, a distalizzare « in toto » tutti i denti laterali superiori ed inferiori col pericolo di future complicazioni a carico dei terzi molari (disodontiasi e ritenzione per mancanza di spazio).

Nel primo caso il trattamento più razionale ci apparve quello dell'estrazione dei quattro primi premolari in modo da ottenere un adeguato raccorciamento delle due arcate

(1) Secondo Izard si ha protrusione labiale superiore quando il labbro superiore oltrepassa il piano frontale anteriore; si ha invece una protrusione labiale inferiore quando il labbro inferiore raggiunge o sorpassa il piano frontale anteriore.

favorendo così sia la correzione in sede normale dei due canini vestibolarizzati che l'allineamento degli incisivi inferiori. Secondo i criteri consigliati da KORKHAUS abbiamo proceduto dapprima all'estrazione simmetrica dei primi premolari inferiori, facendo seguire immediatamente un adeguato trattamento ortodontico per la distalizzazione dei canini e lo spostamento linguale degli incisivi inferiori.

Mentre si procedeva a tale terapia, senza attenderne il perfezionamento, abbiamo iniziato e portato a termine un identico trattamento nell'arcata superiore (estrazione dei primi premolari, distalizzazione e correzione dei canini; movimento di retrusione degli incisivi).

Dal punto di vista tecnico, per l'ancoraggio distale ci siamo valse di un blocco formato dai secondi premolari e dai primi e se-

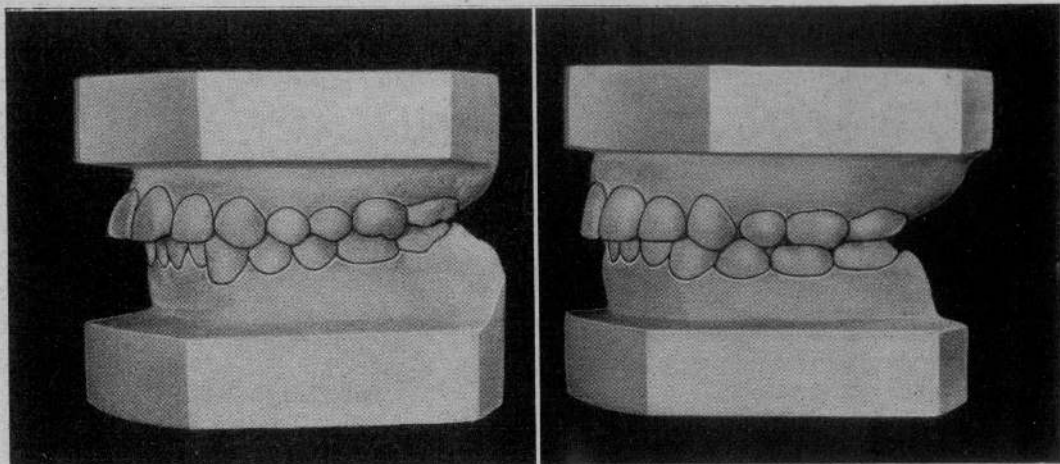


FIG. 7.

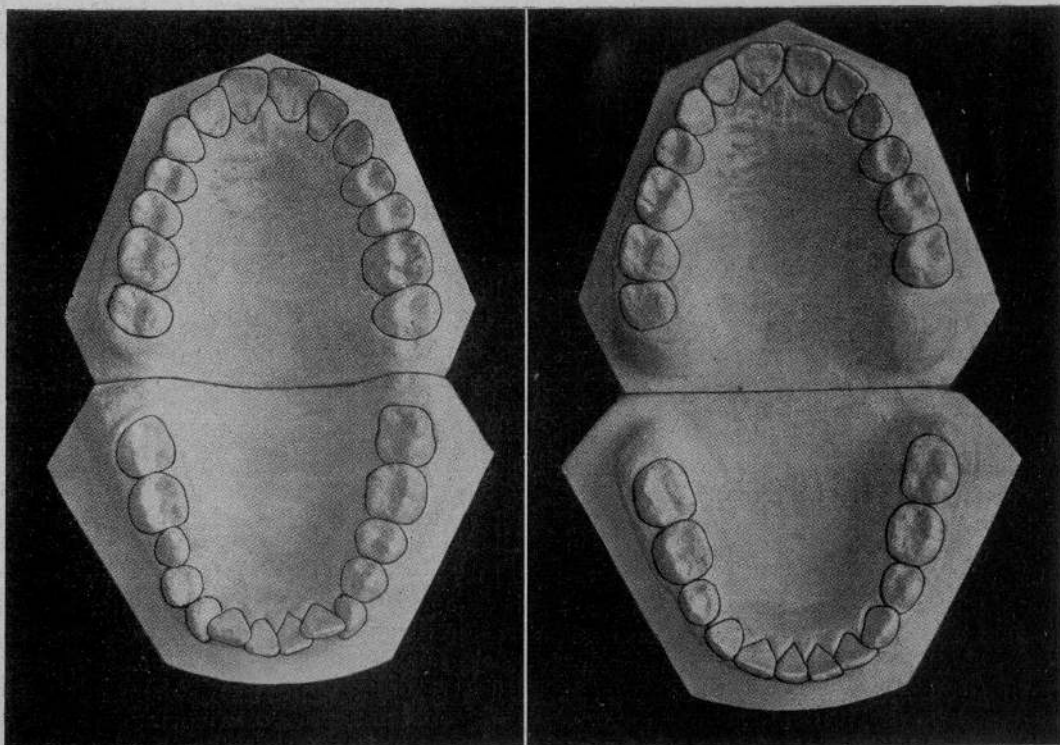


FIG. 8.

Figg. 7-8. Caso II. Protrusione bialveolare in bambina di 13 anni. Visione delle arcate dentarie prima e dopo la correzione dell'anomalia.

condi molari collegati a mezzo di tre anelli saldati fra di loro. Abbiamo successivamente applicato sui canini speciali anelli muniti di uncino che hanno permesso di poterne praticare la trazione distale in modo quanto più possibile uniforme (effettuata cioè contemporaneamente sia dal lato palatino che vestibolare) e congegnata in modo da ottenere il movimento corporeo del dente da distalizzare. Tutto ciò allo scopo di evitare sia i movimenti di rotazione che quelli di versione dei canini stessi. Per i movimenti di retrusione del blocco degli incisivi e correzione dell'affollamento degli incisivi abbiamo applicato con successo l'arco vestibolare. L'impiego di detto arco, nell'arcata superiore, ci ha permesso di ottenere facilmente anche il desiderato movimento di linguizzazione dei canini che si presentava altrettanto indispensabile come quello di distalizzazione.

Nel secondo caso la terapia da noi seguita, pressochè analoga a quella usata nel caso precedente, ne differisce solo per la scelta per l'estrazione simmetrica dei quattro secondi premolari anzichè dei primi.

Il criterio da noi seguito, praticando l'estrazione simmetrica dei quattro premolari nelle due arcate, è ammesso, come si è visto, sia dagli ortodontisti classici (HUNTER, TALBOT, CASE ecc.) che moderni (KORKHAUS, IZARD, DE VECCHIS, BADCOCK, ANDRESEN e HÄUPL ed altri), eccettuata la scuola di ANGLE che, in questo campo, continua a seguire una condotta conservatrice.

A parte l'indiscussa autorità degli Autori summenzionati il criterio estrattivo nei nostri casi, ci parve perfettamente giustificato, trattandosi di gravi deformazioni del profilo che richiedevano per la loro correzione una adeguata riduzione di lunghezza delle due arcate, ottenibile solo attraverso il metodo delle estrazioni simmetriche, tanto più che essendo le arcate di dimensioni trasversali pressochè normali, la opportuna dilatazione delle stesse non avrebbe avuto l'effetto desiderato di raccorciarle.

Nel nostro primo caso inoltre accanto alla protrusione bialveolare era presente un accentuato microgenismo, reperto questo abbastanza frequente nella biprotrusione e già ricordato da CASE. Ora, tale deformazione del mento imponeva, a maggior ragione, la retrusione dei denti frontali delle due arcate e la necessità di ricorrere, secondo i concetti ribaditi recentemente da BADCOCK nei casi di microgenismo, alle estrazioni simmetriche.

Un'ultima considerazione va fatta a proposito della scelta da noi effettuata nel praticare le estrazioni simmetriche dei primi premolari in un caso e dei secondi nell'altro. Premesso che, nei nostri casi, tutti i denti (all'infuori di un incisivo inferiore sinistro (caso 1°) leggermente scheggiato in seguito a caduta) erano sani, per cui non eravamo vincolati a praticare estrazioni di particolari denti a vantaggio di altri indenni da carie, diversi sono stati i motivi che ci hanno guidati nella scelta. Nel primo caso, dato che i rapporti di occlusione fra i singoli denti delle due arcate erano normali, abbiamo preferito estrarre i primi premolari per mantenere in giusta articolazione quanti più denti possibili, correggendo solo i denti frontali. Estruendo i quarti infatti, i rapporti fra i quinti, i sesti ed i settimi delle due arcate sono rimasti inalterati e si è potuto usufruire, per l'ancoraggio distale, del blocco formato dai quinti, dai sesti e dai settimi collegati saldamente fra di loro, mentre coll'estrazione dei quinti avremmo potuto usufruire per tale ancoraggio solo dei sesti e dei settimi. Questo fatto ha particolare importanza quando si pensi che, nel nostro caso, si trattava di sfruttare l'intero spazio guadagnato con l'estrazione per la retrusione dei denti frontali. Ora una eventuale gressione mesiale dei molari, conseguente alla trazione sui denti frontali avrebbe frustato lo scopo da noi perseguito. Il collegare per l'ancoraggio distale tre denti anzichè due non poteva infatti che garantirci maggiormente da tale spostamento mesiale dei molari.

Nel secondo caso invece la presenza del 5] in gressione linguale ed il conseguente mancato rapporto di occlusione di tale dente con l'antagonista ci ha indotti a procedere all'estrazione simmetrica dei secondi premolari in modo da correggere tale malposizione già con la stessa estrazione.

Se anche in questo caso infatti avessimo voluto ricorrere all'estrazione dei quarti anzichè dei quinti la cura ortodontica avrebbe richiesto un tempo supplementare inquantochè dapprima avremmo dovuto procedere oltre che all'estrazione dei primi premolari, alla correzione della gressione linguale del 5] e solo in secondo tempo avremmo potuto ancorare quest'ultimo ai 6-7] per praticare la distalizzazione del 3]. Non va dimenticato che in quest'ultimo caso, oltre alla retrazione del gruppo incisivo e canino inferiore abbiamo dovuto procedere ad una rotazione di circa 45° dei due canini anteriori onde dar loro una giusta posizione nell'arcata dentaria.

Il fatto di aver potuto raccorciare, con ta-

le accorgimento, il tempo della cura, ha, a nostro parere, un'importanza non trascurabile, specie quando il trattamento ortodontico viene iniziato, come nel nostro secondo caso, in pazienti che hanno già raggiunto il 13° anno.


E' noto infatti che dopo il 15°-16° anno le giovanette male si adattano a portare apparecchi ortodontici che ne turbano la cosmesi del viso. Nei nostri casi invece dopo soli circa 24 mesi di cura e quindi a 13 e 15 anni rispettivamente si è potuto rimuovere gli archi fissi ed applicare semplici apparecchi di contenzione amovibili da applicarsi nelle sole ore notturne.

RIASSUNTO

L'A. dopo aver ricordato le principali questioni riguardanti la terminologia, diagnosi e terapia della protrusione alveolare ed aver accennato al problema delle estrazioni in ortodonzia, riferisce su due casi di tale affezione, trattati mediante l'estrazione simmetrica di quattro premolari, distalizzazione dei canini e retrusione degli incisivi. Conclude affermando la necessità di ricorrere alle estrazioni simmetriche in tutti i casi di deformazione maxillo-facciale sagittale nei quali, per la correzione del profilo occorre ottenere la retrusione dei denti frontali, attraverso un adeguato raccorcimento delle arcate.

BIBLIOGRAFIA

- ANDRESEN-HÄUPL: *Funktions-Kieferorthopädie*. Verlag Meusser, Leipzig, 1939.
- BADCOCK: *The first international Orthodontic congress*. (New York, 1926). Ed. Mosby, St. Louis 1929. (Rec. in « Die Fortschritte der Zahnheilkunde ». Vol. V, 1929-2, pag. 863.
- BOGGIO P.: *Il problema dell'estrazione in ortopedia dento-facciale*. « La Stomatologia », giugno 1923.
- BREITNER C.: *Praktische Orthodontie*. Ed. Urban e Schwarzenberg, Wien, 1936.
- BUTZ-JORGENSEN: *Indications de l'extraction en orthodontie*. « Rev. odontol. », 1931, pag. 385. (Rec. in « Die Fortschritte der Zahnheilkunde ». Volume VIII-2, pag. 716.
- DE VECCHIS B.: *Trattato analitico di ortodontia*. Volume I. Roma, 1936. pag. 80 e segg.
- DEWEY-ANDERSON: *Practical Orthodontia*. Ed. Mosby, St. Louis, 1935.
- GRÖSCHEL K.: *Verweigerung der Einstellung bei der Reichswehr Wegen zu weniger Zähne infolge symmetrischer Extraktion*. « Zahnärztliche Rundschau », settembre 1932, pag. 1537.
- HENSEL G.: *The surgical correction of mandibular protraction, retraction and fractures of the ascending rami*. « International Journal of Orthodontia and Oral Surgery », august 1937, pag. 814.
- HERBST E.: *Fehlgriffe in der Orthodontie*. « Die Fortschritte der Zahnheilkunde », vol. VII-1, pag. 844.
- HOFFMANN K. F.: *Verweigerung der Einstellung bei der Reichswehr wegen zu weniger Zähne infolge symmetrischer Extraktion*. « Zahnärztliche Rundschau », ottobre 1932, pag. 1673.
- HOTZ R.: *Zur Frage der Zahnertraktionen in der Behandlung von Zahnstellungsanomalien*. « Schweizerische Monatsschrift für Zahnheilkunde », settembre 1940, pag. 834.
- IZARD C.: *Orthodontie*. Ed. Masson, Paris, 1930.
- KORKHAUS G.: *Handbuch der Zahnheilkunde*. « Viertes Band », pag. 705, München, 1939.
- LEWISON L.: *Die Extraktion als prophylaktisches und therapeutisches Hilfsmittel in der Orthodontik*. « Die Fortschritte der Zahnheilkunde », vol. V, 1929-2, pag. 909.
- QUINTERO J.: *Tecnicque Orthodontique*. Ed. Baillière, Paris, 1928.
- SCHWARZ M.: *Lehrgang der Gebisregelung*. Volume IV, pag. 365, 1937.





343116

010000

