

Mon. B72/

195.

~~23~~

Dott. GIUSTO CARBOGNIN

# UN CASO DI TERZA DENTIZIONE

---

*Estratto dalla Rivista "LA STOMATOLOGIA ITALIANA,"*

---

1941-XIX

NUOVE GRAFICHE S. A. - ROMA  
VIA ADDA 129-A



# UN CASO DI TERZA DENTIZIONE

DOTT. GIUSTO CARBOGNIN  
*Specialista in odontoiatria e protesi - Ravenna*

Fra le anomalie di numero, quella che rappresenta un fenomeno assai raro, è la cosiddetta terza dentizione, sotto il quale nome si intende lo sviluppo di nuovi denti dopo l'eruzione delle due serie dentarie decidua e permanente. A tal riguardo si deve anzitutto mettere in guardia contro la facilità con cui verrebbe di giudicare per terza dentizione la comparsa di un dente in persona adulta, o meglio ancora in persona anziana ed edentula: nei quali casi spesso si tratta invece di ritenzione di denti tardivamente eruttati, o meglio comparsi in seguito ad atrofia del processo alveolare, o per stimolazione della dentiera artificiale.

Esiste anche un'epigrafe latina, scoperta da Carabelli, e citata da METNITZ nel suo vecchio trattato, la quale pare alluda ad un caso di terza dentizione (con riserva di quanto ora detto!) in un vecchio decano di KIRCHBERG, già completamente sdentato; e il fatto deve essere apparso ai contemporanei molto strano se l'hanno scolpito nella sua lapide tombale:

*Decanus in Kirchberg sine dente, canus ut  
 |anus,  
 Iterum dentescit, ter juvenescit, hic requie-  
 |scit.*

Il PALAZZI nel suo trattato di Odontologia ricorda brevemente alcuni casi sicuramente accertati di terza dentizione, consegnati alla letteratura. D'ALISE ha riferito di una signorina tredicenne nella quale si ebbero, nella zona degli incisivi, tre dentizioni che si susseguirono con grande rapidità. KERSTING, avendo estratto ad una donna ventiseienne, un primo molare permanente, ed avendo ivi notato poi l'eruzione di un dente conico, eseguì un esame radiografico che mostrò altri cinque nuovi denti ritenuti nei mascellari, con radici non ancora completamente costituite. PALAZZI presenta inoltre un caso personale di terza dentizione negli incisivi centrali superiori, corredato di due radiografie, nella prima delle quali sono visibili i tre denti sovrapposti (deciduo, permanente e terzo), e nella seconda la completa fuoriuscita del permanente, dopo la caduta del deciduo, e la ritenzione del terzo elemento.

Questo caso del PALAZZI è particolarmente interessante perchè la documentazione ra-

diografica ha colpito e dimostrato contemporaneamente la presenza delle tre dentizioni. Un caso simile a questo è venuto tempo fa alla mia osservazione, e qui ora lo espongo brevemente.

Borghesi Guglielma, alcuni mesi fa, all'età di 8 anni e mezzo, viene accompagnata al mio studio perchè presenta un ritardo dell'eruzione del permanente centrale superiore di destra, nonostante che il corrispondente deciduo sia stato estratto intenzionalmente un anno fa, da un chirurgo dentista. Un anno fa infatti, in seguito ad esame radiografico, del cui contenuto la madre della piccola paziente non sa dare precisi ragguagli, un dentista aveva estratto il primo incisivo di latte, ed aveva assicurato che in breve tempo il permanente sarebbe fuoriuscito al pari dell'omonimo di sinistra già eruttato; i fatti non avendo corrisposto alla promessa, la madre volle quest'anno consultare un altro.

La formula dentaria della piccola, all'atto dell'esame è stata la seguente:

sup. D 6 E D C 2 1 2 C D E 6 sup. S.  
 inf. D 6 E D C 2 1 1 2 C E 6 inf. S.

All'esame accurato, visivo e palpatorio della regione ossea del mascellare in corrispondenza al 1<sup>o</sup> ritenuto, si nota, a circa un cm. al di sopra dell'orlo gengivale, una rilevanza che si prolunga in alto per ancora un cm. e che senz'altre parole è il dente ritenuto. Una analoga constatazione si fa al di sopra del



Fig. 1.



Fig. 2.

canino deciduo di destra che è leggermente smosso nell'alveolo, il che denota la imminente eruzione del corrispondente permanente. Nell'emimascellare di sinistra nulla di rilevante.

Fatto praticare un esame radiografico, questo ha rivelato, oltre al 1<sup>o</sup> permanente ancora in ritenzione, la contemporanea ritenzione in sua immediata vicinanza di un altro germe dentario (fig. 1). Sorpreso dalla constatazione di questo caso di terza dentizione e spronato dal desiderio di presentare la documentazione contemporanea delle tre dentizioni, ho fatto ricercare nel gabinetto radiologico la copia del-

l'esame radiografico praticato l'anno precedente alla medesima bambina (vedi fig. 2). Dal confronto delle due radiografie possiamo rilevare che nel decorso di un anno si è completata la formazione della radice del dente permanente, e nel frattempo anche il terzo dente si è sviluppato, ingrandito alquanto.

Il caso da me ora presentato, con la inequivocabile documentazione radiografica che trattasi realmente di terza dentizione dell'incisivo centrale superiore di destra, assomiglia molto al citato caso descritto dal PALAZZI e pur esso radiograficamente documentante la presenza contemporanea delle tre dentizioni. Senonchè la somiglianza non essendo l'identità, il mio caso presenta di particolare, diverse la posizione e l'inclinazione del dente. Mentre nel caso del PALAZZI i tre denti si susseguono in ordine progressivo, il secondo e il terzo rispettivamente in corrispondenza della radice del primo e del secondo (vedi fig. 3), nel mio caso il terzo si trova presso alla radice del primo e alla corona del secondo, e la sua direzione è volta verso l'alto anzichè verso il basso (fig. 4).

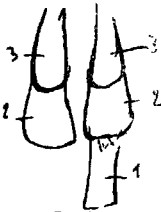


Fig. 3.




Fig. 4.

Questa posizione speciale del terzo dente mi consente di diffondermi in considerazioni particolari riguardo alla sua origine. È necessario all'uopo premettere alcune nozioni sullo sviluppo dei denti.

Menzionando soltanto le principali modificazioni embriologiche che portano allo sviluppo dei denti, ricorderò che circa al 35° giorno di vita fetale, l'epitelio pavimentoso della cavità orale si ispessisce e si approfonda nel mesoderma, formando la lamina dentaria che nel suo margine libero, profondo, dà luogo a dieci ispessimenti o bottoni epiteliali, che costituiscono l'abbozzo degli organi dello smalto dei denti decidui. I bottoni dentari sviluppandosi assumono la forma di campana, mentre nel frattempo dalla lamina dentaria si diramano, di fianco a ciascun organo dello smalto, altrettante propaggini epiteliali (benderelle di surrogazione), palatalmente nel mascellare superiore e lingualmente nell'inferiore, che serviranno poi per gli abbozzi dei denti permanenti (incisivi, canini e premolari). I molari permanenti invece sono formati dalla stessa lamina epi-

teliale dei decidui, e si sviluppano ad uno ad uno su un suo prolungamento, a partire dalla 18-20ª settimana. La campana epiteliale (organo dello smalto) darà origine allo smalto, il mesoderma che avanza nella cavità della campana darà origine al tessuto pulpare e alla dentina, e il mesoderma che si ispessisce attorno all'organo dello smalto darà origine al cemento e al periodonto.

Dalla benderella di surrogazione, con procedimenti analoghi a quelli che portano alla formazione del dente deciduo, si forma il dente permanente di sostituzione. Se durante la formazione dell'organo dello smalto del dente permanente, dalla benderella si avesse a diramare una nuova propaggine epiteliale, questa servirebbe d'abbozzo ad un dente di terza eruzione, che nel caso del centrale superiore verrebbe a trovarsi superiormente e palatalmente al corrispondente incisivo permanente.

Nel mio caso invece il fenomeno deve essere avvenuto diversamente. Anzitutto perchè a differenza del caso PALAZZI, in cui la terza dentizione interessò entrambi i centrali superiori, nel mio caso solo il centrale superiore di destra presentò il germe della terza dentizione. Questa mancanza della simmetria, unitamente alla posizione occupata dal terzo germe dentario (presso la corona del permanente anzichè presso la radice) e alla sua direzione (corona volta verso l'alto invece che verso il basso), fa pensare che l'origine dell'organo dello smalto di questo terzo dente sia dovuta non ad una propaggine epiteliale partente dalla benderella di surrogazione, ma, al pari di questa, ad una propaggine della primitiva lamina dentaria (data la posizione del terzo germe), in tempo immediatamente successivo alla propaggine di surrogazione (perchè il dente terzo è meno sviluppato del permanente) e per causa ignota, forse traumatica (per l'unicità, ossia mancata simmetria, e per la deviazione dalla normale direzione).

#### RIASSUNTO

L'A. presenta un caso di terza dentizione dell'incisivo centrale superiore di destra, in una bambina di nove anni circa, ed emette una propria ipotesi circa il meccanismo patogenetico in questo caso.

#### RESUMÉ

L'A., ayant découvert, au moyen de la Roentgenographie, dans une enfant de neuf ans, la présence contemporaine de trois dentitions en correspondance de l'incisif central supérieur droit, en donne une particulière explication pathogénétique.

#### ZUSAMMENFASSUNG

Ein neunjähriges Mädchen zeigt gleichzeitig, im rechten Oberkiefer, drei ersten Schneidezähne. Verfasser gibt eine Hypothese an den dieser dritten Zahnung pathogenetischer Mechanismus.



343449

1912

