


Moluc B7 70


Dott. ATTILIO BRANZI

Contributo clinico allo studio del "granuloma della polpa dentale",

Estratto dalla Rivista "LA STOMATOLOGIA ITALIANA",



1941-XIX
NUOVE GRAFICHE S. A. • ROMA
VIA ADDA 125/A



CLINICA ODONTOIATRICA DELLA R. UNIVERSITA' DI BOLOGNA

DIRETTORE: SEN. PROF. A. BERETTA †

CONTRIBUTO CLINICO ALLO STUDIO DEL "GRANULOMA DELLA POLPA DENTALE",

DOTT. ATTILIO BRANZI

Aiuto

Il reperto di una sintomatologia non ancora descritta, in un soggetto portatore di un granuloma interno, e la sua rapida scomparsa dopo un opportuno trattamento conservatore, giustificano l'interesse clinico di questa comunicazione.

Da quando, nel 1931 lo SCHWEITZER in una vasta e documentata relazione descrisse per primo il granuloma interno dei denti illustrandone le fondamentali peculiarità di forma morbosa a se stante (5) e chiarendo in tal guisa le precedenti osservazioni riferite degli altri AA. (1, 2, 3, 5, 6, 9, 10, 11), diversi studiosi, allo scopo di chiarire i problemi di patologia inerenti l'argomento eseguirono diligenti ricerche avanzando verosimili ipotesi. Furono così redatti i lavori dell'HAMMER (7), dell'EICKEN (8), del KRONFELD e MUELLER (10), del FISCHER (12) e del WANDORY (13); in Italia, lo scorso anno, un contributo degno di essere segnalato, è stato pubblicato dal BENAGIANO (14).

Prima di procedere all'esposizione della nostra osservazione clinica, onde i particolari ne vengano sufficientemente illustrati, riferiremo in sintesi le notizie più importanti che la letteratura riporta su questa strana forma di pulpapatia; quindi sulla base delle nozioni acquisite, esporremo l'esame critico del caso personale.

Alla denominazione, dovuta allo SCHWEITZER (5), di « granuloma interno dei denti » si pervenne gradualmente; infatti precedentemente al lavoro dello SCHWEITZER, il REEF (2) usò la dizione « linfoma pulpare »; e l'EULER (3) si valse, con riferimento patogenetico, della denominazione generica « metaplasia della polpa »; analogamente a questi il PONT (1) indicò il granuloma pulpare col termine « tumore della polpa ». Ma anticamente all'uso di queste dizioni, altri A. adottarono la circonlocuzione « malattia della macchia rosa » (4,11) in quanto

talvolta è dato di rilevare il colorito roseo del tessuto pulpare che traspare sotto un esile strato di smalto. In base alle odierne vedute, appare oggi giustificata, per concorde opinione di AA. moderni (15, 14, 13), la ricordata dizione introdotta dallo SCHWEITZER che noi, per fedeltà anatomica, oseremo modificare nel modo seguente: « granuloma interno della polpa dentale ».

Il problema della definizione del granuloma della polpa dentale può essere attendibilmente risolto sulla scorta delle nozioni etiologiche, patogenetiche, anatomopatologiche e cliniche che verremo esponendo in seguito. Così, aderendo all'opinione espressa dalla maggioranza degli AA., il granuloma della polpa dentale può essere descritto nel modo seguente: *Pulpapatia cronica, in senso etiopatogenetico con stimoli lenti di varia natura, endogeni ed esogeni; che insorge per la trasformazione e la perdita della vitalità teleologica delle cellule delle pareti vasali dei capillari pulpari; localizzata alla camera pulpare o nei canali radicalari; caratterizzata istologicamente dalla comparsa di un tessuto infiammatorio ricco di osteoclasti che agiscono a spese dei tessuti mineralizzati in guisa così marcata da provocare talvolta la frattura del dente; che induce una varia sintomatologia.*

Dal capitolo che tratta delle generalità risulta che il processo morboso oggetto del nostro studio compare con estrema rarità: così il MÜNCH (15) e il BENAGIANO (14), dalla rassegna della letteratura mondiale, hanno calcolato che i casi descritti non superano nel complesso il numero di 70-80; però se si tiene conto del fatto che il granuloma della polpa dentale, come pulpapatia a se stante, è di recente conoscenza e che inoltre il decorso clinico, come ci sarà dato di constatare, procede spesso nel silenzio dei sintomi, non ci sembra azzardato affermare che esso sia più frequente di quello che non si creda. Infatti l'esame di numerose radiografie dentali raccolte nell'archivio della nostra Clini-

ca ci ha permesso di osservare una decina di esemplari di questa lesione, mentre d'altra parte alcuni Colleghi da noi interrogati se si fosse loro dato di osservare processi morbosi di questa natura, avrebbero risposto, quasi tutti affermativamente. Comunque non è tuttavia inesatto il ritenere che il granuloma della polpa dentale è la più rara delle pulpopatie croniche. Riguardo al sesso risulta essere nettamente preferito il femminile. Non sono stati, nella letteratura, descritti casi di granulomi della polpa dentale in denti decidui.

Lo studio dell'*etiopatogenesi* di questa pulpapatia, accuratamente perpetrato nei singoli casi pubblicati, ha condotto ad un orientamento di vedute sufficientemente chiaro, benchè non unitario. La maggioranza degli AA. ritengono che come cause si debbano riconoscere stimoli lenti endogeni ed esogeni che si esplicano particolarmente sulla rete dei capillari della polpa: questi stimoli, assai deboli, secondo la legge di ARDT-SCHULTZ invocata dallo SCHWEITZER, ecciterebbero le funzioni vitali protoplasmatiche che d'altra parte verrebbero deviate per l'influsso della componente tossi-infettiva degli stimoli stessi o ad essi concomitante (ad es. localizzazioni secondarie di germi provenienti dalla corrente sanguigna). L'FULLER invece, partendo dal concetto di una metaplasia della polpa, pur ammettendo in parte l'ipotesi dello SCHWEITZER, esclude l'intervento della componente infiammatoria e considera soltanto, come chiaramente indica il BENAGIANO, la metamorfosi biologica della polpa onde il tessuto perde l'attività dentinogena e assume quella osteoclastica e secondariamente la funzione osteogenetica.

La funzione osteoclastica sembra essere legata ai fenomeni catabolici citologici in correlazione con un prodotto acido ad azione decalcificante. Praticamente fra gli stimoli endogeni predisponenti meritano speciale menzione i disturbi circolatori che provocano stati anche transitori di iperemia passiva pulpare nel periodo mestruale e gravidico (è stato infatti constatato che la lesione colpisce di preferenza il sesso femminile); tra gli stimoli esterni sono da annoverarsi i traumi ripetuti lievi (legature ortodontiche, sovraccarico funzionale per otturazioni o protesi erroneamente preparate; inoltre il BENAGIANO ricorda anche i microtraumi professionali; spezzare il filo da cucire con gli incisivi, il tenere tra denti spilli, borchie o chiodi) e le influenze chimico-farmacologiche di talune sostanze per otturazioni plastiche (azione secondaria dei cementi ai silicati o ai silicofosfati).

Di profondo interesse scientifico è lo studio dell'*anatomia patologica* del granuloma della polpa dentale: passeremo in rapida rassegna i reperti e le interpretazioni suddividendo l'argomento in due capitoli:

Anatomia patologica macroscopica: Tutti gli AA. sono concordi nell'assegnare al granuloma della polpa dentale una morfologia grossolanamente sferica od ovoidale; in genere il processo tende ad estendersi ai tessuti che offrono minor resistenza: per ciò primitivamente ne viene interessata la pulpa camerale o radicale, quindi i tessuti dentali e per ultimi lo smalto e in altri casi il cemento. L'osservazione diretta di un dente colpito dal processo permette di rilevare, in uno stadio intermedio, una lesione che si potrebbe grossolanamente rassomigliare ad una escavazione e ampliamento della camera pulpare o del canale praticata col sussidio di una grossa freza a rosetta.

Altre volte, in un periodo molto avanzato del processo, si stabiliscono complicate macroscopiche che possono variare dalla comparsa di una macchia rosa sul tessuto smalteo, alla perforazione, alla frattura del dente stesso. Alcuni anni or sono ci è stata offerta l'opportunità di osservare un raro caso di una ragazza di 16 anni in cui due granulomi della polpa dentale sviluppati nei canini permanenti superiori avevano dato origine a un processo di riassorbimento talmente marcato che tutta la teca mineralizzata esterna coronale ne era stata lentamente distrutta provocando in tal guisa la denudazione del tessuto granulomatoso. Secondo il MÜNCH (15) di preferenza vengono colpiti i denti frontali superiori. Questi brevi rilievi ci permettono di concludere affermando che il quadro macroscopico varia a seconda dello stadio di sviluppo del processo di cronica pulpapatia.

Anatomia patologica microscopica: Lo studio istopatologico offre reperti tali da autorizzare i ricercatori a formulare ipotesi di una certa attendibilità: tuttavia, come opportunamente si esprime il WANDORY, queste ricerche non hanno ancora potuto dare una risposta unitaria circa l'origine della malattia. Il quadro istopatologico appare nella massima parte delle osservazioni molto simile, se non del tutto costante: perdita di sostanza delle pareti della camera pulpare per riassorbimento osteoclastico della dentina e talvolta dello smalto o del cemento; sostituzione irregolare e parziale dei tessuti riassorbiti con un tessuto osso-simile neoformato. La polpa risulta in gran parte trasfor-

mata in un tipico tessuto di granulazione (WANDORY).

Tutti gli AA. sono d'accordo sui reperti istopatologici accennati: le divergenze di opinioni invece sorgono allorché si tratta di stabilire la provenienza del tessuto di granulazione.

Così mentre il FISCHER (12) e l'EULER (3) ammettono l'eventualità che il tessuto di granulazione sia d'origine periodontale e che abbia invaso la cavità pulpare risalendo al canale radicolare, il GÖLLNER (9) e KRONFELD-MUELLER (10) avanzano l'ipotesi che il periodonto, in seguito alle sue capacità riassorbenti, sia penetrato, sotto le spoglie di tessuto di granulazione, in corrispondenza del limite smalto-cemento.

D'altra parte lo SCHWEITZER (5), il PRITSCHARD (11), l'EICKEN (8), il WANDORY (13) e il BENAGIANO (14) sono propensi a ritenere, più verosimilmente, che il granuloma della polpa sia il risultato di una trasformazione primitiva della polpa causata dagli stimoli enumerati precedentemente. L'APPLEBAUM (6) e il MÜNCH (15) ammettono, con criterio eclettico, ambedue le possibilità. Poiché nel quadro istopatologico non si riscontrano elementi che si oppongano all'opinione avanzata primitivamente da SCHWEITZER e poiché le moderne esperienze in rapporto alla capacità reattiva e metaplastica della polpa (si pensi al trattamento biologico, amputazione vitale ecc.) documentano, per così dire, queste vedute parrebbe a noi lecito, per ora, ritenerele verosimili.

Il capitolo che riguarda la *sintomatologia* di questa forma morbosa appare assai ridotto. Nel maggior numero dei casi il processo evolve nel silenzio dei sintomi finché non interviene una complicità che guida il diagnosta a scoprire la lesione iniziale. *Soggettivamente* non sono stati descritti disturbi; nel caso che brevemente esporremo, fu però rilevato un fenomeno nevralgico clamoroso: riteniamo però che questa evenienza sia del tutto eccezionale; infatti in letteratura non abbiamo ritrovato sia stato comunicato un caso analogo di modo che il MÜNCH (15) nega che il sintomo dolore accompagni la comparsa del granuloma della polpa dentale. Qualora insorgano complicità infettive paradentali il quadro sintomatologico delle complicità si sovrappone di regola a qualsiasi altro rilievo.

Allorché per, usura dei tessuti mineralizzati, si verifica la frattura l'attenzione del paziente viene naturalmente attirata sull'elemento dentale interessato. *Obiettivamente* i sintomi che possono essere presi in considerazione corrispondono, quando il gra-

nuloma è coronale, alla comparsa della cosiddetta macchia rosa (da distinguersi da altri fenomeni discromici) o a fessurazione nella corona dentale.

Ne consegue che la *diagnosi* è il più spesso meramente causale e basata su un reperto radiografico e clinico; anche l'esame elettrico può essere un'utile sussidio per la risoluzione del problema diagnostico. La *diagnosi differenziale* deve essere posta con lo stato di morte asettica della polpa. Per una *diagnosi di certezza* è perciò necessario il controllo istologico (15).

La *terapia* sarà quella comune conservatrice purché condizioni peculiari di sviluppo, localizzazione e complicità del processo morboso non ne offrano controindicazione.

La *prognosi* è da porsi in rapporto con lo studio di evoluzione del processo e con le possibilità terapeutiche.

F. A., di anni 30, riferisce che dal dicembre 1940 soffre di dolori, ad insorgenza improvvisa, con sede nel territorio di innervazione della terza branca del trigemino destro. I dolori accusati, giornalieri e spesso notturni, si prolungano, ribelli ai comuni calmanti, per un periodo di tempo medio di circa due ore. Uno stomatologo consultato consiglia l'estrazione del dente della saggezza inferiore di destra che appare incluso e contemporaneamente fa praticare un esame radiografico per stabilire la posizione e lo sviluppo radicolare del dente incriminato. Il radiologo rileva, oltre l'inclusione del 8], anche la presenza di una strana ombra, in corrispondenza del primo molare inferiore di destra, interessante la camera pulpare e parte del tessuto dentinale (fig. 1).

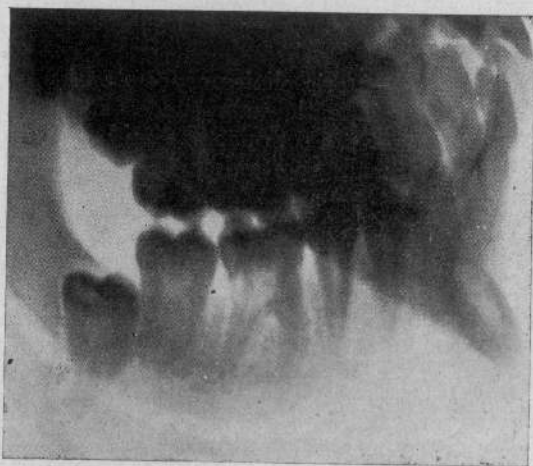

FIG. 1.

Lo specialista curante, rilevata l'apparente integrità del primo molare insiste circa l'opportunità di intervenire sul dente del giudizio e indirizza la p. all'ambulatorio stomatologico.

Nulla di interessante pone in evidenza un primo esame obiettivo: la cavità orale appare in discrete condizioni. Si osservano alcuni denti otturati per

carie superficiale; esiste un leggero stato di parodontite marginale incipiente. Il $\bar{6}$ | presenta una piccola otturazione della superficie triturante che corrisponde ad una carie di primo grado. Per il resto il dente appare intatto. Un radiogramma eseguito col metodo endorale nella zona del $\bar{6}$ | dimostra una grossa escavazione (ombra radiologica) a carico dei tessuti calcificati della corona dentale (fig. 2). L'esame termico mette in evidenza una spiccata sensibilità agli stimoli a bassa temperatura. L'esame elettrico con la corrente faradica denuncia una reazione positiva vivace della polpa del $\bar{6}$ |.

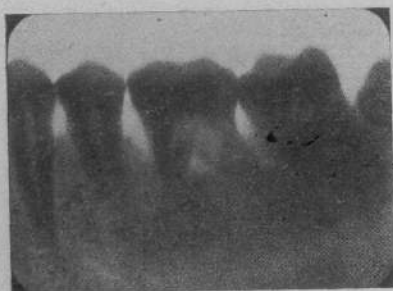


FIG. 2.

Sulla base di questi reperti obbiettivi si pone la diagnosi di sospetto di granuloma della polpa dentale e si propone alla p. l'applicazione della cura classica di estirpazione totale della polpa previa devitalizzazione.

Il 17 aprile 1941 sotto anestesia tronculare si fresa la corona fino alla cavità pulpale e si applica l'arsenico; praticata la consueta cura il 25 aprile 1941 si procede all'otturazione canalare e coronale.

Dopo il primo giorno di trattamento la p. dichiara di non aver, dopo cinque mesi di sofferenza, avvertito disturbi dolorosi. Tuttora, a distanza di quattro mesi la p. continua a trovarsi in pieno benessere.

La succinta storia clinica esposta ed i provvedimenti terapeutici con successo adottati meritano di essere sottoposti ad un breve esame analitico sulla scorta delle notizie inerenti al granuloma della polpa dentale che la letteratura fornisce.

La nostra diagnosi si è basata sulle seguenti considerazioni:

1) In un primo tempo occorre stabilire clinicamente, in base alle peculiarità con cui si è presentata, la natura del sintoma dolore. La differenziazione tra dolore flogistico e nevralgico, la valutazione e la obbiettivazione, in base ai riflessi algometrici, del dolore sono processi di indagine specialistica che innanzi ad un'osservazione clinica del tipo esposto assurgono ad un'importanza fondamentale preliminare. Un'accurato esame clinico strumentale obbiettivo è valso ad avvalorare i risultati emersi dalle ricerche tendenti a chiarire il tipo nevralgico del sintoma dolore.

2) Nel secondo momento del processo

diagnostico, fissata l'esistenza di una nevralgia trigeminale, compito sussessivo era quello di procedere all'indagine sistematica, onde escludere la nevralgia cosiddetta essenziale o idiopatica, della spina o della causa della nevralgia stessa. In questo momento del processo speculativo, nel nostro caso, il dilemma, circa l'etiologia della nevralgia secondaria, si identifica tra la lesione del $\bar{6}$ | e l'inclusione dell' $\bar{8}$ |. Non ci sembra che la diagnosi differenziale sia irta di grandi difficoltà, qualora venga posta col sussidio di una precisa e diligente applicazione delle norme semeiologiche, cliniche, strumentali e radiologiche della nostra disciplina.

3) Solo a questo punto la diagnosi di sospetto poteva venire trasformata in certezza adottando il criterio *ex juvantibus*.

Questi tre momenti, nel processo diagnostico sembrarono a noi essere essenziali: nel nostro caso però la sintesi si presentava assai difficile, poichè il granuloma della polpa dentale si era accompagnato con una sintomatologia clinica non solo non ancora descritta, ma negata da qualche A.: la nevralgia la cui insorgenza è verosimilmente da porsi in correlazione patogenetica con le note lesioni anatomo-patologiche che il granuloma provoca.

RIASSUNTO

L'A. illustra un raro caso di « granuloma della polpa dentale » caratterizzato da una sintomatologia nevralgica, esponendo le conoscenze attuali sul processo morboso o sottoponendolo ad una rassegna critica.

ZUSAMMENFASSUNG

Beschreibung und kritische Würdigung eines Falles von inneren Zahnpulpagranuloms der bemerkenswerterweise ein neuralgisches Symptomenbild bot, mit Uebersicht über unsere Kenntnisse um diese Zahnerkrankung.

SUMMARY


The author illustrates a rare case of « granuloma of the dental pulp » characterized by a neuralgic symptomatology, expounding our present day notions on the disease and submitting it to criticism.

BIBLIOGRAFIA

- 1) PONT: *Tumore della polpa*. « *Odontologie* », 1902.
- 2) REBEL: *Ein Lymphom der Pulpa eines ausgebildeten zahnes*. « *D. M. F. Z.* », 1920, H. 11.
- 3) EULER: *Metaplasie der pulpa*. « *V. d. Z.* », 1921, H. IV, 3.
- 4) MUMMERY: *Some Further Cases of Chronic Perforating Hypoplasie of the Pulp*. « *Brit. Jour.* », 1926, Bd. 47, n. 14.
- 5) SCHWEITZER: *Interne granulome der Zahnpulpa*

- und ihre resorbierende Wirkung im Innern des Zahnkorpers. « Deut. Zahn. Wochen ». 1931, n. 1.
- 6) APPLEBAUM: *Internal Resorption of teeth*. « Dental Cosmos ». 1931, n. 3.
- 7) HAUMER: *Beitrag zur Frage der inneren Zahngranulome*. « D. Z. M. u. K. ». 1931, H. 1.
- 8) EICKEN: *Ein Beitrag zur Kenntnis der inneren Pulpagranulome*. « Zahnärztliche Rundschau ». 1935, H. 44.
- 9) GÖLLNER: *Zahnerlust durch Resorption am Zahnhals. Kuschenbildung in der Pulpkammer*. « Zeit. Stom. », 1931, H. 5.
- 10) KRONFELD-MUELLER: *Ein Fall von generalisierter Zahnresorption*. « Zeit. Stom. », 1931, H. 3.
- 11) PRITCHARD: *Un caso di «dente con macchia rossa»*. « Dental Surgeon ». 1931 (rec. Misch, 1932, H. 5).
- 12) FISCHER: *Zur Frage der inneren Zahngranulome*. « D. Z. M. u. K. », Bd. 3, H. 8, 1936.
- 13) VANDORY: *Über sogenannte «inneren Pulpagranulome»*. « Zeit. Stom. », 1936.
- 14) BENAGIANO: *Contributo allo studio del granuloma interno dei denti*. « Scritti in onore del sen. prof. A. Perna ». Roma, 1940.
- 15) MÜNCH: *Zur genese, Klinik und Therapie der sogenannten inneren Granulome*. « D. Z. M. u. K. », Bd. 1, H. 6, 1937.

343128



1870

1871

1872

1873

1874

1875

1876

1877

1878

1879

1880

1881

1882

1883

1884

1885

1886

1887

1888

1889

1890

1891

1892

1893

1894

1895


1896

1897

1898

1899

1900






PLATE 10