

Milano 2/50. ID


Dott. MARIO PEYRONE

# Gli effetti delle diete deficienti in sostanze minerali sull'apparato dentario

*Estratto dalla Rivista "LA STOMATOLOGIA ITALIANA,"*



1942-XXI  
NUOVE GRAFICHE S. A. - ROMA  
VIA ADDA 129-A



CLINICA ODONTOIATRICA DELLA R. UNIVERSITÀ DI ROMA

DIRETTA DAL SEN. PROF. AMEDEO PERNA

## GLI EFFETTI DELLE DIETE DEFICIENTI IN SOSTANZE MINERALI SULL'APPARATO DENTARIO

DOTT. MARIO PEYRONE

Per uno studio scientifico circa i rapporti tra dieta e malattie dentarie vi sono tanti fattori da considerare da far perdere il ricercatore in un labirinto di indagini e d'ipotesi, per cui conviene limitare le ricerche ad un solo campo perchè i postulati che ne derivano siano più comprensibili.

La letteratura stomatologica già da lungo tempo ha messo in chiara evidenza la fondamentale importanza che i bioelementi, considerati quali fattori qualitativi delle strutture dure dell'organismo, hanno sull'apparato dentario. Le ipoplasie dello smalto, i difetti strutturali delle fossette e dei solchi delle superfici oclusali dei denti, l'opalescenza della corona, la maggior parte delle anomalie di forma e di volume dei denti riconoscono, nelle loro molteplici catene causali, gli errori dietetici, ed indicano, insieme agli arresti dell'accrescimento osseo, la storia della salute dei pazienti, come i frammenti archeologici ricordano la storia delle civiltà passate.

Le malattie dentarie non si riscontrano in quelle razze e in quegli individui con abitudini dietetiche normali e con ciò si intende stabilire che una alimentazione razionale impedisce o limita notevolmente l'insorgenza delle affezioni orali ed in particolar modo della carie dentaria.

L'ufficio plastico delle sostanze minerali, i loro rapporti con colloidii e gli enzimi, il loro intervento nel determinismo e nella regolazione osmotica e nella stessa regolazione del mezzo nel quale i processi vitali si svolgono, e in particolar modo, la loro grande quantità ch'entra nelle trame della struttura fondamentale dello smalto, della dentina e del cemento giustificano pienamente il concetto che tutti gli esseri viventi debbono avere una dieta qualitativamente e quantitativamente adeguata non soltanto nel loro periodo anaplastico e costruttivo, ma anche allo stato adulto o cataplastico, data la continua perdita di aliquote minerali attraverso gli emuntori.

Gli elementi dietetici basali più semplici prima di aver rapporti con i denti, li hanno con i processi digestivi e metabolici, sotto la influenza modificatrice delle costellazioni or-

monali per cui qualsiasi ricerca in questo intricato campo di lavoro non può conseguire che risultati parziali, sebbene di notevole interesse dal punto di vista pratico.

E' un fatto ben stabilito da ricerche cliniche e statistiche che i bambini che si nutrono prevalentemente di alimenti ricchi di sali di calcio presentano i denti ben strutturati e sani. Partendo da questa conoscenza ho voluto intraprendere una serie di ricerche per portare all'argomento un valido contributo sperimentale e chiarire l'intimo meccanismo delle alterazioni dei tessuti dentari in ani-

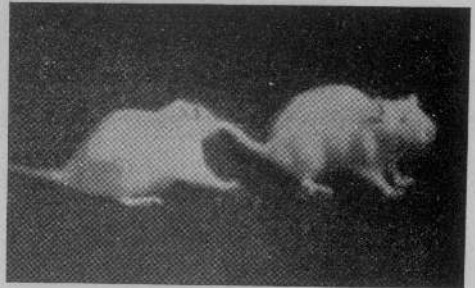


FIG. 1.

Dei due ratti il più piccolo dopo 140 giorni di trattamento è notevolmente diminuito in peso e particolarmente la testa è diminuita in volume a paragone dell'altro ratto a dieta ordinaria.

mali tenuti a diete deficienti in sostanze minerali. Un altro motivo che mi ha indotto a queste ricerche è che la nostra letteratura, mentre è ricca di studi sperimentali sui rapporti tra diete avitaminiche e denti (PERNA, FASOLI, TEMPESTINI O.) non lo è altrettanto per quanto concerne l'argomento da me preso in esame.

In una prima serie di osservazioni sui ratti albini, quattro animali di peso variabile tra i 130 e i 160 grammi in adatte gabbie vennero esclusivamente alimentati con la seguente dieta: fegato parti 29, caseina parti 10, cloruro di sodio parte 1, cloruro di potassio parte 1, destrina parti 47, grasso di

burro parti 3. Un altro lotto di animali fu sottoposto ad un altro tipo di dieta così costituita: amido di riso parti 80, caseina parti 12, ovoalbumina parti 2, olio di fegato di merluzzo parti 3, vitamina B<sup>1</sup> 25 U. I. *pro die* e *pro capite*. Queste sostanze venivano ridot-

della esperienza, soltanto uno aveva perduto il 18 per cento del proprio peso.

Abbiamo eseguito indagini istologiche per osservare le modificazioni strutturali della dentina, della polpa, del cemento e dello smalto in quegli animali venuti a morte sia

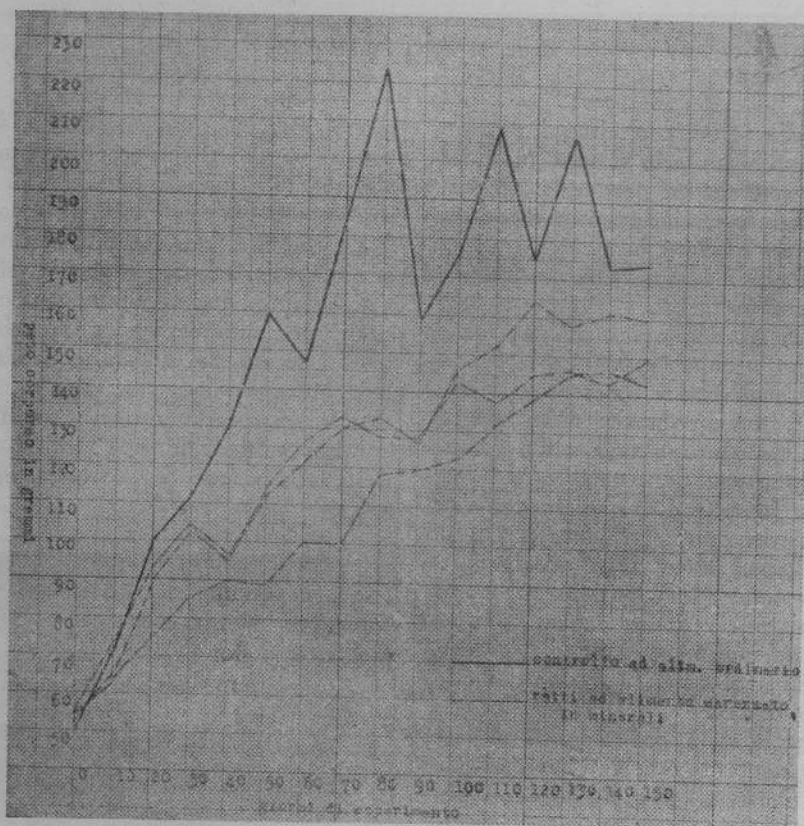


FIG. 2.

Il grafico superiore rappresenta l'accrescimento del ratto di controllo. I tre grafici inferiori l'accrescimento di tre ratti a dieta sintetica.

te in paste con acqua fredda distillata. Anche l'acqua lasciata a disposizione degli animali, era fredda. Sia l'alimento che l'acqua erano a libera disposizione degli animali che potevano assumerne a piacimento.

I recipienti venivano lavati ogni giorno.

Dopo il trentesimo giorno di esperimento gli animali sono diminuiti in peso del sette per cento, in media.

Gli otto ratti albini, alimentati con la dieta sintetica su riferita, si mantennero in vita per diciotto giorni in una serie di osservazioni e per 230 in un'altra, ad eccezione di uno solo morto in 120<sup>a</sup> giornata di esperimento con perdita di peso pari al 37 per cento di quella iniziale. Dei sopravvissuti, al termine

durante gli esperimenti verso il 150° giorno, che quelli deceduti più tardivamente verso il 235° giorno. Le differenze tra i due gruppi non sono sostanzialmente diverse. Negli animali morti prima la dentina si presenta in forma nubecolare, con canalicoli tortuosi, interrotti ed irregolari, tutti segni questi dell'alterata funzione odontoblastica. Lo strato degli odontoblasti, che in condizioni normali forma una vera e propria cuticola, è quasi del tutto scomparso. Negli animali morti più tardivamente la dentina presenta maggiori zone di rarefazione e canalicoli dentali più discontinui. La cavità della polpa contiene un tessuto connettivale lasso, che ricorda da vicino il tessuto mucoso. Alla periferia in al-




FIG. 3.

Sezione a secco di un femore di ratto adulto normale

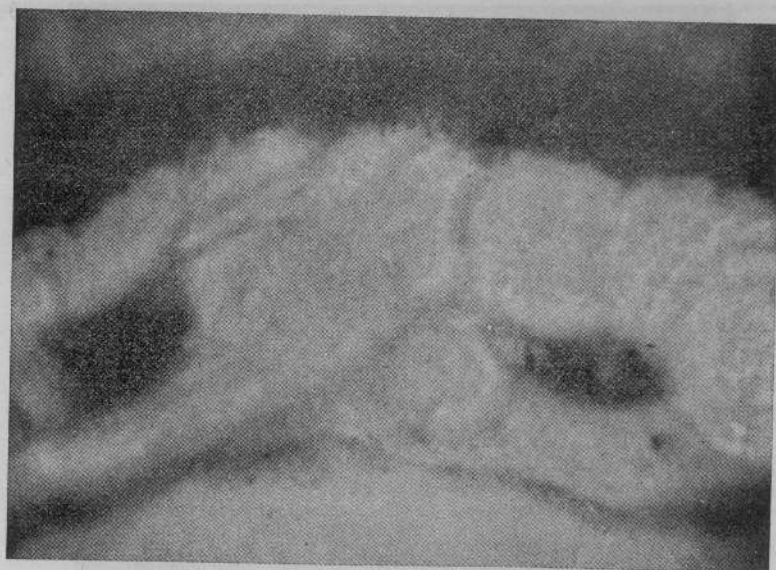

FIG. 4.

Sezione a secco di un ratto adulto a carenza minerale  
morta in 120ª giornata di esperimento.

cuni punti si scorgono elementi cellulari allineati che rappresentano gli odontoblasti, e numerosi altri elementi cellulari in gran parte a forma rotondeggiante.

Evidentemente anche nelle ossa di questi animali, alimentati nel modo anzi detto, si osservano notevoli modificazioni istologiche. Ad esempio la testa del femore di un ratto

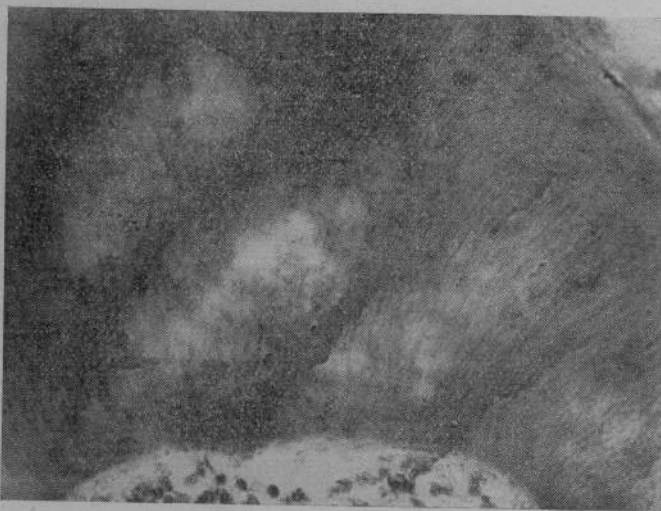

FIG. 5.

Dentina nubecolare con canalicoli tortuosi, interrotti ed irregolari, tutti segni dell'alterata funzione odontoblastica. Lo strato degli odontoblasti che in condizioni normali forma una vera e propria cuticola è quasi del tutto scomparso.




FIG. 6.

Deficiente calcificazione della dentina, del cemento e del processo alveolare.

In altre sezioni eseguite in vicinanza dell'apice radicolare degli incisivi si osserva che la cavità del canale contiene scarse cellule odontoblastiche e stravasamento sanguigno in alcuni punti.

adulto, morto nella 160ª giornata di esperimento ha mostrato chiazze nettamente di decalcificazione e scarso numero di sistemi di Havers.

Anche il peso dei principali organi (ence

falo, tiroide, polmoni, cuore, fegato, rene, surrene, milza, apparato genitale) degli animali in dieta carenzata risultò più basso di quello degli stessi organi di animali tenuti a dieta ordinaria.

Il contenuto del sangue in emoglobina negli animali, tenuti a più lunga dieta carenzata risultò molto diminuito.

Il contenuto in cenere della dieta sunmenzionata è bassissimo, pari all'1, 2 per cento, cenere data in massima parte dal fosforo presente nella caseina e nell'amido.

Le alterazioni più evidenti si osservano nell'organo dello smalto che negli incisivi dei ratti a differenza di quelli umani, persiste per tutta la vita. Lo studio detta-

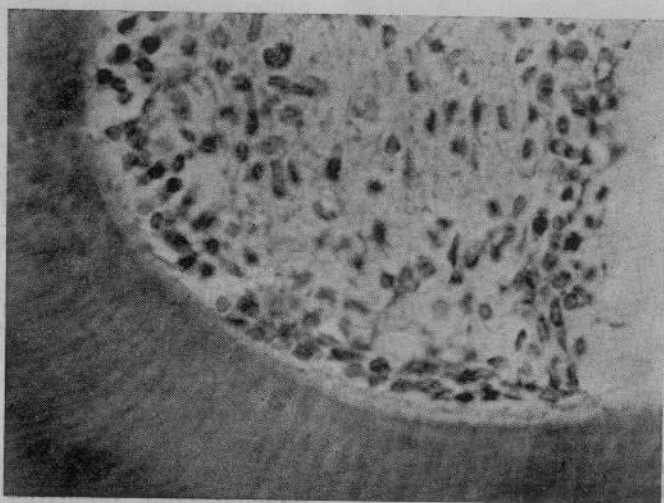


FIG. 7.

Dentina irregolare con zone di rarefazione e con tuboli discontinui per effetto della decalcificazione. La cavità della polpa contiene un tessuto connettivale lasso che ricorda da vicino il tessuto mucoso. Alla periferia in alcuni punti si scorgono elementi cellulari allineati che rappresentano gli odontoblasti. Si osservano numerosi elementi cellulari in gran parte a forma rotondeggiante.

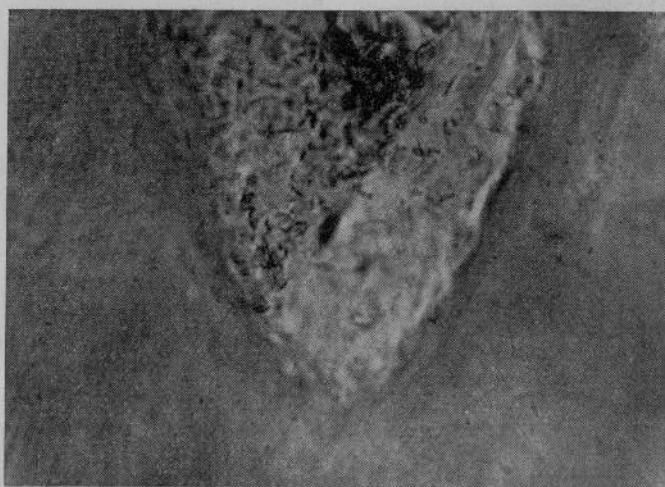


FIG. 8.

Sezione trasversa della dentina e della polpa di un incisivo inferiore di ratto nel novantesimo giorno di dieta a basso contenuto calcico. La dentina presenta un aspetto nubescolare con zone di decalcificazione ed irregolarità. In alcuni tratti i tuboli dentinali sono scomparsi. Il dentinogeno è interrotto e presenta una conformazione ondulata. Nella polpa si osserva che gli odontoblasti ed anche le cellule rotonde sono in preda a degenerazione vacuolare ed idropica ed a pignosi nucleare.

gliato delle sezioni istologiche mostra una proliferazione delle cellule dell'epitelio esterno dello smalto. Si osserva un gran numero di spazi tra queste cellule, riempite di

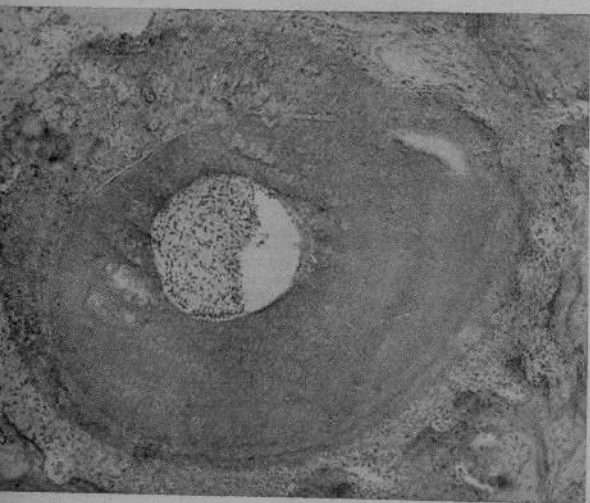

FIG. 9.

Sezione trasversale della radice di un incisivo di ratto in alimentazione deficiente di calcio. Irregolare ed insufficiente calcificazione della dentina e del cemento.

un liquido chiaro. Questo fluido si estende verso lo strato ameloblastico. La proliferazione delle cellule dell'epitelio esterno dello smalto è accompagnata da eccessiva produzione di una sostanza liquida elaborata dalle cellule dell'epitelio esterno dello smalto. Questo fluido che non è altro che siero penetra tra i singoli ameloblasti mentre il processo edematoso che si riscontra nelle cellule dell'epitelio esterno dello smalto comprime la base degli ameloblasti. Questa pressione tende a spostare i nuclei che si trovano verso la base degli ameloblasti in direzione opposta, dove si forma cioè lo smalto, ed a modificare profondamente la disposizione a palizzata degli stessi ameloblasti.

La struttura granulare dello smalto non è molto disturbata ma la migrazione ed il rimpicciolimento del nucleo è chiaramente discernibile.

Gli ameloblasti, sotto la pressione del siero vanno incontro alla degenerazione edematosa. Delle cellule distrutte restano soltanto i nuclei che non presentano più una forma sferoidale, come di norma, ma allungata ed ellittica.

Gli ameloblasti gradatamente che la loro degenerazione progredisce perdono la loro funzione che consiste nella elaborazione e

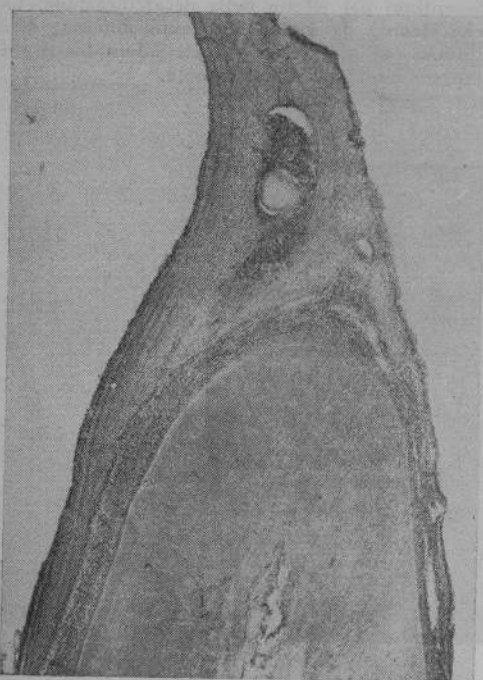


FIG. 10.

Sezione di un dente di ratto nell'ambito della radice. Si osserva la cavità del canale con scarse cellule odontoblastiche in alcuni punti e con stravasamento sanguigno. Dentina ben conservata con canalicoli indistinti.



FIG. 11.

Ratto in condizioni dietetiche normali. Gli ameloblasti e lo smalto non sono alterati.

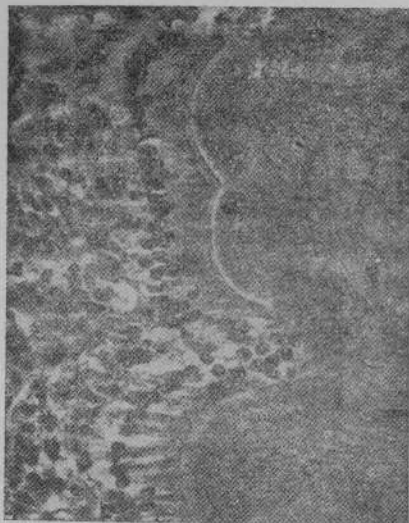


FIG. 12.

Effetti di una dieta a basso contenuto calcico. Dentina scarsamente calcificata, matrice dello smalto non calcificata, ameloblasti disallineati, ipoplasici ed interrotti, epitelio esterno dello smalto in proliferazione.

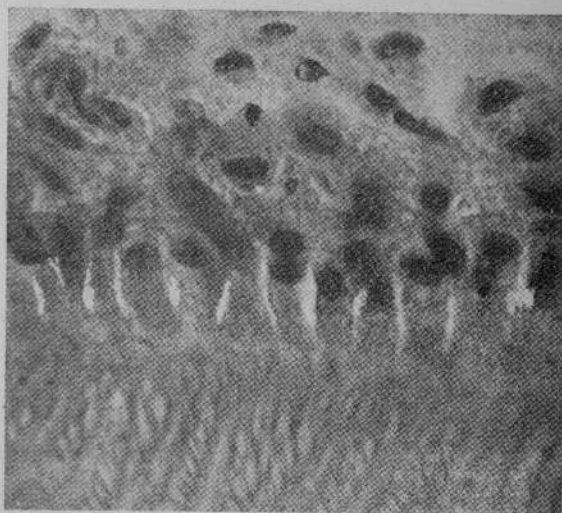


FIG. 14.

Ratto alimentato con dieta a basso contenuto calcico. I prismi dello smalto sono riempiti di calcoferiti. La sostanza interprismatica non è calcificata. Non si osservano notevoli modificazioni patologiche dello smalto, si osserva però che il fluido penetra tra gli ameloblasti e separa le cellule.

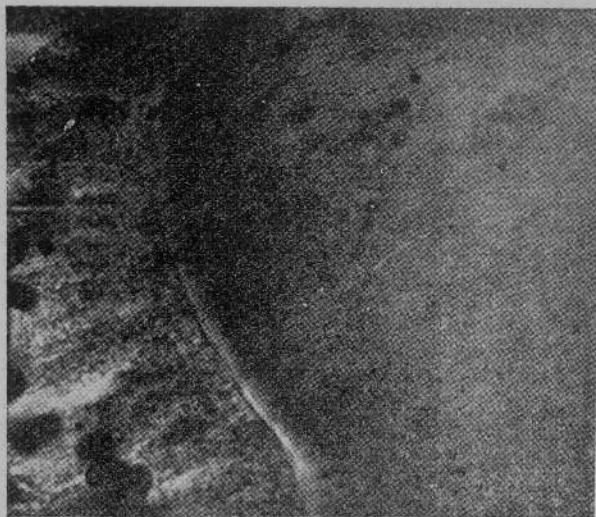


FIG. 13.

Meccanismo di produzione dell'ipoplasia dello smalto. Si osserva che il siero comprime gli ameloblasti che presentano migrazione dei nuclei e atrofia idropica.

deposizione dello smalto. Certo non tutti gli ameloblasti degenerano simultaneamente e contemporaneamente; molti continuano a compiere la loro funzione per cui risulta una ipoplasia non molto marcata, ad occhio nudo.

Le su esposte ricerche ci portano a considerare la somma importanza che i sali minerali, ed in particolar modo, quelli di cal-

cio, presentano per l'organizzazione fisico-chimica del protoplasma vivente, per lo svolgimento dei fenomeni vitali e per buona strutturazione dei denti.

#### RIASSUNTO

L'autore ha tenuto a dieta deficiente in sostanze minerali alcuni gruppi di ratti albinici, ed ha riscontrato, a seconda del tempo in cui vennero a morte, alterazioni più o meno profonde nella struttura dello smalto, della dentina e del cemento, che si presentavano scarsamente calcificati. Da parte della polpa e dell'organo dello smalto, negli incisivi si sono notate profonde alterazioni nella forma e nel volume, sia degli odontoblasti che degli ameloblasti.

In questi ultimi, negli animali morti più tardi, si sono avute degenerazioni idropiche, che hanno dato per risultato finale una ipoplasia dello smalto.

#### ZUSAMMENFASSUNG

Der Verfasser hat einige Gruppen von albinischen Ratten zu einer aus mineralischen Stoffen mangelhaften Dät unterworfen, und hat mehr oder weniger schwere Veränderungen, je nach der Zeit in welcher sie zu Tode kamen, in der Schmelz- Dentin- und Zement-Struktur, welche eine mangelhafte Verkalkung zeigten, festgestellt. Bei den Schneidezähne, zeigten Pulp und Schmelzorgan schwere Veränderungen in der Form und in der Umfang der Odontoblasten sowie der Ameloblasten; die letzten, bei den zuletzt verstorbenen Tieren, zeigten hydropische Ausartungen, die als schliessliche Ergebnis Schmelzhypoplasie ergaben.

