

Mix B72/28 22


Dott. EDOARDO GRANDI

LA RIPARAZIONE CHIRURGICO - PROTESICA DELLE DEFORMAZIONI MASCELLARI

Estratto dalla Rivista "LA STOMATOLOGIA ITALIANA,"



1941-XIX
NUOVE GRAFICHE S. A. - ROMA
VIA ADDA, 129-A



REPARTO STOMATOLOGICO DELL'OSPEDALE REGINA ELENA DI TRIESTE

LA RIPARAZIONE CHIRURGICO - PROTESICA DELLE DEFORMAZIONI MASCELLARI

TENENTE MEDICO GRANDI DOTT. EDOARDO

Le deformazioni mascellari possono ripetersi la loro origine da fattori filogenetici e ontogenetici non solo, ma anche da traumi all'atto del parto, in quanto il forcipe può esercitare una pressione più o meno accentuata sulle ossa facciali già di per sé tenere. (GASPARINI). Qualche autore ha voluto riferire tali deformazioni a speciali posizioni del feto nell'alvo materno. DE VECCHIS ritiene p. e. che per le nascite premature i bambini sieno predisposti alle malocclusioni. Processi infiammatori o traumi di altra natura saranno in grado di influire sinistramente sullo sviluppo dei mascellari, arrestandoli nella loro forma e grandezza. Non vogliamo accennare che di sfuggita alle cause endogene ed esogene. La correzione delle deformazioni mascellari, che vanno ben separate da quelle dentali e alveolari, può essere tentata per via ortodontica, per via chirurgica o per mezzo della protesi. Dipenderà dai diversi fattori il modo di procedere e la via da scegliere come la migliore: età, costituzione, posizione economica, sociale ecc.

Desidero portare al vaglio della critica due casi di deformità mascellari, che sono diverse non per la loro insorgenza, ma per il criterio clinico, che ci ha guidato nella loro valutazione e nella loro terapia. Si tratta in entrambi i casi di un progenismo modico in uno gravissimo nell'altro e che richiesero differente trattamento terapeutico.

Come tesi generale dobbiamo osservare, che il progenismo nelle sue differenti forme cliniche è curabile ortodonticamente fino a tanto che si può agire sulla dentatura decidua. Il KORKHAUS lo divide in tre gruppi: 1) il morso costrittivo con morso neutrale dei molari (der progene Zwangsbiss mit Neutralbiss der Molaren); 2) il morso costrittivo progenico con deviazione nei mascellari (der progene Zwangsbiss mit Abweichungen im Ober und Unterkiefer); 3) il progenismo con accrescimento in avanti della mandibola senza morso costrittivo (die Progenie mit Wachstumsvorsprung des Unterkiefers ohne Zwangsbiss). Questi tre gruppi sono accessibili più o meno tutti ad un trattamento or-

todontico, se eseguito sulla dentatura decidua, mentre nelle anomalie spiccate del secondo e terzo gruppo nella dentatura permanente le difficoltà sono notevolissime, nel terzo addirittura insuperabili, sicchè si richiede per loro un intervento chirurgico ortopedico. Il tentare una cura ortodontica per questi due ultimi gruppi potrebbe significare la rovina, lo scardinamento degli elementi dentari permanenti.

Dobbiamo distinguere un progenismo vero da uno falso o apparente. In quest'ultimo la causa è da ricercarsi in un mancato sviluppo della mascella specialmente nei casi di cheilo-gnatoschisi, con deformazione e riduzione dell'osso incisivo, nei casi di mordex apertus; anche la mancanza degli incisivi laterali, la infraocclusione dei canini, la estrazione anticipata dei primi molari possono essere altrettanti fattori, che permettono, favoriscono, promuovono un arresto di sviluppo della mascella in confronto alla mandibola. I traumi in tenera età, con eventuale asportazione di denti anteriori, di parti di alveolo, con perdita di sostanza in genere, costituiscono altrettanti capi d'accusa per l'insorgenza di un progenismo spurio. Le vegetazioni adenoidi, portano ad un restringimento delle vie respiratorie, costringono il soggetto ad una respirazione boccale, possono così influire sullo sviluppo scheletrico delle ossa facciali, anzitutto sulla mascella. Ricorrendo in questi casi ad un trattamento ortodontico, portando i denti anteriori superiori in avanti in modo da far sormontare quelli inferiori, non si esercita sul progenismo alcuna influenza, perchè la base apicale dei superiori resterà sempre troppo corta, vale a dire l'alveolo della regione apicale non arriverà a svilupparsi, a fornire nuovo materiale osseo di apposizione, per cui la terapia avrà poca probabilità di successo. Da non dimenticare che il progenismo con ciò e ad onta di ciò permane. Vale dunque la regola che in casi di progenismo vero o di progenismo spurio con mancato o deficiente sviluppo della mascella, la terapia d'adozione è la chirurgica. La applicazione di cappe metalliche, di mento-

nieri, di dispositivi atti a spostare all'indietro la mandibola, ben raramente raggiungono lo scopo in età dopo i 15 anni. Essi hanno solo il valore di un peso finanziario a cui si assoggetta la famiglia del piccolo paziente e costituiscono inoltre per il professionista una delusione, perchè alla distanza di qualche tempo la recidiva farà capolino o una paradentosi si stabilirà nella bocca.

Le correzioni chirurgiche della mandibola deformata sono più favorevoli e più svariate di quanto lo possano essere quelle per la mascella. Seppure a prima vista si possa ammettere, che la struttura anatomica di questa sia meno difficile ad aggredire per l'osso poco compatto a confronto della mandibola, questa invece offre maggiori possibilità di asettica, potendosi avvicinarla senza ledere la mucosa, ottenendo così una guarigione per primam. Ma c'è ancora un fattore clinico che la distingue e cioè la larga libertà di movimento autoplastico, atto a sostituire perdite di sostanza in seguito a traumi o ad interventi demolitori, cosa questa da escludersi per la mascella.

La cura del progenismo corre su due piani paralleli, l'uno ortodontico, l'altro chirurgo ortopedico. La prima può trovare applicazione, come si è detto, soltanto in soggetti giovani, la seconda in tutte le età. Come misure profilattiche bisogna tener presente, che per la cura chirurgica sono dettate delle norme, alle quali non possiamo sottrarci, senza incorrere nel pericolo di compromettere il nostro intervento. Così dovranno essere evitate complicazioni che potrebbero insorgere in seguito ad infezioni della ferita, ad emorragie, a lesioni dei nervi e dei vasi, deputati alla vitalità e nutrizione dei denti e dell'osso, della faccia e della parotide. La ferita stessa sulla faccia dovrà essere fatta in luogo possibilmente meno visibile, avere proporzioni minime, essere lineare per poter venir suturata convenientemente, non si devono strappare le parti molli, specialmente la muscolatura, infine si dovrà passare alla fissazione dei monconi in giusta posizione, in una posizione cioè già studiata prima dell'intervento e per la quale gli apparecchi sieno stati preparati e applicati in bocca, sicchè non resti poi che bloccare il paziente in attesa della formazione del callo. E' ovvio, che esatte radiografie debbano aver fissato e determinato la larghezza dei rami, l'altezza loro, quella dell'angolo, la lunghezza del corpo mandibolare, la posizione dei denti prima e dopo, ricavata dai modelli in gesso.

Se vogliamo ora entrare in merito ai metodi chirurgo ortopedici, che mirano ad eliminare il progenismo, dovremo distinguere quelli che aggrediscono la mandibola nel suo ramo orizzontale, nell'angolo, nel ramo ascendente e nell'articolazione.

Sembra dalla letteratura, che il progenismo sia stato operato la prima volta in America da HULLIHAN fin dal 1849 con l'escissione di un cuneo osseo da entrambi i rami orizzontali e con successivo spostamento all'indietro dell'arco mandibolare mobilizzato. ANGLE assieme ad un chirurgo intervenne in due altri casi nel 1897, ma mentre uno era riuscito ottimamente, l'altro invece fu un insuccesso perchè l'osso si necrotizzò del tutto, causa una sutura metallica, che evidentemente suppurò. Veniamo così al nostro secolo, irradiato da luce ben più fulgida nel campo chirurgico ed assistiamo ad una serie di autori e di interventi che in nobile gara si affaticano per arrivare alla meta nel modo migliore. Così il chirurgo viennese EISELSBERG ed il collega FICHLER aggrediscono il corpo mandibolare a scalino, per impedire al moncone distale di sollevarsi; fu evitato da loro rigorosamente l'apertura del cavo orale. Successo ottimo. Però il sacrificio di alcuni denti non ha favorito il metodo, che è stato sostituito da altri più adatti e più semplici ERNST pratica la resezione bilaterale trapezoidale del corpo mandibolare, o quella del ramo ascendente. KRUEGER usa il metodo pure di escissione trapezoidale o a cuneo, ma invece di adoperare la sega di Gigli, procede incidendo la cute dall'esterno, penetrando sotto il periostio senza mai ledere la mucosa e praticando a mezzo di un forte scalpello la sezione dell'osso; sutura della cute e del periostio, blocco successivo ed immediato. WASSMUND, CAVINA ed altri sono favorevoli ad una escissione di segmento osseo nei casi in cui il ramo orizzontale sia molto lungo. In questi casi però, dato che bisogna creare lo spazio per aggredire la mandibola, è necessario passare ad una o più estrazioni; s'imporrà pertanto una assoluta asettica, onde non infettare i paradenti vicini alla sezione. Questa deve essere condotta in posizioni studiate sul modello in gesso; può darsi talvolta il caso, che si debba sacrificare ancora qualche dente e ridurre così in modo sensibile la forza di masticazione oppure ancorarsi su denti scelti per il blocco, che danno affidamento scarso di resistenza e stabilità. Questi sono gli svantaggi che il metodo offre, senza accennare o insistere sulle possibilità di ledere la muco-

sa, e offrire con ciò il fianco all'infezione, come pure produrre con la compressione al momento del blocco delle fibre dell'alveolare inferiore il loro schiacciamento con relativi dolori postumi.

Se vogliamo ora considerare i casi, nei quali l'angolo mandibolare sia molto accentuato in senso ottuso e con ciò aumentato il difetto estetico e funzionale del progenismo, ricorderemo, che sono stati istituiti dei metodi i quali culminano più o meno tutti nell'esecuzione di un taglio cutaneo, che permetta di progredire fino all'angolo, nell'escissione di un cuneo a triangolo, nello spostamento all'indietro del moncone maggiore e nel blocco immediato.

Resta infine da accennare ai metodi che eliminano il progenismo operando sul ramo ascendente sia sul processo condiloideo, sia sul ramo stesso. Gli AA. francesi con DUFORMENTEL sono propensi all'asportazione di entrambi i capitelli; conviene però notare, che non sempre il risultato cosmetico è raggiunto. Si può fra altro averare, che col tempo si stabilisca un mordex apertus per la caduta lenta, ma progressiva del mento in basso e all'indietro, fatto questo che aggrava maggiormente la disgnazia del paziente. Invece la sezione del ramo praticata fra la incisura semilunare e il foro mandibolare con successivo spostamento all'indietro e relativo blocco è il metodo ideale, che oggi è largamente usato dalla scuola tedesca ed italiana (BRUHN, LINDEMANN, KOSTECKA, PALAZZI) e al quale siamo ricorsi anche noi nel correggere il progenismo del nostro soggetto.

Passò ora a descrivere il mio caso. Pole-sello Carlo, d'anni 17, studente; dai dati anamnestici risulta, che ebbe un'infanzia travagliata da malattie infettive. Infatti ebbe morbillo, scarlattina, varicella e a nove anni tifo. Poi si riebbe e grazie alle cure famigliari, andò man mano rinforzando il suo organismo sì da poter frequentare la scuola e avviarsi alla pubertà con una costituzione migliorata. E' figlio unico; il padre è morto di polmonite ed era affetto da progenismo spiccato; la madre è vivente e sana. All'esame nosologico nulla si trova di anormale; scheletro sviluppato; altezza 1,70, muscolatura floscia; è poco sportivo, tuttavia è suo vivo desiderio prestare servizio nell'arma aeronautica, come volontario. Prima di essere inviato al corpo, desidera veder corretta la sua disgnazia e pertanto ricorre all'opera dello specialista. Dall'esame dei modelli risulta trattarsi di un progenismo notevole, che dà al viso una espressione particolare a queste anomalie. Vengono eseguite delle radiografie, studiato il piano di intervento perchè di

cure ortodontiche non è il caso di parlare, sia per l'età troppo avanzata del soggetto, sia per la mancanza di mezzi finanziari, sia infine per il bisogno urgente di andar sotto le armi. Si segue il metodo KOSTECKA-PALAZZI, come il più semplice, più comodo e vantaggioso. Si apprestano pertanto gli apparecchi di fissazione, applicando sui molari gli anelli di ancoraggio, muniti di tubetti attraverso i quali devono passare gli archi da fissarsi ai mascellari a mezzo legature metalliche. Il paziente, la vigilia di Pasqua, viene accolto nel reparto stomatologico, subisce tutti gli esami clinici necessari per sincerarsi sullo stato di salute e due giorni dopo viene operato. Anestesia locale e troncure. Lo intervento vien fatto prima a destra quindi subito dopo a sinistra, viene sopportato ottimamente. Solo dopo la resezione colla sega di Gigli a sinistra nel momento in cui la mandibola è sezionata bilateralmente e sta per cadere all'indietro, vengono somministrate poche gocce di cloruro d'etile per narcosi. In tal modo si può fissare subito il mascellare inferiore contro il superiore bloccandolo. Quando il paziente pochi minuti dopo si sveglia, si trova già bloccato e nella impossibilità di divaricare le mascelle. Il decorso operativo è stato ideale. Mai una linea di alterazione; la nutrizione è liquida e vien somministrata con una cannucchia di vetro, alla quale egli presto si abitua. Dopo tre giorni egli lascia l'ospedale e dopo otto si presenta per togliere le suture. Sensibilità perfetta d'ambo i lati; dopo quattro settimane si tagliano i fili metallici onde permettere un controllo radiografico. Questo ci assicura del buon esito dell'operazione e dà la possibilità ai muscoli di distendersi e ai mascellari di muoversi liberamente; poi per altre due settimane viene ripreso il blocco rigido, sostituito per un ulteriore mese da quello mobile a trazione elastica. Le figure 1 e 2 ci mostrano lo stato prima e dopo la cura.

La tecnica operatoria è semplice. Preparato il paziente, sotto rigorosa asettica, si entra dietro l'orecchio, sotto il lobulo, con lo strumento ideato da BRUHN-LINDEMANN e che noi abbiamo modificato nel senso di una maggior curvatura e di una impugnatura più breve. Taglio della cute di un centimetro, scollamento dei tessuti molli, penetrazione dell'istrumento in profondità, fuoriuscita dello stesso attraverso la guancia; al momento della perforazione, si pratica anche su questa un taglio lineare di mezzo centimetro e si prepara così alla punta la via d'uscita senza che vengano lesi muscoli o nervi; l'istrumento porta un capo della sega di Gigli, che viene subito staccata e poi esso prende la

via del ritorno. Ai due capi della sega si applicano quindi i dispositivi per le mani e con movimenti lenti, ma decisi, si sega l'osso all'altezza fra incisura e foro mandibolare. Dopo l'intervento si suturano le piccole ferite con seta nera paraffinata che dopo otto giorni viene rimossa. Le possibilità di



FIG. 1.

ledere il fascio nervoso vascolare o qualche ramo del facciale sono da escludersi, quando si sia esattamente controllato al radiogramma e fissato sulla cute il punto di uscita dell'ago. Qualche autore ha fatto presente che il moncone distale può venir attratto sia in alto per l'azione del temporale, sia medialmente per quella del pterigoideo mediale. Effettivamente è così. Anche nel nostro caso il frammento distale ha subito una deviazione verso l'alto, ma ciò ha poca importanza pratica ai fini della guarigione, quando il periostio è incolume e può produrre sostanza ossea per il callo. In realtà la guarigione si è avuta dopo circa otto settimane ed è stata perfetta. Qualche ritocco fu dovuto fare sulle cuspidi dei denti; il nostro paziente aveva perduto tre molari e due premolari per precedenti estrazioni e quindi lo ingranaggio dentario aveva dovuto essere leggermente corretto per ottenere un buon combaciamento. Utilissimo sarebbe stato fornirlo anche di qualche elemento in sostituzione di quelli perduti, ma il tempo mancava, perchè egli doveva presentarsi al servizio militare.

Qualche autore ha fatto presente la possibilità di una recidiva dopo un simile inter-

vento chirurgico. Questa sarebbe da attribuire a cause meccaniche e funzionali. Non c'è dubbio che la lingua può avere sulla mandibola, così raccorciata, una certa influenza; non sono state fatte delle ricerche ancora sul potere dinamico della muscolatura linguale; in tutti i casi esso è notevole e va preso in seria considerazione. La lingua costretta nel nuovo spazio ristretto cerca con forza di spingere l'arco dentario anteriore verso l'avanti e nei soggetti giovani può anche riuscire a vincere l'ostacolo, qualora non siano state prese misure di un giusto combaciamento. Inoltre la muscolatura degli elevatori, che ha subito una nuova direzione collo spostamento all'indietro della mandibola e cioè dorsalmente, può influire colle componenti delle sue forze a tirare il frammento maggiore verso l'avanti. Ciò accadrà più facilmente nei casi di pazienti mancanti completamente dei molari e costretti a mangiare coi soli denti anteriori. Ma a queste condizioni meccaniche e funzionali si possono aggiungere anche quelle genetiche. Infatti il concetto di progenismo è puramente clinico e va inteso nel senso che i denti anteriori inferiori di fronte a quelli superiori sono più sporgenti. Però dalle ricerche scientifiche de-



FIG. 2.

gli ultimi anni noi sappiamo, che il prognatismo dei denti inferiori è solamente un sintomo, che è proprio a quadri nosologici ortodontici di genesi la più disparata. Vedi il progenismo apparente nel mancato sviluppo della mascella, l'arresto di questa per subite

estrazioni, riduzione di volume per traumi, morso costrittivo progenico, ereditarietà (gli Absburgo), spostamento progenico per la posizione ventrale della testa nel sonno, per difficoltà di respirazione a seguito di vegetazioni adenoidee, lussazioni inveterate della mandibola, turbe endocrine (acromegalia) ecc. ecc. Si sarà tentati così ad ammettere e a temere una recidiva, quando anche dopo l'intervento chirurgico, permangono le cause che hanno contribuito alla genesi del progenismo stesso.

Qualunque possa essere il metodo che si segue nella rimozione chirurgica del progenismo, sia intra o extraorale, lo stomatologo dovrà sempre tener presente le norme da seguire per la fissazione dei frammenti, ispirandosi a quei concetti di stomatotecnica, che per l'esperienza ormai acquisita, diano affidamento di successo. Dopo il blocco tenuto per parecchie settimane, si dovrà ricorrere alla trazione elastica e se il bisogno lo richiedesse, anche ad un piano inclinato di vulcanite, che poggiando su denti inferiori anteriori, tenga quelli superiori in costante posizione sopravvanzata rispetto ai primi. Il piano inclinato applicato per parecchi mesi farà sì che venga evitata una recidiva, che, superfluo il dirlo, sarebbe evenienza quanto mai spiacevole per il sanitario e più per il paziente. Da qualche autore è stata raccomandata una mentoniera fissata al cranio. Ne esistono diversi tipi; non tutti però si adattano a portarla; ad ogni modo in soggetti pazienti e arrendevoli la mentoniera può costituire un mezzo profilattico di grande utilità e praticità. Può esser portata anche solo di notte.

Abbiamo già detto, che la scuola francese preferisce aggredire, nella cura del progenismo, l'articolazione, mentre quella tedesca preferisce l'intervento para-articolare. Ci sono però dei casi singoli, in cui il primo metodo è più indicato del secondo e sono proprio quelli, nei quali si è andata sviluppando nell'articolazione una artropatia deformante. La gravità dei casi va da semplice scricchiolio e digrignamento a dolorabilità e difficoltà di movimento articolare, senza avere un reperto radiologico positivo. Per aggredire l'articolazione però sono necessari tagli visibili a meno non si segua il metodo di BOCKENHEIMER, modificato da AXHAUSEN, mentre nel classico metodo BRUHN-LINDEMANN, che abbiamo potuto apprendere direttamente nella clinica di Duesseldorf per stomatolosi, non residua cicatrice cutanea alcuna, ciò che ha un valore non indifferente. Mi piace riferire un caso particolarmente interessante, pubblicato da AXHAUSEN, perchè mostra come si possano

superare certe impreviste difficoltà, che alle volte si parano davanti e sembrano costituire un ostacolo decisivo all'intervento chirurgico. Si trattava di correggere un progenismo in un soggetto relativamente giovane, con mancanza totale dei denti inferiori. Onde poter fissare i frammenti dopo la osteotomia, fu applicata una protesi totale e questa fu fissata alla mandibola con quattro suture metalliche. Furono praticati quattro fori sull'osso e fatti passare altrettanti fili metallici in attesa che si fosse formato il callo. L'intervento fu coronato da pieno successo.

Anche all'importanza del radiogramma abbiamo già accennato di sfuggita. Il controllo radiologico prima e dopo la cura e a distanza di qualche mese è una norma che va rispettata e seguita. Solo così ci potremo render conto delle condizioni fisiologiche dei nostri operati.



FIG. 3.

Ma non sempre il progenismo è suscettibile di correzione chirurgica; si possono dare dei casi, ai quali abbiamo più sopra accennato, dove la causa è da ricercarsi non nello spostamento in avanti della mandibola o nel suo esagerato sviluppo, ma risiede nella mascella, la quale ha subito deviazioni dalla norma e dalla forma primitiva. E poiché anche noi abbiamo avuto la fortuna di seguire un caso particolarmente interessante del genere, abbiamo creduto opportuno riportarlo. Esso sta a dimostrare, che la protesi è un ausilio potente, indispensabile e che senza di essa non si potrebbero neppure lontanamente raggiungere obiettivi terapeutici atti a trarre i nostri pazienti da situazioni imbarazzanti, delicatissime e alle volte decisive per la salute loro, senza parlare del lato sociale, che può anche considerarsi di massima importanza.

Si tratta di un ragazzo di 14 anni, che si presenta accompagnato dalla madre, per veder corretto il suo aspetto, compromesso da una subita operazione chirurgica. La madre infatti racconta, che il figlio nacque con doppio labbro leporino e palatoschisi e che fu

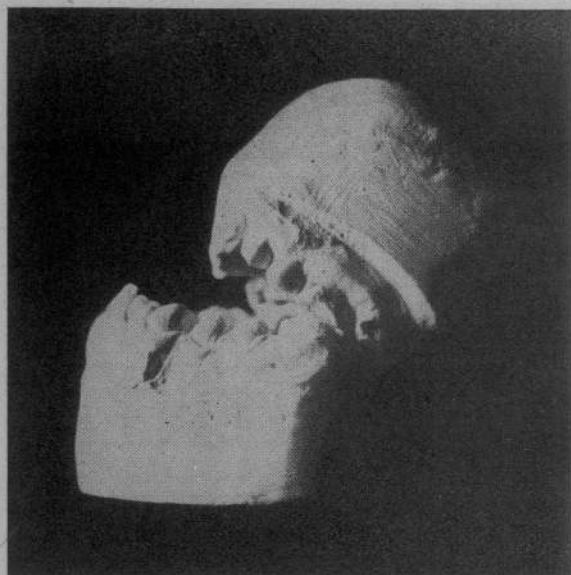

FIG. 4.

operato all'età di quattro anni da un chirurgo generico. Senonchè in seguito a questo intervento ne era residua una grande difficoltà di parola e della masticazione, perchè i due mascellari non articolavano fra loro. La fig. 3 rappresenta il bimbo poche settimane dopo la nascita. Ad un'attenta anamnesi si rileva, che il bimbo ebbe a soffrire morbillo e scarlattina nei primi anni della sua travagliata infanzia, ma che poi si riebbe e dopo l'operazione crebbe in modo normale e soddisfacente. All'esame si trova una ferita sul labbro guarita relativamente bene, dato il grave perturbamento anatomo-patologico che il fanciullo presentava. Mancano i quattro incisivi e manca soprattutto la parte alveolare dell'osso incisivo. La fig. 4 ci mostra il combaciamento dei denti, dal quale si può intuire la grave disgnazia dei due mascellari fra loro. Solo i due ultimi molari articolano. La fig. 5 dimostra la posizione dei canini e dei premolari, ma essendo stata fatta un'assunzione di fronte, non risulta affatto così marcata la distanza delle due arcate fra loro, come invece è visibile nella figura precedente. Sono evidenti dunque i sintomi di una grave dismorfosi e giustificato il desi-

derio ma anche il bisogno di un qualsiasi intervento, che valga a togliere il ragazzo, fatto ormai grandicello da una situazione penosa tanto dal lato estetico che da quello funzionale. Nella mascella sono presenti due molari, due premolari ed il canino a destra, uguale situazione a sinistra. Una correzione della mandibola è da escludersi per via chirurgica; troppo grande è la distanza fra i bordi anteriori dei mascellari; una resezione mandibolare con spostamento all'indietro del moncone centrale, come abbiamo eseguito nel primo caso, non avrebbe avuto che un esito cosmetico molto relativo, nullo dal lato funzionale. Non rimaneva quindi che ricorrere all'ausilio della protesi. Presa l'impronta delle due arcate, fu studiato il piano di procedura. Per evitare il logorio dei denti molari, sui quali avrebbero dovuto scorrere i ganci, abbiamo pensato di coprire con semplici corone due molari a sinistra, un molare ed un premolare a destra, come quelli che davano affidamento di maggior resistenza. Su queste corone poi scorrevano altre quattro vulcanizzate nella protesi a mezzo di larghi ancoraggi di filo metallico; tutto il dispositivo protesico fornito di denti deborda-

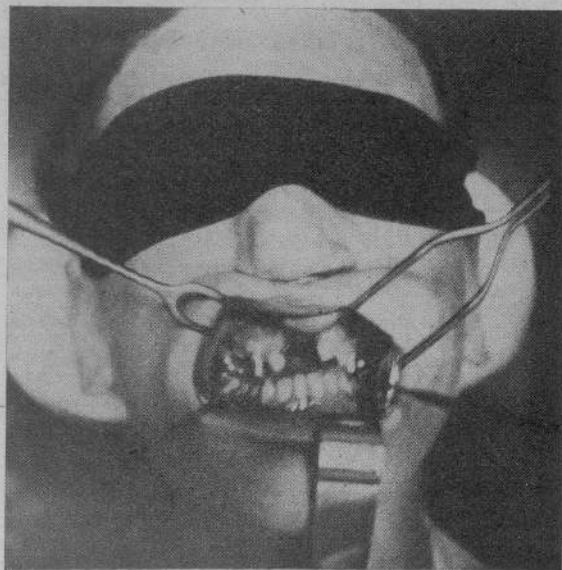


FIG. 5.

va anteriormente e lateralmente in modo da sovrastare a tutti i denti propri del paziente, che in tal guisa venivano a sparire alla vista lasciando solo la visuale perfetta di una protesi completamente ancorata con quattro corone a telescopio. L'esito estetico e funzio-

nale è stato soddisfacentissimo. Le fig. 6 e 7 testimoniano della bontà del lavoro.

Nel caso in parola si trattava dunque di un doppio labbro leporino con protrusione del tubercolo mediano, che il chirurgo aveva creduto opportuno di demolire nella sua parte ossea con lo scopo di facilitare la riunione dei monconi laterali del labbro. Procedimento questo oggi del tutto abbandonato, perchè troppo mutilante e che porta, come nel caso nostro, a gravi turbe cosmetiche e funzionali.

Per concludere la nostra breve fatica diremo, che il progenismo, sia vero, che spurio, dà all'individuo un aspetto che lo altera nella sua fisionomia, nelle sue funzioni fisiologiche e spesso anche sociali. La impossibilità di chiusura delle labbra, che alle volte lo accompagna, favorisce la respirazione boccale e la lingua che si proietta sempre più in avanti e si ingrossa, impedisce la normale dizione e la formazione dei suoni. La chiusura difettosa dei denti, il loro mancato combaciamento, limitato spesso ai soli denti posteriori, rende pure la questione dello sminzamento dei cibi problematica, con ciò è evidentemente turbata anche l'azione digerente. Per tutti questi motivi l'individuo progenico è esposto ad una notevole quantità di turbe fisiologiche e psichiche, perchè anche da questo punto di vista esso è minorato, esposto com'è agli sguardi curiosi e non sempre benigni del prossimo. Appare

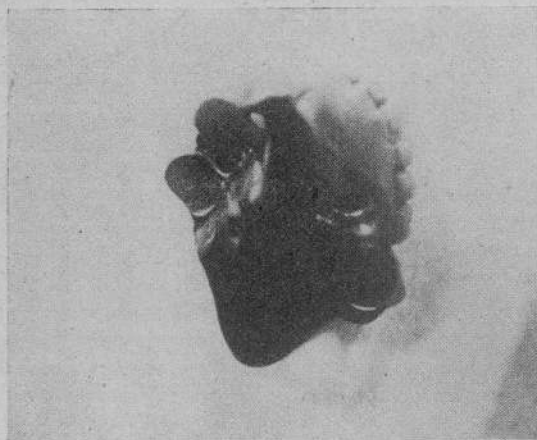


FIG. 6.

pertanto giustificato ogni intervento sia esso chirurgico o protesico, onde liberare il soggetto da simile infermità. Nei giorni che volgono, in cui la chirurgia estetica del viso asurge a valore di apostolato presso i gloriosi che espongono con fierezza e senza sacri-

ficio la parte più nobile della persona all'offesa del nemico, può sembrare un pleonismo parlare di cosmesi pura, sia pure con intendimenti funzionali. Ma ogni essere umano, come dice giustamente il SANVENERO, quasi per originario divino diritto, sente l'istin-

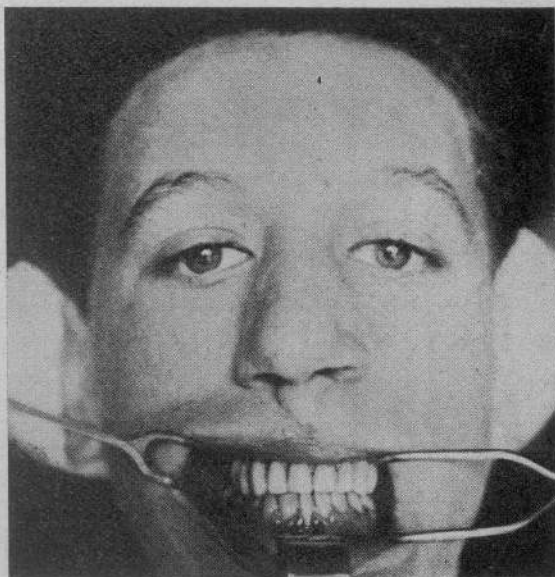

FIG. 7.

tivo orgoglio di mostrarsi con umano aspetto. Ed io che ho assistito ai veri miracoli compiuti dai miei Maestri nella scuola di Bologna ed alla gioia commossa di tante persone beneficate dall'abilità artistica delle loro mani, debbo concludere che è nostro dovere, in ogni tempo, liberare i pazienti colpiti da deformità dei mascellari e del viso dalla loro tara penosa. Tanto più che il chirurgo estetico, nella maggior parte dei casi, compiendo la sua opera d'arte quasi divina per reintegrare una forma, umanizza il suo genio per ripristinare anche una funzione.

RIASSUNTO

L'A. espone due casi di grave progenismo, in uno dei quali fu possibile ricorrere all'intervento chirurgico ortopedico secondo il metodo Kostecka-Palazzi, nell'altro invece si dovette ricorrere alla protesi. Espone i criteri clinici che lo hanno guidato nella terapia e nella valutazione diagnostica.

ZUSAMMENFASSUNG

Verfasser beschreibt zwei Fälle schwerer Progenie, in einem deren chirurgisch orthopädisch nach Kostecka-Palazzi vorgegangen wurde; der zweite wurde prothetisch versorgt. Es werden dabei die Gründe erörtert, welche zur Therapie und Diagnose geführt haben.

343933

