

MISC. B/72/41
AT

Dott. LUIGI RUSCONI

RICOSTRUZIONE PROTESICA IN UN CASO DI NECROSI TOTALE DELLA MANDIBOLA

Estratto dalla Rivista "LA STOMATOLOGIA ITALIANA,"



1941-XIX

NUOVE GRAFICHE S. A. - ROMA
VIA ADDA 129-A

CLINICA ODONTOIATRICA DELLA R. UNIVERSITÀ DI PARMA
DIRETTORE INC.: PROF. G. MACCAFERRI

RICOSTRUZIONE PROTESICA IN UN CASO DI NECROSI TOTALE DELLA MANDIBOLA

Dot. LUIGI RUSCONI

Aiuto volontario

Il caso, oggetto della presente nota, fu operato dal Prof. MACCAFERRI tre anni fa per necrosi totale della mandibola da grave osteite odontogena di quest'osso.

Si tratta di una donna di 59 anni, tale M. Maria che fu ricoverata d'urgenza in reparto con febbre alta, delirio e grave stato di intossicazione generale.

La paziente accusava forte dolore ai denti dell'arcata inferiore senza precisarne la localizzazione, trisma pressochè totale e notevole gonfiore diffuso a tutta la regione sopraioidea e alle guancie.

Dopo una quindicina di giorni di permanenza in reparto, durante i quali le furono applicati di continuo impiastri sulla regione ammalata e tutti quei sussidi terapeutici atti a combattere il notevole stato di prostrazione generale la paziente incominciò a migliorare. Si formarono infatti due raccolte purulente ai lati della regione sopraioidea in prossimità degli angoli della mandibola, che vennero incise e dalle quali fuoriuscì notevole quantità di pus fetido che continuò a sgorgare per più di un mese senza peraltro accennare a diminuire.

Contemporaneamente tutti i denti dell'arcata inferiore incominciarono a tentennare e dai festoni gengivali e dagli spazi interdentali ampiamente scollati, fuoriusciva pus in tale abbondanza da indurre la paziente a una continua detersione del fastidioso secreto.

Anche lo stato generale ebbe tendenza a migliorare, diminuì alquanto la febbre, ritornò l'appetito completamente perduto ma permase una tumefazione diffusa a tutte le parti molli perimandibolari che si presentavano talmente infiltrate da deformare tutto il volto.

In corrispondenza delle incisioni eseguite si stabilirono due seni fistolosi secernenti grande quantità di pus.

Una radiografia eseguita a tre mesi dall'inizio della malattia dimostrò all'evidenza che tutto il tessuto osseo mandibolare era caduto in preda alla necrosi.

Si fece diagnosi di *osteite diffusa settica della mandibola* con necrosi totale di questo osso e, data la estensione del processo di mortificazione ossea e tenuto conto dello stato generale della paziente che, come si è detto, era alquanto migliorato, si pensò di attendere che tutta o parte della mandibola necrosata si eliminasse spontaneamente. Ma trascorsi due mesi, ricomparvero la febbre, l'anoressia e tutti quei disturbi generali legati allo stato settico dell'affezione da far giudicare necessario, per non dire inderogabile, la opportunità di demolire.




FIG. 1.

Si decise dunque per l'intervento che fu praticato dal Prof. MACCAFERRI a cinque mesi dall'inizio della malattia in tre tempi onde evitare alla paziente così debilitata, un trauma operatorio estremamente grave quale è la asportazione della mandibola in toto

e soprattutto per impedire che, rimanendo le parti molli prive di sostegno, si determinasse la caduta all'indietro della lingua con le note conseguenze.

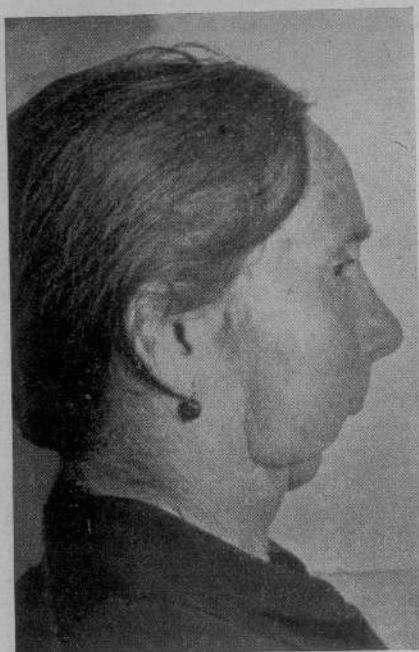

FIG. 2.

Senza dilungarmi nella descrizione minuta degli interventi eseguiti, dirò che in un primo tempo ed in anestesia locale, fu rimosso tutto il corpo della mandibola per via orale e che in due tempi successivi, praticati alla distanza di quindici giorni l'uno dall'altro, vennero estirpati per via esterna e in narcosi, i due rami.

La paziente sopportò bene tutti gli interventi e in breve tempo giunse a guarigione con la cessazione di ogni fatto flogistico.

Dalle fotografie qui unite (Fig. 1 e 2) eseguite due anni dopo, si possono vedere i postumi del radicale intervento ed è caratteristico l'aspetto che ha assunto il viso della paziente privato di tutto l'arco mandibolare.

Varie circostanze non ci permisero di applicare, dopo la rimozione dei segmenti ossei necrosati, una protesi immediata la quale esplica un'azione molto favorevole sui processi osteogenetici del periostio non solo ma mantenendo distese le parti molli può anche influire sulla forma della mandibola neoformata.

Pur tuttavia da un esame radiografico eseguito recentemente (Fig. 3) si può vedere come il periostio non sia rimasto del tutto inattivo e come si sia neoformata tutta la parte anteriore del corpo della mandibola.

Dopo questo tentativo di ricostruzione naturale non si ebbe ulteriore sviluppo di tessuto osseo sì che la funzione della masticazione rimase pressochè abolita riuscendo la paziente ad effettuare soltanto piccoli movimenti di escursione e di abbassamento del moncone osseo rigenerato e ciò in virtù di un certo grado di ipertrofia verificatasi nei muscoli del pavimento della bocca e specialmente a carico del platisma.

La vasta perdita di sostanza richiedeva una riparazione ed era logico pensare che il metodo più adatto sarebbe stato quello chirurgico: la restaurazione cioè dello scheletro mandibolare per mezzo di trapiantazioni ossee.

In un caso consimile il CASSANELLO (1) ha ricostruito e con ottimo risultato, l'intero arco mandibolare con trapianti autogeni liberi prelevati dalla tibia, in una donna alla quale aveva rimosso tutta la mandibola per osteosarcoma. Ma qui si trattava di una paziente ancora in giovane età, avendo essa 39 anni. Come abbiamo detto, la nostra ammalata ne contava 59 e sarebbe stato a nostro avviso,

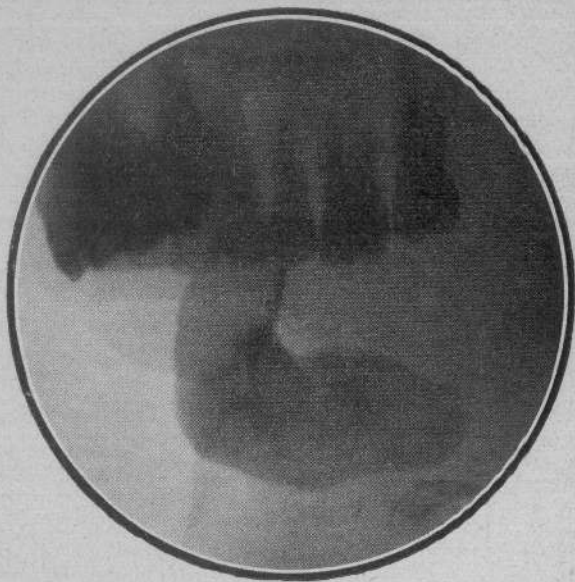


FIG. 3.

troppo azzardato intraprendere una nuova serie di interventi operativi in un soggetto in cui e la grave affezione sopportata e la conseguente mutilazione subita avevano già prodotto una notevole ripercussione sulla psiche. Pertanto si cercò di ripristinare la perduta funzione masticatoria ricorrendo a un apparecchio di protesi che produsse i suoi benefici effetti.

(1) CASSANELLO R.: *Restaurazione della mandibola con trapianti osteo-periosteali tibiali*. « Archivio Italiano di Chirurgia », vol. XVIII, 1927, pag. 90.

Più di qualsiasi descrizione valgano le fotografie qui riprodotte (Figg. 4, 5 e 6) a dare un'idea del progetto protesico intrapreso e della sua applicazione.

La base in caucciù dell'apparecchio poggia sul moncone osseo neoformato, corrispondente alla porzione mentale del corpo

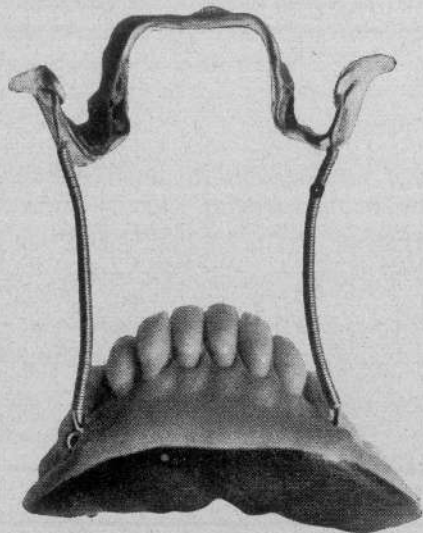


FIG. 4.

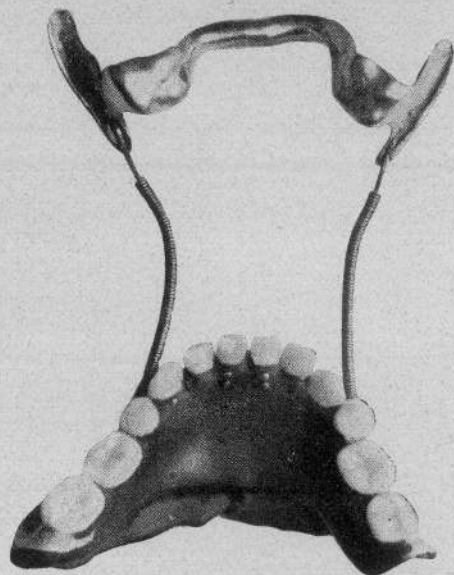


FIG. 5.

della mandibola e viene saldamente tenuta in posto da due molle che sono agganciate a due staffe di acciaio inossidabile unite fra di loro da un arco palatino. Le due staffe si incastrano ai secondi premolari dell'arcata superiore conferendo all'apparecchio ottima stabilità.

La protesi viene applicata con facilità dalla stessa paziente, è bene sopportata e la

funzione masticatoria si compie agevolmente perchè essendosi stabilito fra i muscoli masticatori e l'apparecchio sostenuto dalle molle un ottimo equilibrio, si effettuano movimenti abbastanza ampi di abbassamento ed inalzamento che rendono possibile la masticazione delle sostanze molli introdotte nella bocca (Fig. 7 e 8).

Se si dà una scorsa alla letteratura che riguarda le osteiti delle mascelle si può con-

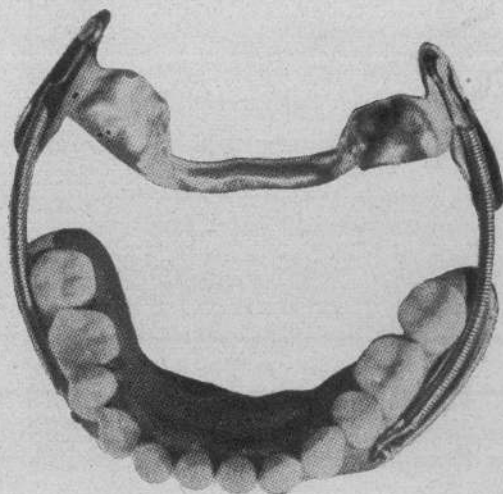


FIG. 6.

statare che tutti gli AA. sono concordi nel dare a queste affezioni un indirizzo terapeutico conservativo (cura aspettante) che si basa sulla utilizzazione dell'attività rigenerativa del periostio che, come si sa, nella mandibola è molto spiccata. Fra di noi l'ARLOTTA (2 e 3) si fa giustamente sostenitore di questo metodo che anche la nostra scuola ha sempre seguito con risultati veramente brillanti. Molto interessanti sono a questo proposito, due casi di necrosi estesa della mandibola illustrati da questo Autore. L'uno riguardava un uomo colpito da necrosi fosforica al quale era stato asportato tutto il corpo della mandibola, l'altro una giovane donna affetta da osteite totale odontogena della mandibola alla quale fu rimosso tutto l'osso per via orale con conservazione del periostio e dei condili. In ambedue fu applicato, immediatamente dopo l'intervento, un apparecchio di

(2) ARLOTTA A. e SAMARELLI V.: *Necrosi fosforica del corpo della mandibola e resezione totale per via orale. Protesi immediata e rigenerazione periostale dell'osso resecato*. « La Stomatologia », vol. XII, novembre 1913, pag. 49.

(3) ARLOTTA A.: *Sulle osteiti dei mascellari*. (Comunicazione al I Congresso Internaz. di Stom., Budapest, settembre 1931). « Archivium Chirurgiae Oris », vol. I, 1930, pag. 470.

protesi riproducendo scrupolosamente l'osso asportato e in ambedue l'Autore ottenne la rigenerazione completa dell'osso ed una cosmesi facciale perfettamente uguale a quella precedente alla malattia.

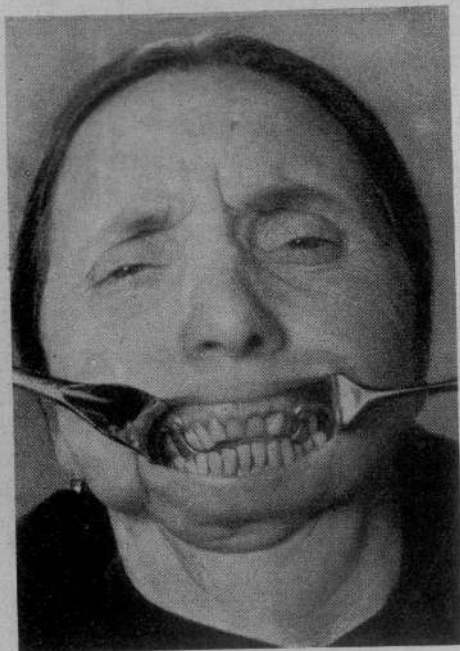


FIG. 7.

Nel presente caso, mentre in un primo tempo ci eravamo prefissi di seguire questa concezione terapeutica, non fu poi possibile attuarla per le ragioni cui abbiamo accennato.

« In circostanze come queste, dice il RAZZABONI (4), l'attardarsi troppo in una terapia conservatrice può significare esporre il malato a gravissimi rischi, per l'istituirsi di una setticemia cronica, con prevalenza tuttavia per i fatti tossici, e che non può essere altrimenti dominata che attraverso il sacrificio dell'osso divenuto oramai preda globale della sepsi ».

Del resto l'ARLOTTA stesso confessa che « esiste purtroppo qualche raro caso in cui la virulenza del processo settico è tale che alla distruzione del tessuto osseo si accompagna quella del periostio, casi in cui il trattamento conservativo non raggiunge lo scopo, in cui nulla quindi si può sperare dalla vis naturale di riparazione ».

La spiegazione della parziale rigenerazione ossea da noi ottenuta, per quanto si abbia avuto la massima cura nel conservare il periostio, si può pertanto ricercare sia nella

(4) RAZZABONI G.: *Trattato di prognostica chirurgica*. Licinio Cappelli, Editore, Bologna 1933-XVI.

virulenza del processo settico che in una minore potenza rigenerativa del periostio stesso dovuta alla età della paziente. Il fatto poi di non avere interposto fra i tessuti molli un apparecchio che si opponesse al loro accartocciamento non può avere influito sulla neoformazione dell'osso perchè si sarebbe dovuto ottenere almeno un rudimento di mandibola.

A tale proposito ricorderò il caso di osteite acutissima trattato dal VORSCHÜTZ (5) con la asportazione completa ed immediata di tutto l'osso: il risultato fu buono e l'Autore ottenne la rigenerazione di una nuova piccola mandibola non ostante che si limitasse ad introdurre nel solco periostale residuante un semplice rotolo di garza.

Abbiamo creduto meritevole della pubblicazione questo nostro caso clinico:

- 1) perchè ci è sembrato non comune l'evoluzione e l'esito di questa forma di osteite;
- 2) perchè dimostra che nella cura delle osteiti mascellari il chirurgo deve essere oltremodo eclettico evitando un troppo rigido schematismo;

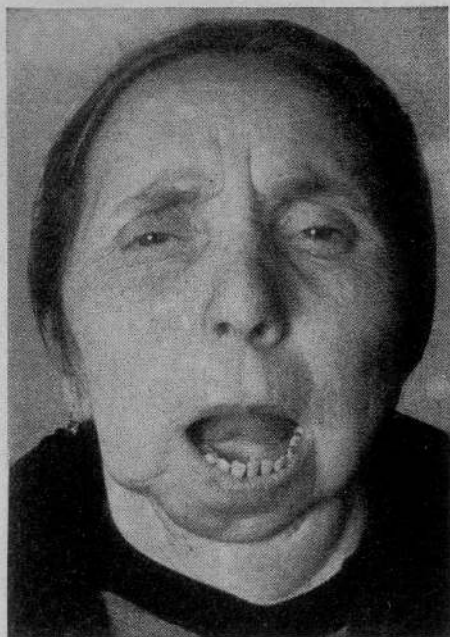

FIG. 8.

- 3) perchè conferma ancora una volta che quando la chirurgia riparatrice per molteplici cause è inapplicabile, la protesi artificiale compensa e sopperisce con mezzi di applicazione relativamente facili ed esteticamente soddisfacenti.

(5) VORSCHÜTZ: *Discussione sulla comunicazione Lindemann al Congresso dei chirurghi del medio Reno e della Westfalia*. « Zentralbl. f. Chir. », 1921.

