


Mb B-71/53. n. 11


VINCENZO MONALDI

L'aspirazione endocavitaria nelle sue
attuali direttive pratiche




ESTRATTO DA "MEDICINA E BIOLOGIA" - VOL. I

Esemplare fuori commercio per
la distribuzione agli effetti di
legge.







VINCENZO MONALDI

L'aspirazione endocavitaria nelle sue
attuali direttive pratiche

ESTRATTO DA "MEDICINA E BIOLOGIA" - VOL. I

PROF. VINCENZO MONALDI

VICE DIRETTORE

L'ASPIRAZIONE ENDOCAVITARIA
NELLE SUE ATTUALI DIRETTIVE PRATICHE

SULL'ASPIRAZIONE endocavitaria sono apparse in poco più di tre anni oltre centottanta pubblicazioni, tra cui una monografia di Schuberth è un'esposizione generale (Monaldi) sugli « *Ergebnisse der inneren Medizin und Kinderheilkunde* » (Bd. 62).

L'argomento inoltre è stato oggetto di una relazione al recente Congresso Tedesco della Tubercolosi (Baden-Baden, ottobre 1941) ed è stato presentato e discusso nel gennaio del corrente anno alla « *Berliner Medizinische Gesellschaft* ».

Tra le pubblicazioni del nostro Istituto è da segnalare in particolare quella del nostro Maestro E. Morelli, che ai primordi del metodo si assunse la grave responsabilità di presentarlo al mondo degli studiosi, e quelle dei nostri diretti collaboratori Bottari, Babolini, Panà, Mesiti, Canova, Baffoni, Zirilli, Ferretti, Chiodi, Gemmi, Rocchio e De Ascentiis, che con il loro contributo di ricerche e di applicazioni pratiche hanno agevolato e reso più proficuo il nostro lavoro. Ricordiamo anche tra le pubblicazioni italiane quelle di Sisti, Guglielmetti e Sossi e più particolarmente quella di E. Maragliano che volle seguire da vicino i nostri primi tentativi. Tra gli stranieri meritano particolare menzione, per aver trattato l'argomento sotto molteplici punti di vista, i lavori di Schuberth e dei suoi collaboratori, di Brunner, di Burnand e Francken e di Berblinger e di Wolf in Svizzera; di Dumarest, Brette, Germain, Laval, Viala Chadourne, Badouin, Rolland e Tsoutis in Francia; di Grass,

Ulrici, Kremer, Lemberger, Graf, Weber, Dorn, Sartorius in Germania; di Kiss Lajos, di Kovats Ferenc e Hogyan in Ungheria; di Korec in Slovacchia; di Daniello, Bumbacescu e Stoichita in Romania; di Partearroyo, Argemi e Abellò in Spagna; di Tapia in Portogallo; di Kupka e collaboratori e di Davidson negli Stati Uniti d'America; di Durval Amorin, Foglio, Filippini, Cabreyos-Quinones, Jimenez nelle Americhe Latine. Inoltre in quasi tutte le Nazioni civili il metodo è stato presentato nella letteratura medica e variamente applicato. Si sono per tal modo accumulate numerose osservazioni generali, sono stati condotti rilievi radiografici e stratigrafici e indagini di laboratorio, sono stati costruiti strumentari per l'intervento e sistemi aspiranti per la condotta del trattamento, sono stati comunicati numerosissimi dati clinici sui risultati immediati e lontani e sulle possibili complicazioni, sono stati vagliati non pochi reperti anatomo-patologici, sono state date direttive per l'applicazione pratica, non sono mancate le discussioni sulle basi dottrinarie e sul meccanismo d'azione.

Una disamina analitica del vasto materiale consegnato in letteratura costituirebbe un lavoro non indifferente e forse non ancora utile, perchè molti dei più complessi aspetti del problema non si presentano ancora sufficientemente definiti. Questa trattazione pertanto verrà limitata al rilievo di alcuni elementi di carattere essenzialmente pratico e documentario, attraverso i quali sarà possibile precisare lo stato attuale del metodo e intravederne lo sviluppo nell'avvenire terapeutico della tubercolosi polmonare. A tal fine ci si avvarrà delle osservazioni e dei risultati ottenuti nei settecento casi trattati o in trattamento nell'Istituto Carlo Forlanini.

I.

Il problema di ordine tecnico può considerarsi risolto nei suoi aspetti principali.

I primi interventi furono eseguiti con il timore di *incidenti operatori e di complicazioni conseguenti all'apertura della caverna*. In realtà tali timori sono risultati pressochè infondati. Nei primi cento casi noi avemmo a lamentare un'embolia mortale da intervento e un'altra

embolia, pur essa mortale, verificatasi durante le manovre di reimmissione della sonda che era fuoriuscita spontaneamente prima della completa elisione della caverna. Susseguentemente, tenendo conto delle riprese del procedimento e delle applicazioni in più caverne di uno stesso soggetto, sono stati eseguiti circa mille interventi e sono state praticate non meno di duemila sostituzioni di sonda; solo una volta si ebbe un fenomeno embolico transitorio e a completa risoluzione.

Anche le emorragie da intervento, che per altro nella nostra casistica non avevano mai dato luogo a vere e gravi complicazioni, sono divenute assai più rare e di entità quasi trascurabile a seguito dell'eliminazione della puntura di prova con ago.

Le emorragie durante il procedimento sono state oggetto di trattazione particolare da parte di Bottari e di Mesiti e Chiodi. Le piccole perdite di sangue e lo stillicidio sanguinolento, manifestantesi con secrezione lievemente emorragica e con escreato rossastro, derivano in genere da inadeguata posizione della sonda o da aspirazione troppo intensa o troppo protratta; opportuni accorgimenti tecnici sono sufficienti al loro trattamento. Emorragie più importanti sotto forma di vere emottisi o di emissione di sangue attraverso la sonda sono rare e ricorrono più facilmente in soggetti già precedentemente emottoici recidivanti. Possono quasi sempre essere frenate sostituendo la sonda aspirante con un'altra portante all'estremità un palloncino di gomma sottile elastica che, sovradisteso con insufflazione di aria, si adatta alle pareti della caverna determinando un'emostasi compressiva diretta. Tale procedimento permette dopo qualche tempo la ripresa del trattamento aspirativo.

Gli inquinamenti secondari del tragitto solo eccezionalmente rivestono notevole importanza. Qualche volta è sufficiente la sostituzione della sonda con altra sterile: più spesso la complicità viene dominata con eliminazione della sonda e sospensione temporanea del trattamento. In qualche caso, quando il tragitto ha un decorso obliquo dall'alto al basso con sbocco nella parte più declive della caverna, l'inquinamento è mantenuto dal continuo passaggio del materiale patologico; può essere allora conveniente agire con un'aspirazione intensa e prolungata: il rimpicciolimento dello spazio cavitario interrompe i rapporti diretti con il tragitto operatorio che,

venendo a perdere la sorgente di inquinamento, si deterge spontaneamente.

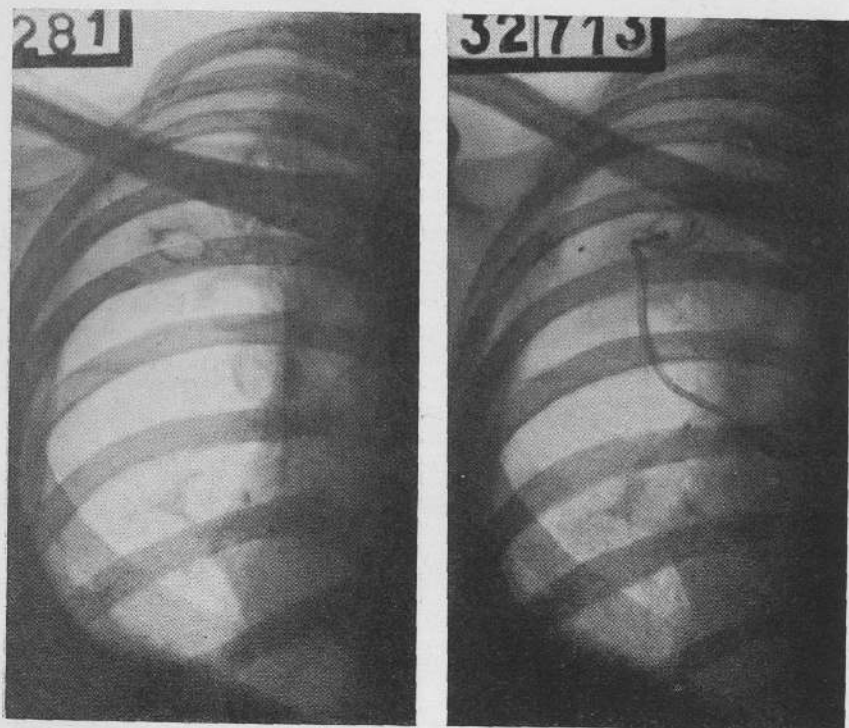
Un elemento di tecnica che ha largamente richiamato l'attenzione dei vari osservatori è il *sistema aspirante*. Allo scopo di renderne semplice e pratico l'uso sono stati proposti sistemi ad aspirazione continua ad elettricità o ad acqua e anche apparecchi portatili, in genere muniti di regolatore di pressione. Io non nego che tali sistemi siano di più facile applicazione; però è mia opinione che essi più facilmente divengono traumatizzanti. Un'aspirazione continua ed eguale agisce come una ventosa che si applica alle pareti della caverna turbando l'equilibrio biologico dei tessuti e facilitando fenomeni emorragici e di essudazione. Tali considerazioni, avvalorate da rilievi condotti sul materiale clinico dell'Istituto, ci fanno riservare l'uso delle pompe aspiranti a casi particolari di caverne relativamente rigide o dove esiste difficoltà di creare in seno allo spazio cavitario un'effettiva depressione a causa di vie bronchiali di grosso calibro. E in tali circostanze viene controllata più attentamente la tolleranza individuale, vengono effettuati rigorosi controlli manometrici, l'aspirazione viene resa più discontinua, e appena avviato il processo di riduzione della caverna, si torna all'uso del sistema comune.

Questo è costituito da due bottiglie Mariotte poste a dislivello con le quali l'aspirazione si determina per caduta di acqua. Si realizza così una depressione ineguale e sempre discontinua il cui grado viene facilmente regolato nei singoli individui e nei vari periodi della cura aumentando o diminuendo il dislivello delle due bottiglie. Ad evitare i possibili danni di un'aspirazione troppo prolungata si esegue il procedimento con una serie di riprese e di interruzioni; il periodo giornaliero complessivo di effettivo trattamento si aggira a seconda delle condizioni fra le 4 e le 12 ore. L'inconveniente maggiore del sistema delle due bottiglie è costituito dalla necessità per il paziente o per il personale infermieristico del riempimento o della sostituzione della bottiglia superiore appena l'acqua è defluita in quella inferiore. In questi ultimi tempi tale inconveniente sembra esser stato superato con l'adozione di un meccanismo che permette la sostituzione automatica delle bottiglie. Tale sistema è stato

presentato da Rossel nella « Schweizerische Medizinische Wochenschrift », n. 4, 1942.

L'ASPIRAZIONE
ENDOCAVITARIA
ECC.

Un aspetto pratico dell'aspirazione endocavitaria concerne la possibilità di intervento nelle caverne di piccole dimensioni. Ritenendosi nei primi tempi che fossero solo aggredibili le grandi caverne,



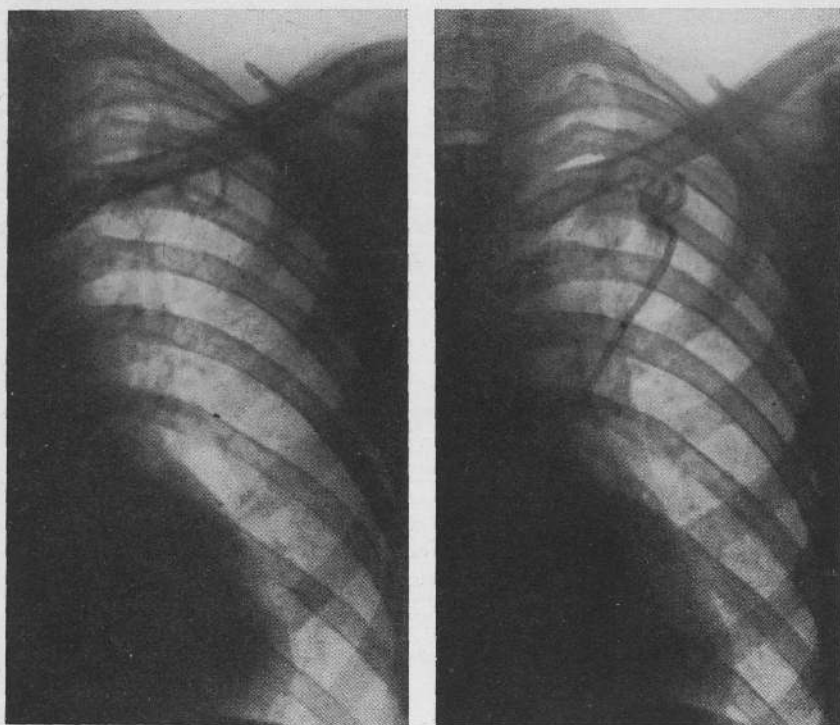
1

2

Fig. 1. - P. BENIGNA - 1° Piccolissima caverna sottoclaveare destra situata a cm. 8-10 dalla parete posteriore in soggetto già trattato con toracoplastica antero-laterale superiore - 2° L'intervento è stato eseguito a mano libera senza puntura esploratrice con tre quarti n. 2.

sembrava verificarsi la quasi assurda situazione che non potessero avvantaggiarsi del metodo le piccole escavazioni nelle quali evidentemente potevano attendersi risultati più pronti e più completi.

E. Morelli per primo fissò l'attenzione su questo lato pratico e, nell'intento di contribuire alla più vasta realizzazione del procedimento, ideò e fece costruire un apparecchio, il « centralizzatore Morelli » che permette l'introduzione del tre quarti direttamente e senza alcuna deviazione nella caverna dapprima repertata radiologicamente e con puntura di prova.



1

2

Fig. 2. - M. ANGELO - 1° Piccola caverna sottoclaveare sinistra situata a cm. 7 dalla parete posteriore - 2° Intervento diretto con tre quarti n. 2.

Susseguentemente Dorn e Cadeddu, ciascuno con proprio indirizzo, hanno costruito un particolare strumentario la cui caratteristica fondamentale è di poter introdurre il tre quarti sulla guida dell'ago che è servito per la puntura esploratrice.

Noi, avendo di proposito abbandonato la puntura di prova perchè responsabile di frequenti emorragie, non abbiamo ritenuto opportuna l'adozione dei predetti strumentari, che per altro possono essere utili nelle prime applicazioni, e preferiamo l'uso a mano libera del noto trequarti di Bottari e Babolini. L'esperienza ci ha dimostrato che con il trequarti numero 2, il cui calibro corri-

*L'ASPIRAZIONE
ENDOCAVITA-
RIA ECC.*

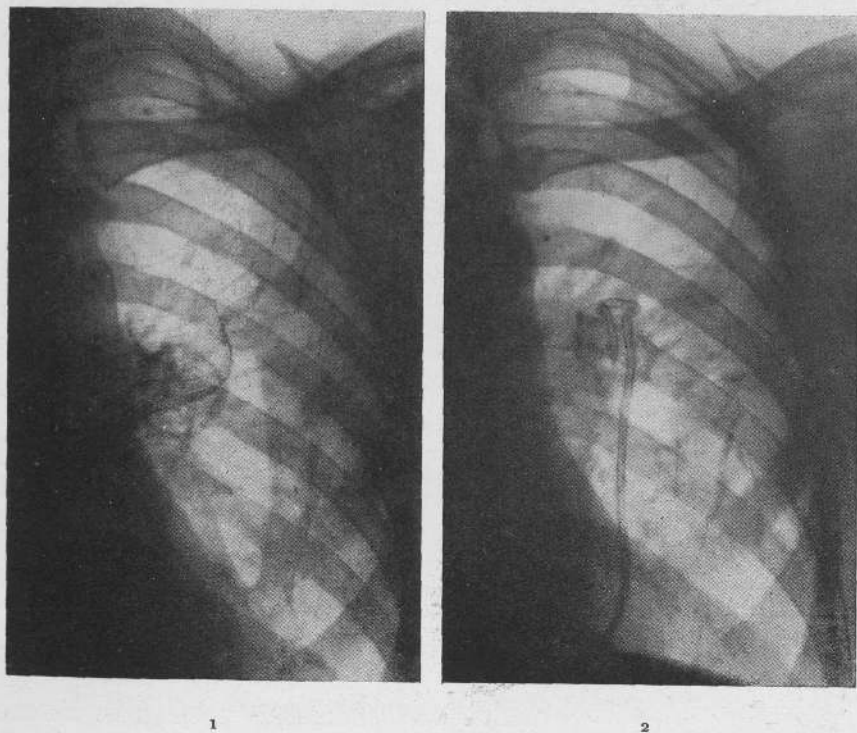
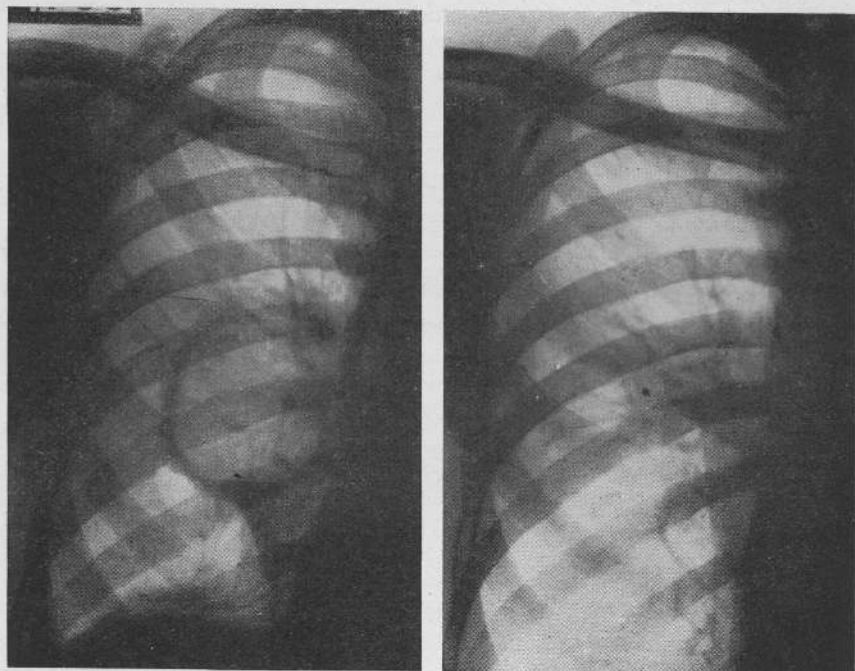


Fig. 3. — C. GINO — 1° Caverna iustailare sinistra a cm. 5-7 dalla parete posteriore —
2° L'intervento con trequarti n. 2 è stato eseguito per via posteriore.

sponde a una sonda Nélaton n. 9, è possibile senza inconvenienti raggiungere caverne di piccolissime dimensioni anche se ubicate in pieno parenchima polmonare (figg. 1 e 2).

La pratica ha semplificato anche il trattamento delle caverne della metà inferiore del polmone situate a ridosso del mediastino. Gli

esami stratigrafici hanno messo in evidenza che tali caverne sono pressochè tutte addossate alla parete posteriore; è da questa via pertanto che possono essere aggredite con facilità e senza pericoli.



1

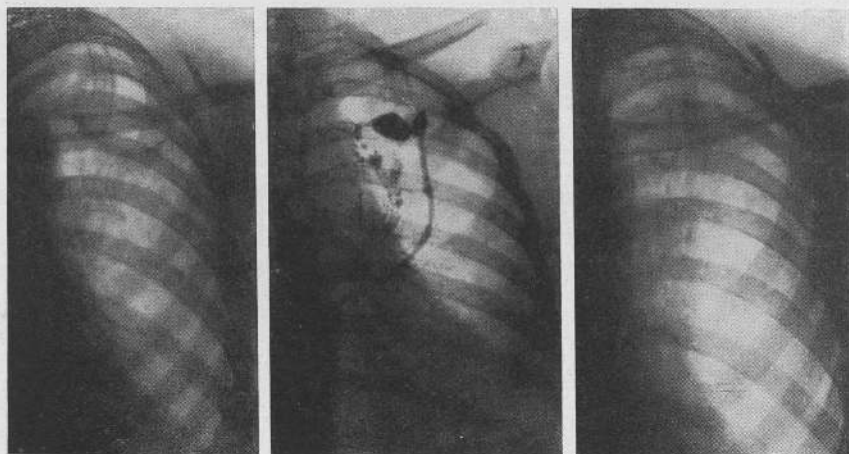
2

Fig. 4. - G. GELSOMINO - 1° Grossa caverna in mediotorace destro già trattata con frenicoexeresi - 2° L'ultimo residuo cavitario mantenuto da un grosso bronco aperto è stato trattato con sostanza tamponante e sclerosante nell'ottobre 1941 - Il radiogramma è di 5 mesi dopo. Non esiste alcuna immagine cavitaria: è visibile un piccolo blocco opaco.

Un problema più arduo ed enormemente più complesso è quello della chiusura definitiva delle vie bronchiali di drenaggio, che costituisce una condizione pressochè indispensabile per la fine del trattamento e per assicurare la stabilità dei risultati.

Le caverne con bronco inizialmente e permanentemente chiuso sono l'eccezione. Durante il trattamento l'obliterazione è possibile e di recente Berblinger ne ha data un'interessante dimostrazione anatomica: è raro tuttavia che si verifichi parallelamente alla riduzione e all'elisione dello spazio cavitario. Nella maggior parte dei casi, mentre questo si elimina, il bronco o i bronchi rimangono beanti, e per la loro chiusura definitiva sono spesso necessari mesi

*L'ASPIRAZIONE
ENDOCAVITARIA
ECC.*



1

2

3

Fig. 5. S. Maria - 1° Caverna infraclavicolare sinistra prima del trattamento - 2° Alla fine del trattamento persiste un piccolo residuo cavitario con bronco beante visualizzato con introduzione attraverso la sonda di olio iodato - 3° Il 2 giugno 1941 viene introdotta la sostanza tamponante e sclerosante. Sino a oggi, a nove mesi di distanza, non si è manifestata alcuna ripresa del processo cavitario; la sostanza persiste ed è visibile nel radiogramma come un blocco opaco.

e mesi e non mancano insuccessi anche quando l'aspirazione viene lungamente protratta. Io, come del resto molti altri autori, mi sono interessato con la collaborazione di Mesiti e Baffoni alla soluzione di quest'importante problema. Dopo una lunga serie di ricerche sperimentali abbiamo iniziato nel maggio 1941 l'applicazione pratica di un particolare procedimento che essenzialmente consiste nell'introduzione nel residuo cavitario di una sostanza a carattere

tamponante e sclerosante. Si è visto negli esperimenti che con l'andar del tempo tale sostanza può incapsularsi con tessuto connettivale. Nei quadri radiologici essa appare come un blocco di calcificazione (figg. 4 e 5).

Il procedimento della chiusura del bronco di drenaggio non è stato ancora comunicato nei suoi dettagli tecnici perchè le applicazioni sull'uomo sono di data troppo recente (la prima fu fatta nel maggio 1941) e perchè i risultati presentano ancora qualche discordanza. Tuttavia con ritocchi tecnici e con un rigoroso studio delle condizioni più idonee per una giusta applicazione si potrà probabilmente arrivare a una soluzione del problema. E ciò sarà di grande utilità perchè si semplificherà la condotta del procedimento, ne resterà notevolmente abbreviato il tempo di trattamento, e verrà meglio assicurata la stabilità dei risultati.

II.

Una domanda alla quale è ormai lecito rispondere è se dall'aspirazione endocavitaria è possibile attendersi la *guarigione definitiva delle caverne trattate*.

Su i benefici immediati non esistono discussioni: tutti gli osservatori sono infatti concordi nell'ammettere che l'elisione dello spazio cavitario, la detersione dai materiali patologici, la scomparsa dei bacilli, l'eliminazione della tosse e dell'escreato, la disintossicazione dell'organismo e la ripresa delle condizioni generali sono fatti di comune e facile costatazione. Il dubbio che ancora affiora qua e là nelle pubblicazioni dei vari autori riguarda la possibilità di ripresa del processo cavitario.

La *riapertura delle caverne* già venute ad elisione è indubbiamente possibile e io per primo ho richiamato l'attenzione su tale evenienza. Dalle molteplici osservazioni condotte in proposito se ne possono dedurre le cause più frequenti. La prima è rappresentata dall'avvicinamento meccanico delle pareti prima che ne sia stata raggiunta la totale e completa detersione. Questa condizione, dovuta probabilmente a persistenza di piccole quantità di sostanza necrotico-caseosa bacillifera immessa nello spessore della parete della caverna

o allo sbocco di vie bronchiali non interamente obliterate, può avverarsi anche indirettamente per la presenza di piccoli focolai ubicati nel territorio circostante alla caverna e che riprendono la loro evoluzione fisiogena durante o dopo il procedimento.

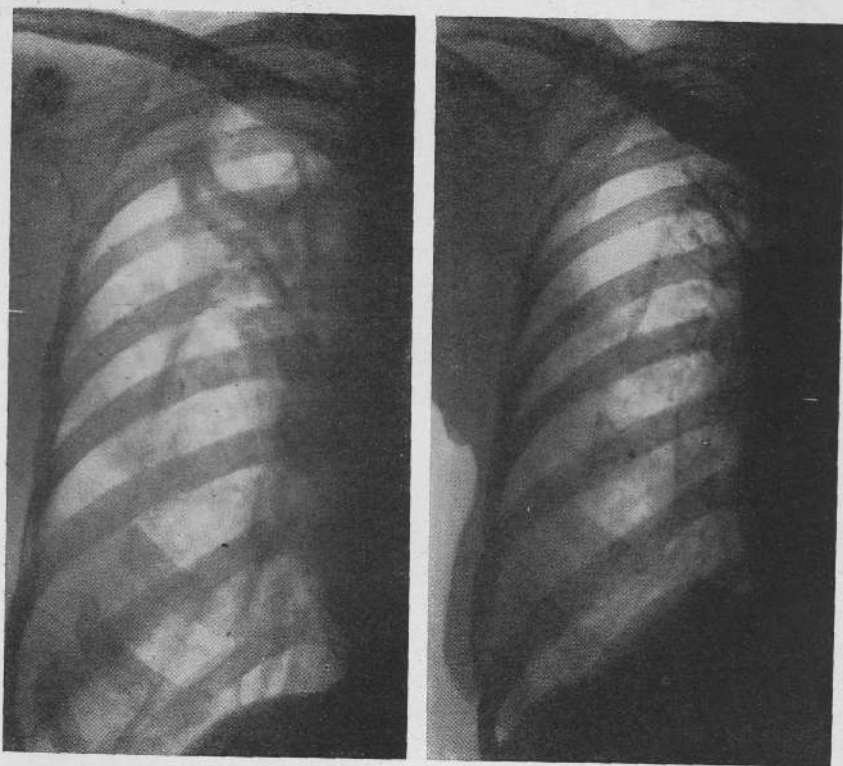
Una seconda è rappresentata dall'abbandono del trattamento prima che le pareti venute a mutuo contatto si siano saldate anatomicamente con tessuto cicatriziale.

Una terza è l'abbandono del trattamento con persistenza di vie bronchiali beanti. La riapertura dei bronchi può essere anche secondaria, verificarsi cioè dopo l'estrazione della sonda e ciò quando la loro chiusura era solo occasionale o funzionale senza obliterazione anatomica.

In rapporto alla diversità delle cause la ripresa del processo cavitario può avere manifestazioni locali e generali notevolmente differenti, andando dalla semplice espressione meccanica là dove era stato completo l'allontanamento del materiale patologico e degli agenti morbigeni, alla caverna isolata con ricostituzione del processo specifico se il territorio circostante era indenne mentre residuarono o si ebbero nuovi apporti morbigeni attraverso vie bronchiali lese e finalmente alle caverne in piena evoluzione là dove, oltre alle condizioni precedenti, persistevano focolai attivi nel territorio circostante.

Dalla disamina delle cause si deduce che nella maggior parte dei casi la riapertura delle caverne è dovuta a inadeguata condotta del procedimento. Non è qui possibile esporre il complesso delle direttive pratiche all'uopo necessarie; si vuol tuttavia sottolineare il fatto che troppo spesso si ritiene raggiunto il fine terapeutico quando non è più visibile al radiogramma lo spazio cavitario. Al contrario la riduzione volumetrica della caverna costituisce solo una tappa; per la guarigione altri elementi si debbono aggiungere che vanno dalla completa detersione delle pareti, alla chiusura del bronco di drenaggio, al ripristino dell'integrità anatomica e funzionale del parenchima circostante e allo sviluppo e alla stabilità del processo cicatriziale. Il periodo finale del trattamento costituisce un capitolo a sè che deve essere ben vagliato in ogni individuo nei suoi particolari e deve essere condotto con accorgimenti tecnici che in parte solo l'esperienza potrà suggerire.

Dall'esame delle modalità di ripresa e del successivo decorso del processo cavitario si trae la convinzione che la caverna che si ricostituisce presenta ordinariamente caratteristiche biologiche più



1

2

Fig. 6. - P. ANNUNZIATA - 1° Prima del procedimento aspirativo
2° 33 mesi dopo il trattamento.

attenuate: il ritmo evolutivo precedente è raro: eccezionale, almeno entro certi limiti di tempo, è un decorso fisiogeno con tendenza agli sconfinamenti. Tali favorevoli condizioni fanno sì che il suo trattamento diviene ancor più facile ricostituendo il procedimento aspirativo.

Queste considerazioni, basate su precisi rilievi pratici, portano a concludere che con il progressivo miglioramento della tecnica si avrà una cospicua limitazione dei casi di riapertura delle caverne; che questa in ogni modo non deve considerarsi come un vero insuccesso anche perchè, contrariamente a quanto suol verificarsi per i vari provvedimenti collassoterapici, è possibile e facile la ripresa del trattamento. Pertanto si tratta di un elemento che non diminuisce il significato terapeutico del metodo che, del resto, è largamente confermato dai numerosissimi casi nei quali può considerarsi acquisita la *persistenza dei benefici locali e generali*.

Il primo soggetto venuto a guarigione (P. Ada) ultimò il trattamento alla fine di agosto 1938. Era una donna portatrice di due voluminose caverne nel polmone sinistro già trattate con toracoplastica antero-laterale elastica. Lasciò l'Istituto il 28 agosto 1939 riprendendo subito le ordinarie occupazioni: si mantiene tuttora in pieno benessere.

Sarebbe impossibile esporre sia pure sommariamente la lunga serie di casi che hanno fatto seguito al primo: ma non sarà priva di interesse la presentazione di qualche esempio illustrativo.

P. ANNUNZIATA (fig. 6) di anni 35 - Primi segni clinici della malattia polmonare nel novembre 1937; nel marzo 1938 entrò in Istituto; nell'aprile di detto anno fu sottoposta a toracoplastica antero-laterale elastica. Residuò all'intervento una grossa escavazione infraclavare a spesso cercine (rad. 1). Il 13 gennaio 1939 fu sottoposta ad aspirazione endocavitaria: completò il trattamento il 19 aprile; il 28 maggio dello stesso anno 1939 lasciò l'Istituto. Riprese subito le ordinarie occupazioni di donna attendente ai lavori domestici. L'ultimo controllo (rad. 2) è del 7 marzo 1942. Sono decorsi quasi tre anni dal termine della cura: della caverna non si ha alcuna traccia.

B. FERDINANDO (fig. 7) di anni 25 - Primi segni clinici della malattia polmonare nel settembre 1935; nel dicembre dello stesso anno entra in un Sanatorio dove gli viene attuato un pneumotorace a sinistra; nel maggio del 1937 in altro Sanatorio viene eseguita frenicoexeresi sinistra, dopo la quale fu inviato in un Istituto di alta montagna. Nel dicembre 1938 entra al Carlo Forlanini presentando caverna infraclavare sinistra (rad. 1). Il 1° maggio 1939 inizia procedimento aspirativo che viene ultimato il 21 ottobre dello stesso anno. Il 18 dicembre 1939 lascia il Sanatorio. Riprende dopo breve tempo le proprie occupazioni come inserviente. È stato sempre bene. L'ultimo controllo è stato eseguito il 12 marzo 1942. Al radiogramma (rad. 2) non è più visibile la sede della precedente caverna. Il peso del corpo presenta rispetto a quello antecedente al trattamento un aumento di kg. 8.

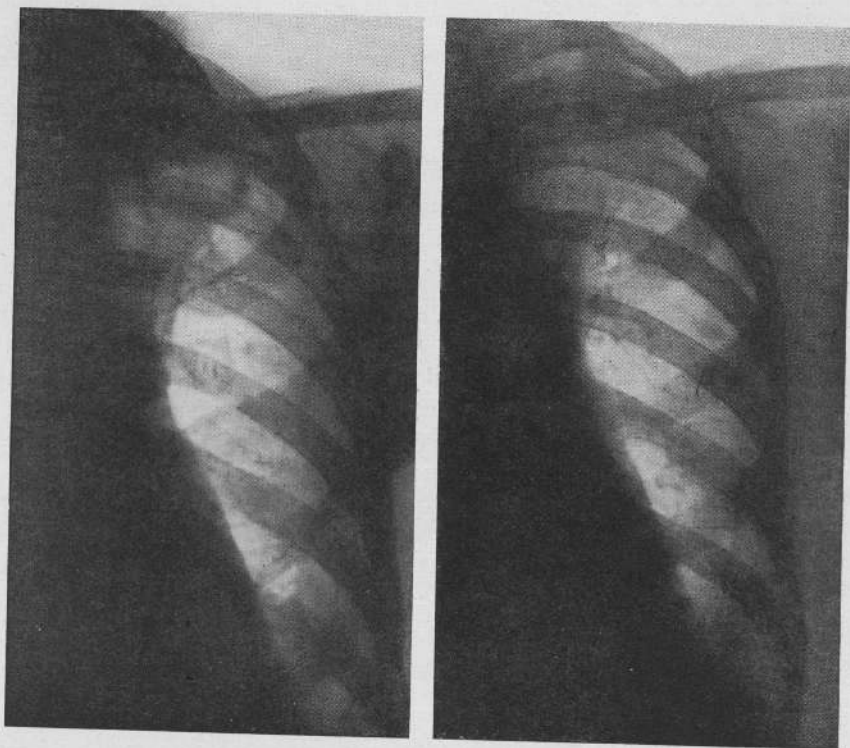


Fig. 7. - B. FERDINANDO - 1° Prima del procedimento aspirativo.
2° 29 mesi dopo il trattamento.

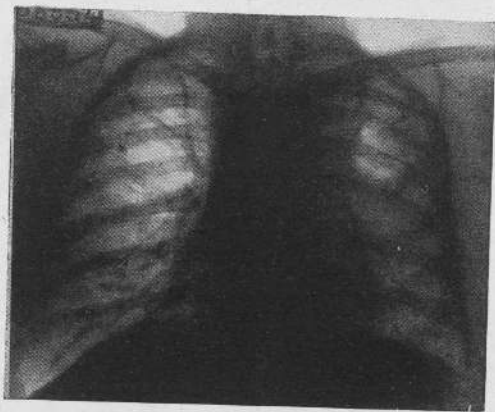


Fig. 8. - B. FERRUCCIO - Prima del procedimento aspirativo.

B. FERRUCCIO - (figg. 8-9) di anni 39 - Primi segni clinici della malattia polmonare nell'agosto 1938. Entra nell'Istituto Forlanini il 4 agosto 1939 presentando caverna sottoclaveare sinistra con cospicuo opacamento di tutto l'ambito polmonare (fig. 8). Il 25 settembre 1939 viene eseguito l'intervento di aspirazione endocavitaria. Il 5 dicembre 1939 il trattamento è ultimato. Il paziente lascia l'Istituto il 30 marzo 1940 e riprende

*L'ASPIRAZIONE
ENDOCAVITARIA
ECC.*

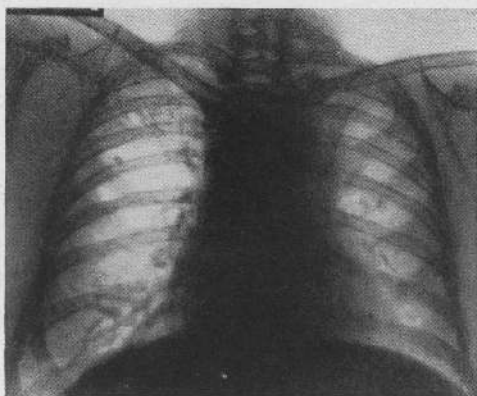


Fig. 9. - Lo stesso caso - 24 mesi dopo il trattamento.

subito dopo le proprie occupazioni di impiegato. L'ultimo controllo è del dicembre 1941. Il paziente gode di pieno benessere. Al radiogramma non esiste traccia della precedente caverna; tutto l'ambito polmonare ha recuperato una luminosità quasi eguale a quella del polmone opposto (fig. 9) (*).

Ad eccezione di tre o quattro casi dei quali per ragioni diverse non si hanno al momento ragguagli precisi, tutti i soggetti trattati con aspirazione endocavitaria vengono seguiti con controlli periodici nella massima parte presso il nostro Istituto, alcuni presso gli Ospedali Sanatoriali e altri presso i Dispensari. Per ognuno di questi vengono raccolte notizie sull'attività lavorativa, sul regime di vita, sullo stato della funzione respiratoria e più particolarmente vengono eseguiti esami radiografici e stratigrafici e indagini batteriologiche in alcuni anche sul contenuto gastrico. L'applicazione del

(*) Si vedano anche i casi di cui alle figure 12, 13, 14, 18, 19, 20, 21, 22, 23, 30, 31, 32, 38, 39, 44.

metodo è forse troppo recente per poter parlare di risultati definitivi; tuttavia gli elementi di cui si è in possesso danno la possibilità di ritenere che lo stato di guarigione può essere realmente raggiunto.

III.

Documentata la possibilità di ottenere con l'aspirazione endocavitaria risultati completi e definitivi, sorge allo studio il *problema delle indicazioni*. Una trattazione a carattere generale è stata fatta di recente alla « Berliner Medizinische Gesellschaft ». L'argomento è complesso e richiede ulteriori studi; per ora quindi l'esposizione verrà limitata a un'impostazione generica che, pur contemplando le basi teoriche, si atterrà strettamente agli insegnamenti derivati dall'esperienza dei casi trattati. Ne risulteranno alcune direttive che potranno considerarsi sufficientemente definite e altre che si iscriveranno nello sviluppo ulteriore del metodo.

Il primo quesito è di ordine essenzialmente meccanico e riguarda la possibilità di sostituire lo spazio cavitario con parenchima suscettibile di aereazione e di distensione concentrica.

Naturalmente il quesito si pone unicamente per le caverne di grandi dimensioni. L'applicazione del procedimento aspirativo in queste è basato sul concetto teorico che *nella formazione dello spazio cavitario, a lato dei fattori biologici che si risolvono in una perdita di sostanza, esistono fattori meccanici che si limitano a modificare l'aspetto morfologico e funzionale del parenchima circostante determinandone retrazione, minore aereazione o collabimento atelettasico.*

Sulla scorta di questo concetto saranno escluse dal procedimento le caverne cosiddette biologiche (le caverne da fusione di Morelli) nelle quali è stato imponente il fenomeno distruttivo o che sono ancora circondate da tessuto irreversibilmente alterato. Dove invece è dimostrabile una prevalente azione dei fattori meccanici l'entità dello spazio cavitario assume un valore secondario perchè l'elemento sostitutivo principale è costituito dal tessuto atelettasico attorniante che, anche dopo lungo tempo, può essere meccanicamente e funzionalmente recuperabile. Le direttive pratiche per rico-

struire almeno teoricamente le fasi evolutive delle caverne e la conseguente valutazione delle possibilità di elisione potranno forse derivare da un complesso di indagini che sono tuttora in corso (Monaldi, Mesiti ed altri).

*L'ASPIRAZIONE
ENDOCAVITARIA
ECC.*

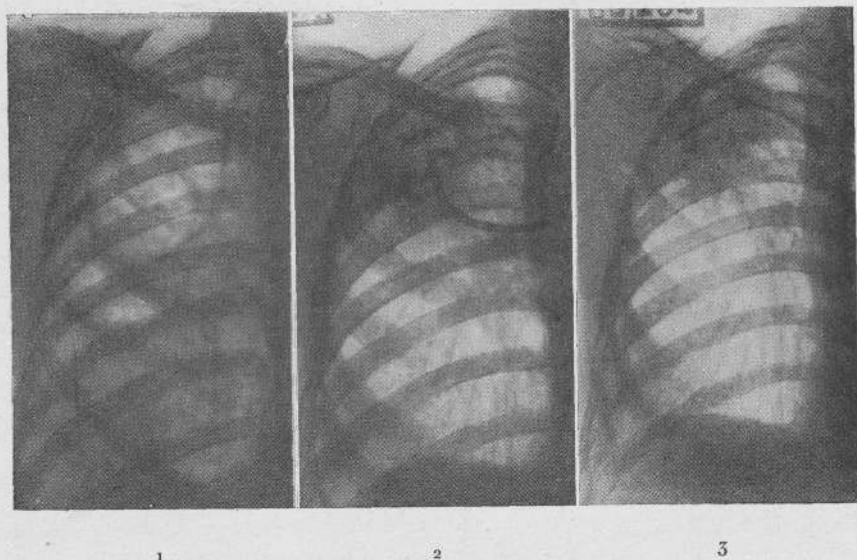


Fig. 10. — G. GUIDO — 1° Prima del procedimento aspirativo — 2° In corso di aspirazione — 3° Al termine del trattamento.

G. GUIDO (fig. 10) di anni 37 — Primi segni clinici della malattia nel luglio 1931. Ricoverato nel gennaio 1932 fece un primo periodo di vita sanatoriale sino al luglio 1933. Tornò in Sanatorio nel gennaio 1938; in detto anno fu istituito pneumotorace destro che condusse sino al marzo 1939; in questo periodo fu abbandonato perchè inefficace.

Nel luglio 1939, presentando un'enorme caverna nella metà superiore del polmone destro con altra piccola escavazione sottostante (rad. 1), fu istituita aspirazione endocavitaria. Al trattamento seguirono rapidamente l'elisione della caverna sottostante non trattata direttamente e una progressiva riduzione volumetrica della grossa escavazione superiore con parallelo rischiaramento della metà inferiore del polmone (rad. 2). Dopo circa otto mesi della caverna aspirata restava un piccolissimo residuo con ampie vie bronchiali beanti. Quest'ultima condizione impose la protrazione del trattamento. Circa tre mesi fa fu attuato il procedimento di chiusura artificiale dei bronchi. Del pre-

**L'ASPIRAZIONE
ENDOCAVITARIA
ECC.**

cedente quadro radiologico permane unicamente una discreta velatura circoscritta lateralmente in sottoclaveare (rad. 3). Il paziente gode di pieno benessere: da lungo tempo è abacillifero; il peso del corpo è aumentato di kg. 8.

M. MARIA (fig. 11) di anni 32 - Primi segni clinici della malattia polmonare nell'ottobre del 1937: ricoverata nel marzo del 1938 fu istituito pneumotorace destro che essendo risultato inefficace e complicato da versamento pleurico fu presto abbandonato. Il 15 novembre 1940 fu attuata frenicoexeresi destra. Entrò nell'Istituto Forlanini il

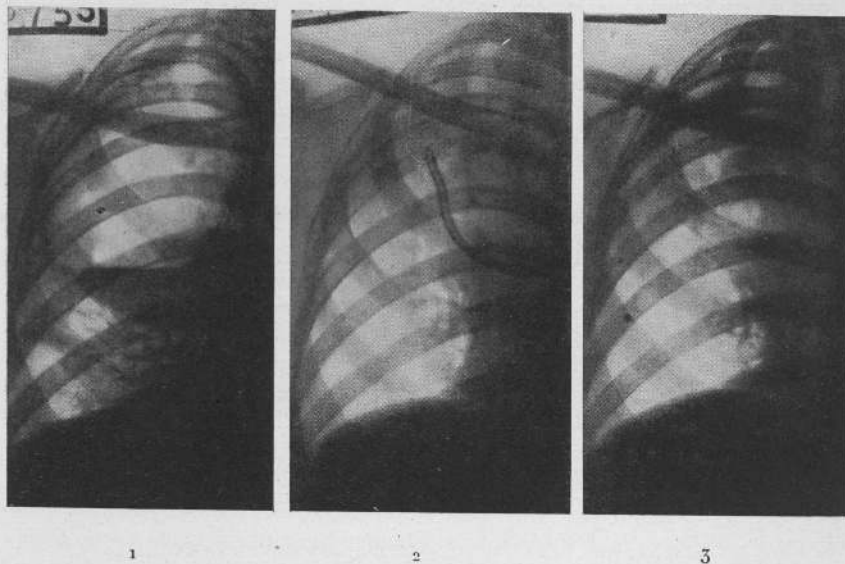


Fig. 11. - M. MARIA - 1° Prima del procedimento aspirativo.
2° In corso di aspirazione - 3° Al termine del trattamento.

25 febbraio 1941 presentando enorme caverna occupante i due terzi superiori del polmone destro (rad. 1).

L'11 marzo 1941 fu istituita aspirazione endocavitaria: durante il procedimento si ebbe una graduale riduzione volumetrica dell'escavazione: all'ottavo mese residuava solo un piccolissimo resto in sottoclaveare intorno all'estremità della sonda (rad. 2). Attualmente il trattamento è al termine (rad. 3): persistendo beante il bronco di drenaggio si dovrà procedere alla sua chiusura artificiale.

Nel caso in esame è stata ricostruita sulla stregua dei precedenti radiogrammi l'evoluzione della caverna gigante. Nel 1938 si aveva un'escavazione rotondeggiante apico-sottapicale con lieve e non omogenea velatura a carattere lobitico: negli stadi successivi l'opacità da lobite era quasi per intero regredita mentre al caverna aumentava rapida-

mente di volume. Lo stato generale si manteneva abbastanza buono. La quasi integrità del tessuto circostante e la quasi assenza di manifestazioni tossemiche deponevano per una caverna di natura prevalentemente meccanica. I risultati dell'aspirazione hanno pienamente confermato il presupposto teorico.

*L'ASPIRAZIONE
ENDOCAVITA-
RIA ECC.*

Più facilmente si può oggi rispondere a un altro quesito pure di ordine meccanico concernente la deformabilità e la capacità retrattiva del cercone cavitario. L'antico concetto di caverna rigida con cui si tendeva a spiegare in molti casi gli insuccessi di alcuni pro-

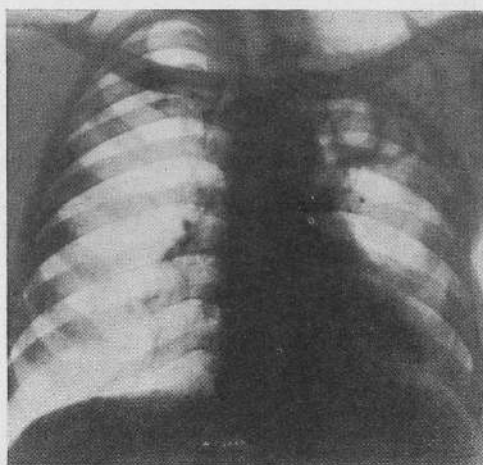


Fig. 12. — R. BRUNO — Prima del procedimento aspirativo.

cedimenti collassoterapici specie di ordine chirurgico e a cui venivano riferiti non pochi quadri anatomo-radiologici, ha subito oggi una completa revisione. L'irrigidimento per fattori sclerotizzanti è eccezionale. In genere si tratta di un irrigidimento apparente dovuto essenzialmente a sovrapposizioni e stratificazioni di materiale patologico addensato (caverne inerti). Lo sgretolamento e l'eliminazione di questo ripristina nel contorno cavitario le possibilità di retrazione concentrica. L'indicazione al procedimento aspirativo pertanto sotto questo aspetto sussiste anche per caverne di antichissima data e per quasi tutte quelle che sono residue ad interventi collassoterapici. Si può forse intravedere qualche ecce-

zione in quelle caverne che fanno parte di processi con estesa e intensa componente produttiva (fibrotoraci totali o parziali e in qualche rarissima lobite a spiccato carattere sclerotico-retrattivo).

R. BRUNO (figg. 12-13) di anni 25 - Primi segni clinici della malattia polmonare nel giugno 1934. Ricoverato in Sanatorio fu costituito pneumotorace sinistro che fu continuato per 16 mesi. Nel 1937 fu eseguita frenicoexeresi sinistra. Tra la fine del giugno

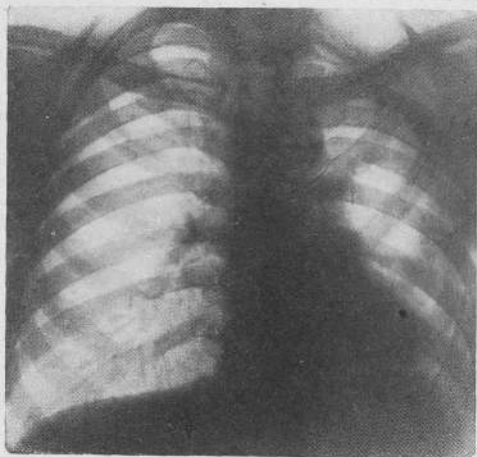


Fig. 13. - Lo stesso caso - 12 mesi dopo il trattamento.

e i primi del luglio 1938 fu sottoposto a toracoplastica. Nel maggio 1939 persisteva grossa caverna apico-sottapicale (fig. 12). Il 23 di detto mese fu eseguito intervento di aspirazione endocavitaria. Il trattamento fu completato nel febbraio 1941. Il 19 marzo 1941 lasciò l'Istituto per riprendere subito dopo le proprie occupazioni di vetraio. L'ultimo controllo è del 22 febbraio 1942. Il paziente gode di pieno benessere. Al radiogramma non è in alcun modo visibile la precedente lesione (fig. 13).

R. Ivo (fig. 14) di anni 33 - Primi segni clinici della malattia polmonare nell'estate 1933. Entrò in Istituto il 6 agosto 1938 presentando caverna infraclaveare sinistra circondata da larga zona di tessuto addensato e sindrome retrattiva di tutto l'emitorace sinistro, più accentuata a livello del terzo superiore (rad. 1). Il 3 ottobre 1938 fu eseguito intervento di aspirazione endocavitaria; nell'aprile del 1939 il trattamento veniva ultimato con estrazione della sonda. Il 5 ottobre 1939 il paziente lasciava l'Istituto per riprendere subito dopo il mestiere di operaio di fabbrica. L'ultimo controllo è del

14 marzo 1942: 35 mesi dopo il trattamento della caverna non residuavano tracce; persiste solo a livello della regione apicale una velatura in parte probabilmente dovuta a interessamento pleurico e in parte a fenomeni produttivi parenchimali antecedenti al trattamento (rad. 2).

*L'ASPIRAZIONE
ENDOCAVITARIA
ECC.*

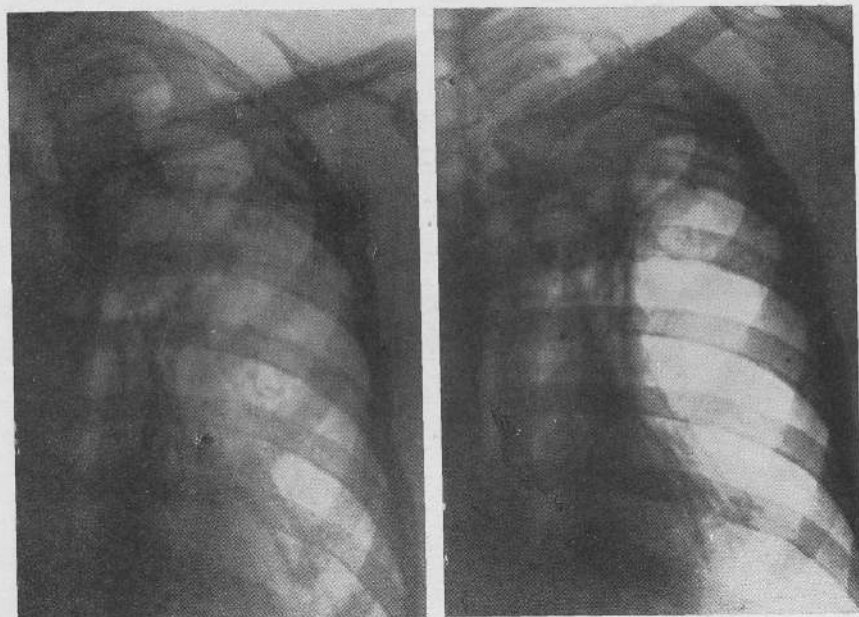


Fig. 14. - R. Ivo - 1° Prima del trattamento aspirativo
2° 35 mesi dopo il trattamento.

P. ANGELO (figg. 15-16) di anni 58 - Primi segni clinici della malattia polmonare nel settembre 1937. Entra in Istituto il 29 agosto 1939 presentando grossa caverna occupante il terzo superiore del polmone destro, a margini spessi con livello inferiore e cospicua sindrome retrattiva di tutto l'emitorace destro (fig. 15). Il 16 settembre 1939 viene istituito procedimento di aspirazione endocavitaria. Il trattamento fu ultimato nel marzo 1941. Attualmente il paziente è in una colonia lavorativa. L'ultimo controllo fu eseguito nel gennaio 1942 (fig. 16). Della caverna non esiste alcun residuo: permane nella regione apico-sottapicale una tenue opacità.

Più complesse e di più difficile precisazione sono le direttive per l'applicazione del metodo in rapporto allo stato anatomico-clinico-biologico delle caverne.

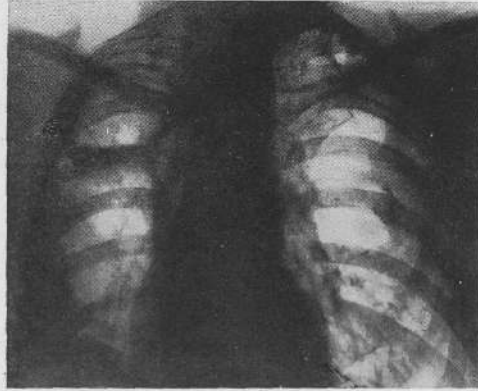


Fig. 15. - P. ANGELO - Prima del procedimento aspirativo. 1

Che sia possibile e molto spesso utile l'aspirazione endocavitaria in quadri patologici complessi è ampiamente documentato dal nostro materiale clinico.

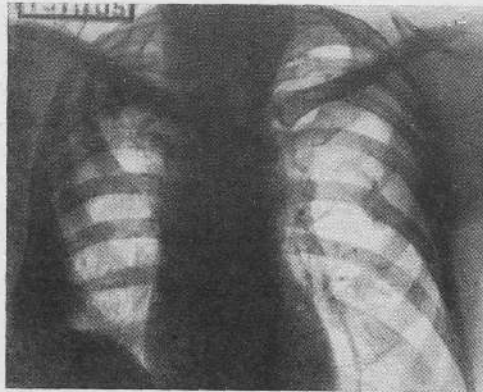


Fig. 16. - Lo stesso caso - 9 mesi dopo il trattamento.

Risultati completi e duraturi sono stati ottenuti in caverne recenti, clinicamente attive, con reazione essudativa circostante.

Particolarmente eloquenti sono in questa categoria non pochi casi di lobite superiore destra con escavazione unica e con persistenza di intensa opacità radiologica. Con il graduale rimpicciolimento e infine con l'elisione totale della caverna si è ottenuto il rischiaramento di tutto l'ambito polmonare: talchè in definitiva nel radiogramma residuavano unicamente piccoli noduli opachi o ispessimento della scissura, o al massimo una lieve velatura omogenea forse prevalentemente riferibile ad interessamento pleurico. Parallelamente tutte le manifestazioni patologiche sono gradualmente regredite e ne è subentrato il pieno benessere.

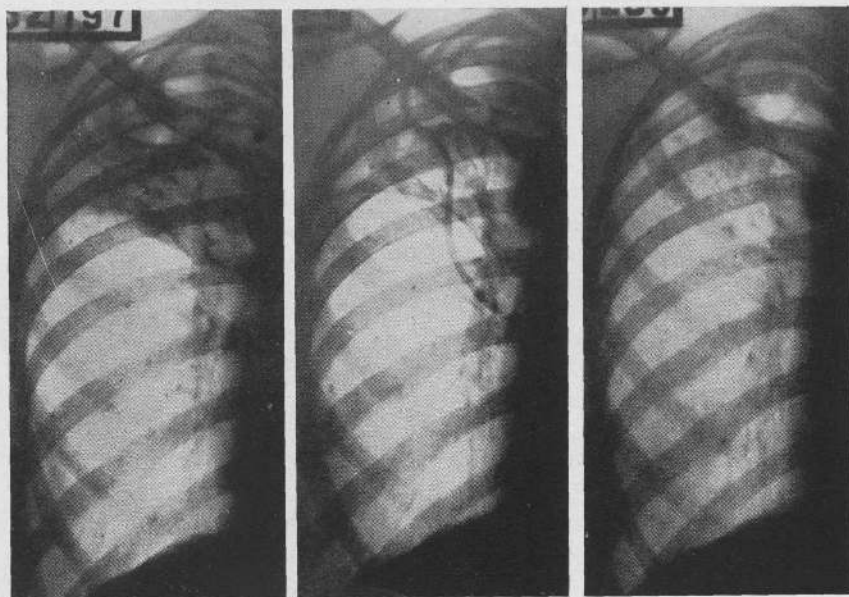


Fig. 17. - C. PALMA - 1° Prima del procedimento aspirativo.
2° In corso di trattamento - 3° Al termine del trattamento.

C. PALMA (fig. 17) di anni 28 - Primi segni clinici della malattia polmonare nel dicembre 1940. Entrò nell'Istituto Forlanini il 26 maggio 1941 presentando lobite superiore destra con escavazione unica (rad. 1). Il 24 giugno viene istituito intervento di aspira-

zione endocavitaria. Alla fine di agosto, mentre il liquido cavitario aveva perduto quasi interamente i caratteri puruloidi, l'alone essudatizio circostante alla caverna si era fortemente attenuato (rad. 2). Nel gennaio 1942 con la elisione della caverna si era ottenuto anche il completo rischiaramento di tutto il lobo superiore (rad. 3).

Benefici talora insperati sono stati anche ottenuti in non pochi soggetti che oltre alla lesione cavitaria presentavano processi attivi di diffusione omo- e controlaterale. Molto spesso si è rilevato che con il regredire della caverna i focolai nodulari sono andati incontro a una progressiva delimitazione perdendo l'alone essudatizio circostante; in periodo susseguente molti di tali focolai non erano più visibili nei radiogrammi, altri si presentavano fortemente rimpiccioliti ad opacità densa per probabile connettivazione o ad opacità brillante per deposizioni minerali. In simili casi erano più che altrove evidenti le favorevoli ripercussioni sul complessivo organismo, con scomparsa di tutte le manifestazioni tossiemiche e con un ripristino pressochè fisiologico di tutte le funzioni.

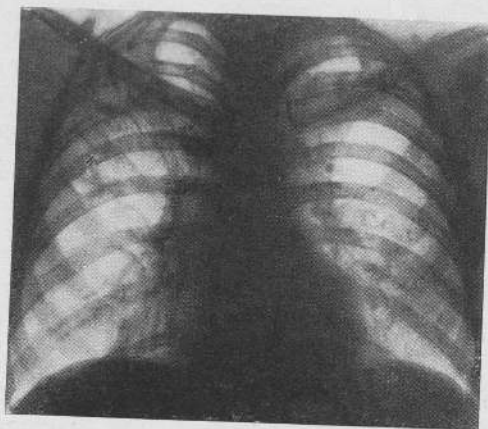


Fig. 18. - B. GIULIO - Prima del procedimento aspirativo.

B. GIULIO (figg. 18-19) di anni 34 - Primi segni clinici della malattia polmonare nell'aprile 1938. Entrò in Istituto nel marzo 1939 presentando caverna non ben delimitata in infraclaveare destra con altra piccola escavazione sottostante e diffusione nodulare discreta omo- e controlaterale (rad. 18). Stato tossiemico evidente con temperatura

subfebrile e caduta progressiva del peso corporeo (dall'inizio della malattia aveva perduto kg. 6).

Il 17 aprile 1939 viene sottoposto ad aspirazione endocavitaria; il procedimento viene ultimato il 29 aprile 1940. Il 13 luglio dello stesso anno il paziente lascia l'Istituto. Riprende subito le ordinarie occupazioni di commerciante in legname. Da allora è stato

*L'ASPIRAZIONE
ENDOCAVITARIA
ECC.*

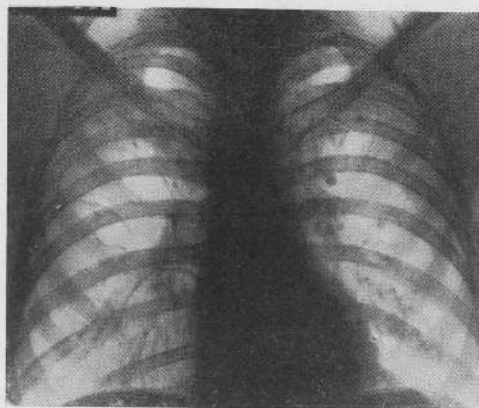


Fig. 19. — Lo stesso caso — 23 mesi dopo il trattamento.

sempre bene: l'ultimo controllo è dell'11 marzo 1942, a quasi due anni dall'abbandono del procedimento. Nel radiogramma (fig. 19) non è più visibile neppure la sede delle precedenti lesioni. Il suo stato generale è ottimo: mantiene un aumento di 11 kg. nel peso corporeo.

Un'altra serie particolarmente importante di risultati favorevoli si è avuta in soggetti che, a parte i complessi quadri di tubercolosi polmonare cavitaria con o senza processi concomitanti, presentavano grave compromissione dell'intero organismo per stati tossiemici prolungati e di notevole entità, o presentavano localizzazioni specifiche estrapolmonari più frequentemente del laringe, o anche stati patologici intercorrenti e in qualche modo connessi con la malattia tubercolare (diabete, asma, alterazioni della costellazione endocrina ecc.). Parallelamente alla regressione della caverna l'organismo è andato incontro a riprese insperate con scomparsa di tutte le manifestazioni sovrapposte, con guarigione dei processi estrapolmonari e con forte miglioramento degli stati patologici intercorrenti.

*L'ASPIRAZIONE
ENDOCAVITA-
RIA ECC.*

F. MARIA (fig. 20) di anni 18 - Primi segni clinici della malattia polmonare nel gennaio 1938. Ricoverata in un Istituto di cura fu subito sottoposta a pneumotorace destro e quindi a frenicoexeresi. Un anno dopo la paziente era divenuta completamente afona per localizzazione della malattia al laringe. Entrò nell'Istituto Forlanini il 29 luglio 1939 presentando caverna gigante occupante la metà superiore del polmone destro

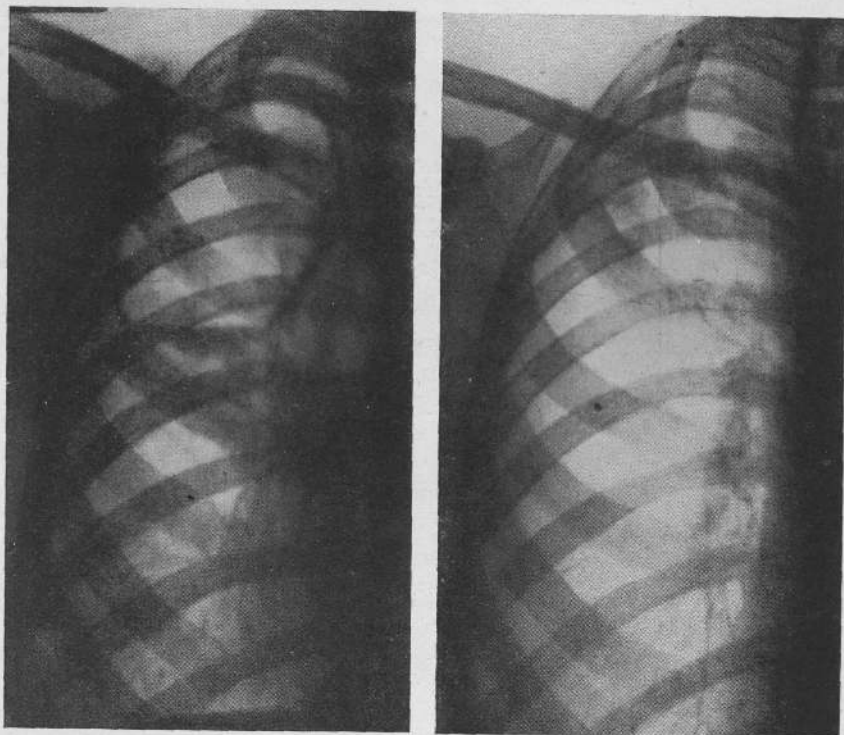


Fig. 20. - F. MARIA - 1° Prima del procedimento aspirativo.
2° 10 mesi dopo il trattamento.

(rad. 1), stato subfebrile, afonia per infiltrazione essudativa profonda della regione interarritenoidea e delle corde vocali vere. Il 22 agosto 1939 fu istituito procedimento di aspirazione endocavitaria. Nel marzo 1940 la caverna era elisa: parallelamente si era delineato un sorprendente miglioramento delle condizioni generali: il processo laringeo aveva subito un'attenuazione progressiva, i fenomeni essudativi avevano ceduto gradualmente il posto a una modica infiltrazione a tipo produttivo: ne seguì il recupero

della voce. Per precauzione la sonda fu mantenuta sino al marzo 1941. L'8 maggio dello stesso anno la paziente, in pieno benessere ha lasciato l'Istituto. Subito dopo ha ripreso le proprie occupazioni di sarta. L'ultimo controllo è del 22 dicembre 1941. Al radiogramma (rad. 2) non si rilevano tracce della precedente caverna. La voce è normale. Il peso del corpo che prima dell'intervento era di kg. 58, è attualmente di kg. 67.

*L'ASPIRAZIONE
ENDOCAVITARIA
ECC.*

B. IFICRATE (figg. 21-22) di anni 32 - Primi segni clinici della malattia polmonare nel marzo 1938. Nel giugno dello stesso anno veniva ricoverato in Sanatorio. Entrò nel nostro Istituto il 4 gennaio 1939 presentando grossa caverna a margini sottili nel terzo

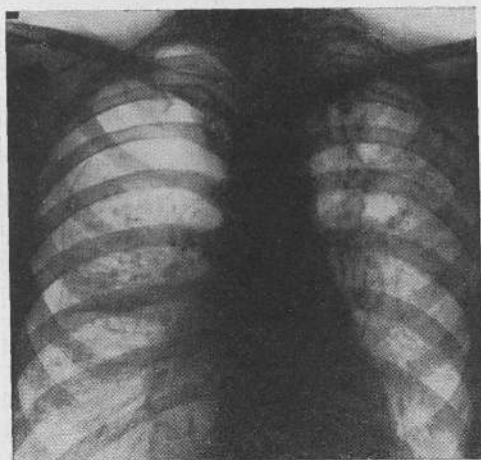


Fig. 21. - B. IFICRATE - Prima del procedimento aspirativo.

superiore di sinistra con grave diffusione estesa bilaterale di noduli a tendenza confluyente; infiltrazione essudativa laringea estesa, grave disфонia. Le condizioni generali erano particolarmente gravi, il peso corporeo in progressiva rapida diminuzione, temperatura da molti mesi costantemente febbrile con elevazioni pomeridiane tra 38° e 39°. Il 2 febbraio 1939 fu istituito pneumotorace a destra che non modificò in alcun modo le condizioni generali e il quadro delle lesioni del polmone sinistro (fig. 21) e del laringe. Il 26 febbraio dello stesso anno fu istituito procedimento di aspirazione endocavitaria a sinistra, mantenendo a destra un piccolo pneumotorace. I vantaggi furono pressochè immediati su tutto il complesso morboso. La caverna era elisa già nel giugno dopo quattro mesi; il procedimento tuttavia fu continuato sino all'ottobre 1939. Frattanto il processo laringeo inizialmente essudativo si era gradualmente modificato e trasformato in lieve infiltrazione produttiva: la voce ritornata normale; tutte le manifestazioni tossemiche erano scomparse, il peso del corpo era aumentato di kg. 8.

*L'ASPIRAZIONE
ENDOCAVITA-
RIA ECC.*

Procedendo all'abbandono del trattamento per raggiunte finalità cliniche ci si avvide che il tragitto operatorio era andato incontro a inquinamento secondario mantenuto da una piccola cavità formatasi tra polmone e parete toracica e ubicata più in basso rispetto all'apertura esterna. Furono adottati molteplici provvedimenti terapeutici, ma infine si dovette constatare che il mezzo più utile era rappresentato dal mantenimento della sonda attraverso la quale venivano estratti due volte al giorno con siringa alcuni cc. di liquido puruloide. In queste condizioni il 7 settembre 1940 il paziente lasciò l'Istituto per riprendere subito dopo le proprie occupazioni di impiegato. Di recente si è avuta anche la completa chiusura del tragitto operatorio. L'ultimo controllo è dell'8 marzo 1942:

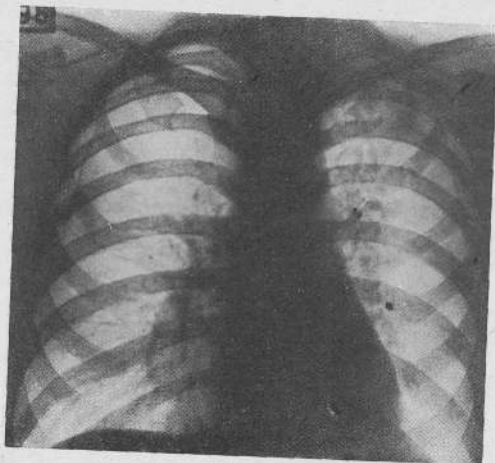


Fig. 22. — Lo stesso caso — 28 mesi dopo il trattamento.

sono decorsi più di due anni dalla chiusura della caverna e dalla risoluzione di tutto il quadro morboso concomitante. Il paziente gode di pieno benessere; il peso del corpo presenta un aumento rispetto a quello antecedente al trattamento di kg. 10. Al quadro radiologico (fig. 22) tutto il campo polmonare appare deterso, della caverna di sinistra non si hanno tracce; a destra è ancora visibile in alto lateralmente una piccola bolla di gas pneumotoracico.

Nonostante però tali risultati noi non ci sentiamo ancora in grado di precisare delle direttive per l'applicazione del metodo nei quadri patologici nei quali possono essere inclusi i casi fin qui presi in esame. In soggetti portatori di processi apparentemente analoghi, a lato di risultati del tutto favorevoli non sono mancati insuccessi; qualche volta i benefici sono stati parziali o solo temporanei; altre

volte, mentre alcuni dei focolai concomitanti regredivano, altri aggruppamenti nodulari andavano incontro a un'evoluzione fisiologica con formazione di nuove caverne che poi richiesero un proprio trattamento. Oltre a ciò la condotta della cura diviene in tali contingenze particolarmente delicata e non sarebbe oggi possibile definirne appropriati indirizzi a carattere generale.

Pertanto mentre basandoci su i concetti dottrinari e più particolarmente su i risultati raggiunti possiamo preconizzare all'avvenire del metodo un vasto campo di applicazione, oggi riteniamo opportuno condividere l'opinione di molti studiosi (Grass, Ulrici, Kremer, Partearroyo, Schuberth, Dumarest ecc.), secondo i quali le indicazioni attuali debbono essere limitate ai casi più semplici e di più facile attuazione.

a) L'indicazione ideale si ha nelle caverne uniche, isolate e biologicamente delimitate. Sono i casi nei quali la caverna costituisce anatomicamente l'espressione fondamentale della malattia: il resto dell'ambito polmonare è rispettato e il territorio circostante non solo è indenne da focolai specifici, ma è esente anche da reazioni perifocali: il processo distruttivo non ha caratteristiche evolutive e non vi è tendenza a sconfinamenti o a diffusioni a distanza. Clinicamente il processo è in fase cosiddetta stazionaria: le manifestazioni tossiemiche sono di lieve entità, la temperatura è ordinariamente normale, la crasi sanguigna è limitatamente alterata, il peso del corpo non presenta progressiva diminuzione anche se l'indice barico è divenuto inferiore alla norma: nella vita in regime sanatoriale l'individuo conserva un apparente equilibrio organico e funzionale.

Vi corrispondono le caverne isolate di antica data, le caverne anche relativamente recenti provenienti da infiltrato precoce o da aggruppamenti nodulari localizzati quando è regredita la componente essudativa, e tutte le caverne che si sono stabilizzate in seguito ad interventi collassoterapici che, pur non avendo agito direttamente sul processo cavitario, hanno determinato la completa regressione di focolai concomitanti e hanno ripristinato l'integrità dei territori circostanti.

I risultati in questa categoria di malati possono definirsi soddisfacenti sotto ogni aspetto. L'elisione della caverna, la detersione del

*L'ASPIRAZIONE
ENDOCAVITARIA ECC.*

materiale patologico e bacillifero, il ripristino della fisionomia morfologica e funzionale del polmone, la rapida disintossicazione, la ripresa dello stato generale vengono ottenuti così rapidamente e in maniera talmente completa da lasciare intravedere nel procedimento forse il mezzo attualmente più pronto e più efficace per una effettiva guarigione.

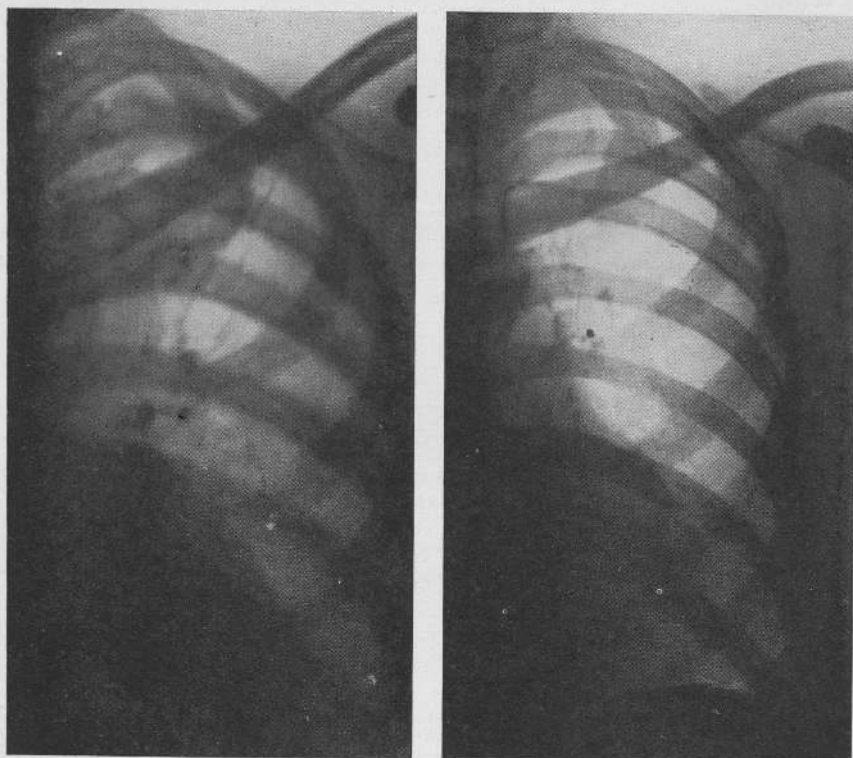


Fig. 23. - G. REGINA - 1° Prima del procedimento aspirativo.
2° 28 mesi dopo il trattamento.

G. REGINA (fig. 23) di anni 28 - Primi segni clinici della malattia nel luglio 1938. Entra in Istituto il 26 febbraio 1939 presentando caverna infraclaveare sinistra isolata, clinicamente stazionaria e senza evidenti ripercussioni tossemiche. La manifestazione

clinica più grave è costituita da emottisi ripetenti a brevi intervalli (rad. 1). Il 17 maggio 1939 viene eseguito intervento di aspirazione endocavitaria. Il trattamento viene ultimato il 14 settembre dello stesso anno. Il 7 ottobre lascia l'Istituto. L'ultimo controllo è stato eseguito il 14 marzo 1942. La paziente ha goduto sempre di pieno benessere: al radiogramma (rad. 2) non è riconoscibile la sede della precedente lesione.

F. PIETRO (fig. 24) di anni 44 - Primi segni clinici della malattia polmonare nel feb-

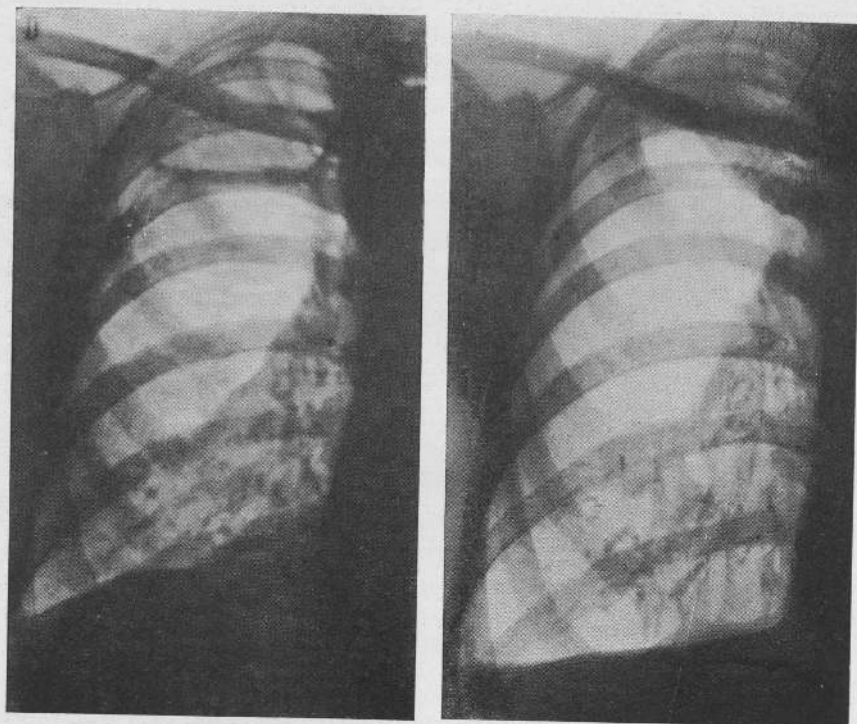


Fig. 24. - F. PIETRO - 1° Prima del procedimento aspirativo.
2° 8 mesi dopo il trattamento.

braio 1935. Nel 1937 fu istituito pneumotorace destro che condusse per due anni; nel luglio 1938 fu attuata frenicoexeresi destra. Nell'aprile 1939 il paziente presentava una grossa caverna isolata apico-sottapicale destra, clinicamente stazionaria con manifestazioni tossiemiche di lieve entità (rad. 1). In altro Sanatorio fu istituito intervento di aspirazione endocavitaria. Il trattamento fu sospeso il 3 ottobre 1939.

Il 1° novembre dello stesso anno passò al Forlanini presentando la stessa caverna sempre ben delimitata ma di volume ridotto; il 4 dello stesso mese fu ricostituito il procedimento aspirativo. Il trattamento è ultimato alla fine di marzo 1941. L'11 aprile 1941 il paziente lascia l'Istituto per riprendere le proprie occupazioni di contadino. L'ultimo controllo fu eseguito il 24 novembre 1941. Il paziente godeva di pieno benessere. Radiologicamente (rad. 2) persiste una lieve circoscritta opacità latero-apicale.

b) La seconda indicazione è costituita dalle caverne clinicamente stazionarie o tendenti alla stazionarietà con processi concomitanti inattivi circoscritti all'ambito della lesione cavitaria.

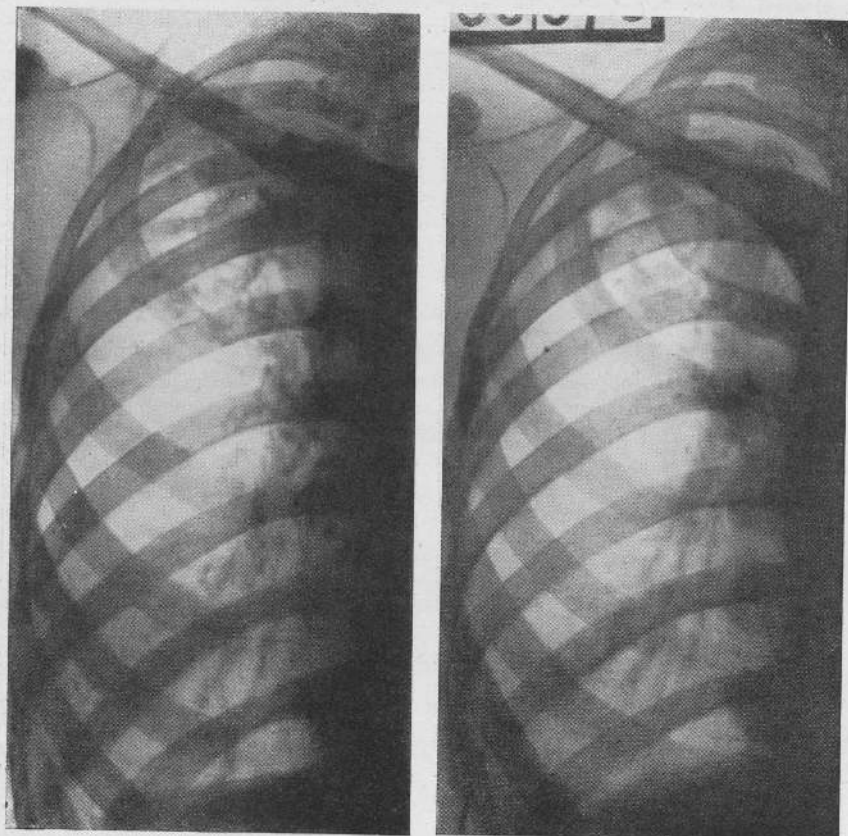
Possono essere comprese in questa serie le caverne provenienti da aggruppamenti nodulari con diffusione regionale di piccoli focolai delimitati e in via di connettivazione o calcificazione, le caverne recenti da infiltrati con componente perifocale in regressione, i processi lobitici con escavazione unica e con avanzato rischiaramento del territorio circostante.

Nei casi di questo gruppo all'intervento o nel primo periodo del procedimento aspirativo può delinearci all'intorno della caverna o nell'ambito dei processi concomitanti una ripresa essudativa che impone particolari cautele nella condotta del trattamento (aspirazione maggiormente discontinua, di lieve entità e di minore durata, talvolta sospensione per qualche giorno anche con eliminazione temporanea della sonda). Del tutto caratteristica è la ripresa essudativa lobitica nei processi di questo tipo nei quali prima del procedimento si era avuta una regressione totale o parziale dell'opacità attorniante la caverna. Il quadro però si trasforma completamente in tempo successivo parallelamente all'eliminazione del materiale patologico e alla riduzione volumetrica dello spazio cavitario. Alla fine del trattamento nei casi a buon esito il radiogramma non presenta che piccole tracce dei precedenti processi e talvolta non è più riconoscibile neppure la loro sede. Dal punto di vista generale si assiste quasi costantemente a un rifiorimento di tutto l'organismo con rapida ripresa della crasi sanguigna, con scomparsa di ogni perturbamento e con cospicui aumenti del peso corporeo.

C. GUGLIELMINA (fig. 25) di anni 29 - Primi segni clinici della malattia polmonare nel maggio 1932: nel luglio dello stesso anno ricoverata in Sanatorio le fu praticato pneumotorace sinistro. Nell'ottobre 1933 fu istituito pneumotorace destro; la collasoterapia fu continuata fino alla fine del 1935. Alla fine del 1938 ebbe una grave riattivazione a

destra. Entrò al Forlanini l'8 febbraio 1939 presentando processo apico-sottapicale destro con velatura non omogenea per presenza di areole e di una escavazione di maggior volume in sottoclaveare (rad. 1). Il 3 maggio 1939 fu istituito intervento di aspirazione endocavitaria. Il procedimento fu continuato con ottimi risultati sino al luglio 1939;

*L'ASPIRAZIONE
ENDOCAVITARIA
ECC.*



1

2

Fig. 25. - C. GUGLIELMINA - 1° Prima del procedimento aspirativo
2° Al termine del trattamento.

nel settembre la paziente lasciò l'Istituto ove rientrò il 17 agosto 1940 per maternità. Il 25 dello stesso mese diede alla luce un feto del peso di kg. 3.700. Nell'aprile 1941 essendo tuttora presente la caverna sottoclaveare fu ricostituito il procedimento aspirativo. Il trattamento viene ultimato alla fine di settembre 1941. La paziente lascia

*L'ASPIRAZIONE
ENDOCAVITARIA
ECC.*

l'Istituto il 27 febbraio 1942. Agli esami stratigrafici non è più visibile da alcuni mesi alcuna area cavitaria. Al radiogramma persiste lieve opacità apicale (rad. 2). La paziente ha ripreso il pieno benessere.

T. GUGLIELMO (fig. 26) di anni 32 - Primi segni clinici della malattia polmonare nel 1935. Da tale epoca fa vita sanatoriale: nel 1937 ha avuto frenicoexeresi sinistra. Entra in Istituto il 27 settembre 1940 presentando grossa area cavitaria nella regione apico-sottapicale sinistra e diffusione discreta di noduli sul resto dell'ambito (rad. 1). Il

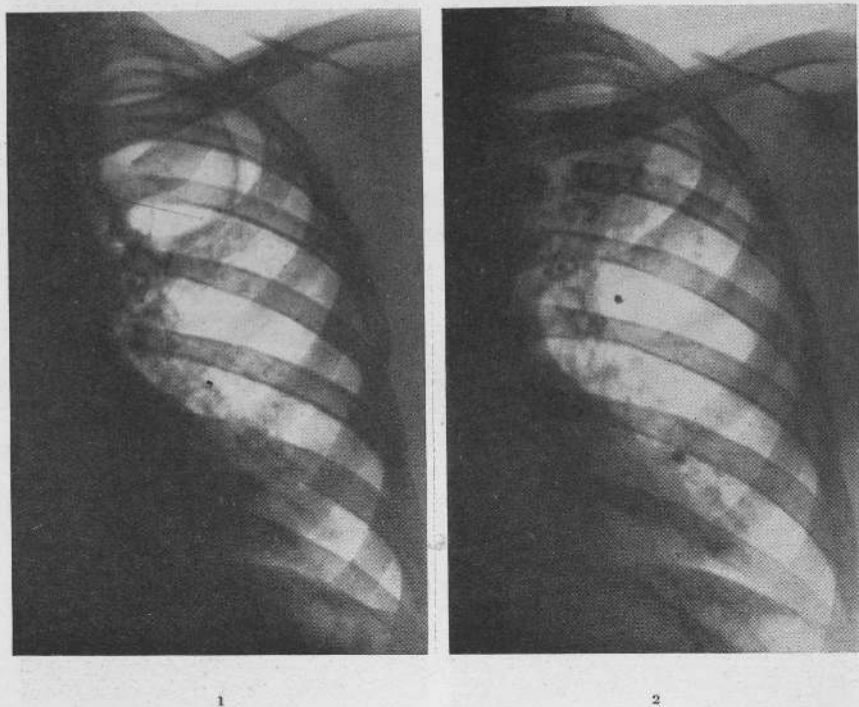


Fig. 26. - T. GUGLIELMO - 1° Prima del procedimento aspirativo.
2° A breve distanza dal trattamento.

26 novembre 1940 viene istituito procedimento di aspirazione endocavitaria, ultimato nel gennaio 1942. Oltre all'elisione della caverna si è avuto un rischiaramento pressochè completo del polmone con regressione dei vari processi nodulari (rad. 2).

S. SPERANZA (fig. 27) di anni 38 - Primi segni clinici della malattia polmonare nel maggio 1941. Entra in Istituto il 26 luglio 1941 presentando area cavitaria in sottoclaveare destra con velatura non omogenea del lobo superiore a limite scissurale (rad. 1).

Il 5 agosto 1941 viene attuato intervento di aspirazione endocavitaria. Il trattamento viene ultimato alla fine di gennaio 1942 con chiusura artificiale delle vie bronchiali di drenaggio. La paziente ha recuperato il pieno benessere ed è aumentata di kg. 11. Il processo lobitico è interamente regredito: a livello della precedente caverna esiste un piccolo blocco addensato in parte riferibile alla sostanza tamponante (rad. 2).

*L'ASPIRAZIONE
ENDOCAVITA-
RIA ECC.*

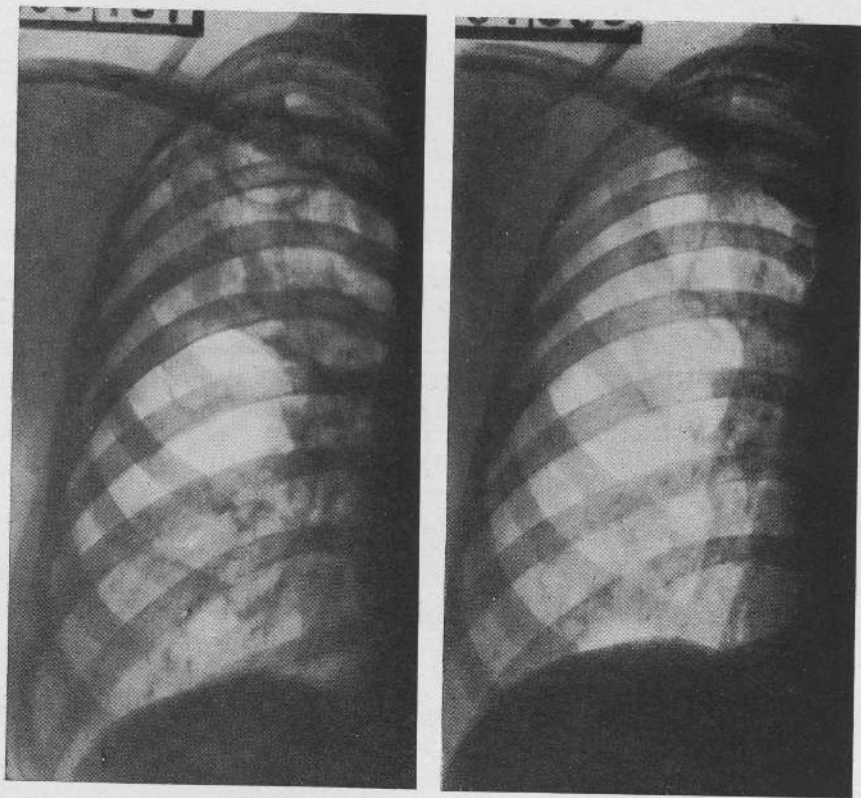


Fig. 27. - S. SPERANZA - 1° Prima del procedimento aspirativo.
2° Al termine del trattamento.

c) In presenza di lesioni bilaterali se in un lato esistono processi cavitari rispondenti a uno dei tipi già presi in considerazione in a) e b), è possibile attuare in questo l'aspirazione endocavitaria e nel lato opposto un procedimento collassoterapico.

Noi disponiamo di un gran numero di casi nei quali l'aspirazione da un lato è stata istituita mentre era in atto il pneumotorace nell'altro emitorace, e casi nei quali un intervento collassoterapico è stato istituito quando dall'altro lato era stato ultimato il tratta-

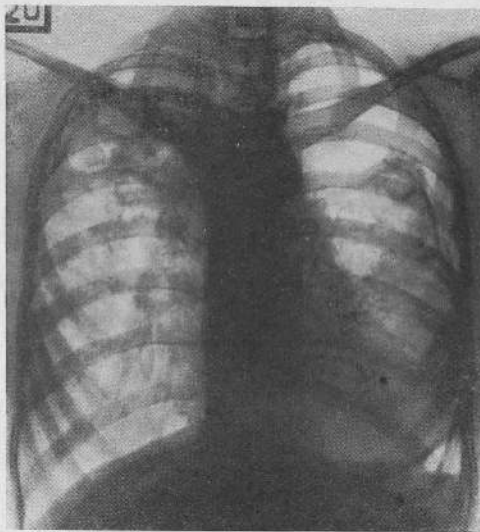


Fig. 28. - P. MARIA - Prima del procedimento aspirativo a destra mentre è in atto pneumotorace a sinistra.

P. MARIA (figg 28-29) di anni 19. - Primi segni clinici della malattia polmonare nell'aprile 1940. Il 15 giugno venne istituito pneumotorace a sinistra. Entra in Istituto il 30 agosto 1940. Viene dapprima proseguito il pneumotorace sinistro che nel dicembre viene perfezionato con Jacobaeus. Nel settembre 1941 il collasso a sinistra è clinicamente efficiente; a destra il terzo superiore è occupato da processi nodulari confluenti con due aree cavitarie ben costituite avvicinate e in parte sovrapposte (fig. 27).

L'11 di detto mese viene attuato intervento di aspirazione endocavitaria a destra. Attualmente prosegue il trattamento abbinato che decorre in modo del tutto regolare nei due lati (Fig. 29).

mento aspirativo. La condotta terapeutica, il decorso e i risultati non si differenziano in alcun modo da quanto si può constatare nel trattamento isolato (figg. 28-29-30-31-32).

Sono invece necessari ulteriori studi per definire le direttive per l'associazione di più interventi in presenza di lesioni bilaterali simultanee o per riprese o nuovi processi controlaterali mentre è in atto l'aspirazione. I casi che sono passati alla nostra osserva-

*L'ASPIRAZIONE
ENDOCAVITA-
RIA ECC.*

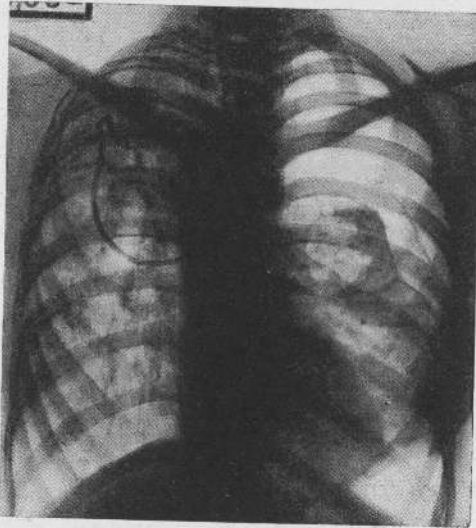


Fig. 29. - Lo stesso caso - In corso di trattamento aspirativo a destra: a sinistra viene regolarmente continuato il pneumotorace.

zione hanno dato risultati discordi e hanno imposto accorgimenti vari che non è ancora possibile inquadrare in schemi.

d) L'aspirazione può essere attuata con successo in non pochi quadri di lesioni pluricavitari semprechè dal punto di vista anatomoclinico le caverne rispondano ai tipi considerati in a) e b). Le osservazioni risultanti dai casi trattati ne rendono consigliabile l'applicazione:

- in presenza di caverne bilaterali isolate e distinte;
- in presenza di caverne situate nello stesso polmone ma del tutto distinte e notevolmente distanziate;
- in due caverne avvicinate purchè almeno una sia di piccole dimensioni e circondata da notevole quantità di parenchima sano;
- in caverne comunicanti e parzialmente sovrapposte.

Nell'ultima evenienza un unico procedimento realizza d'ordinario la contemporanea elisione delle due escavazioni. Nella penultima può ottenersi eguale risultato attuando l'intervento sulla caverna superiore. In tutte le altre evenienze sono necessari interventi di-

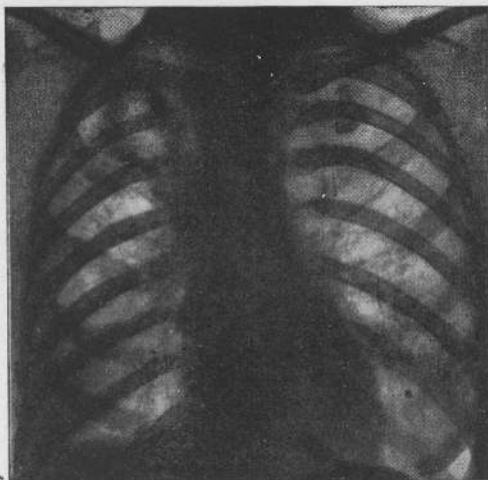


Fig. 30. — V. ALMA — Prima del procedimento aspirativo della caverna sottoclaveare destra.

V. ALMA (figg. 30-31-32) di anni 37. — Primi segni clinici della malattia polmonare nei primi mesi del 1932. Nell'agosto di detto anno fu istituito pneumotorace destro che fu mantenuto per tre anni. Entra in Istituto il 3 novembre 1938 presentando caverna sottoclaveare destra e sindrome retrattiva di tutto l'emitorace (fig. 30).

Il 9 dicembre 1938 fu istituito procedimento di aspirazione endocavitaria che viene ultimato il 25 febbraio 1939. Il 6 aprile dello stesso anno la paziente lascia l'Istituto. Vi rientra il 14 ottobre 1939 per caverna mediotoracica sinistra (fig. 31). Il 20 gennaio 1940 viene eseguita frenicotomi alla quale consegue una rapida elisione della caverna tanto da poter lasciare l'Istituto dopo soli due mesi.

L'ultimo controllo è del giugno 1941 cioè dopo 26 mesi dal trattamento aspirativo di destra e dopo 18 mesi dalla frenicotomi a sinistra. Delle precedenti lesioni non è visibile alcuna traccia (fig. 32).

stinti: il successivo verrà istituito quando è ultimato o è in fase finale il precedente.

Nell'avvenire del metodo aspirativo dovranno essere affrontati e risolti altri due problemi che allo stato attuale possono trovare

solo una prima impostazione. Il primo si presenta quando, pur esistendo le migliori condizioni meccaniche e cliniche, il procedimento non è applicabile per mancanza di sinfisi pleurica. Oggi questo problema va limitato ai pneumotoraci clinicamente ineffi-

*L'ASPIRAZIONE
ENDOCAVITARIA
ECC.*

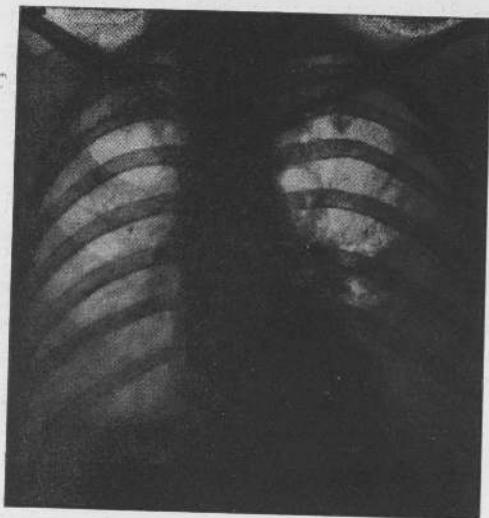


Fig. 31. - Lo stesso caso - Il procedimento aspirativo a destra è stato ultimato da 8 mesi. Si è costituita una caverna in mediotorace sinistro che viene trattata con frenicofrassi.

cienti per sinfisi parziale o per presenza di aderenze circoscritte non suscettibili di resezione con Jacobaeus. Se la lesione superstite è del tipo considerato in *a)* e *b)* e *d)* è conveniente eliminare il pneumotorace, provocare, ove occorra, con polverizzazioni di talco sterile la sinfisi pleurica totale ed eseguire l'intervento aspirativo.

Il secondo problema riguarda l'associazione dell'aspirazione con un intervento chirurgico a carattere collassante attuato nello stesso polmone. Negli ultimi tempi non pochi autori (Brunner, Kremer, Partearroyo) si sono dichiarati favorevoli a tale associazione. E. Morelli con una concezione personale ritiene possa essere di grande utilità l'applicazione di un velario sopracavitario consi-

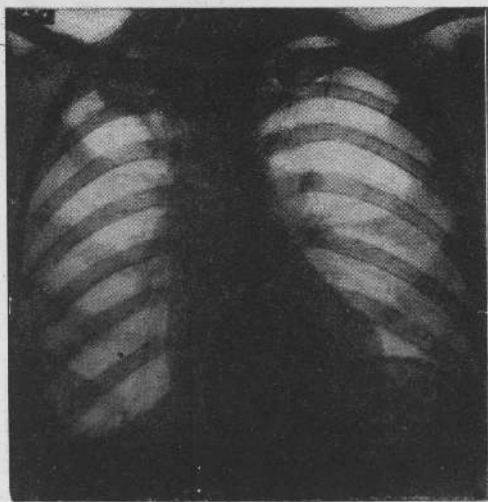


Fig. 32. - Lo stesso caso - 26 mesi dopo il trattamento aspirativo di destra e 18 mesi dopo la frenicofrasi a sinistra.

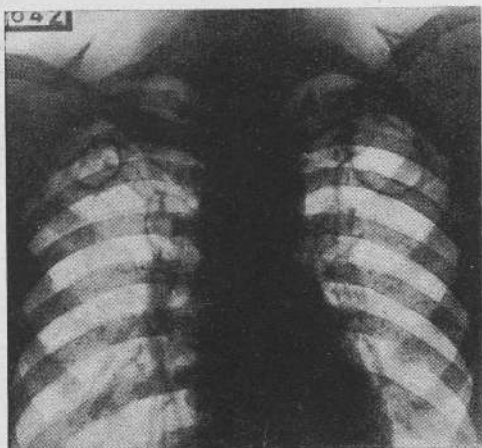


Fig. 33. - L. ALFREDO - Prima del procedimento aspirativo: due caverne nelle regioni sottoclaveari.

stente nell'asportazione di uno o più tratti di coste a livello della caverna da attuarsi prima del procedimento aspirativo. L'intervento avrebbe il duplice scopo di rendere più facile l'elisione dello spazio cavitario e di ostacolare la riapertura della caverna dopo il trattamento.

Naturalmente si tratta di un problema complesso per il quale oggi ci limitiamo a dare solamente le deduzioni derivanti dalle osservazioni della nostra casistica.

L'aspirazione endocavitaria nelle indicazioni sopra esposte può da sola apportare risultati completi e definitivi; le documentazioni in proposito si vanno ogni giorno moltiplicando. Gli insuccessi lamentati da alcuni non sono riferibili al metodo ma alla tecnica inadeguata. Pertanto nelle ricordate evenienze si deve teoricamente escludere la necessità di un completamento e di una preparazione con un qualsiasi tipo di toracoplastica.

L'associazione con un intervento collassante può

essere utile e talora necessaria nelle seguenti evenienze; quando il parenchima polmonare disponibile si è dimostrato assolutamente insufficiente a colmare lo spazio cavitario (indicazione di completamento); quando oltre alla caverna da trattare esistono sul resto dell'ambito processi attivi essudativo-caseosi, nodulari e microcavernulari (indicazione per i processi concomitanti); quando prima dell'intervento aspirativo sia necessario orientare verso la stazionarietà o la regressione processi in piena evoluzione tisiogena con cavità in sviluppo e ancora circondate da notevole infiltrazione essudativa (indicazione di preparazione).

Il tipo dell'intervento collassante dovrà essere appropriato ai singoli casi; nell'indicazione di completamento è quasi sempre necessaria una toracoplastica parziale; per le altre due indicazioni non poche volte può essere sufficiente una paralisi anche temporanea del diaframma.

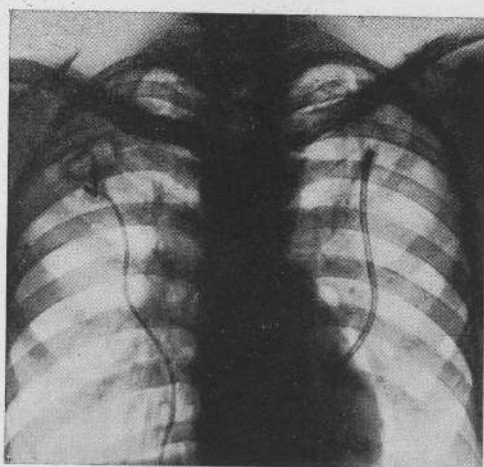


Fig. 34. - Lo stesso caso - Mentre è in periodo finale di trattamento la caverna di sinistra, viene istituito procedimento aspirativo a destra.

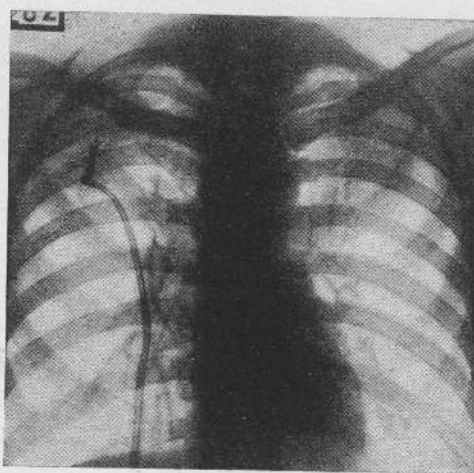


Fig. 35. - Lo stesso caso - A destra è stata estratta la sonda; a sinistra il procedimento è al termine.

Ai fini di una più esatta comprensione del significato pratico del metodo di aspirazione endocavitaria è opportuno completare questa esposizione con alcuni elementi e alcune considerazioni di carattere generale.

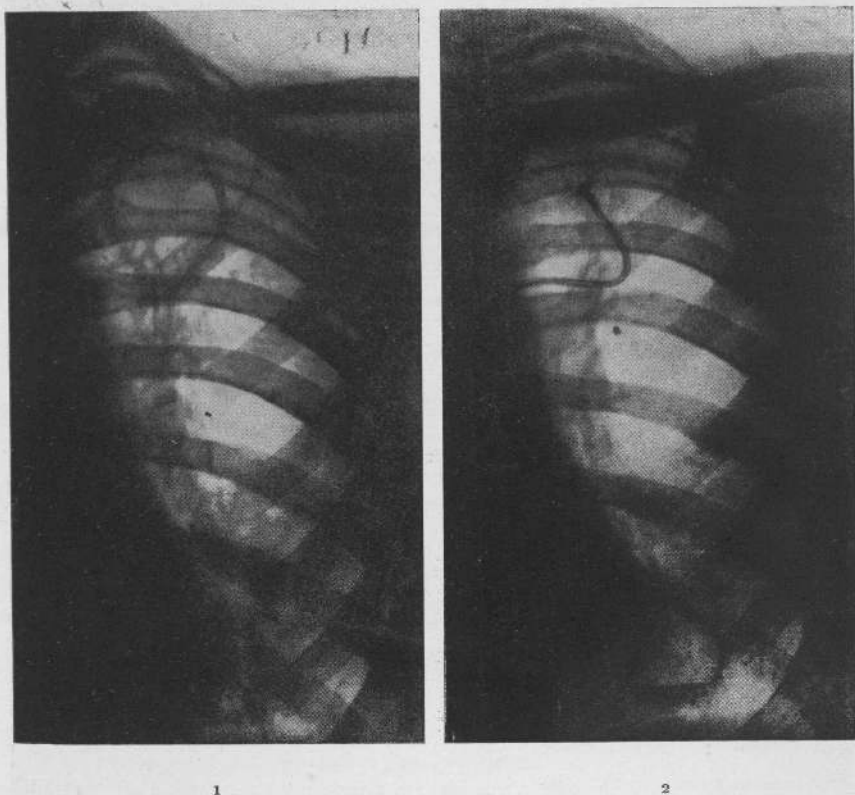


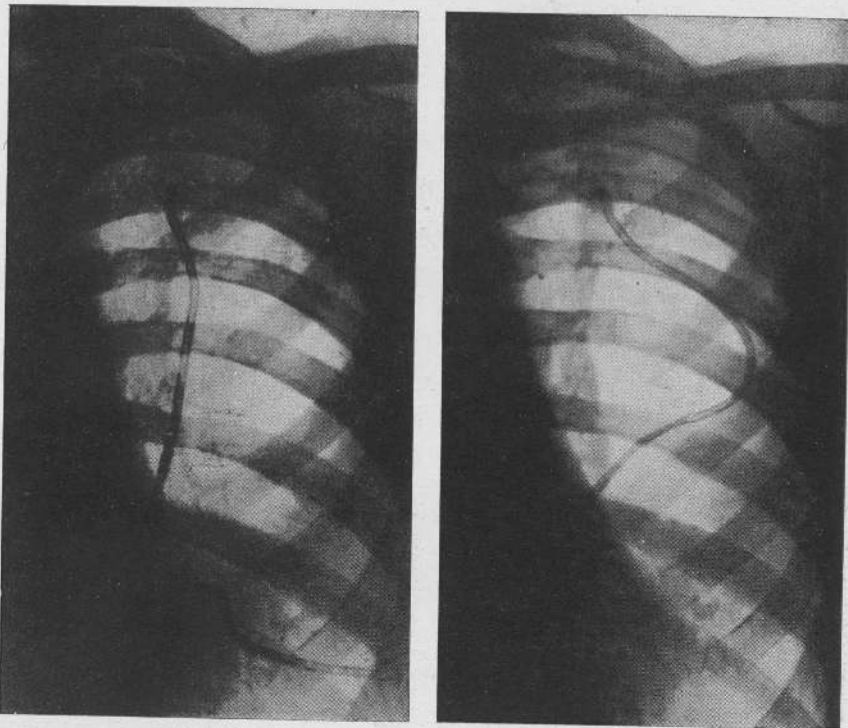
Fig. 36. — D. D. GIUSEPPE — 1° Prima del procedimento aspirativo — 2° in corso di trattamento della caverna sottoclaveare, si costituisce una nuova caverna alla base.

L'entità anatomo-clinica e fisiopatologica delle caverne tubercolari del polmone era stata oggetto di lunghi studi, di numerose indagini, e di non poche discussioni tra i vari studiosi. Molte

conclusioni erano state tratte da ricerche indirette o da rilievi anatomici, molti aspetti erano stati illustrati con deduzioni puramente teoriche, molte lacune erano state colmate con ipotesi, alcuni problemi erano rimasti insoluti.

Il procedimento aspirativo ha aperto un campo che può dirsi

*L'ASPIRAZIONE
ENDOCAVITARIA
ECC.*



1

2

Fig. 37. - Lo stesso caso - 1° Avviata ad elisione la caverna superiore viene istituito il trattamento della caverna basale - 2° Ambedue le caverne sono elise; da quella inferiore è stata estratta la sonda; in quella superiore la sonda viene mantenuta perchè è ancora aperto il bronco di crenaggio.

quasi sperimentale. Ne è scaturito nuovo impulso per le indagini scientifiche: da più parti sono state sottoposte a revisione le antiche concezioni, non pochi dati clinici stanno trovando una più

adeguata spiegazione, elementi e problemi di vario genere vengono impostati su nuove basi. Sarebbe sufficiente il ricordare tra le acquisizioni recenti il significato fisiopatologico del gas intracavitario, le funzioni delle vie bronchiali

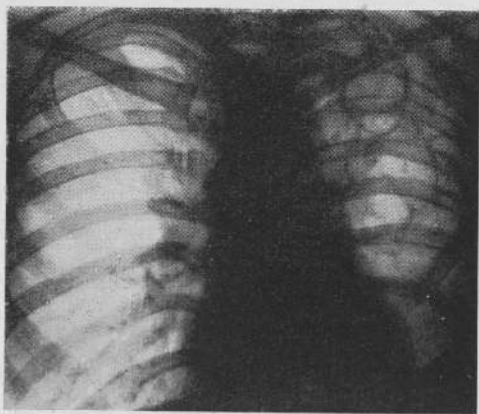


Fig. 58. — D. O. CARLO — Prima del procedimento aspirativo.

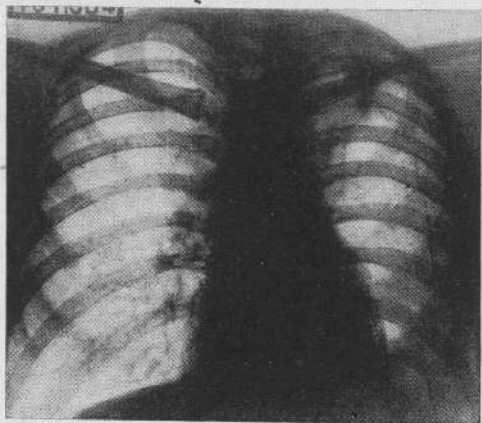


Fig. 59. — Lo stesso caso — 27 mesi dopo il trattamento.

D. O. CARLO (figg. 57-59) di anni 30.—Primi segni clinici della malattia polmonare nel giugno 1935. Ricoverato in Sanatorio nel luglio dello stesso anno fu istituito pneumotorace sinistro che fu condotto per cinque mesi. Passò al Forlanini il 31 marzo 1939 presentando in retroclavare grossa area cavitaria con una caverna inferiore più piccola e parzialmente sovrapposta: tenue opacità nel resto dell'ambito (fig. 58). Il 21 aprile 1939 viene eseguito intervento di aspirazione endocavitaria. Il trattamento viene ultimato con estrazione della sonda l'1 dicembre 1939. Il paziente lascia l'Istituto il 12 marzo 1940 per riprendere subito dopo le proprie occupazioni di manovale. L'ultimo controllo è stato eseguito il 14 marzo 1942. Il paziente gode di pieno benessere; delle lesioni cavitari non si hanno tracce, il resto dell'ambito polmonare è fortemente rischiarato (fig. 59).

di drenaggio, il valore del tessuto atelettasico pericavitario, i concetti sulla delimitazione biologica e fisico-chimica dei focolai tuber-

colari, le caratteristiche metaboliche del tessuto malato e le conseguenze che ne derivano sulla vita dei bacilli e della flora aspe-

cifica, le condizioni di circolo, i fenomeni di permeabilità e via dicendo. È un complesso di rilievi che vengono oggi esaminati sotto una nuova luce e che aprono la via a vasti programmi di futuro lavoro.

Ma non è su questa parte che ritengo soffermarmi. Rimanendo aderenti alle direttive pratiche appare utile ricordare alcuni vantaggi che derivano dall'introduzione dell'aspirazione endocavitaria nella terapia della tubercolosi.

Tra i soggetti venuti a guarigione o prossimi al conseguimento di risultati completi ne esistono circa centocinquanta che erano malati dai tre ai quindici anni, che da lunghissimo tempo si aggiravano nei vari Sanatori: una gran parte di essi erano stati sottoposti senza successo o con risultati parziali ad ogni procedimento collassoterapico (pneumotorace mono- e bilaterale, frenicoexeresi, apicolisi, pneumotorace estrapleurico, toracoplastiche): altri erano stati lasciati a semplice regime sanatoriale perchè ritenuti in essi inapplicabili i mezzi terapeutici attivi. Questi soggetti hanno visto oggi rifiorire il proprio organismo; non pochi sono tornati alle loro famiglie e alle loro occupazioni. Essi sono sicura dimostrazione che con il metodo aspirativo sono stati notevolmente sorpassati i limiti clinici imposti alla terapia chirurgica a carattere collassante.

A lato del precedente gruppo esistono una settantina di soggetti venuti o prossimi a guarigione nei quali il procedimento aspirativo è stato istituito al loro primo ingresso in Sanatorio. Il periodo di

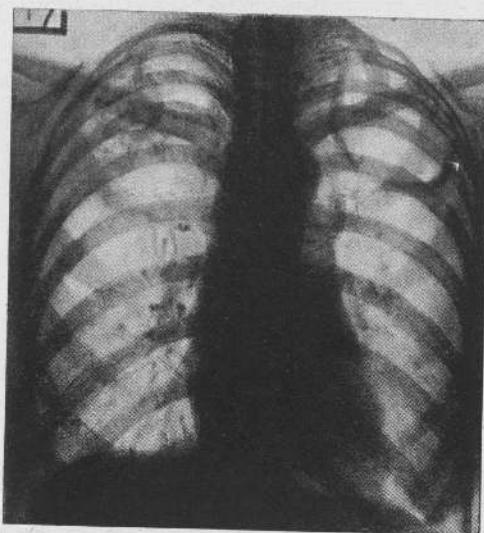


Fig. 40. - M. DEBORA - Prima di ogni trattamento.

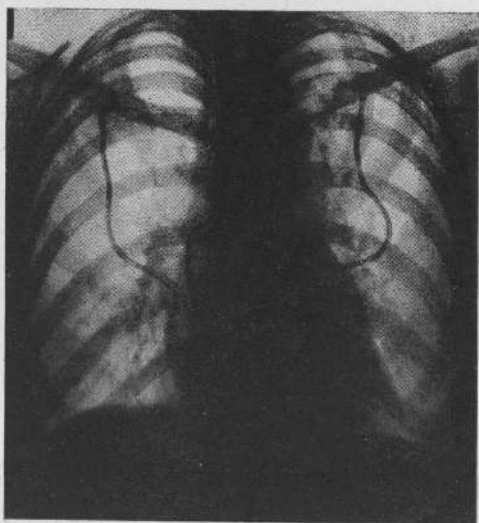


Fig. 41. — Lo stesso caso — In corso di aspirazione bilaterale simultanea dopo aver determinato la sinfisi artificiale delle pleure.

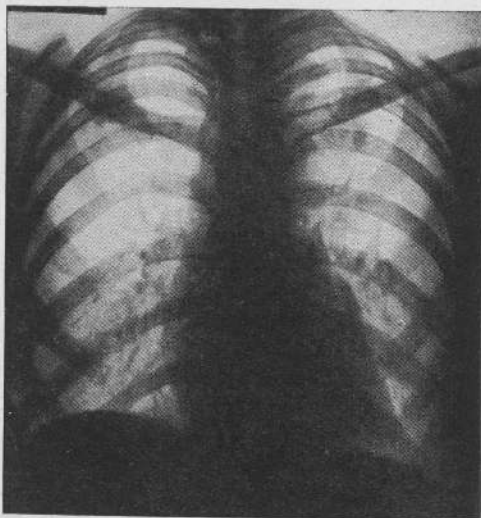


Fig. 42. — Lo stesso caso — Al termine del trattamento.

M. DEBORA (figg. 40-41-42) di anni 32. — Primi segni clinici della malattia polmonare alla fine del 1937. Entra in Istituto il 30 novembre 1940 presentando grossa area cavitaria al terzo superiore di sinistra; in questo stesso lato a cm. 11 dalla parete posteriore la stratigrafia mette in evidenza una formazione cavitaria più piccola del diametro di cm. 2 non visibile nel radiogramma tipo e distinta dalla caverna principale. A destra in retroclavare area cavitaria non ben delimitata e circondata da formazioni nodulari irregolari (fig. 40). Il 15 dicembre 1940 viene istituito pneumotorace sinistro; ne risulta una camera gassosa incompleta per aderenze e del tutto inefficiente per la grossa escavazione. Il 15 gennaio 1941 eliminato il pneumotorace, viene istituito in questo procedimento di aspirazione endocavitaria. Il 17 aprile 1941 viene istituito pneumotorace a destra che risulta pure inefficace per presenza di aderenze. Il 25 maggio dello stesso anno, eliminato il pneumotorace viene provocata la sinfisi pleurica. Il 17 luglio 1941 viene istituito anche a destra il procedimento aspirativo che in seguito viene condotto simultaneamente nei due lati (fig. 41). Alla fine del 1941 si procede alla chiusura artificiale dei bronchi di drenaggio in ambedue i lati. La paziente non presenta più alcuna manifestazione morbosa locale e generale ed è aumentata nel periodo di trattamento di 20 Kgr. Attualmente è ancora in osservazione. Al radiogramma i processi cavitari appaiono interamente regressi (fig. 42).

tempo medio per il conseguimento dei risultati si è aggirato intorno ai sei mesi. Per questi dunque la malattia tubercolare ha costituito poco più che un episodio.

Finalmente è da rilevare che tra i guariti sono oggi contadini, operai, impiegati, commercianti, studenti, professionisti, donne

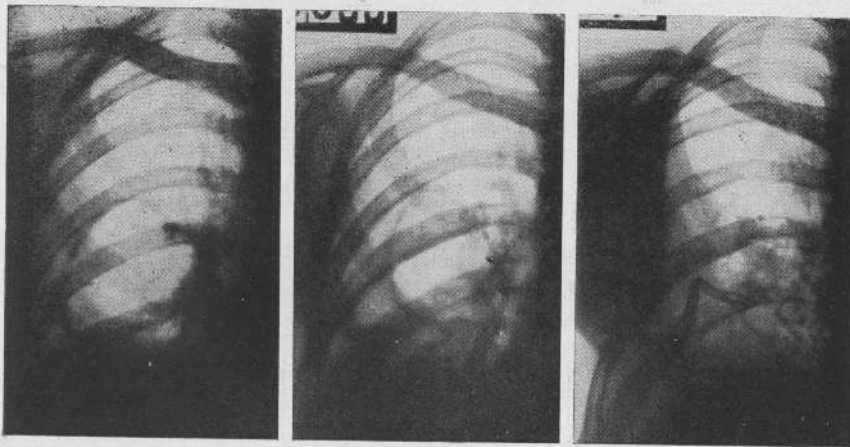


Fig. 43. — B. ANGELA — 1° Prima del procedimento aspirativo — 2° Il procedimento è insufficiente a determinare la completa elisione della caverna: viene associata una toracoplastica antero-laterale inferiore (Intervento di completamento) — 3° Alla fine del trattamento.

B. ANGELA (fig. 43) di anni 22. — Primi segni clinici della malattia polmonare nell'agosto 1936, nel marzo 1937 fu operata di frenicoexeresi destra. Entra in Istituto il 14 marzo 1939 presentando enorme caverna della metà inferiore del polmone destro con sottostante addensamento omogeneo (rad. 1). Il 18 marzo dello stesso anno viene attuato intervento di aspirazione endocavitaria. Per potenziare il trattamento viene istituito nel febbraio 1940 pneumoperitoneo che però non apporta alcun beneficio. Nel giugno 1941, residuando sempre uno spazio cavitario (rad. 2), viene associata una toracoplastica antero-laterale inferiore con resezione delle coste dalla III alla VI. Dopo breve tempo viene ripreso il procedimento aspirativo. Dopo quattro mesi la caverna è elisa (rad. 3).

attendenti ai servizi domestici che hanno potuto riprendere il consueto lavoro con normale rendimento, il che sta a dimostrare il recupero di una capacità lavorativa pressochè normale.

Ai predetti benefici di ordine generale se ne aggiungono altri più strettamente individuali. L'intervento operatorio è di lieve entità:

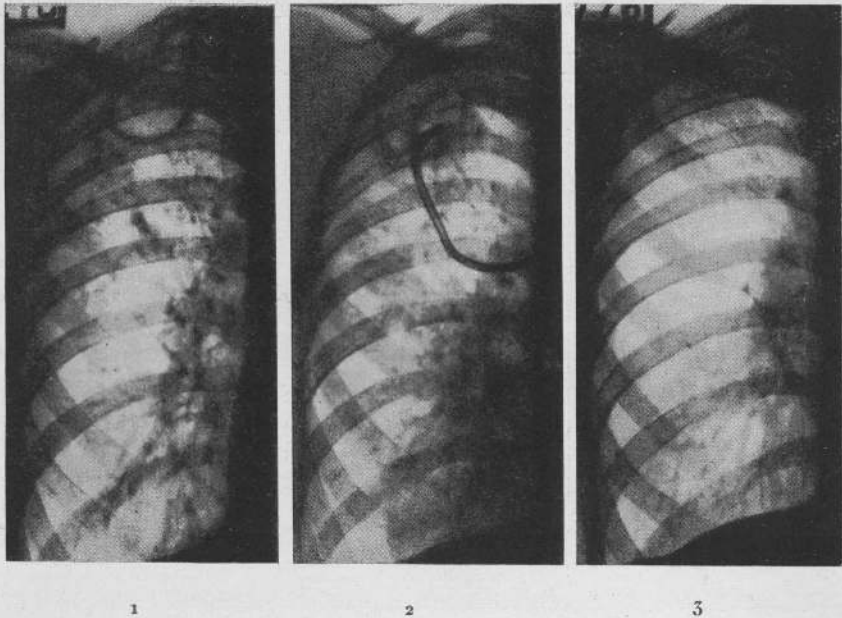


Fig. 44. - V. EDISON - 1° Prima del procedimento aspirativo - 2° Disseminazione broncopneumonica postemotioica per la quale viene attuata frenicofrassi (indicazione per i processi concomitanti), mantenendo l'aspirazione endocavitaria - 3° 21 mesi dopo il trattamento.

V. EDISON (Fig. 44) di anni 40. - Primi segni clinici della malattia polmonare nel gennaio 1939. Entra in Istituto il 15 luglio 1939 presentando caverna sottoclaveare con diffusione nodulare discreta omolaterale prevalente nella metà superiore (rad. 1). Il 4 agosto 1939 viene attuato intervento di aspirazione endocavitaria. Sussegue grave emottisi che dà luogo a una broncopneumonite da aspirazione. Il processo con l'andar del tempo si attenua ma non volge a risoluzione spontanea (rad. 2), per il che il 21 ottobre, dopo due mesi e mezzo, viene eseguita frenicofrassi, continuando regolarmente il procedimento aspirativo. Il trattamento viene ultimato con estrazione della sonda il 7 giugno 1940. Il 28 dello stesso mese il paziente lascia l'Istituto per riprendere subito dopo le proprie occupazioni di impiegato. L'ultimo controllo è stato eseguito il 20 marzo 1942. Il paziente gode di pieno benessere.

Della caverna residua un piccolo blocco opaco a limiti netti in sottoclaveare; tutto il resto dell'ambito polmonare ha ripreso la normale luminosità (rad. 3).

non ne consegue alcuna deformazione morfologica: il quadro radiologico dei guariti spesso non riconosce quasi la sede della

*L'ASPIRAZIONE
ENDOCAVITARIA
ECC.*

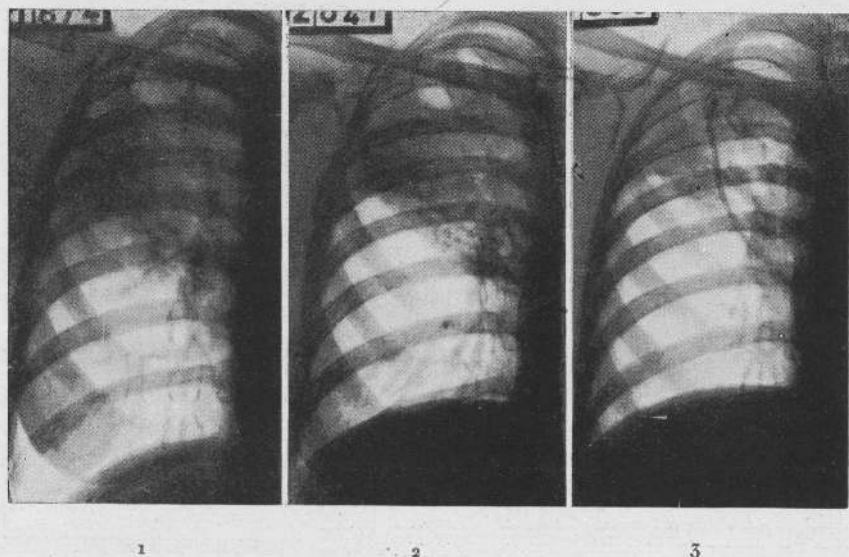


Fig. 45. — P. ANITA — 1° Prima di ogni trattamento — 2° Dopo frenicoexeresi (intervento di preparazione) — 3° In corso di aspirazione endocavitaria.

P. ANITA (fig. 45) di anni 31. — Primi segni clinici della malattia polmonare nel maggio 1941. Entra in Istituto il 27 giugno 1941 presentando processo lobitico superiore destro in piena evoluzione e con tendenza allo sconfinamento in basso ed escavazione in retroclaverare in via di formazione (rad. 1). Il 17 luglio 1941 viene attuata la frenicoexeresi allo scopo di attenuare e limitare l'evoluzione del processo. Il 4 agosto dello stesso anno essendosi meglio delineata l'escavazione e sembrando meglio delimitato il processo a livello della scissura (rad. 2) viene istituito procedimento di aspirazione endocavitaria. Il trattamento è in corso. Allo stato attuale le manifestazioni tossiemiche sono interamente regredite, le condizioni generali sono in avanzata ripresa. Localmente della caverna si ha un piccolo residuo: tutto il processo lobitico è in via di regressione (rad. 3).

precedente lesione; rapidi e completi sono la disintossicazione e il ripristino delle condizioni generali: la capacità funzionale non solo non ne resta in alcun modo limitata, ma frequentemente si riavvicina ai valori fisiologici.

Forse per un giudizio più completo si richiederebbero dati statistici. Il metodo non può essere per ora tradotto in cifre perchè solo oggi esso sta superando la fase di esperimento e di studio e sarà necessario non poco tempo per portare un'adeguata soluzione ai problemi ancora in discussione e che rivestono anche carattere strettamente pratico. Ciò tuttavia non sembra possa infirmarne il valore; costituirà invece sprone agli studiosi per perfezionarlo e per trarne al più presto tutti i possibili vantaggi.

LETTERATURA

- ABELLO J. P., *Emplo de un aparato original para la observación endoscópica de las cavernas tuberculosas. Uso del mismo en la realización de la técnica de aspiración endocavitaria de Monaldi* (« Rev. Españ. de Medic. y Ciruj. de Guerra », 1939); *Nuevo trocar para la aspiración endocavitaria de Monaldi. Empleo de un toracoscopio original para la realización de dicha técnica* (« Semana Medica Española », 1940); *Ueber einen Spezialapparat für die endoskopische Untersuchung der tuberkulösen Kavernen und zur innerkavernösen Aspiration technik nach Monaldi* (« Zeit. f. Tbk. », H. 1, 1940); *Aspiración endocavitaria de Monaldi en la tuberculosis pulmonar* (« Acad. Med. Quir. Españ. », marzo 1941).
- ADELBERGER LUDWIG, *Formänderungen vermeintlich « starrer Kavernen » nach neueren Operationsmethoden* (« Beitr. z. Klin. d. Tbk. », B. 97, H. 2, 1941).
- ALEXANDER H., *Atelektatische Vorgänge bei Kavernenheilung und Infiltrierung* (« Beitr. z. Klin. d. Tbk. », Bd. 95, H. 5, 1940).
- ARGEMI LLOVERAS, *Bases teoricas de la aspiración endocavitaria de Monaldi* (« Medicina Española », n. 6, 1939); *La aspiración endocavitaria de Monaldi en el tratamiento de las cavernas tuberculosas del pulmon* (« Medicina Española », 1940).
- ARNOLD, *L'aspiration endocavitare de Monaldi dans le traitement des cavernes tuberculeuses du poumon* (« Journ. Méd. de Leysin », n. 5, 1939).
- BABOLINI G., *Sulle caratteristiche fisiopatologiche delle caverne tubercolari del polmone. Il regime tensivo endocavitario* (« Annali Istituto Carlo Forlanini », nn. 3-4, 1940).
- BABOLINI-ROCCHIO, *L'associazione di interventi collasoterapici nel trattamento delle caverne con aspirazione endocavitaria* (« Annali Istituto Carlo Forlanini », nn. 9-10, 1940).
- BERBLINGER, *Die Saugdrainagebehandlung tuberkulöser Lungenkavernen (Monaldi) in morphologischer Beurteilung* (« Beitr. z. Klin. d. Tbk. », B. 3, 1940); *Die Morphologischen Veränderungen am Ableitungsbronchus tuberkulöser Kavernen unter der Saugdrainage* (« Zeit. f. Tbk. », B. 87, H. 5, 6, 1941).
- BERG SIGURD, *Behandlung tuberkulöser Kavernen mit Saugdrainage nach Monaldi* (« Nord Med. », 1940, Danish).
- BIAUDET-HEDINGER ELISABETH, *Medicamentöser Verschluss des Ableitungsbronchs einer tuberkulösen Kaverne im Verlaufe einer Saugbehandlung nach Monaldi* (« Schweiz. Med. Woch. », n. 6, 1942).

- BOCCHETTI F., *L'aspirazione endocavitaria nella cura delle caverne tubercolari del polmone* (« Lotta contro la Tbc. », n. 9, 1939).
- BOGEN-DUNN, *Tubercle Bacilli in cavity drainage (Monaldi)* (« Amer. Rev. of Tbc. », n. 2, 1941).
- BOTTARI G., *L'aspirazione endocavitaria di Monaldi per la cura delle caverne tubercolari del polmone* (« Soc. Med. del Friuli », Seduta 27 novembre 1940); *Emottisi ed aspirazione endocavitaria* (« Comunicaz. Conv. Sez. Laz. », 15 aprile 1940).
- BOTTARI G., BABOLINI G., *Strumentario e tecnica per l'attuazione pratica del procedimento di aspirazione endocavitaria di Monaldi* (« Annali Istituto Carlo Forlanini », nn. 5-6, 1939); *La disintossicazione dell'organismo nel procedimento di aspirazione endocavitaria* (« Annali Istituto Carlo Forlanini », nn. 7-8, 1940); *Centralizzatore Morelli per aspirazione* (« Annali Istituto Carlo Forlanini », nn. 7-8, 1940).
- BOTTARI-CASANOVA ALVES, *A aspiração endocavitaria de Monaldi. Sua técnica e conduta do tratamento* (« Lisboa Medica », n. 8, 1940).
- BRÜGGER H., *Ueber die aktive Behandlung der offenen Lungentuberkulose bei Kindern und Jugendlichen. Die Kavernenaugdrainage nach Monaldi* (« Munch. Med. Woch. », n. 16, 1941, S. 472).
- BRUNNER A., *Die Saugdrainage nach Monaldi in Verbindung mit der operativen Behandlung der Lungentuberkulose* (« Zeit. f. Tbk. », B. 87, H. 5-6, 1941).
- BURNARD R., FRANCKEN W., MENDES, *Premiers essais d'aspiration des cavernes par le procédé de Monaldi. Technique de la méthode* (« Revue de la Tbc. », n. 9, T. 5, 1939-40).
- BURNARD R., FRANCKEN W., *Le drainage des cavernes par le méthode de Monaldi (Soc. V'audioise de Médecine - 16 janvier 1941)* (« Revue Med. Suisse Romande », marzo 1941); *Remarques sur 19 cas de cavernes tuberculeuses traitées par l'aspiration endocavitaire de Monaldi* (« Rev. Méd. de la Suisse Romande », 25 maggio 1941).
- CABREJOS QUINONES M., *La aspiración endocavitaria de Monaldi. Sus fundamentos* (« La Reforma Medica », mayo 1940).
- CAEDDU, *Nuovo strumentario per l'intervento di aspirazione endocavitaria alla Monaldi* (« Tuberculosi », n. 12, 1941).
- CANOVA S., FERRETTI R., *Il pH del contenuto delle caverne tubercolari del polmone* (« La Settimana Medica », n. 8, 1939).
- CANOVA-BAFFONI, *Il procedimento di aspirazione endocavitaria nelle lesioni pluricavitarié del polmone* (« Annali Istituto Carlo Forlanini », nn. 9-10, 1940).
- CATTANEO, A., *Alcune considerazioni sul metodo di Monaldi dell'aspirazione di caverne* (« Fronte Unico Antituberc. », n. 2, 1941).
- CERCHIALI, *L'aspirazione endocavitaria di Monaldi* (« L'Azione Antituberc. », n. 6, 1939).
- CHADOURNE-BADOUIN, *Au sujet du traitement de cavernes tuberculeuses par le drainage pariétal avec aspiration (Procédé de Monaldi)* (« Revue de la Tbc. », T. 5, n. 9, 1939-40).
- CHIODI-GEMMI, *Il comportamento dei bronchi di drenaggio nell'aspirazione endocavitaria studiata con introduzione di olio iodato* (Comunicaz. Sez. Laz. F. I. N. F., maggio 1940); *Le vie bronchiali di drenaggio nell'aspirazione endocavitaria* (« Annali Istituto Carlo Forlanini », nn. 9-10, 1940).
- CHIODI-MESITI, *Comportamento di alcune reazioni a carattere essudativo nel decorso dell'aspirazione endocavitaria* (« Annali Istituto Carlo Forlanini », nn. 9-10, 1940).

**L'ASPIRAZIONE
ENDOCAVITARIA
ECC.**

- CLEMENTE M., *L'aspirazione endocavitaria nella cura delle caverne polmonari* (« Annali di Medicina Navale e Coloniale », 1939).
- CORMAN W., *Die Kavernensaugdrenage und ihre Wirkung auf die Lungenfunktion* (« Beitr. z. Klin. Tbk. », 1940).
- COSTANTINI G., *L'aspirazione endocavitaria per la cura delle caverne polmonari* (« Riv. di Patol. e Clin. della Tbc. », fasc. XI, 1939).
- CUSSEN F. V., *Drenaggio diretto delle caverne polmonari nella tubercolosi* (« British Medical Journ. », 4177,25, 1941).
- DANIELLO L., BUMBACESCU N., *Tratamentul cavernei tuberculoase prin drenajul aspirator transparietal a Lui Monaldi* (« Romania Medicala », 1 febr. 1941).
- DAVIDSON, *Modified instruments and technique in the Monaldi procedure* (« Bull. S. V. Hospital », 1940).
- DI BELLO R., *Contributo clinico sull'aspirazione endocavitaria di Monaldi* (« La Settimana Medica », n. 3, 1941).
- DORN E., *Zur Technik der Kavernendrenage nach Monaldi* (« Zeit. f. Tbk. », H. 1, 2, B. 86).
- DUMAREST H., (« Revue de la Tbc. », T. 5, n. 10, pag. 1232, 1939 40); *Le drainage de cavernes* (« Journal Med. de Lyon », 20 oct. 1940).
- DUMAREST-BRETTE-GERMAIN-LAVAL, *Le drainage endocavitaire a vec aspiration* (Masson Ed. Paris 1940).
- DURVAL Z. AMORIN, *Aspiração intracavitaria de Monaldi* (« Giornale del Sao Paulo », maggio 1940).
- EFFENBERGER H., *Lungenblutung als Indikation zur Kavernendrenage nach Monaldi* (« Zeit. f. Tbk. », H. 3, 4, B. 87, 1941).
- FILIPPINI, *L'aspirazione endocavitaria nella cura delle caverne polmonari tubercolari* (« Policlinico Sez. Pratica », n. 2, 1940).
- FLÜGGE M., *Ueber die künstliche Verklebung teilweise freier Pleuraspalten vor Anwendung der Kavernensaugdrenage* (« Zeit. f. Tbk. », B. 85, H. 4-5, 1940); *Weisses Blutbild und Blutsenkung bei der Kavernensaugdrenage* (« Beitr. z. Klin. d. Tbk. », B. 95, H. 6, 1940).
- FOGLIO I., FILIPPINI I., *Aspiración endocavitaria de Monaldi* (« Semana Medica », 1939).
- FORTUNATO A., *Possibilità e prospettive del drenaggio aspirativo delle caverne secondo Monaldi* (« Gazz. Osped. e Clin. », n. 38, 1938).
- FRANCKEN W., *Zwei Verfahren zur Tiefbestimmung einer Kaverne durch Röntgenaufnahme ohne Tomograph.* (« Radiol. e Clin. Basel ». 1940).
- FREESE-HOFMANN, *Ein neues Gerät zur Kavernenabsaugung* (« Beitr. z. Klin. d. Tbk. », 1941, B. 96, H. 2).
- GEMMI-D'ANGELO, *Modalità di elisione delle caverne tubercolari del polmone trattate con aspirazione endocavitaria alla Monaldi* (« Annali Istituto Carlo Forlanini », 1940).
- GESZTI-NAGY-DOMOKOS, *Versuche und Ueberlegungen zur Kavernendrenage nach Monaldi* (« Beitr. z. Klin. d. Tbk. », 1940).
- GILES-KEALIA-KANAI, *Endocavitary Aspiration Monaldi Procedure* (« Indiana State Medical Ass. Journ. Indianapolis », 34, 287, 354. 1941).
- GYORFFY-BOLDIZSAR, *A Monaldi - fele kavernaszivás morfológiaja* (« Külön. Tuberk. Eleni Kuz. », n. 8, 1941).

- GOLDMANN, *Tuberculous cavities (Observation on transpleural decompression)*. (« The Amer. Rev. of Tuberc. », n. 2, 1941).
- GONZALES MARTIN, *Evolución de los metodos de tratamiento directo de las cavernas tuberculosas del pulmon. De la apertura de las cavernas a la aspiración endocavitaria de Monaldi* (« Revista Clinica Española », n. 2, 1940).
- GRAF W., *Gesellschaft für Natur u. Heilkunde zu Dresden. Ueber jüngste Entwicklungsmöglichkeiten in der operativen Behandlung der kavernenösen Lungentuberkulose unter besonderer Berücksichtigung der Kavernensaugdrainage nach Monaldi und einer kallusfreien Obergeschoß Kleinstplastik* (« Munch. Mediz. Woch. », n. 9, S. 261, 1941).
- GRASS H., *Ueber Kavernenheilung durch Saugdrainage nach Monaldi* (« Zeit. f. Tbk. », 1939, B. 84, H. 1, 2); *Verhandlungen der Deutschen Tuberkulose-Gesellschaft* (« Beitr. z. Klin. d. Tbk. », B. 94, 1939); *Ueber die Behandlung der tuberkulösen Kavernen der Lungengangrän und des Empyems mit der Saugdrainage* (« Deut. Tbk. Blatt », 1-2, 1941); *Die Aussichten der Saugdrainagebehandlung tuberkulöser Kavernen* (« Therapie der Gegenwart », H. 10, 1940).
- GRASS H., *Behandlung von Lungengangrän mit Saugdrainage nach Monaldi* (« Zeit. f. Tbk. », H. 5-6, 1941); *Die Saugdrainage der Tuberkulösen Kaverne nach Monaldi und ihre Bedeutung für Versickerungsträger und Tuberkulosebekämpfung* (« Oeff. Gesch. Dienst », H. 4, S. 77, 1941).
- GUGLIELMETTI P., *Sull'aspirazione endocavitaria di Monaldi* (« Policlinico Sez. Pratica », 1940).
- GUNELLA S., *Il metodo dell'aspirazione endocavitaria e l'elisione della caverna del polmone* (« Giornale di Clinica Medica », n. 10, 1939).
- HÄBERLIN F., *Einfacher leicht transportabler Saugapparat für die Kavernen-Saugdrainage nach Monaldi* (« Schw. Med. Woch. », n. 52, 1941).
- HEIN, *Zur Kavernendrainage nach Monaldi* (« Ztbl. Inn. Mediz. », 62 n. 9, 1941).
- HOFNER G., *Die Kavernendrainage in Röntgenbild* (« Wiener Mediz. Gesell. », Seduta 28 novembre 1941; *Aufgaben der Röntgenologie bei der Kavernensaugdrainage* (Fachröntgenstr. 63, 6, 1941).
- HOGYAN L., *Zur Monaldischen Saugbehandlung* (« Orv. Hetil. », 1940, 552-553, Ungheria).
- KISS LAJOS, *A Tudóbarlangok Monaldi - fele-azivo-kezelese - barlangozivas* (« Kül. Orv. Koz. Ungheria », 1940); *Die Monaldischen Saugdrainage im Lichte der neuen Erfahrungen* (« Z. f. Tbk. », B. 87, H. 1-2, 1941).
- KOREC ST., *Liecha kaverien Monaldibo drenážau* (« Bratislavske Lekarske Listy », novembre-dicembre, 1940).
- KOVATS FERENC, *Die Kavernenpunktion nach Monaldi* (« Verhandlungen der Fürsorgestellten und Tuberkulosekrankenhausärzte Ungarn », Budapest, 1939); *Die Entstehung und die Therapie der Kavernen* (« Z. Arztl. Fortbild », 1940); *Uj eszköz és módszer a Monaldi - fele kavernapunctiokoz.* (« Tbk. Kuzd. », 4, 1941; Ungheria).
- KREMER W., *Kavernensaugdrainage beandlung der Rotkavernen* (« Zeit. f. Tbk. », H. 1, 1940).
- KUPKA E., WELLS R., *Technique of cavity aspiration Monaldi* (« The Amer. Rev. of Tuberc. », n. 3, 1940).
- KUPKA E., BENNET S., *Monaldi's suction aspiration of tuberculous cavities* (« The Amer. Rev. of Tuberc. », 1940).

- KUPKA-WAGNER, *Intentional Obliteration of Pleural space by the use of blood* (« The Amer. Rev. of Tuberc. », n. 2, 1941).
- IACONO, *Aspirazione endocavitaria delle caverne tubercolari del polmone* (« Arch. Med. e Chir. », n. 4, 1939).
- JEANNERET-JOYET *A propos du procédé d'aspiration intracavitare des cavernes pulmonaires selon Monaldi* (« Revue de la Tbc. », 7, 1939).
- JIMENEZ M., *El tratamiento de la caverna pulmonar tuberculosa por la aspiración endocavitaria* (« Rev. Mexicana de Tuberc. », 1939 1-5); *Tecnica de la aspiración endocavitaria transparietal de Monaldi* (« Rev. Mexicana de Tuberc. », 1940).
- JIMENEZ - ONTIVEROS - RODRIGUEZ PINERO - OLLERO DE LA ROSA, *Estudios sobre la permeabilidad de las paredes de las cavernas tuberculosas* (« Revista Española de Tuberculosis », n. 71, 1941).
- JULLIEN - LE PORZ, *Reflexions sur l'aspiration endocavitare suivant la méthode de Monaldi* (« Revue de la Tbc. », T. 5, n. 10, 1939-1940).
- LEMBERGER A., *Eigenartige Komplikationen bei der Kavernensaugdrainage* (« Zeit. f. Tbk. », H. 1-2, B. 86, 1941); *Beitrag zur Anzeigestellung der Kavernensaugdrainage an Hand unserer bisherigen Erfahrungen* (« Beitr. z. Klin. d. Tbk. », B. 96, H. 7, 1941).
- LOBO DE LA RUA, *Detalles tecnicos y conducta terapeutica de la aspiración endocavitaria de Monaldi* (« Revista Española de la Tuberc. », gennaio 1942).
- MARAGLIANO E., *La cura Monaldi delle malattie tubercolari con l'aspirazione delle caverne* (« La Riforma Medica », n. 3, 1940).
- MARIANI B., *Comportamento delle proteasi specifiche di difesa nell'aspirazione endocavitaria. Nota preventiva* (« Annali dell'Istituto Carlo Forlanini », nn. 9-10, 1940).
- MATSON R. C., *The treatment of pulmonary tuberculosis* (« The Journ. Amer. Med. Assoc. », 1940).
- MELZER E., *Ueber erste Versuche mit der Kavernensaugbehandlung nach Monaldi* (« Deut. Tbk. Blatte », H. 8, 1941).
- MELZER *Ueber erste Versuche mit der Kavernensaugbehandlung nach Monaldi* (« Deut. Tbk. Blatt », H. 8, 1941).
- MESITI-CHIODI-BRUSTOLON, *Alcuni rilievi batteriologici nel trattamento delle caverne con aspirazione endocavitaria* (« Annali Istituto Carlo Forlanini », nn. 9-10, 1940).
- MOLINARI G., *Il metodo di Monaldi per la cura delle caverne polmonari* (« Riv. Ital. di Terapia », n. 2, 1940).
- MONALDI V., *Tentativi di aspirazione endocavitaria delle caverne tubercolari del polmone* (« Annali Istituto Carlo Forlanini », n. 10, 1939); *Procedimento di aspirazione endocavitaria delle caverne tubercolari del polmone* (« Annali Istituto Carlo Forlanini », n. 10, 1938); *L'aspirazione endocavitaria. I principi teorici. Alcuni risultati* (« Atti Conv. Lombardo F. I. N. F. per la Lotta contro la Tbc. », 1938); *Sul meccanismo della delimitazione del processo tubercolare del polmone* (« Annali Istituto Carlo Forlanini », n. 3, 1939); *Ueber die Saugdrainagebehandlung tuberkulöser Lungenkavernen* (« Zeit. f. Tbk. », B. 8, H. 5, 1939); *L'aspirazione endocavitaria nella cura delle caverne tubercolari del polmone* (« Lotta contro la Tbc. », n. 8, 1939); *Sull'aspirazione endocavitaria nel trattamento delle caverne tubercolari del polmone* (« Lotta contro la Tbc. », n. 8, 1939); *L'applicazione del procedimento di aspirazione endocavitaria. Centoquaranta casi con risultato favorevole* (« Annali

- Istituto Carlo Forlanini », nn. 9-10, 1940); *L'applicazione del procedimento di aspirazione endocavitaria. Gli insuccessi* (« Annali Istituto Carlo Forlanini », nn. 9-10, 1940); *Fisiopatologia della tubercolosi polmonare* (Ed. « Studium Urbis », Roma, III Ediz., pag. 613); *Ueber die Saugdrainage der tuberkulösen Lungenkavernen. An 400 Fallen gesammelte Beobachtungen* (« Mediz. Woch. », n. 16, 1941); *Indicazioni pratiche asupra modalitatii de a procedea la aspiratia cavernelor tuberculoase ale plamanu-lui* (« Romania Medicala », n. 9, 1941); *Der gegenwärtige Stand des Kavernensaugdrainageverfahrens in der Behandlung der tuberkulösen Lungenkavernen* (« Ergebnisse d. inn. Medizin », Bd. 62, 1941); *Die Kavernensaugdrainage in ihren praktischen Applikationen und ihren Resultaten (Beobachtungen an 600 behandelten Fällen)* (« Zentralblatt f. d. Gesam. Tbk. », B. 54, II. 9, 1941, pag. 477); *Die Kavernensaugdrainage in ihren Theoretischen Grundlagen und in ihren Klinischen Indikationen (Beobachtungen 700 Fällen)* (Confer. tenuta a Berlino il 28 gennaio 1942).
- MONALDI - BOTTARI - BABOLINI, *Alcune osservazioni sulla condotta del procedimento di aspirazione endocavitaria* (« Annali Istituto C. Forlanini », nn. 5-6, 1939).
- MONALDI - FERRETTI, *Alcune note sulla condotta dell'aspirazione endocavitaria* (« Annali Istituto Carlo Forlanini », nn. 9-10, 1940).
- MONALDI - PANÀ, *Andamento clinico e reperti anatomo-patologici di tre casi trattati con aspirazione endocavitaria* (« Annali Istituto Carlo Forlanini », nn. 9-10, 1940).
- MORELLI E., *Gli attuali indirizzi del trattamento chirurgico della tubercolosi polmonare* (« Lisboa Medica », n. 7, 1939); *Attività Scientifica dell'Istituto Carlo Forlanini nell'ultimo biennio 1938-39* (« Annali Istituto Carlo Forlanini », 1939).
- MÜLLER, *Zur Endoskopie der Kaverne* (« Beitr. z. Klin. d. Tbk. », 1940).
- NÄSER ERWIN - *Über die Kavernensaugdrainage* (« Leit. f. Tbk. », B. 88, H. 1-2, 1941).
- OLMEDO CABEZA A., *Disparición y apertura de voluminosa caverna después de frenicectomia. Tratamiento posterior por el proceder de aspiración endocavitaria de Monaldi seguida de nuevo cierre de la mima* (« Rev. Españ. de Tbc. », n. 78, 1941).
- ORSI A., *Su di un dispositivo regolatore per aspirazione continua e sua applicazione in terapia fisiologica* (« Minerva Medica », n. 21, 1939).
- PANÀ - BOTTARI, *Reperti anatomo-patologici di alcuni soggetti trattati con aspirazione endocavitaria* (« Annali Istituto C. Forlanini », luglio-agosto 1939); *Rilievi anatomici su di un caso di aspirazione endocavitaria* (« Lotta contro la Tbc. », 1939);
- PAPA G., *Su di un caso di grossa caverna tuberculare del polmone trattata con aspirazione endocavitaria di Monaldi giunta al tavolo anatomico* (« Lotta contro la Tbc. », n. 4, 1940).
- PARODI F., *A proposito dell'aspirazione endocavitaria* (« Riv. di Patol. e Clin. della Tbc. », fasc. VII, 1939).
- PARTEARROYO F. R., *El tratamiento de las cavernas tuberculosas del pulmon por la aspiración endocavitaria de Monaldi* (« Medicina Españ. », n. 11, 1939); *Instrumental y tecnica para la aspiración endocavitaria de Monaldi y a portaciones a su mecanismo de acción* (« Rev. Española de Tuberc. », n. 60, 1940).
- PARTEARROYO - MORANTE, *Conducta tecnica y comprobaciones analíticas en el tratamiento de las cavernas tuberculosas por la aspiración endocavitaria de Monaldi* (« Rev. Española de Tuberc. », n. 72, 1941).

**L'ASPIRAZIONE
ENDOCAVITARIA
ECC.**

- PASSALACQUA - DUNAN, *La aspiración endocavitaria de las cavernas tuberculosas del pulmon* (« Prensa Medica Argentina », n. 27, 1940).
- PELLEGRINI, *Il metodo di Monaldi di aspirazione cavitaria nel trattamento della caverna polmonare in Tisiologia* (Conferenza Soc. Medico Turca, Istambul, 25 novembre 1941).
- PIGORINI, *Compiti e possibilità dell'indagine radiologica nello studio delle capacità patologiche del polmone trattato con aspirazione endocavitaria* (« Arch. di Radiol. », nn. 3-4, 1940).
- PIRERA, *L'aspirazione endocavitaria nelle caverne tubercolari* (« Rinascenza Medica », n. 23, 1939).
- RABINO A., *La chirurgia del tisiologo* (« Minerca Medica », n. 8, 1940).
- RACLAVSKY V., *Komplikation der Kavernensaugdrainage nach Monaldi* (« Zeit. f. Tbk. », H. 3-4, B. 87, 1941).
- RACLAVSKY - ROZHLEDY (v. « Tuberk. », 4, 1940).
- RATTI E., *Descrizione anatomo-istologica di caverna gigante del polmone trattata con aspirazione endocavitaria alla Monaldi* (« Minerva Medica », n. 7, 1940).
- RAVINA - PECHER, *Quelques opinions étrangères sur le traitement des cavernes tuberculeuses par le drainage avec aspiration* (« La Presse Médicale », n. 87-88, 1941).
- ROLLAND - TSOUTIS, *Contribution à l'étude du drainage des cavités tuberculeuses du poumon (Méthode de Monaldi)* (« Revue de la Tbc. », T. 5, nn. 11-12, 1939-40).
- ROSSEL, *Appareil automatique pour l'aspiration endocavitare selon le procédé de Monaldi* (« Schw. Mediz. Woch. », n. 4, 1942).
- RUIZ RIVAS, *Aportaciones al estudio de la cura de la caverna con punción según Monaldi* (« Revista Españ. Farmacol. y Terapia », 1, 1940).
- SAFAS E., *Endokavitäre tuberkulöser Kavernen mit dem Saugdrainage verfahren* (« Munch. Mediz. Woch. », n. 16, 1941).
- SALAZ MARTINEZ, *El tratamiento de las cavernas tubercul. por la aspiración endocavitaria de Monaldi* (« Semana Medica Españ. », ottobre-novembre 1941).
- SARTORIUS A., *Die Behandlung tuberkulöser Kavernen mit dem Saugdrainage verfahren* (« Munch. Mediz. Woch. », n. 16, 1941).
- SCARPA A., BORGHERO, *Sulle variazioni della pressione endopolmonare durante lo sforzo fisico registrate attraverso caverne drenate eternamente*. (Istituto Medic. Legale e delle Assicuraz. R. Università di Padova, 1940).
- SCHUBERTH A., *Ueber die Behandlung tuberkulöser Lungenkavernen mit dem Saugdrainage* (« Zeit. f. Tbk. » H. 4, 1940); *Die Bedeutung des Ableitungsbronchus für die Wirkung der Kavernensaugdrainage* (« Beitr. z. Klin. d. Tbk. », B. 95, 1940); *Ueber die Behandlung tuberkulösen Lungenkavernen mit der Kavernensaugdrainage* (« Die Medizinische Welt », n. 59, 1940); *Die Kavernensaugdrainage zur Behandlung tuberkulöser Lungenkavernen* (Barth. Verlag, Leipzig, 1941); *Die Behandlung der tuberkulösen Kaverne mit der Kavernensaugdrainage* (« Zeit. f. Tbk. », H. 4, 1940); *Ueber Restkavernen nach Thorakoplastik und ihre Behandlung mit der Kavernensaugdrainage* (« Zeit. f. Tbk. », H. 2-3, B. 85, 1940); *Ueber die Behandlung der kavernösen Lungentuberkulose mit der Kavernensaugdrainage* (« Schw. Mediz. Woch. », n. 45, 1941); *Ueber weitere Erfahrungen mit der Kadrainage* (« Zeit. f. Tbk. », B. 87, H. 5-6, 1941).
- SCOZ, *Su di un apparecchio multiplo a derivazioni indipendenti per aspirazione* (« La Riforma Medica », n. 48, 1939).

- SCOZ - CASALDI, *Su di un apparecchio multiplo a derivazioni indipendenti per aspirazione* (« La Riforma Medica », n. 47, 1940).
- SCROCCA, *A proposito di aspirazione endocavitaria* (« Rassegna Internaz. », n. 5, 1940).
- SISTI M. A., *Contributo clinico al procedimento di aspirazione endocavitaria di Monaldi* (« Tuberculosi », luglio 1939).
- SIVRIERE M., *Le traitement des cavernes tuberculeuses pulmonaires par le drainage et l'aspiration. Technique et appareil* (« Journ. de Méd. de Lyon », 20 gennaio 1941).
- SOSSI O., *Modificazioni ematologiche nel corso dell'aspirazione endocavitaria di Monaldi* (« Riv. di Medic. Soc. della Tuberculosi », 1939); *Risultati immediati dell'aspirazione endocavitaria di Monaldi* (« La Settimana Medica », n. 8, 1941); *Ricerche comparative degli anticorpi tubercolari nei liquidi cavitari e nel siero di sangue* (« Annali dell'Istituto C. Forlanini », nn. 7-8, 1940); *Comportamento delle granulazioni tossiche e dei leucociti neutrofili nel corso dell'aspirazione endocavitaria di Monaldi* (« La Settimana Medica », n. 29, 1941).
- STEIN K. S., *Disappearance of a cavity after artificial hemoptysis (produced during an attempo at Monaldi's cavity drainage)* (« Acta Tbc. Scand. », V, XVI, 1-2, 1942, pag. 175).
- STOICHITA N. N., *Tratamentul cavernelor pulmonare prin aspiratie endocavitara Procedeu Monaldi* (« Rev. Stüntelor Medicale », nn. 8-9, 1941).
- SZULE, *Treatment of tuberculous cavities by Monaldi suction drainage* (« Tuberkulozis Elleni kuzdelem », 1940).
- TAKI ZINIKI, *I neolera therapeutiki tom simotodion spileon tu pneumonas H-endospelaiodes anarrafesio tu Monaldi* (« Yppokratis », 1939, Grecia).
- TAPIA M., *Formas anatomoclinicas, diagnostico y tratamiento de la tuberculosis pulmonar* (Lisboa, « Sanatorio del Caramulo », to. III, pag. 515).
- TAPIA - HORTA VALE, *Sobre fisiopatologia de las cavernas pulmonares tuberculosas y las orientaciones actuales para su tratamiento con especial referencia al metodo de Monaldi* (« Lisboa Medica », n. 11, 1939).
- URGOITI - GARCIA BENGOCHEA - HIEVADA IGLESIAS, *Nuestra experiencia sobre la aspiración endocavitaria de Monaldi* (« Revista Clin. Española », n. 6, 1941).
- WEBER, *Saugdrainageverfahren zur Heilung tuberkulöser Kavernen in der Lunge* (« Zeit. f. Tbk. », 1940); *Aktive Tuberkulose und Schwangerschaft Leistungen des Pneumothorax der Torakokaustik undev Kavernendrainage während der Schwangerschaft* (« Münch. Mediz. Woch. », n. 16, 1941). *Indikation und Ergebnisse der Kavernen saugdrainage* (« Wien. klin. Wschr. », H. 52, 1941). *Behandlung tuberkulöser Kavernen in der Lunge durch Saugdrainage* (« Beihr. klin. Tbk. », 96, H. 3, 1941).
- WEGEMER, *Beitrag zu den Erfahrungen mit der Kavernensaugdrainage bei Lungentuberkulose* (« Zeit. f. Tbk. », B. 86, H. 4, 1941).
- WERNER, *Ueber den Luftdruck im Innern Tuberkulöser Kavernen in der Lunge* (« Zeit. f. Tbk. », 1940); *Ueber Lungencysten und ihre Behandlung mit dem Saugdrainage verfahren* (« Zeit. f. Tbk. », B. 87, H. 5-6, 1941).
- WOLF J. E., *Ueber Möglichkeiten und Aussichten der Kavernen-Saugdrainage nach Monaldi* (« Schw. Mediz. Woch. », n. 75, 1940).
- ZIRILLI - DE ASCENTIS, *Risultati di eccezione ottenuti con procedimento di aspirazione endocavitaria* (« Annali Istituto Carlo Forlanini », nn. 9-10, 1940).

RIASSUNTO

L'A. fa un'esposizione generale sullo stato attuale del metodo da lui proposto nel luglio 1938 di aspirazione endocavitaria nel trattamento delle caverne tubercolari del polmone. In una prima parte vengono esposti gli elementi di ordine tecnico e in particolare viene enunciato un metodo di chiusura artificiale dei bronchi di drenaggio con il quale si avvia a soluzione uno dei problemi più importanti per la condotta pratica del procedimento. In una seconda parte viene documentata con rilievi clinici e con documentazioni radiografiche la possibilità di ottenere con l'aspirazione endocavitaria la guarigione completa e definitiva delle caverne trattate.

Nella terza parte vengono espone le direttive generali di ordine meccanico, clinico e biologico per la scelta dei casi da sottoporre a trattamento. Ogni indicazione è largamente illustrata con presentazione di casi clinici e con radiogrammi.

L'esposizione viene completata con considerazioni di ordine scientifico, individuale e sociale. In particolare vengono ricordati i nuovi apporti teorici sull'entità anatomico-clinica e biologica delle caverne, sulle possibilità di trattamento di soggetti per i quali non sarebbe consentita l'adozione di procedimenti collasoterapici, sulla durata del procedimento e sul tipo di guarigione che consente una ripresa delle condizioni generali funzionali e fisiche molto vicino a quelle fisiologiche.

98028

Esemplare fuori commercio per
la distribuzione agli effetti di
legge.

~~340724~~

