

# La Clinica

*DIRETTORI:*

PROF. ANTONIO GASBARRINI

DIRETTORE  
DELLA R. CLINICA MEDICA  
PADOVA

PROF. RAFFAELE PAOLUCCI

DIRETTORE  
DELLA R. CLINICA CHIRURGICA  
ROMA

REDATTORE CAPO  
MARIO TRINCAS

REDATTORI PER LA MEDICINA

G. BASSI e G. SOTGIU

REDATTORI PER LA CHIRURGIA

A. QUIRI e E. RUGGIERI

SEGRETARIO DI REDAZIONE

E. BERNABEO

ANNO SESTO

1939

*Mise B*  
*57*  
*17*



Le immagini capillaroscopiche  
delle estremità digitali negli individui  
affetti da suppurazione del polmone.

Contributo allo studio della patogenesi  
delle dita ippocratiche.

DOTT. EGIDIO TOSATTI  
ASSISTENTE

DOTT. GIORGIO MONTANARI  
ASSISTENTE

L. CAPPELLI — EDITORE — BOLOGNA

# Le immagini capillaroscopiche delle estremità digitali negli individui affetti da suppurazione del polmone.

Contributo allo studio della patogenesi delle dita ipocratiche.

DOTT. EGIDIO TOSATTI  
ASSISTENTE

DOTT. GIORGIO MONTANARI (1)  
ASSISTENTE

SOMMARIO: *Introduzione.* - 1) Premesse storico-bibliografiche e nozioni generali. - 2) Le dita ipocratiche e la osteoartropatia ipertrozzante pneumatica di BAMBERGER-PIERRE MARIE. - 3) Le dita ipocratiche nelle affezioni pleuro-polmonari: a) generalità; b) anatomia patologica; c) teorie sulla patogenesi. - 4) I capillari della plica ungueale nelle dita ipocratiche. — *Ricerche personali.* - 1) Metodo. - 2) Risultati, protocolli e tabelle. - 3) Discussione. - 4) Conclusioni. - 5) Riassunto. — Bibliografia.



## INTRODUZIONE

### 1) Premesse storico-bibliografiche e nozioni generali.

Tra i segni extratoracici più caratteristici delle affezioni croniche pleuropolmonari si annoverano come è noto particolari modificazioni delle ultime falangi delle dita delle mani e dei piedi conosciute sotto il nome di dita a bacchetta di tamburo.

Di queste dobbiamo la prima esatta descrizione a IPPOCRATE.

Un silenzio di oltre 20 secoli divide l'acuta osservazione del grande medico di Coe dalle prime note sullo stesso argomento comparse al principio del XIX secolo nei lavori di SAUVAGE, DURET, PETISSIER, BLANDIN e FAYE. Alle brevi annotazioni di questi AA. segue nel 1832 il contributo di

*« Purulenti qui ex pleuritide aut peripneumoniae huius modi sunt... manum vere eximio calenti digiti et exasperantur, unguis adunci fiunt, pedes refrigerantur et lument... atque haec suppurati signa sunt inveterati ».*

(IPPOCRATE, 458-349 a. C.),

PIGEAUX sulla etiologia delle dita ipocratiche; a breve distanza di tempo (1834) le originali interpretazioni di TROUSSEAU (seguito da VERNIS, CARON, LABARBARY, GILLET, JAMET, MOIZARD, BAILLY, RICHARDIER, RAUZIER) per il quale le dita a bacchetta di tamburo dovevano rappresentare un segno caratteristico della infezione tubercolare, ed infine tra il 1874 e il 1886 le notevoli tesi di MEILLET, di ULMO di TRUFFIN, di ESSBACH, le quali precedono di pochi anni i fondamentali lavori di BAMBERGER e PIERRE MARIE (1889-1890) sulla osteo-artropatia ipertrozzante pneumatica.

La comparsa di questi ultimi lavori segna l'inizio del vivace dibattito ancor vivo oggi sui rapporti intercorrenti tra malattia di PIERRE MARIE e dita ipocratiche, cui volle contribuire una lunga schiera di clinici e ricercatori: da MARFAN (1893), VIL-

(1) L'impostazione e redazione del lavoro e l'esecuzione delle ricerche spettano in parti uguali ai due Autori.

LARD (1894), GALLAINE (1895), JOVANE (1896), TELECKY (1897), MASSALONGO (1898), SMITH (1898), LABRIT, TRIDON (1899), MAYEUX (1900), PARMENTIER e CASTAGNE (1901), BÉCLÈRE (1901-02), FERRIO (1902), BOZZOLO (1902), BESANÇON e JSRAEL DE JONG (1904), PICK (1904), MEYGRET (1905), KOLL (1906), CAGNETTO (1906), SCHAW e COOPER (1907), FRANCHINI, BAUR, BAND (1910), GIUGNI (1912), MASSALONGO, MASSALONGO e GASPERINI (1913), alla nota dello ZOCCHI del 1922 ed ai lavori più recenti di CAMPBELL (1924), RONCATO (1924-1927), CRUMP (1929), DI CÌ (1933), BIGNAMI e AGATI (1938), GOEBEL (1939):

Non certamente recente è l'osservazione delle dita a bacchetta di tamburo in malattie diverse da quelle nelle quali primitivamente le aveva osservate IPOCRATE.

Oltre che nei vizi congeniti di cuore, e molto più raramente in alcuni acquisiti (FRAENKEL), ove tale manifestazione clinica è stata oggetto, da tempo ormai remoto, di attento studio da parte di un largo stuolo di ricercatori, oltre che nell'endocardite lenta (BAMBERGER, GALLAVARDIN e LANGERON, HATZIEGANU, RONCATO, HARVIER), oltre che in casi di aneurisma dell'aorta, della succlavia e della anonima (MEYGRET, BECLÈRE, EBSTEIN, HÖGLER, CHANTON, THOMAS SMITH, BAUR, MARECHAL, BERENT, GRÖDEL, YOACHIM, FÖSTER, HUTIEGAN, ASSMANN, BERNHARDT), essa è stata riscontrata in casi di cianosi enterogena (STOCKVIS, TALMA, HIJMANS v. d. BERG), di stenosi del canale gastro-enterico (DENNIG, LATZEL, SCHLESSINGER) di morbo di Reynaud (MAGNI), di acromegalia incipiente (FIRGAU, RONCATO), di morbo di Pott (TRIDON, KAUFFMAN), di lussazione inveterata della spalla (GROEDEL, KLAUSA), di cirrosi biliare (BEUTENMÜLLER, BOUTRON, FLÜCHIGER, RICKMANN e GODLEE, HOEGLER, OBERMAYER, PARMENTIER e CASTAGNE, TAYLOR, SMITH, ZOCCHI),

di cirrosi ipertrofica (GILBERT e FOURNIER), di cistite e pielo-nefrite (MARFAN), di tubercolosi renale (CADE e CHATIN) ed infine, per le osservazioni di BENSANDE, HILLEMANN e AUGIER, BRULÉ e LIÈVRE, persino in casi di poliposi intestinale nell'adulto ed in casi di dissenteria amebica (TELECKY).

2) Le dita ippocratiche e la osteo-artropatia ipertrofizzante pneumica di Bamberger-Pierre Marie.

Ma sì larga messe di contributi ha mancato di risolvere in modo convincente la questione prima e fondamentale sorta dopo la comparsa del famoso lavoro di PIERRE MARIE: rappresentano le dita a bacchetta di tamburo e l'osteo-artropatia ipertrofizzante pneumica due fenomeni clinici e patogenetici distinti oppure devono essere considerate le dita ippocratiche il primo stadio o una varietà della malattia di Bamberger-Pierre Marie?

I fautori della prima tesi (dualisti) oltre a ricordare che sono stati descritti casi di osteo-artropatia senza ippocratismo digitale (SCHLAGENAUER, FRAENKEL, LERY, LAYANI, POTTIER) e che la statistica dimostra che l'ippocratismo digitale è infinitamente più frequente della malattia di Bamberger-Pierre Marie, sostengono che le dita a bacchetta di tamburo si « compendiano nel semplice ingrossamento delle parti molli delle falangi distali delle mani e dei piedi », mentre invece nella malattia di B. P. M. sono presenti caratteristiche deformazioni e lesioni ossee e articolari (rilevabili radiograficamente) delle estremità degli arti con notevole aumento di volume delle mani e dei piedi, particolari deformazioni del rachide e della gabbia toracica, oltre ad una limitazione funzionale frequentemente associata a dolori delle articolazioni colpite.

I fautori della seconda tesi (unitari), meno numerosi, dubbiosi di una separazione così rigida tra le due manifestazioni morbose, riferiscono di avere osservato in soggetti portatori di dita a bacchetta di tamburo l'insorgenza della malattia di B.P.M. (casi di FRANCHINI e di WITHMANN) e che l'esame radiografico non consente sempre di differenziare la prima dalla seconda.

Le modificazioni di forma e volume delle dita determinate dalla acromegalia, dalla chiromegalia, dalle nodosità di Bouchard, dal reumatismo cronico progressivo e dalle nodosità di HEBERDEN, oltre a quelle che si possono riscontrare in casi di alcoolismo cronico, di sifilide, di tabe, di neuriti e di siringomielia non possono certamente essere confuse con le dita a bacchetta di tamburo.

### 3) Le dita ippocratiche nelle affezioni pleuropolmonari.

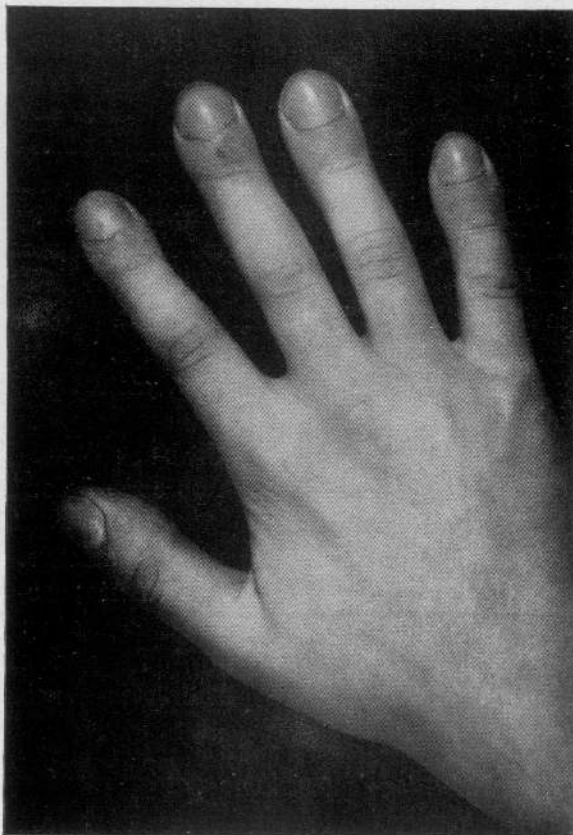#### a) Generalità.

Infinitamente più frequente della malattia di B.P.M., come abbiamo più sopra ricordato, è nelle malattie dell'apparato respiratorio l'osservazione del semplice ippocratismo digitale, che a noi più particolarmente interessa.

Esso è stato riscontrato nell'enfisema polmonare (GILLET, RONCATO, ecc.), nell'empiema (GILLET, NETTER, LAMARQUE, ecc.), nelle bronchiectasie (GILLET, JAMET, MOIZARD, BAILLY, RICHARDIER, RAUZIER, JÜRGENSEN, DUKEN e V. D. STEIN, LAGUNA, RONDELLI e RABINO), nelle bronchiti croniche (MARFAN), nella bronco-polmonite, nella tubercolosi (TROUSSEAU, PIGEAUX, VERNONIS, CARON, LABARBARY, MUSSOUS, GILLET, JAMET, MOIZARD, BAILLY, RICHARDIER, BAMBERGER, RAUZIER, MARFAN, MASSALONGO, RONCATO), nella gangrena (vedi SCIMONE), nell'ascesso (RONCATO, PAOLUCCI, ecc.), nelle neoplasie (HOGLER, BIGNAMI e AGATI, SCIMONE), nelle cisti da echinococco

(SCIMONE) ed infine, come abbiamo potuto riscontrare recentemente in questa clinica, anche in individui portatori di corpi estranei del polmone.

Particolari caratteri macroscopici consentono di distinguere il dito ippocratico da quello normale.



Le alterazioni caratteristiche dell'ippocratismo digitale interessano solamente l'ultima falange, la quale appare modificata in tutti i suoi diametri (antero-posteriore, trasversale, longitudinale), accorciata, allargata, arrotondata a mazzuola, a pomo di bacchetta di tamburo, frequentemente modificata nel colore fino a raggiungere qualche volta una tinta violacea cianotica. Le unghie pure appaiono sempre modificate nella struttura, nella forma, nel volume, nel colore e nello spessore. Esse

possono presentare tutta una gamma di variazioni che vanno dalla diminuzione di lucentezza della superficie ungueale esterna, dalla presenza di caratteristiche e rilevate rigature longitudinali, dalla vera unghia a vetro di orologio, a unghie assottigliate, pallide, a lunula ridotta, o assente, allargate, talora allungate, convesse nei due sensi, incurvate nel loro bordo libero (il dito può assumere allora l'aspetto paragonato dal MÜLLER al becco di pappagallo), sollevate specialmente alla radice dalla tumefazione delle parti molli sottostanti.

Tutte le dita delle mani vengono interessate generalmente dal processo; secondo TROUSSEAU esso non comparirebbe in tutte le dita nel medesimo tempo: prima al pollice e all'indice della mano destra, poi al pollice e all'indice della mano sinistra, per ultimo all'anulare.

Più raramente ed in grado ben più modesto le dita dei piedi anche possono deformarsi a mazzuola.

La sintomatologia soggettiva è assente.

Il fenomeno compare lentamente; secondo alcuni progredirebbe a *poussées*; può regredire nelle malattie dell'apparato polmonare passibili di completa guarigione.

#### b) Anatomia patologica.

Solo le parti molli appaiono modificate nelle dita a bacchetta di tamburo che si riscontrano negli individui affetti da malattie polmonari.

Gli esami istologici lo hanno dimostrato (BAMBERG, TELECKY, RERRIO, RONCATO).

BAMBERGER già aveva descritto nel 1889 una dilatazione delle piccole vene della cute e TELECKY nel 1901 oltre ad uno stato di congestione venosa un vero e proprio ispessimento dei tegumenti. Il FERRIO (1902) in 3 individui affetti da tubercolosi polmonare non poté osservare modificazione alcuna dell'epidermide; notò invece un au-

mento delle fibre connettive del cellulare sottocutaneo, una dilatazione dei vasi papillari del derma, una modica infiltrazione parvi-cellulare perivasale confermata dagli studi di STERNBERG, GRAFE e SCHNEIDER. Il RONCATO in malattie pleuropolmonari croniche più recentemente ha osservato a carico delle dita ippocratiche ispessimento della parete e probabile neoformazione di capillari nel grasso e nel connettivo, aumento notevole di spessore dei vasi arteriosi di medio e piccolo calibro con forte iperplasia muscolare, aumento notevole della parete delle vene e loro dilatazione, scarsissimo aumento del tessuto di sostegno. Risultati corrispondenti a quelli ottenuti dagli Autori ora citati sono riportati da STERNBERG, FREYTAG, GRAFE, SCHNEIDER. CAMPBELL invece avrebbe osservato a carico delle dita ippocratiche un vero edema del connettivo.

A nessun Autore le ossa e le articolazioni delle dita a bacchetta di tamburo sono mai apparse interessate. L'esame radiografico è sempre risultato negativo (TELECKY, RONCATO, GOEBEL, ecc.). Solo raramente sarebbero state osservate a carico dell'ultima falange delle dita ippocratiche apposizioni ossee a tipo di papille (REYHER e WOLFSOHN).

#### c) Le teorie sulla patogenesi.

Le teorie più accreditate per quanto riguarda la patogenesi delle dita a bacchetta di tamburo nelle affezioni pleuropolmonari croniche sono: 1) *la t. tossica* (PIERRE MARIE, LAURANGE, BOUCHARD, CHARRIN e GLAY, ARLOING, PERMENTIER, ecc.) secondo la quale l'ippocratismo digitale sarebbe dovuto all'azione diretta esercitata sulla nutrizione locale delle estremità da particolari sostanze tossiche provenienti dall'apparato respiratorio; 2) *la t. della stasi venosa* (sostenuta principalmente da PIGEAX e RONCATO): l'ostacolo al circolo refluo determinato dalla affezione polmo-

nare sarebbe capace di provocare particolari modificazioni del sistema capillare cutaneo alle quali dovrebbe essere riferita la insorgenza delle dita ippocratiche; 3) *la t. iostimeccanica* conciliante le due precedenti; 4) *la t. delle turbe della ematosi* (PIGEAUX, BECLÈRE, MEYGRET, ecc.) per la quale le dita a bacchetta di tamburo sarebbero dovute oltre che ad una deficiente ossigenazione del sangue al permanere in circolo di quei prodotti volatili che normalmente vengono eliminati attraverso il filtro polmonare; 5) *la t. della stasi venosa e delle turbe dell'ematosi associate*; 6) *la t. nervosa* (FERRIO, BAUR, GIUGNI, PLESCII) secondo la quale il disturbo del circolo sanguigno locale responsabile dell'ippocratismo digitale sarebbe dovuto a particolari azioni vasomotorie riflesse di origine nervosa.

#### 4) I capillari della plica periungueale nelle dita ippocratiche.

Se le indagini istologiche sull'ippocratismo digitale, come si è visto, non sono riuscite a chiarirne il meccanismo patogenetico, ad esse però si deve se l'attenzione degli studiosi dell'argomento è stata più particolarmente richiamata sul costante reperto di notevoli modificazioni del sistema vasale periferico, e più specialmente dei capillari cutanei, a carico dell'ultima falange delle dita a bacchetta di tamburo.

È in seguito ai risultati ottenuti dalle ricerche istologiche che alcuni Autori sono stati logicamente indotti a studiare ed a meglio precisare « in vivo » la morfologia dei capillari cutanei delle dita a bacchetta di tamburo per mezzo della capillaroscopia della plica periungueale (microscopio cutaneo di Weiss Müller).

Prima fra tutti la JANZEN di Tubingen ha studiato al capillaroscopio le dita ippocratiche delle malattie di cuore: precisamente

in due casi di morbo ceruleo nei quali essa poté riscontrare un evidente aumento di numero dei capillari e particolari deformazioni ed ectasie specialmente nel tratto venoso di queste.

A breve lasso di tempo il FRONTALI e, quasi contemporaneamente in Germania, ROMINGER hanno avuto occasione di continuare nelle osservazioni capillaroscopiche dell'ippocratismo digitale nei vizi congeniti di cuore, ottenendone analoghi risultati.

Il FRONTALI ha condotto le sue osservazioni sopra un caso di vizio congenito, in un caso di stenosi della polmonare ed infine sopra un caso di destrocardia con inversione dei grossi vasi, tutti con intensa cianosi delle estremità. A carico della plica ungueale di questi pazienti egli ha potuto constatare: aumento del numero delle anse capillari, con ramo arterioso lievemente ingrandito rispetto alla norma, tratto comunicante e ramo venoso notevolmente dilatati fino a oltre dieci volte il calibro normale, con ectasie vericose, anse irregolari, allungate, tortuose nel piano frontale ed anche in quello antero-posteriore; la parete dei capillari inspessita così da non consentire la visione della corrente sanguigna, rete sotto-papillare evidente congesta e dilatata. Secondo l'A. la cianosi e le dita ippocratiche dovrebbero essere riferite a particolari alterazioni di struttura dei vasi capillari conseguenti ad alterazioni circolatorie nelle sedi in cui si manifestano più evidentemente gli effetti della ipremia passiva. Comunque il FRONTALI ritiene assai arduo stabilire se l'ippocratismo digitale dipenda dall'enorme sviluppo dei vasi cutanei e sottocutanei oppure dalla notevole iperplasia del connettivo perivasale: egli esclude in modo perentorio che l'ingrossamento dell'ultima falange delle dita sia dovuto ad uno stato di edema (CAMPBELL), anche perchè da sue ulteriori ricerche in uno dei pazienti con cianosi e dita ippocratiche non

è risultata alcuna alterazione della permeabilità capillare.

Gli studi più recenti eseguiti da SALVIOLI e ANGELINI sul quadro capillaroscopico di individui affetti da vizio congenito di cuore hanno confermato in linea di massima i concetti espressi dal FRONTALI.

L'ANGELINI più particolarmente, oltre ad un aumento del numero del calibro e della lunghezza dei capillari, i quali si sono presentati nelle sue osservazioni talora regolari e rettilinei tal'altra irregolari e tortuosi a seconda che l'allungamento si manifesta a carico dei tratti arterioso e venoso oppure dei tratti venoso e trasverso, ha potuto rilevare, tenendo conto dell'età diversa dei soggetti in esame e del diverso grado dell'ippocratismo digitale, che alterazioni della forma e della lunghezza dei capillari possono risultare già evidenti dopo i primi mesi di vita quando ancora non è possibile apprezzare alcuna deformità macroscopica a carico delle dita.

Solo il RONCATO ha studiato al capillaroscopia l'ippocratismo digitale di individui affetti da malattie acquisite di cuore (endocardite lenta) ed ha potuto riscontrare: anse capillari più fitte e numerose del normale (con ramo arterioso bene evidente e soprattutto con tratto comunicante e ramo venoso molto dilatato) varicose e tortuose.

Venendo da ultimo ai reperti capillaroscopici a carico delle dita ippocratiche di individui affetti da malattia dell'apparato respiratorio (che è ciò che a noi più direttamente interessa) dobbiamo ricordare solo pochi nomi.

Nelle bronchiettasie i capillari della plica periungueale sono stati studiati da JUERGENSEN, da DUCKEN e v. d. STEINEN, da FOSSATI, da LAGUNA. Il primo ha riscontrato aumento del numero dei capillari e dilatazione del tratto anastomotico artero-venoso, con corrente capillare normale, per cui è indotto a riferire tale reperto ad un semplice disturbo del ricambio; DUCKEN

e v. d. STEINEN, come pure FOSSATI, avrebbero osservato una notevole ectasia del ramo venoso con rallentamento della corrente sanguigna; LAGUNA invece avrebbe rilevato uno stato spastico dei capillari.

Anche nell'interessante lavoro di ANGELINI sono riferite osservazioni capillaroscopiche riguardanti tre casi di bronchiettasie. A questo proposito l'A. scrive di avere osservato: polimorfismo ed aumento di lunghezza delle anse con dilatazione specialmente in corrispondenza del vertice e del ramo venoso, evidenza notevole della rete venosa sottopapillare, numerose anastomosi artero-venose, nessun aumento di numero delle anse stesse.

Solo RONCATO ha avuto occasione di studiare al capillaroscopia le dita ippocratiche di individui affetti da enfisema polmonare sostanziale ed ecco il quadro riferito: anse capillari più evidenti più fitte più numerose del normale, tortuose, ramo arterioso poco evidente, tratto comunicante e ramo venoso dilatati.

I capillari delle dita in un caso di piopneumotorace sono stati osservati da ANGELINI, con risultato analogo a quello riferito a proposito delle bronchiettasie.

Sebbene scarse, non mancano le osservazioni capillaroscopiche relative all'ippocratismo digitale negli individui affetti da tubercolosi polmonare. ANGELINI ne ha studiati due casi con risultato analogo a quello da lui riscontrato nelle bronchiettasie e in un caso di piopneumotorace. RONCATO ne ha studiato un caso (infiltrazione apicale specifica con pleurite di vecchia data) ed ha riscontrato un quadro analogo a quello da lui riferito a proposito dell'enfisema polmonare sostanziale. RONDELLI e RABINO hanno eseguito ricerche sistematiche su numerosi tubercolotici del polmone adulti, alcuni dei quali con note più o meno evidenti di ippocratismo digitale: ad eccezione di un certo grado di rimpicciolimento delle anse, nulla essi hanno potuto

rilevare di caratteristico dal punto di vista capillaroscopico a carico della plica periungueale dei pp. esaminati, portatori di dita a bacchetta di tamburo. Nei tubercolotici con estremità digitali normali (pur riconoscendo che il quadro riscontrato non poteva essere ritenuto specifico della tubercolosi polmonare) riferiscono di avere osservato una netta prevalenza di anse capillari lunghe, sottili, disposte regolarmente « a fili d'erba » con rara evidenza della rete capillare sottopapillare. Anche il FOSATTI ha avuto occasione abbastanza recentemente di studiare al capillaroscopio individui affetti da tubercolosi polmonare. In questi egli riferisce di avere osservato: quadri capillaroscopici solitamente bene evidenti, a fondo pallido ed esangue, diafano, con orletto dermico facilmente apprezzabile, anse capillari visibili in grande numero (assai più che negli individui sani), lineari, allungate, allineate, con tratto intermedio pressochè normale, ramo arterioso spastico, ramo venoso atonico, rete del plesso sottopapillare evidente.

Non ci risulta, ad eccezione del breve accenno dello stesso A. in un lavoro riguardante la capillaroscopia nei tubercolosi polmonari, siano state eseguite a tutt'oggi ricerche capillaroscopiche sistematiche negli individui affetti da suppurazione cronica del polmone.

#### RICERCHE PERSONALI

La rassegna bibliografica riportata dimostra che mentre non mancano le osservazioni cliniche e le considerazioni patogeneche più varie sull'ippocratismo digitale, veramente scarsi sono i contributi riguardanti l'anatomia patologica di questa particolare alterazione.

Le osservazioni capillaroscopiche delle dita ippocratiche nei vizi congeniti di cuore hanno consentito di determinare per que-

sta affezione un quadro capillaroscopico costante, e ben definito, non però caratteristico in quanto che esso corrisponderebbe, in linea di massima, a quello che talvolta si riscontra nella stasi generale e locale.

Nulla invece di costante e tanto meno di tipico dal punto di vista capillaroscopico è stato determinato dagli scarsissimi e frammentari contributi riportati sull'ippocratismo digitale nelle affezioni pleuropolmonari croniche.

Le osservazioni riportate a questo proposito nella letteratura, quanto mai discordanti, si limitano ad una diecina di bronchiectasici, ad un caso di enfisema sostanziale, ad uno di empiema, qualora si escludano da questa rassegna i tubercolotici osservati da RONDELLI e RABINO e da FOSATTI. Non fa meraviglia perciò che i reperti ottenuti dallo studio di un così scarso numero di casi non abbiano neppure consentito di stabilire se le note capillarosciche delle dita a mazzuola nelle affezioni pleuropolmonari possono essere distinte da quelle proprie delle malattie congenite di cuore.

Nel corso di soli 10 mesi sono stati ricoverati nella nostra Clinica 46 individui, di età variabile tra i 20 e i 55 anni, affetti da suppurazione del polmone.

È noto che questa malattia può determinare l'ippocratismo digitale: a noi ha meravigliato la rapidità di comparsa, l'evidenza e la frequenza di questa particolare manifestazione clinica negli individui con suppurazione cronica del polmone.

Abbiamo riscontrato ippocratismo digitale in grado più o meno accentuato 25 volte su 46 casi, pari al 54,3 %.

Potendo disporre di un così ricco ed idoneo materiale, abbiamo creduto interessante eseguire una sistematica indagine sulla morfologia dei capillari negli individui affetti da suppurazione cronica del polmone.

TABELLA

N°	Generalità	Diagnosi	Grado delle deformazioni delle falangi ungueali delle mani	Grado delle deformazioni delle falangi ungueali dei piedi	Modificazioni del quadro capillaroscopico
1	F. Antonio a. 31	Suppurazione cronica polmone D.	+++ <sup>(1)</sup>	+--- <sup>(1)</sup>	+++ <sup>(2)</sup>
2	S. Alessandro a. 35	Suppurazione cronica polmone S.	+---	---	
3	T. Angelo a. 49	Suppurazione cronica lobo medio polmone D.	+---	---	+---
4	S. Francesco a. 40	Suppurazione cronica polmone D.	---	---	+---
5	C. Umberto a. 41	Suppurazione cronica polmone D.	++-	+---	
6	P. Giovanni a. 44	Suppurazione cronica polmone D.	+---	---	++-
7	C. Orlando a. 27	Suppurazione cronica lobo superiore polmone S.	+---	---	++-
8	D. O. Oreste a. 34	Suppurazione cronica polmone D.	---	---	
9	T. Belisario a. 27	Suppurazione cronica lobo superiore polmone S.	++-	---	++-
10	G. Alfredo a. 37	Suppurazione cronica lobo inferiore polmone S.	+---	---	++-
11	P. Gaspare a. 37	Suppurazione cronica lobo medio polmone D.	++-	+---	+++
12	F. Armando a. 36	Suppurazione cronica polmone S.	++-	+---	++-
13	L. Michele a. 48	Suppurazione cronica polmone D.	++-	+---	+++
14	P. Vincenzo a. 38	Suppurazione cronica lobo superiore polmone D.	---	---	+---
15	S. Giuseppe a. 33	Suppurazione cronica polmone D.	+---	---	++-
16	D. O. Giovanni a. 46	Suppurazione cronica polmone D.	+---	+---	++-
17	C. Carlo a. 52	Suppurazione cronica polmone D. con empiema putrido	---	---	---
18	G. Giuseppe a. 41	Suppurazione cronica polmone D.	+---	---	+---
19	T. Francesco a. 49	Suppurazione cronica polmone D.	++-	---	+++
20	D. V. Nicola a. 43	Suppurazione cronica polmone D.	---	---	
21	T. Ottavio a. 37	Suppurazione cronica lobo superiore polmone D.	++-	--	+++
22	P. Romualdo a. 36	Suppurazione cronica lobo inferiore polmone D.	+---	---	
23	S. Domenico a. 44	Suppurazione cronica lobo superiore polmone D.	+++	+---	+++

<sup>(1)</sup> +++: forme tipiche a bacchetta di tamburo.  
 ++-: forme medie.  
 +---: forme lievi.  
 ---: assenza dell'ippocratismi digitale.

<sup>(2)</sup> +++: modificazioni notevoli.  
 ++-: modificazioni medie.  
 +---: modificazioni lievi.  
 ---: nessuna modificazione.

N°	Generalità	Diagnosi	Grado delle deformazioni delle falangi ungueali delle mani	Grado delle deformazioni delle falangi ungueali dei piedi	Modificazioni del quadro capillaroscopico
24	P. Emma a. 34	Suppurazione cronica lobo medio polmone D.	----	----	
25	M. Aurelia a. 56	Suppurazione cronica lobo superiore polmone D.	+ ---	+++	+ ---
26	P. Valentina a. 55	Suppurazione cronica polmone S e tbc. nodulare polmonare diffusa	----	----	
27	M. Bice a. 38	Suppurazione cronica lobo inferiore polmone D.	----	----	+ ---
28	B. Costanzo a. 35	Suppurazione cronica lobo inferiore polmone S. (recidiva)	+ ---	----	
29	C. Salvo a. 44	Suppurazione cronica lobo inferiore polmone S. in portatore di corpo estraneo metallico al polmone (scheggia di granata)	++++	+++	++++
30	N. Umberto a. 49	Suppurazione subacuta lobo superiore polmone S.	----	----	+ ---
31	M. Armando a. 51	Suppurazione subacuta polmone D. con piopneumotorace	----	----	
32	F. Giovanni a. 56	Suppurazione subacuta polmone D.	----	----	+ ---
33	M. Umberto a. 33	Suppurazione subacuta lobo inferiore polmone D. con piopneumotorace	----	----	
34	V. Antonio a. 49	Suppurazione fetida acuta lobo superiore polmone D.	----	----	+ ---
35	O. Edmondo a. 30	Suppurazione fetida acuta lobo superiore polmone D.	+ ---	----	+ ---
36	D. R. Raimondo a. 58	Suppurazione fetida acuta lobo superiore polmone D.	----	----	+ ---
37	B. Antonino a. 44	Suppurazione fetida acuta lobo superiore polmone D.	----	----	----
38	P. Eudizio a. 47	Suppurazione fetida acuta lobo superiore polmone D.	----	----	----
39	D. S. Filippo a. 51	Gangrena lobo superiore polmone D.	----	----	----
40	D. M. Igino a. 51	Gangrena massiva polmone S.	----	----	----
41	D. A. Ida a. 46	Ascesso gangrenoso polmone D.	----	----	----
42	D. Ottavio a. 21	Bronchiettasie ascessuate lobo inferiore polmone D.	----	----	----
43	D. M. Mario a. 34	Bronchiettasie ascessuate lobo inferiore polmone S.	----	----	----
44	F. Filomena a. 20	Bronchiettasie ascessuate lobo inferiore polmone S.	+ ---	----	+ ---
45	D. G. Lucia a. 26	Bronchiettasie ascessuate lobo inferiore polmone S.	+ ---	----	+ ---
46	S. Cesare a. 55	Cisti da echinococco suppurata polmone D., intensa suppurazione pericistica	++++	+ ---	++++

Tale studio, oltre che consentirci di apportare un nuovo contributo alla conoscenza delle dita ipocratiche in genere e più specialmente di quelle che si riscontrano nelle affezioni pleuropolmonari, avrebbe potuto risultare, come è ovvio, di utile completamento ad una serie di ricerche da noi da tempo iniziate sulle costanti chimico-fisiche del sangue di individui affetti da suppurazione cronica del polmone. A tale indagine siamo stati più particolarmente indotti perchè, come già è stato riferito, non ci risulta sia stato mai eseguito prima d'ora alcuno studio sistematico dei capillari della plica periungueale negli individui affetti da suppurazione del polmone.

Particolarmente interessante avrebbe potuto risultare infine la presente ricerca qualora ci avesse consentito di definire con sufficiente esattezza le differenze esistenti tra il quadro capillaroscopico della tubercolosi polmonare (RONDELLI e RABINO, FOSSATI) e quello delle suppurazioni croniche del polmone non tubercolari; per questo appunto le nostre osservazioni sono state condotte comparativamente anche sopra alcuni casi di tubercolotici del polmone.

## 1) Metodo.

L'uso di un modernissimo capillaroscopio della casa Zeiss-Jena, munito di apparecchio fotografico Colibri (formato 4,5 x 6, otturatore Ibsor, prese istantanee da 1" a 1/100 di secondo) ci ha consentito di fissare (ob. 8=0,20) nel modo più fedele ed obiettivo (molto più esattamente di quanto si possa ottenere dal migliore disegno), i singoli reperti capillaroscopici della plica periungueale che ci interessavano.

L'esame, come è ovvio, non venne mai praticato all'iponice di un solo dito, ma sempre a carico di parecchie dita dello stesso individuo e ripetutamente a varia distanza di tempo. Sui protocolli, che per

brevità non riportiamo per esteso, sono sempre stati annotati a fianco della documentazione fotografica i dati più dettagliati forniti dall'esame obiettivo delle singole dita al momento delle varie osservazioni e quelli anamnestici, clinici e radiologici relativi a ciascun paziente.

## 2) Risultati.

Non in tutti gli individui, come già abbiamo detto, erano evidenti i segni dell'ipocratismo digitale: li abbiamo riscontrati 25 volte alle mani e 9 volte ai piedi su 46 casi (rispettivamente nel 54,3 % e nel 19,5 % dei casi).

In 14 casi erano presenti solamente unghie a vetrino d'orologio ed una modica tumefazione rilevata in corrispondenza dell'iponice (forme lievi); in 7 casi oltre a queste modificazioni appariva evidente un accenno alla formazione delle dita a mazzuola (forme medie); solo 4 volte sono state rilevate tipiche dita a bacchetta di tamburo (forme tipiche).

L'ipocratismo digitale ai piedi è sempre risultato essere assai modico: frequentemente localizzato al solo alluce.

Ci è stato possibile osservare che l'ipocratismo digitale più evidente si accompagna alle suppurazioni croniche di vecchia data: non ci è stato dato di riscontrarlo invece nella gangrena del polmone e nei processi suppurativi di questo organo ad andamento acuto e rapidamente evolutivo.

Nella nostra statistica sono pure riportati 4 casi di bronchiectasie ascessuate: in questi, due sole volte fu visto un lieve ipocratismo alle dita delle mani.

Non è possibile riferire ora i reperti capillaroscopici osservati nei pazienti da noi esaminati senza premettere, seppure brevemente, quanto ci è stato consentito di rilevare per mezzo del microscopio cutaneo all'esame della plica ungueale di indivi-

dui sani e normali di età corrispondente a quella dei pazienti da noi esaminati (tra i 20 e i 55 anni).

Il quadro capillaroscopico all'iponice riguarda: la forma delle anse, il loro numero, la loro distribuzione, la lunghezza e la regolarità delle parti costituenti (ramo arterioso, tratto intermedio di Juergensen, ramo venoso), il calibro vasale nei vari tratti, il tipo e la velocità di corrente, le caratteristiche della rete sottopapillare, l'orlo rappresentato dalla estremità delle papille, il fondo.

Nell'individuo normale adulto di età compresa tra i 20 e i 55 anni i capillari si presentano foggiate a forcina, raramente a occhiello o a otto (WEISS), regolari, di lunghezza media, costituiti di un ramo arterioso e venoso discretamente marcati (con lieve prevalenza a carico del secondo) e di un tratto intermedio generalmente uniforme; decorrono regolarmente all'interno delle papille, visibili di profilo in tutta la loro lunghezza. Il numero delle anse è di circa 20 per un campo di 30 D. La corrente appare veloce, evidente, di tipo granulare, raramente uniforme, talvolta negli individui più anziani soggetta a movimenti a bilancia. Solo di rado si può osservare nei soggetti di età compresa tra i 20 e i 55 anni, in corrispondenza del piede delle anse, la rete capillare sottopapillare. L'orlo rappresentato dall'estremità delle papille appare festonato; le papille sono disposte in un piano parallelo alla superficie in esame. Il fondo appare di colorito rosa; non si apprezza il polso arterioso.

Riportiamo ora brevemente i risultati ottenuti dalla osservazione al capillaroscopia di n. 32 individui affetti da suppurazione del polmone.

#### RISULTATI DELLE SINGOLE OSSERVAZIONI CAPILLAROSCOPICHE

CASO I (1) (\*). - F. Antonio, anni 31. Suppurazione cronica polmone destro. L'affezione perdura da oltre 8 mesi. Le estremità delle dita appaiono notevolmente deformate a mazzuola.

Esame capillariscopico dell'iponice del dito anulare destro: fondo roseo, anse capillari diminuite di numero, allungate, con ramo arterioso sottile, tratto intermedio dilatato e ramo venoso con ectasie varicose. Forma delle anse irregolare: a otto di Weiss, a battipanni, a gomitolò. Numerose le anastomosi fra le anse capillari. Rete sottopapillare evidente, congesta, sfumata; corrente rallentata, granulosa, movimenti a bilancia. Non pulsazioni.

Dito anulare sinistro: reperto pressochè identico.

CASO II (3). - T. Angelo, anni 49. Suppurazione cronica lobo medio polmone destro. L'affezione perdura da parecchi mesi. Le estremità delle dita non appaiono molto modificate.

Esame capillariscopico dell'iponice: dito medio e anulare sinistro: fondo roseo arancione, anse diminuite di numero, tortuose, varicose, ectasiche, allungate. Il ramo venoso ed il tratto di Juergensen più particolarmente appaiono dilatati, quello arterioso lievemente superiore al calibro normale. Per forma: diminuite le anse a forcina, frequenti quelle a 8 e a battipanni. Rete capillare sottopapillare abbastanza evidente, in alcuni punti ridotta a soli due rami trasversali. Nulla a carico della corrente. Non pulsazioni.

Reperto analogo al dito medio di destra.

CASO III (4). - S. Francesco, a. 40. Suppurazione cronica polmone destro. Il paziente è mutilato del braccio sinistro. La suppurazione polmonare dura da dodici mesi. Manca ogni segno di ippocratismo digitale.

Esame capillariscopico dell'iponice: dito mignolo mano destra: fondo rosso arancione, anse capillari bene evidenti, di numero pressochè normale, ma un po' allungate, varicose, abbastanza tortuose; lievemente aumentato di calibro il ramo venoso ed il tratto intermedio; ramo arterioso normale, sottile. Frequenti le forme a gomitolò ed a 8 di Weiss. Non si distingue la rete subpapillare. Corrente continua. Pulsazioni assenti.

(\*) Il numero tra parentesi corrisponde al numero d'ordine della tabella.

CASO IV (6). - P. Giovanni, a. 44. Suppurazione cronica polmone destro. L'affezione perdura da 8 mesi. Lievi segni di ippocratismo digitale.

Esame capillaroscopico all'iponice: dito indice e medio mano destra: fondo rosso cupo; anse capillari diminuite di numero, lunghissime e tortuose. Dilatazione del tratto intermedio e del ramo venoso. Ramo arterioso pressochè normale. La maggior parte delle anse è a forcina, alcune a forcina serpeggiata, non mancano le forme a 8 di Weiss ed a battipanni. La rete capillare subpapillare è pressochè indistinta. Corrente granulosa di alcune anse. Pulsazioni assenti.

CASO V (7). - C. Orlando, a. 27. Suppurazione cronica lobo superiore polmone sinistro. L'affezione perdura da oltre cinque mesi. Lievi segni di ippocratismo digitale.

Esame capillaroscopico all'iponice del dito anulare sinistro e di quello medio destro: fondo rosso; anse diminuite di numero, bene evidenti, alcune di lunghezza superiore alla norma; più grosse delle normali nel ramo venoso e nel tratto intercalare; forme ad occhio, ad anello, a forcina serpeggiata, oltre alle normali a forcina, qualcuna a forma di 8. Rete subpapillare appena visibile, a maglie grossolane. Corrente rallentata. Pulsazioni non evidenti.

CASO VI (9). - T. Belisario, a. 27. Suppurazione cronica lobo superiore polmone sinistro. L'affezione perdura da sei mesi. Ippocratismo digitale medio.

Esame capillaroscopico all'iponice del dito medio sinistro e di quello destro: fondo roseo. Anse diminuite di numero, allungate e dilatate. In alcune non è possibile scorgere la corrente per un assai probabile ispessimento delle pareti. Qualcuna sembra frammentata. Forme le più varie. Qualche anastomosi. Rete subpapillare evidente. Corrente continua, piuttosto lenta. Non pulsazioni.

CASO VII (10). - G. Alfredo, a. 37. Suppurazione cronica lobo inferiore polmone sinistro. L'affezione perdura da circa dodici mesi. Ippocratismo digitale lieve.

Esame capillaroscopico all'iponice del dito indice sinistro: fondo giallo-rosso. Anse normali per numero, allungate, piuttosto dilatate, variamente conformate, irregolarissime. Ramo venoso ectasico. Qualche anastomosi. Rete subpapillare

appena evidente, a maglie non molto grandi. Corrente rallentata. Non pulsazioni.

Dito medio destro: reperto analogo.

CASO VIII (11). - T. Gaspare, a. 37. Suppurazione cronica lobo medio polmone destro. L'affezione perdura da oltre sei mesi. Ippocratismo digitale medio.

Esame capillaroscopico all'iponice del dito anulare medio sinistro e destro: fondo di colore normale. Anse capillari scarse, non tutte bene evidenti, alcune lunghe, tortuose, altre tozze e ingrossate, spesso frammentate; alcune probabilmente ispessite non consentono di scorgere la corrente. Di calibro aumentato il ramo venoso ed il tratto di Jürgensen. Polimorfismo: più frequenti le forme a cupola ed a forcina serpeggiata. Numerose anastomosi arterovenose. Rete subpapillare congesta, grossolana, evidente, a larghe maglie. Corrente talora interrotta, granulosa. Mancano le pulsazioni.

CASO IX (12). - F. Armando, a. 36. Suppurazione cronica polm. sin. L'affezione perdura da oltre 11 mesi. Ippocratismo digitale medio.

Esame capillaroscopico all'iponice del dito medio sin.: fondo giallo-roseo. Anse capillari alquanto diminuite di numero, alcune allungate, tortuose nel piano frontale ed antero-posteriore; altre raccorciate, spezzate, dilatate notevolmente nel tratto intermedio e nel ramo venoso, presentano ectasie varicose. Forma delle anse svariata: ad occhio, ad anello, a clava. Anastomosi frequenti; rete subpapillare poco evidente. Corrente lenta, a rosario, talvolta invertita, stasi. Pulsazioni evidenti, sincrone col polso arterioso.

CASO X (13). - L. Michele, a. 48. Suppuraz. polm. destro. L'affezione perdura da dodici mesi. Ippocratismo digitale medio.

Esame capillaroscopico all'iponice del dito medio sinistro e di quello anulare destro: fondo rosso-arancione. Anse diminuite di numero, alcune raccorciate, tozze, male evidenti. Calibro dilatato nella parte distale del ramo arterioso; maggiormente nel tratto intermedio e nel ramo venoso. Forma assai varia; frequenti i gomiti. Anastomosi delle anse; rete subpapillare appena evidente. Stasi della corrente. Non pulsazioni.

CASO XI (14). - P. Vincenzo, a. 38. Suppuraz. cronica lobo super. polm. destro. L'affezione perdura da sei mesi. Ippocratismo digitale assente.

Esame capillaroscopico all'iponice del dito me-

fio sinistro: fondo roseo-arancione. Anse normali per numero, un po' allungate, tortuose; dilatato il ramo venoso. Forma: frequenti quelle a forcina, qualcuna a clava, a uncino, a battipanni. Rete sub-papillare non evidente. Corrente normale. Non pulsazioni.

Reperto analogo al dito medio destro.

CASO XII (15). - S. Giuseppe, a. 33. Suppurazione cronica polmone destro. L'affezione perdura da sette mesi. Ippocratismo digitale lieve.

Esame capillaroscopico all'iponice del dito anulare sinistro e di quello destro: fondo giallo-roseo. Anse capillari non molto bene evidenti, scarse, raccorciate, fortemente dilatate in tutto il decorso ad eccezione della parte prossimale del ramo arterioso. Frequente aspetto a cupola: anse di aspetto simile a quello che si può rilevare nel morbo di Reynaud. Rete sub-papillare sfumata, a maglie grosse; stasi del circolo. Non pulsazioni.

CASO XIII (16). - D. O. Giovanni, anni 45. Suppurazione cronica polmone destro. L'affezione perdura da 6 mesi. Ippocratismo digitale medio.

Esame capillaroscopico all'iponice del dito anulare destro e medio sinistro: fondo giallo-roseo. Anse capillari scarse, di lunghezza media, assai tortuose e dilatate nel ramo venoso. Ramo arterioso sottile. Forme ad occhio, a cupola, ad otto, a gomito. Rete sub-papillare evidente e pulsante, un po' sfumata. Stasi del circolo. Pulsazioni sincrone col polso.

CASO XIV (17). - C. Carlo, a. 52. - Suppurazione sub-acute del polmone destro con empiema putrido. L'affezione perdura da tre mesi. Ippocratismo digitale assente.

Esame capillaroscopico all'iponice del dito medio sinistro e destro: reperto analogo a quello del caso n. XI.

CASO XV (18). - G. Giuseppe, a. 47. Suppurazione cronica polmone destro. L'affezione perdura da tre mesi. Ippocratismo digitale lieve.

Esame capillaroscopico all'iponice del dito medio sinistro e indice destro: fondo roseo-chiaro. Anse male evidenti, di numero normale, allungate, tortuose nel piano frontale ed antero-posteriore, dilatate specialmente nel tratto intermedio, ramo arterioso sottile; forme ad otto, a uncino, a clava, oltre alle normali a forcina. Rete sub-papillare indistinta. Corrente normale, non pulsazioni.

CASO XVI (19). - T. Francesco, a. 49. Suppurazione cronica polmone destro. L'affezione perdura da sette mesi. Ippocratismo digitale medio.

Esame capillaroscopico all'iponice del dito anulare sinistro e di quello destro: fondo rosso pallido; anse capillari diminuite di numero, male evidenti, frammentate, di lunghezza variabilissima, molto dilatate nel tratto intermedio e nel ramo venoso, con numerose ectasie varicose. Frequenti le forme a cupola, a gomito, ad anello, anastomosi frequenti. Rete sub-papillare grossolana, dilatata, sfumata, a maglie ampie. Corrente intasata, granulosa, con movimenti frequenti a bilancia. In qualche capillare non si scorge la corrente per un probabile ispessimento dell'ansa stessa.

CASO XVII (21). - T. Ottavio, a. 27. Suppurazione cronica lobo superiore polmone destro. L'affezione perdura da sei mesi. Ippocratismo digitale medio.

Esame capillaroscopico all'iponice del dito anulare sinistro e destro: fondo giallo arancione. Anse lievemente diminuite di numero, varicose, alcune a cupola, numerosi i gomiti e le anastomosi. Male evidenti i rami dell'a rete sub-papillare; stasi della corrente. Non pulsazioni.

CASO XVIII (23). - S. Domenico, a. 44. Suppurazione cronica polmone destro. L'affezione perdura da circa un anno. Ippocratismo digitale tipico.

Esame capillaroscopico all'iponice del dito anulare sinistro e destro: fondo giallo-arancione; anse capillari lievemente diminuite di numero, irregolari nella lunghezza, tortuose nei piani antero-posteriore e frontale, di calibro assai aumentato specialmente nel tratto intermedio, con numerose ectasie varicose; il ramo arterioso è anche esso un po' ingrossato; notevole polimorfismo delle anse capillari. Rete sub-papillare evidente. Corrente lentissima, intasata, interrotta, talora invertita. In alcune anse non è possibile scorgere la corrente. Pulsazioni evidenti. Le anse capillari scompaiono improvvisamente per ricomparire dopo un periodo di tempo talora assai lungo.

CASO XIX (25). - M. Aurelia, a. 56. Suppurazione cronica lobo superiore polmone destro. L'affezione perdura da otto mesi. Ippocratismo digitale lieve.

Reperto analogo al precedente, all'esame delle dita medio e anulare della mano sinistra.



CASO XX (27). - M. Bice, a. 38. Suppurazione cronica lobo inferiore polmone destro. L'affezione perdura da 4 mesi. Ippocratismo digitale assente.

Esame capillaroscopico del dito indice di entrambe le mani: fondo rosso. Anse di lunghezza varia, di numero normale, un po' dilatate nel tratto venoso. Forma più frequente a forcina, più raramente a 8, a clava, a battipanni. Non anastomosi. Rete sottopapillare non apprezzabile. Non pulsazioni.

CASO XXI (29). - C. Salvo, a. 44. Suppurazione cronica lobo inferiore polmone sinistro in portatore di corpo estraneo metallico del polmone. Ippocratismo digitale tipico.

Esame capillaroscopico all'iponice del dito medio sinistro e anulare destro: fondo giallo-rosco. Anse capillari di numero lievemente diminuito rispetto alla norma, allungate nella maggioranza e con ectasie varicose; alcune si presentano come spezzate, frammentate; notevolmente ingrossate nel tratto intermedio e nel ramo venoso; forse anche il ramo arterioso è un po' aumentato di calibro. Frequenti le forme a cupola, a clava; non mancano quelle a otto, a battipanni, a gomito. Probabile ispessimento della parete delle anse capillari. Rete subpapillare bene evidente, congesta, a maglie grosse un po' sfumate. Pulsazioni lievissime sincrone col polso arterioso.

CASO XXII (30). - N. Umberto, a. 46. Suppurazione subacuta lobo superiore polmone sinistro. L'affezione perdura da quattro mesi. Ippocratismo digitale assente.

Esame capillaroscopico all'iponice del dito medio sinistro: fondo arancione. Anse diminuite di numero, male evidenti, di lunghezza media, con ectasie varicose; specialmente dilatato il ramo venoso; tratto intermedio pure ectasico; ramo arterioso sottile come di norma. Forma assai varia: a forcina, a occhio, a clava, talvolta a gomito. Rete subpapillare a maglie grosse, congeste, sfumate. Corrente capillare interrotta, talora molto lenta. Non pulsazioni.

Reperto analogo allo stesso dito della mano destra.

CASO XXIII (32). - F. Giovanni, a. 57. Suppurazione subacuta polmone destro. L'affezione perdura da 4 mesi. Ippocratismo digitale pressochè assente.

Esame capillaroscopico all'iponice del dito medio e anulare sinistro: fondo rosso. Anse capillari di numero normale, lunghe, non aumentate

di calibro; frequenti le forme a otto di Weiss. Rete sub-papillare non evidente. Qualche movimento a bilancia della corrente; modica stasi. Non pulsazioni.

CASO XXIV (34). - V. Antonio, a. 49. Suppurazione fetida acuta lobo superiore polmone destro. L'affezione perdura da due mesi. Ippocratismo digitale assente.

Esame capillaroscopico all'iponice del dito anulare sinistro e medio destro: fondo giallo arancio. Anse lunghe, non aumentate di numero, tortuose, dilatate specialmente nel ramo efferente. Lievi modificazioni della forma. Non anastomosi. Rete sottopapillare non evidente. Lieve stasi della corrente. Pulsazioni assenti.

CASO XXV (35). - O. Edmondo, a. 30. Suppurazione acuta fetida lobo superiore polmone destro. L'affezione perdura da circa due mesi. Ippocratismo digitale lieve.

Esame capillaroscopico all'iponice del dito anulare sinistro e destro: fondo rosa chiaro. Anse di numero normale, allungate, ectasiche, dilatate lievemente nel ramo venoso. Forme assai varie: a battipanni, a otto, a uncino, a clava. Rete sottopapillare bene evidente, congesta. Stasi della corrente. Non pulsazioni.

CASO XXVI (36). - D. R. Raimondo, a. 58. Suppurazione acuta fetida lobo superiore polmone destro. L'affezione perdura da tre mesi circa. Ippocratismo digitale assente.

Esame capillaroscopico all'iponice del dito medio sinistro: fondo giallo roseo. Anse lunghe, di numero normale, tortuose, dilatate nel tratto intermedio; di forma più frequentemente a forcina serpeggiata. Qualche forma a otto. Rete subpapillare appena evidente, a piccole maglie sfumate. Corrente lenta, talora a rosario. Pulsazioni non evidenti.

Reperto analogo al dito medio destro.

CASO XXVII (37). - B. Antonino, a. 44. Suppurazione fetida acuta lobo superiore polmone destro. L'affezione è comparsa da due mesi. Ippocratismo digitale assente.

Reperto capillaroscopico pressochè normale nelle varie dita osservate: medio e anulare sinistro e medio destro.

CASO XXVIII (38). - P. Eudizio, a. 47. Suppurazione fetida acuta lobo superiore polmone destro. L'affezione si è manifestata un mese fa circa. Ippocratismo digitale assente.

Reperto capillaroscopico pressochè normale.

TAVOLA I

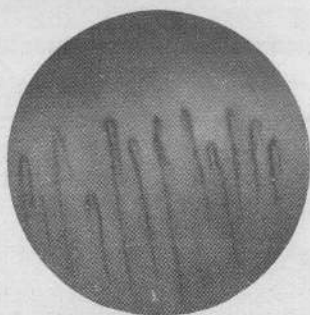


Fig. 1.

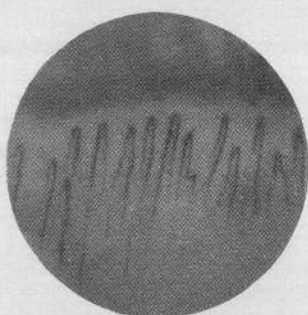


Fig. 2.

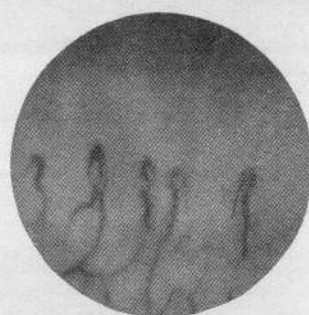

Fig. 3.

Fig. 1 - M. G., anni 28. Individuo di *controllo*, sano e normale. Anse capillari regolari per numero, forma e lunghezza. Rete sottopapillare non evidente. — Fig. 2 - T. E., anni 50. Individuo di *controllo*, sano e normale. Anse capillari normali per numero, forma e lunghezza. Lievemente più numerose e lunghe di quelle della precedente figura. La rete sottopapillare non è visibile. — Fig. 3 - F. A., anni 31. Suppurazione cronica polmone destro. L'affezione perdura da oltre 8 mesi. Ippocratismo digitale tipico. Anse capillari diminuite di numero, allungate, irregolari, con tratto intermedio notevolmente dilatato e ramo venoso atonico. Rete sottopapillare evidente.

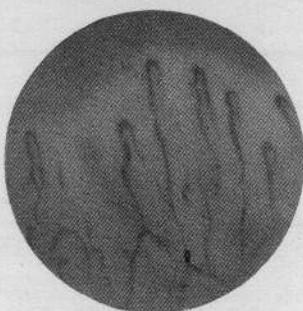


Fig. 4.

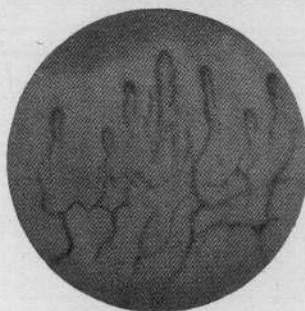


Fig. 5.

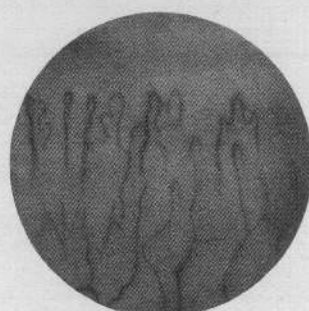


Fig. 6.

Fig. 4 - P. G., anni 44. Suppurazione cronica polmone destro. L'affezione perdura da 8 mesi. L'ippocratismo è lievissimo. Anse capillari diminuite di numero, lunghissime, tortuose, dilatate nel tratto di Juergensen e nel ramo venoso. Ramo arterioso pressochè normale. Rete sottopapillare poco evidente. — Fig. 5 - T. B., anni 27. Suppurazione cronica lobo superiore polmone sinistro. L'affezione perdura da 6 mesi. Ippocratismo digitale medio. Anse capillari diminuite di numero, allungate, dilatate, polimorfe. Qualche anastomosi in corrispondenza del piede delle anse. Rete sottopapillare marcantissima. — Fig. 6 - G. A., anni 37. Suppurazione cronica lobo inferiore polmone sinistro. L'affezione perdura da circa 12 mesi. Ippocratismo digitale lieve. Anse normali per numero, allungate, piuttosto dilatate, variamente conformate, irregolarissime. Ramo venoso ectasico. Qualche anastomosi. Rete sottopapillare abbastanza bene evidente.

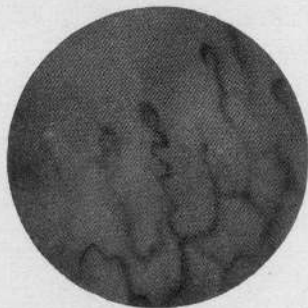

Fig. 7.

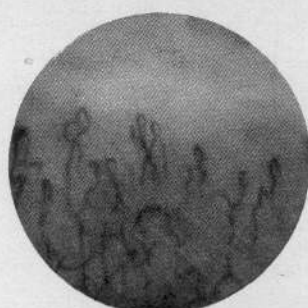


Fig. 8.

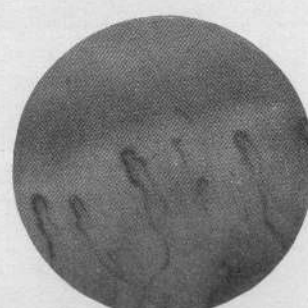


Fig. 9.

Fig. 7 - P. G., anni 37. Suppurazione lobo medio polmone destro. L'affezione perdura da oltre 6 mesi. Ippocratismo digitale medio. Anse capillari scarse, non tutte bene evidenti, alcune lunghe, dilatate, tortuose, altre tozze, ingrossate, spesso frammentate. Di calibro aumentato il tratto di Juergensen e il ramo venoso. Polimorfismo. Rete sottopapillare congesta evidentissima. — Fig. 8 - F. A., a. 36. Suppurazione cronica polmone sinistro. L'affezione perdura da oltre 11 mesi. Ippocratismo digitale medio. Anse capillari diminuite, alcune allungate, altre raccorciate, spezzate, dilatate notevolmente nel tratto intermedio e nel ramo venoso, con ectasie varicose di forma svariatissima e quanto mai irregolare. Anastomosi. Rete sottopapillare poco evidente.

TAVOLA II

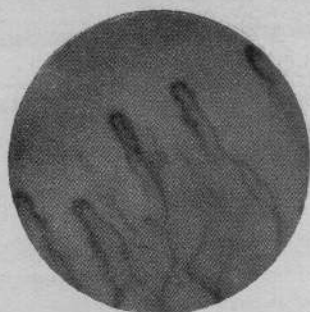

Fig. 10.



Fig. 11.

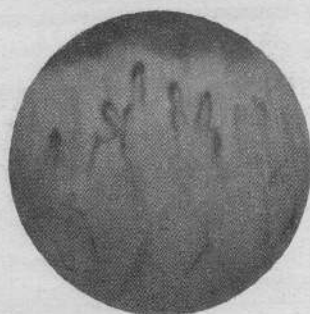


Fig. 12.

Figg. 9 e 10 - L. M., anni 48. Suppurazione cronica polmone destro datante da 12 mesi. Ippocratismo digitale medio. Anse notevolmente diminuite di numero, alcune raccorciate e tozze, altre dilatate e allungate; particolarmente aumentati di calibro il tratto intermedio, il ramo venoso e la parte distale del ramo arterioso. Forme a cupola, irregolari. Rete sottopapillare appena evidente. — Figg. 11 e 12 - T. O., anni 37. Suppurazione cronica lobo superiore polmone destro. L'affezione perdura da 6 mesi. Ippocratismo digitale medio. Anse capillari lievemente diminuite di numero, non allungate, spesso corte, tozze, dilatate, frammentate, varicose, alcune a cupola. Assai irregolare la forma. Rete sottopapillare male evidente.

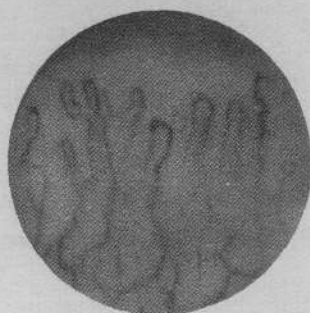

Fig. 13.

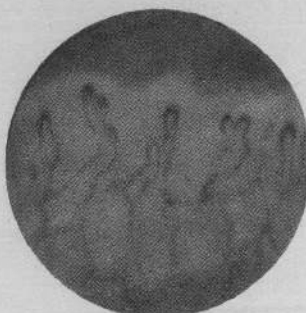


Fig. 14.

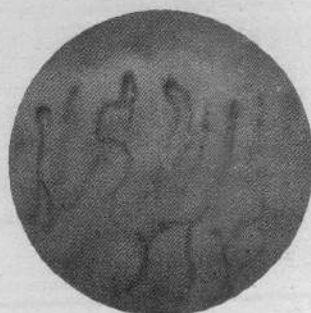

Fig. 15.

Figg. 13, 14 e 15 - T. A., anni 49. Suppurazione cronica lobo medio polmone destro. L'affezione perdura da 12 mesi. Ippocratismo digitale lieve. Anse capillari diminuite, irregolarissime per forma (tortuose, varicose, allungate, alcune altre raccorciate e male evidenti). Ramo venoso e tratto intermedio molto dilatati; quello arterioso pure talvolta aumentato di calibro. Frequenti le anastomosi. Rete sottopapillare irregolare, visibile solo in alcuni punti.

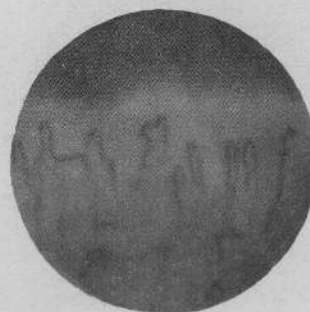

Fig. 16.

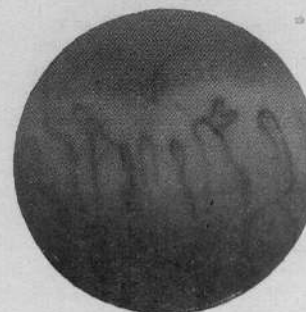


Fig. 17.

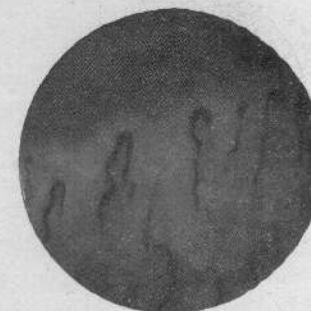


Fig. 18.

Figg. 16 e 17 - C. O., anni 27. Suppurazione cronica lobo superiore polmone sinistro. L'affezione perdura da oltre 5 mesi. Lievi segni di ippocratismo digitale. Anse diminuite, non tutte bene evidenti, alcune allungate, altre raccorciate, spezzate, dilatate nel tratto intercalare e nel ramo venoso. Irregolarissime per forma e disposizione. Rete sottopapillare appena visibile.

TAVOLA III




Fig. 19.

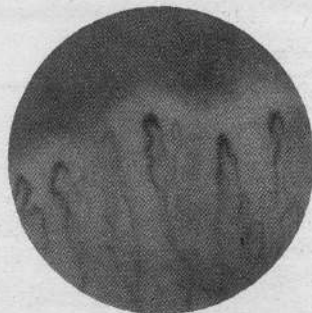


Fig. 20.

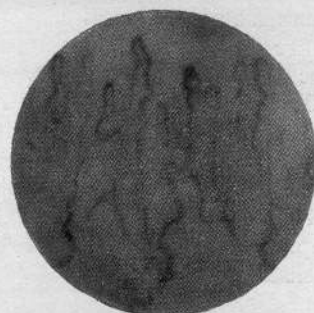


Fig. 21.

Figg. 18 e 19 - D. O., anni 46. Suppurazione cronica polmone destro. L'affezione perdura da oltre 6 mesi. Ippocratismo digitale lieve. Anse capillari scarse, di lunghezza media, assai dilatate nel ramo venoso e nel tratto di Juergensen, varicose. Anse a cupola, a otto di Weiss, serpeggiate, tortuose, con ectasie segmentarie. Rete sottopapillare evidente. — Figg. 20 e 21 - N. U., anni 46. Suppurazione subacuta lobo superiore polmone sinistro. L'affezione perdura da 4 mesi. Ippocratismo digitale assente. Anse diminuite, bene evidenti, di lunghezza ora media ora aumentata; specialmente dilatato il ramo venoso ed il tratto intercalare; ramo arterioso come di norma. Forma assai varia e irregolare. Anse disposte in piani diversi. Rete sottopapillare evidente, a maglie grosse congeste in un quadro.

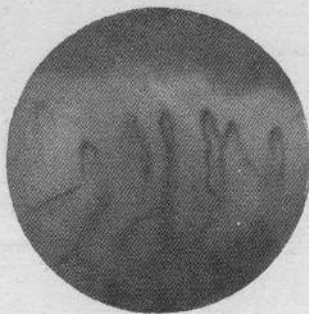


Fig. 22.




Fig. 23.

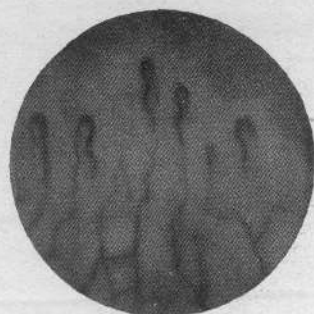


Fig. 24.

Figg. 22 e 23 - S. G., anni 33. Suppurazione cronica polmone destro. L'affezione perdura da 7 mesi. Ippocratismo digitale lieve. Anse capillari non sempre bene evidenti, scarse, molte raccorciate, irregolari; dilatate nel ramo venoso e nel tratto di Juergensen, serpiginose. Rete sottopapillare sfumata specialmente in un quadro. — Figg. 24 e 25 - T. F., anni 49. Suppurazione cronica polmone destro. L'affezione perdura da 7 mesi. Ippocratismo digitale medio. Anse capillari assai bene evidenti; scarse, alcune accorciate, a cupola. Notevole dilatazione del tratto intermedio, del ramo venoso e della parte distale del ramo arterioso. Non molto irregolari. Rete sottopapillare evidentissima.



Fig. 25.

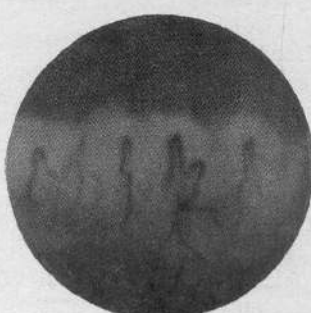


Fig. 26.

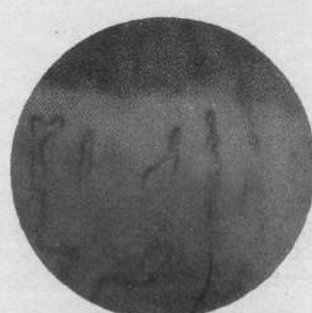

Fig. 27.

Figg. 26 e 27 - S. D., anni 44. Suppurazione cronica lobo superiore polmone destro. L'affezione perdura da circa un anno. Ippocratismo digitale notevole. Anse molto scarse, irregolarissime, alcune spastiche, altre notevolmente dilatate con ectasie segmentarie specialmente nel tratto intermedio e nel ramo venoso. Ora raccorciate, tronche, ora notevolmente allungate e assai variamente contorte. Rete capillare evidentissima (a grossi tronchi) in un quadro, lievemente accennata nell'altro.

CASO XXIX (43). - D. M. Mario, a. 34. Bronchiectasie ascessuate al lobo inferiore polmone sinistro. L'affezione perdura da oltre un anno. Ippocratismo digitale assente.

Esame capillaroscopico all'iponice del dito medio sinistro e destro: fondo roseo chiaro. Anse capillari di numero normale, di lunghezza media, lievemente aumentate di calibro, non nel tratto arterioso. Forme a otto, a battipanni. Rete sub-papillare indistinta. Corrente a rosario. Non pulsazioni.

CASO XXX (44). - F. Filomena, a. 20. Bronchiectasie ascessuate al lobo inferiore polmone sinistro. L'affezione si è manifestata da un anno circa. Ippocratismo digitale lieve.

Esame capillaroscopico all'iponice del dito anulare sinistro: fondo roseo arancione. Anse capillari lievemente allungate, un po' tortuose, di numero non superiore alla norma, dilatate e lievemente varicose nel ramo venoso. Forma: più frequenti quella a forcina, rare quelle a otto. Rete sotto-papillare appena evidente, a piccole maglie sfumate. Pulsazioni assenti.

CASO XXXI (45). - D. G. Lucia, a. 26. Bronchiectasie ascessuate lobo inferiore polmone sinistro. L'affezione si è manifestata da sette mesi circa. Ippocratismo digitale lieve.

Reperto capillaroscopico analogo a quello del n. XXX.

CASO XXXII (46). - S. Cesare, a. 55. Cisti da echinococco suppurata del polmone destro e notevole suppurazione pericistica. L'affezione si è resa manifesta da oltre cinque mesi. Tipiche dita a mazzuola.

Esame capillaroscopico all'iponice del dito medio sinistro: fondo roseo, anse capillari non molto bene evidenti, diminuite di numero, alcune allungate, tortuose nel piano frontale ed anche in quello antero-posteriore, altre apparentemente accorciate, frammentate; la maggior parte dilatate, varicose specialmente nel tratto di Jürgensen; anche il ramo venoso presenta ectasie varicose; il ramo arterioso non è sempre visibile. Numerose anastomosi. Grande varietà di forma: a occhiello, a otto di Weiss, ad anello, a gomito, a battipanni, a cupola. Rete sub-papillare evidentissima, congesta, dilatata, a maglie larghe. Corrente rallentata, bloccata nel ramo venoso; frequentemente movimenti a bilancia.

Dito mignolo destro: reperto analogo, modificazioni forse un po' meno evidenti. Come nel precedente si osserva l'improvvisa scomparsa di

un numero anche ragguardevole di capillari la quale può perdurare anche a lungo, per qualche minuto.

### 3) Discussione.

Come chiaramente appare dalla Tabella e dai protocolli delle osservazioni, di 46 individui affetti da suppurazione del polmone entrati nella nostra Clinica negli ultimi dieci mesi noi abbiamo potuto studiarne al capillaroscopio 32 (nella grandissima maggioranza dei casi: suppurazioni polmonari croniche).

Dalle osservazioni eseguite è risultato anzitutto che esiste uno strettissimo rapporto fra modificazioni del quadro capillaroscopico ed ippocratismo digitale: abbiamo potuto riscontrare infatti che è proprio a carico delle dita maggiormente deformate a mazzuola che si riscontrano le modificazioni capillaroscopiche più evidenti; in alcuni casi anzi notevoli modificazioni del quadro capillaroscopico erano presenti quando ancora non si erano rese manifeste le caratteristiche deformazioni dell'ippocratismo digitale.

In un solo caso fu riscontrato un reperto capillaroscopico che non si discostava sensibilmente dalla norma per quanto fossero evidenti all'esame macroscopico le prime note delle deformazioni delle dita a mazzuola.

Su trentadue casi studiati quattro volte non furono riscontrate alterazioni di sorta delle immagini capillaroscopiche; questi quattro casi corrispondono a due suppurazioni acute del polmone, ad una suppurazione cronica ed a un caso di bronchiectasie ascessuate circoscritte ad un solo lobo polmonare.

Undici volte furono osservate modificazioni del quadro capillaroscopico di lieve entità. In questo gruppo sono compresi: due casi di bronchiectasie ascessuate e tre suppurazioni acute del polmone. Otto volte furono riscontrate modificazioni del qua-

dro capillaroscopico di media entità. Sette volte quadri capillaroscopici i quali si discostavano in modo assai notevole da quello normale. Agli ultimi due gruppi appartengono esclusivamente casi di suppurazione polmonare cronica.

Tra la ricca gamma di variazioni del quadro capillaroscopico osservate nei nostri pazienti noi abbiamo distinto come si è visto tre vari gradi: modificazioni del quadro capillaroscopico di lieve, media e notevole entità.

Tale artificiosa classificazione è stata da noi adottata solo allo scopo di rendere più agevolmente comprensive le presenti considerazioni.

L'esame capillaroscopico della plica ungueale negli individui affetti da suppurazione del polmone, da quadri ove minime appaiono le modificazioni del fondo del numero della forma del calibro delle anse capillari e della corrente si giunge per gradi intermedi alla osservazione di quadri capillaroscopici i quali si discostano in modo veramente notevole da quello normale: fondo talvolta scolorato, giallo roseo, più frequentemente colore rosso arancione. Numero delle anse capillari diminuito in molte osservazioni (spesso male evidenti); lunghezza di queste assai variabile; è possibile riscontrare qua e là accanto ad anse capillari anche notevolmente allungate e tortuose sia nel piano frontale che in quello antero-posteriore, la presenza di anse più corte della norma, male evidenti, di aspetto frammentato, spezzato, ridotte talora ad una sola cupola rappresentata dal tratto intermedio dilatato. Grande polimorfismo delle anse capillari: più frequentemente si riscontrano quelle a forcina serpeggiata, a clava, a cupola, a 8 di Weiss, a gomito, a racchetta. Modificazioni di calibro pure notevoli. Sempre dilatato, ectasico, varicoso il ramo venoso e specialmente il tratto intermedio di JÜRGENSEN; vario invece sotto questo aspetto il ramo arterioso, ora nor-

male, ora spastico, ora lievemente dilatato. Frequenti le anastomosi artero-venose capaci di conferire alle anse capillari interessate l'aspetto più bizzarro ed elegante. Variazioni della corrente sempre nel senso di un rallentamento del circolo, talora notevolissimo fino alla completa stasi. Osservazione talora di inversione della corrente, di movimenti a bilancia, di circolo a corona di rosario. In qualche caso per un probabile aumento di spessore delle anse non è possibile scorgere la corrente. Frequente evidenza della rete sotto-papillare (di cui i rami venosi particolarmente appaiono dilatati e congesti) a maglie grosse, spesso sfumate, solo eccezionalmente rappresentate da uno-due grossi tronchi trasversali. In qualche caso lievi pulsazioni del fondo sincrone col polso arterioso.

Che le particolari modificazioni del quadro capillaroscopico descritte siano da riferirsi in gran parte ad alterazioni stabili dei capillari, lo hanno dimostrato oltre che la costanza dei reperti in osservazione ripetute a varia distanza di tempo, le prove eseguite per mezzo degli stimoli termico, adrenalinico, istaminico, acetilcolinico.

Concludendo: le osservazioni capillaroscopiche della plica ungueale consentono di rilevare particolari modificazioni della rete capillare cutanea abbastanza costanti e ben definite, ma non autorizzano ad affermare (poichè sotto un certo aspetto non si discostano notevolmente da quelle che si possono osservare in certe condizioni di stasi generale e locale) la esistenza di un quadro capillaroscopico proprio, tipico delle suppurazioni polmonari e neppure dell'ippocratismo digitale che a queste cesti frequentemente si accompagna.

Esse ancora ci hanno potuto far rilevare, come più sopra abbiamo riferito, che in qualche caso le alterazioni del quadro capillaroscopico possono essere presenti quando ancora non si sono resi manifesti i segni dell'ippocratismo digitale. Questa

osservazione indurrebbe a ritenere, come meglio discuteremo più oltre, che le alterazioni del circolo capillare osservate, possono giocare un ruolo non trascurabile nel determinismo delle dita a bacchetta di tamburo.

\* \* \*

Quali differenze esistono tra i risultati da noi ottenuti nelle suppurazioni polmonari e quelli riportati da altri Autori in individui affetti da altre malattie dell'apparato respiratorio?

A questo proposito ci interessa in modo più particolare intrattenerci comparativamente sulle osservazioni capillaroscopiche relative alle condizioni morbose del polmone capaci di determinare, se pure raramente, la comparsa dell'ippocratismo digitale.

Sorvoliamo sulle osservazioni relative a casi di enfisema (RONCATO) e di empiema (ANGELINI), oggetto di studio da parte di precedenti ricercatori: esse sono troppo scarse.

Consideriamo invece comparativamente le indagini capillaroscopiche da noi riscontrate con quelle riferite nella letteratura a carico di individui affetti da tubercolosi del polmone (RONCATO, RONDELLI e RABINO, ANGELINI, FOSSATI).

Nelle forme tubercolari (anche noi abbiamo avuto occasione di osservarne alcuni casi) per quanto tutti gli Autori siano d'accordo che non esiste un quadro capillaroscopico veramente tipico, è stato ripetutamente riscontrato un aumento più o meno notevole del numero delle anse capillari (RONCATO, FOSSATI, RONDELLI e RABINO, ANGELINI), le quali si presenterebbero inoltre regolari, allungate, sottili (FOSSATI), « a fili d'erba » (FOSSATI), con tratto intermedio pressochè normale, arterioso spastico e venoso atonico (RONDELLI e RABINO).

Tali reperti, è evidente, contrastano nettamente con quelli da noi osservati in indi-

vidui affetti da suppurazione del polmone acuta e cronica: noi non abbiamo potuto riscontrare mai alcun aumento di numero delle anse capillari, le quali oltre a ciò si sono presentate nella grandissima maggioranza degli individui esaminati, notevolmente aumentate di calibro, varicose, ectasiche nel ramo venoso e specialmente nel tratto di Jürgensen e quanto mai irregolari per forma e disposizione.

Le evidenti differenze ora rilevate tra i quadri capillaroscopici della tubercolosi e delle suppurazioni polmonari ci sembrano, anche ai fini clinici, degne della più attenta considerazione.

Per quanto riguarda le modificazioni capillaroscopiche che si riscontrano negli individui affetti da bronchiettasie, noi abbiamo potuto confermare (osservazione di 3 casi) in linea di massima i risultati riferiti recentemente da ANGELINI, i quali ultimi non discordano da quelli precedentemente descritti da JÜRGENSEN, DUCKEN e von den STEINEN.

Esistono differenze tra il reperto capillaroscopico da noi osservato a carico delle dita ippocratiche in individui affetti da suppurazioni del polmone e quello riferito nella letteratura nell'ippocratismo digitale determinato da vizi congeniti di cuore?

Notevoli sono le analogie tra le modificazioni della corrente, della forma, del calibro delle anse capillari che si possono riscontrare nelle due diverse condizioni morbose capaci di determinare l'ippocratismo digitale.

Per quanto riguarda invece il numero delle anse capillari in base ai risultati delle presenti ricerche, ci pare debba esistere tra i due quadri capillaroscopici un netto contrasto: aumento nei vizi congeniti di cuore, diminuzione pressochè costante nelle suppurazioni del polmone.

Come interpretare una così netta differenza? Non ci pare illogico ammettere che essa possa essere riferita all'azione eserci-

tata, direttamente o indirettamente, dai prodotti tossici originati dal processo suppurativo del polmone sulle cellule che costituiscono i delicatissimi endoteli capillari.

Il complesso delle osservazioni da noi eseguite sopra un così rilevante numero di casi ci può consentire ora alcune considerazioni sulla tanto discussa patogenesi delle dita ippocratiche.

È certamente suggestivo ammettere che possa esistere un diretto rapporto tra l'insorgenza dell'ippocratismo digitale ed il notevole e continuo riversarsi in circolo di prodotti tossici quale si verifica appunto nei casi di suppurazione del polmone (teoria tossica).

Ma come escludere che il fattore meccanico rappresentato dall'ostacolo apportato al circolo sanguigno dalla presenza del focolaio suppurativo (talora di notevole estensione) non possa giocare un certo ruolo nel determinismo dell'ippocratismo digitale (teoria meccanica), quando è noto che una condizione ostacolante il circolo (come bene è dimostrato dall'insorgenza delle dita a bacchetta di tamburo nei vizi congeniti di cuore, negli aneurismi dell'aorta, dell'anonima, della succlavia, in alcuni casi di lussazione inveterata della spalla, ecc.) è capace, anche da sola, di determinare la comparsa di questa particolare deformazione? (1).

E come ancora negare che le particolari turbe croniche della normale ematosi (tanto importante per la nutrizione dei tessuti) determinate all'un tempo da fattori tossici e meccanici non possano essere capaci di entrare in gioco nel determinismo del fenomeno dell'ippocratismo digitale?

L'esistenza di una stasi del circolo sanguigno a livello della rete capillare sottopapillare cutanea delle estremità digitali, la quale può essere rilevata anche quando ancora non sisono resi manifesti i segni macroscopici dell'ippocratismo, è stata bene dimostrata dai risultati delle presenti ricerche capillaroscopiche, le quali pure ci hanno dimostrato (vedi iperemia dei rami venosi della rete sottopapillare) che tale stasi deve essere considerata come dipendente da un disturbo di circolo generale e non da modificazioni circolatorie locali dipendenti da azioni vasomotorie periferiche.

D'altra parte indagini sistematiche pure da noi eseguite sulle costanti fisico-chimiche del sangue in individui affetti da suppurazione cronica del polmone, ci hanno consentito di svelare tutta una serie di interessanti modificazioni del peso specifico, della viscosità, della refrattometria, del rapporto albumine-globuline, del valore ematocritico, della crioscopia del sangue ed infine anche dell'ematosi (ricerche sulla riserva alcalina) le quali debbono essere riferite, anche se talvolta solo indirettamente e parzialmente, alla continua elaborazione ed immissione in circolo di prodotti tossici da parte del processo suppurativo del polmone.

Noi siamo pertanto indotti a ritenere che il così frequente manifestarsi dell'ippocratismo digitale negli individui affetti da suppurazione del polmone non possa essere riferito semplicisticamente ad una sola condizione determinante, ma che fattori tossici e fattori meccanici, unitamente a particolari turbe della normale ematosi, concorrono a determinare la comparsa di questa così caratteristica manifestazione clinica.

(1) È stato oggetto di discussione e di ipotesi la ragione per la quale è particolarmente a livello della rete vasale delle mani e dei piedi che si verificano le modificazioni capillaroscopiche che si accompagnano all'ippocratismo digitale. Per quanto ci è stato possibile arguire dagli studi da noi eseguiti e concordemente all'opinione di altri Autori, riteniamo che ciò sia dovuto al fatto che gli effetti dell'iperemia passiva determinata da un disturbo di circolo si fanno maggiormente risentire sui distretti vasali più periferici, più lontani del cuore.

#### 4) Conclusioni.

Dal novembre 1938 al settembre 1939 sono stati ricoverati in questa clinica chirurgica n. 46 individui affetti da suppurazioni acute o croniche del polmone: n. 33 suppurazioni polmonari croniche, n. 5 suppurazioni polmonari acute, n. 4 bronchiettasie ascessuate, n. 3 gangrene del polmone ed infine un caso di cisti da echinococco la quale presentava una assai estesa suppurazione pericistica.

Note di ippocratismo digitale in questi pazienti furono rilevate 25 volte alle mani (pari al 54,3 %), in 14 casi di lieve, in 7 casi di media, in 4 casi di notevole entità, e solo 9 volte ai piedi (pari al 19,5 %).

È stato riscontrato che l'ippocratismo digitale più evidente si accompagna alle suppurazioni croniche di più vecchia data.

Di questi 46 individui, 32 (di cui 21 con note di ippocratismo) sono stati sottoposti all'indagine capillaroscopica (23 casi di suppurazioni croniche, 5 casi di suppurazioni acute, 3 casi di bronchiettasie, 1 caso di cisti echinococco con estesa suppurazione pericistica).

Tredici volte sono state riscontrate modificazioni del quadro capillaroscopico di lieve entità (a questo gruppo appartengono 2 casi di bronchiettasie ascessuate e 3 casi di suppurazioni polmonari acute), 8 volte furono riscontrate modificazioni del quadro capillaroscopico di media entità, 7 volte quadri capillaroscopici i quali si discostavano in modo assai notevole da quello normale, solo 4 volte (sono compresi in questo ultimo gruppo due suppurazioni acute del polmone, 1 caso di suppurazione cronica ed 1 caso di bronchiettasie ascessuate circoscritte ad un solo lobo polmonare) non furono riscontrate alterazioni di sorta delle immagini capillaroscopiche.

All'esame della plica ungueale dei pazienti esaminati, da quadri ove minime appaiono le modificazioni del fondo del

numero della forma del calibro delle anse capillari e della corrente, si giunge, per gradi intermedi, a quadri capillaroscopici (i quali si discostano in modo veramente notevole da quello normale) le cui note caratteristiche possono essere così riassunte: fondo arancione; in nessun caso aumento, frequentemente diminuzione del numero delle anse capillari (spesso male evidenti); notevole polimorfismo delle anse (a forcina serpeggiata, a gomito, a 8, a racchetta, a clava, a cupola), modificazioni della lunghezza di queste (ora molto allungate, serpiginoze, ora accorciate, frammentate, tozze); dilatazione delle anse nella grande maggioranza, particolarmente nel tratto intermedio e nel ramo venoso con ectasie varicose e caratteristiche dilatazioni segmentarie a tipo aneurismatico a carico del tratto intermedio; frequente e notevole visibilità della rete sottopapillare venosa; reperto di abbastanza numerose anastomosi artero-venose; variazioni frequenti della corrente sempre nel senso di un rallentamento di circolo fino alla stasi completa.

La costanza di tali reperti in osservazioni ripetute a varie distanze di tempo ed i risultati ottenuti da alcune prove da noi eseguite per mezzo degli stimoli termico, adrenalinico, istaminico e acetilcolinico dimostrano che le particolari modificazioni riscontrate sono da riferirsi in gran parte ad alterazioni stabili delle anse capillari.

Le modificazioni del quadro capillaroscopico osservate (più notevoli a carico delle dita che presentavano più evidenti le note dell'ippocratismo digitale e che talvolta possono precedere la comparsa di queste ultime), se pure abbastanza costanti e ben definite, non autorizzano ad affermare l'esistenza di un quadro capillaroscopico tipico, proprio delle suppurazioni polmonari e neppure dell'ippocratismo digitale che a queste così frequentemente si accompagna. Consentono però di affermare che il quadro capillaroscopico che si osser-

va nelle suppurazioni del polmone presenta notevoli e sostanziali differenze morfologiche nei riguardi di quello che si riscontra nella tubercolosi polmonare e nei vizi congeniti di cuore, malattie come è noto pure capaci di determinare la comparsa dell'ippocratismo digitale.

Per quanto è risultato dal complesso delle presenti ricerche non v'è dubbio che debbano intercorrere rapporti strettissimi tra alterazioni vasali riscontrate e comparsa

delle così dette dita a bacchetta di tamburo.

Ulteriori ricerche che ci proponiamo di condurre consentiranno forse di meglio illuminare l'intricato problema: per il complesso delle considerazioni riportate nella discussione e più specialmente in base alle particolarità dei reperti capillaroscopici da noi osservate, siamo indotti però fin da ora a ritenere che non unica sia la causa alla quale deve essere riferito il manifestarsi dell'ippocratismo digitale.

### RIASSUNTO

Gli AA. nella parte introduttiva riportano brevemente tutto quanto essi hanno potuto raccogliere dalla letteratura sull'ippocratismo digitale nelle malattie pleuro-polmonari suddiviso nei seguenti capitoli:

1°) Premesse storico-bibliografiche e nozioni generali; 2°) le dita ippocratiche e la O. I. P. di Bamberger-Marie; 3°) le dita ippocratiche nelle affezioni pleuro-polmonari (generalità, anatomia patologica, teorie patogenetiche); 4°) i capillari della plica ungueale nelle dita ippocratiche.

Nella seconda parte del lavoro riportano i risultati delle loro personali ricerche. Su 46 individui affetti da suppurazione del polmone hanno potuto riscontrare note di ippocratismo digitale 25 volte (54,3%). In 32 pazienti (di cui 21 con modificazioni ippocratiche delle estremità digitali) hanno eseguito indagini sistematiche sui capillari della plica ungueale. Ed ecco in breve la peculiarità del quadro capillaroscopico riscontrate: fondo arancione, in nessun caso aumento, frequentemente diminuzione del numero delle anse capillari spesso male evidenti, notevole polimorfismo (a forcina serpeggiata, a gomitolato, a racchetta, a clava, a cupola) e modificazioni della lunghezza di queste (ora molto allungate serpiginose ora accorciate, frammentate, tozze), dilatazione delle anse nella grande maggioranza particolarmente nel tratto intermedio e nel ramo venoso con ectasie varicose e caratteristiche dilatazioni segmentarie a tipo aneurismatico a carico del tratto intermedio, frequente e notevole visibilità della rete sottopapillare venosa, reperto di abbastanza numerose anastomosi arterovenose, variazioni frequenti della corrente sempre nel senso di un rallentamento del circolo fino alla stasi completa.

Secondo gli AA. le modificazioni capillaroscopiche riscontrate, più notevoli a carico delle dita che presentano più evidenti le note dell'ippocratismo digitale e che talvolta possono precedere la comparsa di queste ultime, seppure abbastanza costanti, bene definite e sostanzialmente diverse da quelle che sono state osservate nella tbc. polmonare e nei vizi congeniti di cuore, non autorizzano ad affermare l'esistenza di un quadro capillaroscopico tipico delle suppurazioni polmonari e neppure dell'ippocratismo digitale che a queste così frequentemente si accompagna.

Gli AA. dopo avere riferito che non può esistere dubbio sugli strettissimi rapporti intercorrenti tra le alterazioni vasali da essi riscontrate e la comparsa dell'ippocratismo digitale, s'intrattengono, sulla base dei risultati ottenuti, a discutere sulle varie teorie riportate nella letteratura nei riguardi della patogenesi delle dita ippocratiche.

Gli AA. ritengono a questo proposito che non unica sia la causa alla quale deve essere riferito il manifestarsi dell'ippocratismo digitale negli individui affetti da suppurazione del polmone, ma che fattori tossici, fattori meccanici, unitamente a particolari turbe della normale ematosi, concorrono a determinare la comparsa di questa così caratteristica manifestazione clinica.

## BIBLIOGRAFIA

- ANGELINI V. - Immagini capillaroscopiche nelle dita ippocratiche. (Contributo alla conoscenza della patogenesi delle dita ippocratiche). Off. Grafiche Stediv. Padova, 1935.
- — Dita a bacchetta di tamburo ed alterazioni dei capillari. *Boll. Soc. Ital. di Pediatria*, f. IV, pag. 240-241, 1935.
- ARCANGELI - *Policlinico*, 1898.
- ARLOING - Cit. da RONCATO.
- ASSMANN - Cit. da GÖBEL.
- BAILLY - Cit. da RONCATO.
- BAMBERGER - Ueber Knochenveränderungen bei chronischen Lungen und Herzkrankheiten. *Zeit f. Klin. Med.*, 1889, v. 18, p. 193.
- — *Wiener Kl. Woch.*, 1898, p. 225.
- BANCI BUONAMICI - L'osteoperiostite ipertrofica pneumica (Morbo di Marie). *Arch. di Radiol.*, 1930, p. 21.
- BAND - Citato da GIUGNI.
- BASTAI M. - L'involuzione del circolo capillare come fattore fondamentale nella fisiopatologia della vecchiaia. *Minerva Medica*, a. XXIV-II, n. 48, p. 749, 1933.
- BAUR - De l'hippocratisme dans les affections cardio-vasculaires. *Revue de Medecine*, n. 12, dic. 1910.
- BECHER - Ein Fall v. O. H. ohne primäre Erkrankung. *Zeit. Klin. Med.*, 1917, vol. 84, p. 491.
- BECLÈRE - *Soc. Med. d. Hopitaux*. Juin 1901. Juillet 1902-04.
- BENSANDE R., HILLEMANN P. e AUGIER P. - Hippocratisme digital et polypose intestinale. *Bull. Mem. Soc. Med. Hôp. Paris*, n. 3, 1932; rec. in *La Presse Méd.*, 1932, p. 150.
- BERENT - Zur Aetiologie d. Osteo-arthropatischer Veränderungen. *Berliner Klin. Wochenschr.*, 1903, p. 75.
- BERNHARDT H. - Ueber das Vorkommen u. Aetiologie einseitiger Trommelschlagfinger. *Berl. Klin. Woch.*, 1906, n. 12, p. 343.
- BESANCON e DE JONG - Le doigt hippocratique. *Gazz. d. hôpitaux Paris*, 1904, p. 729; *Arch. gen. de Medecine*, 1904.
- BEUTENMÜLLER - Toxigene Osteo-periostitis bei chronischem Ikterus. *Berl. Klin. Woch.*, 1908, p. 1001.
- BIGNAMI G. e AGATI D. - Sulla osteoartropatia ipertrofica pneumica ipertrofizzante. XVII Riun. Gruppo dei L. L. P. della S. I. R. M. Genova, aprile 1937. *La Rad. Med.*, 1937, p. 518.
- — Osteoartropatia ipertrofizzante pneumica e neoplastica polmonare. *La Rad. Med.*, 1938, v. 25, n. 11, p. 994-1015.
- BLANDIN - Citato da RONCATO.
- BOAS - *Journ. Amer. Med. Assoc.*, ott. 1922.
- BOUTRON - *Thèse de Paris*, 1898.
- BOVERI - Sull'osteartropatia ipertrofica pneumica. *Il Pensiero Medico*, 1915, p. 207.
- BOZZOLO - Cit. da RONCATO.
- BRULÉ e LIÈVRE - Polypose colique avec hippocratisme des doigts. *Bull. Mem. Soc. Méd. Hôp. Paris*, 1932, n. 3; in *La Presse Méd.*, 1932, p. 150.
- BRUSCALUPI - *La Settimana Medica*, 1899.
- BRYAN - Osteoartropathy a. sarcoma polm. *Am. Journ. of Radiol. a. Röntgen.*, 1920.
- CAGNETTO G. - Sull'osteartropatia concomitante ad alterazioni croniche del polmone. *Riv. Ven. Sc. Med.*, 1906, f. 1.
- CAMPBELL - The hypocratic fingers. *Brith. Med. Journ.*, 1924, p. 145.
- CARDILLO - Tumore del polmone e malattia di Pierre Marie. *Rad. Med.*, 1937, f. 10, p. 879.
- CARON - Doigts hippocratiques. *Gazz. d. hôpitaux*, 1862.
- CARR - Secondary osteoartropathy. *Med. Clin. of North America*, 1924.
- CESARI F. - Capillaroscopia e costituzione. *Ospedale Maggiore*, 1936, anno XXIV, n. 11, pagine 593-599.
- — *Ibidem* n. 12, p. 541-552.
- CHANTON - Cit. da RONCATO.
- CHARRIN e GLAY - Cit. da RONCATO.
- CHATIN e CADE - Deformations hippocratiques avec lesions osseuses dans la nephrite et la cirrhose biliaire. *Lyon Médical*, 1901.
- — *Ibidem* 1907.
- CHEVALIER - Sur un cas d'acroductylopathie hypertrophiant. *Nouv. icon. Salpêtrière*, 1914, p. 3.
- CHIURCO G. A. - Primi risultati di capillaroscopia polmonare. *Boll. Soc. Ital. Biol. Sperim.*, 1933, vol. 8, n. 4, p. 672.
- — Studi di capillaroscopia polmonare col tonopsatiroscopio di Salvioli. Nota sintetica. *Atti R. Accademia Fisiocritici di Siena, Sez. Med. Fisica*, 1933, 1, n. 1, p. 28-33.
- COMEL C. - Fisiologia normale e patologia della cute umana. Ediz. Treves, 1933.
- CORIELLA E. - Ricerche sul comportamento dei capillari cutanei di fronte a stimoli farmacodinamici locali in condizioni normali e patologiche. *Giorn. It. di Derm. e Sif.*, 1934, v. 75, n. 1, p. 364-371.

- CRESPO ALVAREZ A. e L. DE VELASCO - La capillaroscopia clinica en los tuberculosos pulmonares. *Arch. de Med. Cir. y especial.*, 1931, n. 34, p. 799.
- CRUMP - Histologie d. Allgemeine Osteophytose (O. H. P.). *Virchow's Archiv*, 1929, p. 467, v. 271.
- DALE - Skelettveränderungen bei einem Falle v. chronischem Emphyem. *Acta Radiol.*, 1930, vol. II, p. 537.
- DANICICO, GRANZ e BENETATO - Cit. da BIGNAMI.
- DEBRÉ e VOGT - Osteopathie hypertrophiante de type pneumique chez une jeune fille ayant une hepatomegalie et un syndrome Basedowien. *La Presse Médicale*, 1928, p. 1534.
- DE DOMINICIS - Sopra un caso di morbo azzurro. *Boll. delle Cliniche*, 1890.
- DEJERINE-KLUMPKE - Cit. da BAUR.
- DELLE PIANE - Sopra un caso di morbo azzurro. *La Riforma Medica*, 1912.
- DI CIO V. - L'osteoartrropatia ipertrofizzante pneumonica di Bamberg-Pierre Marie. *El Hospital Argentino*, luglio 1931; rec. in *Il Policlinico, Sez. Prat.*, 1931, p. 1515.
- DUKEN Y. v. den STEINEN R. - Des Krankheitsbild d. Bronchiektasie im Kindesalter. *Ergebn. Inn. Med. Kinderheil.*, 1928, v. 34, p. 457.
- DUROZIER - *Gazz. d. Hôpitaux*, 1863.
- EBSTEIN E. - Zur Klinischen Geschichte u. Bedeutung d. Trommelschlägel finger. *Deut. Arch. Klin. Med.*, 1907, p. 67.
- Die Entstehung d. einseitigen Trommelschlägelfinger bei Aneurysmen d. art. subclavia. *Mitt. Grenzgeb. Med. u. Chir.*, 1911, v. 22.
- ESSBACH - Cit. da RONCATO.
- FALTA - Ein Fall v. hypertrophierender arthropathie. *Munch. med. Woch.*, 1917, p. 288.
- FAYE - Cit. da RONCATO.
- FERRIO L. - A proposito delle dita ippocratiche e del rapporto di queste con l'osteoartrropatia ipertrofizzante pneumica di Pierre Marie. *Il Morgagni*, 1902, p. 453.
- FIRGAU - Zur Kenntniss d. osteoartrropathie hypertrophiante pneumique. *Fort. Röntgen.*, 1922, vol. 30, p. 506.
- FLUCKIGER - *Wien. Med. Woch.*, 1884.
- FÖRSTIER - Aorta aneurysma mit einseitiger Trommelschlägelfingerbildung. *Mitt. d. Ges. F. in Med. u. Kinderh.*, 1913.
- FOSSATI R. - Studi di capillaroscopia nei tbc. polmonari. *Sanatorium*, n. 14, 1933, p. 1-7.
- Studi capillaroscopici nei tubercolotici polmonari. *Il Morgagni*, 1933.
- FRAGALE - Un caso di osteoartrropatia pneumica di Pierre Marie in un bambino di 4 anni. *Gazz. Int. Med. e Chir.*, 1913.
- FRANCHINI - Sull'osteoartrropatia ipertrofica pneumica di Marie. *Riv. Clin. Med.*, n. 47-48, 1910, vol. 2, p. 745.
- FRÄNKEL - Ueber allgemeine periostitis hyperplastica. *Fort. Röntgen.*, 1917, vol. 25, p. 401.
- FRONTALI G. - Immagini capillaroscopiche e resistenza vasale. *Riv. Clin. Ped.*, 1922.
- I capillari nel bambino. *Arch. di Pat. e Clin. Med.*, 1927, vol. VI, p. 1.
- Manuale di Pediatria. Ed. Minerva Medica, Torino, 1935.
- Vitamina C e fragilità capillare. *Policlinico, Sez. Med.*, 1937, n. 5, p. 272.
- FUNK - Clubbing of the fingers stages on development a. association hypertrophic pulmonary osteo-arthropathy. *Med. Clin. N. Amer.*, 1921, p. 893.
- GALLAINE - Des deformations de la main dans quelques maladies générales. - Thèse de Paris, 1895.
- GALLAVARDIN e LANGERON - Deformation hypocratiques des doigts dans deux cas de cardiopathie mitro-aortique ancienne compliqués d'endocardite infectieuse à forme prolongée. *Lyon Médical*, 1921, p. 559.
- GASPERINI - Considerazioni clin. e anat. patol. sopra un caso di morbo azzurro. *Rif. Med.*, 1911.
- GATTI - Casi di congenita stenosi dell'a. polmonare. *Annali Universitari di Medicina*, 1876.
- GERAUD - Le doigt hypocratique (l'O. H. P.). Thèse de Toulouse, 1897-98.
- GILBERT e FOURNIER - *Revue mensuelle des maladies de l'enfant*, 1895.
- La cirrhose hypertrophique avec ictère chez les enfants. *Semaine méd.*, 1895, p. 248.
- GILLET - *Annal. de Policlin.* Paris, 1892.
- GIUGNI - Dita ippocratiche e c'ansosi. *Riv. Clin. Med.*, 1901 e *Riv. Clin. Med.*, 1912.
- GÖBEL H. - Alterazioni ossee nelle affezioni polmonari croniche. *Deutsch. Mediz. Wochen.*, 1939, n. 21.
- GRAFE e SCHNEIDER - Zur Kenntnis d. sekundären hyperplastischen Osteoperiostitis. *Ziegler's Beiträge*, 1912, vol. 56, p. 231.
- GRODEL - Linkseitige Trommelschlägelfinger in folge veralterter Schulterluxation. *Munch. Med. Woch.*, 1906, n. 6.
- Linkseitige Trommelschlägelfinger bei Aneurysma d. arcus aortae. *Munch. Med. Woch.*, 1906.
- GUERRERI - Morbus coeruleus. *Gazz. Int. Med.*, 1910.

- HARVIER P. - Hypocratisme digital et endocardites infectieuses. *Paris Méd.*, 1930, vol. 57, p. 523.
- HATIEGAN - Einseitige Trommelschlägelfinger. *Münch. Med. Woch.*, 1916.
- HATZIEGANU - Ippocratismo digitale ed endocardite infettiva (citato da RONCATO). *Bull. et Mém. Soc. Méd. Hôp. de Paris*, 1923, p. 399.
- HEYSEN - Zur Kenntniss d. allgemeinen periostitis hyperplastica d. Kindesalters. *Fschr. Röntgen.*, 1921, vol. 28, p. 239.
- HELL - Hypertrophie pulmonary osteoarthropathy with an account of two cases. *Edimb. Med. Journal*, 1905, p. 127.
- HIJMANNS V. D. BERGH - *Dtsch. Arch. f. Klin. Med.*, I, 23, 1905.
- HOFFMANN - Beiträge z. Kenntnis d. O. H. P. *Dtsch. Arch. Klin. Med.*, 1919, vol. 130, p. 201.
- HÖGLER - Ueber Akropachie (Trommelschlägelfinger u. Osteoarthropatie). *Wien. Arch. inn. Med.*, 1920, p. 35.
- HOLTHUSEN - Ueber einige besonderheiten d. Osteoarthropatie (Periostitis hyperplastica). *Ziegler's Beiträge Path. anat.*, 1927, vol. 77, p. 318.
- HIJMAN e HERRICK - Chronic osteoarthropathy. *Journ. Amer. Med. Assoc.*, 1922.
- IACCHIA P. - La capillaroscopia al torace nella clinica della tbc. polmonare in adolescenti. *Boll. Assoc. Med. Triestina*, p. I, 1933; 1934, pp. 13, 19.
- IOVANE A. - L'osteoarthropatia ipertrofizzante polmonare nell'infanzia. *La pediatria*, 1896, p. 209.
- ISRAELSKI, MARTIN e POLLAK - Beitrag z. O. H. nach Pierre Marie bsw. toxigenen. O. Ossificans nach Sternberg. *Röntgenpraxis*, 1930, p. 342, vol. 20.
- JAENSCH W. - Die Hautkapillarmikroskopie. *Med. Welt.*, v. 5, p. 653, 1931.
- JAMET - Cit. da RONCATO.
- JANSEN - Ueber Morbus ceruleus. *Zblf. f. Herz. u. Gefässe Krankh.*, 1918, f. 6-7.
- JOACHIM - Einseitige Trommelschlägelfinger bei einem Aneurysma d. Aortenbogens. *Dtsch. Med. Woch.*, 1894.
- JOURDAN - Des alterations des dernières phalanges dans la maladie bleu. *Presse méd.*, 1907.
- JÜRGENSEN E. - Mikropapillarbeobachtungen. *Deutsche Arch. f. Klin. Med.*, 1920, vol. 132, H. 3 e 4.
- — Mikropapillarbeobachtungen u. Puls. d. kleinsten Gefässe. *Zeit. f. Klin. Med.*, 1918, v. 86, f. 5 e 6, p. 410.
- KAUFMANN E. - Trattato di anatomia patologica speciale. Vol. II, p. 978. Ed. Valiardi, Milano, 1922.
- KLAUSA - Ueber einseitige Trommelschlägelfingerbildung in folge veralteter Schulterluxation. *Münch. Med. Woch.*, 1912.
- KOHLER - Grenzen des Normalen und Anfänge des Pathologischen in *Röntgenbild*. 6. aufl., p. 5.
- KOLL - Osteoarthropathia hypertrophica. *Deut. Med. Woch.*, 1906.
- KONSCHEGG - Ueber die Bamberger Mariesche Krankheit. *Virchow's Arch. Path. Anat.*, 1920, p. 164.
- KUNE, KONRAD u. EERSTEL - Klinisch-röntgenologische u. pathologische-histologische Befund bei einem Fall v. allgemeiner Osteophytose (O. H. P.). *Fort. Röntgen*, 1932.
- LABARBARY - Semeiotique et etiologie des doigts hypocratiques. *Gaz. des Hôpitaux*, 1863.
- LABBÉ e RENAULD - L'ostéodermopathie hypertrophiante. *La Presse Médicale*, 1928, p. 545.
- LABRIT - Doigt hypocratique dans les affections cardiaques et pleuropulmonaires non tuberculeuses. - Thèse de Bordeaux, 1899.
- LAMARQUE - Cit. da RONCATO.
- LAGUNA - Síndrome cardiovascular de la bronquiectasia en la infancia. - Thèse de Madrid, 1933 (in *Arch. de Méd. des enfants*, 1933, p. 190).
- LASSERRE - Les osteopathies hypertrophiantes. *Arch. Electr. Méd.*, 1932, p. 120.
- LAURANGE - Cit. da RONCATO.
- LEDoux, LE BARD - Osteoarthropathie hypertrophiante pneumique. *Manuel de Radiodiagn. clinique*, p. 104.
- LEGENRE - Discussion sur la nodosité de Boucharde. *Soc. Méd. d. Hôpitaux*, 1892.
- LÉRI, LEJEAN, POTTIER - Sur un cas d'ostéoarthropathie hypertrophiante pneumique. *Bull. et Mém. Soc. Méd. Hôpit. Paris*, 1925, p. 1425.
- LLOYD - Lymphadenoma associated with hypertrophic pulmonary osteoarthropathy a. herpes-zoster. *Proc. Royal Soc. Med.*, 1934.
- LOSSEN - Fall von schwerer O. H. P. *Klin. Woch.*, 1926, v. I, p. 529.
- LUCACER MENASE - Osservazioni capillaroscopiche nella tbc. polmonare. *Lotta contro la tbc.*, 1932, n. 8, p. 907.
- MAGI C. - Lo studio dei capillari in alcune malattie infettive dopo trattamento con acido ascorbico. *Atti R. Accademia fisiocritici Siena, Sez. Med.*, 1937, vol. V, n. 5, p. 100.
- MAGNI - Sul dito a bacchetta di tamburo e sul

- patereccio indolente della malattia di Reynaud. *Gazz. degli Osp. e delle Cliniche*, 1901.
- MARECHAL - Cit. da RONCATO.
- MARFAN - Osteo-arthropathie hypertrophiantie pneumonique. *Bull. Mém. Soc. Méd. Hôp. Paris*, 1893.
- MARIE P. - De l'ostéarthropatie hypertrophiantie pneumonique. *Revue de Médecine*, 1890, n. 1.
- MASSALONGO E. - Dell'osteotropatia ipertrofica pneumonica. *Policlínico, Sez. Med.*, 1897, p. 512.
- Osteoarthropatie ipertrofiche successive a malattie pleuropolmonari. - Conf. Clin. Ital. Edit. Vallardi, Milano, 1898.
- *Atti R. Ist. Veneto*, 1913-14.
- e GASPERINI U. - Sulla osteoarthropatia ipertrofica pneumonica. *Policlínico, Sez. Med.*, 1913, p. 433.
- MATTHEWS - Diff. Diagnose der innere erkrankungen. 7 Aufl., p. 772.
- MAUCKOWSKI, HEINISMANN e CZERNY - Osteopatia displastica famigliare. (Sulla genesi della sindrome di Marie-Bamberger). Cit. da BIGNAMI e AGATI.
- MAURANCE - *Gaz. hebdomadaire*, 1897.
- MAURY e DÜHRING - Cit. da BAUR.
- MAYEUX - Contribution à l'étude de l'hypocratisme chez l'enfance. - Thèse de Paris, 1900.
- MEILLET, ULMO DE TRUFFIN, ESSBACH - Citati da RONCATO.
- MEYGRET - La pathogénie du doigt hypocratique. - Thèse de Paris, 1905.
- MOIZARD - Cit. da RONCATO.
- MONTANARI G. e TOSATTI E. - Ricerche fisico-chimiche sul sangue di individui affetti da suppurazione del polmone. - III: Riserva alcalina - Crioscopia. *Arch. Ital. Med. Sperim.*, vol. V, 1939.
- V: Il comportamento della viscosità del siero nel decorso post-operatorio. *Riv. Pat. Sperim.*, 1939, vol. XXII, n. 5-6, p. 369. (V. anche TOSATTI).
- MOUSSOUS - Maladies congénitales du coeur. Paris, 1890.
- *Journal de Médecine de Bordeaux*, 1890.
- MÜLLER O. - Die Kapillaren d. Menschlichen Körperoberfläche. F. Enke, Stuttgart, 1922.
- Die Kapillaren und ihre Krankheiten. *Wien. Med. Woch.*, 1926, p. 485.
- NETTER - Cit. da RONCATO.
- NEUBURGER M. - Ergebnisse d. Kapillaroscopie. *Mandl. Bull. Misc.*, a. 53, 33.
- NICKAU B. - Ergebnisse d. Kapillar-Beobachtung and Körperoberfläche d. Menschen. *Ergeb. Inn. Med. Kinderheíl.*, 1922, vol. 22, p. 479.
- HOBEMeyer - Knochen Veränderungen bei chronischen Jkterus. *Wien. Klin. Woch.*, 1897.
- PACCHIONI D. - Sulla dottrina della cianosi nei vizi di cuore congeniti. *Riv. Clin. Pediatr.*, 1908, p. 161.
- PALAGUYAY - Zur Aetiologie und Röntgendiagnostik der Kuschensarkome nebst einem Beitrag zur O. H. P. *Fschr. Röntgenstr.*, 1927, vol. 25, p. 540.
- PAOLUCCI R. - Le suppurazioni polmonari. Edit. Cappelli, Bologna, 1938.
- PARMENTIER e CASTAGNE - *Semaine Médicale*, 1901.
- PATERSON - Pulmonale osteoarthropathy. *Brit. Journ. Radiol.*, 1927, p. 435.
- PELLINI M. - Il contributo della radiologia nella diagnosi di due rari casi di neoplasia del cavo toracico nel bambino. *La Radiol. Med.*, vol. 25, n. 11, pp. 977-993, 1938.
- PETISSIER - Cit. da RONCATO.
- PICHARD - Thèse de Paris, 1899.
- PICK - Trommelschlägelfinger. *Prag. Med. Woch.*, v. 14, 1904.
- PIGEAUX - Recherches sur le développement fusiforme de l'extrémité des doigts. *Arch. Gén. de Médéc.*, 1882.
- PLESCH - Spezielle Pathologie u. Therapie innerer Krankheiten. *Kraus. Brugsch*, vol. 4, II, 1877.
- PUSCHING - Periostite iperplastica generalizzata. *Fort. Röntgen.*, 1927, vol. 35, p. 450.
- PUXEDDU E. - Lo stato attuale delle conoscenze sulla fisiopatologia dei capillari. *Atti Soc. Cult. Scienze Med. Natur. Cagliari*, n. 3, 1935, pp. 156-216.
- RAMOND e BASCOURRET - Un cas de osteoarthropathie hypertrophiantie pneumique de Pierre Marie. *Bull. et Mém. Soc. Méd. Hôp. Paris*, 1926, p. 1015.
- RAUZIER - *Revue de Médecine*, 1891.
- RAYNAUD e AUDIBERT - Cit. da FERRIO.
- RENANDER - Knochen Metastasen bei einem Fall v. O. H. P. *Acta Radiologica*, 1931, v. 12, p. 29.
- RENON e GERAUDEL - Ostéite engainante des diaphyses. Contrib. à l'étude de l'O. H. P. de Pierre Marie. *La Presse Méd.*, 1920, p. 413.
- REYHER e WOLFSOHN - Cit. da GÖBEL.
- RICHARDIER - Cit. da RONCATO.
- RICKMANN e GODLEE - *Brit. Med. Journ.*, v. 11, 18, 1896.
- ROMINGER - *Deutsche Med. Woch.*, 1921, n. 6.

- RONCATO A. - Dita ippocratiche. Tesi di laurea Univ. Padova, 1925.
- Contributo alla conoscenza e all'a genesi delle dita ippocratiche. *La Rif. Med.*, 1927, p. 291.
- Dita ippocratiche e acromegalia incipiente. *La Rif. Med.*, 1931, p. 335.
- RONDELLI U. - Capillari e istamina. *Minerva Medica*, anno VIII, n. 49, 1928.
- Note di capillaroscopia clinica. *Minerva Medica*, anno XXI, vol. II, n. 28, 1930, p. 37.
- e DE MATTEIS F. - Sulla morfologia dei capillari in diverse età. *Minerva Medica*, vol. XXIV, II, 1933, p. 643.
- e RABINO A. - Osservazioni capillaroscopiche nei tubercolotici. *Minerva Medica*, anno XXI, vol. II, n. 29, 1930, p. 73.
- ROTONDI - *Riv. Clin. Ped.*, 1908.
- SALOTTI - Osteoartropatia ipertrofica ed acromegalia. Atti VIII Congresso Ital. Rad. Med., parte II, p. 63. Tip. Immacolata Concezione, Modena.
- SALVIOLI G. - Sul valore dei reperti capillaroscopici al dito in pediatria. *La Pediatria*, 1932, p. 852.
- « Le malattie dell'apparato circolatorio » nel Manuale di Pediatria del FRONTALI, vol. I, p. 509, Ediz. Minerva Med. Torino, 1935.
- SAUVAGE-DURET e PETISSIER - Cit. da RONCATO.
- SCHAW e COOPER - *Semaine Médicale*, 1907.
- SCHIASSI - Osteo-iperptrofia pneumica per metastasi ossea da cancro del polmone. *La Radiol. Med.*, 1933, p. 753.
- SCHINZ, BAENSCH, FRIEDL - Lehrbuch d. Röntgen-diagnostik, 4 Aufl.
- SCHIPPERT - Eine seltene Complication bei Bronchopneumonie (Sog. O. H. P.). *Münchener Kinderheilk.*, 1929.
- SCHIRMER - Beitrag z. Kenntnis d. Akropachie. *Wien. Arch. inn. Med.*, 1923, p. 345.
- SCHITTENHELM - Ein Beitrag z. Lehre d. Osteoarthropathie hypertrophierende pneumique de P. Marie. *Berlin Klin. Wochenschr.*, 1902, p. 254.
- SCHLAGENHAUFER - Ueber diffuse ossifizierende Periostitis. *Zeit. f. Heilk.*, 1904, p. 364.
- SCHMIDT - Periostite iperplastica (O. H. P.). V. ASCHOFF: « Trattato di Anatomia patologica », p. 225.
- SCIMONE - I sintomi extratoracici delle affezioni respiratorie. *Minerva Medica*, anno XXI, vol. II, n. 29, 1930.
- SCOLARI E. G. - Gli aspetti della irrorazione sanguigna cutanea alla luce della capillaroscopia a forte ingrandimento. *Giorn. di Derm. e Sifil.*, v. LXXXIV, f. 5, 1933, pp. 1117-1208.
- SERRA V. - Studio comparativo della forma e della funzione dei capillari cutanei. *Minerva Medica*, 1931, vol. I, p. 489.
- SMITH - *Semaine Médicale*, 1898.
- STECHELMACHER - Beitrag z. Kenntnis d. hyperplastischen porotischen Osteoperiostitis (O. H. P.). *Dtsch. Arch. Klin. Med.*, 1908, vol. 27, p. 442.
- STERNBERG - Cit. da GÖBEL.
- STOKVIS - Cianose enterogène par autointossication. *Presse Médicale*, 1902.
- TAYLOR - Guy's Hospital. Reports, vol. I. IV.
- TELEKY - *Semaine Médicale*, 1901, p. 94.
- Beiträge z. Lehre von der Osteoarthropathie hypertrophierende pneumique. *Wien. Klin. Woch.*, 1897, p. 163.
- THOMAS HIRSCH BLAINE - Unusual bone changes bei a small primary bronchiogenic carcinoma. *Journ. Am. Med. Assoc.*, 1928, p. 89.
- THORBURN a. WESTMACOTT - The pathology of hypertrophic pulmonary osteoarthropathy. - *Trans. Path. Soc. London*, 1896, n. 47, p. 177.
- TOSATTI E. e MONTANARI G. - Ricerche fisico-chimiche sul sangue di individui affetti da suppurazione del polmone. I: Peso specifico, viscosimetria del siero e valore ematocritico. - *Arch. Ital. Med. Sperim.*, vol. IV-V, 1939, p. 289.
- II: Comportamento delle resistenze globulari osmotiche e della reticolocitemia. *Arch. Ital. Med. Sperim.*, v. IV, n. 4, 1939, p. 297.
- IV: Proteine totali (indice refrattometrico) e rapporto albumine-globuline del siero. *Arch. Ital. Med. Sperim.*, vol. V, 1939. (Vedi anche MONTANARI).
- TRIDON - Revue d'Orthopédie, 1908.
- TROUSSEAU - Cit. da RONCATO.
- ULMO DE TRUFFIN - Cit. da RONCATO.
- VARIOT - *Semaine Médicale*, 1900.
- VERNOIS - *Arch. Gén. de Médecine*, 1839.
- VERRUSIO - Contributo alla conoscenza dei rapporti dell'osteoartropatia di Pierre Marie con le pneumopatie croniche. *Giornale di Fisiologia*, 1932, p. 1.
- VILLARD - Cit. da RONCATO.
- WEBER - The histology of the new bone formation in a case of pulmonary osteoarthropathy. *Proc. Soc. Med. London*, 1909, p. 187.
- WEINBERG - Osteoarthropatie b. Lungenkarzinom. *Wien. Arch. Inn. Med.*, vol. 2, 1921, p. 557.
- YVIN - Un cas de O. H. P. *Revue d'Orthopédie*, 1933.
- ZOCCHI - Le dita a bacchetta di tamburo. *Minerva Medica*, 1922.



