

La Clinica

DIRETTORI:

PROF. ANTONIO GASBARRINI

DIRETTORE
DELLA R. CLINICA MEDICA
PADOVA

ON. PROF. RAFFAELE PAOLUCCI

DIRETTORE
DELLA R. CLINICA CHIRURGICA
ROMA

REDATTORE CAPO
MARIO TRINCAS

REDATTORI PER LA MEDICINA

G. BASSI e G. SOTGIU


REDATTORI PER LA CHIRURGIA

A. QUIRI e E. RUGGIERI

SEGRETARIO DI REDAZIONE
E. BERNABEO

ANNO QUINTO
1939

M. B.
67
5



Di una singolare distrofia venosa
del palmo delle mani.

DOTT. ARISTIDE BARCAGLIA
AIUTO OSPITALIERO

L. CAPPELLI — EDITORE — BOLOGNA





Di una singolare distrofia venosa del palmo delle mani.



DOTT. ARISTIDE BARCAGLIA

AIUTO OSPITALIERO

Tra le tipiche alterazioni morfologiche delle estremità (esclusione fatta di quelle dovute a forme tumorali: nevromi plessiformi, mollusco elefantiasiaco, emio- e linfangiomi, nei verrucosi, pigmentari e pelosi, ecc. ecc., che costituiscono per vero una categoria di deformità del tutto particolare), alcune sono riferibili ad anomalie congenite o a deformazioni evolutive dello scheletro; altre a processi distrofici diversi, interessanti in varia misura, oltre che le ossa, pure i muscoli, le aponeurosi, le articolazioni, la cute ed i vasi.

Dismorfie e distrofie queste tutte che possono ripetere la loro origine da ignoti fattori disontogenetici, sia ereditari che occasionali; ovvero essere legate a particolari complessi disendocrini operanti talvolta già dalla nascita, tal'altra affermatasi invece in un periodo più o meno lontano da questa.

Come poi, attraverso ad alterati processi ormonali, alcune forme infettive, tossiche o diserasiche, arrivano a ripercuotersi sul trofismo delle estremità; così certe malattie del sistema nervoso, ora in modo diretto, ora mediatamente a disendocrinie secondarie, possono alla lor volta determinare l'insorgenza di alterazioni similari nelle medesime sedi.

Sono ben note anche le caratteristiche modificazioni indotte nell'aspetto delle ma-

ni e dei piedi dal semplice processo di atrofia inerente alla involuzione senile. Processo questo che, se può portare da un lato alla riduzione, fino alla scomparsa di alcuni elementi tissurali, indirettamente riesce a causare in altri elementi alterazioni di diverso tipo, che sono da considerare soprattutto quali conseguenze della modificata compagine dei tessuti fondamentali e di sostegno (teleangectasie, dilatazione di vasi superficiali, sia varicose che aneurismatiche, pigmentazioni, produzione di verruche, ipercheratosi, ecc.).

Ora: se riguardo all'epoca della loro comparsa si possono, schematizzando, costituire già quattro categorie distinte di deformazioni e cioè:

1°) forme congenite (comprese le malformazioni vere e proprie: polidattilia, sindattilia, ectrodattilia, macro- e brachidattilia);

2°) forme evolutive, che si completano durante il lungo periodo dello sviluppo corporeo che va dalla nascita alla maturità organica; o che compaiono in coincidenza di particolari più attivi periodi dell'attività osteogenetica (discondroplasia, c-sostosi osteogenetiche da crescita);

3°) deformazioni che si manifestano in un momento qualunque della vita, in conseguenza di processi morbosi diversi provocatori di particolari turbe neuro-endo-

crine e di singolari perversamenti del trofismo;

4) deformazioni, infine, incrementi al fisiologico processo della involuzione senile, in alcuni casi per vero singolarmente o precocemente spiccato;

da un altro punto di vista, e precisamente da quello volumetrico o quantitativo, si potrebbero invece distinguere: deformazioni caratterizzate da una riduzione delle dimensioni delle estremità; e deformazioni, al contrario, nelle quali c'è un aumento più o meno proporzionato del volume dei singoli articoli che le compongono: Micromelie e Macromelie.

Citerò soltanto, senza farne una particolareggiata descrizione, quelle fra le più tipiche.

Abbiamo Micromelie dovute:

alla Osteogenesi imperfetta (VROLIK);

alla Osteopsatirosi idiopatica (LOBSTEIN);

alla Condrodistrofia ipoplastica (caratteristica mano a tridente, in cui le dita di mezzo sono staccate, divaricate);

alla ipo- ed alla atireosi (mixidiozia, cretinismo endemico). La mano ipotireotica è corta e tozza, per ritardata comparsa dei nuclei di ossificazione del carpo. Simile ad essa, ma meno pronunciata, è la mano della idiozia mongoloide, nella quale sono caratteristiche la piccolezza e la curvatura all'indietro del mignolo (brevità della II^a falange).

Tra le Macromelie, ricorderò soltanto quelle che si osservano nel gigantismo e nell'acromegalia (iperfunzione ipofisaria anteriore); ed una forma di non comune osservazione, che si designa col nome di aracnodattilia (ACHARD) o dolicoostenomelia, descritta per la prima volta da MARFAN.

Questa si troverebbe soprattutto nel sesso femminile; e se ne osserverebbero tanto casi sporadici, quanto casi famigliari ed ereditari. Manifesta già alla nascita,

talvolta può attenuarsi col progredire dell'età (DUBOIS e ACHARD); ed è caratterizzata oltre che da un esagerato allungamento delle dita della mano e del piede, anche da una sproporzione spesso coesistente tra lunghezza del pollice e dell'aluce e quella rispettiva delle altre dita.

La muscolatura delle estremità è di regola ipotrofica; e talora coesiste una abnorme mobilità delle articolazioni, per un particolare rilassamento dell'apparato capsulo-legamentoso. Anche il tessuto celluloadiposo sottocutaneo è in questi casi scarsamente sviluppato. Da notare poi come alla alterazione delle estremità si accompagni spesso la dolicocefalia. Segno radiologico frequente sarebbe la maggiore trasparenza della spongiosa ed il diminuito spessore della corticale delle ossa lunghe.

Accanto alle forme tipiche e complete se ne possono osservare però delle altre che solo presentano qualche carattere isolato: talvolta la semplice abnorme lunghezza e sottigliezza delle dita, e la esagerata mobilità articolare.

Circa l'etiopatogenesi della dolicoostenomelia le opinioni sono discordi: vi è tendenza però ad attribuire la causa di questa distrofia a turbe disendocrine sia materne che fetali; come pure è stata considerata la possibilità che si tratti di malattia sistemica congenita dei tessuti di origine mesodermica, per probabile difetto del plasma germinativo.

Ma vi è un'altra anomalia morfogenetica che può particolarmente interessare le mani, e che presenta dei punti di contatto colla aracnodattilia. È la sindrome Ehlers-Danlos, a base della quale si trova una caratteristica iperelasticità della cute, cui si accompagna una lassità articolare spiccata. Caratteri questi che si possono osservare, per vero, già dai primi anni della vita; mentre più raramente essi compaiono in età già inoltrata.

Anche qui i movimenti delle articula-

zioni sono in genere estremamente estesi ed anormali, tanto da dar luogo in alcuni casi a sub-lussazioni od a lussazioni spontanee o provocate, le quali hanno la caratteristica di non essere affatto dolorose. È stata osservata talora anche la coesistenza di un genu recurvatum.

ROCHER ha trovato pure, in un caso, una concomitante ipoplasia muscolo-aponeurotica, con riduzione spiccata ed alterazioni strutturali profonde del sottocutaneo, specie a livello della palma delle mani e della pianta dei piedi.

In alcuni casi poi si possono riscontrare contemporaneamente a queste anomalie, dei piedi torti (bots) ed una distrofia delle falangi del piede, soprattutto dell'alluce, con spesso concomitante acrocianosi. Come reperto biopsico della cute così alterata, si osserva una manifesta ectasia delle vene (DARIER).

All'infuori di tutte queste distorfie e distrofie ora elencate, e che per lo più ripetono una chiara origine congenita, altre alterazioni morfologiche delle estremità esistono che, in via di massima, si possono considerare quali conseguenze di particolari stati morbosi occasionali, di pertinenza soprattutto del sistema cardio-vascolare o del sistema nervoso.

La serie numerosa delle deformità che creano nelle mani e nei piedi la gotta, l'artritismo, ed in genere tutte le artropatie diatesiche ed infettive croniche, sono troppo note perchè debba indicarle particolarmente.

Ricorderò, invece, fra quelle di dipendenza cardio-vascolare: le dita a bacchetta di tamburo, caratteristiche per eccellenza dei vizi cardiaci congeniti, ma anche ritrovabili spesso nelle affezioni croniche dell'apparato respiratorio (bronchiettasie, ecc.).

E tra le alterazioni che sono in dipendenza di neuropatie (comprendendo in questa categoria anche quelle dovute a

turbe neuro-vegetative e vasomotorie), vorrò menzionare:

le deformità delle dita nella malattia di Little;

la mano da scimmia e la mano da scheletro dell'atrofia muscolare progressiva spinale di Aran-Duchenne;

la mano ad artiglio della siringomelia e della paralisi dell'ulnare;

la mano a corna della paralisi del radiale da neurite saturnina;

la mano da predicatore della pachimeningite cervicale ipertrofica;

la retrazione dell'aponeurosi palmare di Dupuytren;

la acrodermatite cronica atrofizzante di Herxheimer o eritromelia di Pick;

la acrocianosi o morbo di Raynaud;

una particolare alterazione descritta da PEGET sotto il titolo di « Glossy skin and fingers » e che, secondo WATSON, sarebbe simile allo stesso morbo di Raynaud;

ed infine la sclerodattilia che, al pari di queste ultime forme (Dupuytren, Pick-Herxheimer, Raynaud, Peget), avrebbe una etiopatogenesi complessa, essendo stata considerata per essa, oltre al fattore neurotico, anche una componente disendocrina (tiroide-paratiroidi).

Una forma a parte, che pure potrebbe rappresentare in un certo senso una deformità della mano, è infine l'aneurisma cirsoideo.

Di assai difficile interpretazione, per non avere delle caratteristiche distinte riferibili ai vari tipi di mano patologica comunemente descritti e conosciuti, è il quadro morfologico che mi si è offerto recentemente alla osservazione in un malato ricoverato al Padiglione Sacco, e di cui posso mostrare le fotografie in nero ed a colori delle estremità, unitamente ad un disegno a pastelli riuscito, per vero, esat-

to soltanto nella riproduzione dei particolari relativi alla singolare distrofia vasale di cui soprattutto mi occuperò.

Si tratta di un vecchio di 75 anni, portato all'Ospedale senza una indicazione precisa: probabilmente i famigliari cercavano in questo modo di sottrarsi al peso di una custodia troppo noiosa.

Non mi dilungherò troppo a riferire qui tutte le notizie riguardanti l'indagine anamnestica e tutti i dettagli risultanti dall'esame oggettivo dell'ammalato.

Il paziente, per verità, dimostra anche una età superiore a quella denunziata; e ciò non tanto per le condizioni mentali, che attestano una vivacità ancora notevole di ideazione ed una lucidità di memoria quasi del tutto perfetta, quanto effettivamente per lo stato fisico assai decaduto e per le note manifeste di una involuzione somatica avanzata.

Non risulterebbero dall'indagine anamnestica dei fatti salienti od anche dei particolari di qualche interesse, sia nel riguardo degli ascendenti e dei collaterali, che nel rispetto dei figli dello stesso ammalato i quali, da me personalmente visitati, non presentano alcun segno di eredità morfologica a proposito di certe particolarità caratteristiche che ho in lui riscontrato a carico delle estremità.

La storia patologica che l'a. fa di se stesso (e controllata, per vero, fin dove poteva esserlo, cogli elementi forniti dall'interrogatorio dei famigliari), è costituita da vari episodi acuti: tifo addominale, polmoniti; un trauma riportato quattro anni fa scivolando lungo le scale, e che occasionò, a quanto pare, la lussazione o la frattura di un processo articolare di vertebra cervicale, per cui fu necessaria l'applicazione di una Minerva gessata; uno strozzamento erniario avvenuto in tempo posteriore, e che richiese l'opera del chirurgo.

L'ammalato ci tiene particolarmente a ricordare che nella gioventù e nell'età virile ebbe vari incidenti venerei: blenorragie ripetute, ulceri e relativi bubboni inguinali. E questo andrebbe perfettamente d'accordo colla dichiarazione di una figliuola, incaricata della sua custodia, relativa a certe tendenze libertine che egli dimostra tuttora. Nega ad ogni modo lues. Fu occupato sempre in impieghi sedentari; ciò che però non gli impedì di essere un buon bevitore e di arrivare frequenti volte agli eccessi: anche ora, per vero, di quando in quando sog-

giace a vere e proprie crisi di ubriachezza. Modico fumatore.

Racconta ancora la figlia che da qualche anno il paziente ha assunto grado grado la particolare espressione figée, e la lentezza particolare dei movimenti che ora presenta.

E venuto in Ospedale accompagnato da una diagnosi di occasione per un ricovero di fortuna: nefrite cronica. Ma sebbene l'azotemia da me controllata fosse effettivamente di gr. 0,48 per mille a digiuno; sebbene la pressione arteriosa fosse un po' superiore alla norma (mm. 160 con 80 di minima) e nelle urine fossero presenti alcuni rari cilindri ialini e tracce di albumina, con peso specifico di 1016; non c'era ad ogni modo il quadro di una forma renale cronica coi segni della insufficienza secretoria. Si poteva parlare, al massimo, di una parziale involuzione arteriosclerotica del rene.

L'ammalato presentava invece abbastanza chiaramente una sindrome Parkinsonoide; e precisamente i segni di un Parkinsonismo senile, aggravato da alterazioni scheletriche e articolari (soprattutto del rachide) che facevano risaltare maggiormente le note della rigidità.

Particolarmente la colonna cervicale era assai impedita nei movimenti (in rapporto certo anche col trauma sofferto). E la posizione di semiflessione abituale del capo, congiunta ad una notevole cifosi dorsale, poteva anche dare la parvenza di un atteggiamento in propulsione. Propulsione e retropropulsione che però, effettivamente, mancavano del tutto; come pure era assente ogni accenno a tremore sia intenzionale che pre-intenzionale. Deambulazione assai incerta, barcollante, però senza atassia manifesta. Non Romberg.

I movimenti di rotazione e di flessione del capo, oltre ad essere assai limitati, come ho già ripetuto, erano anche molto lenti. Così pure erano in generale spiccatamente lenti tutti i movimenti volontari; e spesso gli arti rimanevano per qualche tempo nella posizione e nell'atteggiamento in cui venivano messi. Un accenno dunque a catatonìa.

Contrastava invece colla lentezza dei movimenti la mancanza di un chiaro reperto di rigidità muscolare: ed il segno di NEGRO, della troclea dentata, non era per vero in questo caso ritrovabile.

Pure col carattere tardo dei movimenti del capo e degli occhi, degli arti e del tronco, faceva contrasto la conservata agilità delle dita della mano, e la scioltezza dello scilinguagnolo. L'ammalato infatti presentava una vera e propria lo-

gorrea, che male andava d'accordo colla sua caratteristica maschera Parkinsoniana.

Scarsità di ammiccamento, sia spontaneo che provocato. Pupille isocoriche, non perfettamente regolari nel contorno, però bene reagenti alla luce e all'accomodazione. Visus ridotto da en-

catarrali dei bronchi, soprattutto a livello delle basi posteriori.

Ma ciò che di singolare e di interessante offre lo studio di questo ammalato, sono alcune alterazioni delle estremità, e principalmente delle mani.

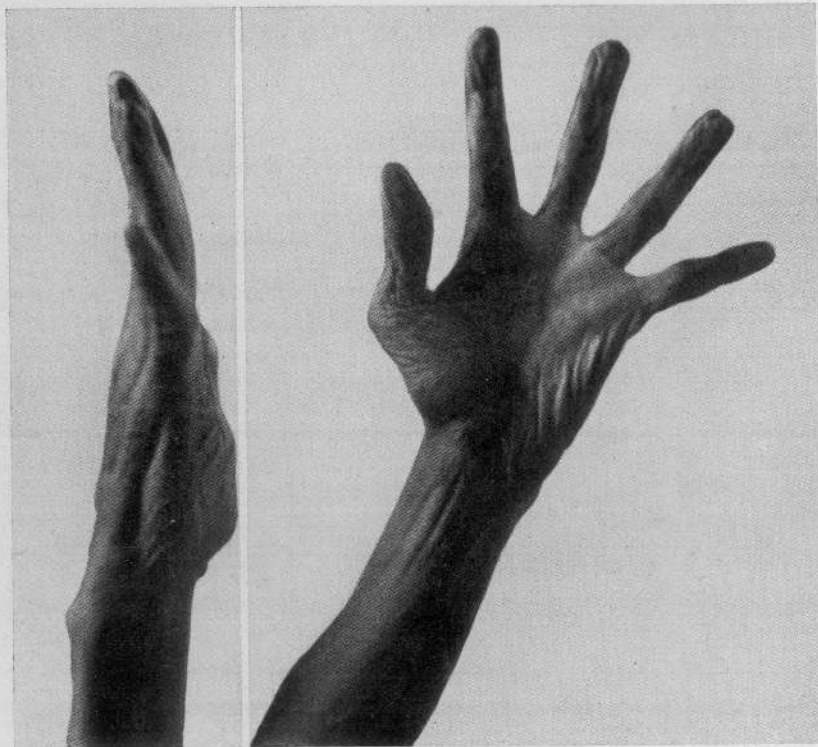


Fig. 1.

trambi gli occhi. Nessuna alterazione della reflettività tendinea e cutanea. Nessun rilievo abnorme a carico delle varie sensibilità.

La cute è piuttosto secca, ruvida, presentante a tratti una desquamazione furfuracea; soprattutto scagliosa nelle regioni estensorie degli arti, e con peli scarsi e sottili. Essa offre a considerare ovunque le note di una manifesta atrofia senile, per la diminuzione notevole del suo naturale turgore, per la riduzione di spessore delle pieghe che se ne possono fare, e per il permanere a lungo delle medesime, a causa della sua assai scarsa elasticità. Riflesso pilo-motore conservato al freddo. Dermografismo assente.

Completerò l'esame obbiettivo del malato col riferire il risultato negativo della R. W. e Kahn praticate sul siero di sangue; e col ricordare come fossero rilevabili dei segni di sclerosi cardiovascolare assai spiccata, e delle modeste note

Immaginate delle mani ischeletrite, con dita notevolmente lunghe, sottili, senza ingrossamenti nè nodosità articolari, che l'ammalato sa muovere con una agilità e con un ritmo quasi paragonabili a quelli delle zampe di un ragno. Le allarga, le distende, le divarica fino all'inverosimile; le flette eseguendo, per esibizione spontanea, una serie di variazioni ed assumendo degli atteggiamenti impensati.

Soprattutto le estende, le iperestende anzi, fino a mostrarle quasi rovesciate e sub-lussate in corrispondenza delle articolazioni interfalangee (fig. 1). Se poi si tenti di forzare passivamente questa posizione già marcata di ipertensione, si arriva, soprattutto al medio, all'anulare ed al mignolo, ad ottenere un incurvamento dorsale del-

la III e della II falange veramente notevole: e tutto ciò senza provocare il minimo dolore, come pure senza che si incontri alcun senso di particolare resistenza, od in qualche modo si avverta alcuno scroscio in sede articolare, alcuno scricchiolio, alcuno scatto percettibile. Il pollice, fra tutte le dita, è quello che si lascia meno forzare.

Ma esaminiamo ora la configurazione, l'aspetto e le particolarità di questa mano mobilissima. Il dorso è scarnito, con ben visibili gli spazi interossei; le nocche delle dita sono appena accennate; le unghie non hanno aspetti particolari. La cute atrofica, sottile, anelastica, lucida, e qua e là leggermente zigrinata e squamosa, è liberamente scorrevole sul piano osseo dal quale, peraltro, si può facilmente sollevare in pieghe sottili, ma molto abbondanti, e che permangono a lungo prima di scomparire spontaneamente.

Non si trovano verruche su questa pelle; c'è

invece una pigmentazione bruniccia a chiazze ed a piccole punteggiature. Mancano i peli, nè sono visibili gli orifizi pilo-sebacei e gli sbocchi delle ghiandole sudoripare.

Verso le falangi ungueali traspaiono infine scarse ectasie di piccoli vasi venosi.

Fin qui, dunque, nulla di speciale a carico di questa cute senile.

Un aspetto del tutto caratteristico invece è quello offerto dalla superficie palmare.

manifesta sovrabbondanza del tegumento la quale, congiunta ad una lassità particolarmente grande dei mezzi di fissazione del derma ai piani profondi, permette di poter sollevare anche al palmo delle pieghe cutanee assai ricche.

Una possibilità simile si osserva anche, e soprattutto, in corrispondenza del 1° spazio metacarpale, ove effettivamente si può stirare di tanto la plicatura cutanea quivi esistente già normalmente, da formare quasi di essa una

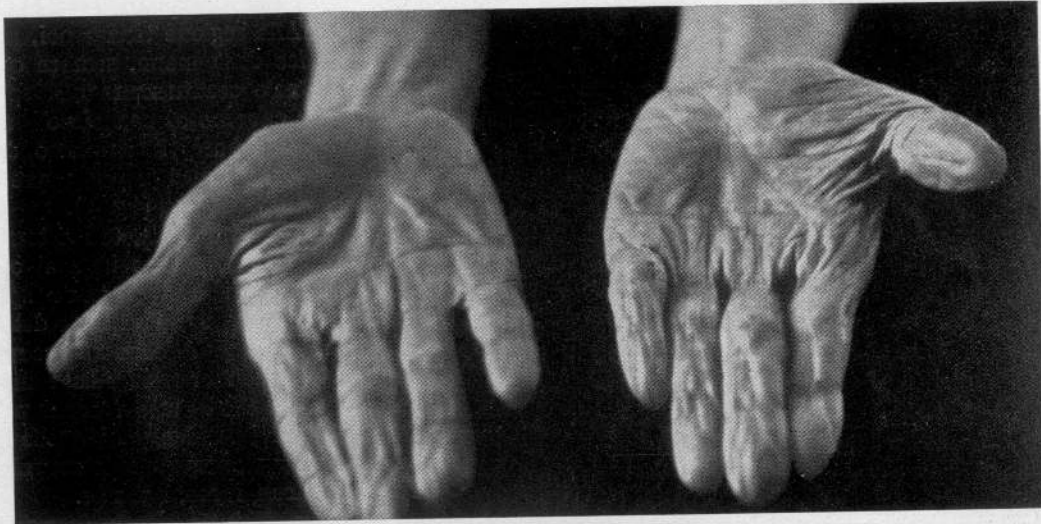


Fig. 2.

Due cose anzitutto si fanno rilevare alla semplice osservazione, e si impongono senz'altro per la loro evidenza: un disegno vasale particolarmente spiccato, con trama dove più dove meno intricata ed a sviluppo variamente marcato e convulso; ed un aspetto singolarmente lucente, quasi sericeo della cute che si distende con regolarità a tappezzare il cavo della palma assai pronunciato, mentre alle regioni tenere ed ipotenare, per la notevole ipotrofia delle masse muscolari sottostanti, si plica abbondantemente, anche nella posizione di massima estensione ed abduzione delle dita. Ai polpastrelli, similmente, essa appare sovrabbondante ed afflosciata, come se fosse svuotata di contenuto (fig. 2).

Completterò prima la descrizione dei caratteri della cute palmare, per fermarmi da ultimo più a lungo a studiare le particolari formazioni vasali cui ho già brevemente accennato più sopra.

Non tutte le plicature che si trovano alle regioni tenari ed alle dita sono delle vere e proprie pieghe di locomozione: in buona parte infatti persistono invariate quale si sia la posizione che assume la mano. C'è dunque qui una

larga membrana interdigitale.

Con simili manovre ho già implicitamente asodato che la elasticità della cute anche in questa regione è profondamente ridotta: si dovrebbe dire anzi che è quasi scomparsa. Del pari ho messo in evidenza la riduzione ai minimi termini del tessuto cellulo-adiposo che normalmente soppanna tutta la cute della regione volare della mano e delle dita, allo strato dermico profondo della quale è anzi in genere tanto intimamente connesso, da non essere quivi quasi del tutto possibile la formazione del pizzicotto. Questo risulta per altro tanto sottile in ogni punto esplorato, da dare l'impressione che anche il derma debba essere profondamente ridotto dal processo di atrofia, e che tutta la pelle sia ormai costituita soltanto da una semplice lamina epidermica.

Corrispondentemente all'aspetto lucido della superficie palmare, al tatto si rileva una levigatezza come di vetro.

La mano è piuttosto fredda ed asciutta; e sa stringere con forza abbastanza ben conservata.

Ho detto come sia più scavata che di norma

nella parte centrale (dove non appaiono però, nè si palpano indurimenti cordoniformi riferibili ai tendini flessori ed alla fascia); mentre le regioni tenere e ipotenare sono notevolmente appiattite e ridotte, in rapporto alla ipotrofia dei muscoli che quivi hanno sede. Però il pollice è ancora perfettamente opponibile alle altre dita, e neppure è rilevabile alcuna insufficienza

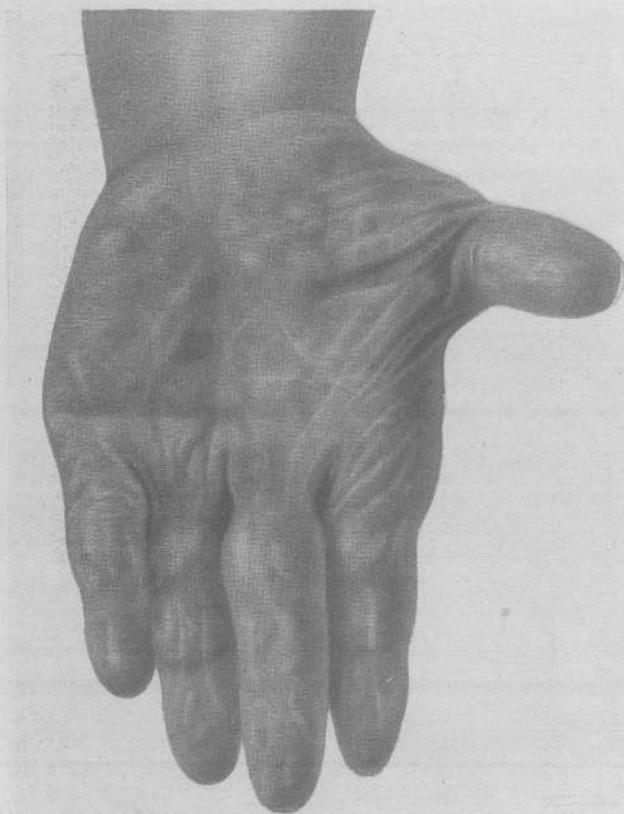

Fig. 3.

a carico della restante muscolatura.

Similmente non si ritrova alcuna contrattura di ordine miopatico o neuropatico. Nessun tremore, nessuna imprecisione nei movimenti; non adiadococinesi.

Conservate del tutto le varie sorta di sensibilità. Non dolori, nè parestesie.

Ma fissiamo ora finalmente l'attenzione sulle alterazioni vasali che costituiscono, come ho già detto, la nota più caratteristica di queste mani.

Traspajono attraverso la cute sottile dei vasi venosi variamente serpeggianti ed arborizzati, ora con l'aspetto di ectasie superficiali ed, in ge-

nere, senza alcun rilievo sul piano cutaneo; ora configurate a grovigli più o meno complessi ed anche maggiormente sporgenti sulla superficie palmare; ora infine costituenti come dei gavoccioli di minimo volume che affiorano isolati nei tratti di cute interposti alle formazioni varicose maggiori.

Soprattutto alla regione tenere, ed in qualche isolato segmento falangeo (in quelli intermedii e prossimali del II° III° e IV° dito) sono più sviluppate le varicosità tortuose. Alla regione tenere poi, presso la radice della mano, sembra quasi che le ectasie costituiscano una specie di sistema cavernoso, con piccoli laghi venosi; e qui pure il complesso delle varicosità fa sporgenza più apprezzabile sul piano cutaneo (fig. 3).

Alla pressione digitale, tali sistemi di varici si vedono svuotarsi quasi completamente; mentre al contrario applicando un laccio sopra la piega del gomito, esse si inturgidiscono notevolmente e si rendono maggiormente manifeste. Non si mette in evidenza, però, anche in corrispondenza di quelle più voluminose, alcuna pulsazione, alcun fremito, alcun rumore vasale.

Il colore di tutte queste formazioni varicose è bluastro, con sfumature verdognole e violacee a seconda dei diversi punti, ed a seconda del grado del loro turgore. Qua e là, per altro, certi piccoli elementi isolati hanno quasi la tinta del piombo; mentre la cute che rimane libera, frammezzo a queste marzzature venose, ha color roseo-lilla-ceo, nè mostra in alcuna parte tracce ecchimotiche di spandimenti sanguigni sia antichi che recenti. Manca pure quivi qualsiasi pigmentazione, contra-

riamente a quanto si è riscontrato invece alla regione dorsale.

L'esame capillaroscopico, praticato ai polpastrelli delle dita, non ha fornito rilievi di particolare interesse.

Non si è fatta, per vero, la biopsia della cute palmare; come pure furono omissi tutti gli esami relativi alla conducibilità elettrica di essa, ed alle reazioni vasomotorie agli stimoli istaminici e adrenalini.

Ai piedi si può affermare che manchi assolutamente un reperto che corrisponda a quello trovato nelle estremità superiori. Si può osservare in essi, è ben vero, uno sviluppo di ectasie

venose alle regioni dorsali; ectasie però che rientrano nel quadro delle comuni varici che colpiscono gli arti inferiori quando la vecchiaia si pronuncia. Ma alle piante nè la cute presenta il carattere di particolare sottigliezza e lassità rilevato alle regioni palmari (pur tenuto il debito conto dello spessore della cute qui normalmente più pronunciato), nè infine mostra un accenno qualsiasi a quella caratteristica distrofia venosa che ho pur ora descritto.

Si ritrova invece, sebbene in minor misura manifesto, quell'accenno a dita lunghe e sottili già messo in rilievo a proposito delle mani; e ad esso si accompagna una vera e propria deformità dell'alluce, soprattutto a sinistra, dal qual lato concomita pure un manifesto « pied bot » (in valginismo) (fig. 4).

* * *

Come possiamo ora interpretare tutte le anomalie morfologiche riscontrate in queste mani di vecchio? Si possono esse identificare con qualche forma conosciuta?

Non credo che sia il caso di mettere in discussione, sotto questo punto di vista, alcuno degli elementi ricavati dalla storia patologica del paziente. Anche lo stato Parkinson-simile istituitosi da ultimo non può avere alcun addentellato col problema che dobbiamo risolvere. Basta infatti considerare come, soprattutto, l'atteggiamento e le caratteristiche della mano nel Parkinson non siano assolutamente ritrovabili nel caso che sto illustrando; senza dire poi che nel Parkinson tipico i fatti distrofici della mano non sono abituali.

Se ho riassunto in poche righe le vicende e le caratteristiche più salienti di questo individuo portatore di un paio di estremità curiose, si è perchè sarebbe stato troppo semplicistico mettere sotto gli oc-

chi del lettore soltanto due mani anonime, amputate, sopra un piatto anatomico.

Dei diversi tipi di mano riferibili alle varie categorie che dapprincipio ho indicate, evidentemente ben pochi potrebbero essere presi in considerazione per la diagnosi differenziale; e tra questi stessi nes-

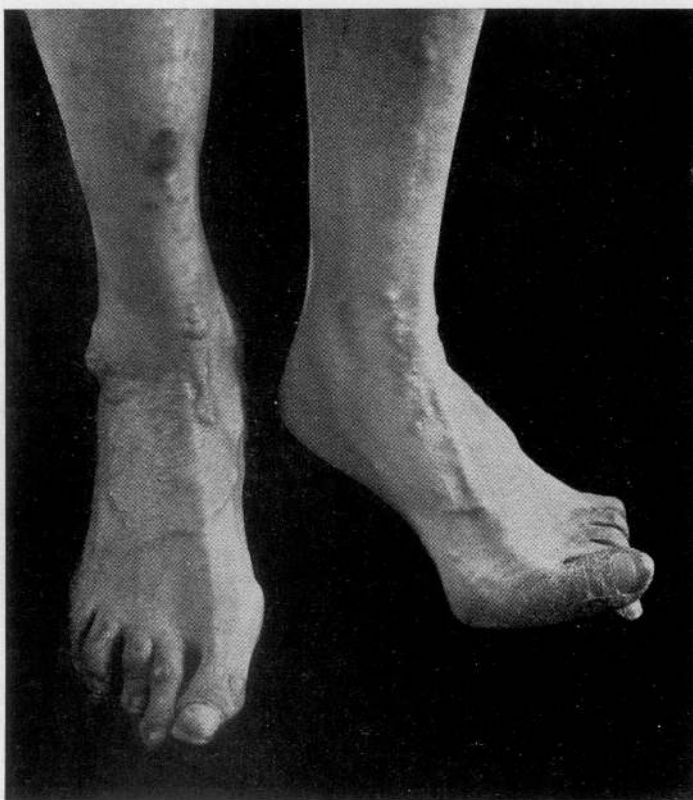


Fig. 4.

suno infine corrisponde esattamente al quadro che ho pur ora descritto.

Ad ogni modo porterò la mia attenzione sopra alcune forme (aracnodattilia; sindrome di Ehlers-Danlos; acrodermatite cronica atrofizzante di Pick-Herxheimer; atrofia senile semplice e degenerativa; aneurisma cirsoideo) che possono avere qualche punto di contatto con esso, sia nei riguardi del significato particolare del complesso distrofico osservato, che per la rassomiglianza più o meno lontana che qualcuna dimostra col medesimo.

Anzitutto: è possibile stabilire l'epoca di comparsa delle alterazioni morfologiche osservate nel mio paziente?

È questo il punto più importante da mettere in chiaro per poter arrivare ad escludere del tutto od in parte alcune tra le forme che potrebbero essere chiamate in causa.

Ed a questo proposito debbo far rilevare, per prima cosa, un dato che ha, a mio parere, un valore indiscutibile: il nostro vecchio ha sempre espresso la sua meraviglia per l'interesse che le sue mani andavano suscitando attorno a lui: ed ha sempre ripetuto invariabilmente di non aver mai fatto gran caso dell'aspetto particolare che esse presentavano, anche perchè effettivamente le aveva sempre viste tali, quali ora erano.

La iperestensibilità delle dita, e le mazzature venose su per giù non s'erano gran che modificate, nel suo ricordo, dai tempi lontani della giovinezza all'ora presente.

La stessa affermazione ho sentito fare poi anche dalla figlia, che più di ogni altra persona, gli era stata sempre vicino. Conferma questa che ha certamente gran valore, in considerazione del fatto che se le dichiarazioni di un vecchio, seppure ancora lucido di mente, potrebbero essere poco attendibili, la testimonianza di un familiare non può essere messa in dubbio.

Sembra dunque probabile che la morfologia fondamentale di queste mani fosse già stabilita fin alla nascita; e nulla ci vieta di pensare che in seguito altri fattori possano essere intervenuti modificandola in modo più o meno notevole.

Cerchiamo allora di fissare per prima cosa quale potrebbe essere stato il tipo della dismorfia o distrofia congenita, o quanto meno evolutiva.

Per ciò che riguarda l'aspetto delle dita e la loro iperestensibilità abituale, tra le forme che potrebbero essere capaci di ri-

produrla, dobbiamo pensare, come già dissi, alla aracnodattilia e soprattutto alla sindrome di Ehlers-Danlos.

Esisterebbero inoltre, sia per l'una che per l'altra, degli altri argomenti probativi: la concomitante lunghezza, un po' maggiore della norma, delle dita dei piedi, soprattutto dell'alluce; la lassità della cute (per quanto non così spiccata come nella forma di Ehlers-Danlos, nè ritrovabile ugualmente in altre regioni del corpo, al pari della stessa lassità articolare); la tendenza alle ectasie vasali. Per l'Ehlers-Danlos deporrebbe singolarmente anche la coesistenza di ipoplasie muscolari, di una riduzione spiccata del sottocutaneo, di alterazioni distrofiche degli alluci, e la presenza di un « pied bot ».

Radiologicamente, per contro, nel nostro vecchio non si sono riscontrate le alterazioni descritte come caratteristiche per le ossa del metacarpo, del metatarso, e per le falangi nella aracnodattilia (rarefazione più o meno accentuata della spongiosa, e sottigliezza pure più o meno marcata della corticale). Ad ogni modo, come ho già detto, non tutte le forme di dolicoostenomelia sono ugualmente tipiche, nè sempre si trovano riuniti in uno stesso soggetto tutti quanti i tipici segni di essa.

Per la qual cosa, se non si possono escludere del tutto le forme ora ricordate, neppure le possiamo ammettere incondizionatamente.

Tutto ciò porta però a far pensare che le alterazioni che si riscontrano nel caso che ho presentato, possano avere una probabile analogia con quelle caratteristiche delle due forme sopra considerate.

Ciò che, per vero, non sembra effettivamente rientrare nel quadro di esse, è invece la particolare distrofia venosa che, in modo indubbio, rappresenta nel mio caso un elemento altrettanto importante.

Infatti le ectasie vasali descritte tanto nella aracnodattilia, quanto nella sindro-

me di Ehlers-Danlos, riguardano solo i capillari e le piccole vene di pertinenza soprattutto del derma: non mi risulta che qualche Autore le abbia trovate anche a carico dei vasi decorrenti nel sottocutaneo ed a ridosso della aponeurosi palmare superficiale. Vasi questi che invece, a memoria del mio paziente, dovevano già essere alterati da tempo; costituendo un reperto che potrebbe benissimo essere esistito a lungo come fatto isolato.

Ma vediamo ora come possa entrare nel determinismo delle particolari alterazioni osservate il processo di atrofia senile semplice e degenerativa, che indubbiamente ha interessato, come ogni altra parte dell'organismo, anche le estremità.

Anzitutto, stabilita la precedenza di gran parte della sintomatologia descritta, è logico credere che il processo involutivo senile debba aver avuto una notevole influenza sopra le lesioni già costituite, nel senso che ha potuto determinare un aggravamento delle stesse ed è riuscito a creare a lato di esse delle nuove alterazioni. Tali, ad esempio, la spiccata atrofia della cute e del sottocutaneo, e la ipotrofia dei muscoli, che non avranno mancato per vero di favorire maggiormente l'ulteriore sfiancamento dei vasi precedentemente già ectasici, ed il loro maggior risalto sotto i tegumenti divenuti più sottili.

Io limiterei dunque a questo soltanto l'intervento del fattore involuzione senile, ed ammetterei per di più che già congenitamente la cute dovesse aver presentato un certo grado di ipoplasia (aplasia cutis congenita), tanto da lasciar trasparire le ectasie venose che il paziente afferma di aver sempre osservato.

Quanto alle altre due forme che dissi più sopra di voler discutere nella diagnosi differenziale di questo caso, mi limiterò a fare soltanto qualche breve considerazione.

La acrodermatite cronica atrofizzante di Pick-Herxheimer, a mio giudizio, dovrebb-

be senz'altro venir esclusa per il semplice fatto che, oltre ad avere un caratteristico inizio sotto forma di focolai a chiazza eritematosi, o eritematoso-infiltrativi (ciò che il mio paziente non ricorda assolutamente), la sede, soprattutto, delle sue manifestazioni non è mai al palmo delle mani, ma sibbene al dorso. Inoltre se l'atrofia terminale della cute, alla quale pure in tal forma si arriva, può lasciar vedere assai bene anche qui la rete dei vasi sottocutanei, le sue vene ad ogni modo non mostrano mai l'aspetto nodoso delle varici (BERTACCINI).

Riguardo infine all'aneurisma cirsoideo del palmo della mano, l'ho voluto menzionare unicamente per la eventuale rassomiglianza che esso potrebbe avere col disegno tortuoso e bozzoluto dei vasi sottocutanei osservato nel mio caso. Basta però per escluderlo, la mancanza già rilevata di un vero e proprio tumore pulsatile, l'assenza di fremiti e di qualsiasi rumore avvertibile sopra i grovigli vasali.

Se ci proponiamo ora di rintracciare la precisa etiopatogenesi delle alterazioni morfologiche e della particolare distrofia osservate, non mancheremo di incontrare difficoltà insormontabili.

Per prima cosa non sarebbe certo possibile far risalire il tutto ad una causa unitaria, in considerazione principalmente della diversa epoca di comparsa delle singole note che costituiscono il quadro sintomatologico.

In secondo luogo, per permettere un orientamento etiologico sufficientemente preciso, sarebbe necessaria la conoscenza di alcuni dati istologici, radiologici ed elettrodiagnostici, che in realtà non sono stati raccolti.

Se tenterò, dunque, di prospettare un meccanismo di produzione per il complesso distrofico constatato, sarà riesaminan-

do le varie ipotesi escogitate in altri casi più o meno simili, e scegliendo fra di esse quelle che potrebbero meglio attagliarsi al mio.

Ammissa, come s'è fatto, la possibilità che in parte almeno le alterazioni morfologiche e distrofiche trovate possano ripetere una origine congenita, ovvero anche possano deporre per una forma evoluta nel periodo giovanile, mi sembra logico pensare per esse a cause neuro-endocrine che già dal periodo fetale, o quanto meno dai primi anni della vita, abbiano agito determinando le particolari deviazioni dello sviluppo delle estremità.

Però sarebbe troppo arduo problema, nè credo si riuscirebbe a risolverlo del tutto, specificare la particolare o le particolari disendocrinie che potrebbero stare a base di questo quadro morfologico. Iposifisi, timo, tiroide e paratiroidi, attraverso ad una oscura e complicata alchimia ormonale, potrebbero portare invero a risultati simili.

Ma al di fuori ed al di sopra di questo perversimento di increti, l'influenza dei centri trofici die-mesencefalici deve, a mio parere, dare l'impulso e tracciare le direttive di queste sindromi distrofiche.

È prudente quindi non fissare alcuna precisazione, nè far risalire a ben determinate turbe incretogene la paternità delle dimorfiche e delle distrofiche che abbiamo stabilito.

A parte ogni considerazione di forma congenita, evolutiva, o diatesica colle quali si possano identificare alcuni tra i caratteri più spiccati del complesso osservato; a parte le note peculiari che il processo di atrofia senile può aver impresso, da ultimo, al quadro sintomatologico; vi sarebbero ad ogni modo da prendere in esame alcune possibilità alle quali il trauma alla regione cervicale, sofferto dal paziente in età già avanzata, potrebbe far pensare.

Infatti, in un recente studio di PACIFICO

a proposito della etiopatogenesi del morbo di Dupuytren, si fa risaltare l'importanza che possono avere in simile forma i traumi riportati, ed anche certe alterazioni particolari della colonna cervicale radiologicamente rilevabili (ipertrofia delle apofisi trasverse soprattutto della VII cervicale, artrite cervicale con osteofitosi, reumatismo cervicale deformante, coste cervicali soprannumerarie).

Si tratterebbe in questi casi di fenomeni da irritazione, o da compressione operata sopra le radici posteriori, i funicoli ed i gangli spinali, sia da produzioni osteofitiche, che da calli ossei, o da apofisi trasverse voluminose, a livello dei fori di coniugazione.

Ne sarebbero interessate in particolar modo le fibre amieliniche parasimpatiche efferenti delle radici posteriori, le quali, secondo LUNEDEI, sarebbero appunto deputate a regolare il ricambio dei tessuti; onde « le lesioni di esse e dei loro centri di origine avrebbero importanza nella genesi delle trofoneurosi ».

KEN KURÉ ritiene per altro che da queste fibre parasimpatiche sia regolato anche il trofismo della pelle, delle ossa e delle articolazioni.

S'intende facilmente ora come ogni lesione delle radici posteriori o di gangli spinali, secondaria a particolari alterazioni della colonna cervicale, sia di ordine traumatico che artritico, ecc., possa riflettersi sul trofismo delle estremità superiori.

Effettivamente, però, tanto dalle osservazioni di PACIFICO, quanto da quelle di altri AA., si deve ritenere che la caratteristica della fenomenologia distrofica sia prevalentemente del tipo sclerosante e fibroplastico.

Le osservazioni riferite, infatti, riguardano si può dire esclusivamente il morbo di Dupuytren. In un solo caso (dello stesso PACIFICO), risultava essere concomitante alla retrazione bilaterale dell'aponeurosi

palmare, una atrofia semplice, di modico grado, diffusa, della cute di una mano.

Per la qual cosa dobbiamo dire che si sia trattato sempre, in tutti i casi riferiti, di alterazioni con caratteri ben diversi da quelli che io ho descritto.

Viene ricordato ancora come a lato di una ipermegalia delle apofisi trasverse della VII cervicale, possano coesistere spesso sintomi riferibili a lesioni del simpatico cervicale: dalla caratteristica sindrome di Claude Bernard-Horner, alle svariate alterazioni trofiche delle unghie o della cute delle mani (Glossy skin), alla acrocianosi, alla acroalessia, ecc.

Non ci avviciniamo ancora al tipo della distrofia da me descritta, ma si intravede però la possibilità che ad essa si debba con tale meccanismo arrivare.

A questo proposito, ricorderò anche quanto lo stesso PACIFICO riporta della ipotesi di POWERS relativa al morbo di Dupuytren.

POWERS aveva osservato che in diversi suoi malati di Dupuytren erano precedute delle forme polmonari; ed era stato indotto a pensare che, dati gli stretti rapporti anatomici che i gangli toracici ed il ganglio cervicale inferiore del simpatico hanno colla pleura e col nervo ulnare (tanto frequentemente alterato nel Dupuytren), la irritazione portata sui detti gangli simpatici dal processo pleuro-polmonare, disturbando la influenza trofica che questi spiegano sopra le estremità superiori, potrebbe ingenerare tanto una sclerodermia, che favorire la insorgenza di certe osteoartropatie ipertrofiche, quanto infine dare lo stesso classico morbo di Dupuytren.

Accenna poi alla frequenza con cui queste alterazioni trofiche si associerebbero in quadri composti che egli chiama genericamente « distrophilia ».

Ho voluto riferire pure l'ipotesi del POWERS, perchè effettivamente anche nella

storia del mio paziente le forme polmonari sono rappresentate. Bisogna però fare una congrua valutazione delle possibili ripercussioni distrofiche che queste forme acute, sia per se stesse, che attraverso eventuali reliquati anatomici, possono aver avuto soprattutto sugli elementi simpatici cervicali ora considerati.

E mi pare che, per prima cosa, debbasi stabilire se un processo pleuro-polmonare acuto, anche se non seguito da perfetta *restitutio ad integrum*, possa essere incriminato della produzione, a distanza di tempo, di un qualsiasi quadro distrofico a carico delle estremità superiori; o non sia invece più ragionevole limitare questa prerogativa alle sole forme pleuro-polmonari a decorso cronico e sostenute da particolari etiologie (la tubercolosi, ad esempio).

Ma, pur essendo portato a ritenere ben poco probabile che un caratteristico tipo di distrofia quale è quello che presenta il mio paziente (e per vero già manifesto assai prima che sopravvenissero le malattie acute polmonari), abbia potuto, a grande distanza di tempo, svolgersi sulla base di un ipotetico cointeressamento del simpatico cervicale; io penserei che, ad infirmare tale ipotesi, qualche valore possa pur avere anche questa semplice considerazione. Che cioè, mentre il complesso distrofico che io ho descritto, ed in senso lato anche altre distrofie svariate (lo stesso DUPUYTREN compreso) si possono incontrare con frequenza assai limitata, al contrario le forme pleuro-polmonari che soprattutto potrebbero essere capaci di determinarle, sono di osservazione comunissima.

Basti ricordare le sole sclerosi apicali di natura specifica, nelle quali certamente non dovrebbero mancare di verificarsi le condizioni considerate come necessarie e sufficienti per la insorgenza delle particolari alterazioni simpatico-trofiche.

Ed ora, giacchè ho ricordato alcune tra le ipotesi più attendibili presentate, specie in questi ultimi tempi, per interpretare la etiopatogenesi di talune acrodistrofie, ed in particolar modo della malattia di Dupuytren; non passerò sotto silenzio quell'altra che vorrebbe trovarne la causa in alterazioni di tipo siringomielicico, o quanto meno pseudo-siringomielicico, localizzate in sede soprattutto della sostanza grigia peri-ependimale del midollo cervico-dorsale (PACIFICO, TESTI, JARDINI, CARDI, ZIVERI, SALVOLINI, PERRERO, ecc.). JARDINI parla anzi, a questo proposito, di mielosclerosi lacunare.

Tuttavia PACIFICO affaccia il dubbio che tali alterazioni a carattere lacunare possano anche essere dovute a deformazioni provocate « dalle varie tecniche istologiche seguite »; e si dichiara invece propenso ad ammettere (per il Dupuytren) che si tratti di trofoneurosi dovuta a lesioni indovate nelle vie parasimpatiche delle radici cervicali posteriori.

A base di tali particolari alterazioni a tipo siringomielicico, potrebbero a seconda dei casi stare, oltre che un trauma occasionale, certe forme diatesiche (artrite, diabete); certe forme infettive; alcune carenze alimentari (pellagra) (*); alcune tossicosi (alcool, piombo); certe alterazioni vasali e circolatorie (arteriosclerosi); ed infine, per riflesso o per concomitanza, alcune disendocrinie (già indicate da principio).

Io penserei, per altro, che tra le carenze vitaminiche, possa avere una grande importanza anche quella relativa al fattore B₁.

Ora, non è superfluo ripetere, concludendo, che tutti questi studi e la maggior

parte delle osservazioni fatte dai vari AA. si riferiscono a particolari stati distrofici ad impronta sclerosante e produttiva: tali tutti i casi di PACIFICO, e quelli dallo stesso Autore citati, che in particolar modo riguardano la malattia di Dupuytren.

Dovrei dedurre quindi che il quadro da me osservato esorbita da questa particolare categoria di distrofie, e che di conseguenza non può essere imputabile ai meccanismi etiopatogenetici sopra considerati.

Inoltre, come ho già detto, io non ho raccolto nè ho potuto raccogliere tutti quei dati probativi che potrebbero far ammettere l'ipotesi di alterazioni dei centri o delle vie trofiche irradianti dal tratto cervicale (in eventuale relazione colle antiche forme polmonari sofferte, o col più recente trauma riportato in detta sede); come anche non ho, naturalmente, argomenti anatomici per escludere del tutto che si possa trattare di alterazioni a tipo siringo o pseudo-siringomielicico, pure in sede cervico-midollare.

Ma da un ragionato esame delle varie probabilità mi pare che il dato accertato della esistenza da lunghissima data (se non forse dalla nascita, almeno dagli anni giovanili) di una gran parte delle alterazioni ritrovate nelle mani del mio paziente, possa da solo eliminare tanto l'ipotesi di una etiopatogenesi tipo Powers, quanto quella di lesioni delle vie parasimpatiche in rapporto al trauma sofferto, o ad una eventuale spondilo-artrite deformante cervicale.

Questi ultimi fattori, in ogni caso, non avrebbero potuto intervenire che determinando un aggravamento delle alterazioni preformate. Alla stessa guisa ho limitato già l'influenza da attribuirsi, nella evolu-

(*) Ho usato di proposito il termine « carenze alimentari » in quanto che effettivamente risulterebbe che lo stato pellagroso non è dovuto soltanto alla mancanza di certe vitamine nella vittazione, ma anche ad altri fattori, tra i quali la assenza o la eccessiva scarsità di taluni amino-acidi. In ogni caso il fattore antipellagroso sarebbe stato indicato col simbolo PP (pellagra preventing), sinonimo di vitamina G, ovvero, come ultimamente si è convenuto, di vitamina B₆.

zione della forma, al processo della involuzione senile.

Infatti, le stesse lesioni dei centri e delle vie parasimpatico-trofiche (come, del resto, anche quelle dell'apparato simpatico cervicale), se da un lato possono portare a forme di distrofie sclerogene od anche

ipertrofiche, non si può escludere che, verosimilmente, possano estrinsecarsi d'altra parte con quadri atrofici per eccellenza; ed in ogni caso creare sindromi distrofiche delle più svariate, con compartecipazione di tutti i tessuti e di tutti gli elementi che costituiscono le estremità.

RIASSUNTO

L'A. descrive alcune singolari alterazioni distrofiche osservate nelle mani di un vecchio settantacinquenne. Egli pensa che in parte esse debbano ripetere un'origine congenita, e che solo in parte debbano essere state condizionate dal processo della involuzione senile.

Caratteristiche principali del quadro: un grado estremo di atrofia cutanea delle regioni palmari, una distrofia varicosa dei vasi superficiali quivi esistenti; una maggiore lunghezza delle dita congiunta ad una estensibilità esagerata delle medesime.

Crede l'A. di poter intravedere, per alcune delle lesioni osservate, un rapporto più o meno chiaro colla aracnodattilia e colla sindrome di Ehlers-Danlos.

Pensa inoltre che la distrofia venosa dovesse datare già dagli anni giovanili; ed è propenso ad attribuire all'influenza del processo di atrofia senile, istituitosi da ultimo, il fatto di un notevole pronunciamento delle caratteristiche sopra indicate; come pure, a suo parere, per questo stesso processo deve essersi ulteriormente ridotta di spessore, fino ad un limite estremo, la cute palmare con probabilità già congenitamente ipoplasica.

BIBLIOGRAFIA

- ACHARD - *Bull. Soc. Med. Hôp.*, Paris 1902.
- BERTACCINI G. - Le atrofodermie. Relazione alla XIX Riunione della Soc. Ital. di Dermatol. e Sifilogr., Roma, aprile 1935.
- CARDI G. - Sulla patogenesi della malattia di Dupuytren. *Riv. di Patologia nervosa e mentale*, 1909.
- DARIER - *Nouvelle pratique dermatologique*, vol. VI.
- FRONTALI G. - Dolicostenomelia a carattere familiare in rapporto con zone di accrescimento osseo soprannumerario. Scritti medici dedicati a Carlo Comba. Firenze Niccolai, 1929.
- — *Rivista di Clinica Pediatrica*, 1920.
- KEN KURË - Die morphologische Grundlage der sympathischen Innervation. *Pflüger arch. f. d. g. Physiol.*, 1922.
- JARDINI M. - Malattia di Dupuytren e arteriosclerosi midollare. *Il Morgagni*, archivio 1907.
- LUNEDI A. - La questione degli impulsi antidromici e delle fibre centrifughe nella radice posteriore di fronte ai dati della semejologia. *Monit. Zool. It.*, 1931.
- — Patologia del sistema nervoso vegetativo e delle ghiandole endocrine. In Ceconi-Micheli. *Trattato di Medicina Interna*, Torino 1937.
- MARFAN - *Bull. Soc. Med. Hôp.*, Paris, 1896.
- — Capitolo sulla « dolicostenomalia » in *Clinique des Maladies de la première enfance*. Masson, Paris 1928.
- PACIFICO A. - Importanza di alcuni processi morbosi del rachide cervicale nella patogenesi della sindrome di Dupuytren. *Rassegna di neurologia vegetativa*, vol. I, n. 1-2, 30 maggio 1938.
- POWERS H. - Dupuytren's contracture one hundred years after Dupuytren's interpretation. *J. Nerv. a Ment. Dis.*, 1934.
- ROGER-VIDAL-TEISSIER - Nouveau traité de médecine. Paris 1928.
- SEMAH F. - Sopra un caso di fragilità ossea associata a dolicostenomelia. *Rivista di Clin. Pediat.*, marzo 1938.
- TESTI A. - Contributo alla patogenesi della malattia di Dupuytren. Atti del VI-XI-XIV Congresso di medicina interna. (1895-1901-1904).
- — Nuovo contributo alla patogenesi della malattia di Dupuytren. *Riforma Medica*, 1905.
- Handbuch für Haut und Geschlechtskrankheiten, vol. VIII, parte II, pag. 506 (Atrofia senile).





