



ISTITUTO «CARLO FORLANINI»
CLINICA FISILOGICA DELLA R. UNIVERSITÀ DI ROMA
DIRETTORE: PROF. E. MORELLI

G. DI GERONIMO

STUDIO ISTOLOGICO SULL' IPOFISI E SULL' EPIFISI
DI SOGGETTI DECEDUTI
PER TUBERCOLOSI POLMONARE

Estratto da ANNALI DELL'ISTITUTO «CARLO FORLANINI»
Anno V N. 1-2 Pag. 73-78



ROMA
TIPOGRAFIA OPERAIA ROMANA
Via Emilio Morosini, 27

1941-XIX

STUDIO ISTOLOGICO SULL'IPOFISI E SULL'EPIFISI
DI SOGGETTI DECEDUTI PER TUBERCOLOSI POLMONARE

GIUSEPPE DI GERONIMO



La glandola pituitaria è stata oggetto di numerosi studi anatomo-patologici in soggetti deceduti per tubercolosi e di ricerche sperimentali in animali artificialmente infettati di tubercolosi. Tali studi sono stati preceduti da ricerche anche più estese sullo stato dell'ipofisi nelle malattie tossi infettive acute e croniche.

Le indagini invece sulla glandola pineale nella tubercolosi a quanto mi risulta, non hanno avuto la medesima estensione e soprattutto difettano ricerche sistematiche con particolare riguardo ad eventuali rapporti tra l'ipofisi ed epifisi nella malattia tubercolare.

Un lavoro basilare sullo studio dell'ipofisi nella tubercolosi è quello di DE VECCHI e BOLOGNESI: essi presero lo spunto da un reperto anatomico assai raro ed interessante di localizzazioni di noduli tubercolari nel parenchima dell'ipofisi. Tale evenienza è molto rara e se ne conoscono solo pochi casi (la prima descrizione risale a WEIGERT) tra cui quelli osservati in giovani da VAGNEZ, da BECH, da HEIDKAMP, HETER, LANCERAUX, da HAUSHALTEN in bambini, e quelli di LUCIEN e PARISOT in adulti. Inoltre SIMMONDS ha osservato 4 casi di tubercolosi miliare nell'ipofisi su 800 necroscopie, SCHMIDTMANN su 1200 autopsie notò 4 casi di tubercolosi miliare e un caso di tubercolosi nodosa caseosa dell'ipofisi, BROUEHLI su 20 necroscopie di tubercolosi notò in tre casi localizzazioni ipofisarie della malattia. THAON sulle ipofisi di 16 individui tubercolosi osservò una sola volta un nodulo necrotico di incerta natura tubercolare.

L'importante studio di DE VECCHI e BOLOGNESI sulle alterazioni che il processo tubercolare determina sulla pituitaria aveva lo scopo di vedere se la funzione dell'ipofisi, valutata col reperto istologico, subisce delle modificazioni durante questa malattia cronica che, come è noto, ha caratteri eminenti di intossicazione generale. Già precedentemente vi erano stati degli studi isolati sui rapporti tra ipofisi e tubercolosi eseguiti su 7 casi da TORRI, da MORANDI su 250 ipofisi tra cui diverse di tubercolosi, da LAUNOIS, LOEPER ed ESCAMONET, ecc. ecc.

Nelle loro osservazioni sull'ipofisi di una quarantina di cadaveri umani tubercolosi, DE VECCHI e BOLOGNESI divisero i casi a secondo l'età e ciò per diversi motivi: anzitutto perchè è noto che l'ipofisi ha una costituzione alquanto diversa nelle diverse età (nel bambino prevalgono le cellule cromofobe, manca il grasso endocellulare, nel vecchio vi è sclerosi del connettivo, prevalgono le cellule cromofile), in secondo luogo perchè l'azione che il processo tubercolare può indurre sugli organi del bambino è meno complicata da altre

circostanze morbose pregresse o concomitanti, come avviene nell'adulto e nel vecchio. I predetti AA. conclusero affermando che «l'infezione tubercolare non ha il potere di stimolare la funzione ipofisaria; il decorso della malattia, la forma, la sede delle lesioni non hanno alcuna influenza nel determinare stimoli sulla glandola». Le numerose esperienze sugli animali resi tubercolosi furono per DE VECCHI e BOLOGNESI del tutto concordanti con quelle predette.

PENDE, in 27 casi di tubercolosi, trovò l'ipofisi molto spesso indenne; tale ghiandola fu trovata più spesso iperplastica anziché atrofica e quando essa presentava fenomeni di atrofia l'aumento del connettivo era molto lieve ed interessava prevalentemente il lobo anteriore nella sua zona centrale ed anche in questo caso erano numerosissime le cellule acidofile. In due feti eredo-tubercolosi poi, PENDE ha trovato a carico dell'ipofisi una abnorme ricchezza di cellule eosinofile, reperto notevole se si pensi che nel feto e nel neonato tali elementi sono per solito scarsi e male visibili. PASINETTI descrive un'iperplasia glandolare con atrofia del lobo nervoso dell'ipofisi nella tubercolosi, GARNIER e THAON su 23 casi e DELILLE hanno trovato segni anatomici di iperattività secretrice nelle forme tubercolari acute, segni di ipofunzione con sclerosi nelle forme croniche.

GUIZZETTI in uno studio sulla struttura della *pars intermedia* dell'ipofisi ha osservato una spiccata proliferazione e mobilitazione delle cellule basofile in caso di infezione tubercolare cronica, ed ha notato, sia in soggetti adulti che nei giovani, non solo disseminazione di basofili nel tessuto nervoso più vicino alla *pars intermedia*, ma anche formazione di cordoni e file di cellule con figure cariocinetiche.

ORLANDI confermò l'affermazione di GUIZZETTI solo in parte, osservando che nei soggetti giovani la proliferazione e mobilitazione dei basofili nella *pars intermedia* dell'ipofisi è più intesa ed estesa nei tubercolotici anziché in altri individui; negli adulti invece è su per giù la stessa senza speciali caratteristiche. SEVERI in pregevoli ricerche sistematiche sul sistema ipofisi-iptalamico di dieci individui venuti a morte con cachessia tubercolare ha notato nell'ipofisi un caso di necrosi ischemica, in 4 casi tubercoli miliarici, in 7 casi proliferazioni ed espansione degli epitelii basofili della *pars intermedia*; in complesso sette volte su dieci modificazioni ipofisarie.

Accanto a questi studi anatomo-patologici è opportuno inoltre riferire anche su di un accurato lavoro sperimentale di Mosco che infettando la cavia, con inoculazioni paucibaccillari, ha osservato all'esame istologico dell'ipofisi nel maggior numero dei casi — 36 su 40 — alterazioni consistenti in fenomeni congestizi emorragici, in proliferazione degli elementi gliali e connettivali del lobo posteriore, nella invasione granulomatosa e senza cellule giganti del lobo superiore dell'ipofisi, nell'aspetto degenerativo del nucleo e del protoplasma delle cellule del lobo anteriore non invaso da tessuto granulomatoso; inoltre l'autore non ha mai osservato la presenza di veri e propri tubercoli.

Sulla pineale, come si è già detto, non mi risultano pubblicazioni riguardanti le sue modificazioni organiche e strutturali nella tubercolosi. È utile però, agli effetti del mio studio, anche per i necessari confronti riferire su di un importante lavoro di A. ALGANATI-MONDOLFO sulle pineali di 100 soggetti morti per affezioni varie esclusa la tubercolosi e con i seguenti risultati: 1) nella sifilide, nelle malattie dell'apparato cardiovascolare e dell'apparato uropoietico predominio e nelle neoplasie aumento del tipo di pineale nel quale tutto l'organo dà l'impressione di un tessuto abbondantemente nutrito e attivamente funzionante; 2) nelle malattie infettive acute predominerebbe nell'età giovanile il tipo di glandola che dà l'impressione di essere capace di

un'attiva funzione, ma a parità di volume col tipo predetto il numero delle cellule pineali risulta minore; 3) nelle malattie infettive acute, nell'età adulta, vi sarebbe predominio e nelle neoplasie scarsezza del tipo di glandola caratterizzato da notevole riduzione della sua capacità funzionale e da cospicua involuzione dei suoi elementi.

In merito alle correlazioni ipofisi-epifisarie ROUSSY e MOSINGER affermano che in certe lesioni distruttive dell'epifisi, si osserva l'esistenza di una sindrome di pubertà precoce che può spiegarsi con la scomparsa dell'azione inibitrice esercitata normalmente dall'epifisi sulla funzione genitale con la secrezione di un principio antigonodotropo. In questo modo l'esistenza di correlazioni funzionali tra ipofisi ed epifisi doveva far pensare all'intervento dell'epifisi in numerose funzioni devolute all'ipofisi. ROUSSY e MOSINGER concludono affermando che « esistono fra queste due glandole endocrine correlazioni molto intime e si deve pensare che la maggior parte degli impulsi nervosi afferenti determinano una reazione sia ipofisaria che epifisaria. Il sistema endocrino ipofisi-epifisario comporta dunque delle correlazioni ben più intime di quelle che uniscono altri sistemi glandolari fra loro ».

Il materiale di studio è stato raccolto da 50 individui deceduti nell'Istituto: 25 di sesso maschile, 25 di sesso femminile.

Le glandole venivano prelevate, indi ne veniva eseguita la fissazione al formolo per 24 ore: di poi venivano eseguite le inclusioni in paraffina, indi le colorazioni con i comuni metodi.

Gli esami istologici hanno messo in rilievo che in tutti i preparati sia dell'epifisi che dell'ipofisi non si è osservata alcuna localizzazione tubercolare tipica e ciò anche nei casi in cui vi era una meningite tubercolare che aveva inglobato tutta l'estensione periferica delle glandole. In quest'ultimi casi istologicamente si notava che il processo tubercolare rappresentato dall'esudato tipico, in prossimità della capsula dell'epifisi, si arrestava nettamente in vicinanza del parenchima e solo in un punto (vedi fig. 1 a pagina seguente) si è potuto vedere che la barriera costituita dalla capsula stessa verso il parenchima pareva fosse stata sorpassata da elementi cellulari a tipo linfocitoide.

Passando ora allo studio delle diverse parti costitutive delle due glandole e cominciando dall'ipofisi, ho notato che la capsula, mentre in alcuni casi era intatta, in altri era ispessita e ciò indipendentemente dall'età giovanile o adulta dei soggetti. In parecchie osservazioni ho notato una iperemia più o meno intensa senza però alcuna reazione infiammatoria a tipo di infiltrazione linfocitoide, se si accetta un solo caso in cui la iperemia era veramente cospicua e si notava un accumulo cellulare intenso, ma si trattava di una gravida al sesto mese ed è risaputo che, in questo stato della donna, l'ipofisi è congesta e ipertrofica. Oltre che nei casi con meningite ho potuto riscontrare altre volte un aumento delle cellule capsulari non facilmente interpretabile.

Nella maggior parte delle mie osservazioni le ghiandole in esame hanno dimostrato una discreta riduzione del parenchima, dovuta ad un'atrofia cellulare accompagnata solo in rari casi da alterazioni nucleari. Molto spesso si è riscontrata un'iperplasia del tessuto connettivo sia di quello partente dalla capsula che era il più delle volte ispessita, come ho detto innanzi, sia di quello partente dal connettivo perivascolare.

L'aumento del tessuto fibroso era talora marcato, altre volte discreto, ma sempre netto; questa sclerosi non mi è parsa in rapporto all'età del soggetto perchè essa era molto marcata anche nei casi di soggetti giovani che costituiscono la maggioranza delle mie osservazioni. Questo tessuto fibroso era costituito da fibre giovani con nuclei ben colorati e talvolta da travate di sostanza collagena più o meno anista. Essa formava, a volte, delle grosse travate infiltrandosi in tutti i sensi nella glandola, spingendo e dissociando le formazioni pseudo acinose e penetrando così negli ammassi cellulari che quasi separava in isolotti.

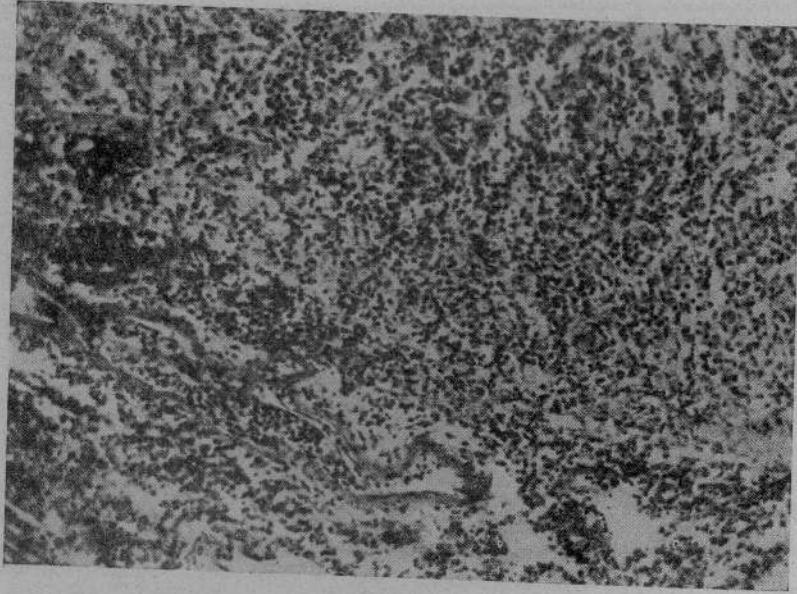


Fig. 1.

Per quanto riguarda la proporzione rispettiva dei differenti tipi cellulari dell'ipofisi, in quasi tutti i miei casi prevalevano le cellule cromofile.

Le alterazioni delle cellule consistevano in regressione del protoplasma con intorbidamento, aspetto granuloso e talora vacuolizzazione quasi completa, in casi più avanzati si poteva osservare anche un raggrinzamento del nucleo.

In generale, si è constatata spesso la frequenza di vescicole colloidali; va inoltre solo accennato che il lobo posteriore non ha presentato che modificazioni strutturali di scarsa importanza consistenti nell'aumento di pigmento granuloso e come aveva già dimostrato GUIZZETTI nella invasione in parte di questo lobo di cellule epiteliali basofile. La *pars intermedia* non ha presentato alterazioni notevoli, se si eccettua un certo aumento delle vescicole colloidee, intercalate alle cisti del lobo stesso.

La glandola pineale all'esame istologico, in un gran numero di casi, ha dimostrato anch'essa note cospicue di fibrosi indipendentemente dall'età del soggetto. Anche qui il connettivo si spingeva nel parenchima, lo dissociava in isolotti di cellule a volte ridotte di numero in modo notevole, a volte discretamente numerose. Mi è parso di trovare una certa rassomiglianza con il tipo di pineale osservato da ALGANATI-MONDOLFO e da questo autore classificato come terzo tipo.

Si sono in quasi tutti i casi osservate masse di concrezioni calcaree che in qualche soggetto avevano trasformato tutta la glandola in un ammasso calcifico con totale scomparsa del parenchima glandolare. Le cellule ridotte di numero e inglobate dallo stroma connettivale erano molto regredite e spesso presentavano uno stato di atrofia profonda. In complesso si aveva l'impressione di un parenchima notevolmente scarso con caratteri involutivi.

L'unica correlazione che si può mettere in evidenza dallo studio dell'ipofisi e dell'epifisi, è stata che microscopicamente in ambedue le glandole dello stesso soggetto apparivano segni chiari di regressione o di involuzione cellulare. Questo reperto che, come si è ripetuto, non ha nulla di specifico per la malattia tubercolare, è però ben paragonabile a quello che si riscontra nella struttura di queste glandole durante la senescenza, tenendo presente però che queste glandole appartenevano quasi tutte a soggetti di giovane età.

D'altronde è noto come per molte manifestazioni il tubercoloso presenti un invecchiamento precoce. Secondo EUGENIO MORELLI infatti nei tubercolosi si osserva un quadro di pubertà e talora di senilità precoce che costituisce la frequente risposta del sistema endocrino alla infezione tubercolare. Dalle mie ricerche verrebbe avvalorato non solo il suo concetto clinico sullo stato di senilità precoce nei tubercolosi (si è sempre osservata una struttura glandolare a tipo senile anche in soggetti giovani) ma potrebbe anche essere spiegato il quadro di pubertà precoce notato dal Maestro stesso nei bambini affetti da tubercolosi: in essi per lo stato sclerotico dell'epifisi che si determina, si avrebbe una spiccata riduzione dell'azione antigonadopropie della glandola donde un elemento importante per un precoce sviluppo della pubertà.

Dallo studio su 50 ipofisi e 50 epifisi di degenti all'Istituto venuti a morte ed osservate dal punto di vista istopatologico, si possono fare le seguenti considerazioni:

1° non si è osservata mai la presenza di formazioni granulomatose né di processi caseosi nel parenchima e nelle capsule delle glandole ad eccezione di qualche caso in cui coesisteva meningite.

2° sia nella pineale che nella pituitaria, ma particolarmente nell'epifisi si sono osservati netti segni di fibrosi e di involuzione a tipo senile.

RIASSUNTO

L'A. ha studiato dal punto di vista istologico 50 ipofisi e 50 epifisi di soggetti deceduti per tbc. polmonare, senza osservare mai la presenza di formazioni granulomatose o di processi caseosi nel parenchima e nelle capsule delle glandole ad eccezione di qualche caso in cui coesisteva meningite; notando invece, particolarmente nell'epifisi, netti segni di fibrosi e di involuzione a tipo senile.

RÉSUMÉ

L'auteur a étudié, selon un point de vue histologique, 50 hypophyses et 50 épiphyses chez des sujets décédés à la suite de tbc. pulmonaire, sans jamais observer la présence de formations granuleuses ni des procès caséux dans le parenchyme ni dans les capsules des glandes, exception faite de quelques cas où il y avait également méningite. Au contraire, et surtout dans l'épiphysse, il a observé des signes très nets de fibrose et d'invololution d'un type sénile.

ZUSAMMENFASSUNG

Verf. untersuchte vom histologischen Gesichtspunkt 50 Hypophysen und 50 Hepiphysen von, an Lungentuberkulose verstorbenen Individuen und beobachtete dabei niemals weder das Vorhandensein granulomatöser Bildungen, noch caseöse Prozesse im Parenchym oder in den Drüsenkapseln mit Ausnahme vereinzelter Fälle, in denen zugleich eine Meningitis bestand, er beobachtete hingegen, besonders in den Hepiphysen, ausgesprochene Merkmale einer Fibrosis und einer Involution von senilem Typus.

SUMMARY

The author has studied histologically 50 hypophyses and 50 epiphyses in patients deceased from pulmonary tuberculosis, without encountering either granulomatose formations or caseous processes in the parenchyma or in the capsules of the glands, with the exception of a few cases in which there coexisted meningitis; he observed clear signs, however, especially in the epiphysis, of fibrosis and of senile involution.

BIBLIOGRAFIA

- DE VECCHI e BOLOGNESI. — «Bull. Scienze Med.», 1905.
 DEVOTO. — «Trattato della tubercolosi», vol. V, pag. 1.
 SEVERI. — «Archivio De Vecchi», 1° febbraio 1939.
 PEPERE. — «Foà. Anat. Patol.», 1922.
 PENDE. — Endocrinologia. Ed. Vallardi, Milano.
 MOSCO. — «Giornale di Tisiologia», 1936, n. 6.
 BOCCADORO. — In MOSCO. *Loco citato*.
 GUIZZETTI. — «Lo sperimentale», 1927, fasc. 5-6.
 ORLANDI. — «Arch. Ital. Anat. Istol. Pat.», 1930, p. 1.
 ALGANATI-MONDOLFO. — «Arch. It. Anat. Istol. Pat.», 1933.
 ROUSSY e MOSINGER. — «Annales d'Anat. et Hist. Pathol.», 1938.
 MORELLI. — In LUZZATTO-FEGIZ, *Semeiotica fisica*. Roma, 1938.

~~3-1-33~~

59659



