



Clinica Privata di Ostetricia e Ginecologia — Via Gioberti 10.

Prof. C. MAROCCO

RICERCHE
SULLA FORMAZIONE DELLA PORTIO

E SUL DECORSO

dei fasci muscolari del segmento fornico-cervicale

(con cinque tavole e cenno istologico sopra la presenza
del tessuto elastico)

(Estratto dagli *Atti della Società Italiana di Chirurgia*)



Mit.


B

64

38

ROMA
TIPOGRAFIA INNOCENZO ARTERO
Piazza Montecitorio N. 124-125

1900



Clinica Privata di Ostetricia e Ginecologia — Via Gioberti 10.

Prof. C. MAROCCO

RICERCHE
SULLA FORMAZIONE DELLA PORTIO

E SUL DECORSO

dei fasci muscolari del segmento fornico-cervicale


(con cinque tavole e cenno istologico sopra la presenza
del tessuto elastico)

(Estratto dagli *Atti della Società Italiana di Chirurgia*)

ROMA
TIPOGRAFIA INNOCENZO ARTERO
Piazza Montecitorio N. 124-125

1900







CHIARISSIMI COLLEGGI,

Nel farvi omaggio di questo mio scritto, è bene che io l'accompagni con un' accenno retrospettivo della sua preparazione.

Fin da quando ebbi l'onore di appartenere come libero insegnante alla facoltà medica di Roma, coadiuvato da giovani volentorosi, mi diedi alla ricerca delle tante cause di danno del tubo genitale muliebre.

Lo studio sull'importanza della protesi, in sostituzione di atti chirurgici non sempre attuabili; la semplificazione dell'odierna antisepsi ostetrica, tutta affatto esterna salvo rare eccezioni; la attuazione di un portagarza endouterino a limitare al possibile le ingiurie del canale cervicale, al quale fin d'allora pensavo come a parte non per anco fisiologicamente riconosciuta in tutta la sua alta importanza; l'aver propugnato il valore occlusivo dei pessari ad uovo detti del Breisky, vi rappresenta quella parte del mio modesto lavoro, coordinato all'obbiettivo ben chiaro, della profilassi efficace del tubo genitale.

Colle presenti ricerche, cui non ascrivo altro merito

all'infuori di quello che loro viene dalle difficoltà di procurarsi un materiale adatto, mi sono prefisso di dare alle mie vedute il contributo anatomico, cogliendo il soggetto nei suoi varii momenti evolutivi e interpretandolo mediante il corredo delle osservazioni cliniche che mi sono formato. Non ostante la migliore volontà e la ferma persuasione che mi ha guidato, potrei non aver colto il vero; se così fosse, concedetemi quel conforto che mai si nega alla buona fede. Se invece del mio studio restasse qualche cosa, mi è sommamente caro di poterlo a Voi dedicare, in segno della mia alta stima e deferenza e come manifestazione della mia gratitudine per quella benevolenza che nel lungo periodo di quattordici anni mi avete concesso.

Credetemi Vostro Dev.mo


C. MAROCCO.

*Onorevoli Colleghi
della Facoltà Medica
della R. Università di*

ROMA.

S O M M A R I O

Generalità	dalla pag.	7	alla pag.	16
Circoscrizione dell'argomento	»	17	»	19
Riassunto embriologico	»	20	»	22
Elenco dei preparati studiati	»	23	»	23
Metodo di preparazione e colorazione	»	24	»	26
Descrizione macro e microscopica dei preparati delle tavole 1 ^a e 2 ^a	»	26	»	38
Feti — tavola 1 ^a e 2 ^a	»	39	»	40
Descrizione macro e microscopica dei preparati delle tavole 3 ^a e 4 ^a	»	41	»	58
Neonati — tavola 3 ^a e 4 ^a	»	57	»	58
Sezioni di uteri adulti — tav. 5 ^a	»	60	»	63
Considerazioni gen. sui preparati divisi per gruppi	»	64	»	65
— sulle anomalie di sviluppo	»	65	»	68
— sulla casuistica clinica degli aborti e dei fibroidi	»	68	»	69
— sullo sgravio fisiologico	»	ivi	»	ivi
— sul colpoheurinter	»	69	»	69
— sul pessario ad uovo	»	ivi	»	ivi
— sull'innervazione dell'utero	»	70	»	71
— sull'embriogenesi delle ghiandole Bartolini	»	71	»	72
Considerazioni speciali sui preparati e sul loro significato	»	72	»	73
Conclusioni	»	73	»	75
Reperti istologici di una parte dei preparati trattati colla colorazione specifica delle fibre elastiche	»	76	»	81
Chiusa	»	82	»	82
Bibliografia	»	83	»	83
Cenno riassuntivo dei lavori del Bayer e del Fieux	»	84	»	89





*Nemo potest sine notitia dominarier aptè
Et disponere res, ut bonus ordo petil.
Ergo quis quis es, ad medicas qui dirigis Arteis
Consilium, tibi sit noscere cura prior.*

In librum de Signis Io. Prævotiei - Venetiis M.D.L.IV.

GENERALITÀ. — Il canale genitale muliebree per la natura delle sue funzioni e le influenze della vita sociale viene ad essere assai di frequente sottratto alle leggi naturali che ne assicurerebbero la parabola fisiologica; e va incontro assai spesso ad alterazioni profonde che, per le suaccennate variabilissime cause, non possono essere sempre facilmente e bene interpretate.

Compreso di tale verità, io mi sono proposto di studiare la origine e l'anatomia di una sua parte, che dal lato clinico mi si imponeva sede usuale e punto di partenza di molte forme uterine e perciò degna di speciale interesse. Mi auguro di non aver fatto opera vana; se la strada è la buona, altri potrà correrla più degnamente.

Se non erro, sarà il punto di partenza di studi ad indirizzo ben definito e precisamente sul terreno dell'innervazione, sul quale abbiamo notizie ben scarse. Nè rimaranno senza una soddisfacente risposta una quantità di piccole questioni di interesse pratico legate alla conformazione della *portio uterina*, alla sua importanza fisiologica.

Ritengo eziandio che le conclusioni che si possono formulare dall'analisi dei miei preparati possono giovare, sia per ridurre di molto l'intervento diretto, a modificarne

NB. Il presente lavoro era stato annunciato al Congresso di ostetricia e ginecologia tenutosi nell'ottobre p. p. in Pavia sotto gli auspicj del chiar.mo prof. Mangiagalli, ma, impossibilitato ad intervenire, lo presentai all'adunanza della Società chirurgica, perchè lo ritenni d'interesse comune.

il significato, sia a meglio interpretare la profilassi dell'apparecchio sessuale della donna.

Al N. 35, del quadro nosologico delle mie operate all'Istituto di ostetricia-ginecologia, da me fondato a Vicenza nell'83 è segnato un caso di ematometrocolpo in donna di 37 anni da occlusione del 4° inferiore della vagina, seguita a forma difterica puerperale vulvo-vaginale. La forma datava da un anno e l'utero disteso superava il bellico.

Escisi il grosso strato di tessuto fibroso, vuotai l'ematometro-colpo, e, con mia sorpresa, all'esame immediato non trovai traccia di porzione vaginale; tanto l'utero che la vagina formavano tutta una parete grossa ipertrofica; e ciò combinava coi mesi di dolori violenti sofferti dalla povera donna, trattati da circa un anno cogli opiacei per bocca e colle iniezioni ipodermiche di morfina.

A capo di due giorni, riesplorando la paziente, *trovai la porzione vaginale già bella e formata*. In allora dissi e scrissi nel diario: La porzione vaginale si contenne in questo caso come nel parto.

Ma, se nello sgravio un tal contegno dalla *portio* è un fatto obbiettivo dei più concludenti del periodo di dilatazione, nel quale per una legge di compensazione la *portio* si dissolve nel largo cercine della bocca uterina, la parte fisiologica del fatto è ben lungi dall'essere dimostrata interamente.

Nel 1882 il Breisky nell'avviarsi meco alla Maternità della sua Clinica uscì con queste parole: « La cervice uterina in sopraparto si comporta in modo un po' strano; in un caso, dallo stato di perfetta quiete, nello spazio di un'ora o due si apre al prodotto del concepimento; in altri casi, che dobbiamo pure annoverare fra i più normali, pare che aspetti gli ordini; e passano molti giorni inattivi dopo un primo accenno di buon volere. » Io lo richiesi in allora, da scolaro a maestro, se la cervice uterina avesse un centro di innervazione per sè; mi rispose: « potrebbe darsi ma ancora non lo conosciamo. »

Circa quindici anni dopo un egregio collega di Roma, ora chirurgo provetto, parlando delle numerosissime me-

triti che si incontrano nella pratica, per massima parte in donne partorite una o più volte e quasi sempre con danni più o meno considerevoli, deplorava che non si avesse un metodo di cura efficace contro tale infermità.

Questi ricordi attestano quanto sia lento il progresso veramente pratico, ad onta delle meravigliose conquiste odierne della scienza, tanto nell'interpretazione dei fatti di giornaliera osservazione, quanto nel rendersi esatto conto delle esigenze terapeutiche largamente intese nelle forme le più comuni.



In un'adunanza della Società Lancisiana il mio egregio amico Professore La Torre, nel trattare di un'argomento di Ginecologia, riportò le conclusioni del dott. Fieux sulla muscolatura intrinseca dell'utero. (Impr. Del Mas - Bordeaux, 1897).

Accuratissimo studio di istologia che io volli controllare scrupolosamente.

Nelle conclusioni del bellissimo lavoro, — che voglio riassumere con quello del Bayer dopo l'indice bibliografico degli autori citati nel contesto o che trattarono dell'argomento e vennero da me compulsati, — dopo aver definito i confini muscolari e connettivali della compagine uterina degli uteri non gravidi e puerperali dice: « Noi abbiamo la soddisfazione di constatare che la struttura connettivo-muscolare dell'utero, tal quale noi l'abbiamo sorpresa e tale quale l'abbiamo davanti nelle fotografie dei preparati, non è per niente in contraddizione coi fatti osservati in Clinica. »

Io non intendo ora occuparmi della fina disamina dei fatti e dei preparati studiati dall'autore francese, che io con vera compiacenza ammirai; solo mi permetto di notare che, a mio debole avviso, gli studi anatomici allora solo hanno un valore definitivo, quando sono la dimostrazione diretta del fatto clinico, di quel tripode, come soleva dire il mio illustre maestro, il compianto Concato, del quale

l'anatomia è un piede, e gli altri due sono rappresentati dalla fisiologia e dall'anatomia patologica.

Non ho in animo con ciò di muovere la benchè minima critica al lavoro del confratello di oltr'alpe. La sua conclusione a me dice soltanto che la *clinica* del tubo genitale è ben lungi dall'essere interamente lumeggiata dalle sunominate tre ancelle che ne devono reggere le sorti.

Dalle figure delle mie tavole vi persuaderete facilmente che la via da me scelta per riuscire al presente contributo di embriogenesi e di anatomia, non è quella nè del Fieux, nè di altri che si occuparono di questo argomento; sebbene quasi tutti gli autori del classicismo ginecologico qualche cosa hanno pur detto, nessuno ne ha trattato in modo speciale.

Il quesito che mi sono proposto non è costituito nel suo complesso da sole ricerche anatomiche nello stretto senso della parola. Tali ricerche mi divennero indispensabili allorché, dalla congerie dei fatti clinici mi parve di intuire che una parte del tubo genitale muliebre, al disotto delle trombe e del corpo uterino, in corrispondenza dei fornicati e della cervice, non fosse nè ben utero, nè ben vagina; e che questa parte — che io ora addimando segmento cervico-fornicale — potesse essere individualizzata per note tutt'affatto speciali; così che io mi accinsi a tentarne la prova dimostrativa.

A ciò fare dovevo partire dallo studio del lato embriogenetico ed anatomico della questione, che mi fornisse la pietra angolare dell'edificio di osservazione clinica al quale mi ero ispirato.

In queste note generali deve anzitutto risultare pienamente chiaro il mio pensiero, che il segmento *cervico-fornicale* del quale mi occupo, non è il *segmento inferiore ostetrico*. (1)

(1) Ho fatto questo accenno, forse a torto a me sembrato superfluo, nel fare la comunicazione, per soddisfare il desiderio espressomi da un egregio collega.

Faccio precedere un cenno riassuntivo sul modo col quale l'utero, normale o no, risponde alla tenta uterina, desumendone a grandi linee il concetto clinico.

Vedremo da ciò quanto l'osservazione registra sul modo di comportarsi dell'elemento muscolare del corpo e della cervice, col suo contorno fornicale, stimolato dal bastoncino metallico.

Riporto i risultati ottenuti, divisi per categorie, ciascuna delle quali viene ad abbracciare un gruppo clinicamente ben definito :

1. Utero normale. — La sondatura dell'utero adulto vergine e normale nelle sue varie parti e nei suoi dintorni, dà il seguente reperto :

La tenta uterina, percorso il canale cervicale e superato l'orificio interno, immediatamente o subito dopo — esclusi i fatti di influenza morale che tanta parte hanno nel giuoco della muscolatura della matrice — all'altezza di detto orificio si imprigiona, mentre l'estremo della tenta è avvertito libero dalla mano che delicatamente la domina ; dopo pochi istanti tale condizione si inverte ; sulla parte estrema si addossa la parete uterina, mentre si rilascia il cingolo all'altezza dell'orificio interno.

Questo stesso fatto di antagonismo avviene anche in narcosi profonda, come ebbi a farlo notare ai colleghi che mi assistevano in alcuni casi di intervento endo-uterino. In profonda narcosi è però tarda la reazione del corpo uterino ; la si ottiene coll'eccitamento ripetuto con tente più grosse a piena portata del lume del canale, mentre è minima tal differenza di tempo per la contrazione della parte inferiore.

2. Uteri partoriti normali in tutte le loro parti e nei dintorni :

Risultato identico — Ad ottenere nettamente e con rapidità il fatto dell'antagonismo della contrazione del corpo e del segmento cervico-fornicale, è duopo servirsi di tente molto grosse che superino con qualche attrito il gradino cervicale all'altezza dell'orificio interno, il quale dagli sgravi è sempre più o meno modificato.

3. Uteri partoriti cosiddetti metritici, duri, nei quali corpo e collo costituiscono un tutt'uno, mentre in tutto quanto contempla forma e funzione e nei dintorni pelvici nulla presentano di anormale.

La tenta penetra facilmente; incontra una leggera salienza al passaggio dell'orificio interno. La tenta giuoca liberamente nell'intero canale e il suo estremo avverte quasi sempre ectasica la cavità. Insistendo con tente di calibro maggiore, che forzino alquanto il lume della porzione intermedia del canale, si ottiene nel più dei casi la contrazione muscolare all'altezza dell'orificio interno, dove con pause irregolari la tenta viene più o meno serrata; ma la parete del corpo rimane del tutto indifferente. Tali esemplari s'accompagnano a gradi diversi di distrofia muscolare, di prevalenza della trama connettivale, di imbibizioni che nei gradi più avanzati rappresentano le forme di pseudo ipertrofia eccentrica da forma catarrale cronica utero-vaginale di vecchia data.

4. Ipertrofie uterine funzionali semplici. Uteri grossi in persone che si danno ad esercizi attivissimi muscolari. Contadine, lavandaie, acrobate; non di rado nelle masturbatrici etc. etc.

Antagonismo Utero-cervico-fornicale marcatissimo e contrazioni potenti e di una durata molto superiore a quella data dagli uteri normali.

5. Uteri partoriti e non partoriti, con ispessimenti dell'orificio interno, prevalenti ordinariamente da un lato; con o senza ispessimenti dei dintorni. Contrazione assente o appena accennata ed irregolare. Nelle lesioni trasversale più estese l'antagonismo muscolare è soppresso.

Sarebbe non altro che una noia il passare in rivista tutte le osservazioni di cotal genere, perchè, stabilito il fatto, ognuno può riscontrarlo con tutte le sfumature possibili.

Chiudo l'elenco accennando alle lesioni profonde, non solo del segmento cervico-fornicale coi suoi danni sul cor-

po dell'utero, ma eziandio dei dintorni pelvici, così da offrire uno snaturamento di tessuti che fanno dell'utero vuoto in gran parte una massa connettivale, che, col suo segmento cervico-fornicale, si estende anche nei parametri nel modo il più irregolare.

In tali casi di antagonismo muscolare non è da farsi più parola e manco di reazione di sorta; il canale si lascia correre dalla tenta uterina che spesso avverte una superficie ineguale più o meno grande; sempre ectasica la cavità soprastante.

Il ricco materiale clinico dato da tali alterazioni, sia dal lato ostetrico — un esemplare dei più dimostrativi lo feci pubblicare dal Dr. Pirolli nel presente numero del *Policlinico* — come dal lato ginecologico in senso stretto, rappresenta la illustrazione dettagliata del seguente concetto:

sui danni che provengono dal turbato antagonismo fornic cervico-uterino, dovuto a lesioni del segmento fornic cervicale; — *aliis-verbis* — delle forme morbose del tubo genitale legato alle lesioni trasverse che dalla parte alta del canale cervicale in giù, vanno più o meno allo esterno; dalle semplici lesioni della mucosa e sottomucosa, alle irradiazioni più estese verso la periferia dell'organo e nei parametri.

Tali lesioni arrivano alle compromissioni dei decorsi nerveo-vascolari, nel dominio degli ureteri, del trigono e alla base dei legamenti larghi dove irregolarmente può giungere la invasione cicatricosa.

Tre anni or sono alla riunione della Società di Ostetricia in Roma — vedi Atti sociali Vol II, 1896 — accennavo all'importanza delle cicatrici pelviche in generale, allo studio clinico delle quali attendevo da tempo. In allora designai il gravissimo argomento, a mio vedere tanto complesso da essere degno di mente della mia più poderosa; oggi, ricco di nuova esperienza e vecchia fede, come il ragno che continua il paziente lavoro intorno alla sua tela, mi propongo di fissarne, potrei quasi dire, il centro, già da me fin d'allora accusato come la più pericolosa fonte di sofferenze per le povere donne.



Qualunque sia il grado di questa condizione morbosa, necessariamente ne consegue che l'apparecchio di apertura e chiusura dell'utero non può più rispondere alla sua intera funzione. Con tali lesioni nelle non gravide assistiamo quasi sempre a turbe generali e locali, che tanto materiale forniscono alla chirurgia ginecologica. Nei casi dove potè aver luogo la fecondazione — lasciando da parte il lato strettamente ostetrico dell'argomento, che è pure per sè stesso molto importante, perchè circoscrivendomi alla mia povera esperienza, oltre al caso illustrato dal dott. Pirolli, ne ho ben altri molti da aggiungere — la gravidanza potrà procedere colle sue note di profonde modifiche anatomo-fisiologiche. Al momento del parto, del vuotamento dell'utero in qualunque periodo della gravidanza esso avvenga, ci troveremo di fronte ad una possibile vittoria delle forze naturali per rammollimenti che avvengono, non di rado in modo insperato; ma in altri casi, che quasi sempre si accompagnano a disfunzionalità renali, in cui la piastra connettivale raggiata ha snaturata la compagine e il trofismo del segmento cervico-fornicale, assisteremo, ai primi accenni di sgravo, a sintomi assai minacciosi che l'arte difficilmente combatte con fortuna; ed è chiamata assai spesso a portare le sue estreme risorse.

A me pare che da tutto il sopraccennato risulti abbastanza chiara e precisa l'importanza clinica dell'antagonismo muscolare del segmento cervico-fornicale e dell'utero propriamente detto; e se così è, ne consegue il valore anatomico e anatomo-patologico, fisiologico e fisio-patologico di detto segmento.

Resterebbe ora la parte dimostrativa embriologica e ad evoluzione completa; cioè di vedere come detto segmento si formi, qual dignità fisiologica gli spetti e qual parte rappresenti la *porcio* colla sua prevalente massa connettivale.

Noi abbiamo in questo segmento cervico-fornicale, un cercine robusto a sezione triangolare — anatomicamente accennato dagli autori, compreso il Fieux — costituito da fibre come vedremo, ansiformi e oblique, che si contrae per conto suo, rispondendo a condizioni volute dalla com-

plessa funzione dell'organo soprastante ; una *portio uterina* che sotto tal contrazione diviene per anatomica disposizione congesta fino a farsi edematosa ; una cavità cervicale che col secreto delle sue ghiandole otricolari, quando il giuoco muscolare è a riposo interamente, **come è reperto comune al ginecologo**, mantiene il suo blocco mucoso. Questo salvaguarda da solo la cavità soprastante fino a tanto che, o per necessità funzionale, o per minaccia diretta dal mondo esterno, ne viene espulso dalla contrazione del segmento, per essere sostituito da nuova massa.

Vediamo come anche la circolazione è disposta così da subordinare a questo segmento cervico-fornicale per massima parte le sorti della [cavità uterina che vi sta sopra.

Le utero-ovariche scendono nello spessore del legamento contigue alle corna uterine, lungo il lato dell'organo, a cui mandano ramuscoli che si suddividono nella parete e nella mucosa, mentre i tronchi maggiori si anastomizzano colle arterie uterine che salgono mandando alla loro volta ramuscoli alla cervice e all'utero, ecc.

Alla mucosa sia del corpo come del collo, colle note differenziali che contraddistinguono questi due tratti dell'organo sostanzialmente diversi, spetta una suddivisione circolatoria di vasi minimi, quasi una fitta rete di capillari. Le vene emissarie si raccolgono pure all'esterno ed in basso alla base dei legamenti larghi, donde si scaricano nell'ipogastrica.

Leghiamo una tale distribuzione vascolare col postulato anatomico - patologico per il quale il momento primo di tutte le patogenesi è sempre, direttamente, e indirettamente per i tessuti sforniti di vasi, accompagnato da turba circolatoria.

Facciamo contrarre il segmento cervico-fornicale ; *a tal contrazione segue una modifica circolatoria di tutta la parte di organo sopra e sottostante*. Per tale contrazione si avrà la tumescenza della *portio* che si fa istantaneamente congesta ; e tal congestione si estende pure all'endometrio reso turgido dal sangue cui è stato inceppato il cammino delle principali vie di refluenza ; il turacciolo mu-

coso della cavità cervicale viene espulso ; le pliche palmate si addossano e le ghiandole otricolari protette dallo sperone prepareranno nuovo lavoro vuotandosi del muco che le riempie.

Mettiamo ora il fatto funzionale suesposto nel suo nesso normale colle funzioni della matrice che mestrúa, concepisce, matura, sgrava e colla patologia dell'utero propriamente detto. Noi sappiamo che nella scienza è definitivamente accettato che nè nella mestruazione, nè nella gravidanza, la cervice uterina, la sua mucosa prendono parte alcuna, all'infuori di un risentimento di semplice vicinanza o di precedente compassione patologica ascendente o discendente. *È chiaro quindi che ben altro è l'incarico della cervice uterina e dei suoi dintorni. Spetta a questo segmento del tubo genitale di lasciar entrare ed uscire dall'utero quello che deve uscire ed entrare ; spetta a lui di tutelare quello che nell'utero deve normalmente maturarsi. La cervice o meglio il segmento cervico-fornicale, mutatis mutandis, è per l'utero quello che per la vescica è l'uretra, l'ano per il retto, il cardias e il piloro per lo stomaco.*

CIRCOSCRIZIONE DELL'ARGOMENTO — Per quanto l'anatomia, la istologia e le ricerche fisiologiche sull'utero possiedano ormai una bibliografia sconfinata, le notizie che noi abbiamo sulla formazione della *portio* e dei suoi dintorni, che costituiscono quel segmento che io proporrei di chiamare cervico-fornicale, sono ben scarse.

Portando le mie ricerche sul tubo genitale allo stato elementare, mentre gli organi confinanti hanno note anatomiche ben più avanzate, studiai la prima disposizione delle fibre muscolari e il contegno della grossa parte costituita di elementi che diverranno fibre, nonchè il rivestimento interno di spetanza della mucosa futura. La nota evolutiva di discesa dall'alto e di attrazione per parte del lavoro formativo esterno di natura ectodermica, richiamò la mia attenzione sopra un momento di arresto dato dal paracistio, col quale i tubuli di Müller a mezzo del tessuto mesinchinale hanno estesi rapporti. Tale connessione si mantiene anche dopo che detti tubuli si sono fusi e accennano a modificazioni nei loro varii tratti.

Questo tratto del tubo genitale è adunque in rapporto esteso e stipato anteriormente colla vescica, quando questa già possiede uno strato muscolare cospicuo; e di fronte alla diversa intensità del *nisus formalivus* di questo momento embriologico dei due canali, il tratto genitale deve subire sensibilmente il freno impostogli dal paracistio.

Una tale azione si appalesa sulla grossa parete più interna del tubo genitale, mentre allo esterno già si delineano delle vere fibrille. Questa zona, dove si osservano gli effetti dei rapporti del tratto di tubo genitale colla vescica, è contraddistinta oltrechè dal detto nesso, da sezioni di vasi che col loro decorso obliquo e trasverso accrescono importanza alla connessione vescicale. La sproporzione, che si accenna

fra il movimento del canale genitale, che è attratto in basso, e la vescica, che nel seno urogenitale ha, in questo periodo embrionale molto lungo, il suo confine, si palesa con una leggera nota di introflessione della faccia interna del grosso strato elementare della zona anteriore. Questa introflessione una volta incominciata, a poco, a poco si completa e in prosieguo diviene *più marcata posteriormente dove il tubo non ha rapporti di sorta e col suo peritoneo che scende molto in basso trovasi completamente libero*. Ed è questa la ragione, almeno io credo, per la quale il Nagel — come vedremo nel riassunto che faccio seguire — afferma che la porzione uterina si forma, nel modo da lui descritto e che a me torna diverso, prima posteriormente, perchè nei suoi preparati, per il motivo accennato, il segmento posteriore della portio *ad introflessione avvenuta* dovea prevalere.

L'introflettersi del grosso strato anteriore del tubo, già unico o in via di esserlo, costituisce il primo accenno della *portio vaginalis*. A questo movimento dello strato interno del tubo genitale, non resta indifferente lo strato esterno già ricco di fibrille muscolari in via di formazione progressiva, colla circolazione che vi accede; cosicchè colla *portio* si forma eziandio un triangolo di fibre muscolari, triangolo di introflessione incompleta che si troverà in gran parte al di sopra dei fornicì e della *portio*. Ad evoluzione completa costituirà quello che nei miei preparati chiaramente si vede, il triangolo cervico-fornicale, a cui sarà affidata la guardia della cavità soprastante. L'utero propriamente detto, nei riguardi delle sue pareti andrà per conto suo guadagnando note speciali. Infatti a sviluppo avanzato il fondo è assai ricco di fibre che scendono intrecciandosi fra loro sul corpo nel modo il più complesso e vanno poi assottigliandosi per breve tratto al disopra del triangolo muscolare sopradescritto.

Alla zona terminale di assottigliamento degli strati muscolari finisce, a mio modo di vedere, la vera matrice, della quale il triangolo muscolare colla sua *portio* — segmento cervico-fornicale — è l'apparecchio di chiusura ed aper-

tura. Il resto è vagina colle sue note caratteristiche nei suoi varii tratti, che sono essi pure bene individualizzati dai rapporti collo sfondato posteriore e coi due canali ai quali la vagina è contigua e connessa.

Ecco a grandi linee la trama del lavoro. È incompleto per lacune del materiale embriologico; ma nei preparati a completo sviluppo vi si legge così chiaramente da rendere meno sentito il danno di non avere potuto disporre di un'esemplare per tutti i singoli gradini dell'embriogenesi.

Dopo di aver corsa la bibliografia estesissima sull'embriogenesi dell'utero e i lavori numerosissimi sulla sua muscolatura, di cui sarà dato un cenno alla chiusa, mi sono persuaso che per quanto si riferisce al terreno circoscritto delle mie ricerche, il lavoro fatto fino ad oggi trovasi tutto raccolto nell'opera per il genere suo molto recente dello Schültz. Riporto quindi, prima di passare alla descrizione dei miei preparati, quanto sull'argomento in detto autore si trova esposto. In alcune cose i miei preparati non collimano con tutto quanto ivi si trova enunciato; ma ciò dipende dal fatto che l'età e lo sviluppo dell'embrione per più ragioni non sono pressochè mai termini concordi fra loro; e di ciò ci occuperemo nella epicrisi. Alcuni dei nostri preparati sono molto dimostrativi; almeno è raro di vederne riprodotti di così perfetti. Uno lo ritengo unico; quello in cui si ebbe la totale scomparsa della vescica dovuta ad emorragia, mentre il resto del preparato è veramente splendido.

Sopra questo preparato si impernia la controprova di quanto ho creduto di poter affermare sull'embriogenesi del segmento cervico-fornicale colla sua *portio*.

RIASSUNTO EMBRIOLOGICO — SCHULTZ, pag. 438-39 — Lipsia
1897. *Elementi di embriologia umana e dei mammiferi.*

« L'epoca dello sbocco dei tubuli di Müller fusi nel seno uro-genitale sembra oscillare fra date abbastanza fra loro lontane. Il Nagel trova tale sbocco avvenuto di già in embrioni di mm. 25. — Tourneaux appena accennato in embrioni di 30 a 40 mm. — Kölliker non lo trova in embrioni di tre mesi e mezzo; e secondo Acheren avviene lo sbocco solamente nella seconda metà del quarto mese...

« Nel corso dello sviluppo ulteriore *si raccorcia* quella parte di canale che porta il nome di seno urogenitale, mentre a poco, a poco si va formando l'uretra e i tubuli di Müller fusi in uno si svolgono nella parte inferiore in vagina e nella parte superiore in utero
— il raccorciamento accennato non è che apparente e deve essere interpretato nel senso che l'originario seno urogenitale si svolge meno delle altre parti confinanti, così che ulteriormente appare con uno spazio breve in confronto degli altri canali.

« Che ciò sia veramente lo si lascia facilmente dimostrare negli embrioni umani — seguono tre figure del seno urogenitale di embrione di tre mesi; di uno di quattro, e uno di sei mesi.

« L'utero e la vagina si originano dalla parte caudale dei tubuli di Müller che si fondono all'altezza dei futuri ostii uterini delle trombe in un sol canale. Questa parte secondo il Nagel fin dalla sua origine si lascia dividere in una parte craniale tubulare rivestita da epitelio cilindrico, che è la parte più lunga e una parte caudale solida riempita di epitelii ricchi di protoplasma, parte caudale di gran lunga più breve. Questa parte va a confondersi col l'epitelio del seno urogenitale e precisamente nel punto della futura apertura vestibolare della vagina. Contro tale affermazione Legay e Forneaux sostengono che i tubuli di Müller in tutta la loro lunghezza sono rivestiti di epitelio cilindrico e che solo al terzo mese quello della parte in-

feriore si dispone ad epitelio polistrato pavimentoso. Secondo le vedute più vecchie sostenute dagli autori sunnominati l'occlusione della parte caudale dei tubuli sarebbe la conseguenza della loro fusione che, secondo R. Geigel, avviene fra il quarto e il sesto mese di vita intrauterina.

« Il tubolo genitale, secondo Nagel, va incontro molto per tempo ad una piegatura anteriore ad angolo là dove si differenzia la parte craniale del tubo dalla parte caudale secondo lui solida. *Questa piegatura, secondo Nagel, corrisponderà al punto del futuro orificio esterno uterino, la parte superiore sarà l'utero, la parte inferiore la vagina. La linea di confine fra queste due parti segna il luogo dove si originerà la portio coi rispettivi fornici. Della portio si forma prima la parte posteriore — la dorsale — in modo più distinto.*

« *L'epitelio, proprio sotto al punto di passaggio nell'epitelio cilindrico dell'utero, forma dalla parte dorsale un lussureggiamento falciforme nella parte mesoblastica del canale genitale, da cui si origina il labbro posteriore della portio* (in embrioni di 10 a 14 cent. di lunghezza) e così lateralmente e anteriormente nel medesimo modo si completa lo sviluppo coi rispettivi fornici.

« I fornici colla *portio* sono sviluppati completamente, secondo Nagel, in embrioni di 17 centm.

« La cervice si differenzia molto per tempo dal corpo uterino per un ispessimento del suo epitelio. Le pliche palmate compaiono nella seconda metà del quinto mese.....

« Al quinto mese — mesi lunari — la parete uterina non è punto più spessa di quella della vagina. Al sesto mese cominciano le pareti dell'utero dal basso (dalla cervice lunga 7,25 mm.) verso l'alto — (verso l'utero lungo 1,25 mm. R. Geigel) ad ispessirsi: questo aumento continua fino alla fine della gravidanza in cui la cervice in lunghezza rappresenta i $2\frac{1}{3}$ di tutto..... ».

I miei preparati e la minuta descrizione loro mi dispensano dal toccare delle grossolane differenze del suesposto

con quanto osservai. Di una sola cosa, del tutto trascurata, però mi devo occupare, che spicca chiarissima nelle mie figure.

In tutto ciò che si trova esposto nello Schultz sulla formazione della *portio* noi vediamo che non è tenuto conto del momento meccanico, che col biologico sono i due fattori che noi possiamo seguire nell'indagare i misteriosi processi embriologici. Quali effetti possa dare l'elemento meccanico nella patologia dell'embrione, ebbi occasione di osservarlo in tre anomalie di sviluppo da me illustrate e delle quali feci in secondo tempo l'indagine istologica che pubblicherò colle nozioni pratiche che sto preparando. Negli studi embriologici ognuno, qualunque sia la dottrina che predilige, sia colla nota del preformista, sia dell'evoluzione progressiva, concede tutta l'importanza ai due fattori sopraccennati.

In fatto di dottrina il preformista mi rappresenta un sacerdote che impernia il suo credo sul *post hoc, ergo propter hoc*; mentre l'evoluzionista studiando passo, passo quel che osserva nella trasmissione degli esseri, arriva a sorprendere quei momenti nei quali il *nisus formativus* delle varie parti fa loro subire le modificazioni che tanta parte hanno nel perfezionamento della specie. Gli stessi momenti esagerati e turbati, come ricordano analogie e lontane parentele nella storia dell'essere, devono essere le cause delle anomalie di sviluppo.

ELENCO DEI PREPARATI STUDIATI.

Feti.

1. N. 240 Misura dal vertice al coccige mm. 64. Tav. I. Fig. 2
2. » 237 » » » » 55. » I. » 3-4
3. » 245 » » al tallone 170. » II. » 3-4
4. » 247 » » » 185. » I. » 1
5. » 251 » » al coccige 62. » II. » 1-2

Neonati.

6. N. 11. Porzione e fornici Tav. 4. Fig. 5
7. » 193. Utero e inserzione fornicale Tav. 3. Fig. 5
Tav. 4. Fig. 4.
8. » 25. Gemelli — (sincéfalo) — utero — for-
nice — vescica — tagli longitudinali e tra-
sversali — Tav. 3. Fig. 1-2 — Tav. 4. Fig. 1, 2, 3.
9. » 2. Gemelli — (sternopago) — utero e va-
gina — tagli longitudinali e trasversi — Tav. 3 Fig. 3, 4, 6.

Uteri adulti.

10. N. 150. Utero estirpato per prolasso. Tav. 5 Fig. 2-3.
11. » 196. Amputazione del collo. » 5 » 5.
12. » 229. Amputazione sopravaginale alta. » 5 » 4.
13. » 165. Utero estirpato per cancro — trat-
to trasverso cervicale » 5 » 1.

METODO GENERALE DI PREPARAZIONE.

Meno che per alcuni dei preparati che da lungo tempo erano conservati in alcool, si usò sempre la fissazione in alcool assoluto od in sublimato, facendo seguire quest'ultimo da lavaggio prolungato in alcool iodato e successivo indurimento in alcool.

Nell'asportare i pezzi da sottomettere all'inclusione, si ebbe sempre cura di rispettare i rapporti dei vari organi pelvici; così si tolsero bensì nei bacini di età un po' avanzata le masse ossee del sacro e le laterali del bacino, ma staccando da esse cautamente le parti molli in via ottusa e lasciando sempre in sito la sinfisi e le branche del pube insieme a parte più o meno estesa della parete addominale anteriore e alla regione genito-perineale — Per i preparati di neonato la condotta fu diversa; in un caso togliemmo con preparazione sotto-periosteica tutto il contenuto della pelvi senza alterare i rapporti dei vari organi fra loro e coi genitali esterni, e fu nel caso del sincefalo monoprosopeo (pr. N. 25) della cui duplicità abbiamo profittato per condurre in uno i tagli saggitali, nell'altro i trasversali praticando la inclusione in massa del preparato.

Negli altri si tolse l'utero colle relative inserzioni fornicali; ed in uno asportando insieme la vescica e l'uretra; e fu nel toracopago etc. dove pure su di una metà dell'utero di un lato abbiamo condotto tagli saggitali, su metà dell'altro trasversali, conservando le altre rispettive metà.

I pezzi furono tutti inclusi in celloidina, le sezioni colorate colla soluzione di porporina. — (Porporina di Ranvier - Garange — Rubbia tintoria). — Per prepararla ci siamo attenuti alle indicazioni di Ranvier: cioè si scalda fino alla ebullizione una soluzione al 0,5 o/o di allume in acqua distillata e vi si scioglie sempre a caldo, la porporina secca in polvere, stemperata in poche gocce di acqua distillata fino ad aversene una soluzione soprasatura. Si filtra a caldo facendo cadere il liquido in un vaso contenente un quinto del volume della soluzione dialcool a 36 Cartier. Ne risulta un liquido aranciato fluorescente che si conserva in bottiglia a fino smeriglio. Bisogna però avvertire che è bene

preparare sempre fresca la soluzione, giacchè questa ben presto forma un precipitato rosso di porporina e diventa assai meno efficace e perfino inservibile, perchè sottili granuli del precipitato si depositano sulle sezioni e le deturpano.

Le regole per vil suo uso sono semplicissime :

1. Colorazione da 24 a 48 ore.
2. Lavaggio in acqua distillata.
3. Disidratamento in alcool.
4. Alcool assoluto.
5. Rischiaramento in uno degli olii essenziali.
6. Chiusura in balsamo.

A questa colorazione i vari tessuti reagiscono diversamente; si colorano intensamente tutti i nuclei; si colorano debolmente il protoplasma degli elementi epiteliali; in rosa carico tendente al giallo e financo in rosso-bruno le fibre muscolari lisce e striate. Rimangono invece completamente scolorate le fibre connettivali, le cellule nervose, sia i nuclei che i prolungamenti protoplastici e le fibre nervose, compreso pure il cilindrase. Ciò che è importante per noi è che si tratta di una colorazione che ha valore di reattivo differenziale fra elemento muscolare ed elemento fibrillare connettivo.

Questa soluzione però, oltre alla sua instabilità, cui si è accennato più su, ha pure una scarsa potenzialità colorante; cioè il liquido in cui si sia tinto un certo numero di sezioni si impoverisce rapidamente, nè tinge che poco e in lungo tempo.

Inoltre l'intensità e la *nuance* della tinta non ci risultò costante, variando in modo sensibilissimo col genere di fissazione del pezzo e in rapporto al tempo in cui esso soggiornò nell'alcool; dippiù le sezioni conservate da qualche mese impallidirono sensibilmente.

I risultati migliori nel senso della più evidente differenziazione fra connettivo e tessuto muscolare li abbiamo avuti quando ci siamo serviti del liquido colorante così composto: Ad un volume della soluzione colorante, eccessivamente, imperverita per aver servito a tingere molti tagli, si aggiunge, dopo averla accuratamente filtrata, un volume o mezzo di soluzione di fresco preparata e filtrata secondo la formola di Ranvier; le sezioni vi si

tengono immerse due o tre giorni; non abbiamo in tal modo mai avuto colorazione in eccesso.

Aggiungiamo che data la potenzialità bassa della soluzione colorante come si è detto, si deve proporzionare la quantità del liquido al numero delle sezioni che si vogliono colorare; e, se queste sono molte, bisogna servirsi di una grande bacinella e di una grande quantità di liquido.

Di molti dei preparati abbiamo fatto pure, a titolo di controllo, la colorazione col litio carminio o al picrocarminio.

DESCRIZIONE MACRO E MICROSCOPICA

N. 240. Reg. Rep. — Vetro N. 2.

TAVOLA I, fig. 2.

Note storiche — Mancano.

Note macroscopiche — Fetino di sesso femminile bene conservato anche nei riguardi dei visceri.

Misura dall'apice al coccige mm. 64

» diametro F. O. . . » 22

» » B. P. . . » 16

Preparazione. — Venne trascurata in primo tempo la fissazione in sublimato del pezzo. — Il bacino cogli organi entro contenuti e la parete addominale fino all'ombellico, dopo rimossi il sacro e le masse ossee laterali del bacino, colorati in toto, al litio carminio, induriti in alcool, vennero inclusi in celloidina. Sezioni seriali saggittali sulla metà destra del preparato a partire dalla linea mediana.

Rilievo microscopico — (Vetro 2.) Taglio mediano leggermente obliquo dall'alto al basso. A partire dal lato posteriore si presentano allo studio :

L'intestino, porzione terminale, colpito ad un suo gomito che presenta, cioè, due sezioni distinte di tubo — la parete consta di una tunica muscolare a due strati — circolare e longitudinale — di una tonaca mucosa con introflessioni glandolari tubulari, il cui epitelio però è, per la mancata fissazione, alterato. Nella sezione è colpito quasi completamente l'aprirsi dell'intestino (ano) all'esterno a pieghe longitudinali.

L'apparato sessuale. — Il tubo genitale, il cui lume è aperto in gran parte della sua lunghezza, non presenta internamente alcun rilievo nel suo decorso e va a sboccare nel seno urogeni-

tale. Analizzando il suo lume nella parte più alta ha forma ampollare per un tratto di mm. 1.295, il tratto successivo fino allo sbocco nel seno uro-genitale è cilindrico e misura mm. 7.128. misura quindi nella sua totalità mm. 8.423.

Riguardo alla sua struttura, consta quasi in totalità di elemento cellulare; solo gli strati corticali, specialmente al fondo e lungo la parete posteriore hanno struttura fibrillare e presentano nuclei allungati; notiamo subito che lo studio degli elementi è difficile e malsicuro per la mancata fissazione del preparato; di più ci manca in questi tagli la colorazione specifica dell'elemento muscolare.

Il tubo epiteliale, mal conservato, è quasi completamente staccato, lasciando così evidente una limitante basale a elementi fortemente appiattiti.

Il seno uro-genitale misura mm. 1.169 ed è separato dalla superficie esterna da un tratto di mm. 1.085 misurati sul prolungamento del suo asse. Le due *pieghe sierose* (sfondati) misurano l'anteriore mm. 1.048 e la posteriore 3 .799.

La vescica urinaria, ha cavità piuttosto ampia che comunica col seno uro-genitale a mezzo di un canale largo mm. 0.262, all'ingresso e mm. 0.131 all'egresso; ha spesse pareti formate da grossi fasci muscolari e la posteriore presenta uno sperone coperto dalla sierosa che va a formare come un cappuccio all'utero (fondo). La mucosa presenta le sezioni di grosse ripiegature. L'epitelio alterato è per la massima parte caduto, i suoi avanzi sono però tali da farlo ritenere pavimentose a molti ordini.

Lo strato mucoso è chiaramente diverso da quello di un'altro preparato in cui si osservava mammellonato, qui abbiamo proprio profonde insenature e rispettive sporgenze da ricordare lontanamente la disposizione delle piramidi renali.

Preparato n. 237.

TAVOLA I. Fig. 3 e 4 (dettaglio).

N. N. mancano le note storiche. Fetino in cui sono appena segnati i genitali esterni e che misura dal vertice all'apice coccigeo mm. 55, dall'ombellico all'estremo caudale mm. 8, dall'ombellico al vertice mm. 45. Stato di conservazione cattivo.

Preparazione. — Iniezione in celloidina di tutta l'addome

fino al diaframma e della pelvi privata degli arti inferiori dopo indurimento in alcool; tagli secondo il piano saggittale. Colorazione dei tagli alla porporina.

Rilievo microscopico. — Tratto terminale dell'intestino:

Il taglio caduto un poco obliquo interessa quasi interamente il retto, ma non ha apertura all'esterno. L'intestino si accompagna però fino a brevissima distanza dalla superficie cutanea.

La tonaca muscolare dimostra distinta la sua separazione in due strati: circolare e longitudinale. La mucosa presenta le note disposizioni a lumi glandolari cilindrici.

Gli epitelii però sono profondamente alterati per la mancata fissazione. Il tessuto connettivo pararettale è a struttura fibrillare con scarsi nuclei e vi si scorgono sezioni di vasi sanguigni.

Tubo genitale. — Per la obliquità del taglio è aperto nella sua parte mediana e in quella alta è interessato lateralmente nella regione del corno uterino.

Il tubo genitale, che nel disegno, utilizzando il reperto di altre sezioni messe a disposizione del disegnatore venne tratteggiato per chiarezza completo, presenta un allargamento fusiforme del suo lume in corrispondenza del suo terzo medio e allo sbocco nel suo seno urogenitale. Esso misura mm. 4.175; è leggermente curvato in avanti nella sua estremità superiore, ove il taglio è caduto nel dominio del corno uterino.

Gli sfondati misurano, l'anteriore 0.584 ed il posteriore 2.171 millimetri.

La struttura è nettamente cellulare; solo vi ha accenno alla formazione di fascetti fibrillari nei più superficiali strati del fondo di pertinenza della sierosa; e la parete anteriore è alla periferia rinforzata da fasci connettivo-fibrillari che si continuano nel paracistio e spiccano nel dominio degli strati sottosierosi dell'escavato anteriore.

L'epitelio cilindrico di rivestimento è distaccato quasi in totalità ed il lume ne è in gran parte occupato; al disotto dell'epitelio è dimostrabile chiaramente una membrana limitante.

Il seno uro-genitale, a cui mette capo il tubo genitale, è colpito per piccola frazione di millimetro; sulla sua parete posteriore, immediatamente dopo lo sbocco del tubo genitale; si osservano tre bottoni epiteliali assai vicini fra di loro che a forte in-

grandimento sembrano sezioni trasversali di tubuli o follicoli ad epitelio cilindrico piuttosto alto.

(Vedi figura di dettaglio).

Nel preparato manca tutta la parte inferiore collo sbocco all'esterno.

Vescica. — Non volendo tener conto della parte che ancora figura a ridosso della parete addominale e nel tratto iniziale del cordone, troviamo che la sua sezione ha forma triangolare ad angoli smussi; le pareti constano di una tonaca connettiva che si continua nel setto genito-urinario, — l'endotelio della sierosa è irricognoscibile — tonaca muscolare a fascicoli poco sviluppati e a direzione quasi solamente longitudinale. Mucosa a spesso strato cellulare con accentuata formazione di mammelloni. Cavità piuttosto ampia, parzialmente riempita dal prodotto di sfaldamento dell'epitelio profondamente alterato.

La parte iniziale del canale uretrale dominato da una specie di introflessione dello strato muscolare fa ancora un tutt'uno colla vescica.

Qui l'epitelio è caduto completamente.

Notiamo subito l'enorme differenza fra il residuo di rivestimento del tubo genitale e la confusa massa granulosa di sfaldatura dell'urocisti — quello si riconosce nettamente composto di cellule alte, questo arieggia ad elementi piccoli in mille modi sformati e granulosi. —

N. 245 — Reg. Rep.

TAVOLA II. fig. 3 e 4 (dettaglio).

Note storiche. — Bettina Anaclerio, anni 30; 8 sgravi e due aborti. Ultima mest. 14 7. 98.

Durante la gravidanza intermittente stillicidio sanguigno. Al 3° mese minaccia di aborto. Successiva sintomatologia di probabile forma pelvica. Aborto il 9 12. 98.

Secondo la narrazione della donna i segni di morte del portato daterebbero da 8 giorni prima.

Note macroscopiche. — Fetino di sesso femminile, di cm. 17 di lunghezza misurati dal vertice ai piedi, in via di mummificazione.

La testa è schiacciata dall'avanti all'indietro, il collo allungato e assottigliato da numerosi giri di cordone.

Preparazione. — Il bacino privato delle ossa nella sua metà posteriore, venne indurito in alcool, incluso in celloidina e tagliato secondo il piano saggittale; le sezioni colorate alla porporina.

Rilievo microscopico. — La parte più alta dell'ultimo tratto intestinale, Sezione mediana, (S. iliaca) è tagliata quasi trasversalmente, la parete ha due strati di fibre muscolari di cui uno longitudinale, l'altro trasversale. La mucosa per la sua profonda alterazione è irricognoscibile, del pari indistinta è la sierosa. La parte inferiore è solo qua e là parzialmente interessata nel taglio.

Il tubo genitale è piuttosto lungo in rapporto alla sua larghezza, incurvato leggermente ad S e misura fino allo sbocco all'esterno mm. 12,556. La dilatazione ampollare al fondo è poco manifesta. A mm. 4,041 dal suo fondo si nota uno strozzamento dato dal convergere di due piccoli mammelloni dei quali il posteriore è molto più piccolo (*formazione della porzione*). Il tratto inferiore si allarga verso la sua metà e si può accompagnare fino allo sbocco nel seno urogenitale e misura mm. 7,515.

Per la sua struttura. — Gli strati superficiali presentano una disposizione a fibre in due ordini, il più esterno connettivale, il più profondo con nuclei colorati dalla porporina, accentuati specialmente verso l'estremo superiore e a direzione longitudinale.

Gli strati più interni sono chiaramente cellulari, mentre che in quelli intermedi le cellule si allungano facendosi fusiformi ed accennano chiaramente ad un intreccio nella loro direzione. Il rivestimento epiteliale, completamente staccato, lasciando allo scoperto una membrana basale, è profondamente alterato, punto si presta allo studio dei suoi elementi. La struttura delle piccole salienze che accennano alla *porzione* è semplicemente cellulare.

È notevole, nello spessore della parete, la presenza, che cessa a livello dello sfondato posteriore, di formazioni vacuolari a disposizione racemosa, come se fossero glandole coll'orificio di sbocco volto verso la sierosa, restano però sempre separate da questa per la presenza di fasci fibrillari connettivali. Alcune di queste formazioni sembra interessino a tutto spessore la parete. Esami-

nate a più forte ingrandimento risultano di concamerazioni, separate fra loro da setti o esili trabecole sulle quali spiccano delle cellule allungate, con tutta probabilità rappresentano la rete vasale fra le cui maglie gli ammassi cellulari si sono staccati.

La vescica è assai lunga, la sua cavità è ridotta ad una intercapedine. La tonaca muscolare presenta fascetti poco sviluppati e prevalentemente longitudinali o molto obliqui.

La mucosa è spoglia di epitelio e non presenta i soliti mammelloni o ripiegature.

L'uretra comincia là dove vengono meno i fasci longitudinali e prevalgono, specie nella parte anteriore, sezioni di fasci trasversali.

Tra vescica e uretra e il tubo genitale intercede una zona assai stretta di connettivo con scarsi nuclei e qualche fascettino muscolare di pertinenza vescicale.

Poco al disopra del punto in cui compaiono nella parete anteriore della vescica i fasci in sezione trasversa su menzionati, notiamo nel canale genitale una marcata modificazione data dal fatto che, tanto anteriormente quanto posteriormente, abbiamo un rientramento verso la parte profonda e, specialmente dal lato vescicale, la mucosa della parte superiore si arrotonda con leggera sporgenza, come se si trattasse di un principio di introflessione. In questo punto noi dobbiamo notare tre fatti che non potrebbero essere più nitidi: 1. la differenza della parte di rivestimento che per quanto alterata mostrasi al disotto del punto arrotondato ben diversa dalla parte soprastante, in confronto della quale si può chiamare veramente un detrito; — 2, che specialmente alla parte anteriore detta tendenza ad introflettersi del tubo è affermata dal contegno tutto speciale di questo strato profondo fibrillare, che assecondando il movimento di introflessione è chiaramente disposto nel preparato in direzione obliqua dall'esterno verso l'interno e dall'alto al basso per la parte superiore di detta sporgenza; e che nella parte sua inferiore dette fibre guadagnano una disposizione arciforme, disposizione che non notiamo in nessun altro punto del preparato; — 3. che a questa tendenza all'introflettersi del tubo prendono parte eziandio i fascetti più esterni, i quali, seguiti in alto e in basso, risulterebbero di spetanza dello strato esterno muscolare della vescica o almeno tali li mostra la struttura istologica del tessuto studiato.

Questo è il punto dove, per le note sopra esposte, secondo noi, abbiamo il momento iniziale della formazione della porzione vaginale. E tanto più è importante il reperto istologico se te-

niamo conto che si tratta di un preparato profondamente alterato per quanto si riferisce alla parte cellulare di esso, mentre le membrane limitanti, le fibrille e fibrocellule sono ancora ben conservate. Aggiungasi che i vacuoli racemosi, studiati nello spessore della parete sopradescritta, non si osservano quasi più verso la zona dove abbiamo notato la tendenza all'introflessione di cui tenni parola.

A me un tal fatto si impose in modo speciale, poichè nello studio di altri embrioni più piccoli, ho potuto osservare che nei punti dello stomaco, dell'intestino e dove devono avvenire modifiche particolari di forma, la circolazione si fa assai rada.

N. 247 Reg. Rep. — Vetro n.

TAVOLA I, fig. 1.

Note storiche — Mancano.

Note macroscopiche — Fetino femmina in buono stato di conservazione.

Misura lunghezza totale .	mm.	18;
» » arto inferiore »		80
» diametro soM. B. »		45
» » M. B. »		42
» » O. F. »		45
» » B. P. »		40
» » Circonf. O. F. »		1,40

Preparazione. — Non è stata curata in primo tempo la fissazione in sublimato del preparato.

Il bacino cogli organi entro contenuti dopo tolta la metà posteriore della cintura pelvica è indurito in alcool e incluso in celloidina.

Sezioni secondo il piano sagittale — Colorazione dei tagli in porporina.

Rilievo microscopico. — (Vetro n. 1). Taglio mediano in alto, laterale in basso per la sua obbliquità. — A partire dal lato posteriore si studiano:

Il retto: rappresentato solo dalla sua parete anteriore; sono visibili i due strati della muscolare; caduto e quasi irriconoscibile il rivestimento della mucosa; poco distinta la sierosa. — La

piega sierosa posteriore è bassa e non si osserva al disotto di essa incrocio di fasci muscolari rivolti verso l'utero.

Il tubo genitale per la obliquità del taglio non è compreso nella sezione totalmente, manca l'estremo inferiore. — Il tratto visibile misura mm. 6,680, è ampolliforme dilatato verso il fondo per un tratto di mm. 0,335, decorre poi rettilineo fino ad un punto che dista dal fondo mm. 5,010 dove si nota sulla parete anteriore una decisa introflessione della mucosa, di cui ci occuperemo in coda alla descrizione del preparato.

La parete del tubo genitale è differenziabile in tre strati, dei quali il più esterno spesso mm. 0,1965 è dato dalla sierosa ed è nettamente distinto; il secondo ha struttura di tessuto muscolare a fascetti di fibrocellule chiaramente longitudinali negli strati più corticali e intrecciati più profondamente; tra i vari fascicoli sono anche riconoscibili vasi sanguigni.

Il terzo più interno è di tessuto nettamente cellulare ed è fornito di una limitante interna, resa visibile pel distacco completo del tubo epiteliale che è in parte alterato.

Il tubo genitale è separato dalla vescica da una stretta banda della connettiva, attraversata da qualche fascio connettivo, nel quale alla altezza della futura cervice spicca la sezione di un vassellino.

Gli sfondati misurano: l'anteriore mm. 3,784, il posteriore mm. 6,348.

La vescica ha una tonaca muscolare a fascetti intrecciati — una mucosa spessa con ripiegature grosse a mammelloni. — Il suo epitelio è per la mancata fissazione alterato e ridotto in gran parte a masse granulose.

Circoscrivendo l'attenzione all'argomento che ci occupa, in questo preparato noi possiamo decisamente affermare che il momento etiologico della formazione della porzione anteriore non potrebbe essere più chiaro e preciso.

Tutti i fatti constatati nel preparato n. 245 noi li potremmo ripetere, aggiungendo che in questo la parte fibrillare è molto più manifesta, come pure la disposizione dei fasci muscolari dello strato esterno della vescica che si presentano nel preparato in direzione longitudinale e pare che sostino per massima parte all'altezza dove troviamo l'iniziarsi anteriormente dell'introfles-

sione della mucosa, spessa e uniforme della parte superiore del canale genitale. Sul davanti di detti fasci muscolari noi troviamo un contegno speciale da parte anche della mucosa vescicale, la quale non presenta più i mammelloni della parte superiore contratta, ma l'abbiamo più ristretta e scavata sulla parete posteriore, corrispondente forse alla doccia ureterica; e si può ciò affermare appoggiandosi alla decisa lateralità dei tagli nella parte inferiore del preparato, che nella sua parte estrema ci presenta nitidi strati di muscoli larghi appartenenti alla parete del bacino, fasci piramidali, che non figurano nel disegno, limitato alla parte ove è visibile il tubo genitale.

Nei riguardi del rivestimento interno di questo, possiamo aggiungere che la parte che figura superiormente nel canale è decisamente diversa da quella che troviamo al disotto della descritta introflessione; anzi noi troviamo un'ansa ripiegata su sè stessa di detto rivestimento che, colla sua doppia curva, depono per un distacco avvenuto dalla convessità data dalla introflessione alla quale presso a poco corrisponde in lunghezza.

Se noi prendiamo a considerare il fatto morfologico del formarsi della introflessione tutto a carico della parete anteriore, mentre posteriormente non si osserva che una leggera insenatura, noi entriamo direttamente nell'essenza del tema, cioè dei fattori della porzione vaginale che sono: 1° la destinazione del tubo genitale a discendere in basso per raggiungere e fondersi coll'apertura che va preparando il lavoro ectodermico nel dominio dei genitali esterni, e il rapporto di connessione sopra una estensione lunghissima che il tubo genitale ha col paracistio e quindi colla muscolosa parete vescicale e specialmente là dove fasci muscolari e doccia ureterica vengono a darci un indiscutibile piano di arresto trasversale; a questo non adattandosi per intero il tubo genitale colla sua sottostante mucosa, viene in questo piano necessariamente ad introflettersi; questo fatto deve coincidere e coincide, come abbiamo potuto persuadercene in altri preparati, col momento evolutivo della formazione del canale uretrale e dei rapporti che si stabiliscono fra i gettoni ectodermici dell'apertura genitale inferiore e il tubo soprastante.

N. 251. Reg. Rep.

TAVOLA II, fig. 1.

Note storiche — Arcangela Rosa — N. 2012 Reg. Amb. 1899
— 5 sgravi a termine l'ultimo, due anni prima; l'ultima mestr.
risale a circa tre mesi — Aborto 19-2-99.

Note macroscopiche — Fetino femmina bene conservato anche per riguardo agli organi splancnici.

Misura dal vertice al coccige mm.	62
» » ai piedi »	106
» diametro f. O. »	25
» » bi P. »	20
» » M. B. »	27

Preparazione. — Il bacino cogli organi contenuti venne privato della metà posteriore della sua cintura ossea, fissato in sublimato, indurito in alcool, incluso in colloidina e tagliato secondo il piano saggittale. I tagli vennero colorati alla porporina.

Rilievo microscopico: taglio mediano: vetro N. 2.

La porzione ultima dell'intestino ha la parete muscolare a doppio strato; la mucosa splendidamente conservata con le sue introflessioni e glandole tubolari ad epitelio alto. È pure dimostrato il canale anale a pieghe longitudinali con rivestimento epiteliale; però nel taglio non è completa l'apertura anale.

L'apparato sessuale, tubo genitale (utero e vagina) è fortemente antiflesso nella sua estremità superiore; il taglio non interessa completamente il suo lume.

Tutto il tubo fino all'orificio esterno misura mm. 5,835. L'angolo di flessione dista dall'estremo superiore mm. 0,6764. A mm. 2,916 dall'angolo di flessione verso il basso, si nota una profonda incisura sulla parete anteriore parzialmente rivestita di epitelio cilindrico e diretta alla regione vescicale; al suo estremo si trova una massa ovale di elementi epiteliali cilindrici benissimo conservati — tutto ciò deve essere interpretato come il punto di confluenza del canale genitale coll'urocisti, — e come seno uro-genitale si dovrebbe interpretare quel tratto di canale che al disotto va fino in prossimità dell'esterno, misurando mm. 2,106, ad epitelio di rivestimento cilindrico ed in cui si nota la presenza di una larga plica longitudinale prolungantesi fino allo sbocco che apparirebbe per tal modo doppio. Di fronte alla incisura descritta, dalla parete posteriore si avanza un piccolo sprone che misura 100 micromillimetri (Oc. 2 micr. e 66. 2 Koristka).

Il tessuto del tubo genitale è quasi in totalità cellulare. Solo

gli strati più corticali per uno spessore di 32,75 μ , sono costituiti da fuso-cellule e fibre. Questo stratarello s'ingrossa scendendo in giù fino alla confluenza dei tubi.

Il rivestimento, staccato dal tessuto sottostante, è ad epitelio cilindrico a palizzata e tutto il tubo non presenta alcun rilievo fino all'incisura sopra descritta.

Immediatamente dietro e sotto le branche ischio-pubiche vi ha un tessuto cellulare distratto da infiltrazione emorragica e provvisto di numerosi vasi e capillari ectasici fortemente, e ripieni di sangue.

Chiaramente apparisce che ci troviamo di fronte ad un preparato eccezionale che mentre ci presenta le note fisiologiche dei tessuti del tubo genitale e della zona esterna perfettamente normali e, per fissazione e colorazione, da non lasciare nulla a desiderare, ci offre un fatto patologico circoscritto alla urocisti che lo rende per noi veramente prezioso.

La nota patologica è data dall'emorragia che occupa topograficamente il posto dell'urocisti, si estende con infiltrazione attorno ed al disotto della sinfisi, riempie l'escavato posteriore e presenta le note di infiltrazione emorragica per lo spessore di parecchi micromillimetri in tutta l'estensione della faccia concava esterna del tubo genitale, per la quale questo si trova negli altri preparati in intimo rapporto colla vescica; lo stesso osserviamo anteriormente nel dominio della faccia interna della parete addominale dove abbiamo nitide le tracce dell'uraco che si va a perdere verso l'ombelico.

Nel centro dell'ematoma noi troviamo le note dell'emorragia recente, perchè ad ingrandimento conveniente la sezione istologica ci permette di riconoscere corpuscoli del sangue conservati nella loro integrità, tali quali noi li possiamo osservare nei vassellini ectasici di cui si tenne parola.

In un taglio più laterale che colpisce la ripiegatura del legamento largo la nota della congestione attiva nel dominio delle numerose vene della località è chiaramente affermata. Meglio della parola rende la fotografia del fatto la sua riproduzione che venne dall'artista eseguita di rettamente dal preparato; riassumendo il fatto emorragico nel preparato si presenta nel modo seguente:

Nella sede dell'urocisti troviamo il versamento recente rap-

presentato dai corpuscoli sanguigni; sulla parete uterina esterna, in basso verso la sinfisi ed in alto nella faccia interna della parete addominale abbiamo l'infiltrazione emorragica di uno strato nitidissimo che ci rappresenta il residuo della parete vescicale.

Come avvenne ciò? dal lato etiologico, avendo fatto sezioni del rene del feto e della piccola parte di funicolo di cui potevamo disporre, e dallo studio dei vasi che si presentavano alla osservazione diretta sul preparato, tenuto conto della splendida nota fisiologica che questo ci presenta in tutto il resto, resta escluso qualsiasi elemento specifico o forma patologica da cui fosse affetto il piccolo essere.

A noi sembra di trovarci di fronte ad un fatto dovuto alla brusca interruzione circolatoria delle due arterie ombellicali normali o anomale, in fetino perfettamente normale e fisiologico, donde la consecutiva emorragia per rottura sottosierosa delle ombellicali e, trattandosi di tessuti delicatissimi, le modificazioni rapide dell'urocisti, delle pareti della quale a noi non è dato di vedere che la zona infiltrata di cui si tenne parola.

In un taglio più laterale (Tav. II, fig. 2) spicca l'uretere colla sua parte affusata che per la sua parete resistente non subì le sorti della parete dell'urocisti, di cui nell'estrema sua parte porta i vestigi al difuori della linea che nettamente ne delimita le pareti proprie.

Se noi teniamo conto dell'evoluzione dei genitali esterni, del retto intestino le cui insenature sono già a contatto del derma, del cordone vaginale nettamente distinto, noi ci troviamo di fronte ad un preparato, in cui per un fatto accidentale vennero meno le condizioni, in forza delle quali si ha la formazione della porzione vaginale — condizioni che vennero illustrate negli altri preparati, che, per i dati che possediamo, si possono ritenere coetanei o giù di lì.

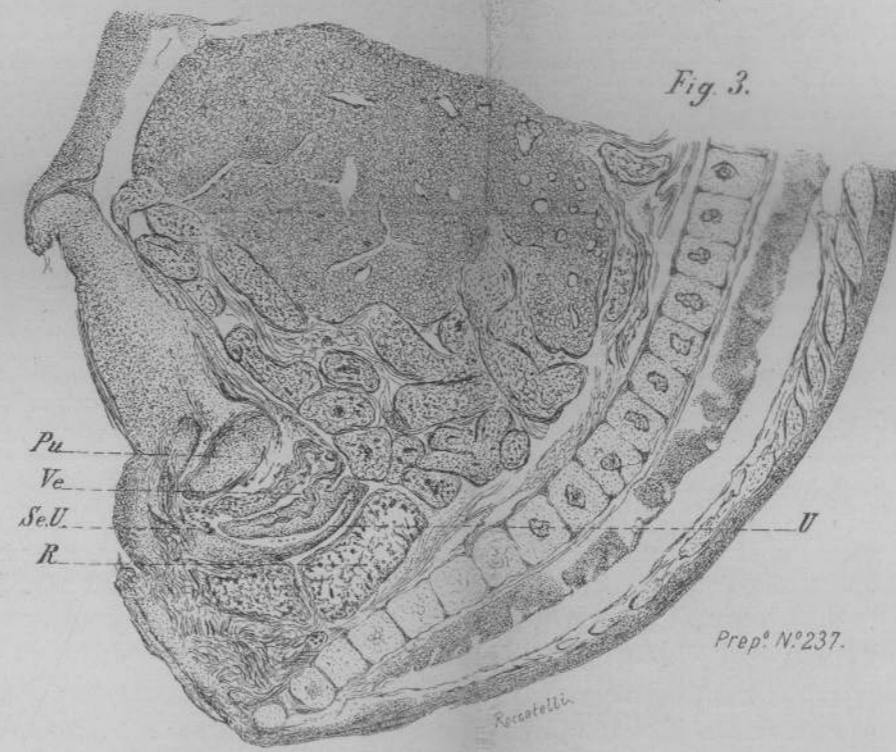
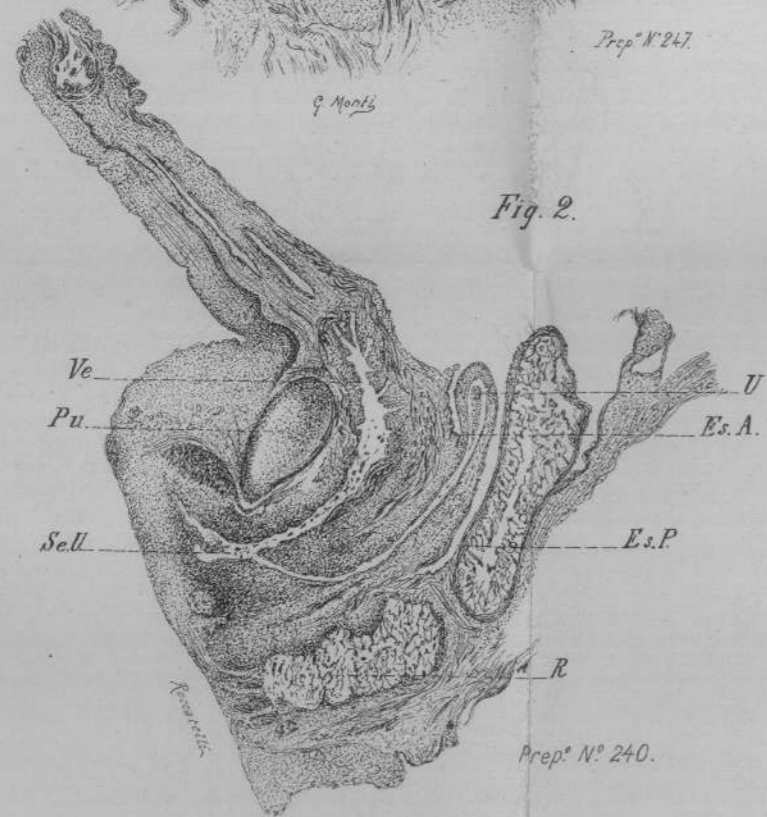
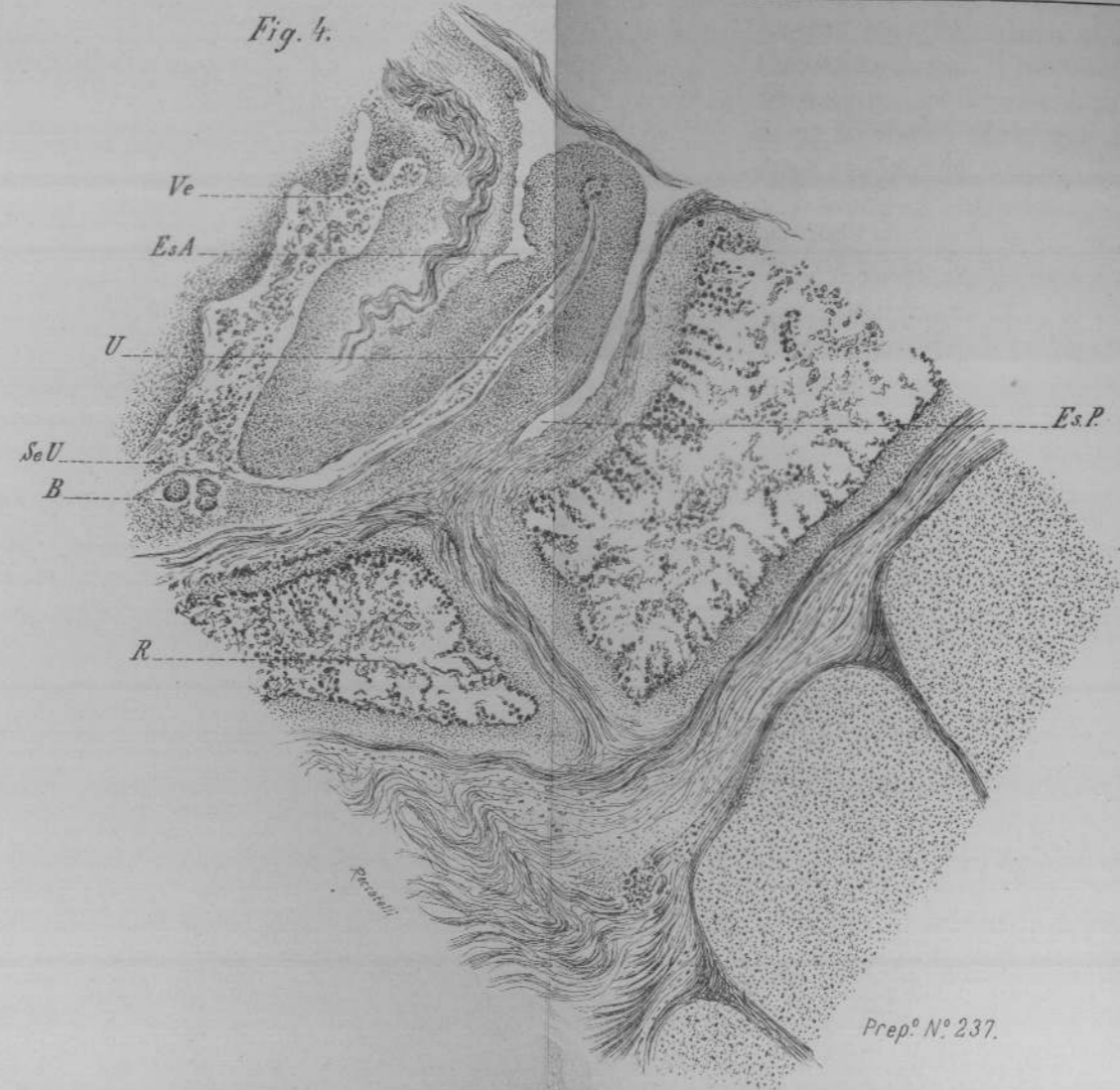
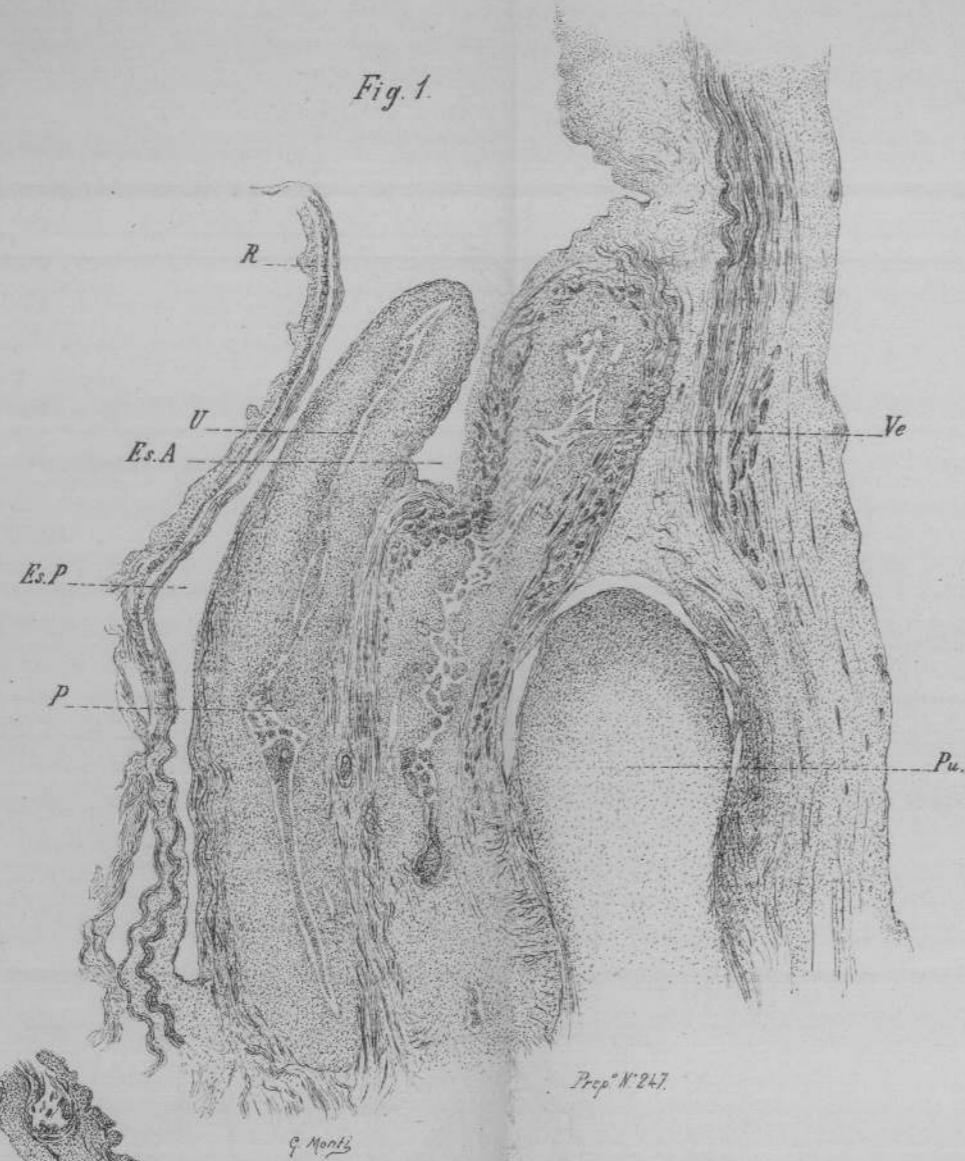
Il tubo genitale in questo preparato non ebbe ritegno nella sua discesa e presenta l'arrotondamento del suo estremo inferiore verso la vescica a guisa di porzione vaginale nel punto di sbocco del seno uro-genitale, dove la remora si impone in attesa delle modificazioni dovute all'evoluzione combinata degli speroni, che preannunziano la formazione dei setti, che devono individualizzare gli sbocchi ed i canali dell'apparecchio uro-genitale allo esterno.

Al difuori del focolaio emorragico la sierosa è perfettamente dimostrabile.

Gli organi genitali esterni sono rappresentati da una prominenza conoide sita al davanti dello sbocco del seno urogenitale, che misura mm. 1,336 con una base di mm. 1,160 fornita di una specie di prepuzio, costituita di tessuto connettivo fibro-cellulare, percorsa in prossimità del suo bordo dorsale da un bel vaso sotto il quale vi è una zona di tessuto più stipato nettamente cellulare.

Dal sopraesposto risulterebbe che questo preparato appartiene a fetino più vecchio, o sviluppo più avanzato di quello degli altri descritti.





SPIEGAZIONE DELLE FIGURE.

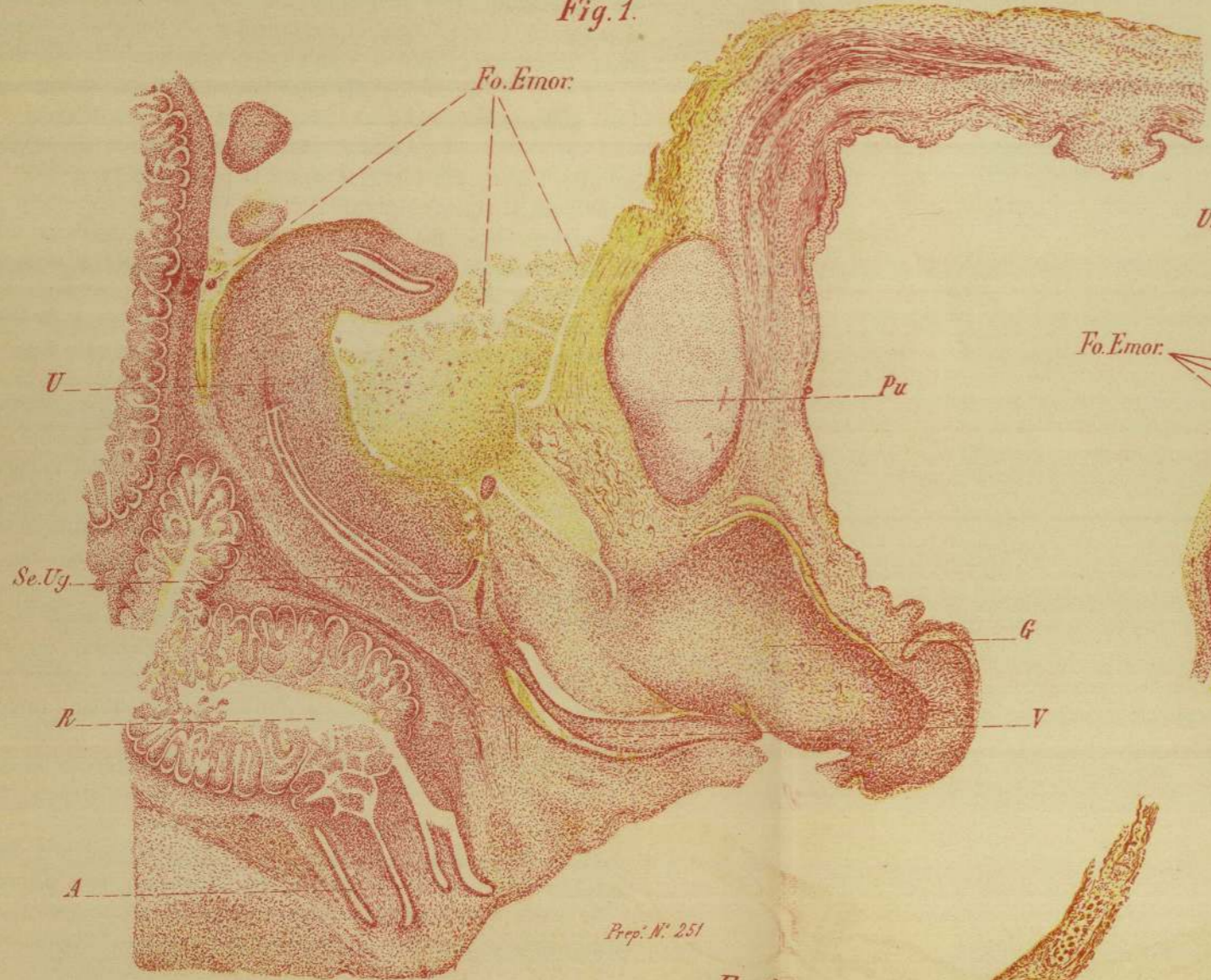TAVOLA PRIMA.

- Fig. I.* — Organi del bacino di un fetino femmina lungo mm. 185.
Sezione secondo il piano saggittale. — Ingr. 36 diam.: — O b. b. oc:
Koristka.
Preparato n. 247 della Raccolta.
- Fig. II.* — Organi pelvici e della parete anteriore del ventre fino all'ombelico di un fetino femmina, lungo mm. 64 dall'apice al coccige.
Sezione saggittale mediana. — Ingr. 20 diametri.
Preparato n. 240 della Raccolta — vetro n. 2.
- Fig. III.* — Tutto l'addome e le pelvi di un fetino femmina che ha la lunghezza apico-coccigea di mm. 55.
Sezione saggittale. — Ingr. di 10 diametri.
- Fig. IV.* — Dettaglio del preparato precedente, n. 240 dimostrante l'utero ed il seno urogenitale. — Ingr. di 67 diametri.

SPIEGAZIONE DELLE LETTERE E DELLE FIGURE.

- | | |
|-------------------------------------|----------------------------------|
| <i>U.</i> — Utero. | <i>Ve.</i> — Vescica. |
| <i>P.</i> — Porzione. | <i>Se.U.</i> — Seno urogenitale. |
| <i>Es.A.</i> — Escavato anteriore. | <i>R.</i> — Retto. |
| <i>Es.P.</i> — Escavato posteriore. | <i>Pu.</i> — Pube. |

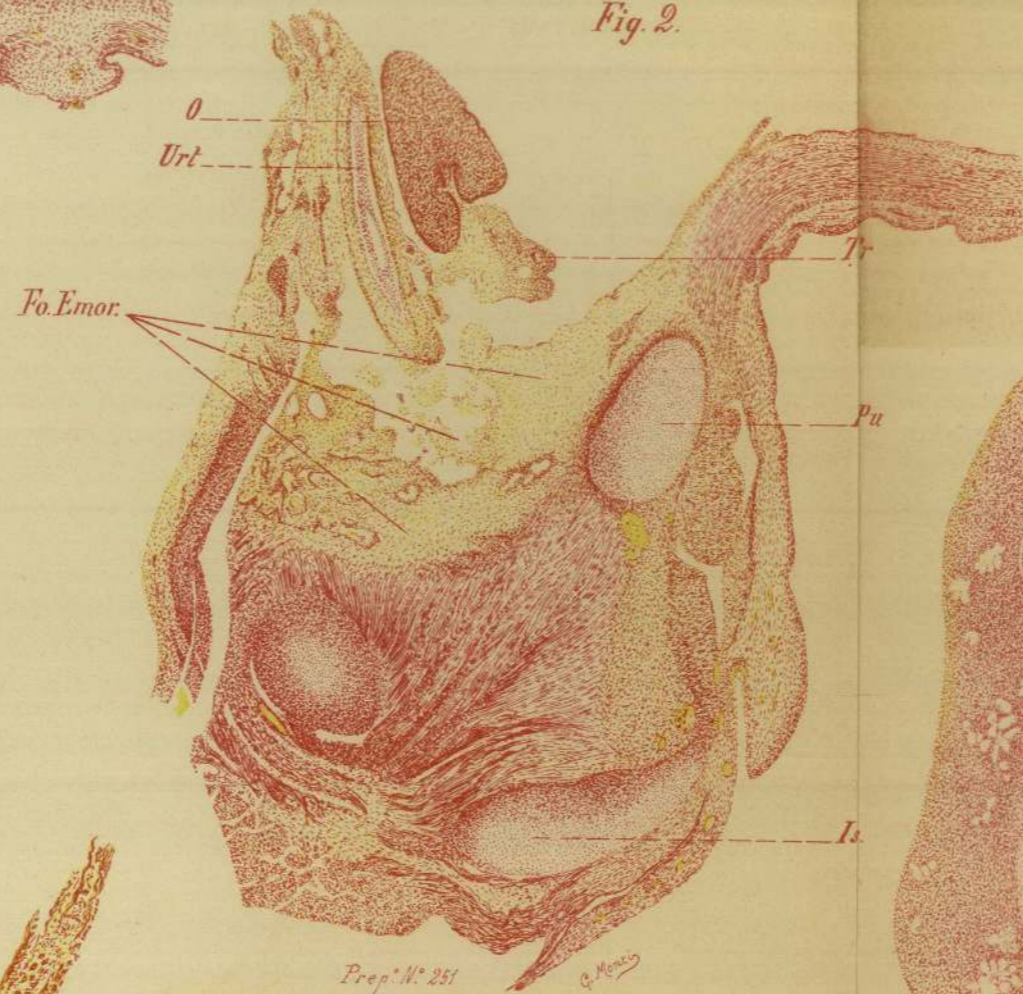Fig. 1.



Prep. N.° 251

G. Monti

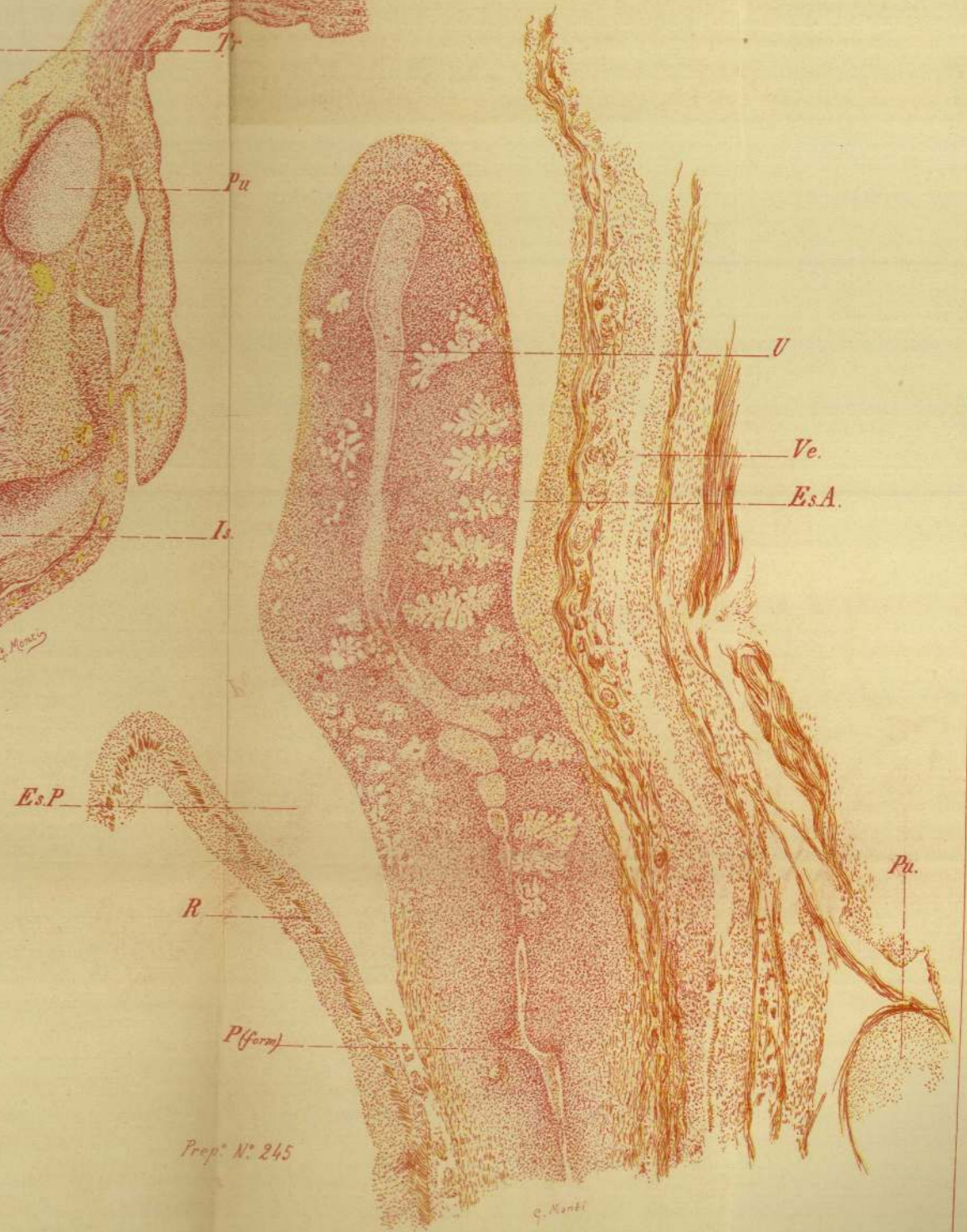Fig. 2.



Prep. N.° 251

G. Monti

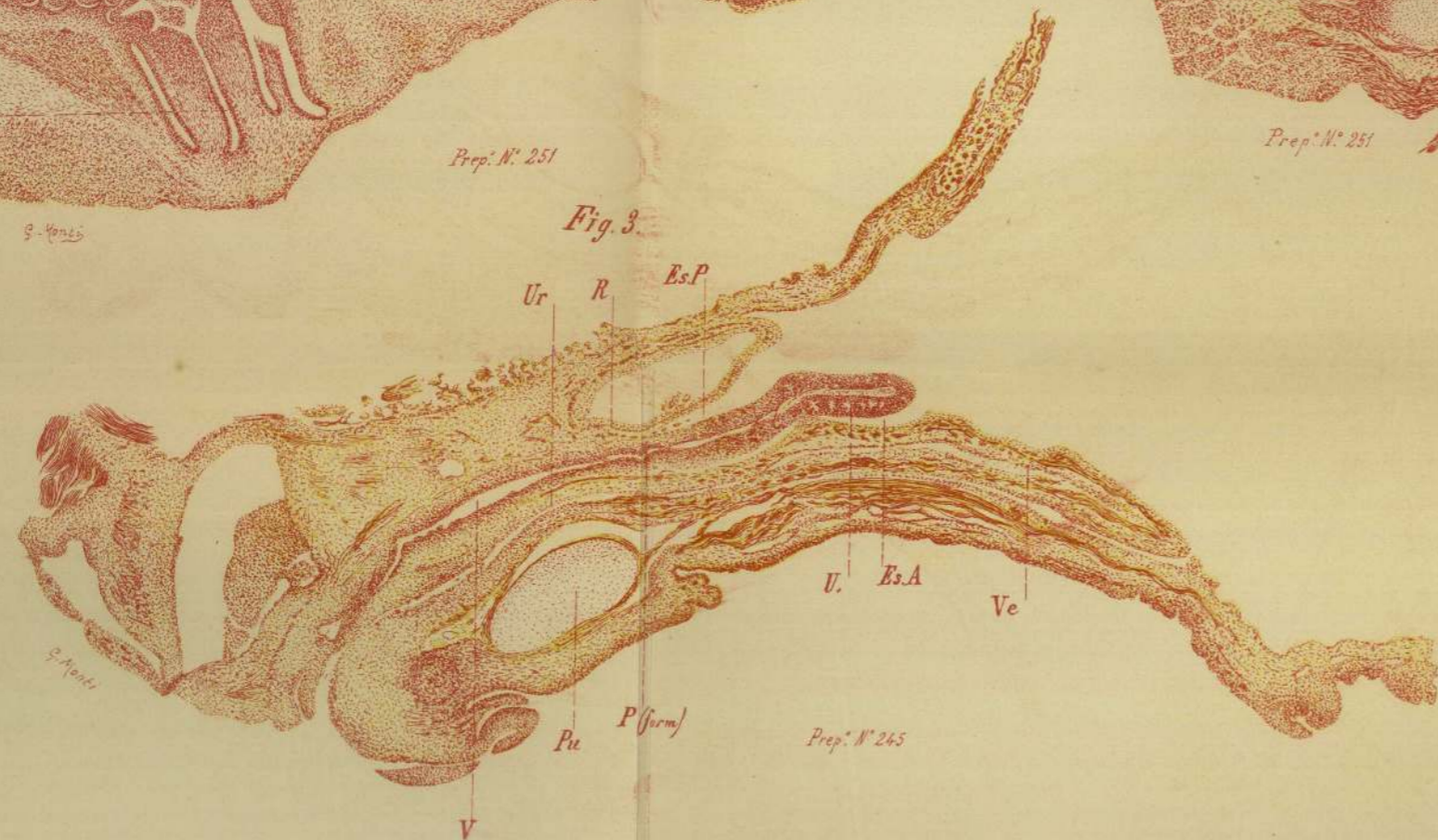
Fig. 4.



Prep. N.° 245

G. Monti

Fig. 3.



Prep. N.° 245

G. Monti



Neonati — N. 193. Reg Rep. — Vetro N. 1.

TAV. III. fig. 5. — Dettaglio TAV. IV. fig. 4.

Note storiche. — Trattasi di un feto estratto col forcipe in un caso di placenta previa laterale.

Bambina 8 mestre, morta prima dell'estrazione.

Preparazione. — L'utero è tolto dalla pelvi insieme alle sue inserzioni fornicali — indurimento in alcool previa fissazione in sublimato — inclusione in celloidina — tagli secondo il piano saggittale — colorazione dei tagli alla porporina.

L'utero asportato misura mm. 19 ed è leggermente anti-flesso — la porzione uterina misura mm. 3.

In questo esemplare di utero a gravidanza quasi a termine, nel quale non si sono ancora atrofizzate le sporgenze papilliformi della porzione, troviamo i fatti anatomici sui quali abbiamo richiamato la attenzione nello studio degli altri preparati così dimostrativi che, se non si fosse imposta a noi la necessità del punto di partenza iniziale, vale a dire di interpretare l'evoluzione nei suoi vari stadi, questo preparato da solo potrebbe, secondo il nostro debole avviso, deporre inappellabilmente pel nostro asserto. Dobbiamo aggiungere che la felice fissazione del preparato avvenuta quando manco lontanamente si pensava d'usufruirlo a questo scopo, ci diede delle sezioni quasi perfette; mentre non dobbiamo altrettanto lodarci della grossolana preparazione anatomica che non fu altrettanto lodevole sia nei riguardi della faccia anteriore, sia nei riguardi delle appendici posteriori — legamenti sacro-uterini — deficienza dovuta al fatto che, come si disse, si pensò ad utilizzare il preparato quando questo avea già subito le manomissioni accennate.

Rilievo microscopico. — Nella muscolare i fasci corticali decorrono longitudinalmente continuandosi da una faccia all'altra sul fondo e passando sulla vagina a livello dell'inserzione dei fornici; gli strati sottoposti invece presentano fasci numerosissimi relativamente piccoli e intrecciati.

La tonaca muscolare dell'utero al disopra dell'inserzione fornicale mucosa si inspessisce e forma un cercine a sezione triangolare in gran parte costituito da fasci a decorso circolare ed obliquo, i longitudinali restando specialmente localizzati all'esterno.

L'angolo superiore del triangolo si accompagna nella musco-

latura del corpo dell'utero, l'esterno colle sue fibre longitudinali ed oblique si gitta come una arcata a traverso il fornice nella vagina, l'interno va a sfibrarsi nella porzione, sua parte più alta, seguendo i vasi che hanno in essa decorso longitudinale.

Posteriormente sopra il triangolo si vede un bellissimo vaso che entra nello spessore del muscolo e vi si ramifica.

Il tessuto della porzione è cellulare per la massima parte e si continua con quello della mucosa uterina di cui riproduce le note istologiche.

Questa mucosa passa senza limite netto nella muscolare e presenta inflessioni semplici poco numerose; l'epitelio, parzialmente caduto, è per un certo tratto entro il lume cervicale polistrato, nel resto cilindrico ad un solo ordine.

La superficie vaginale della porzione presenta, come la mucosa della vagina, delle sporgenze papillari sottili limitanti larghi solchi occupati da numerosi strati di epitelio pavimentoso di cui i più superficiali in via di sfaldamento.

Nel confrontare il contegno delle fibre muscolari dell'utero nella sua parte inferiore al disotto dell'entrata in esso del grosso vaso arterioso di cui si fece menzione, colpisce la differente direzione delle fibre che spettano alla metà anteriore in confronto di quelle della metà posteriore.

Difatti posteriormente a detta altezza vediamo quanto segue: Gli ondegianti fasci corticali che fino a questo punto sono discesi costituendo uno spessore uniforme, prendono decisamente una direzione più interna verso la mucosa e noi li possiamo seguire fino dentro al triangolo posteriore dove li vediamo intrecciarsi colle sezioni di fasci trasversali.

Al fornice di questa parte i fasci muscolari entrano quasi trasversalmente accennando ad intrecciarsi essi pure colle numerose sezioni trasverse.

Anteriormente il fatto all'indagine istologica si presenta in maniera diversa: il triangolo muscolare è molto più cospicuo, i fasci corticali sempre ondegianti mantengono un certo spessore uniforme e solo nella parte alta del triangolo si ha una direzione arcuata dello strato più interno dei fasci corticali, e lo stesso possiamo dire all'altezza del fornice.

La spiegazione di questi fatti noi la ricerchiamo nelle note

differenti che spettano alla faccia anteriore dell'utero in stretto rapporto colla vescica, così che i fasci più corticali non hanno obbedito all'introflessione della mucosa, risentendone, sebbene chiamati per primi nel fatto etiologico, una influenza infinitamente minore della parete posteriore libera da qualsiasi rapporto al momento nel quale vien chiamata essa pure ad introflettersi, obbedendo in secondo tempo al movimento iniziatosi primitivamente nel segmento anteriore del tubo genitale.

N. II. Reg. Rep. — Vetro N. I.

TAV. IV. fig. 5.

Note storiche. — Si tratta di un caso di anomalie multiple della sfera uro-genitale complicato a pielonefrite bilaterale.

Preparazione. — Il bacino e la cavità addominale in toto induriti in liquido di Müller vennero divisi poi in due metà, e da una di esse venne asportato il tratto occupato dalla cervice uterina e dai fornici: inclusione in celloidina.

Sezioni secondo il piano saggittale — colorazione alla porfina.

Rilievo microscopico. — Il taglio in esame non è caduto sulla linea mediana ma lateralmente.

Il lume del canale cervicale è quindi aperto per un brevissimo tratto. Dei due fornici è di poco più profondo il posteriore, il taglio è mancante in corrispondenza del tessuto soprafornicale posteriore.

Riguardo alla struttura colpisce immediatamente al di sopra del fornice anteriore un inspessimento della muscolatura uterina a sezione triangolare nel cui dominio fra gli strati più anteriori si osservano in sezione lumi vasali importanti.

Questa figura è per la massima parte costituita da fasci di fibre a decorso circolare, restando nettamente longitudinali solo i più esterni che si continuano poi nella muscolare della vagina dove pure prevale sempre la direzione longitudinale od obliqua.

Una sottile striscia di tessuto connettivo divide questa tonaca muscolare dalla spessa muscolatura a fibre circolari corrispondente alla vescica — sfintere — e all'uretra.

I fascetti più interni si sperdono invece nella porzione infra-

vaginale dell'utero, la quale per la massima parte risulta di un tessuto connettivo cellulare attraversato dall'alto al basso da numerosi vasi — piccole arterie e vene — e ricco negli strati posti immediatamente sotto la mucosa ed in essi di vasi capillari.

Nel breve tratto di canale cervicale visibile notiamo una mucosa fornita di glandole ramificate di alcune delle quali, per la lateralità della sezione, sono tagliati trasversalmente i fondi, è essa pure attraversata da vasi in numero considerevole e da numerosi capillari.

L'epitelio glandolare e di rivestimento è discretamente conservato a cellule cilindriche in un solo ordine.

La mucosa vaginale e quella della superficie vaginale della porzione presentano il loro derma a papille coniche alcune delle quali anche ramificate.

L'epitelio pavimentoso, molto bene conservato, permette di riconoscere lo strato profondo germinale a cellule cubiche e gli strati superficiali privi di nuclei.

TAV. III, fig. 1, 2. — TAV. IV, fig. 1, 2, 3.

N. 25, Reg. Rep. — Vetri n. 1-5.

Note storiche. — Il pezzo, proveniente dalla raccolta del dottore Tomassoni, manca di note storiche ed è da lungo tempo conservato in alcool.

Si tratta di una mostruosità doppia appartenente ai sincefali tetrabrachi monoprosopi.

Note macroscopiche. — Feti di sesso femminile fusi dall'ombellico in su con un capo unico, privo della volta e con un cervello rudimentario, e una unica faccia, perfettamente conformati dall'ombellico in giù e senza anomalie della sfera uro-genitale. — Nei riguardi dell'età del portato è difficile un giudizio — lo sviluppo delle varie parti del corpo è completo — ecco alcune misure :

<i>Testa.</i> — Circonferenza all'altezza dei bulbi oculari mm.	230
» Diametro ant. posteriore (F. O.)	75
» » trasverso massimo (B. P.).	63
» » bi-malare	40

<i>Feto destro</i> lunghezza dalla nuca al malleolo	»	250
» diametro bis-acromiale	»	80
» » bi-trocanterico	»	50
<i>Feto sinistro</i> lunghezza dalla nuca al malleolo	»	245
» diametro bis-acromiale	»	80
» » bi-trocanterico	»	55

Preparazione. — Manca la fissazione trattandosi di preparato conservato da lungo tempo in alcool.

Venne fatta la asportazione in toto sottosierosa di tutti gli organi pelvici in modo da non alterare i rapporti tra loro e coi genitali esterni ed i tessuti molli prepubici, avendo rimosso con preparazione sottoperiosteale le ossa del pube.

Dei due preparati così ottenuti uno venne, previo indurimento in alcool assoluto e inclusione in celloidina, tagliato secondo il piano trasversale; dell'altro si prese il tratto comprendente la cervice uterina e tutti gli organi vicini e venne sezionato secondo il piano sagittale.

Colorazione delle sezioni colla porporina.

Tav. III, fig. 1.

Preparato n. 25.

Sezione sagittale mediana nel dominio della porzione e dei fornicati comprendente gli organi finitimi.

Rilievo microscopico. — Studiamo a partire dal lato posteriore: la parete dell'intestino, in cui sono riconoscibili i due strati muscolari, mentre che sono alteratissime la mucosa priva di tutto l'elemento epiteliale, e la sierosa a rivestimento endoteliale netto.

La ripiegatura della sierosa posteriore avviene molto in basso nel dominio vaginale, senza che si dimostrino fasci muscolari che attraversino il connettivo sottoposto nel setto retto-vaginale, vasi sanguigni di una certa importanza.

Utero. — La sezione rappresenta la porzione vaginale abbracciata dalla cupola fornicale che misura in altezza circa mm. 3,800 ed un tratto sopravaginale di circa mm. 5,500 (micrometro oculare Koritscka n. 2, ob. b.).

Notiamo subito che abbiamo sott'occhio una delle sezioni sagittali mediane. Mentre, come vedremo negli altri preparati in sezione trasversa, ai numerosi vasi ai lati dello sfondato sieroso non si accompagnano fasci muscolari cospicui, così da rappresentare un primo accenno dei *retractores uteri*; questa sezione nei suoi rapporti colla vescica presenta le note fetali senza flessione veruna, e il fornice anteriore è più profondo e più alto del fornice posteriore, su cui non ha ancora agito l'apparecchio muscolare utero-retto-sacrale, cioè quei fasci muscolari che partendo dalla cervice alta si svilupperanno successivamente nelle pieghe della sierosa, venendo a costituire i succennati *retractores uteri*.

La *porzione vaginale* presenta delle sinuosità profonde alla sua superficie riempite dall'epitelio pavimentoso polistrato a moltissimi strati, dei quali i più superficiali in via di sfaldamento.

A *descrivere la struttura dell'utero* cominciamo dalla porzione sopravaginale:

Il tessuto è costituito da fascetti muscolari per una zona larga più che la metà della parete, ed in essa gli strati più interni hanno decorso intrecciantesi, i più esterni invece sono longitudinali.

Questo strato muscolare giunto a livello della volta fornica s'inspessisce e forma un vero anello muscolare, che nel taglio appare a sezione triangolare costituito da fasci tagliati per lungo e da altri trasversali. I più esterni sono longitudinali e scorrendo al disopra del fornice si continuano nella vagina; gli inferiori arciformi accompagnano la piega fornica e si sperdono diramandosi a ventaglio nella porzione; i fasci più interni sono i più esili e brevi e si sperdono appena entrati nel dominio della porzione.

Tutti i fasci occupanti gli interstizi fra i su descritti sono tagliati o trasversalmente od obliquamente.

La zona più interna della parete uterina, ad elementi connettivali giovani, rappresenta il grosso strato mucoso con rivestimento cilindrico a un solo ordine, il quale presenta qua e là accenno ad introflessioni glandolari tubulari.

La *porzione* risulta nella sua massima parte di tessuto connettivo uguale a quello descritto come mucosa più su, e di cui è la continuazione. Nel suo seno si trovano i fascetti provenienti dal trian-

golo accennato, che vi arrivano accompagnando vasi sanguigni a decorso longitudinale.

Nella parte massiva della porzione questi fascetti non arrivano; essa appare costituita solo da tessuto connettivo uniforme solcato da un fittissimo sistema capillare.

Questa parte massiva connettivale, come nei preparati chiarissimamente si vede, rappresenta l'ansa di introflessione o meglio la sua cupola, sopra la quale sta il triangolo muscolare sopradescritto, di spessore cospicuo; e nel fornice, con zona più assottigliata, troviamo la continuazione dei due capi dell'ansa.

Più sotto, a conferma di quanto esponiamo, in una delle ripiegature fornicali di spettanza nettamente della vagina, sua faccia anteriore, vediamo in proporzioni senza confronto più piccole ripetersi il fatto, il quale ci presenta una papilla vaginale costituita nel suo estremo da massa connettivale che verso l'alto e all'avanti ha le sue braccia connettivali, mentre nel mezzo figurano in diverse sezioni i fasci muscolari introflessi. Nella faccia posteriore della vagina ciò è meno spiccato perchè non abbiamo rappresentati per niente i due momenti di fissazione della parte anteriore del tubo, che sono, come abbiamo esposto, i rapporti colla vescica e la laterale intromissione di robusti rami arteriosi, e la stessa porzione posteriore è più bassa, meno spessa, e il triangolo muscolare al disopra di essa meno accentuato.

La vagina presenta: mucosa con papille altissime ed esili — epitelio polistrato a moltissimi strati, di cui i superficiali sfaldati. Muscolare a fibre prevalentemente longitudinali di cui le superiori si continuano, come si è detto, nel triangolo muscolare sopra fornicale — presenta pure delle pieghe accentuate e il suo lume in gran parte occupato da sfaldamento epiteliale.

La vescica urinaria, di cui è visibile nel preparato il segmento inferiore con breve tratto della parete uretrale, ha spessa tonaca muscolare con fasci, gli esterni longitudinali, gli interni trasversali ed obliqui.

A livello del collo vescicale si mostra la sezione trasversale di numerosi fascetti muscolari più piccoli - Sfintere vescicale - i quali si continuano collo strato più esterno della parete muscolare dell'uretra nel mentre che il più interno è a fibre longitudinali.

La mucosa vescicale è spessa e presenta alla sua superficie numerose ripiegature; l'epitelio, in gran parte caduto, è polistrato.

Non possiamo descrivere la mucosa uretrale, perchè il taglio non perfettamente mediano ha solo interessato la parete dell'uretra senza aprirne il canale.

Il tubo genitale e l'urinario sono tra loro uniti da tessuto connettivo. La unione è assai più intima fra la vescica e l'uretra colla vagina, dove il setto connettivo è sottile con fibre muscolari che si intrecciano fra i due organi, che fra utero e vescica dove la zona unitiva è più larga e dove non si osserva scambio di fibre muscolari.

N. 25. — Vetro N. 2.

TAVOLA III, fig. 2.

Taglio trasversale degli organi pelvici a livello della porzione vaginale dell'utero.

Rilievo microscopico. — *Retto:* È aperto posteriormente; per la struttura non si rileva nulla da aggiungere a quando si è già visto nella sezione saggittale. — (Vetro S.).

Vagina. — Sezione trasversale all'altezza dei fornicci.

La tonaca muscolare presenta fasci di fibre con decorso circolare, tra le quali si intercalano fascetti in sezione trasversa, questi ultimi specialmente esterni — (angolo inferiore esterno del triangolo muscolare sopraforficale.) — Vedi retro, descrizione, Vetro N. 1.

Porzione. — Le fibre muscolari si fanno sempre più rare quanto più si va verso l'interno; per riguardo alla loro direzione, quelle degli strati esterni decorrono longitudinalmente ed oblique; succedono poi strati circolari fra i quali si vedono sezioni di fasci longitudinali che accompagnano i vasi. Più all'interno si scorgono solo vari fascetti in un tessuto connettivo a cellule fusate, con disposizione in apparenza radiale che va a finire al rivestimento epiteliale.

Il taglio sulla vescica urinaria passa poco sotto lo sbocco degli ureteri. La tonaca muscolare è spessa e consta di grossi fasci intrecciati, alcuni circolari, altri longitudinali od obliqui.

La mucosa è piuttosto alta, formata di connettivo povero di nuclei con un epitelio profondamente alterato e in gran parte sfaldato, che riempie quasi completamente il lume vescicale e fornita di grandi falde che in sezione hanno forma di mammelloni.

L'impalcatura connettivale pelvica è rappresentata da tessuto fibrillare a scarsi nuclei che circonda la vescica e la vagina e nello spazio fra i due organi è ridotto ad una sottile striscia priva di fibre muscolari e assai scarsa di nuclei.

Negli strati laterali alla vagina si notano sezioni trasversali di più vasi arteriali e venosi di calibro notevole.

Dai tessuti paravaginali si staccano, dirigendosi verso indietro, due braccia di tessuto connettivo che raggiungono il *para-proctio*; in esse, oltre a vasi accompagnati da fascetti muscolari, si nota pure qualche fascetto muscolare esile diretto fra vagina e retto obliquamente e dall'interno all'esterno; nettissimi i confini della sacca sierosa retto-vaginale.

N. 25. — Vetro N. 3.

TAVOLA IV. fig. 1.

Taglio trasversale degli organi pelvici che interessa parzialmente un fornice laterale.

Rilievo microscopico. — *Retto*: Valga quanto si è detto precedentemente.

Vagina. — Per essere il taglio non perfettamente orizzontale la parete vaginale non cade nella sezione che su un lato del preparato e per la sua descrizione vale il già detto.

È invece interessato nel resto il tessuto fornicale; si dimostrano così fasci di fibre muscolari che per la loro direzione si possono distinguere in tre ordini: l'esterno, ed è il più sottile che si accompagna poi sulla vagina, è prevalentemente circolare, il medio, più spesso, in cui invece i fasci obliqui formano un intreccio nelle cui maglie si trovano le sezioni di fibre longitudinali tagliate trasversalmente.

Nello strato più interno che già entra nel dominio cervicale prevale nuovamente la direzione circolare.

Vescica urinaria. — La sezione colpisce intieramente l'imbocco di uno degli ureteri. Le pareti vescicali offrono le stesse note già descritte, solo in corrispondenza della entrata dell'uretere, la tonaca muscolare è interrotta e alcuni dei suoi fascetti si continuano sulla tonaca muscolare dell'uretere.

Per riguardo all'*impalcatura connettivale* possiamo riferire, senz'altro al già detto, richiamando l'attenzione sugli ampi vasi venosi contenuti nelle falde del connettivo pelvico ai lati del retto e spostati verso l'innanzi.

TAVOLA IV. fig. 2.

Vetro N. 4.

Taglio trasversale dei genitali interni all'altezza dello sbocco ureterico.

Retto. — Vedi descrizioni precedenti.

Vagina. — Nella sezione non figura più, se non in minima parte, il tessuto del fornice laterale dove si scorgono fibre circolari e longitudinali e i fasci di fibre che attraversano il fornice.

Utero. — Spicca lo spesso anello muscolare formante il triangolo muscolare più volte accennato con fibre circolari, tra le quali si trovano i fasci di fibre longitudinali tagliati di traverso. Questi ultimi fasci sono più numerosi nelle due zone interna ed esterna che nella media; i fascetti muscolari interni poi sono più esili e di regola compagni a vasellini arteriosi.

Vescica. — Presenta le note descritte nei preparati precedenti. L'uretere è colpito in sezione molto obliqua e solo piccola parte della sua sezione è ancora compresa nel dominio della parete vescicale.

La sua parete consta di una tonaca muscolare a fibre con decoro circolare e solo negli straterelli più esterni longitudinale.

Dall'altro lato è solo visibile in parte il tessuto para-ureterico. La mucosa dell'uretere riproduce la struttura di quella vescicale presentando pure essa delle pieghe longitudinali.

L'epitelio staccato è trasformato in una massa di detritus in cui non è possibile lo studio degli elementi.

Nulla c'è da aggiungere per ciò che si riferisce all'*impalcatura pelvica*.

A destra e a sinistra si notano dei grossi vasi arteriosi in sezione trasversale e larghi spazi venosi vuoti di sangue.

TAVOLA IV. fig. 3.

Vetro N. 5.

Sezione trasversale sul tratto sopravaginale.

Rilievo microscopico. — *Retto:* Vedi descrizioni precedenti.

Utero. — La sezione dimostra abbondanti fasci muscolari formanti uno spesso anello attorno alla parte centrale cellulare, rappresentante la mucosa.

L'anello muscolare in massima parte risulta di fibre circolari od oblique e tra esse sono interposti fascetti tagliati trasversalmente.

Per la obliquità della sezione la metà destra del preparato corrisponde ad una parte più alta che la sinistra; si notano quindi delle differenze nella disposizione delle fibre muscolari da un lato all'altro, a destra prevalgono i fasci che si intrecciano obliquamente come li abbiamo descritti negli altri preparati nel dominio fornicaie; a sinistra predominano invece i fasci a direzione circolare.

Di più a destra sono colpite due o tre arterie che entrano nella trama uterina e fra queste una specialmente che si scava come una specie di tunnel nella muscolare e può essere accompagnata fino all'interno dove si biforca. Ciò è molto importante perchè è la prova anatomica di una distribuzione arteriosa molto grossolana in confronto di quella che si studia nelle pareti del corpo dell'utero.

Vescica urinaria. — Valga quanto si è già detto più su nei riguardi della sua struttura. Si deve solo aggiungere che le ripiegature della sua mucosa sono più manifeste e più profonde.

Ureteri. — Sono sezionati, uno poco più su del loro sbocco nella vescica, il primo è distante di poco, l'altro più lungi obliquamente e lo troviamo a ridosso dell'utero.

Per la loro struttura ci richiamiamo al già detto precedentemente.

L'impalcatura pelvica ripete nelle sue linee quanto già si è retto.

Per i vasi notiamo quattro lumi tagliati di traverso e situati simmetricamente due a destra e due a sinistra dell'utero, da un lato avanti all'uretere che sta più vicino all'utero, dall'altro, ove l'uretere è invece tagliato in prossimità della vescica, all'interno e un po' indietro di esso.

N. 2. Reg. Rep.

TAVOLA III. Fig. 3, 4, 6.

Note storiche. — Si tratta di uno sternopago incompleto tebrachio, nato a termine spontaneamente da B. L., di anni 37, vivente, 10 para, dopo una gravidanza normale nel suo decorso e a cui seguì puerperio normale.

Note macroscopiche. — Il portato fu sottoposto allo studio dopo 14 anni di soggiorno in alcool.

Tranne le deformità che caratterizzano questa famiglia di mostri e le anomalie a carico degli organi toracici e del fegato non esisteva altro vizio di conformazione.

Misure	Feto destro	Feto sinistro
Lunghezza	cm. 45	cm. 45
Circonferenza O. F.	» 30	» 29 1/2
Diametro O. F.	» 11	» 11
» bi-parietale	» 8 1/2	» 9 1/2
» bisacromiale	» 9	» 10
» bitrocanterico	» 7	» 9

Preparazione. — Gli organi del bacino vennero rimossi in totalità vuotando, rasente l'osso, la pelvi in ognuno dei due feti.

Il preparato così ottenuto venne diviso in due metà nel senso longitudinale e di esse una conservata a scopo dimostrativo didattico; dell'altra per uno dei due feti venne tolta la metà dell'utero colle sue inserzioni fornicali e, previo trattamento in alcool

assoluto, inclusa in celloidina e sezionata secondo il piano saggittale; dell'altro feto invece, su mezzo utero incluso in celloidina, vennero fatti tagli trasversali all'altezza del fornice, comprendovisi anche la vescica.

Le sezioni furono tutte colorate colla porporina.

I due uteri non presentano tra loro differenze; sono ambedue antiflessi e piegati da un lato con leggiero grado di torsione sull'asse. Ciò spiega anche l'obliquità delle sezioni nel piano saggittale.

N. 2. TAVOLA III, fig. 3, fig. 6.

Sezione nel piano saggittale dell'utero e parte alta della vagina.

Il taglio è caduto obliquamente in modo che colpisce presso a poco sulla linea mediana la parte inferiore dell'organo, cervice, mentre in alto cade sul corno uterino, sezionando la porzione interstiziale della tromba.

La vagina: presenta una piega della sua parete anteriore (1), ha mucosa fornita di papille allungate, esili; con rivestimento pavimentoso a molti strati; tonaca muscolare costituita di fasci muscolari divisi in due strati, uno esterno longitudinale, l'altro interno circolare; tra i fascetti muscolari si notano sezioni numerose di vasi sanguigni. Queste piaghe da noi riscontrate, colle note istologiche descritte sono certo da considerarsi come momento etiologico dei setti e delle tasche multiple vaginali, delle quali mi occorsero in pratica due esemplari interessanti per le seguele che tennero dietro allo stato coniugale dei soggetti.

La vagina anteriore è per un certo tratto in intimo rapporto con un'isola di tessuto muscolare i cui fasci sono tagliati trasversalmente.

I due fornici sono profondi mm. 10 l'anteriore e 8 1/2 il posteriore misurati dall'estremo della porzione. Alla loro inserzione la *muscularis vaginae* si continua nell'utero.

(1) Analoga a quella che si è pure riscontrata nel preparato N. 25 v. TAVOLA.

Vi ha in questo punto del preparato rispettivamente sopra i fornici, posteriore e anteriore, una figura irregolarmente triangolare di tessuto muscolare.

Questa figura si continua all'esterno colla *muscularis vaginae* cui manda fasci a decorso longitudinale.

All'interno va a sfibrarsi sulla porzione vaginale allargando i suoi fasci a ventaglio e seguendo il decorso dei vasi. In alto si confonde col resto della *muscularis uteri*.

Il triangolo situato al disopra del fornice posteriore presenta fra i suoi fasci più posteriori numerose sezioni di grossi vasi arteriosi e venosi.

I fasci che compongono questa figura triangolare sono in massima parte in sezione trasversa e solo gli esterni che vanno poi alla vagina e i più interni sfibrantisi sulla cervice sono longitudinali.

La *portio vaginalis* in uno stroma di connettivo presenta numerosi vasi diretti verticalmente e accompagnati da fasci muscolari.

Negli strati più superficiali assolutamente privi di elemento muscolare spiccano numerose sezioni di vasi capillari.

La mucosa cervico-uterina presenta numerose e larghe introflessioni pressochè tutte ripiene di sfaldamento epiteliale profondamente alterato.

La superficie vaginale della *portio* è rivestita di epitelio in tutto eguale a quello della vagina e presenta come essa dei rilievi papillari.

L'epitelio pavimentoso, facilmente riconoscibile dal suo strato profondo germinale, si accompagna per un breve tratto anche dentro il lume del canale cervicale.

Disposizione analoga degli epitelii notammo anche a carico della cavità cervicale del preparato n. 193 —

Il segmento supero-anteriore del preparato corrisponde alla sezione del corpo uterino e della porzione interstiziale della tuba.

Le fibre muscolari intrecciate costituiscono tutto un alone che circonda il lume tubario.

La mucosa della tromba risulta di elementi cellulari a forma leggermente fusata e direzione prevalentemente radiale ed è

disposta a grosse pieghe longitudinali a sezione triangolare con apice smusso.

Rimangono solo pochi residui staccati dall'epitelio ad un solo ordine.

TAVOLA III. Fig. 4.

Taglio trasversale che interessa la cervice uterina, il fornice anteriore, il setto retto-vaginale e la vescica all'altezza del suo collo.

Rilievo macroscopico. — L'utero è colpito nella sua metà posteriore al disopra del fornice posteriore, mentre la metà anteriore è nettamente infra-vaginale ed è interessato ampiamente il fornice anteriore.

Posteriormente riguardo alla disposizione dei fasci fibromuscolari possiamo distinguere tre zone.

Nella più periferica prevalgono fasci longitudinali grossi e circondati da abbondante tessuto connettivo e contenente sezioni trasversali ed oblique di vasi.

La zona media è costituita invece di fasci obliqui intrecciantisi e più stipati; corrisponde alla piega fornico-cervicale.

La terza zona infine presenta prevalentemente fasci circolari e tra di essi più rari i longitudinali insieme a sezioni di vasi sanguigni.

Anteriormente la sezione della cervice è sotto-vaginale. Il lume fornicale è interessato per tutta la lunghezza della faccia anteriore della porzione.

Continuando l'analisi della disposizione delle fibre muscolari abbandonando la metà posteriore e venendo sulla porzione laterale, la tonaca muscolare appare più spessa e specialmente a carico della zona media a fibre come si è detto intrecciate.

Venendo verso l'avanti lo strato più interno si continua sulla tonaca muscolare della vagina cui fornisce fibre circolari e longitudinali; le più profonde si accompagnano sulla metà anteriore del collo, che risulta costituito in gran parte da fasci connettivi e da scarsi fasci muscolari. Spiccano numerosissime le sezioni

trasversali di arterie circondate da guaina connettiva e accompagnate da fibre tagliate trasversalmente.

I vasi arteriosi, molto più numerosi anteriormente, decorrono longitudinalmente all'utero meno che in prossimità del punto di passaggio al fornice, dove osserviamo sezioni longitudinali o molto oblique.

La mucosa ha tessuto proprio cellulare a nuclei leggermente fusati e sporgenze in forma di esili papille.

L'epitelio di rivestimento forma larghe inflessioni tubolari fra le papille.

Le cellule sono del tutto incolori e sfaldate, e riempiono gran parte delle introflessioni suddette.

Vagina. — Nel dominio del fornice:

Tonaca muscolare robusta a fasci prevalentemente circolari; vasi sanguigni in sezione longitudinale specialmente raccolti negli strati corticali.

Sotto-mucosa poco manifesta.

Mucosa con papille sottili, epitelio pavimentoso polistrato in cui è ben distinto lo strato profondo germinale.

Mucosa uguale ricopre la superficie vaginale della porzione.

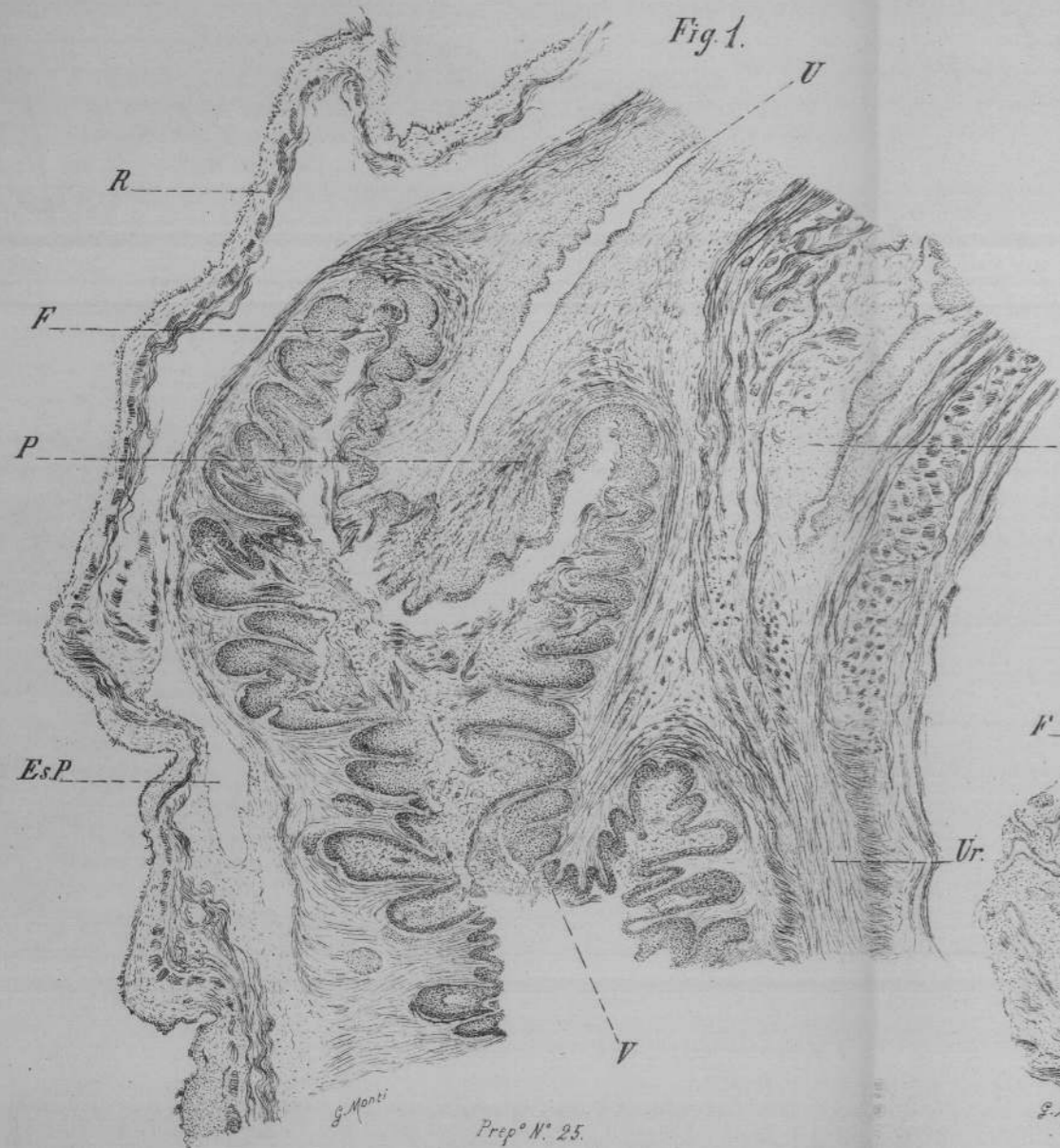La *vescica urinaria* contratta ha grossa mucosa con numerosi capillari disposta a pieghe numerose longitudinali.

L'epitelio a pochi strati mal conservato, il cui *detrit* occupa buona parte del lume vescicale.

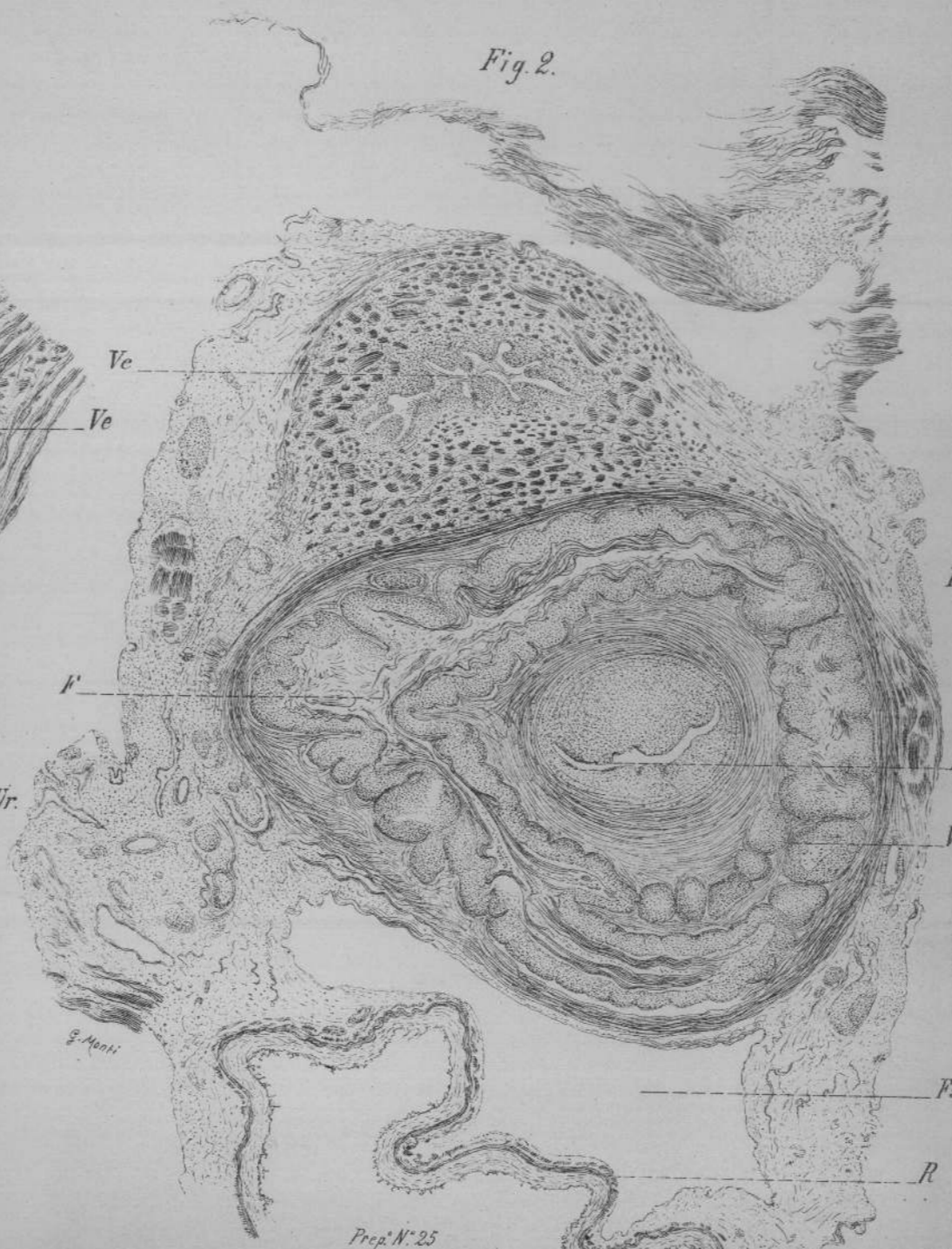
La tonaca muscolare ha i suoi robusti fasci in prevalenza longitudinali intercalati tra loro da fascetti circolari, questi pigliano la prevalenza negli strati più interni. È separata dalla vagina anteriore da un sottile strato connettivo in molti punti smagliato che si continua col perimio interno della sua tonaca muscolare e ai lati si fonde col parametrio e col resto del paracistio pure costituiti da stipato connettivo fibrillare e scarsi elementi nucleati.

Nel seno del tessuto connettivo parametro-vaginale, un po' indietro della piega fornicale si dimostrano due o tre sezioni trasversali di vasi di una certa importanza, mentre a lato della vescica è aperta longitudinalmente per un certo tratto una grossa vena ripiena di sangue.

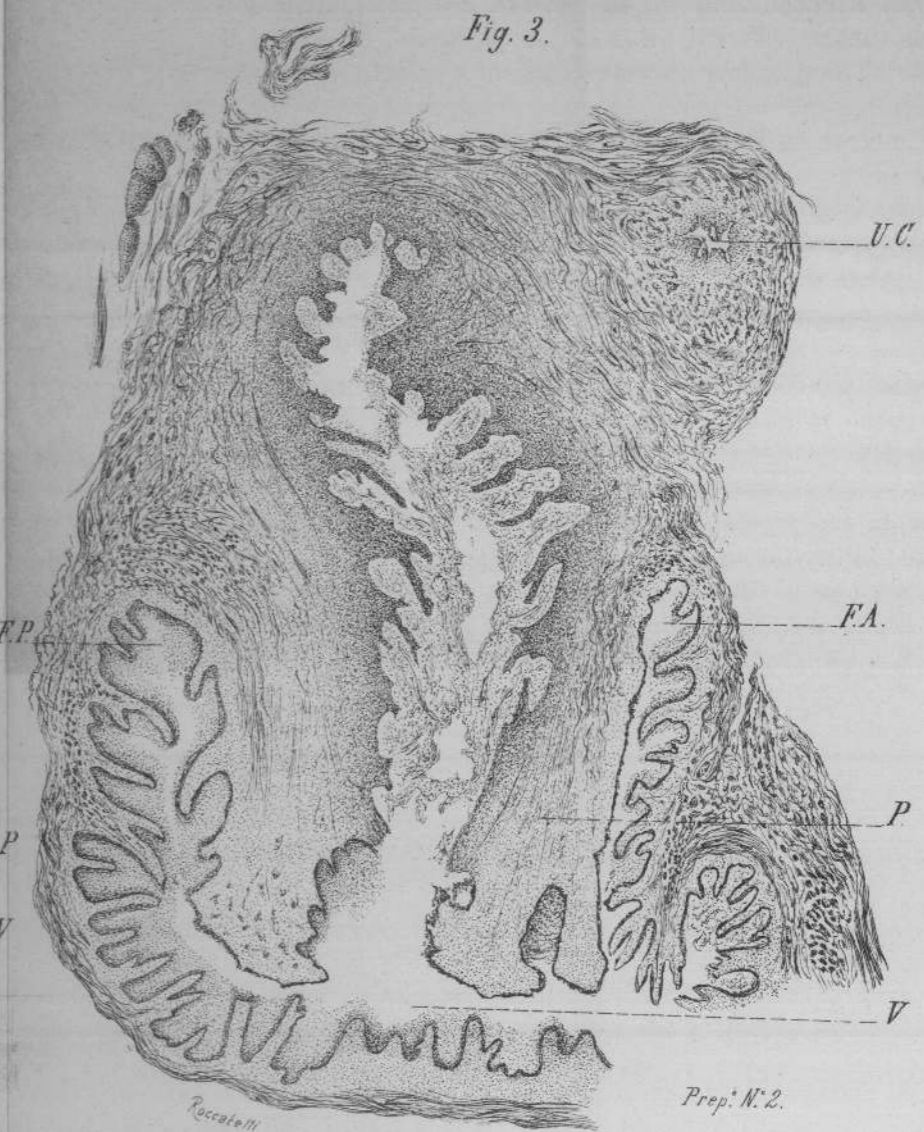




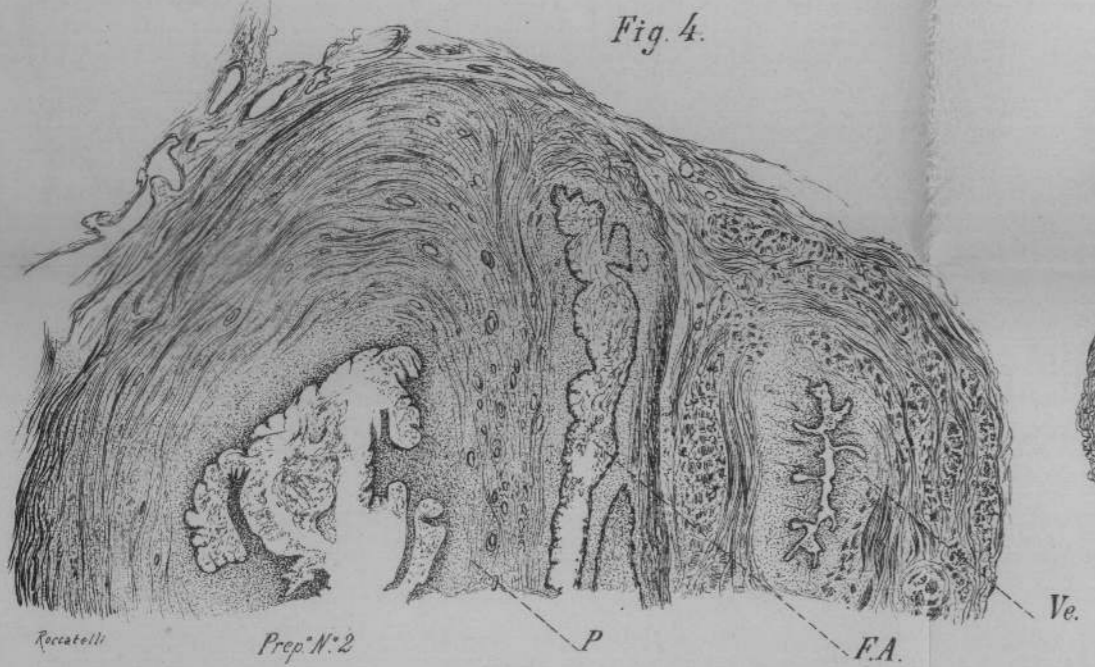
Prep. N. 25



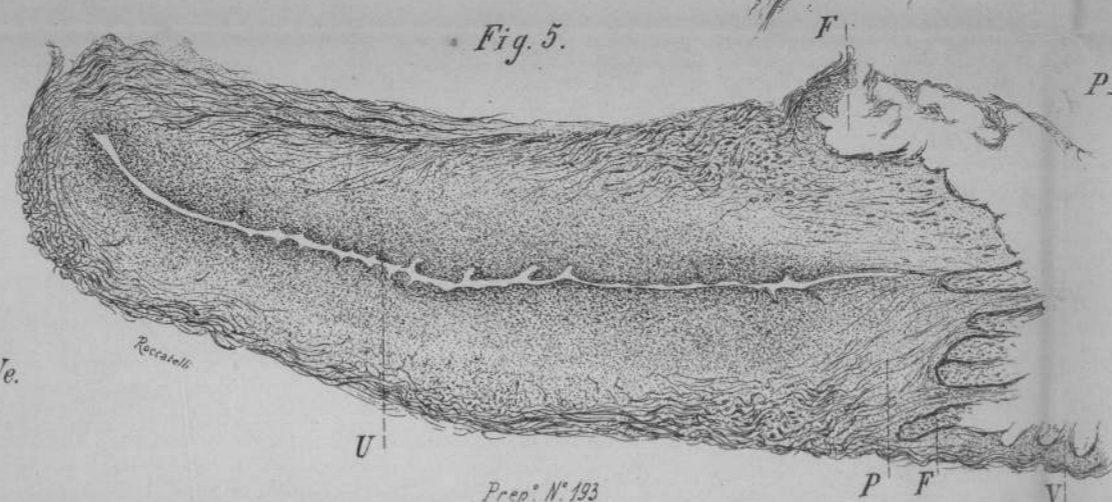
Prep. N. 25



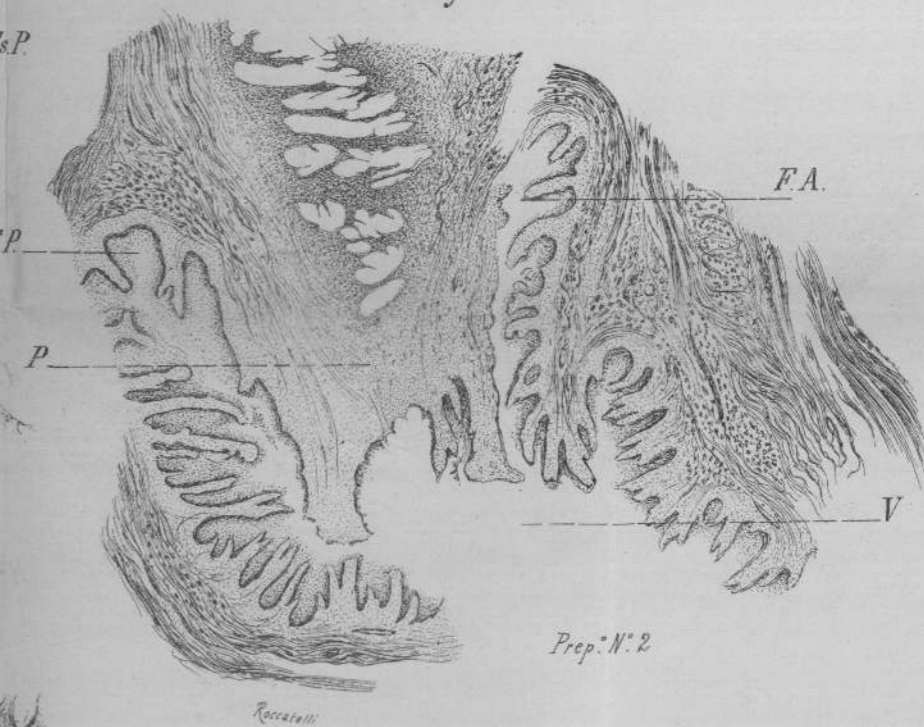
Prep. N. 2.



Prep. N. 2



Prep. N. 193



Prep. N. 2



SPIEGAZIONE DELLE FIGURE.

TAVOLA TERZA.

- Fig. I.* — Porzione — retto e vescica, tolti da un sincefalo monoprosope che non presentava alcuna anomalia a carico degli organi pelvici e misurava cm. 25 dalla nuca al malleolo.
Sezione saggittale mediana.
Ingrandimento 27 diametri Koriska. ob. b. oc. 2.
Preparato n. 25 della Raccolta — Vetro n. 1.
- Fig. II.* — Porzione - retto e vescica, tolti all'altro gemello dello stesso sincefalo. Sezione nel piano orizzontale all'altezza della porzione.
Ingrandimento 27 diam. Koriska. ob. b. oc. 2.
Preparato n. 25 della Raccolta — Vetro n. 2.
- Fig. III.* — Porzione e fornici, tolti dai genitali muliebri di uno sternopago incompleto. Nella parte alta l'obliquità dell'organo ha portato sotto il taglio il corno uterino e il tratto interstiziale della tromba.
Sezione saggittale.
Ingrandimento 20 diam.
Preparato n. 2 della Raccolta — Vetro n. 1.
- Fig. IV.* — Utero (porzione) e vescica tolta dagli organi genitali interni dell'altro gemello dello stesso sternopago incompleto.
Sezione orizzontale a livello del fornice anteriore.
Ingrandimento 20 diam.
Preparato n. 2 della Raccolta.
- Fig. V.* — Utero asportato insieme alle inserzioni fornicali da un fetino femmina 8mestrese.
Sezione saggittale mediana.
Ingrand. 20 diam.
Preparato n. 193 della Raccolta — Vetro n. 1.
- Fig. VI.* — Utero - porzione e fornici: Sternopago incompleto ecc.
Sezione saggittale lateralizzata.
Ingrand. 20 diam.
Preparato n. 2. della Raccolta.

SPIEGAZIONE DELLE LETTERE.

<i>U</i> — utero	<i>Es. P</i> — Escavato posteriore
<i>P</i> — porzione	<i>U c</i> — Corno uterino
<i>V</i> — vagina	<i>Ve</i> — Vescica
<i>F</i> — fornice	<i>Ur</i> — Uretra
<i>F.A</i> — fornice anteriore	<i>R</i> — Retto
<i>F.P</i> — fornice posteriore.	

SPIEGAZIONE DELLE FIGURE.

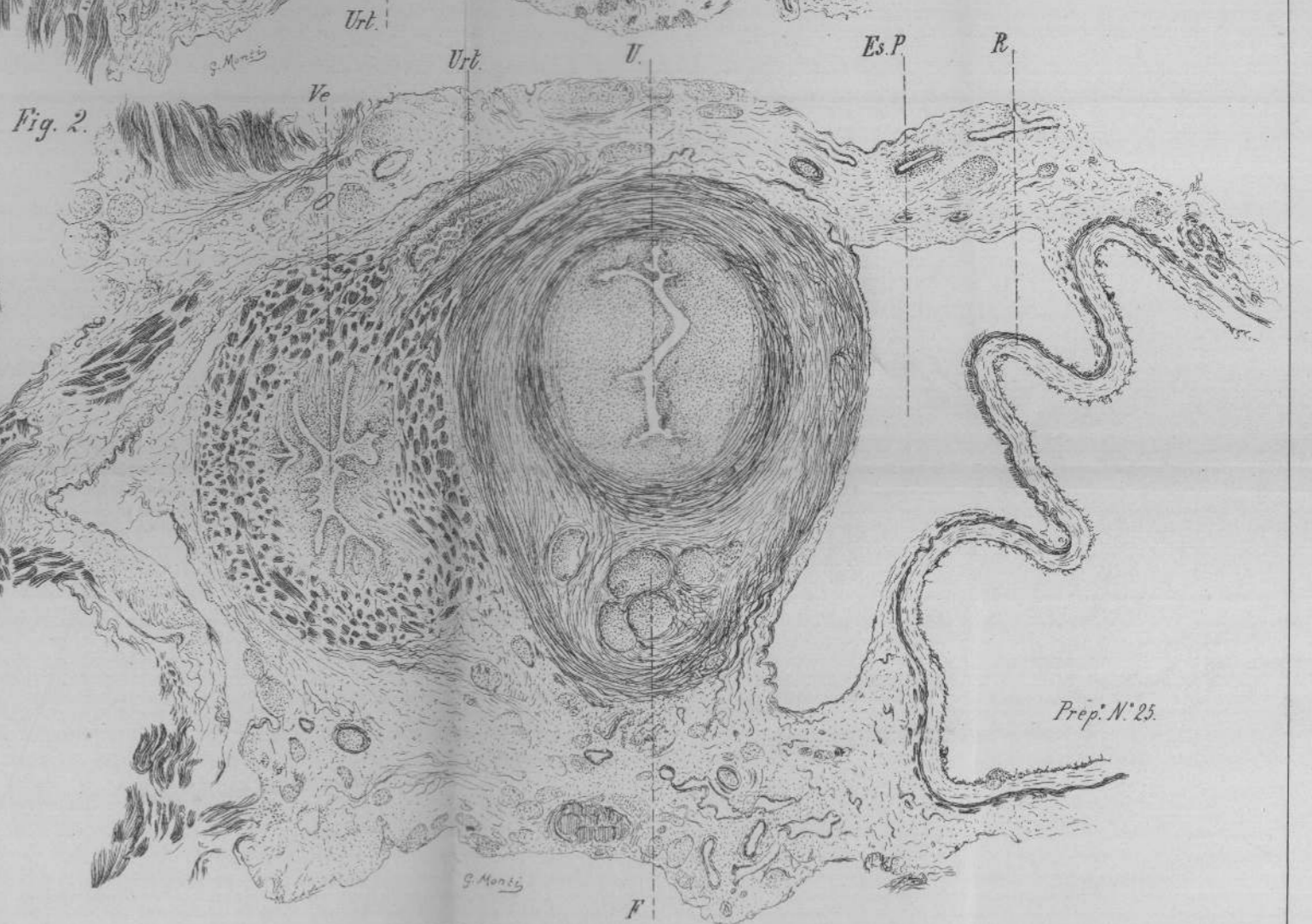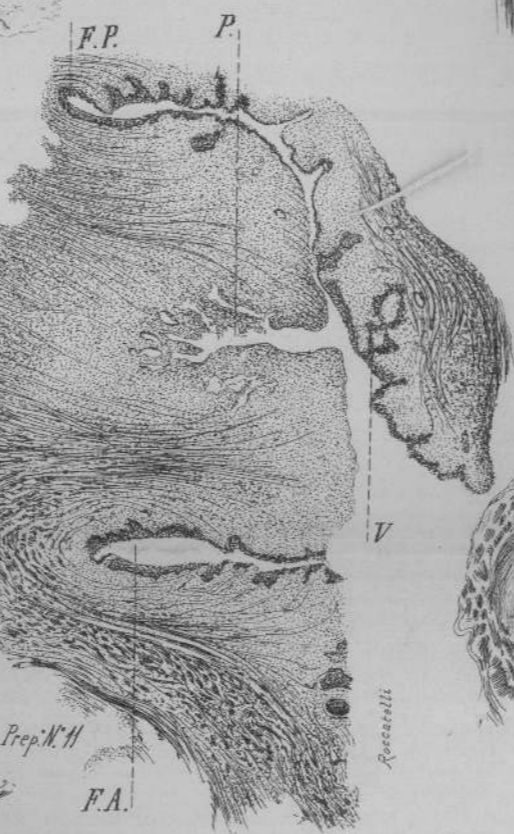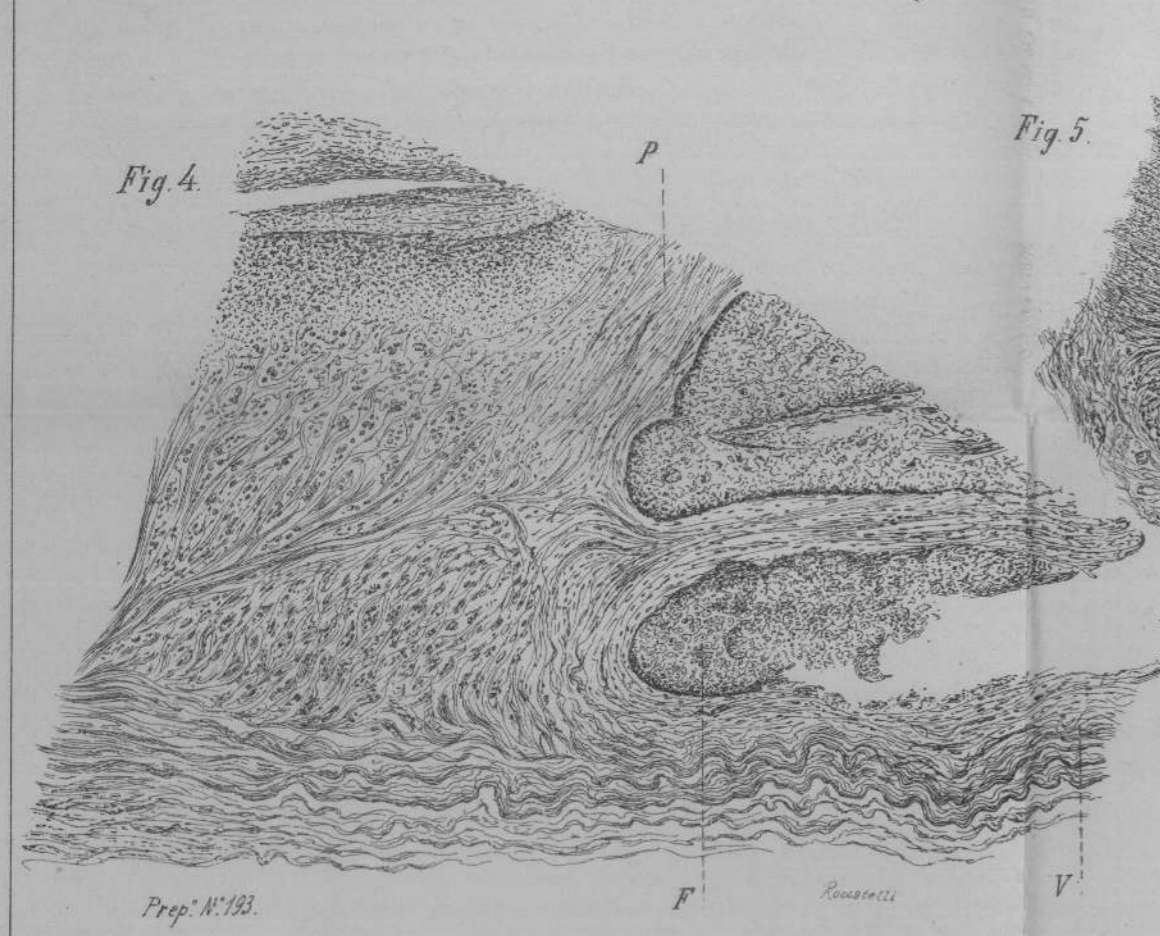
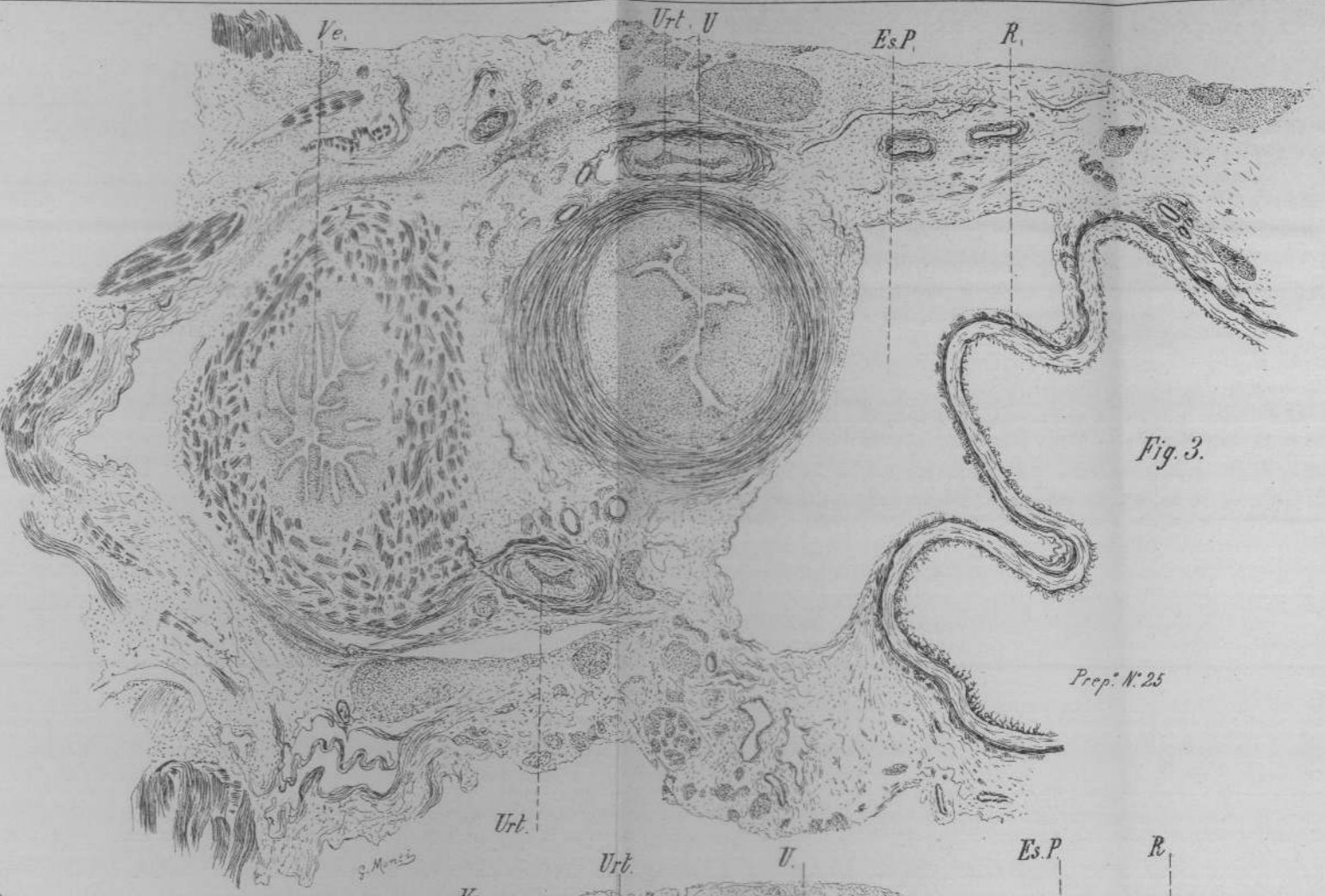
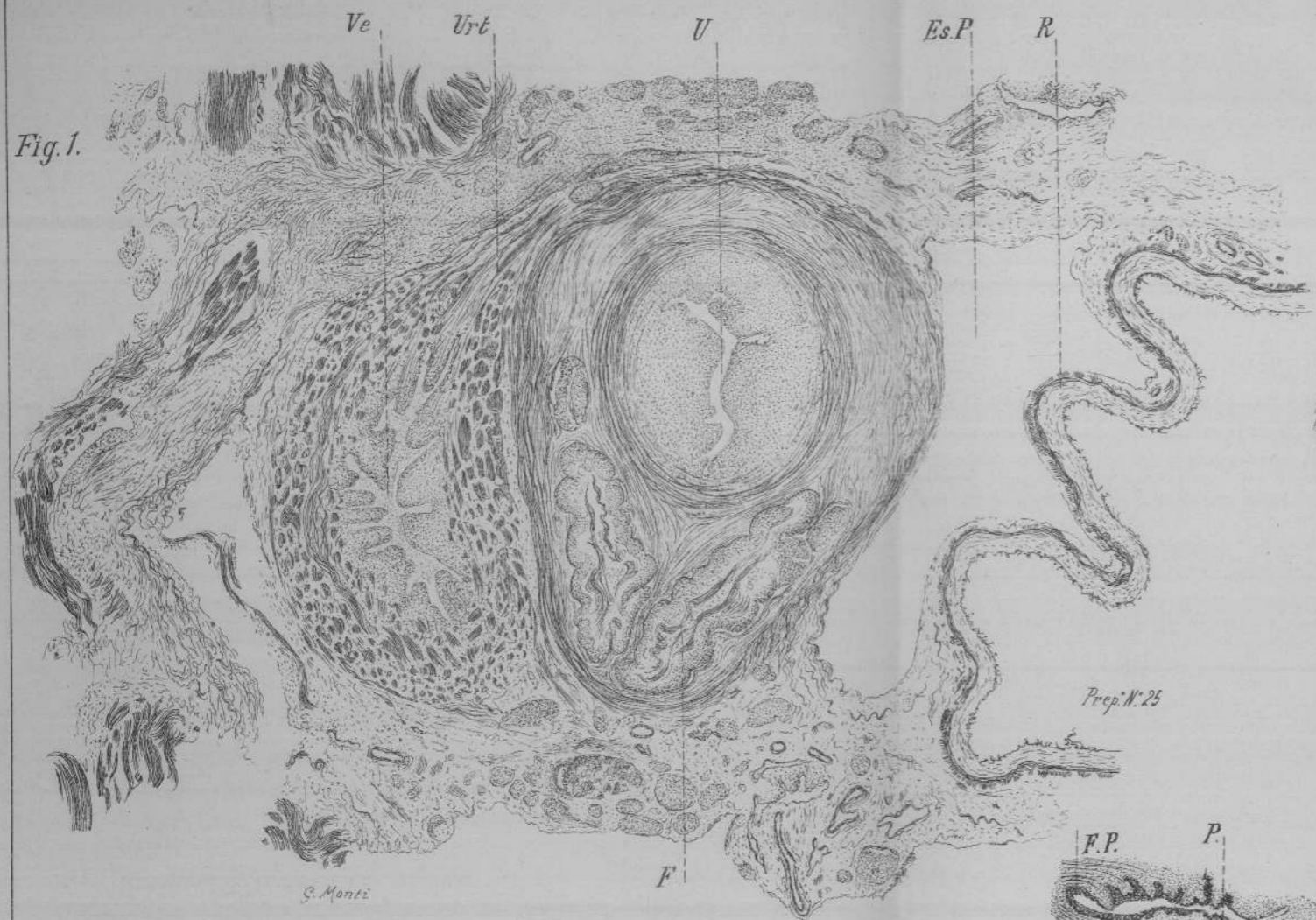TAVOLA QUARTA.

- Fig. I.* — Organi genitali interni, sincefalo ecc.
Sezione orizzontale nel dominio del fornice antero-laterale.
Ingrand. 27 diametri - ob. b. oc. 2 Koristka.
Preparato n. 25 della Raccolta — Vetro n. 3.
- Fig. II.* — Lo stesso preparato.
Sezione orizzontale che interessa appena lateralmente la cupula fornicale.
Ingrand. 27 diam. ob. b. sc. 2. Koristka.
Preparato n. 25 della Raccolta — Vetro n. 5.
- Fig. III.* — Lo stesso preparato.
Sezione orizzontale a livello della porzione sopravaginale.
Ingrand. 27 diam. ob. b. sc. 2. Koristka.
Preparato n. 25 della Raccolta — Vetro n. 4.
- Fig. IV.* — Dettaglio all'altezza della inserzione fornicale tolto dal preparato disegnato alla fig. n. 5. TAV. III.
Sezione saggittale.
Ingrand. 135 diam.
Preparato n. 193 della Raccolta.
- Fig. V.* — Porzione uterina e fornici - il pezzo è tolto da un preparato già illustrato offrente anomalie multiple a carico degli organi genito-urinari.
Sezione saggittale lateralizzata.
Preparato n. 11 della Raccolta.
Ingrand. a 20 diam.

SPIEGAZIONE DELLE LETTERE.

<i>U</i> — utero	<i>P</i> — porzione
<i>Es. P.</i> — escavato posteriore	<i>Ve</i> — vescica
<i>V</i> — vagina	<i>Urt</i> — uretere
<i>E</i> — fornice	<i>R</i> — retto
<i>F. A</i> — fornice anteriore	
<i>E. P.</i> — fornice posteriore.	







Uteri adulti — N. 165 Reg. Rep. — Vetro N. 1.

TAVOLA V. fig. 1.

Note storiche — Vedi Storia Clinica N. 108.

Boldrini Ida, di anni 29, da Bologna.

Epitelioma del collo — Isterectomia vaginale — Emostasi per forcipressura.

Inclusione in celloidina dopo fissazione e indurimento in alcool assoluto di un frammento preso a tutto spessore della parete laterale, poco sotto l'orificio interno; le sezioni vennero condotte secondo il piano trasversale all'utero e colorate alla porporina.

Reperto microscopico. — Noi abbiamo solamente nella parte esterna del preparato una superficie nella quale possiamo studiare nettamente i fasci muscolari discendenti in parte obliqui, superficie che rappresenta una piccolissima parte della porzione esterna del preparato colto in sezione antero-posteriore.

Il preparato presenta le note adenomatose della degenerazione cistica.

N. 196. Reg. Rep. — Vetro N.

TAVOLA V. fig. 5.

Note storiche. — Vedi Storia Clinica N. 131.

A. F.

Dismenorrea membranacea, allungamento della porzione sopra vaginale assottigliata, ipertrofia della porzione vaginale con erosione profonda.

Amputazione della porzione vaginale.

Preparazione e note macroscopiche. — Inclusione in celloidina previa fissazione ed indurimento in alcool del labbro uterino; sezione mediana dove si dimostrava evidente la profonda erosione con ectropion — tagli nel piano antero-posteriore.

Colorazione delle sezioni alla porporina.

Rilievo microscopico. — La sezione ha forma di parallelogramma con due dei suoi angoli smussi.

Uno dei lati maggiori corrisponde al tratto eroso in rapporto all'orificio esterno e in parte alla superficie vaginale che si continua sul vicino lato breve, nel mentre che l'altro risponde al canale cervicale, ed il 2° lato lungo risponde alla linea di amputazione.

Struttura. — I fasci muscolari diretti in grande maggioranza dall'alto in basso diminuiscono di poco di numero verso la superficie libera.

Le sezioni vasali sono più numerose nel tratto ricoperto da epitelio pavimentoso.

La mucosa cervicale che si continua anche sulla superficie esterna della porzione è spoglia di epitelio di rivestimento, ricca di elementi cellulari proliferati con glandole di cui alcune ramificate e altre ectasiche.

L'epitelio pavimentoso non presenta alcuna nota caratteristica.

Flogosi cronica interstiziale — erosione semplice del muso — ectropion cervicale.

N. 150. Reg. Rep. — Vetro N. 1, 3.

TAVOLA V. fig. 2-3.

Note storiche — Vedi Storia Clinica N. 96.

A. B., anni 48.

Prolasso completo dell'utero ed inversione della vagina con svincolo totale della vescica della cervice. La paziente fa risalire l'inizio della sua infermità allo sgravio avvenuto otto anni fa.

Isterectomia vaginale — Sezione col termo — cauterio, sutura della sierosa in catgut.

Note macroscopiche. — L'utero nella parte alta ha forma tendente alla globosa.

La sezione fornicale della vagina completamente rovesciata presenta coll'utero gli stessi rapporti del cappello di un fungo col suo picciolo.

Sul fondo si osserva la presenza di una sottile briglietta connettiva lacerata.

L'organo misura:

Lunghezza mm. 79.

Linea intertubaria mm. 32.

Preparazione. — Diviso l'organo in due metà nel senso antero-posteriore, si asportò da una delle due metà tre frammenti che comprendono: l'uno il canale cervicale, l'altro un tratto di tessuto cervicale, il terzo fu preso in corrispondenza della inserzione fornicale.

I pezzi trattati in alcool assoluto vennero inclusi in celloidina e sezionati secondo il piano antero-posteriore.

Colorazione dei tagli alla porporina.

Vetro N. 3.

TAVOLA V. fig. 3.

Tratto fornico-cervicale.

Rilievo microscopico. — Fasci muscolari spessi e robusti con trama connettiva ipertrozzata; detti fasci variamente intrecciati verso l'alto, si fanno assai più rari avvicinandosi alla mucosa della porzione; qui predomina un tessuto connettivo con numerose sezioni di vasi sanguigni di calibro vario a pareti assai inspessite nelle arteriole accompagnate da fascettini muscolari.

Nel tratto che corrisponde alla ripiegatura fornicale le fibre sono disposte in modo da formare un piano parallelo alla superficie mucosa costituito da fasci in parte a sezione trasversale e parte longitudinale.

Spiccano in questo tratto sezioni di vasi di grosso calibro che confermano la irrorazione arteriosa di calibro grosso tutto speciale per la cervice in confronto di quelle del corpo uterino.

La mucosa è provvista di piccole papille, rivestita di epitelio con un grosso strato superficiale cutizzato.

Non occorre dare la descrizione, come non se ne è dato il disegno, del vetro N. 2, dove non si osserva nulla di più di ciò che risulta dall'esame dei frammenti 1-2.

Però, ad onta delle alterazioni anatomico-patologiche di ectasie vascolari e glandolari, è giocoforza convincersi che il preparato

esaminato a piccolo ingrandimento accenna alla introflessione fornicaie dell'insieme di tutti i tessuti, resa irregolare dalla direzione dei vasi e dalla loro alterazione.

Vetro N. 1.

TAVOLA V. fig. 2.

Tratto del canale cervicale.

In tutto questo preparato noi non troviamo che uno degli angoli dove la sezione è in maggior parte occupata da fasci spioventi muscolari per un piccolissimo tratto; mentre tutto il resto è tessuto connettivo con elemento glandolare profondamente alterato.

N. 229 — della Raccolta.

TAVOLA V. fig. 4.

Note storiche. — Storia Clinica N. 263.

C. M. di anni 41 da Bagnoli del Trigno.

Retroflessione antica dell'utero ipertrofico — Amputazione alta dell'angolo di flessione

Il tratto di cervice amputata misura cent. m 4, la sua consistenza è aumentata, la mucosa della cavità cervicale è liscia a pieghe assai poco accentuate; la superficie di sezione uniforme di colorito roseo.

Venne incluso in celloidina previa fissazione in alcool il labbro posteriore, sezionato secondo il piano antero-posteriore e le sezioni colorate alla porporina.

I fasci muscolari numerosi sono intrecciati, ma predomina la direzione dall'alto al basso e dall'esterno all'interno; i fasci si fanno rarissimi in basso dove cedono il posto a tessuto connettivo che si continua poi colla mucosa della porzione vaginale e dove sono numerosi i vasi sanguigni capillari.

La nota patologica del preparato è data da cospicua ipertrofia connettivale da flogosi cronica.

SPIEGAZIONE DELLE FIGURE.

(1) TAVOLA QUINTA.

- Fig. I.* — Parete laterale dell'utero — parte alta cervicale. — Utero estirpato per epitelioma della porzione.
Sezione orizzontale.
Ingrandimento 27 diametri — ob: b. oc. 2.
Preparato N. 165 della Raccolta.
- Fig. II.* — Parte bassa del canale cervicale fino all'orificio esterno. — Utero estirpato dalla via vaginale per prolasso completo ed inversione della vagina.
Sezione sagittale.
Ingrandimento 10 diametri — Microscopio semplice Koristka.
Preparato N. 150 della Raccolta.
- Fig. III.* — Porzione utero-fornicale tolta dallo stesso preparato della precedente
Sezione sagittale.
Ingrandimento 10 diametri — Microsc. semplice Koristka.
- Fig. IV.* — Labbro posteriore — Amputazione alta per retroflessione dell'utero ipertrofico.
Sezione anteriore posteriore.
Ingrandimento 10 diametri — Microscopio semplice.
Preparato N. 229 della Raccolta.
- Fig. V.* — Tratto amputato per metro-cervicite ipertrofica ed erosione profonda.
Sezione anteriore posteriore.
Ingrandimento 15 diametri — Microscopio semplice Koristka.
Preparato N. 196 della Raccolta.

SPIEGAZIONE DELLE LETTERE.

<i>M.</i> — Mucosa.	<i>Or. - e.</i> — Orificio esterno.
<i>S.</i> — Sierosa.	<i>F.</i> — Fornice.
<i>P.</i> — Porzione.	<i>U.</i> — Utero.

(1) Di questi preparati abbiamo fatto lo studio colla colorazione specifica del Weigert per le fibre elastiche. — Vedi descrizione alla fine del lavoro.

CONSIDERAZIONI GEN. SUI PREPARATI DIVISI PER GRUPPI. —
Ai miei preparati si potrebbe fare l'eccezione che, se non tutti, una parte di essi, forse la più concludente, rappresenta il portato di mostrosità più o meno complesse, così da rendere sospetta la loro veridicità fisiologica, anche da parte degli organi ritenuti normali. Però, se si pensa alla delicatezza dei tessuti embrionali, ne viene di conseguenza che là dove noi possiamo dimostrare che l'evoluzione dei vari organi avvenne normale, lo deve essere anche il dettaglio. D'altra parte non vennero pretermesse tutte le note storiche, che arrivarono a nostra conoscenza, colle rispettive misure, che vennero rilevate con ogni scrupolo dalle varie parti prese in esame. Lascio agli altri di rettificare quanto risultasse non esatto alla stregua del confronto.

Dal primo gruppo dei nostri preparati si trova chiaramente rappresentato il momento embrionale nel quale si osserva un primo accenno di modificazione del tubo genitale.

L'indagine istologica, da altri e da me istituita, sui reni di feti di oltre quattro mesi di vita endouterina depone per una quiete funzionale assoluta di tali organi. La vescica adunque fino al 5° mese ed oltre non funziona come tale, cioè come serbatoio di urine che non vengono separate dai reni.

Il rapporto quindi, nel periodo antecedente a questa data, del tubo genitale col seno uro-genitale può solo esser turbato da fatti circolatori e trasudamenti che portino in detti canali parziali chiusure, parziali scomparse o distensioni pseudocistiche, come studiai nel caso da me presentato alla Società Lancisiana — *Atti della Società*, anno XIX fasc. 1°. —

Se tutto procede normalmente, in embrioni dai 60 ai 100 mm. noi assistiamo alla formazione di un primo accenno di *portio*, là dove il trigono vescicale costituisce il piano d'arresto. L'introflessione in quella zona del canale genitale individualizza subito una parte di esso che non sarà l'utero, ma il complesso ostio-uterino, che per la sua alta funzione deve assumere una forma speciale. Il raddoppiamento del grosso strato elementare di questo periodo

embrionale stabilisce le note particolari a questa parte del tubo. Il grosso triangolo muscolare che si formerà al disopra è la conseguenza evolutiva del primo fatto dell'introflessione dello strato interno.

Il secondo gruppo illustra in modo chiaro e nitido questa disposizione dei muscoli fornicocervicali che rispondono al loro compito inturgidendo la sottoposta massa connettivo-mucosa e l'endometrio e proteggono così in due maniere la cavità soprastante. Le sezioni trasverse completano la dimostrazione delle sezioni sagittali.

Il terzo gruppo dei preparati presi da uteri adulti o malati, nel dominio di questo segmento viene a dimostrare gli effetti tardivi fisiologici e di cause morbose svariate, le quali, se intorbidano la nitidezza del concetto primitivo, confermano il fatto che la cupola fornicale e la cervice formano un'insieme muscolo-connettivale complesso, sulle cui modifiche e alterazioni abbiamo voluto richiamare l'attenzione del lato clinico.

Mi permetto ora di attingere dalla casuistica delle anomalie di sviluppo da me studiate e da quella clinica dei criteri che vengono in appoggio alle conclusioni che faremo seguire.

Nelle anomalie di sviluppo da me illustrate ho raccolto quanto segue :

In quella pubblicata negli atti della Società Lancisiana, fasc. I, anno XV, le due vagine di feto settimembre, distanti a centimetri fra loro, immettevano in una gran sacca comune chiusa a due buonicentimetri dalla parete esterna; e decorrevano nello spessore di detta sacca sulla quale i due corpi uterini facevano posteriormente sporgenza; questi si continuavano adangolo colle rispettive trombe accompagnate all'esterno in basso dalle ovaje bendelliformi. In detti canali non si avea accenno di porzione vaginale nè a destra, nè a sinistra, mentre le traccie studiate deponavano chiaramente per l'individualizzazione dei vari tratti dal rispettivo rivestimento epiteliale pavimentoso e cilindrico.

Nella seconda anomalia di sviluppo, accennata più sopra — Atti della Società Lancisiana — Anno XIX Fasc. 1. — abbiamo, in quella vece, col doppio sviluppo, delle formazioni cistiche che tolgono ai rivestimenti le note differenziali. Volli farne parola perchè in essa si impongono colla turba dei momenti evolutivi il momento meccanico. Siccome l'esserino non aveva che un solo rene e un solo uretere a destra che immetteva in una vescica ectasica, così guadagnano importanza le differenze notate nel tubo genitale di destra in confronto di quello di sinistra. A destra vi era una porzione ingrossata che corrispondeva al corpo uterino e che si continuava in basso e più verso la linea mediana in un tubo cistico rivestito da epitelio pavimentoso; a sinistra, dove non esistevano tracce dell'apparecchio uropojetico, la parte uterina e la vaginale erano trasformate in una sacca che veniva a finire trasversalmente restringendosi dietro all'altra, con una fenditura in vescica, ed era tutta tappezzata di epitelio pavimentoso assottigliatissimo. Anche in questo caso il tratto, che separava la sacca a tre bozze irregolari dall'esterno era grosso e senza traccia di comunicazione. Al di sopra e al di dietro di dette sacche si aveano le trombe trasversalmente poste colle loro note istologiche caratteristiche, e le bendelle sessuali, cioè le ovaje allungate che macroscopicamente appena si differenziavano dai due tubulini, coi quali il loro estremo al lato interno era contiguo in gran parte e continuo con una piccola briglia che sarebbe stata la futura fimbria ovarica.

Se, come dice il Nagel, la porzione vaginale si formasse per un'ispessimento del mesoblasto là dove la piega in avanti del canale genitale segna il luogo dove sarà il futuro orificio esterno dell'utero, almeno nella prima delle accennate anomalie, nella quale le due vagine si erano sviluppate coi loro strati normali e che si combinavano con un utero ben definito, si avrebbe dovuto trovare traccia della limitazione dell'utero con detto ispessimento più o meno accentuato; mentre spiccava solamente la nota del rivestimento epiteliale in basso polistrato pavimentoso e in alto e nelle trombe cilindrico.



Fig. 1.



Fig. 2.

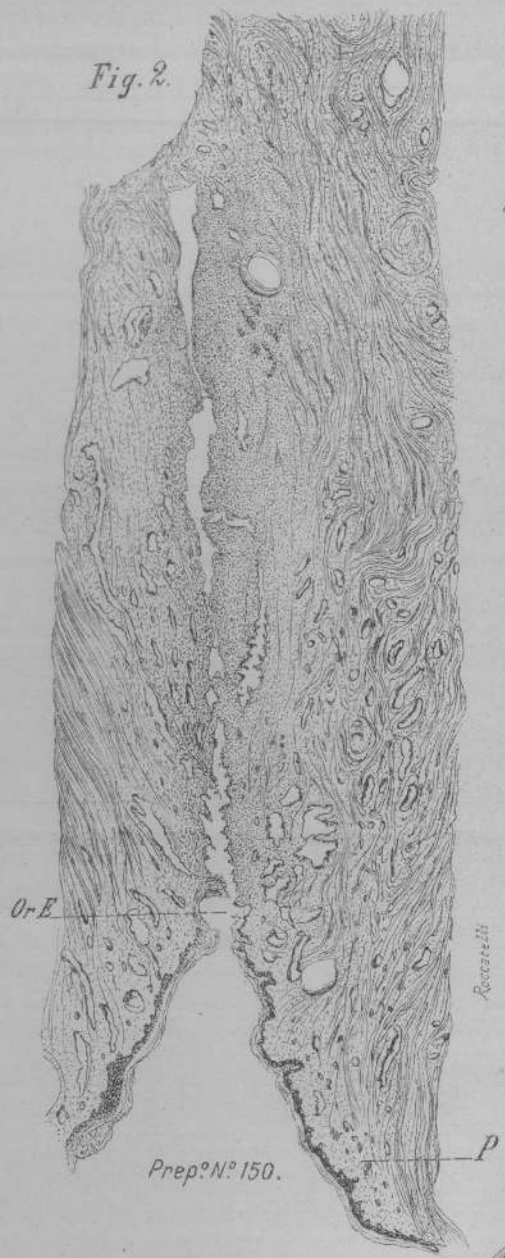


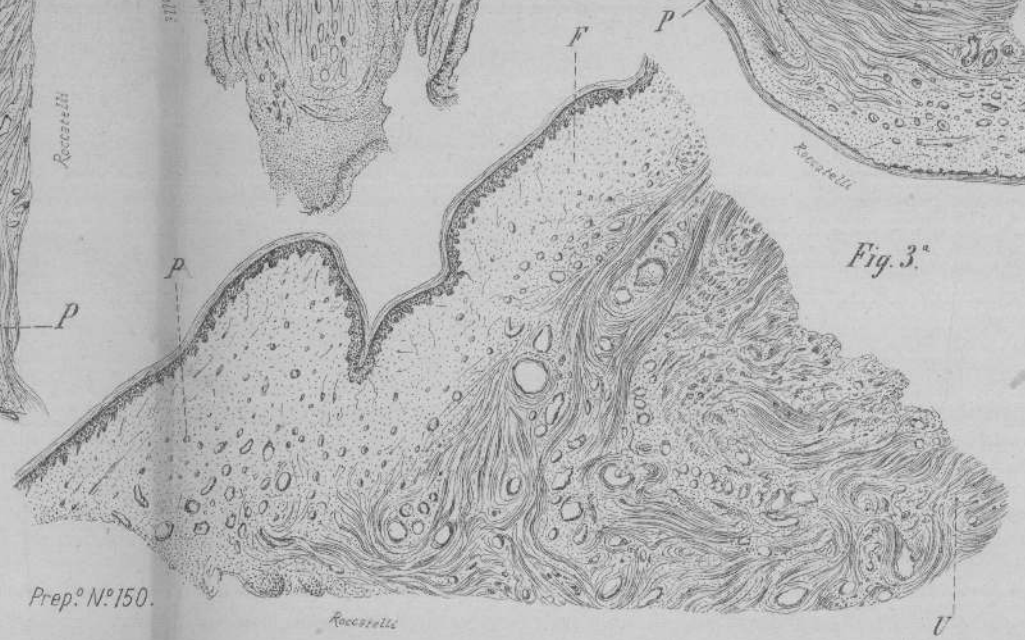
Fig. 4.

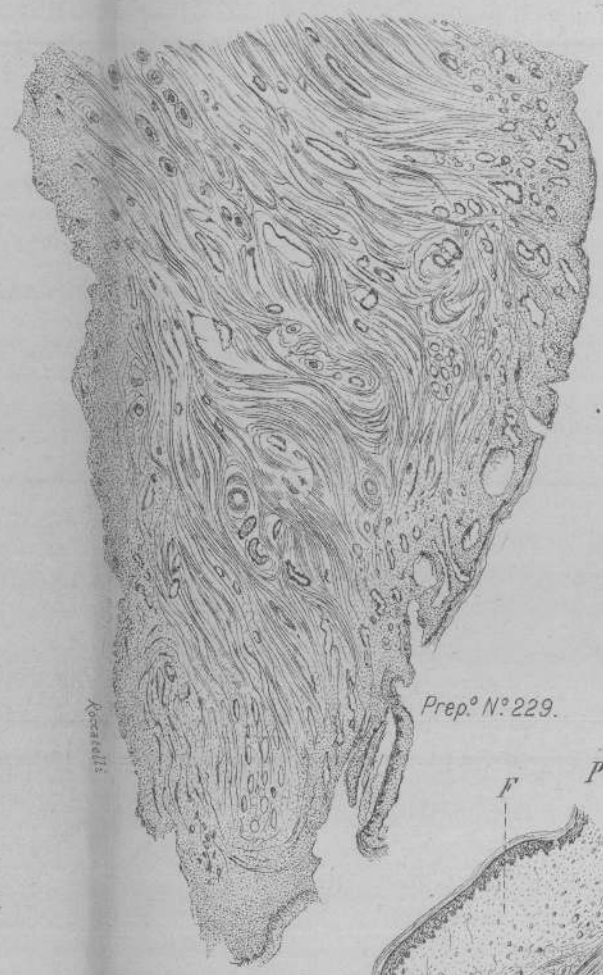

Fig. 5.

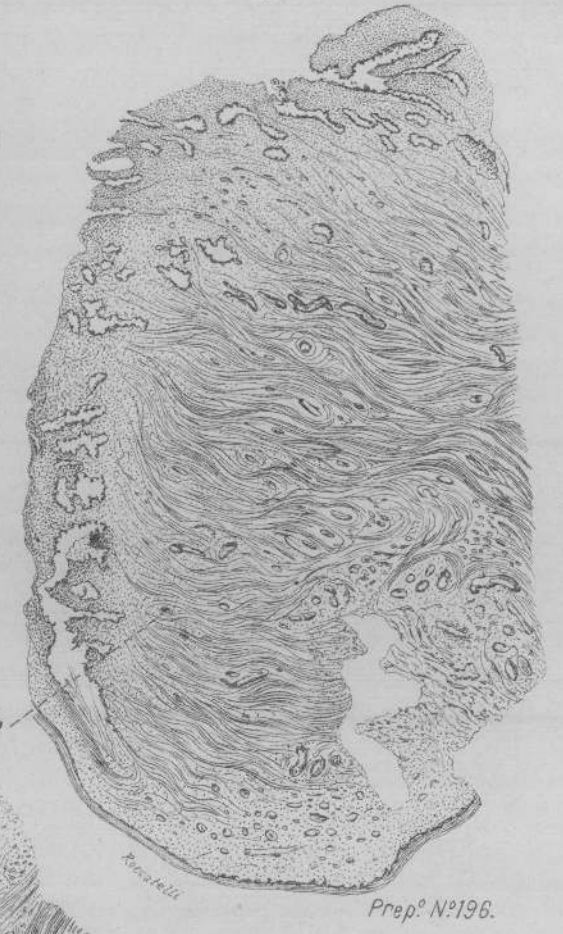

Fig. 3.º





In una terza anomalia illustrata nel volume dedicato al prof. senatore Durante, nella quale si ha l'ano vaginale alto e la chiusura superficiale dei genitali esterni, ma in cui l'apparecchio uro-pojetico è formato normalmente, ad onta delle comunicazioni dell'intestino colla vagina a fondo cieco, la porzione è perfetta col suo triangolo fornico-cervicale, divenuto anzi ipertrofico, perchè continuamente irritato dall'anomala comunicazione che costringeva il tubo genitale a contrarsi per far rifluire quanto ivi arrivava dall'intestino. È un'esemplare splendido, poichè l'ostio complesso della cavità del corpo ipertrofizzando le sue varie parti, la salvaguardò da intromissioni che sarebbero state la conseguenza delle anomale aperture e dei concrescimenti descritti.

Veniamo ora ad un'altra anomalia, a quanto mi risulta unica pel suo dettaglio. Ne presi conoscenza quando il mio studio era compiuto.

Alla stregua dei fatti che conosciamo come possiamo spiegare il caso descritto dall'Albertin — *Centralblatt. für Gynec* N. 39 — di quest'anno, nel quale l'utero chiuso e ematometrico si trovava sospeso nella cavità addomino-pelvica senza nessun rapporto colla vagina esistente della lunghezza di 4 cent. e mezzo?

Noi abbiamo in questo caso eccezionale la mancanza del segmento cervico-fornicale che ci occupa.

In questa nitida assenza noi possiamo già intuire che si tratta di un tratto del tubo genitale cui spetta per i suoi rapporti e per la sua destinazione un significato tutto particolare. I tentativi di plastica, in questo caso ripetutamente esperiti, hanno permesso ai curanti di rendersi esattissime le note topografiche degli organi pelvici. Noi dobbiamo riferire la eccezionale anomalia ad un periodo nel quale era già assicurata la sorte della parte alta del tubo, *dell'utero propriamente detto*, che potè perfino funzionare al momento dell'attività sessuale e divenire ematometrico, arrivando al volume di una testa di feto per ritenzione mestruale. Raggiunse un tal volume perchè a questa funzione parteciparono, con tutta probabilità, anche le trombe. Per tale com-

partecipazione, ammessa e negata, deporrebbero non pochi casi clinici, alcuni dei quali da me stesso osservati e con cura registrati per un prossimo contributo.

Non ho potuto sapere dal riassunto letto nel *Centralblatt*, per quanto dettagliato, a che altezza si trovasse la vagina in rapporto cogli altri canali fra i quali è indovata; non si parla di canale vulvo-vaginale; cioè se si sia trattato di quegli infossamenti che guadagnano colla coabitazione una certa lunghezza, e che, in un caso da me registrato, aveva stivato per tal modo il meato urinario da ridurlo al momento dell'esame a canale di copula.

Egli è certo che parlando di vagina e di una possibile plastica che ristabilisse i rapporti fisiologici, si aveva a che fare veramente colla parte inferiore del canale genitale. A me sembra però che il suo fondo cieco doveva trovarsi al disotto del piano ureterico, che è quello che deve aver influito nel corrispondente periodo embrionale su questa parte del canale genitale, impedendone le modificazioni da noi studiate non solo, ma a farla completamente sparire.

Veniamo ora ad un breve cenno desunto dai fatti clinici.

Cosa avviene nei casi di amputazioni alte della cervice uterina per la via vaginale?

Non vi ha ginecologo o chirurgo che non sappia che, malgrado tutti gli accorgimenti, facilmente si va incontro alla stenosi, che può diventare chiusura della soprastante cavità, *perchè resta demolito l'apparecchio tutt'affatto speciale muscolo-connettivale di guardia, che garantisce l'apertura dell'utero.*

Ed ora domandiamo eziandio alla clinica se fatti patologici oltre ai fisiologici non vengono a deporre per la forma *tutta speciale* di questa parte di canale e dei suoi dintorni; cioè non inducono ad ammettere nell'utero adulto ed attivo la avvenuta introflessione dall'alto al basso e dallo esterno all'interno nel segmento cervico-fornicale, porzione vaginale compresa.

Se si trattasse di un semplice sfintere, la dinamica dello sgra-

vo si troverebbe seriamente compromessa, per le inevitabili conseguenze che un lungo periodo di dilatazione deve portare con se.

Studiamo il contegno dell'utero negli aborti e nei polipi pedunculati della cavità uterina.

In tutti questi casi, nei quali noi non abbiamo ben coordinati gli elementi dinamici e meccanici dello sgravio, noi registriamo la renitenza dell'organo a liberarsi del suo contenuto, renitenza che non di rado diventa impotenza che l'arte è chiamata a combattere.

Sorvolo sulla casuistica degli aborti troppo comune e troppo poco curata nelle sue conseguenze.

In un caso, registrato col numero 16 nella mia pubblicazione sull'Istituto di Vicenza, nel quale si sottopose la paziente per un anno al trattamento ecbolico coll'Ergotina contro un enorme fibroide del corpo uterino, si giunse un bel giorno ad avere la comparsa alla bocca uterina di un segmento che rapidamente si fece gangrenescente alla corteccia; venne allontanato facilmente colla semplice istero-stomato-tomia.

Perchè l'utero che l'aveva già all'egresso non se ne potè disfare?

In altri casi a me occorsi alla semplice discissione del collo e zaffamento della cavità uterina tenne dietro, dopo levato lo zaffo, la espulsione di fibroidi grossi come uova o piccoli aranci, che non erano nemmeno stati diagnosticati e l'esperienza ci insegna, che il corpo uterino da solo non avrebbe potuto cacciare facilmente.

Noi nello sgravio fisiologico vediamo che, mentre si abbassa la parte presentata l'azione dell'utero si svolge verso l'alto. Quando nei casi in apparenza normali non si forma, non si distende convenientemente il segmento inferiore ostetrico, il parto diviene distocico, perchè, fra le altre ragioni, manca la forza sufficiente che, agendo dal basso all'alto, viene a vincere, secondo il mio modo di vedere, a poco, a poco il triangolo muscolare del segmento fornico-cervicale alterato.

L'ispessirsi del fondo è il risultato della forza che attrae

energicamente in alto l'organo cavo, che viene a ridursi sul contenuto, il quale colla parte presentata passivamente lo favorisce fungendo da punto di appoggio, e coadiuva il piano muscolare pelvico e i legamenti attivi della matrice; **ma tutto ciò a nulla vale se il segmento fornico-cervicale è alterato e non si può spiegare dal basso all'alto e dallo interno all'esterno a formare la bocca uterina.**

Doveva essere, un concetto analogo quello che ispirava il Braun quando, ad affrettare lo sgravo, consigliava il suo colpoheurinter, che agendo dal basso verso l'alto favoriva appunto lo spiegarsi di questo segmento cervico-fornicale.

Il fatto avvenuto nella Clinica dello Schauta dell'uovo di Breisky, che applicato per correggere un prolasso vaginale, penetrò e si chiuse nella cavità dell'utero, mi sembra *argumentum Crucis*, che prova che la porta dell'utero è così fatta da aprirsi solamente all'azione progressiva di una forza che spinga dal basso all'alto, sia per un complesso di momenti coordinati, come nella fisiologia dello sgravo, sia passivamente per azione continuata dallo esterno allo interno, come nel caso occorso nella clinica dello Schauta del pessario ad fattosi in pochi mesi prigione della cavità uterina.

Venuto a mia conoscenza questo caso della Clinica dello Schauta, io, che avevo caldamente patteggiato per un tal genere di protesi nelle donne nelle quali l'intervento trovi la sua controindicazione, escogitai tosto un mezzo di ottenere in sito il facile rammollimento dell'uovo di cautchuc a renderne ovvia l'estrazione, che allo Schauta in quell'emergenza riuscì oltremodo difficile. (*Atti della Soc. Ostetr. Ginec.*)

Prima di ritornare sopra i preparati descritti per farne risaltare alcune particolarità e tirare alla fine le conclusioni del mio lavoro, noi dovremmo ora domandarci a che punto sono le nostre nozioni nei riguardi dell'innervazione. —

Per me sarebbe il più importante, il più lusinghiero dei campi di ricerca; ma alle enormi difficoltà che presenta non

basta opporre la buona volontà, la tenacia, fa duopo ricchezza di mezzi e di tempo senza possibile misura. Fino a questo momento quasi nulla abbiamo da aggiungere alle ricerche di Franckenhauer, di Kehrer, di Rasch, dell'Hofmann, del Langley, dell'Oser e del Schlesinger e del Dembo, punto concordi fra loro.

Secondo il Fellner i nervi uterini sono identici a quelli dell'intestino retto ed egualmente distribuiti nella loro azione. - *Hermann Fis*: Il fatto di sgravi di donne morte accennerebbe a centri propri del parenchima uterino. Non sappiamo quali rapporti di analogia possa avere un tal fatto con quello delle contrazioni ritmiche, durate per un certo tempo, di organi e tumori dal chirurgo estirpati. Un esemplare di tal genere lo vidi nella clinica del prof. Durante. Si trattava di un tumore a carico, se ben ricordo, dell'addome che continuò a contrarsi ritmicamente per oltre 20 minuti dopo l'asportazione.

Se lo studio anatomico-fisiologico dell'innervazione dell'utero e delle sue varie parti è oltremodo difficile e i contributi sono scarsi, le osservazioni cliniche di gravi forme locali e riflesse in ostetricia — ginecologia, sono in quelle vece numerosissime. — Senza pertrattarne qui per disteso, uscendo dal campo prefissomi, credo, in base alle osservazioni illustrate, quasi positivo il fatto che le turbe cardio-respiratorie sono prevalentemente dovute a lesioni *cervicali*, a dilatazioni ostetriche impedito o difettose; mentre le lesioni ovariche turberanno più facilmente la psiche. Il capitolo è oscuro, ma le osservazioni nuove e i progressi della neurologia lo chiariranno.

Ed ora ritorniamo ai preparati e alla loro particolarità.

Alla chiusa dell'illustrazione dell'anomalia di sviluppo, fatta nel 1895 alla Società Lancisiana, accennavo alle ricerche infruttuose istituite sia nelle estremità vaginali, sia nel tratto esterno, per rendermi conto della origine delle ghiandole vulvo-vaginali. Il Nagel le afferma come un'inflessione della parte inferiore del tubo genitale; si mette su tal rapporto non in perfetto accordo con quanto afferma sull'embriogenesi della vagina che vuole solida e rivestita in secondo tempo con epitelio polistrato di inva-

sione esterna. Io accenno semplicemente a questi fatti, che mi spiego colla varietà stranissima di reperti che si incontrano nella indaginosa e paziente ricerca embriologica.

I nostri reperti sono però anche su tal proposito assai chiari. Nei preparati della Tavola prima abbiamo:

Nella Fig. N. 1 è distinta l'ansa staccata di epitelio cilindrico che va fino al seno urogenitale. Nella Fig. 4^a, che offre una sezione sagittale molto lateralizzata, ma che coglie tutto il canale, abbiamo tre bottoni ghiandolari chiaramente costituiti di cellule epiteliali cilindriche, che con ogni probabilità sono l'accenno delle ghiandole vulvo-vaginali. Non insisto su tal soggetto che entra per incidenza nel tema, nè basta un solo preparato per affermarlo in modo assoluto.

Facendo il parallelo fra la Fig. 1^a della Tavola I e la Fig. 1^a della Tavola II noi abbiamo due preziosi termini di confronto; nel primo preparato l'accenno della formazione della *portio* per introflessione della parte anteriore è distintissimo; nel secondo preparato, che si riferisce ad embrione di eguale età se non più avanti nello sviluppo, nel quale si ha la scomparsa per emorragia di quasi tutta la vescica, non vi ha traccia di modificazione lungo tutto il canale genitale. Questo si arrotonda elegantemente nell'apertura del seno uro-genitale, che, col fondo cieco anteriore, è la sola parte rimasta dell'urocisti. L'emorragia deve essere stata istantanea; deve esser seguito dopo poco tempo l'uscita dell'embrioncino dall'utero, perchè questi potè mantenersi in ottime condizioni. Nessun altro danno a suo carico risulta per l'avvenuta emorragia, all'infuori della scomparsa di uno degli agenti principali delle modificazioni, che abbiamo studiate negli altri preparati in questo periodo embrionale. Il preparato è stato riprodotto fedelissimamente dall'artista ed è riuscito per me inaspettato quanto prezioso soccorso dimostrativo. Come sia avvenuto il fatto emorragico per poter dare un simile reperto, non lo sappiamo, ed è ozioso vagare nel campo delle ipotesi.

Io volli ritrarre anche una sezione sagittale molto laterale, per cogliere l'uretere e vedere fin dove arri-

va il fatto emorragico, che infiltra tutta la pelvi e colla sua propagine verso la futura uretra mostra di essere stato extra e endo-cavitarario.

Il preparato N. 3 della Tavola II che nella figura 4^a della stessa tavola trovasi ingrandito nella parte che interessa, venne da me fatto riprodurre con scrupolosa cura per due ragioni. La prima perchè, ad onta avesse note di maltrattamento grave, presenta l'inizio del formarsi della porzione in modo esplicito; e tanto più se si tien conto della grave compressione subita dall'avanti all'indietro da tutto il fetino; la seconda per la disposizione di quelle ramificazioni a fiori della parte superiore del canale genitale, che io interpretai per la rete della circolazione mesenchimale dell'organo *che viene quasi a mancare* proprio nel dominio della zona dove procederà l'introflessione e con essa la delimitazione della futura parte cervicale dell'utero. Azzardo o no, il fatto è per sè stesso nel preparato assai limpido; ed è mio interesse di trar un partito dimostrativo da una condizione anatomica rivelata da un processo di macerazione, che fu in parte corretto dall'iniziata mummificazione del piccolo essere.

Le figure 4 e 5 della tavola 4^a presentano il dettaglio muscolare cervico-fornicale con una nitidezza da rendere superflua ogni descrizione.

Non ho mancato di rivolgere la mia attenzione a tutte le altre appendici muscolari dell'utero e del suo segmento cervico-fornicale.

Cercai come si disponessero le prime tracce dei *retractores uteri* ma ben altro materiale mi sarebbe stato necessario alla bisogna.

Circoscritto il campo al titolo del lavoro, mi sembra che dallo studio dei miei preparati e per le considerazioni tutte che vengono in appoggio alla dimostrazione anatomica la quale, se è vera, come a me risulta, sarebbe a sua volta il *punctum ubi consistam* anche della parte clinica, sieno pienamente giustificate le seguenti conclusioni:

1. La porzione vaginale è il risultato di una introfles-

sione del canale genitale agli esordi del suo sviluppo, poco dopo la fusione dei tubuli di Müller, dovuta al piano di arresto dato dal paracistico nel dominio ureterico.

2. Collo strato elementare di introflessione si introflettono progressivamente gli strati muscolari più interni.

3. La scarsa distribuzione circolatoria mesenchimale dei primi tempi dello sviluppo dell'utero, della quale non si vede quasi traccia nella porzione da noi presa di mira, pare che sia tale da favorire le modifiche alle quali questa parte del canale va incontro per destinazione biologica voluta dalle funzioni future dell'organo.

4. Colla introflessione connettivo-muscolare di questo segmento si individualizza una parte del canale genitale che non è nè ben utero, nè ben vagina; cui spetta una funzione propria, probabilmente con innervazione antagonistica e quella del corpo uterino, come a me risultò antagonistico il giuoco muscolare di dette parti.

5. La denominazione di segmento cervico-fornicale di questa parte del canale genitale, che comprenderebbe la cervice dall'orificio interno allo esterno collo spessore della grossa parte alta ed interna della cupola fornicale, è giustificata tanto dall'embriogenesi quanto dalle note anatomiche e fisiologiche dell'organo a completo sviluppo e in piena funzione.

6. Questa individualizzazione risponde nella sua essenza, tanto alla spiegazione dei fatti clinici che si studiano nell'utero vuoto, quanto nell'utero gestante; anzi le note del processo evolutivo, in pieno accordo colla anatomia e fisiologia di questa parte dell'organo ne sarebbero, la chiave.

7. Nelle alterazioni di questo segmento cervico-fornicale noi abbiamo il punto di partenza di grossa parte della patogenesi dei morbi uterini, specialmente delle forme di metrite cronica fino ad ora non interpretate a dovere e fatte segno di interventi irrazionali.

Queste modeste note avranno il loro largo compenso se altri, con maggiore autorità di giudizio riavvalorando quanto la sana critica risparmiasse del mio lavoro, richiamasse alla mente dei più il postulato terapeutico, non poco negletto, per il quale la ginecologia non è per massima parte chirurgia, come vorrebbero alcuni. Essa deve avere il paziente e laborioso obbiettivo del ripristino delle dignità fisiologiche degli organi compromessi, al quale si giunge colla interpretazione esatta dei fatti anatomici e funzionali.

Nel trattare del segmento cervico-fornicale, della sua natura muscolo-connettiva studiandone l'origine, la sua entità ben definita nella morfologia del canale genitale e la sua importanza nella complessa fisiologia dell'organo, come nel contesto già esposti, sono partito dal l'idea fornitami dall'osservazione clinica, che le modificazioni funzionali si riferiscono al corpo uterino solamente, a quello che io, citando il caso dell'Albertin dissi: *l'utero propriamente detto*.

Ho lasciato completamente da parte fino all'ultimo la questione tanto dibattuta della presenza di tessuto elastico come tessuto intrinseco della sua compagine, perchè solo una ricerca sistematica coi nuovi mezzi di indagine può don trollare i risultati positivi nei bei lavori dell'Acconci e quelli negativi nelle ricerche non meno interessanti del Fieux. — Un tale studio è già cominciato sopra alcuni degli stessi preparati che figurano riprodotti in questo lavoro; mi limito nel momento di correggere le bozze di stampa, trovandomi, in possesso di preparati molto dimostrativi, a riassumere i reperti istologici, che avranno poi in seguito lo sviluppo completo se potremo procurarci il materiale necessario.

REPERTI ISTOLOGICI DI PREPARATI TRATTATI COLLA COLORAZIONE
SPECIFICA DELLE FIBRE ELASTICHE.

Modo di preparare la soluzione — Prendi :

di soluzione al 1 o/10 di Fuxina basica gr. 100

di soluzione al 2 o/10 di Resorcina gr. 100

Mesci e porta all'ebullizione, aggiungi :

di soluzione sutura di per cloruro di ferro gr. 25

Mantieni la temperatura a 100 C. i per cinque minuti. Filtra ed utilizza il residuo solido che si raccoglie sulla carta da filtro. Questo residuo si deve ridisciogliere in alcool a 94° nella quantità di 200 centimetri cubi, mantenendo la miscela alla temperatura di ebullizione per circa 8 minuti primi. (Si badi durante questo tempo della manipolazione alla formazione di vapori facilmente incendiabili).

Si riporti di nuovo a 200 cm³ il volume del liquido compensando la perdita di ebullizione con nuovo alcool a 94°.

Aggiungi di acido cloridrico cm.³ 4.

La soluzione così preparata è pronta per l'uso; non è però più servibile dopo un mese giacché si altera.

Modo di usarla :

a) Colorazione, trasportando le sezioni sciolte o attaccate al porta-oggetti direttamente dall'alcool a 80° nella soluzione colorante.

b) Lavaggio in acqua distillata.

c) Lavaggio e disidratazione in alcool ordinario.

d) Disidratazione completa in alcool assoluto.

e) Rischiaramento negli olii essenziali o meglio nel Xilolo.

f) Chiusura in balsamo xilolico.

Abbiamo notato che per avere distinta la reazione è utile protrarre la colorazione dei tagli anche per qualche ora, procedendo poi, dopo un buon lavaggio in acqua, a una protratta decolorazione (parecchie ore) nell'alcool assoluto, e ciò specialmente per i tessuti spessi e tendenti alla sclerosi.

Il protrarre la decolorazione è specialmente necessario per i tagli inclusi in celloidina, quando non si è creduto opportuno togliere la celloidina stessa, perché la colorazione assai sensibile che essa ritiene può deturpare il preparato e disturbarne l'interpretazione.

Come mezzo rischiarante lo xilolo dà immagini forse più limpide, noi abbiamo sempre usato scacciare l'olio di origano col xilolo prima di chiudere il preparato in balsamo xilolico. Avendo tentato su preparati di cui non si avevano altri esemplari la colorazione dei tagli già

precedentemente colorati con altri metodi e montati da tempo non abbiamo avuto mai preparazioni perfette, ed in qualche punto la reazione specifica restò dubbia.

TAVOLA V, fig. 1. prep. n. 165.

Sezione orizzontale della parete laterale dell'utero poco sotto l'orificio interno. Colorazione delle fibre elastiche.

Evidentissima la reazione nelle pareti vasali: i vasi sono principalmente numerosi dal lato del parametrio dove il tessuto elastico è più abbondante, passa da vaso a vaso e forma una rete che abbraccia gli ordini più esterni delle fibre muscolari. Nel resto del preparato il tessuto elastico è limitato alle parti vasali e non è dimostrabile nel seno della mucosa.

TAVOLA V, fig. 2., prep. n. 150.

Sezione antero-posteriore nei domini del canale cervicale a partire dall'orificio est. per un tratto di circa 2 cm. Colorazione delle fibre elastiche fatta su un preparato precedentemente colorato alla porporina.

La reazione è riuscita dovunque poco netta; si può però riconoscere la presenza di una rete elastica al disotto dell'epitelio pavimentoso la quale pare si arresti in corrispondenza dell'orificio esterno. Si notano tracce di tessuto elastico nei tratti tra le glandule cervicali; in tutto il preparato sono evidenti le fibre elastiche nelle pareti vasali e nelle guaine perivasali, dalle quali si partono fibre elastiche che si intromettono fra i fasci muscolari e si anatomizzano fra loro.

TAVOLA V, fig. 3., prep. n. 150.

Sezione antero-posteriore in corrispondenza della piega fornico-cervicale. Colorazione specifica delle fibre elastiche.

Rete elastica a maglie strette ricchissima sottomucosa, splendidamente evidente in ispecie in corrispondenza della piega fornica e che manda numerose e sottili fibre quasi rettilinee nella profondità del tessuto. Tali fibre si perdono in una rete assai abbondante, la quale diminuisce solo là dove compaiono fasci muscolari limitandosi allora nel tessuto unitivo tra fascio e fascio.

Questa rete consta di fibrille in parte esilissime e quasi rettilinee, e in parte di fibre più grosse e serpiginoe, e contrae rapporti coll'elemento elastico vascolare; si noti che le pareti vasali, inspesse da

processo di sclerosi, sono, relativamente al tessuto circum-ambiente, povere di elementi elastici. Avvicinandosi alla porzione vaginale la ricchezza di tessuti elastici si conserva, ma le fibre che si alternano a fascicoli connettivali sono più esili e formano maglie più ristrette.

TAVOLA V, fig. 4, prep. 229.

Sezione antero-posteriore sulla metà anteriore del collo amputato per un tratto di centim. 4. — Colorazione specifica delle fibre elastiche.

Per comodità di tecnica la sezione venne divisa in due segmenti: uno superiore ed uno inferiore che riuniti ricostruiscono la figura della tavola. Nella parte alta osservasi distinto l'elemento elastico vascolare e perivascolare da cui si staccano dei tratti elastici che passano da un fascio vascolare all'altro, tale disposizione è mantenuta anche in basso verso la porzione ma assai meno accentuata. Sul lato esterno, che corrisponde al tessuto del parametrio, si studia una ricca rete elastica che si alterna coi fasci muscolari più superficiali e nella quale si trovano vasi sanguigni cospicui e numerosi ed i cui elementi elastici risaltano splendidamente. Questa zona si fa più sottile, scarsa ed infine scompare scendendo in basso (dominio della porzione) dove spicca invece la disposizione elastica sottomucosa perivascolare ed in parte anche periglandolare.

TAVOLA V, fig. 5, pr. 196.

Sezione antero-posteriore mediana sul labbro anteriore amputato della porzione uterina. — Colorazione delle fibre elastiche fatta su un taglio già precedentemente colorato alla porporina.

La reazione non è riuscita nettissima, è però evidente la rete elastica al disotto della mucosa ad epitelio piatto e che si continua col tessuto elastico occupante in parte gli spazii interglandolari e che si mette in diretto rapporto colle fibre elastiche di spertanza della rete vascolare e perivascolare.

N. 6, reg. reperti, An. pat.

NN., anni 22, partorita, morta in puerperio avanzato.

Misure prese sull'utero e annessi dopo soggiorno in alcool di molti anni:

Utero: Lunghezza	mm.	97
» Diametro massimo antero-posteriore	»	25
» Linea intertubaria	»	70

Utero: Distanza di detta linea dal punto culmi-			
nante del fondo.	mm.	12	
» Lunghezza della cavità uterina	»	84	
» Larghezza » » »	»		
» Spessore delle pareti: al fondo	»	11	
» » » post.	»	10	
» » » ant. massimo	»	9	
» minimo (regione istmica)	»	7	
Tromba sinistra: Lunghezza (dalla inserzione			
all'estremità delle fimbrie)	»	155	
» destra: Lunghezza (dalla inserzione			
all'estremità delle fimbrie)	»	165	
Ovaio sinistro: Lunghezza	»	47	
» » Larghezza	»	15	
» » Spessore	»	7	
» destro: Lunghezza	»	45	
» » Larghezza	»	16	
» » Spessore	»	7	

NB. Venne asportato tutto il lato sinistro della cervice colla corrispondente inserzione fornicale: vennero messi in alcool assoluto per la ricerca istologica due strisce a tutta altezza della cervice, una colla inserzione fornicale, la distale, ed una in prossimità dell'orificio esterno, la prossimale.

Reperto macroscopico.

N. 6. L'utero è grosso, voluminoso (vedi misure): la cavità è ampia, la mucosa che la ricopre è di aspetto villosa, tumida; è leggermente selliforme, non si vede chiaro il limite fra cavità uterina e cavità cervicale come non esiste quasi più traccia di porzione vaginale e le pareti uterine si continuano con un lieve salto nelle pareti della vagina. L'utero è stato aperto sulla faccia posteriore con una incisione verticale, con una sul fondo che incrocia la prima.

La vescica è completamente indipendente dall'utero, ampia, ma le sue pareti contratte; l'uretra è breve (circa 3 cm.). Il retto ampio e assai profonda la piega peritoneale posteriore.

Le trombe sono lunghe, relativamente sottili e pressochè rettilinee, tranne che nell'ultima porzione che circonda l'ovaio corrispondente. Il padiglione poco ampio a fimbrie lunghe ed esili.

L'ovaie hanno la forma di due amandorle fortemente schiacciate e

di forma allungata, portano numerose cicatrici di pregresse ovulazioni che loro impartiscono una forma lobata.

Non sono stati asportati che due piccoli tratti dei due ligamenti rotondi.

I frammenti per l'esame istologico vennero tolti dalla metà sinistra della cornice uterina sotto forma di due striscie che ne misurano tutta l'altezza e di cui la distale comprende il fornice e la porzione; la proximale ha un suo estremo sulla porzione in corrispondenza dell'orificio esterno.

Nell'esame dei preparati colorati alla porporina si nota: Una tendenza alla colorazione diffusa, la mancanza quasi assoluta di epitelio di rivestimento e di glandole, l'infarcimento diffuso della mucosa per opera di piccoli elementi già in via di regressione e in alcuni punti riuniti ad isole.

Non si vedono invece tali infiltrazioni a carico della muscolare, che non presenta tracce di flogosi. I fascicoli muscolari spiccano sul fondo incolore, ed hanno disposizione prevalentemente longitudinale.

I vasi sono assai numerosi a pareti normali, solo in alcuno vi ha ipertrofia dell'intima ed in qualche altro l'endotelio appare staccato e caduto nel lume del vaso.

Prep. n. 6. — Il reperto microscopico si riferisce al taglio longitudinale mediano antero-posteriore della parte bassa dell'utero fino alla mucosa uterina compresa. La sezione per tutta la sua lunghezza è differenziabile in tre zone:

a) *mucosa* profondamente alterata, senza elemento glandolare riconoscibile nettamente e senza elementi elastici chiari, tranne che in corrispondenza della salienza che segna il bordo della bocca uterina, dove si osserva un accenno alla rete elastica, studiata anche in altri preparati, immediatamente sotto il rivestimento epiteliale pavimentoso;

b) *muscolare* i cui fasci sono alternati alle larghe maglie di una rete elastica che si rileva in molti punti in rapporto diretto colla rete elastica vascolare e perivascolare;

c) un terzo strato con scarsi fasci muscolari-connettivali e corso da numerosissime fibre elastiche, quasi anastomizzantesi a rete, quali più grosse, serpiginose e a direzione in prevalenza verticale. Nelle sezioni ottenute dal tratto laterale si osserva la stessa disposizione generale. Solo è più larga la zona esterna ultima descritta; ed in essa le fibre elastiche assai abbondanti, pur formando una rete, hanno una disposizione nettamente longitudinale. Nella zona muscolare i cordoni elastici alternati ai fasci muscolari sono spessi e ricchi e nel preparato si possono studiare splendidi esemplari di vasi arteriosi di calibro svariato

ed in cui è evidentissima l'intima elastica e le fibrille elastiche della media che circondano a corona il lume vasale.

Nella mucosa, sebbene profondamente alterata, si possono dimostrare traccie, sempre però poco nette, della rete elastica sottoepiteliale.

Dalla descrizione dei reperti, che sono ben lungi dal rappresentare un materiale sufficiente per permettersi delle conclusioni, che per conto mio rimando a quando potrò sistematicamente studiare il diagramma elastico di tutto l'utero sano e funzionante, risulta che l'elemento elastico è un elemento instabile che nelle forme croniche, sclerotiche, sconta facilmente se stesso e la sua sistematica distribuzione.

Io ho trattato colla colorazione specifica quei preparati fetali che figurano nella prima e nella seconda tavola; il risultato fu soddisfacente per le pareti vasali; ma pressochè nullo nel parenchima e nell'atmosfera connettivale dell'organo. Il tessuto elastico è un tessuto che da quanto ho potuto osservare, moltiplica se stesso come si moltiplica la circolazione nei momenti di alta funzionalità dell'organo, nella gravidanza; mentre sconta in gran parte se stesso nelle forme morbose. Date le premesse, da quanto ho veduto sin qui, non posso per nulla associarmi alle vedute del Fieux, mentre i reperti finora da me studiati collimano colle proposizioni dell'Acconci. Nell'utero e nei suoi dintorni vi ha tessuto elastico continuo e sistematicamente disposto nei vasi fra i gruppi vasali, nella sierosa e nella sottomucosa ad epitelio pavimentoso; per tutto il resto lo si trova in un campo più o meno rappresentato e un preparato differisce dall'altro. Il tessuto elastico è tanto meno rappresentato quanto più l'organo preso in esame è lontano dal suo completo sviluppo ed è — dato lo sviluppo completo e un periodo più o meno lungo di attività funzionale, lontano dal possedere le sue note anatomo-fisiologiche; cioè quando queste sieno più o meno alterate da lesioni, specialmente nel dominio del segmento cervico-fornicale da me studiato.

È sempre con compiacenza che, di fronte ai risultati degli studi intrapresi e dei reperti avuti nei riguardi del tessuto elastico, ricordo la frase felicissima di Pinard: « l'utero è fornito di legature viventi ».

N. B. La ristrettezza del tempo mi tolse di poter far riprodurre i preparati descritti; si aggiunga però che, collimando fino ad ora i miei risultati colle belle ricerche del professore Acconci, viene ad esserne meno sentita la mancanza. Quello su cui, potendo, insisterò, sarà sulla ricerca dell'ipertrofia e dell'iperplasia del tessuto elastico in gravidanza, perchè sono persuaso che, come tutto si aumenta e profondamente si modifica, così anche il tessuto elastico potrebbe essere rappresentato in modo e in quantità ben diversa da quella fino ad oggi nota, ad onta delle pazienti indagini di valorosissimi ricercatori.

Quando cominciai a rivolgere il pensiero a questo soggetto, che svolsi nel modo e nella misura che mi era concesso in così lungo e spinoso periodo, non mi erano passati inosservati tanti fatti che speciosamente, presi nel loro insieme, parrebbero distruggere di un botto il mio paziente edificio.

Tali fatti si sommano in quell'enorme categoria di pazienti colpite da ipotrofie, distrofia parziali ed estese del canale genitale, con prolassi, ernie e uteri ridotti a masse inerti di tessuto, che manco l'indagine istologica trova differenziabile ne' suoi varii elementi.

Ma non è là che noi dobbiamo ispirarci per renderci esatto conto della tessitura e morfologia del canale genitale e delle sue alte funzioni. — Se il dermatologo fugge il punto confluyente della malattia e arriva alla diagnosi studiando i tessuti ancora sani, che appena presentano le prime tracce del male, noi non dobbiamo che aver presenti quei tipi fisiologici, nei quali gli organi corrono la parabola della loro esistenza mantenendo alte le dignità fisiologiche, che cedono progressivamente alle modificazioni del tempo, ma non ne hanno subiti gli insulti senza numero diretti ed indiretti.

BIBLIOGRAFIA.

- C. MAROCCO. — Sull'uso dei pessari ad uovo — Contributo di casistica. Atti del I Congresso della Soc. Ital. di Ostetricia e Ginecologia — 1895.
- C. MAROCCO. — Sull'importanza delle cicatrici pelviche nella patologia muliebre. Atti della Soc. Ital. di Ostetricia e Ginecologia Vol. II — 1896.
- C. MAROCCO. — Sopra un caso di anomalia di sviluppo della sfera urogenitale. Bollettino della Società Lancisiana degli Ospedali di Roma — 1896.
- C. MAROCCO. — Nuovo contributo sul pessario ad uovo del Breischy e procedimento semplice di rimozione nei casi di incarceramento. Atti della Soc. Ital. di Ostetricia e Ginecologia. Vol. IV — Roma — 1897.
- C. MAROCCO. — Lo spedale di Vicenza e il primo Istituto di Ostetricia e Ginecologia — Cenno storico retrospettivo (1879-84) — Tip. N. Jovene — Napoli — 1898.
- C. MAROCCO. — Illustrazione di un caso di pielo-nefrite bilaterale ascendente in una neonata settimestre affetta da molteplici anomalie di sviluppo — Roma 1898, Tip. Voghera.
- C. VERONESE — B. SPERANZA. — Illustrazione di un caso di sternopago incompleto tetrabrachio, partorito a termine spontaneamente. Clinica Pr. di Ostetricia e Gin., diretta dal prof. C. Marocco e supplemento al *Policlino* — 1898.
- C. MAROCCO. — Sopra una anomalia di sviluppo della sfera urogenitale combinata a forma ascitica da peritonite fetale. Bollettino della Società Lancisiana degli Spedali — Anno XIX f. I — 1899.
- C. VERONESE — B. SPERANZA. — Nuovo contributo allo studio delle mostruosità doppie. Clinica Priv. di Ost. e Gin. diretta dal prof. C. Marocco. Supplemento al *Policlino* — 1899.
- G. PIROLLI. — Sulle conseguenze delle alterazioni profonde del segmento utero-vaginale in Ostetricia. Da una lezione clinica. Clinica privata diretta dal prof. C. Marocco. — Il *Policlino*, Vol. VI C. — 1899.

- H. BAYER. — Zur Morphologie der Gebärmütter — Gyn. Klin. W. A. Freund, Strassburg — 1885.
- KARL SCHRÖDER. — Der Schwangere und Kreissende Uterus. (D. M. Hofmeier — D. C. Ruge — D. C. H. Stratz). — Bonn — 1886.
- MÜLLER. — Handbuch der Geburtsilfe. (I. Veit.-Portio-vaginalis, pag. 121-127-201, Vol. I — Stuttgart — 1888.
- L. ACCONCI — Contributo allo studio dell'anatomia e Fisiologia dell'utero gestante e partoriente — giornale della R. Acc. di Med. Anno 1890 N. 7 Torino.
- SCHULTZ D. OSCAR. — Grundriss der Entwicklungs-geschichte des Menschen und der Säugethiere, Engelmann — Leipzig — 1897.
- FIEUX G. — Étude histologique de la musculature intrinsèque de l'utérus, Bordeaux — 1897.
- HERMANN. — Manuale di Fisiologia. Trad. Albini. — Sull'innervazione dell'utero, pag. 697, XI edizione.
- KULMANN. — Leherbuch der Entwickelungs-geschichte des Menschen. (Gliandola del Bartolini, pag. 439. Formazione della *portio* e sviluppo delle varie parti dell'utero, pag. 426, Jena) — 1898.
- GEBHARD C. — Patologische Anatomie des Weiblichen, Sexualorgane Leipzig — 1899.
- ALBERTIN. — Malformation congénitale utéro-vaginale avec indépendance complète du vagin et de l'utérus clos. — Traitement — Résultats. Bullet. de la Soc. de Chirur. de Lyon. Ref. Semaine gynec. N. 12, pag. 90-91 — 1899. Centralblatt für Gyn. N. 39, pag. 1199.

CENNO STORICO-BIBLIOGRAFICO

sui lavori di Bayer e del Fieus Bayer... zur Physiologische u. Pathologische Morfologie des Gebärmutter

Zeitschrift für Geburt u. Gynäk. Tomo I., pag. 372.

Il lavoro del Bayer venne fatto sotto il controllo di Valdeyer, von Recklinghausen, Schwalbe, Jössel e colla cooperazione del Freund. Dichiarò di facile rilievo la struttura degli strati superficiali ma intricatissimo quello degli strati medii del muscolo uterino.

Storia — Röderer — *Icones Uteri umani* 1759.

HUNTER. — *Anat. Uteri um. gravid.*

AUENSCHILD. — *De muscolosa uteri structura* 1795.

CALZA. — *Über der Mechanismus der Schwangerschaft.* Reil Arch. VII 1807.

Mme BOIVEN. — *Duges* 1833.

DEUILLE. — *Bulletin de la Société anatomique de Paris* 1844.

PAPENHEIM. — *Vorlauf: Mitteilung über die Verlauf etc. etc.*

ROSER u. WUNDERLICH. — *Archiv. f. Physiolog. Heilkunde* 1844.

SCHWARTZ. — *Obs. mikroskop. de demos. musculi uteri.* Dorpat. 1850

KÖLLIKER. — *Microscop. anat.* 1854 II Bd.

HELIE. — *Recherches sur la disposition des fibres musculaires de l'utérus développé par la grossesse,* Paris 1864.

Questo si occupa solo dell'utero puererale, poichè l'utero non gravido secondo lui oppone difficoltà insormontabili.

LUSKA. — *Die Anat. des Menschl. h,* Tubinge 1864.

HENLE. — *Anat. II. Bd. 2. Aufl. p. 465.*

BREISKY. — *Pita - Billroth* 1885 — V. nota p. 381.

KREITZER. — *Anat. Unters. Über die musc. der nicht schwang.*

Uterus — S. Petersburg. *Med. Zeitschrift* 1873. —

HOFFMAN. — *Morf. Unt. Musch. Geber. Zeitschrift Geb. Gynäk.* 1876.

RUGE. — *Arch. für Gynäkol XV pag. 262. Zeitschrift für Geb. und Gynäk. V. pag. 149.*

KEULLER. — *Ueber das Verhalten der Uterus Muschel gegen ende der Schwangerschaft* — Berlin 1880.

« Ricerche personali del Bayer. Pochi uteri studiati freschi, altri induriti nel liquido di Müller e alcool; la maggior parte in soluz. fenica o al sublimato o leggera liscivia cotti e macerati in acido acetico, glicerina o alcool.

Di questi preparati alcuni vennero con pinze, bisturi disseccati; altri col gran microtomo tagliati in serie a gran superficie. In queste sezioni si imponevano le masse muscolari che colla loro chiara colorazione risaltavano sullo stroma connettivale colorito in nero. Questa impalcatura connettivale dà la chiave per decifrare la direzione delle fibre muscolari.

I fasci di fibre hanno tutti una guaina connettivale. Così dice Bayer noi dobbiamo studiare la direzione delle fibre dal decorso delle guaine connettivali che le seguono sempre; e a seconda delle linee di sezione trasversa, longitudinale ed obliqua si presentano colla nota caratteristica del connettivo. »

Riassunto dello Studio istol. Dr. G. Fleux.

Etude histologique de la musculature intrinsèque de l'utérus — Bordeaux Imp. Delmas 1897, 6, lin. 10.

« Riassumendo fino al 1885 le opinioni degli autori precedenti, l'utero è un organo tutto intero muscolare e muscolare in tutte le sue regioni. Inoltre è fornito di strati contrattili distinti e il collo è un organo attivo che possiede specialmente dei fasci circolari, dei quali le fibre sferteriche sono quelle che circondano la cavità.

« Dal 1885 Lezione di Pinard.

1886 Waldajer Medianschnitt einer hochschwangere bei steislage der Faetus. — Hofmeier — Mette in dubbio le conclusioni di Ruge über das untere uterin Segment et etc. 1886 Varnier 1887). Rimarca che nelle tre zone corpo, segmento inferiore, collo, vi ha differente tessitura. Nei due primi tratti si dissociano facilmente gli elementi costitutivi, nel terzo tratto, il collo, il tessuto resta compatto; solo, secondo Waldejer, alla superficie del collo si trovano elementi muscolari dissociabili. Secondo Varnier, nel segmento inferiore gli strati muscolari o foglietti si dissociano più facilmente che altrove, sono meno aderenti al peritoneo, sono meno numerosi e più sottili.

« Ecco, dice Fieux, che, da tutto ciò che si presenta, risulta non solamente che la struttura-tessitura, è differente fra corpo e collo, ma che anche nel corpo stesso dell'utero le zone superiori e il segmento inferiore non hanno la stessa struttura. Il limite del segmento inferiore, (Hofmeier, Pinard, Varnier) in basso è l'orificio int.; in alto corrisponde ad un assottigliamento della parete alla zona fissa di inserzione del peritoneo e alla presenza della vena coronaria — anello di contrazione. — Nel 1890 Acconci di Torino per il primo, secondo Fieux, fa lo studio istologico colle colorazioni ellettive e descrive le relazioni nell'organo fra tessuto muscolare e tessuto elastico. e viene alle conclusioni seguenti:

1. In alto tre strati di fibre, esterne circolari, int.^e longi e fra queste sono strati di circ.ⁱ e longit.

2. Nel segmento inf. longit. leggermente oblique e meno numerose che nel corpo.

3. Nel collo le fibre sono rare; il più alla periferia. Il collo rammollito ha lacune infatiche grandi che lo fanno spugnoso.

4. Le fibre elastiche già numerose nel corpo lo sono più nel segmento inferiore e sono grandi e numerose nella regione cervicale. Ciò s'accorda con altri.

« Keiffer, (Bruxelles, 1896. Tesi sulla fisiologia dell'utero), nota le particolarità seguenti:

« La vagina manda al muso di tinca fasci muscolari che s'intrecciano con quelli che vengono al collo dall'alto.

« La muscolatura del collo viene metà dalla vagina, il resto è formato da fibre circolari dello strato interno muscolare dell'utero. I fasci longitudinali si forniscono non solamente al muso ai tinca, ma anche fasci raggiati a cui si deve la dilatazione dell'orificio.!

« Keiffer ammetterebbe adunque un doppio apparecchio muscolare di chiusura e di apertura come per l'iride. I preparati del Keiffer sono al carminio boracico. Prep. all'orseina acida. — Punto dello strato vascolare del Fieux — preparazione di Tánzen all'orseina acida — con questa si trova il tessuto elastico poverissimo.

« Acconci adoperando il metodo Ferric, secondo Fieux, fece un tutt'uno del muscolo e del connettivo.

« Metodo seguito dal Fieux per distinguere questi tessuti. — Metodo di Van Jaison. — Alla fuxina acido picrica. — Fibre muscolari in giallo, connettivali in rosso vivo. — *Met. Van Jaison.* (Rel. la Foto-micrografia) il tessuto muscolare giallo è grigio-giallo; il connettivo è grigio carico.

« Riassumendo, pel Fieux all'inserzione vaginale gli strati muscolari si gettano in vagina meno qualche fascio all'esterno della porzione che non è che una massa connettivale. Queste sono le ricerche sugli uteri di feti e di adulte multipare e partorite.

« Nella porzione vaginale solo tessuto connettivo e all'esterno qualche fascio superficiale muscolare.

« Utero puerperale e gestante. — Fissazione in sublimato — Indurimento graduale — Inclusione in paraffina. — Colorazione alla fuxina acido picrica — Van Jieson — Studio del preparato tolto dalla faccia anteriore e posteriore dall'alto in basso.

« Sopra la vena coronaria all'esterno fasci muscolari longitud. Nello strato vascolare tessuto connettivo in quantità attorno ai vasi anteriori e fasci muscolari circolari attorno ai vasi, veri costrittori — legature ventanti con cuscinetti connettivi.

« Riassumendo, al di sopra della vena coronaria la parete uterina è muscolare in tutto il suo spessore e il connettivo non rappresenta che le guaine muscolari. La disposizione dei fasci muscolari non ha nulla della vecchia partizione classica. — L'albero morto nel segmento inferiore con tutti i suoi rami senza foglie è il tessuto connettivo che lo compone. Il cielo che si può vedere nelle larghe maglie fatte dai rami è il tessuto muscolare. La parte media del segmento inferiore è tutto connettivale come pure le parti interne.

« Verso la mucosa dell'orificio interno, il Fieux, nei suoi preparati vede dei fasci muscolari longitudinali a grandi nastri connettivali uniti.

« All'inserzione vaginale i fasci muscolari vanno tutti alla vagina e tutto il tessuto del collo è connettivo a fibre finissime, che includono fra loro elementi embrionali raccolti in isole molto cospicue. — Nel muso di tinca non esisterebbero le lacune di Acconci. »

« CONCLUSIONE 1. Nell'utero non puerperale il corpo è muscolare in tutto il suo spessore. — All'esterno per 1|2 centimetro la parete non è muscolare che nella sua parte esterna con predominio dei fasci longitudinali sui fasci circolari. — La porzione sopra-vaginale del collo è muscolare a fibre longitudinali nel suo terzo esterno e connettivo nei 2|3 interni. — Il muso di tinca è esclusivamente connettivale. L'utero puerperale è muscolare in tutto il suo spessore, fino al limite del segmento inferiore. Questo è muscolare nel suo terzo esteriore con prevalenza delle fibre longitudinali sulle circolari. I due terzi int. sono connettivali. Il collo ha la stessa struttura che nell'utero *non gravido*. »

Ho trovato conveniente riportare queste note storico-isto-anatomiche perchè da essa risulta a che punto fosse lo studio della parte da me presa in esame. Agli altri il giudizio se colsi in tutto o in parte o punto nel segno; il lato clinico ha certo il suo grande valore.

Publicazioni dell'autore.

- L'ovariotomia all'ospedale di Vicenza. — Padova, Stabilimento Prosperini, 1881.
- Nuovo trattamento chirurgico della adenite inguinale specifica. — Padova, Stabilimento Prosperini, 1881.
- Contributo clinico alla casistica dei corpi estranei nel retto e nella trachea. — Padova, Stabilimento Prosperini, 1881.
- La chirurgia conservativa nell'ovariotomia. La sutura a punti staccati nella cura paliativa del cancro cervicale — Un caso raro di epispadia muliebre. — Corrispondenza d. Berlino 14 dicembre 1881. — Padova, Stabilimento Prosperini 1882.
- La narcosi nelle cliniche di Vienna. — Padova, Stabilimento Prosperini, 1882.
- Della pediatria in Vienna — Padova, Stabilimento Prosperini. Ristampato a Milano, Tipografia Bortolotti, 1884.
- L'ematoma extra-peritoneale periuterino. — Berlino 1882. *Rivista clinica*, Bologna 1883.
- Lezioni sulle malattie dei bambini Traduzione autorizzata, con note ed aggiunte. Prima edizione, parte I. — Malattie dei neonati. — Malattie dei lattanti. Forlì, Tipografia Democratica, 1883. Seconda edizione, parte II — Malattie del sistema nervoso. Forlì, Tipografia Democratica 1883. Parte III. — Malattie degli organi respiratorii. Forlì, Tipografia Democratica, 1885.
- I bambini e la scrofola. — Conferenza 21 gennaio 1885 a beneficio degli ospizii marini. — Vicenza, Tipografia Burato, 1885.
- Sopra un'anomalia congenita dell'introito della vagina (con tavola in litografia) Milano, Tipografia Rechiedei, 1886.
- Della ginecologia e suoi possibili confini. — Tipografia Pallotta, 1886.
- Sui tumori del bacino nei loro rapporti di origine e di sede nel legamento largo-Patogenesi — Diagnosi — Cura — Note sul trattamento addominale. — Milano, Tipografia Fratelli Rechiedei, 1886.
- Sulle deformazioni e spostamenti dell'utero. — Tipografia Pallotta, 1888.
- La scuola e la pratica Ostetrico Ginecologica — Contributo di casistica alla cura dei miofibromi, uterini — Tipografia Pallotta, 1890
- Un caso di tubercolosi da innesto vaccinicò. Napoli, *Archivio infantile*, 1890.
- Portagarza endouterino e modificazioni della sonda uterina del Doleris. — Considerazioni sulle lavande al sublimato (con figure). — *Gazz. degli Sped.*, Milano, 1889.
- Le diverse età della donna — Norme d'igiene. — F. Vallardi, Milano.
- Contributo alla casistica delle cisti della vagina — V. adunanza della società italiana di chirurgia. — Napoli 1888.
- Auto-esperimenti sul bagno arsenicale di Roncegno — *Gazzetta degli Spedali*, nov. 1889. Ristampato dalla Tipografia Pallotta, 1899.
- Sopra un caso di meningite cerebro-spinale con probabile concomitanza malarica, seguito da pneumonite fibrinosa — Guarigione — Napoli, *Archivio infantile* 1891.
- Mitteilung über einen glücklich verlaufenen Fall von Sublimat Vergiftung bei bestimmter Dose und mit aussergewöhnlichen Symptomem — Congresso di Berlino, 1890.
- Sopra un caso di fibroma infraparietale, ecc., e sequele osservate dopo l'atto operativo complicantesi a gravidanza — VIII adunanza della Società italiana di chirurgia, Roma, Tipografia Artero.
- Sul trattamento radicale e paliativo dell'epitelioma della porzione vaginale dell'utero. VIII adunanza della Società italiana di chirurgia — Roma, Tip. Artero, 1892.
- Sull'infezione puerperale — Prefazione all'esame ostetrico Leopold e Credé. — *Piccola Biblioteca contemporanea*, 1893, Milano, F. Vallardi.
- Consigli pratici alla levatrice — Conferenza, 1893.
- Contributo alla cura chirurgica delle forme riflesse di origine pelvica — Comunicazione XI Congresso internazionale.
- Sulla craurosi dei genitali esterni — *Riforma medica*, 1894.
- Della importanza funzionale della vescica e dell'allungamento della vagina anteriore nel trattamento chirurgico delle retroflessioni e retroversioni dell'utero. — Roma, 1894.
- Parto prematuro — Sinfisiotomia — Cefalotripsia — Primo Congresso della Società Italiana di Ostetricia e Ginecologia, 1895.
- Capsulotomo — Nuovo letto di operazioni il « Policlino » (con tavola) — Atti della Società Italiana di Ostetricia e Ginecologia, 1895.
- Sull'uso dei pessari ad novo — Contributo di casistica — Atti 1° Congresso Società Italiana di Ostetricia e Ginecologia, 1895.
- Contributo di Chirurgia Ginecologica e ricerche istologiche, sopra alcuni casi clinici — Laparotomie e isterectomie vaginali (con tavole) — *Bollettino della Società Lancisiana degli Ospedali di Roma*, 1896.

- Sopra di un caso di anomalia di sviluppo nella sfera uro-genitale (con tavole). — *Bollettino della Società Lancisiana*, 1896.
- Sopra un caso di cancro iniziale dell'utero (con tavola). — *Boll. Soc. Lanc.* 1896.
- Sopra un caso di ematoma sub coriale con inversione totale dell'uovo apparentemente integro raccolto da paziente affetta da retroflessione della matrice (con tavole). *Atti Società Italiana di Ostetricia e Ginecologia*, 1896.
- Lo speculum di Spencer Wells modificato.
- Sull'importanza delle cicatrici pelviche nella patologia muliebre; e del trattamento degli strappi perineali recenti. *Atti Società italiana di Ostetricia e Ginecologia*, 1896.
- Contributo alla ascoltazione negativa in gravidanza avanzata. — Sgravio normale per la madre e pel bambino. *Atti Società Italiana di Ostetricia e Ginecologia*, 1896.
- Sopra un caso di plastica per enterocoele vaginale consecutivo ad ablazione parziale del retto e del coccige praticata tre anni prima per esulcerazione canceroida, con prolusso del moncone rettale da ciugolo pararettale a 6 centimetri circa dalla superficie esterna (4 figure e una tavola di preparati microscopici). Estratto — *Archivio di Ostetricia e Ginecologia*. Anno III, fogl. 4, 1896.
- Studio sulla sinfisiotomia, con contributo clinico e sperimentale del Prof. C. Marocco, raccolto per cura del dott. C. Veronese (con figure). — *Archivio di Ostetricia e Ginecologia*, 1896.
- Nuovo contributo sul pessario ad uovo detto del Breisky e procedimento semplice di rimozione nei casi di incarcerationamento. — *Atti della Società Italiana di Ostetricia e Ginecologia*, Vol. IV, 1897.
- Considerazioni e schema per un regolamento ideale. — Conferenza tenuta alla Società Romana delle levatrici, 1897.
- Illustrazione di un caso di Pielo-nefrite bilaterale in una neonata settimestre affetta da molteplici anomalie di sviluppo a carico della testa e dell'apparecchio urogenitale (con 22 figure), Tipografia Voghera, 1898.
- Sopra una Anomalia di sviluppo della sfera uro-genitale combinata a forma ascitica da peritonite fetale (con disegno dal vero). — *Bollettino della Società Lancisiana*, anno XIX, fasc. I., Tipografia Artero, 1899.
- Dei fenomeni generali di auto-intossicazione da riassorbimento di materiali gravidici nelle gravidanze ectopiche — Contributo clinico. — *Bollettino della Società Lancisiana*, anno XIX, fas. I., Tipografia Artero, 1899.
- Distocia grave in pluripara a termine a sopra-parto avanzato da grosso mioma del segmento inferiore — *Bollettino della Società Lancisiana*, anno XIX, fas. I., Tipografia Artero, 1899.
- Sulla rottura delle membrane in gravidanza e cicatrizzazione dei bordi ecc. ecc. — (con tavole) — *Annali di Ostetricia e Ginecologia*, fasc. di febbraio 1900.

In preparazione: — *Lezioni di Ostetricia e Ginecologia*, sul lavoro compiuto nel nostro Istituto Ostetrico-Ginecologico, ordinato per cura del dott. C. Nob. Veronese aiuto interno.

Parte Generale.

- 1.° Criteri a cui si informa la nostra istituzione clinica creata a scopo di studio.
- 2.° Gabinetto — Ambulatorio — Riparto clinico — Armamentario — Sala di operazione — Saletta di degenza dopo le operazioni gravi — Letto di operazione — Letto di medicazione e da parto.
- 3.° Personale — Distribuzione del lavoro — Registro, storie cliniche, conferenze educative per il basso personale.
- 4.° Asepsi ed antisepsi — Nell'ambulatorio, nei trattamenti vaginali, nelle laparotomie, nella gravidanza, parto, puerperio, negli interventi ostetrici.
- 5.° Ricerche istologiche, metodi seguiti per la conservazione dei pezzi e per il trattamento successivo.
- 6.° Uroscopia, tavola dei metodi di ricerca — Ricerche sistematiche prima e dopo gli impredimenti chirurgici e loro significato in rapporto alla narcosi cloriformica.
- 7.° Dell'esame ostetrico e dell'esame ginecologico.

N. B. — La parte speciale viene ordinata per gruppi.

La riproduzione del nuovo letto di operazione il « *Policlinico* » (vedi *Policlinico*, Parte chirurgica, vol. II, C. Fasc. II), con tutte le modificazioni che vennero adottate per togliere qualsiasi oscillazione e renderne più maneggevole il movimento, assunta dalla Officina industriale della Ditta Larini Nathan e Comp. è stata ultimata. — Per ragguagli e commissioni rivolgersi direttamente a detta Ditta, Milano, Via Alzaia Pavese.