



ISTITUTO «PRINCIPI DI PIEMONTE» I.N.E.P.S.  
CLINICA FISIOLGICA DELLA R. UNIVERSITA' DI NAPOLI  
DIRETTORE: PROF. A. OMODEI ZORINI  
REPARTO RADIOLOGICO: PRIMARIO DOTT. L. PIGORINI


---

Dott. ANTONIO IACCARINO


# Possibilità e limiti dell'indagine radiologica della pleura costale con particolare riguardo alla proiezione di Pigorini

ESTRATTO DA «LOTTA CONTRO LA TUBERCOLOSI»  
ANNO XI - NUMERO 5 - MAGGIO 1940-XVIII





[The page contains extremely faint and illegible text, likely bleed-through from the reverse side of the document. No specific content can be transcribed.]



ISTITUTO «PRINCIPI DI PIEMONTE» I.N.F.P.S.  
CLINICA FISIOLGICA DELLA R. UNIVERSITA' DI NAPOLI  
DIRETTORE: PROF. A. OMODEI-ZORINI  
REPARTO RADIOLOGICO: PRIMARIO DOTT. L. PIGORINI


---

Dott. ANTONIO IACCARINO

# Possibilità e limiti dell'indagine radiologica della pleura costale con particolare riguardo alla proiezione di Pigorini

ESTRATTO DA « LOTTA CONTRO LA TUBERCOLOSI »  
ANNO XI - NUMERO 5 - MAGGIO 1940-XVIII





La pleura costale allo stato normale era ritenuta non esplorabile radiologicamente fino a pochi anni fa; gli studi di numerosi Autori, specialmente italiani, hanno invece dimostrato che in particolari proiezioni è possibile studiare l'immagine radiografica e apprezzarne le eventuali deformazioni di carattere patologico. Con le proiezioni di PALMIERI e di BAGLIANI, dando al tubo una inclinazione cranio-caudale, dorso-ventrale così da ottenere la sovrapposizione degli archi costali posteriori con quelli anteriori, viene ad essere messo in evidenza il profilo polmonare in gran parte libero dalle strutture ossee; tale profilo è doppiato all'esterno dalla stria di Correra, che viene considerata l'equivalente radiografico della pleura costale. La prima delle suaccennate proiezioni dà una visione completa bilaterale simmetrica dei due lati, mentre la proiezione di BAGLIANI è monolaterale, ed è tangenziale alla superficie postero-laterale del torace dal lato in esame, non consente quindi il confronto bilaterale, ma dà immagini più nitide dei tratti di pleura colpiti dai raggi.

E' chiaro però che ambedue queste proiezioni hanno lo svantaggio di non potere visualizzare quel tratto di pleura costale anteriore o antero-laterale, che più frequentemente occorre studiare ai fini della terapia collasoterapica (pneumotorace terapeutico, aspirazione endocavitaria, Jacobaeus, ecc.).

Con l'intento d'indagine anche su queste porzioni di pleura costale, PIGORINI ha recentemente proposto una proiezione, la quale, pur seguendo il concetto delle precedenti, quello cioè di ottenere la sovrapposizione dei tratti costali anteriori e posteriori, segue però la via ventro-dorsale caudo-craniale. Con questo accorgimento, secondo il PIGORINI, si avrebbero i seguenti vantaggi:

1) la possibilità di visualizzare la superficie pleurica costale nelle regioni ascellari medie ed anteriori, ed anche talora in corrispondenza

della mammillare, restando in questo caso il paziente in lieve obliqua posteriore, ossia con la spalla del lato da esaminare spostata all'indietro;

2) un più facile orientamento del raggio principale in rapporto alla maggiore facilità di dirigerlo secondo l'inclinazione dei tratti costali anteriori; nel mentre questo orientamento è spesso alquanto arduo nelle proiezioni postero-anteriori, perchè lo spessore delle masse muscolari extra-toraciche può spesso ostacolare il rilievo del decorso dei tratti costali posteriori;

3) possibilità di ottenere una immagine pleurica in una zona nella quale essa non è doppiata da bandellette a significato muscolare, come avviene nelle zone posteriori dove tra pleura e costato esiste un più marcato rivestimento dovuto ai muscoli sottocostali ed intercostali, evitando così il pericolo di attribuire queste immagini normali ad anormali ispessimenti della pleura (bandelletta con significato patologico); infatti sappiamo che verso le regioni anteriori la muscolatura sottocostale è scarsa o nulla; la stria di Correra apparirà nella proiezione di PIGORINI quale una linea assai sottile, la quale in corrispondenza delle coste sarà in genere a queste giustapposta, specialmente nelle proiezioni più anteriori, senza interposizione di bandelletta muscolare; ogni ispessimento di questa immagine in tale sede dovrà invece avere un significato, pur nei dovuti limiti, di orientamento verso uno stato anormale.

A questo punto reputiamo utile riportare qui brevemente dal PIGORINI, che ne ha fatto argomento di un suo recente studio, alcuni cenni di morfologia normale della pleura costale, quale può apparire nelle proiezioni di PALMIERI, di BAGLIANI e di PIGORINI stesso.

La vasta porzione di sierosa pleurica che corrisponde alla superficie costale del polmone è dalla maggioranza degli Autori definita con il nome di «pleura parietale».

Secondo il PIGORINI questo termine appare improprio ed esposto ad ingenerare confusione; infatti esso per alcuni A.A. sarebbe comprensivo di ambedue i foglietti della sierosa (viscerale e parietale); per altri invece il suo significato, più che anatomico-topografico, sarebbe quello, strettamente anatomico, di foglietto parietale del sacco pleurico.

Il FARAVELLI, con lo scopo di semplificare e chiarire, anche nei termini, un così importante concetto, ha proposto la definizione di «pleura laterale»; ma questo termine ci sembra avere un significato già troppo restrittivo non definendo esso la sierosa costale nei suoi tratti posteriori o anteriori.

In base a queste considerazioni noi seguiremo il PIGORINI attenendoci al termine di «pleura costale» per intendere quella vasta superficie di pleura che va dal seno costo-mediastinico posteriore al seno costo-mediastinico anteriore, rivestendo con i suoi due foglietti, viscerale e parietale, la corrispondente superficie costale del polmone.

La pleura costale, per la sua particolare orientazione, mal si presta ad essere studiata nella comune proiezione sagittale e comunque in una sola proiezione radiografica. L'estrema sottigliezza dei foglietti pleurici non consente nel normale la possibilità di ottenere immagini radiografiche con radiazioni perpendicolari alla superficie pleurica; solamente in casi patologici ciò è possibile, ed anche questa evenienza si verifica solo allorchè la densità e lo spessore dei foglietti sono notevolmente aumentati.

Lo studio della pleura normale è invece attuabile allorchè essa è colpita tangenzialmente dai raggi per un sufficiente tratto senza sovrapposizioni di altre strutture radioopache. Questa evenienza può avverarsi eccezionalmente con la proiezione sagittale e precisamente solo nei bambini e nei toraci a coste poco inclinate, nei quali casi brevi tratti di pleura costale possono rimanere scoperti dagli archi delle coste stesse.

Con le proiezioni specialmente indicate per la pleura costale, proiezione di PALMIERI, proiezione di LENARDUZZI, proiezione di BAGLIANI e con la proiezione tangenziale monolaterale caudo-ventro-dorsale di PIGORINI, è possibile creare le condizioni perchè la pleura costale appaia

ben visibile nel tratto colpito tangenzialmente dai raggi. Questo tratto è, si capisce, di limitata estensione, ma basterà usare questa o quella proiezione e nelle monolaterali variare l'angolo di rotazione del paziente attorno al suo ipotetico asse longitudinale, per creare una serie illimitata di proiezioni tangenziali, che permetteranno di prendere di infilata teoricamente tutti i segmenti che costituiscono la vasta superficie costale.

Una riserva va fatta per le porzioni più anteriori dove la presenza dell'ombra cardiaca ed il frequente rientro dello sterno dal piano costale determinano sovrapposizioni d'ombra tali da rendere impossibile una fine indagine.

L'immagine che è stata descritta quale entità radiologica corrispondente alla pleura costale normale è la cosiddetta «stria opaca limitante di Correrà».

E' questa una sottilissima stria opaca che delimita all'esterno il campo polmonare e che si interpone quindi tra la zona areata iperdiafana polmonare e quelle strutture che a seconda delle sedi e a seconda delle proiezioni, ci potranno apparire con differente disposizione subito all'esterno: ossia le ombre delle parti molli muscolo-connettivali degli spazi sottocostali ed intercostali, e le immagini costali.

Secondo il PALMIERI e gli altri Autori che dopo di lui hanno studiato l'argomento, la «stria di Correrà» non andrebbe interpretata quale espressione anatomico-radiografica diretta della pleura, soprattutto perchè (VALLEBONA) risulterebbe difficile spiegare la ragione per la quale la pleura dovrebbe contrastare in modo così evidente dagli altri tessuti compatti (muscoli e connettivo) che le sono a diretto contatto verso l'esterno e che hanno una quasi identica struttura fisica e chimica.

La stria limitante dovrebbe invece la sua spiegazione a fenomeni d'ordine prevalentemente fisico quali: la riflessione totale o effetto Wolfers (CIGNOLINI), una speciale illusione ottica o effetto Mach, o infine particolari condizioni di proiezione geometrica dell'oggetto in corrispondenza della faccia concava del torace (BISTOLFI).

Comunque la «stria opaca limitante» anche se non nel senso ottico-geometrico, certamente

in senso ottico-fisico, rappresenta l'immagine radiologica della pleura costale.

Sono noti i rapporti tra «stria opaca limitante» e «ombre satelliti» dei margini inferiori costali, nel senso di una perfetta rispondenza tra contorno polmonare dell'ombra satellite e stria limitante. Ciò appare ben evidente laddove è possibile dimostrare il continuarsi di queste due formazioni l'una nell'altra, cosicchè nelle regioni dove appaiono le ombre satelliti (opportunamente dal GALLAVRESI chiamate «ombre pleuro-muscolari del torace») esse andranno rilegate e studiate come entità inscindibili dall'elemento pleurico, che ne costituisce il limite polmonare.

Tutte queste conoscenze o considerazioni sono della massima importanza pratica, perchè l'affermazione di uno stato pleurico normale o il rilievo di piccoli segni che possono portare il nostro giudizio verso una interpretazione di stato patologico al suo inizio o di entità comunque lieve, si basa sul reperto di elementi spesso tenuissimi che andranno con la massima cognizione di causa cautamente rilevati.

Quali sono dunque i segni che ci permettono di dare una interpretazione di assoluta normalità all'immagine della pleura costale, limitata-mente, si capisce, al tratto esaminato?

Essi sono:

1) *Regolarità della stria opaca limitante*; la «stria di Correra» apparirà come una linea dolcemente curva profilante il campo polmonare areato; in corrispondenza degli spazi intercostali, se esaminata nella proiezione di PALMIERI o nelle proiezioni tangenziali monolaterali, essa seguirà la lieve estroflessione del polmone il quale «fa ernia» per così dire in corrispondenza degli spazi stessi, dando luogo ad un profilo leggermente ondulato; in caso di cotenna pleurica questi tratti possono farsi rettilinei, cosicchè il grado di rettilineità monolaterale (per vagliarlo sarà utilissima la proiezione di PALMIERI che è simmetrica), unitamente alla corrispondente ristrettezza degli spazi intercostali deve essere considerato un segno di rilievo. Tuttavia anche per questo segno occorre mantenere alcune riserve, perchè esso non si avvererà nelle zone inferiori dove per l'influsso della funzione diaframmatica, si potranno avere

decorsi rettilinei o anche dolcemente rientranti nella inspirazione (BAGLIANI), nel mentre in casi patologici di semplice lamella liquida potrà egualmente avverarsi la estroflessione in corrispondenza degli spazi intercostali.

Mantiene invece il suo significato in tutto il suo valore la regolarità del decorso della stria, poichè pinzettature o seghettature dovranno avere nella quasi totalità dei casi un significato patologico. Diciamo «nella quasi totalità» poichè pinzature o immagini triangolari («a tenda da campo» o «immagini azygos-simili» di Sallotti si possono avere in corrispondenza del limite esterno di scissure normali o di lobi accessori; ed in questi casi la stria opaca limitante appare infossarsi dando luogo ad un piccolo «delta» il cui apice si continua con la stria capillare della pleura interlobare. L'immagine a delta è considerata in questi casi una immagine perfettamente normale e sarebbe dovuta al fatto che per la smussatura degli spigoli dei lobi viene lasciato libero un piccolo spazio che resta occupato da tessuto adiposo o da tessuto connettivo; questa piccola formazione, circondata come è da tessuto polmonare areato trasparente, è capace di dare la sopradescritta immagine triangolare opaca, senza caratteristico segno di limite estremo di un interlobo.

2) *Nettezza dei contorni e quindi assenza di sfrangiature o di sfumature*; è questo elemento diagnostico della massima importanza, e, sebbene anche in presenza di lamella liquida il contorno polmonare dell'immagine pleurica possa mantenersi netto, la presenza di una sfumatura o sfrangiatura deporrà sempre per uno stato patologico, generalmente, secondo FLEISCHNER, già nello stadio di cotenna organizzata.

3) *Spessore della immagine pleurica entro certi limiti*; questo segno va rilevato con prudenza e con la massima cognizione di causa.

Il rilievo in sostituzione della sottile «stria opaca limitante» o in aggiunta a questa di una bandelletta opaca di un certo spessore («bandelletta opaca marginale» di PALMIERI) interposta tra polmone areato e limite interno costale ottenuto con le proiezioni di PALMIERI e con quelle modificate, o quello di una immagine analoga, la così detta «ombra satellite late-

rale») di FLEISCHNER, rilevabile questa nella comune proiezione sagittale, e consistente in una piccola ombra colmante come corda tesa l'arco formato dalla parte ascellare della costa, può avere un significato importantissimo, ma deve essere interpretato con le dovute riserve.

Noi sappiamo infatti che in determinate sedi e con determinate proiezioni si possono mettere in rilievo bandellette opache marginali con significato del tutto normale di ombre pleuro-muscolari od ombre satelliti. Così, ad esempio, una proiezioni tangenziale alle regioni dorsali darà una bandelletta a significato pleuro-muscolare normale, anche se di spessore notevole, perchè dovuta al maggior sviluppo delle musculature sottocostali in questa sede.

Si dovrà quindi cominciare a rilevare, in caso di presenza di bandelletta marginale di dubbia interpretazione, la sua sede (se in sede comune alle normali ombre satelliti o no), la sua bilateralità o monolateralità (ricordarsi però che dopo gli studi del PALMIERI sulle pleuriti contralaterali il rilievo di bilateralità ha perso molto valore quale indice di normalità), il suo spessore, tenendo presente che in individui grossi e muscolosi anche le ombre normali pleuro-muscolari possono assumere notevole spessore; si dovrà pure mettere in confronto oltre che lo spessore dei due lati, anche quello dei vari segmenti di uno stesso lato (le ombre pleuro-muscolari si assottiglierebbero verso il basso per il diminuire degli strati muscolari, mentre per le forme di pleuriti a camicia avverrebbe il contrario); si dovranno vagliare i rapporti con i seni costo-diaframmatici e lo stato di questi ultimi, ecc.

Come si vede il fattore « spessore » è un fattore relativo; il semplice rilievo di una bandelletta opaca marginale non va considerato sufficiente ad autorizzare una interpretazione di stato patologico della pleura costale perchè in determinate sedi ed in determinati individui esso può rappresentare uno stato perfettamente normale; solo dopo un attento esame delle condizioni di sede, di monolateralità o di bilateralità (con le dovute riserve in base alle considerazioni suesposte), ma soprattutto se il rilievo di una spessa bandelletta si accompagnerà a quella di irregolarità, di sfrangiature o sfumature del li-

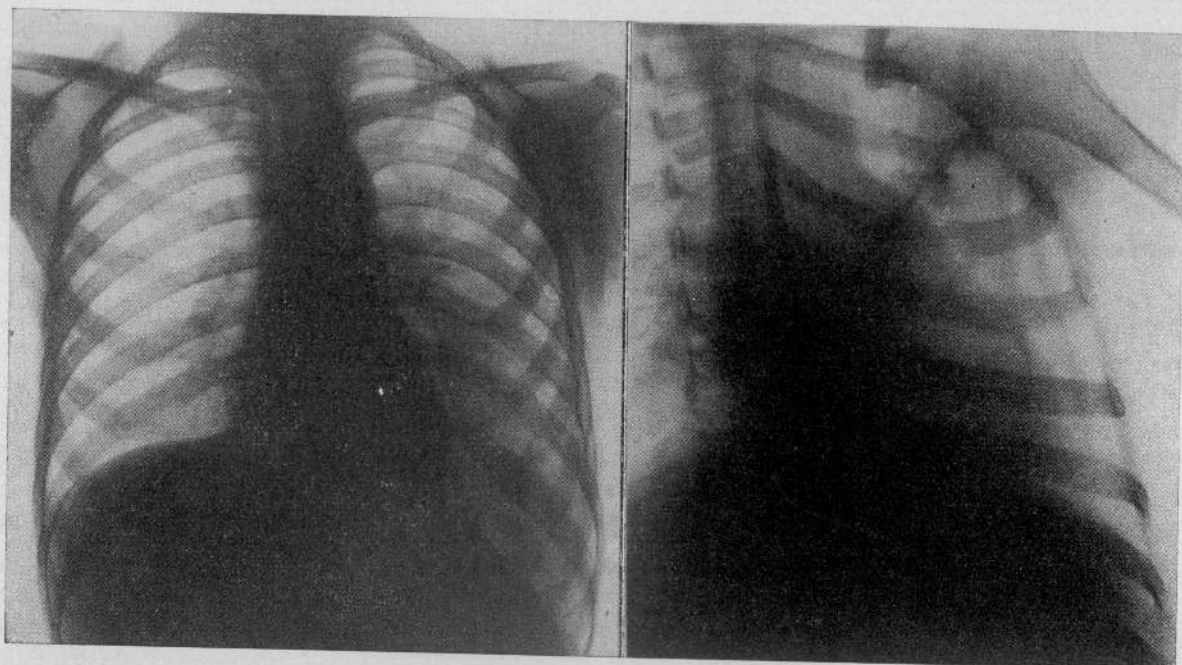
mite della bandelletta verso il polmone arcato, si sarà autorizzati a considerare questa particolare immagine, la « bandelletta opaca marginale » del PALMIERI, come esponente di uno stato patologico della pleura costale.

4) *Rispondenza tra immagine radiologica ed evoluzione clinica del sospettato processo pleurico.* Questo rilievo è della massima importanza. Infatti, mentre nel normale non si avranno variazioni, nel patologico la bandelletta opaca potrà aumentare o diminuire a seconda della evoluzione del processo; potrà essere dapprima unilaterale e poi diventare bilaterale, ecc. (PALMIERI).

Dalla breve esposizione degli aspetti morfologici normali della pleura costale e dei segni del passaggio al patologico, appare chiaramente quanta circospezione sia necessaria per un giudizio dello stato della pleura costale stessa e con quanta cognizione di causa esso debba essere emesso.

Questa considerazione nulla toglie però alla possibilità dell'indagine radiologica in questo campo, il contributo della quale va ritenuto, invece, della massima importanza, sia agli effetti di uno studio della pleura costale nel suo complesso, sia limitatamente a questo o a quel punto di particolare interesse, ritenendo così possibile il rilievo di elementi preziosi non solo diagnostici generali ma altresì di interesse terapeutico per eventuali successive applicazioni collassoterapiche polmonari.

Da quanto più sopra abbiamo esposto appare chiaramente che, al lume di queste recenti acquisizioni, è oggi spesso consentito al radiologo e al fisiologo di poter giungere ad una documentazione radiografica dello stato della pleura costale, sia nel suo complesso, che in questo o in quel punto dove particolarmente interesserà conoscerne lo stato, onde applicare interventi collassoterapici. Pur con le dovute riserve e senza voler sopravvalutare quindi le possibilità del metodo, il quale è irto di difficoltà tecniche ed interpretative, possiamo asserire che un buon passo avanti è stato fatto nel campo della semeiotica della pleura costale, cosicchè l'abusato luogo comune che l'ultima e la più importante parola in tema di pervietà pleurica è riservata all'ago da pneumotorace, ha



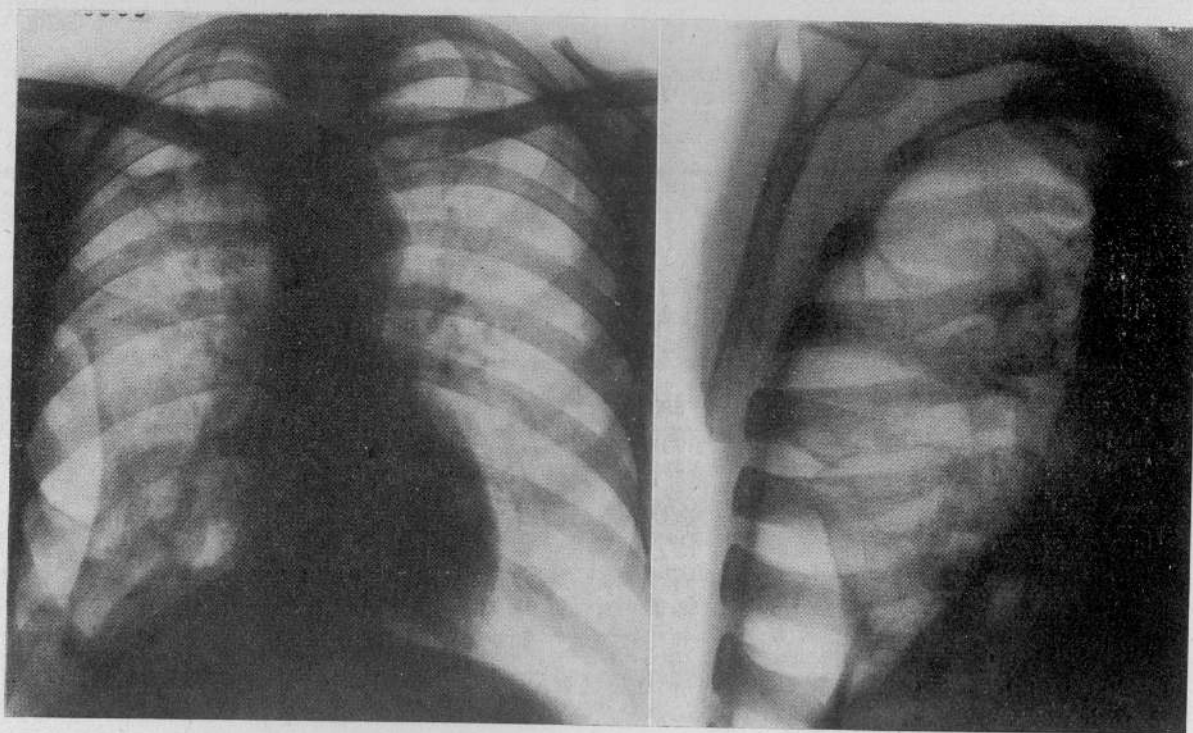
CASO I - a)

PROIEZIONE SAGITTALE.

CASO I - b)

PROIEZIONE DI FIGORINI.

*Pneumotorace spontaneo sinistro non visibile nella comune proiezione sagittale e messo bene in evidenza con la proiezione di Pigorini.*



CASO II - a)

PROIEZIONE SAGITTALE.

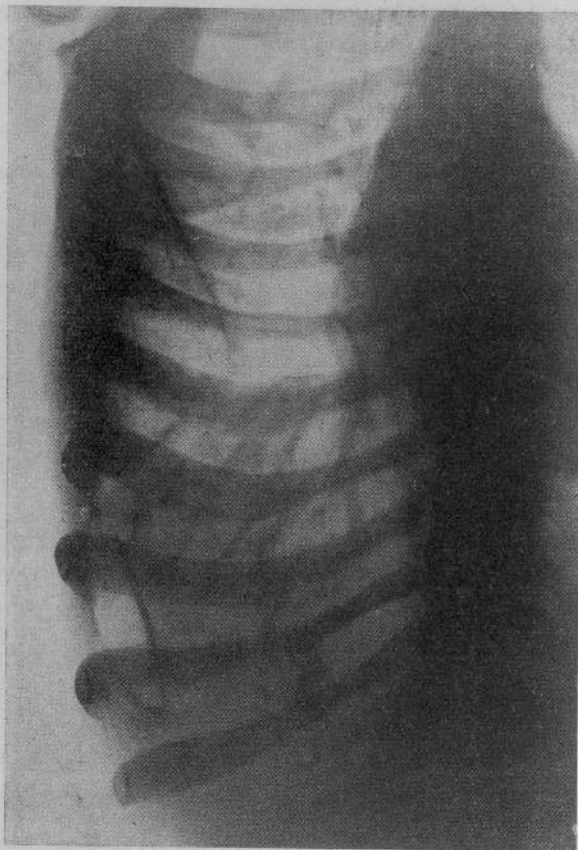
CASO II - b)

PROIEZIONE DI BAGLIANI.

*Immagine iperdiafana in sede alta a destra di dubbia natura; la proiezione di Bagliani permette di meglio individuarne sede e contorni e rapporti, consentendo così di interpretarla quale bolla pneumotoracica saccata.*

perso oggi una parte notevole del suo valore, il quale del resto non poteva costituire che una manifestazione rinunciataria, alla quale mal si adattavano fisiologi e radiologi.

Nel nostro Istituto abbiamo in questi ultimi



Caso III.

*Pneumotorace saccato basso in corrispondenza dell'ascellare anteriore messo bene in evidenza con proiezione di Pigorini.*

tempi adoperato su larga scala le varie proiezioni per la pleura costale ed in special modo quella di PIGORINI. Abbiamo potuto notare con una soddisfacente frequenza che il problema della documentazione radiografica dello stato della pleura costale può avere una soluzione, se non totalitaria, per lo meno sufficiente a dare all'operatore un orientamento costante sulla zona ove intervenire e sulle probabilità o meno di successo.

Nella istituzione del pneumotorace artificiale inoltre talvolta l'operatore non riesce ad accertare se il gas introdotto sia, o pur no, capitato in pleura. Con le necessarie riserve noi soste-

niamo che spesso il quesito può essere risolto con le proiezioni tangenziali già descritte. Un radiogramma, che riproduciamo, rende ragione a questa nostra asserzione. In questi casi si tratta spesso di un pneumotorace a mantello, che potrà essere ben visualizzato con le proiezioni già descritte.

Va, ancora, considerata l'importanza delle proiezioni tangenziali in casi di un intervento che da qualche anno ha assunto notevole importanza nella terapia collassoterapica: alludiamo al pneumotorace extrapleurico da puntura e chirurgico. Con le proiezioni accennate possiamo accertare l'esatta posizione della falda liquida o gassosa introdotta a scopo collassante e il suo spessore.

Anche per quanto riguarda l'aspirazione endocavitaria riteniamo utile l'indagine radiologica con le proiezioni tangenziali; è noto, infatti, che per l'esecuzione di questo intervento occorre essere certi, ad evitare pericolosi inquinamenti della pleura, che i due foglietti pleurici siano sinfisati e che non esistano falde di gas fra di essi. Poichè tale intervento viene praticato quasi sempre nelle regioni anteriori del torace ci siamo serviti con successo della proiezione di PIGORINI variando l'inclinazione del paziente e realizzando in tal modo la possibilità di un accertamento di uno stato della pleura laddove dovrà praticarsi l'intervento.

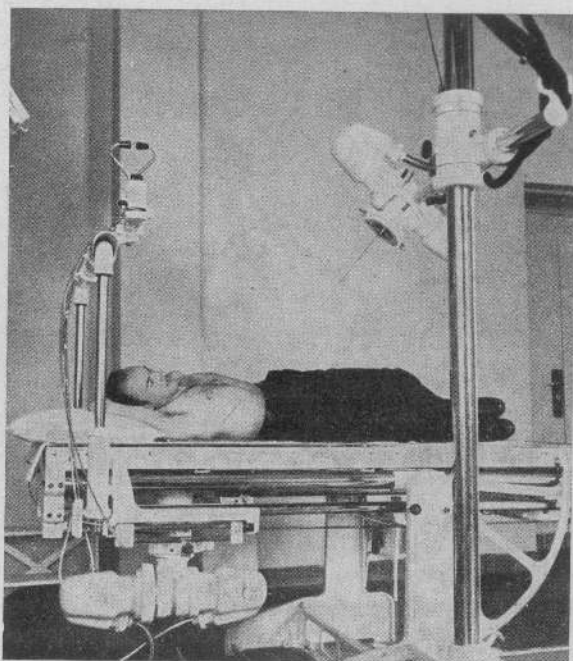
In particolari casi resezioni di aderenze secondo JACOBÆUS possiamo servirci delle proiezioni tangenziali per conoscere la zona di impianto parietale del cordone traente e per determinarne approssimativamente lo spessore.

L'uso delle proiezioni per la pleura costale non esclude quello della tomografia, ma anzi ambedue questi mezzi di indagine possono integrarsi a vicenda.

In campo di questioni medico-legali, soprattutto in rapporto alla necessità di evidenziare con documenti obiettivi quelle lesioni pleuriche conseguenti a traumi sul torace, lesioni che, in genere di lievissima entità, costituiscono *pabulum* a perizie e controperizie, l'applicazione di metodi che possono realizzare una documentazione radiografica dello stato di pleura, costituisce certamente un notevolissimo progresso in questo campo. Lo stesso può dirsi nel caso

che si debbano obiettare piccoli versamenti a camicia spesso consecutivi a lesioni traumatiche del costato, poichè è noto che con la semeiotica comune, sia clinica che radiologica, versamenti di piccola entità possono facilmente sfuggire all'indagine.

Abbiamo creduto opportuno passare in rassegna in breve sintesi tutte le possibilità di applicazione consentite dalle proiezioni particolari per la pleura costale, poichè ci è parso che una



Proiezione di Pigorini.

maggior conoscenza di questi metodi nelle loro molteplici possibilità potrà ulteriormente contribuire ad una più completa conoscenza del quadro radiologico di una così importante porzione di superficie pleurica, che fino a non molto tempo fa veniva ritenuta male esplorabile dal punto di vista radiologico, sia nei casi normali che nei casi al limite tra normale e patologico, nel mentre al lume delle più recenti acquisizioni è consentito affermare che anche in questi casi le nostre possibilità, pur con qualche riserva, sono tutt'altro che trascurabili.

#### BIBLIOGRAFIA

BAGLIANI: Sulla diagnosi radiologica di pervietà del cavo pleurico. «Rad. e Fis. Med.», 1935 Sez. I, fasc. IV. — BARSONY e KOPPENSTEIN: Sulle ombre satelliti e mediali e laterali degli

ambiti polmonari. «Riv. di Rad. e Fis. Med.», 1931, vol. 4. — BISTOLEFI: La riflessione totale dei raggi X, ecc. «Rad. e Fis. Med.», nuova serie, vol I, sez. 1<sup>a</sup>, fasc. 1<sup>a</sup>. — CIGNOLINI: Il limite superiore dei versamenti delle pleuriti. «La Rad. Med.», n. 11, 1925. — ID.: Atti del IV Congresso di radiologia medica, Trieste, 1925. — CORRERA: Contributo alla studio radiologico della pleura, ecc. «La Radiologia Medica», n. 7, 1927. — FARAVELLI: L'alterazione dell'ombra satelliti laterale, ecc. «Rad. e Fis. Med.», nuova serie, vol. I, sez. 1, fasc. I. — ID.: Osservazioni radiologiche sull'immagine della pleura laterale. «Rad. e Fis. Med.», f. i., 1935. — FLEISCHNER: Die lamellare Pleuritis. «Fortschr. a. d. ged. d. Roent.», volume XXXVI, n. 1. — ID.: Die Grenze des Normalen und Pat., ecc. «Roentgen Praxis», Ott. 193. — GALLAVRESI: Studio radiologico delle ombre satelliti costali normali e patologiche. «La Radiologia Medica», pag. 362, 1935. — KNUTSSON: Sulla conoscenza del quadro radiologico normale della pleura parietale. «Acta radiologica», dicembre 1932. — LENARDUZZI: Radiologia della pleura normale e delle lievi reazioni pleuriche. «Min. Med.», n. 41, 1932. — MARAGLIANO: Apparatto respiratorio in «Trattato diagnostica radiologica». — ID.: Radiologia polmonare in DEVOTO: «Trattato della tubercolosi». — OTTONELLO e CALIFI: Anatomia radiografica del torace infantile. «Lotta contro la Tubercolosi», n. 4, 1930. — PALMIERI: Appunti di tecnica per lo studio radiologico dei versamenti pleurici. XV Riunione radiologica emiliana, Ravenna, luglio 1926. — ID.: Le camicie pleuriche e il tono polmonare. «La Rad. Med.», n. 1, 1927. — ID.: Contributi radiologici allo studio semeiotico e fisiopatologico delle pleuriti. Atti VIII Congresso di radiologia medica, Firenze, 1928. — ID.: Stato attuale della radiologia della pleura normale e ai limiti del patologico. «Nuntius Radiol.», n. 2, 1933. — PALMIERI e URBANI: Pleuriti nei processi polmonari acuti. «Riv. di Rad. e Fis. Med.», marzo 1930. — PERUSSIA: La tubercolosi polmonare nel quadro radiologico. «Riv. Pat. e Clin. della tbc.», 1930. — PESCI: La radiologia nelle lesioni della pleura. Atti del VI Congresso italiano di radiologia, Trieste, 1925. — PIGORINI: La proiezione tangenziale monolaterale caudo-ventro-dorsale nell'indagine radiologica della pleura costale. — ID.: Atti del Congresso Campano della Federazione italiana nazionale fascista lotta contro la tubercolosi. «Giornale di Tisiologia», n. 4, 1940. — ID.: L'indagine radiologica della pleura costale - Metodologia e tecnica - Quadro normale e limiti tra il normale ed il patologico. «Giornale di Tisiologia», n. 2-3, 1940.

RIASSUNTO. — L'A. passa in rassegna le possibilità che l'indagine radiografica ha nello studio della pleura costale, sia dal punto di vista del quadro normale, che da quello del rilievo dei limiti tra normale e patologico; come pure di casi dubbi patologici non bene evidenziabili con le normali proiezioni sagittali del torace.

Alla fondamentale proiezione del PALMIERI si sono aggiunte in tempi recenti le proiezioni tangenziali monolaterali di BAGLIANI e PIGORINI. Secondo l'A. la proiezione di PIGORINI completa le possibilità di indagine delle due precedenti ed ha inoltre sopra le stesse i seguenti vantaggi:

- 1) L'indagine viene espletata in corrispondenza delle zone laterali anteriori del torace, che sono quelle che maggiormente interessano dal punto di vista degli interventi collassoterapici, rendendo così possibile un criterio di stato della pleura nel punto dove l'intervento viene a cadere.
- 2) L'immagine pleurica ottenuta con la proiezione di PIGORINI è più spesso che nelle altre rappresentata da una stria sottile non doppiata da bandellette muscolari, che potrebbero creare dubbi interpretativi perchè assai simili alle bandellette a significato patologico.
- 3) Dal punto di vista della tecnica la proiezione di PIGORINI è di assai facile attuazione, perchè in corrispondenza delle zone antero-laterali gli archi costali, secondo la cui proiezione il raggio principale va orientato, sono di più facile individualizzazione, nel mentre con le altre proiezioni sopra citate il raggio centrale va orientato secondo gli archi costali posteriori, talora di difficile rilievo, perchè ricoperti da masse muscolari.



58847

~~58847~~



