

ISTITUTO «CARLO FORLANINI»  
CLINICA FISIOLÓGICA DELLA R. UNIVERSITÀ DI ROMA  
DIRETTORE: PROF. E. MORELLI

---

Dott. VIRGILIO MACCONE

**ALTERAZIONI ANATOMICHE SUCCESSIVE A STENOSI  
PARZIALE DI UN GROSSO BRONCO IN CONIGLI SANI  
E TUBERCOLOSI**

*Estratto da* ANNALI DELL'ISTITUTO «CARLO FORLANINI»  
Anno IV, N. 3-4, Pag. 183-192



ROMA  
TIPOGRAFIA OPERAIA ROMANA  
*Via Emilio Morosini, 17*  
—  
1940-XVIII



ALTERAZIONI ANATOMICHE SUCCESSIVE A STENOSI PARZIALE  
DI UN GROSSO BRONCO IN CONIGLI SANI E TUBERCOLOSI.

Dr. VIRGILIO MACCONE

Naturale estensione di quel gruppo di ricerche, sul quale ho già riferito, intese a mettere in evidenza le alterazioni anatomiche conseguenti alla stenosi *parziale* della *trachea* in conigli sani e tubercolosi, è il presente lavoro, in cui riporto i risultati di esperienze praticate eseguendo in conigli sani e tbc. la stenosi *parziale* di un *grosso bronco*.

Come ho altrove sinteticamente riassunto, numerosi autori (ESCUERO e ADAMS, ELOESSER e FREEMANN, van ALLEN, CHEVALIER-JACKSON, KAWABATA, ecc.), hanno studiato il quadro anatomo-patologico sperimentale nella chiusura totale di un grosso bronco, ottenuta con varie tecniche: i risultati sono stati all'incirca costanti nel senso di una atelectasia totale del lato operato con stasi venosa. Per quanto riguarda l'infezione tubercolare in animali in precedenza così trattati, tali AA. hanno dimostrato una notevole minor gravità delle lesioni sperimentali nel polmone del lato operato, atelettasico, in confronto a quelle del lato opposto: le interpretazioni patogenetiche si sono generalmente basate sulla diminuzione dell'ossigeno endopolmonare e sulla stasi circolatoria cronica. A mio parere queste ricerche verrebbero inoltre a confermare quanto da tempo sappiamo sull'influenza favorevole che, con meccanismi vari e tuttora discussi, il riposo funzionale del polmone ha sulle lesioni tubercolari in esso indovate, le più gravi e difficili a guarire in conseguenza appunto del particolare stato di tensione elastica e della permanente attività dell'organo stesso (FORLANINI, MORELLI).

In base a questa osservazione e ai risultati delle mie esperienze — che mi avevano dimostrato che la stenosi parziale delle vie del respiro nel tratto superiore determina sì anch'essa una alterazione circolatoria del polmone (stasi), ma aggrava invece le lesioni tubercolari (in conseguenza verosimilmente del fatto che in questo caso sussiste, anzi è esagerata, l'attività respiratoria) — mi sono ripromesso di praticare la stenosi parziale dell'albero respiratorio all'altezza del grosso bronco. Ciò mi avrebbe concesso di controllare ulteriormente i risultati delle precedenti ricerche, in quanto il singolo animale era oggetto dell'esperienza (nel polmone del lato operato), e controllo di essa (nel lato opposto).

La tecnica adottata è stata la seguente: animali grossi, di circa 2,5-3 kg., pneumotorace preventivo di pochi cc. di aria. Il giorno dopo anestesia locale novocainica, precauzioni di assoluta sterilità, taglio della cute longitudinale, un cm. all'esterno della colonna dorsale, sollevamento o sezione dei muscoli di impianto della scapola, taglio del periostio lungo la quarta costa, asportazione di un tratto di questa per 3 cm. circa, evitando accuratamente di ledere

i vasi perforanti posteriori. Apertura della pleura, isolamento del grosso bronco dai vasi polmonari e passaggio di un filo di seta doppio. Legatura dei capi in modo da praticare una stenosi *relativa* del calibro, *senza occlusione*. Chiusura della breccia toracotomica accostando le coste terza e quinta a contatto con sutura a punti staccati. Ricostruzione dei piani muscolari, grappette per la cute.

In un secondo tempo ho semplificato la manovra, praticando la stenosi relativa del bronco senza isolarlo completamente dai vasi, ma pinzettandone un piccolissimo tratto della superficie posteriore con una grappetta di argento, del tipo di quelle adoperate per la chiusura dei vasi endocerebrali.

Il coniglio dopo l'intervento non presentava notevoli disturbi: il pneumotorace si assorbiva rapidamente come potevo controllare al radioscopio.

Ho diviso le mie esperienze in modo analogo a quanto avevo fatto nel lavoro contenuto nella nota precedente, ho cioè prima trattato animali sani per osservare le alterazioni anatomiche dall'intervento indotte nel polmone nel lato operato e in quello opposto. Sono stati così operati otto conigli.

1° (4211). — Morto spontaneamente due giorni dopo l'intervento. L'esame autotopico conferma la stenosi parziale del grosso bronco destro, in quanto in esso può entrare solo una sondina di gomma più piccola di quella che può entrare nel sinistro; polmone destro congesto e impicciolito. Anche l'esame istologico dimostra riduzione del contenuto aereo endoalveolare, notevole congestione, iperplasia delle cellule settali. Lieve atelettasia sia macro- che microscopica anche a carico del polmone di sinistra.

2° (4278). — Ucciso dopo due giorni: lo stesso reperto macroscopico. Istologicamente, nel polmone destro atelettasia ed edema endoalveolare in chiazze, mentre fraposte zone con rottura di setti inter-alveolari e dilatazione e scomparsa di alveoli.

3° (4279). — Ucciso dopo cinque giorni. Qui la stenosi del bronco destro è quasi totale: vi può essere introdotta solo una minugia; congestione discreta ed omogenea del viscere, che è di volume un po' minore della norma; a sinistra il polmone si presenta quasi del tutto normale. All'esame microscopico si conferma che nel polmone D. esiste atelettasia con stasi venosa, mentre nel sinistro le stesse lesioni sono di grado alquanto minore.

4° (4299). — Morto spontaneamente sette giorni dopo. All'esame diretto stenosi parziale del grosso bronco destro. Piccoli focolai emorragici nel polmone operato che è normalmente espanso. Il polmone sinistro non presenta nulla di notevole. Quadro istologico: a destra edema endoalveolare, non atelettasia, qualche focolaio emorragico. A sinistra aspetto normale del parenchima.

5° (1022). — Morto dopo dieci giorni. Stenosi bronchiale destra dime dio grado. Nulla di notevole all'esame diretto di entrambi i polmoni, istologicamente invece si può mettere in evidenza a destra un certo stato di enfisema, che non esiste a sinistra.

6° (St. B.C.). — Ucciso dopo 12 giorni. Stenosi bronchiale di notevole entità. Polmone destro di volume aumentato, pallido, di consistenza cotonosa. Nulla a sinistra. Le sezioni istologiche dimostrano che nel polmone destro i bronchioli respiratori e i condottini alveolari sono notevolmente dilatati, ed in parte esiste anche vero e proprio enfisema, cioè rottura di setti e diminuzione di parenchima alveolare. Non congestione. A sinistra invece costituzione anatomica normale.

7° (1013). — Morto dopo 18 giorni. Stenosi bronchiale appena discreta. Polmone destro leggermente più espanso del sinistro. Anche microscopicamente si nota a tratti enfisema, a tratti atelettasia (zone alquanto più limitate).

8° (4226). — Morto dopo 18 giorni. Stenosi bronchiale di notevole grado. Polmone destro, sia macro- che microscopicamente, sede di notevole dilatazione endoalveolare e rottura di setti.

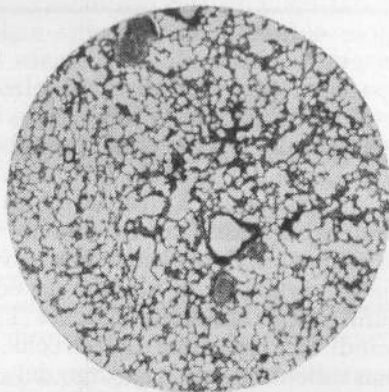


Fig. 1.

4226. — Stenosi bronchiale destra; morte dopo 18 giorni. Debole ingrandimento del polmone sinistro. Parenchima di apparenza normale.

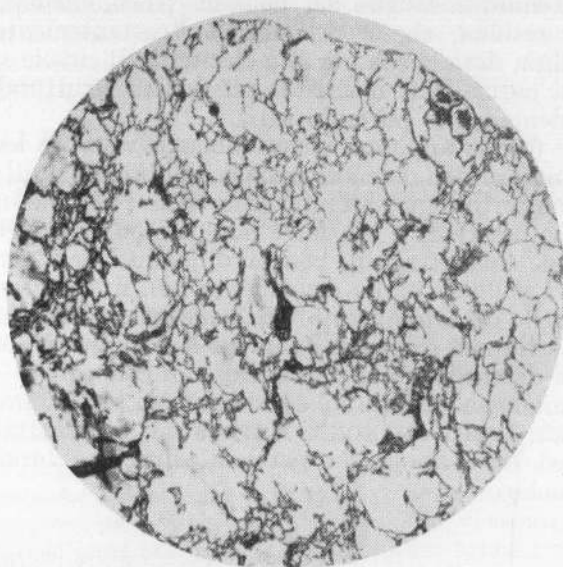


Fig. 2.

Lo stesso ingrandimento. Polmone destro con grave enfisema acuto.

Evidentemente le alterazioni riscontrate alla necropsia e il quadro istologico dei primi tre animali non sono da riferire all'azione della stenosi parziale del bronco, ma del pneumotorace dello stesso lato, che, non ancora riassorbito dopo alcuni giorni, determina la lieve atelettasia totale del viscere. Tuttavia è da notare che già nel secondo animale l'esame microscopico del polmone destro mostrava in certe zone regressione dell'essudato alveolare con formazione di enfisema iniziale. Più importanti per il mio argomento sono

i quadri anatomici offerti dagli altri animali della serie: infatti i conigli 3° e 4° mostrarono come alterazione principale e caratteristica a carico del viscere del lato operato notevole stasi venoso-capillare ed essudazione sieromematica endoalveolare; dal coniglio successivo sino all'ultimo era evidente invece uno stato maggiore o minore di enfisema acuto, che in alcuni casi (4° e 8°) raggiungeva un grado anche molto spiccato.

L'interpretazione patogenetica dei disturbi circolatori riscontrati nei primi animali è complessa e sicuramente vi influiscono riflessi nervosi vasomotori, ma il fattore fondamentale è con ogni probabilità quello meccanico. In condizioni di stenosi parziale dei bronchi la tensione elastica del polmone corrispondente è aumentata, in quanto è ritardato e ostacolato il transito nei due seni dell'aria nelle vie bronchiali, transito che in condizioni normali rapidamente equilibra quelle variazioni di pressione che si verificano nel contenuto aereo del viscere durante le variazioni di volume in- ed espiratorie del torace.

Conseguenza dell'aumentata tensione elastica è l'aumento della depressione endopleurica e quindi le alterazioni del circolo sanguigno endopolmonare, da essa regolato, con rallentamento e ingorgo del circolo, e facile trasudazione di siero negli spazi alveolari. Ma, se l'animale sopravvive, cominciano a comparire i segni delle alterazioni meccaniche indotte dall'aumento della tensione elastica del polmone sulla sua struttura anatomica. Le fibre elastiche si scompaginano, cedono, si rompono; si produce il quadro dell'enfisema acuto. Il compenso all'aumento della depressione endopleurica, che era prima stabilito dal contenuto in sangue del polmone (stasi, edema), può essere ora offerto dall'aria residua, che è nell'enfisema costantemente aumentata, e con maggior facilità, data la sua più alta elasticità. Il circolo sanguigno perciò a poco a poco si normalizza, mentre le alterazioni strutturali dell'alveolo si fanno corrispondentemente più evidenti.

Sono queste ultime appunto, come abbiamo visto, le lesioni fondamentali e durature indotte dalla stenosi parziale del bronco negli animali che sopravvivono per un certo tempo all'intervento. Esse risultano in tutto analoghe alle lesioni da me osservate e già fatte note nei polmoni dei conigli operati di stenosi parziale della trachea, con la differenza, evidentemente, che in questi ambedue i polmoni erano egualmente lesi, in quelli solo — e prevalentemente — quello del lato operato. Ciò conferma ancora una volta la realtà dell'esistenza del trauma respiratorio, in quelle condizioni patologiche delle vie aeree, che ne determinano la diminuzione di calibro.

Una certa analogia con queste considerazioni presentano le osservazioni cliniche di DEBRÉ, LAMY, MIGNON e KAPLAN; di SÖDERLING; di CSONT; di SPIVECK; su casi di enfisema da parziale ostruzione bronchiale da linfoghiandole tubercolari.

\* \* \*

Una seconda serie di ricerche riguarda lo studio dell'influenza della stenosi parziale del bronco sulle caratteristiche anatomiche e sul decorso delle lesioni tubercolari indotte sperimentalmente nel polmone corrispondente.

A questo scopo ho infettato gli animali rispettivamente prima, lo stesso giorno e alcun tempo dopo l'intervento di stenosi bronchiale. Ho scelto una grossa dose di un ceppo virulento di laboratorio (1/50 di mg. di bacillo bovino B. 12) per poter così ottenere, durante il relativamente limitato tempo di sopravvivenza dell'animale all'operazione, constatato nel corso delle esperienze su conigli sani, l'insorgenza e lo sviluppo di lesioni specifiche a livello dei polmoni.

Esporrò da prima i dati riguardanti il gruppo di animali (8) infettati contemporaneamente all'intervento di stenosi bronchiale destra.

1° (4465). — Morte spontanea 4 giorni dopo. Pinza direttamente a cavaliere del bronco del lobo superiore destro, che chiude del tutto, mentre stenosa per via indiretta l'imboccatura del bronco principale. Il lobo superiore destro è del tutto atelettasico; gli altri lobi sono invece normalmente espansi e, specie l'inferiore, un po' edematosi. Il polmone sinistro è congesto e presenta qualche piccola chiazza emorragica. Non si notano, nè a destra nè a sinistra, lesioni miliari. Il reperto microscopico conferma a destra (lobo inferiore) lieve atelettasia e congestione, a sinistra gli stessi fatti, ma con ancor minore intensità. Non localizzazioni specifiche in ambedue i polmoni.

2° (4578). — Morto spontaneamente 7 giorni dopo. La pinzetta a cavaliere del bronco si trova in ottima posizione e ne stenosa discretamente il lume. Tuttavia il polmone destro presenta aspetto e volume identico al sinistro ed ambedue sono sede di una disseminazione di nodolini subpleurici come punte di spillo. Istologicamente press'a poco lo stesso reperto sia a destra che a sinistra: lieve atelettasia alveolare con bronchi e bronchioli ben dilatati e nodolini tubercolari miliarici. A sinistra ci sono zone, piccole, di tessuto polmonare ben disteso.

3° (4460). — Ucciso dopo 15 giorni, per dissanguamento. La pinza occlude totalmente il bronco superiore destro e solo in parte quello principale. Il lobo superiore è atelettasico e congesto, gli altri normalmente espansi. Nulla di notevole a sinistra. In ambedue i polmoni sono visibili tubercoli miliarici a piccoli nodi i quali a destra sono più confluenti che a sinistra. Istologicamente le lesioni specifiche del polmone destro sono molto avanzate, caseificate, confluenti per la presenza fra loro di zone di pneumonite casosa. Il tessuto polmonare non colpito dal processo tubercolare è infiltrato ed edematoso, il polmone di sinistra non offre segni di infiltrazione diffusa, anzi è alquanto enfematico, le lesioni tubercolari sono molto meno avanzate, non confluenti. In ambedue i polmoni i bronchi non sono occlusi da essudato.

4° (4419). — Ucciso dopo 15 giorni per dissanguamento. Il controllo radioscopico, a cui tutti gli animali erano regolarmente sottoposti, aveva dimostrato che il giorno precedente la pinza era caduta dall'ilo polmonare destro nel seno costo-frenico, dove infatti si riscontra all'autopsia. Ma mentre il polmone destro è congesto, pesante, resistente alla pressione, il sinistro appare normale. Le lesioni tubercolari sono più progredite nel polmone destro. Il che, del resto, è confermato all'esame istologico: a destra le lesioni sono avanzate, numerose, confluenti; il tessuto alveolare indenne da lesioni specifiche è edematoso, notevole la stasi capillare e venosa; a sinistra i tubercoli sono più piccoli, scarsi, isolati, non c'è edema alveolare. I bronchi grossi e medi dei due polmoni sono pervii.

5° (4405). — Ucciso dopo 20 giorni. Pinza in buona posizione. Il polmone destro è tutto fortemente congesto, il sinistro normale. Le lesioni tubercolari sono leggermente più avanzate a destra. Le sezioni microscopiche del polmone destro dimostrano tubercoli miliarici non molto grossi ma con circostanti grandi zone di essudazione. Intensa stasi venosa, bronchi normalmente pervii. Nel polmone sinistro lesioni assai meno confluenti, parenchima circostante quasi normale, anzi leggermente atelettasico, non congestione, bronchi pervii.

6° (4572). — Ucciso dopo 20 giorni. Stenosi bronchiale appena evidente, polmone destro un po' aumentato di volume; tubercolosi miliari a piccoli nodi diffusi, senza evidenti differenze fra i due lati. All'esame istologico: polmone destro: lesioni tubercolari di media gravità con qualche fenomeno essudativo perifocale, lieve grado di enfisema. Polmone sinistro: lesioni tubercolari nello stesso grado di evoluzione, ma senza essudazione nè enfisema. Bronchi pervii da ambedue i lati.

7° (4450). — Ucciso dopo un mese. La pinza in ottima posizione stenosa discretamente il bronco principale destro. Tutto il polmone è congesto e infiltrato, le lesioni specifiche vi sono evidentemente più grosse che a sinistra. Istologicamente a destra grave

bronicopolmonite caseosa, a sinistra lesioni molto meno avanzate con essudazione endoalveolare minima.

8° (4488). — Ucciso dopo un mese. Stenosi di medio grado del bronco principale destro. Il polmone di questo lato è congesto ed infiltrato e presenta lesioni più estese e

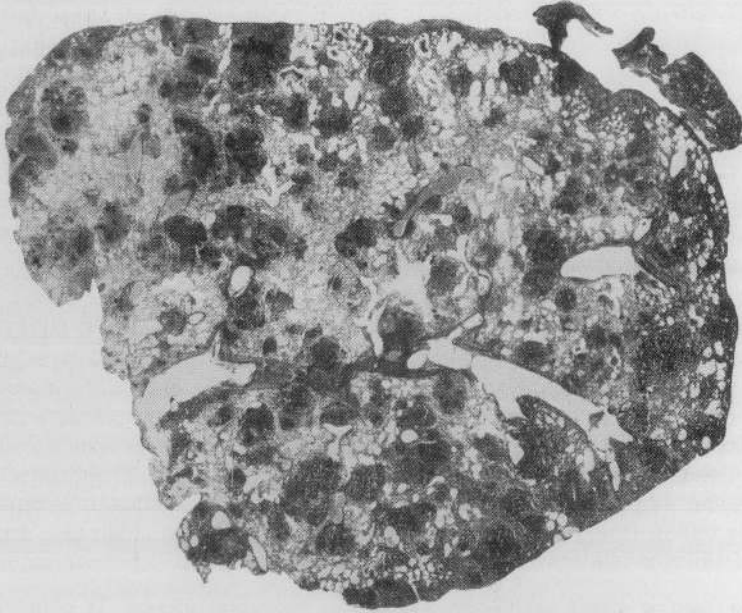


Fig. 3.

4488. — Stenosi bronchiale destra contemporanea all'infezione tubercolare; morte dopo un mese. Debole ingrandimento del polmone sinistro.

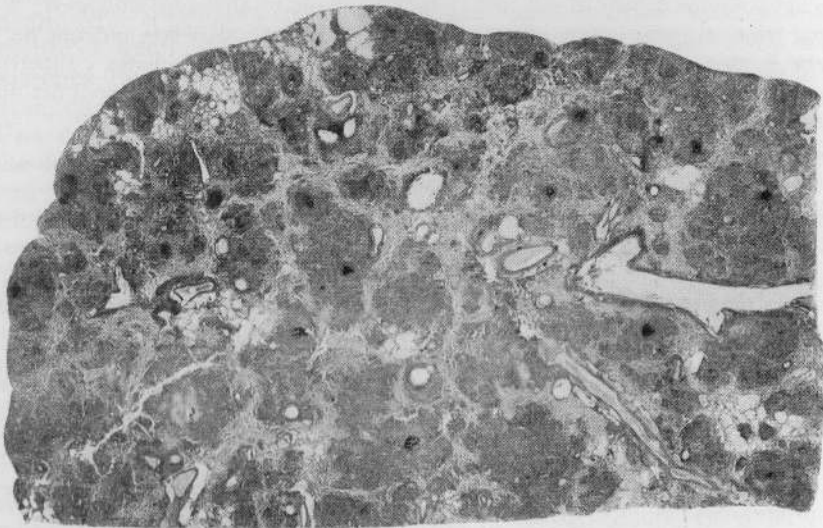


Fig. 4.

Lo stesso ingrandimento.  
Polmone destro con lesioni specifiche assai più avanzate che nel polmone opposto.

confluenti che il controlaterale. Microscopicamente, si ripete il contrasto fra i due organi: il destro ha lesioni molto avanzate, caseose, confluenti, parenchima alveolare residuo infiltrato e congesto, mentre nel polmone sinistro le lesioni sono isolate e il tessuto alveolare è quasi del tutto normale. Nulla di notevole a carico dei bronchi dei due lati.

\* \* \*

Gli animali appartenenti al secondo gruppo di queste ricerche furono infettati (con la solita dose del medesimo ceppo) venti giorni prima dell'intervento di stenosi. L'operazione in questi conigli riuscì particolarmente delicata per la già ridotta resistenza organica e la diminuita superficie respiratoria: due animali morirono durante l'intervento, un altro a poche ore di distanza, altri ancora di infezione accidentale di stabulario. Seguono i dati dei tre animali sopravvissuti.

1° (4640). - Morto spontaneamente dopo 10 giorni dall'intervento (un mese dall'infezione). Pinza in buona posizione, con stenosi di medio grado, polmone destro rigonfio con nodi giallastri piuttosto grossi e confluenti. A sinistra aspetto normale del parenchima, nodi meno grossi e meno confluenti. L'esame istologico conferma a destra il forte enfisema e la maggior confluenza di alcuni tubercoli caseosi.

2° (3480). - Ucciso dopo 20 giorni dall'intervento (40 dall'infezione). Pinza in discreta posizione. Tubercolosi polmonare a grossi nodi diffusi dilateralmente senza notevole differenza fra i due polmoni. Istologicamente a destra tubercolosi miliare a nodi ben circoscritti da cerini linfocitoidi, parecchi con centro caseoso. Non reazione periferale, tessuto polmonare interposto di aspetto normale. A sinistra i noduli specifici sono più scarsi, più piccoli, del tutto isolati e solo pochissimi hanno raggiunto lo stadio di caseificazione.

3° (2080). - Morto dopo un mese dall'intervento (50 giorni dall'infezione). Pinza in ottima posizione. Gravissima tubercolosi a grossi nodi caseosi confluenti nel polmone destro, meno avanzati a sinistra. Anche l'esame microscopico illustra la evidente differenza del quadro dei due visceri: a destra grossi focolai bronkopneumonici caseosi in mezzo a parenchima infiltrato; a sinistra i nodi specifici sono piuttosto isolati, il parenchima è adematoso, ma assai meno di quello controlaterale. In ambedue i polmoni i bronchi sono pervii.

Il terzo gruppo della serie riguarda conigli infettati come al solito di tubercolosi alcun tempo dopo l'intervento di stenosi bronchiale parziale. In verità, per rigore di esperienze, avrei dovuto infettare questi animali *molto* tempo dopo l'operazione, e precisamente dopo che fossero da un lato scomparse quelle alterazioni funzionali immediate legate al pneumotorace e al trauma operatorio, e d'altro lato si fosse intanto già stabilito il quadro anatomico caratteristico della stenosi. Ma a causa della non lunga sopravvivenza di alcuni animali all'intervento sono stato costretto ad eseguire l'infezione soltanto cinque giorni dopo l'operazione.

I quattro animali così trattati, e che sopravvissero un periodo di tempo sufficiente per un'utile osservazione, offrono i seguenti quadri:

1° (2695). - Morto 10 giorni dopo l'infezione (15 dall'intervento). Stenosi bronchiale di medio grado. Il polmone destro è leggermente più espanso del sinistro e ambedue mostrano una disseminazione scarsa di piccolissimi nodi subpleurici. L'indagine istologica mostra nel polmone destro lieve enfisema e piccole zone di edema alveolare; nel sinistro parenchima normale. Sia a destra che a sinistra tubercolosi miliare a piccoli nodi.

2° (4471). — Morto 25 giorni dopo l'infezione (un mese dall'intervento). Pinza in cattiva posizione, stenosi bronchiale nulla. Tubercolosi miliare a piccolissimi nodi diffusi ad ambedue i polmoni, senza differenza evidente. Anche istologicamente non si mettono in luce alterazioni a carico del parenchima del polmone destro e le lesioni tubercolari in questa sede non presentano caratteri più gravi di quelle del lato opposto.

3° (2820). — Ucciso 30 giorni dopo l'infezione (35 dall'intervento). Stenosi bronchiale di medio grado. Lesioni specifiche a nodi più grossi a destra che a sinistra, che è confermato dall'esame istologico che svela a destra lesioni molto avanzate, casose, confluenti, mentre a sinistra il reperto è di assai minore confluenza. Bronchi ovunque ben pervii.

4° (4360). — Ucciso 35 giorni dopo l'infezione (40 dall'operazione). Buona posizione della pinza a cavallo del bronco destro. Tubercolosi miliare diffusa bilateralmente, ma a destra con nodi grossi e confluenti. Anche l'esame istologico dimostra a destra una vera broncopolmonite cascosa confluyente, con tessuto residuo enfisematoso, mentre a sinistra le lesioni sono gravi, ma meno avanzate e meno confluenti e il tessuto residuo è poco enfisematoso.

Volendo riassumere sinteticamente i dati offerti da questa serie di ricerche posso dire di aver notato in tutti i tre gruppi un costante tipo di alterazioni anatomiche nel senso che le lesioni specifiche sono sempre aggravate nel territorio polmonare in comunicazione col bronco ristretto in raffronto alle stesse lesioni nel polmone opposto. E questo fin dai primi stadi di sviluppo (infezione contemporanea alla stenosi, 1° gruppo), come pure nelle fasi ulteriori (infezione precedente alla stenosi, 2° gruppo), e perfino quando la stenosi è anteriore all'infezione (3° gruppo). Alcune apparenti eccezioni a questa regola si possono subito rettamente interpretare, se si pone attenzione al fatto che appunto in questi casi, per errore di tecnica, la stenosi bronchiale è risultata nulla; di conseguenza nessun effetto si è verificato sulle lesioni tubercolari. Perchè l'anzidetta maggior gravità delle lesioni specifiche del polmone del lato operato si rilevi nei confronti delle lesioni controlaterali occorrono fra 10 e 15 giorni, il che rappresenta un discreto lasso di tempo se si considera la rapidità di decorso dell'infezione con quella dose di quel ceppo, che in altri conigli mi si è dimostrata mortale entro due mesi circa. La diversità di evoluzione fra le lesioni site nei due polmoni si rende sempre più evidente, fino a costituirsi nel viscere dal lato trattato, in seguito alla confluenza dei tubercoli, un quadro anatomico di broncopolmonite caseosa (conigli 5°, 7° e 8° del primo gruppo, 3° del secondo, 3° e 4° del terzo), mentre nel polmone opposto i nodi sono ancora più o meno isolati e in stato di caseificazione meno avanzato. La breve durata in vita degli animali (la maggiore fu quella raggiunta dal coniglio 3° del secondo gruppo: 50 giorni dall'infezione, 30 dall'intervento) non mi ha permesso di osservare la formazione di vere caverne polmonari, ma già in molti animali si riscontravano, con grande prevalenza nel *polmone destro*, i segni della fluidificazione delle zone necrotiche caseose.

Questi dati di fatto metterebbero così ancora una volta in luce, per quanto indirettamente, l'importanza fondamentale che le condizioni del terreno organico su cui si impianta l'infezione tuberculare assumono per l'ulteriore sviluppo della stessa.

Per l'interpretazione dei reperti osservati debbo notare che non posso accettare l'ipotesi del BEZZA il quale avendo riscontrato, in molti conigli da lui trattati con occlusione totale del bronco e infettati di tubercolosi precedentemente alla legatura, un accentuarsi delle lesioni specifiche, pensa che questo fatto sia da ritenere legato alla difficoltà eliminazione del materiale

caseco attraverso le vie bronchiali chiuse. Nei miei animali invece, anche quando le lesioni avevano raggiunto gradi avanzati i bronchi erano perfettamente pervii. Richiamandomi alle considerazioni fatte a conclusione della prima parte di questa nota, su i fattori meccanici patogenetici delle alterazioni polmonari indotte dalla stenosi parziale del bronco in conigli sani, credo di potere interpretare come segue i fatti sovraesposti. Infatti affermavo sopra che nei conigli sani le alterazioni circolatorie e il grave enfisema succedenti all'intervento sono determinati dall'aumento della tensione elastica endopolmonare. Constatando quindi in queste ultime esperienze il decorso più grave assunto dalle lesioni tubercolari nel polmone sottoposto alle stesse condizioni meccaniche osservate nelle ricerche precedenti, si può ritenere verosimile che il persistere del giuoco respiratorio in condizioni di aumentata tensione elastica del polmone, come appunto si verifica nella stenosi parziale del grosso bronco, costituisca fattore dannoso nell'evoluzione del processo specifico nello stesso viscere localizzato (MORELLI).

### RIASSUNTO

L'A. proseguendo altre precedenti ricerche sulle alterazioni anatomiche indotte dalla stenosi parziale della trachea in conigli sani e tubercolosi, espone in questo lavoro i risultati di esperienze eseguite praticando la stenosi parziale di un grosso bronco in conigli sani e tubercolosi. Ha osservato che nei conigli sani, nel polmone del lato operato, dopo un transitorio squilibrio della circolazione (stasi, edema) si sviluppa una dilatazione acuta degli alveoli con rottura di setti. Nei conigli infettati di tubercolosi sia contemporaneamente come giorni prima e dopo dell'intervento, si verifica nel polmone del lato operato un'evoluzione assai più rapida e grave delle lesioni specifiche in confronto al polmone del lato opposto, considerato come controllo.

Interpreta i dati di fatto riscontrati come conseguenze dell'aumento della tensione elastica polmonare.

### RÉSUMÉ

L'A. poursuivant d'autres recherches sur les altérations anatomiques portées par la sténose partielle de la trachée dans des lapins sains et tuberculeux, expose dans ce travail les résultats des expériences exécutées en pratiquant la sténose partielle d'une grosse bronche dans des lapins sains et tuberculeux. Il a remarqué dans ce travail que dans des lapins sains, le poumon du côté opéré, après un transitoire déséquilibre de la circulation (stase, edème) montre une dilatation aigue des alvéoles avec rupture des septums.

Dans des lapins infectés de tuberculose soit en même temps que quelques jours avant ou après l'intervention, on remarque dans le poumon du côté opéré une évolution bien plus rapide et grave des lésions spécifiques en comparaison avec le poumon du côté opposé, considéré comme contrôle.

Il interprète les faits remarqués comme des conséquences de l'augmentation de la tension élastique pulmonaire.

### ZUSAMMENFASSUNG

Der Verfasser, der in vorangegangenen Untersuchungen über die anatomischen Veränderungen der partiellen *Trachealstenose* bei gesunden u. tbk. Kaninchen berichtet hat, stellt in dieser Arbeit die Versuchsergebnisse der

parziales *Bronchialstenose* bei gesunden u. tbk. Kaninchen dar. Er hat beobachtet, dass bei gesunden Kan. in der operierten Lunge sich nach einer vorübergehenden Zirkulationsstörung (Stase, Oedem), ein echtes akutes Emphysem entwickelt. Bei tbk. Kaninchen (gleichzeitig, einige Tage vor oder nach der Operation infiziert) entwickelt sich in der operierten Lunge eine schwere und schneller verlaufende Tuberkulose als in der nicht operierten als Kontrolle geltenden Lunge.

Er betrachtet die gefundenen Ergebnisse als Folge der erhöhten Spannung der Lungenelastizität.

### SUMMARY

The writer following other preceding researches on the anatomical changes induced by the partial stenosis of trachea in healthy and tuberculous rabbits, explains in this work the results of his experiments performed on the rabbits (healthy or tuberculous) after making partial stenosis of a big bronchus. He has observed that in the healthy rabbits, in the lung of the operated side, after a transitional disturbance in the equilibrium of the blood circulation (stasis, aedema) develops an acute dilatation of alveoli with rupture of septums. On the rabbits which were infected by tuberculosis, either contemporaneously, before or after the intervening, was verified in the lung of the operated side an evolution rather more rapid and grave than the specific lesions in the opposite lung which was considered as controlled.

He interprets the facts found as a consequence of the increase of the pulmonary elastic tension.

### RESUMEN

El autor prosiguiendo precedentes experimentos sobre las alteraciones anatomicas producidas por la estenosis parcial de la traguea en conejos sanos y tuberculosos, expone en este trabajo los resultados de experiencias seguidas practicando la estenosis parcial de un luongoio grueso en conejos sanos y tuberculosos. Ha observado que en los conejos sanos, en el pulmón del lado operado, después de un transitorio desequilibrio de la circulación (estasis, edema) se desarrolla una dilatación aguda de los alveolos con rotura de sectos. En los conejos infectados de tuberculosis sea contemporaneamente como días antes y después del intervento, se verifica en el pulmón del lado operado una evolución mucho más rápida y grave de las lesiones específicas en confronto con el pulmón del lado opuesto, considerado como control.

Interpreta los datos encontrados como consecuencia del aumento de la tensión elástica pulmonar.

### BIBLIOGRAFIA

- van ALLEN. — « Surg., Gynec. a Obst. », LV, 303, 1933.  
 CHEVALLIER-JACSON. — « Ann. Journ. Méd. Ass. », CXV, 639, 1930.  
 CSONT. — « Orvosi hetil. », LXXXI, 37, 1937.  
 DEBRÉ, LAMY, MIGNON e KAPLAN. — « Bull. Soc. Méd. Hôp. », Paris, LIV, 1025, 1938.  
 ESCUDERO e ADAMS. — « Surg. Gynec. a Obst. », LXVII, 181, 1938. — ID. « Ann. Rev. Tbc. », XXXVIII, 298, 1938.  
 KAWABATA. — « Kekkkaku », XVI, 20, 1938.  
 MORELLI. — « Presse Méd. », pag. 102, 1937.  
 SÖDERLING. — « Acta med. scand. », XCV, 510, 1938.  
 SPIVECK. — « Ann. J. Dis. Childr. », LI, 69, 1936.

58798

1944

—337406

