BIBLIOTECA MEDICA ROMA
60
69

ISTITUTO "CARLO FORLANINI,,
CLINICA TISIOLOGICA DELLA R. UNIVERSITÀ DI ROMA
DIRETTORE: E. PROF. MORELLI

V. AGNELLO

L'ELETTROCARDIOGRAMMA NEI VERSAMENTI PLEURICI PARAPNT. E DOPO IL LORO TRATTAMENTO TERAPEUTICO

Estratto da ANNALI DELL'ISTITUTO «CARLO FORLANINI», 1938

BIBLIOTECA MEDICA ROMA

ROMA
TIPOGRAFIA OPERAIA ROMANA
Via Emilio Morosini, 17

1938-XVI

Istituto "Carlo Forlanini,,
Clinica Tisiologica della R. Università di Roma
Direttore: Prof. E. Morelli

BIBLIOTECA MEDICA ROMA

L'ELETTROCARDIOGRAMMA NEI VERSAMENTI PLEURICI PARAPNT. E DOPO IL LORO TRATTAMENTO TERAPEUTICO

Dott. V. AGNELLO

Con le presenti ricerche ci ripromettiamo di studiare il comportamento del cuore nei versamenti pleurici parapneumotoracici, limitatamente alla investigazione di quei fenomeni ecgrafici che Master, Levy, Perrin e Drouet indicarono comparire quando per certe affezioni di vicinanza venga modificata la dinamica cardiaca, e che possono essere di duplice origine: segni funzionali di spostamenti del cuore, o indici di eventuali disturbi clinicamente non altrimenti ben apprezzabili.

Le prime ricerche elettrocardiografiche nella tubercolosi polmonare, in Italia, risalgono principalmente a Lafranca, Pastore, Testa, i quali avrebbero messo in evidenza una *tachicardia sinusale* che varia in rapporto al grado della malattia, ed in rapporto all'abbassamento della pressione arteriosa; ed inoltre dei *disturbi di conducibilità*, che si manifestano talora come blocco seno-atriale, altre volte come difficoltà di conduzione atrio-ventricolare, e che sono interpretati da Lafranca, quale una depressione organica del potere dromotropo, o come una stanchezza, prodotta nel fascio, già predisposto dal passaggio di numerosi stimoli, nati nell'atrio; e che in taluni casi, potrebbe essere considerata come tentativo di compenso al passaggio rapido degli stimoli abnormi, che si svolgono nell'atrio.

Maestrini trattando il cuore con tossina tubercolare avrebbe osservato casi di blocco cardiaco completo e casi di blocco incompleto. Inoltre tale autore, avrebbe messo in evidenza in alcune forme di tp. pneumocaseose, piuttosto gravi, un'*ipotonia cardiaca*, in altre un *tono labile*, in rapporto alla azione ipotonica delle tossine tubercolari.

Koganas oltre ad una tachicardia sinusale, avrebbe rilevato nei tp. una predominanza ventricolare destra, e modificazioni del complesso Q-R-S, attribuite a fatti di miocardite. Boass e Mann avrebbero riscontrato una deviazione dell'asse elettrico; King e Hansen un basso voltaggio; Hoffmann e Mayer un'onda T. invertita ecc., Simon Bauer, Ramos e Grieco, ed altri non avrebbero invece constatato alcuna notevole alterazione imputabile al processo tubercolare. Durante la collassoterapia Dobrow, Koganas, Lucacer e Zacco, Cecchini, ecc. avrebbero rilevato una preponderanza ventricolare destra; Ramos e Grieco alterazioni di P. e di T. dipendenti da spostamenti mediastinici; Jacoel e Rist, Anderson-Alan, Perrin e Drouet, Nannini, ed altri infine, ritengono che il pnt. non modifica notevolmente l'ecg.

Recentemente Mazzoli e Tavecchi, in 14 casi di pleuriti essudative primitive avrebbero rilevato una diminuzione di tutte le onde ecgrafiche,

che attribuiscono ad un *corto circuito* delle correnti di azione cardiache, che si verificherebbe nel liquido pleurico, analogamente a quanto avrebbero riscontrato FEIL e KATZ, SCOTT, SCERF, WILSON, in alcuni casi di pericardite essudativa.

Ma oltre tali alterazioni, in alcune particolari condizioni patologiche, e precipuamente nei versamenti pleurici parapnt. il mediastino può subire notevoli spostamenti, ed il cuore ectopie oppure delle rotazioni intorno al proprio asse con una deviazione angolare misurata in gradi da STANKOVIC e ARNOLYEVIC. Un altro fenomeno concomitante può essere l'appiattimento e qualche volta addirittura l'arrovesciamento della cupola diaframmatica dal lato del versamento, e poichè il pericardio aderisce al centro frenico, anche il cuore viene stirato, specie in corrispondenza delle orecchiette, che sono più cedevoli e deformabili. Questi cambiamenti morfologici hanno, secondo NANNINI, grande importanza sulla cinesi cardiaca. Difatti, la sistole è insolitamente vivace, ad andamento ondulante, che ricorda più da vicino il movimento proprio delle pareti dei vasi venosi (SICILIANO), come se le pareti ventricolari fossero divenute più flaccide e seguissero con maggiore libertà le oscillazioni della corrente sanguigna.

Alle variazioni di morfologia e di sede anzidette si aggiungono indubbiamente molteplici modificazioni funzionali inerenti particolarmente all'afflusso del sangue al cuore.

Secondo MONALDI queste hanno una duplice patogenesi e riguardano sia il sangue proveniente agli atri dalla circolazione generale come quello proveniente dal circolo polmonare. Un primo gruppo di fattori sono inerenti all'entità delle ripercussioni dell'attività respiratoria sull'andamento della circolazione venosa ed in tal senso indubbiamente una pleurite apporta un abbassamento di tali ripercussioni. Un altro gruppo è inerente alla differenza di equilibrio meccanico fra i due emitoraci, per cui, mentre si possono delineare facilitazioni da un lato si determinano ostacoli nell'altro lato.

A tali influenze, sempre secondo detto Autore, si potrebbero aggiungere quelle inerenti all'andamento del circolo nel sistema dei piccoli vasi polmonari che in presenza di essudato nel cavo pleurico può trovare ostacoli di una certa entità. In complesso quindi è presumibile che, nelle condizioni patologiche che sono oggetto di questa nota, possono verificarsi svariati elementi capaci di compromettere la normale funzionalità cardiaca.

Allo scopo di contribuire alla conoscenza del comportamento di questa, ho preso in esame venti soggetti portatori di versamento pleurico parapneumotoracico. Con esami in serie condotti mentre il versamento era in atto e dopo evacuazione sia con semplice pneumotoracentesi, sia con successiva detensione progressiva e lavaggio, ho ritenuto possibile, non solo mettere in evidenza il valore del versamento pleurico nei riflessi dell'attività cardiaca, ma anche di potere discriminare quanta importanza potesse essere attribuita alla presenza del liquido in via diretta, e quanto alle altre condizioni di ordine generale o locale (stato tossiemico, entità del processo flogistico della pleura, ecc.), in corso di pleurite o di empiema.

Per ogni malato sono state eseguite due o più tracciati elettrocardiografici, di cui uno prima del trattamento, un altro immediatamente dopo l'evacuazione del liquido ed eventualmente altri nel periodo di avviamento a guarigione del processo pleurico.

Durante gli esami i pazienti erano tenuti in posizione supina, sia per ottenere il massimo rilasciamento dei muscoli, che evita l'interferenza di altre correnti d'azione, sia perchè in tale posizione il liquido viene a disporsi sulla parete posteriore del cavo pleurico in modo da ridurre ogni eventuale pressione sul mediastino.

I tracciati sono stati rilevati con l'elettrocardiografo Siemens-Universale, della Gorla Siama, a valvole termojoniche per l'amplificazione delle correnti d'azione. La registrazione fotografica, indiretta, a mezzo di raggi riflessi da specchietti, è avvenuta su carta ruotante ad una velocità di cinque cm. al secondo. Nella lettura dei tracciati, è stata calcolata in decimi di secondo la durata dei complessi atrio-ventricolari e degli spazi tra i vari accidenti, mentre l'altezza delle singole onde è stata misurata in millimetri, tenuto presente che l'elettrocardiografo funzionava in modo che ad una corrente di un millivolt corrispondesse lo spostamento di un cm.

Riportiamo sinteticamente i casi presi in esame:

Caso 1. — R. Antonietta, di anni 18, da Roma. Nel marzo u. s. ebbe emottisi improvvisa, per cui ebbe praticato pnt. emostatico a sinistra complicatosi dopo circa

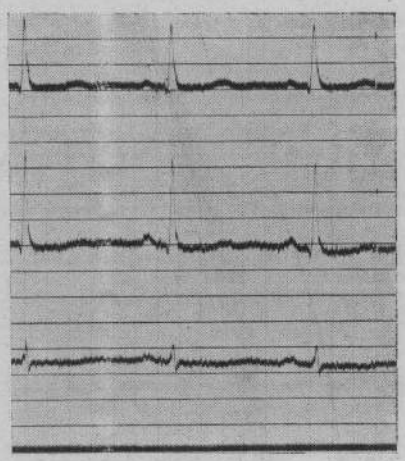

Fig. 1. – R. A.: Ecg. durante il versamento pleurico a sin.

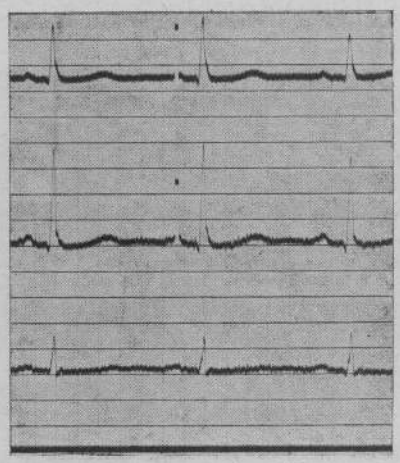

Fig. 2. – R. A.: Ecg. dopo pneumotoracentesi di 700 cc. di liq.

un mese con versamento pleurico, che non venne evacuato, e che aumentò progressivamente, fino al nostro esame. Il 25 settembre 1938 s'estrassero cc. 700 di liquido limpido, lasciando pressioni atmosferiche.

L'esame ecg. rivela un notevole appiattimento dell'onda T. prima della toracentesi, che manca del tutto in 2ª e 3ª derivazione, e che ricompare nettamente, specie in 2ª derivazione, dopo pneumotoracentesi, e contemporaneamente si nota una leggera deviazione verso destra dell'asse elettrico.

Caso 2. — C. Vera, di anni 26, da Trieste. Ammalatasi nel maggio 1937, le fu iniziato pnt. a sinistra. Susseguentemente essendo comparse delle diffusioni controlaterali, le fu consigliato il ricovero. Entrata in Clinica il 2 ottobre 1937 le fu iniziato pnt. anche a D. (pnt. bilaterale), che si costituì a tutta altezza in ambo i lati con aderenze apicali a sinistra, ove successivamente comparve versamento pleurico (maggio 1938), trattato con pneumotoracentesi. Il 12 settembre 1938 ebbe evacuato 100 cc. di liquido limpido giallo-citrino, lasciando press. finali —30 —40.

L'esame ecg. eseguito prima e dopo il trattamento non mette in evidenza notevoli differenze, salvo un lieve aumento dell'onda T. in 2ª e 3ª derivazione, ed un aumento della durata del complesso atrio-ventricolare.

Caso 3. — M. Renata, di anni 28, da Roma. Ammalatasi all'inizio del 1938 le fu iniziato pnt. a destra, per fibroulcerosi del lobo sup. D. Essendo il pnt. parziale poco efficiente, per fimbrie traenti in alto furono eseguite iperpressioni, ma nell'agosto u. s. comparve liquido pleurico, trattato con pneumotoracentesi. Il 7 settembre 1938 altra pneumotoracentesi : s'estraggono cc. 900 di liquido limpido, e s'immette aria, lasciando pressioni endopleuriche —4 +4.

L'esame ecg. rivela un aumento del complesso atrio-ventricolare dopo trattamento, nonchè un aumento dell'onda T.

Caso 4. — M. Jole, di anni 22. Ricoverata in questo Istituto per fibroulcerosi destra, le fu iniziato pnt. a D. che si costituì sub-totale complicandosi ben presto con versamento pleurico, curato con pneumotoracentesi. Il 10 agosto 1938 altra evacuazione di 300 cc. di liquido, con press. finali di —10 —20.

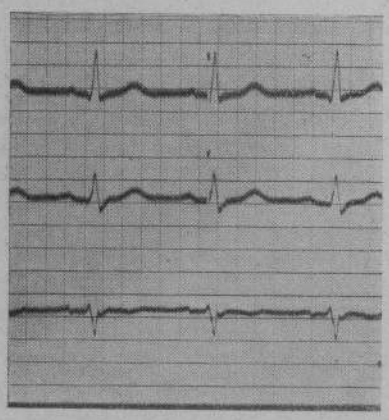

Fig. 3. – M. J.: Ecg. durante il versamento pleurico a destra.

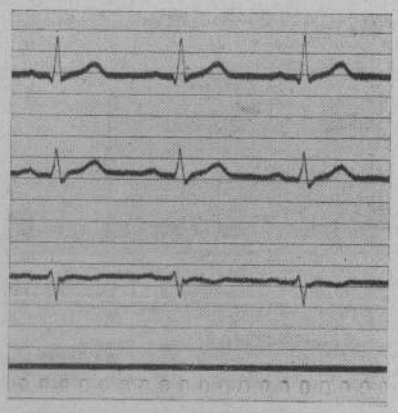

Fig. 4. – M. J.: Ecg. dopo evacuazione di 500c c. di liq., press. endopl. finali —6 —0.

Dopo pneumotoracentesi le onde ecg. restano pressochè invariate, solo l'onda T. rivela un notevole aumento in 1ª e 2ª derivazione, e la durata del complesso atrio-ventricolare appare pure aumentata di un decimo di secondo.

Caso 5. — V. Lucia, di anni 23, da Nocilia (Lecce). Ammalatasi nel marzo 1935 fu ricoverata al Sanatorio di Lecce (15 luglio 1935), ove ebbe subito attuato pnt. a D., e nel giugno 1936, anche pnt. a S. (pnt. bilaterale). Nel gennaio 1937 comparve versamento pleurico a sinistra trattato con pneumotoracentesi. L'11 marzo 1938 fu trasferita in questo Istituto per ulteriore intervento chirurgico, difatti fu sottoposta a toracoplastica antero-laterale elastica a sinistra ed a successiva detensione progressiva. Il 13 settembre 1938 ebbe praticata evacuazione di 300 cc. di liquido, e detensione progressiva fino a —50.

L'esame ecg. rivela una lieve deviazione dell'asse elettrico verso sinistra, un aumento dell'onda T. ed un aumento della durata del complesso atrio-ventricolare di 2 decimi di secondo dopo il trattamento.

Caso 6. — T. Elia, di anni 17, da Civitanova (Macerata). Ricoverata il 25 maggio 1935 per fibroulcerosi dei lobi superiori, iniziò il 7 giugno 1937 pnt. a destra che si costituì subtotale, con apice aderente, e il 17 giugno 1937 pnt. pure a sinistra

(pnt. bilaterale), che si costituì pure a tutta altezza con apice aderente. successivamente si formò versamento in ambo i lati, più scarso a sinistra, curati con pneumotoracentesi, lavaggi e detensione progressiva. L'11 settembre 1938 altra pneumotoracentesi a D. con evacuazione di 150 cc. di liquido, e pressioni finali di —60.

L'esame ecg. non mette in evidenza notevoli differenze tra prima e dopo il trattamento, salvo un lieve aumento dell'onda T. in 1ª e 2ª derivazione, ed un aumento di un decimo di secondo del complesso atrio-ventricolare dopo trattamento.

Caso 7. — V. Linda, di anni 27, da Popoli (Pescara). Ammalatasi nell'ottobre 1937, fu ricoverata al Policlinico, ove ebbe subito iniziato pnt. a Sin. (marzo 1937), che si costituì parziale. Trasferita in questo Istituto il 28 maggio 1938 con pnt. terapeutico sinistro inefficiente per grosse aderenze cordoniformi sottoapicali e laterali; versamento pleurico parapnt. ; e tbc. nodulare lobo superiore D., fu sottoposta a

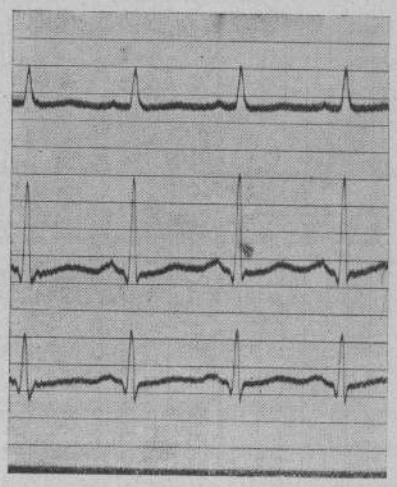

Fig. 5. – V. L.: Ecg. durante il versamento pleurico a sin.

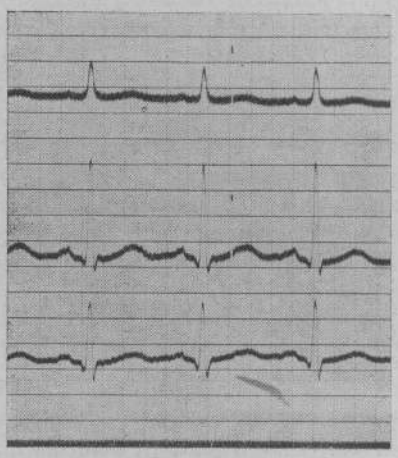

Fig. 6. – V. L.: Ecg. dopo pneumotoracentesi di 500 cc. di liquido, con press. endopl. finali —8 +4.

trattamento di pneumotoracentesi e successivamente, l'8 novembre 1938, ad Jacobeus. Susseguentemente ha continuato il trattamento con pneumotoracentesi e lavaggi. Il 21 settembre 1938 altra peumotoracentesi di cc. 500 di liquido limpido, lasciando press. finali —8 +4.

L'esame ecg. eseguito prima e dopo il trattamento mette in evidenza un lieve raddrizzamento dell'asse elettrico un aumento di 10 decimi di secondo del complesso atrioventricolare, nonchè un sensibile aumento dell'onda T.

Caso 8. — M. Natalina, di anni 20, da Rieti. Ricoverata in questo Istituto per empiema parapnt. (sopravvenutole in seguito a pnt. iniziato nel 1934), fu sottoposta prima a pneumotoracentesi e lavaggi a D. e successivamente a detensione progressiva e lavaggi fin dal 17 ottobre 1937. Il 9 settembre 1938 si pratica estrazione di cc. 30 di liquido e si lascia press. finale di circa —150.

L'esame ecg. rivela una lieve deviazione dell'asse elettrico verso destra, dopo il trattamento, ed un sensibile aumento dell'onda T. nonchè un aumnto della durata del complesso atrio-ventricolare di circa un decimo di secondo.

Caso 9. — D. Tommasina, di anni 21, da Montelli. Ricoverata il 12 settembre 1938, per doppio infiltrato tisiogeno, delle regioni sottoclaveari, con probabile reazione pleurica. Il 26 settembre 1938 si mette in evidenza pleurite essudativa primitiva, a destra. L'esame ecgrafico prima e dopo pneumotoracentesi mette in evidenza una prevalenza ventricolare sinistra, che diminuisce lievemente dopo toracentesi ; mentre si nota un lieve aumento dell'onda T.

Caso 10. — T. Antonina, di anni 37, da Bagalodi (Reggio Calabria). Ammalatasi nel maggio 1937, fu ricoverata all Ospedale S. Giovanni, ove le fu iniziato pnt. sin. per fibroulcerosi sinistra. Il 21 giugno 1938 fu trasferita in questo Istituto con pnt. terapeutico sobtotale con aderenze alla base, e scarso versamento pleurico. Continuò i rifornimenti al pnt. che diventò totale, ma contemporaneamente aumentò pure il versamento pleurico a sinistra che venne trattato con pneumotoracentesi e successivamente anche con lavaggi. Persiste fimbria traente nel mediotorace. Il 27 settembre 1938 si praticò altra pneumotoracentesi, con evacuazione di cc. 150 di liquido limpido, lasciando pressioni atmosferiche.

L'esame ecg. rivela un lieve aumento dell'onda T., specie in 3ª derivazione, dopo trattamento.

Caso 11. — S. Ada, di anni 25, da Roma. Ricoverata in questo Istituto il 4 maggio 1938 per fibroulcerosi sinistra, iniziò pnt. a sinistra che si costituì parziale poco efficiente, ben presto complicatosi con versamento pleurico, trattato con pneumotoracentesi e lavaggi.

Il 3 ottobre 1938 altra pneumotoracentesi di cc. 100 di liquido lasciando pressioni endopleuriche finali di —8 —12.

L'esame ecg. non mette in evidenza notevoli differenze, eccetto una lieve rotazione dell'asse verso sinistra, un aumento dell'onda T. in 2ª derivazione, ed un aumento di un decimo di secondo del complesso atrio-ventricolare.

Caso 12. — G. Albina, di anni 26, da Villa Notti (Rieti). Ammalatasi nell'agosto 1937, fu ricoverata al Sanatorio di Rieti, ove ebbe iniziato pnt. a sinistra che ben presto si complicò con versamento pleurico trasformatosi in empiema. Il 29 gennaio 1938 viene trasferita in questo Istituto per empiema post-pnt. per cui viene subito trattata con pneumotoracentesi e lavaggi della pleura.

Il 17 agosto 1938 altra pneumotoracentesi, s'evacuano cc. 500 di liquido ematico, si lava con clorosol, e si lascia press. —10.

I tracciati ecg. rivelano scarse modificazioni fra prima e dopo il trattamento, tranne un aumento dell'onda T. che da assente durante il versamento, diventa evidente dopo toracentesi in 1ª e 2ª derivazione, ed un aumento della durata del complesso atrio-ventricolare di 1,5, da 5 a 6,5.

Caso 13. — P. Ada, di anni 26, da Cosenza. Ammalatasi nel 1932, inizia pnt. a D. nel luglio 1934, che susseguentemente si complica con versamento pleurico. Il 17 marzo 1937 viene ricoverata in questo Istituto con idropnt. D. con aderenze sottoapicali, che mantengono attive le lesioni, per cui viene sottoposta ad intervento chirurgico (Proust-Maurer). Successivamente inizia la detensione progressiva con lavaggi della pleura, con l'apparecchio a permanenza di E. Morelli. Le condizioni generali migliorano. Il 29 settembre 1938 pratica altra pneumotoracentesi di 100 cc. di liquido lasciando pressione endopleurica negativa di circa —70.

L'esame ecg. oltre un lieve raddrizzamento dell'asse, non mette in evidenza notevoli differenze fra prima e dopo la detensione se si accettua un lieve aumento dell'onda T. in tutte e tre le derivazioni.

Caso 14. — L. Marisa di anni 21, da Roma, ammalatasi di tp. prevalentemente ai lobi superiori nel marzo 1934, iniziò pnt. successivamente bilaterale. Il pnt. D. in seguito si complicò con versamento pleurico per cui fu sottoposta a trattamento eva-

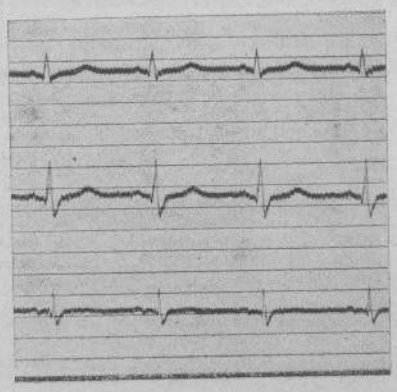

Fig. 7. – L. M.: Ecg. durante il versamento pleurico a sinistra.

cuativo con lavaggi della pleura. Il 13 settembre 1938 altra pneumotoracentesi, con evacuazione di cc. 300 di liquido limpido, lasciando pressioni finali —2 +2.

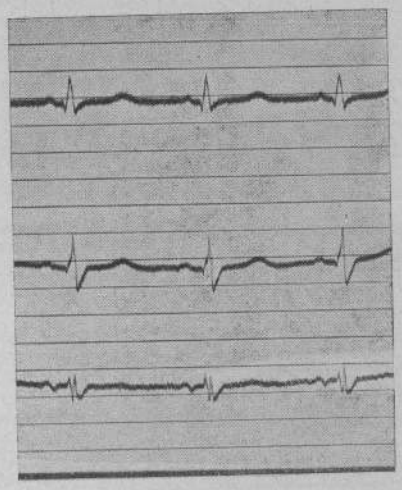

Fig. 9. – L. M.: Ecg. dopo pneumotoracentesi di cc. 350 di liq. e o press. finali —2 +2.

L'esame ecg. rivela dopo pneumotoracentesi un aumento di tutte le onde specialmente in 2ª e 3ª derivazione ; ed un aumento del complesso ventricolare in 3ª derivazione che mentre era a doppio *W* nel periodo del versamento pleurico, subito dopo la pneumotoracentesi tende a normalizzarsi. Sussiste sempre un aumento dell'onda T in tutte e tre le derivazioni.

Caso 15. — C. Bruna, di anni 28, da Firenze. Nel dicembre 1937, in seguito ad una influenza fu messa in evidenza una lobite escavata sup. sinistra trattata subito (9 gennaio 1938) con pnt. terapeutico che si costituì poco efficiente per delle fimbrie traenti, recise con Jacobeus (22 aprile 1938). Susseguentemente il pnt. divenne più efficiente,

ma si complicò con versamento pleurico, evacuato il 3 settembre 1938, con pneumotoracentesi, lasciando press. finale —4 +2.

L'esame ecg non mette in evidenza notevoli differenze fra prima e dopo pneumotoracentesi, tranne un aumento dell'onda T. in tutte e tre le derivazioni ed un aumento della durata del complesso atrio-ventricolare dopo il trattamento.

Caso 16. — M. Giuseppe, di anni 30. Ricoverato in Istituto il 17 agosto 1938 per piotorace D. sopravvenutogli in seguito a pnt. terapeutico iniziato a Napoli nel febbraio

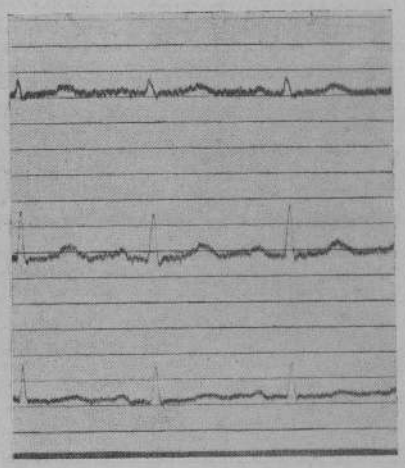

Fig. 11. – M. G.: Ecg. durante il versamento pleurico a destra.

1935, per tp., è stato curato con pneumotoracentesi e lavaggi, con buoni risultati, è difatti migliorato nelle condizioni generali, il mediastino è ritornato in sede. Il 9 set-

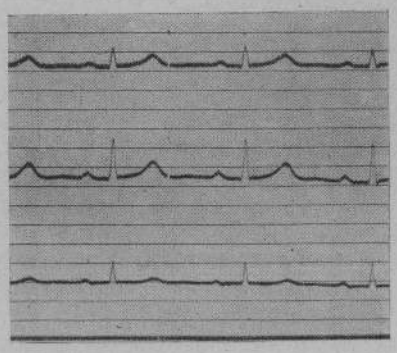

Fig. 12. – M. G.: Ecg. dopo evacuazione di 500 cc. di liquido e detens. progres. fino a —150.

tembre 1938 gli viene praticata altra pneumotoracentesi, con evacuazione di 500 cc. di liquido lattiginoso, si lava con clorosol, e si lascia, dopo detensione progressiva, una press. endopleurica di circa —150.

Gli ecg. eseguiti prima e dopo trattamento rivelano oltre ad una lieve deviazione dell'asse elettrico verso destra (aumento di R_1 e diminuzione di R_3), un sensibile aumento

dell'onda T. in tutte e tre le derivazioni, ed un aumento della durata del complesso atrio-ventricolare da 6 a 8 decimi di secondo, dopo il trattamento.

Caso 17. — Z. Caterina, di anni 39, da Mauzano. Ricoverata in Istituto il 31 gennaio 1938 per lobite ulcerata sup. destra, iniziò pnt. a D. (9 febbraio 1938) che si costituì a tutta altezza. Nel marzo comparve versamento pleurico abbondante, curato con pneu-

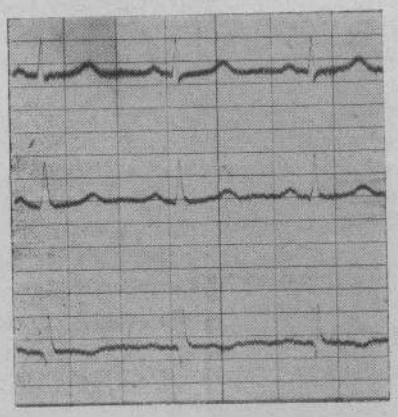

Fig. 9. – Z. C.: Ecg. durante il versamento pleurico a destra.

motoracentesi e successivamente con lavaggi e detensione progressiva. In quest'ultimo periodo il liquido s'è notevolmente ridotto, ed il pnt. s'è pure ridotto ad una bolla in

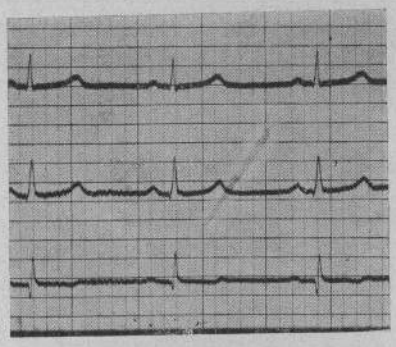

Fig. 10. – Z. C.: Ecg. dopo evacuazione di 100 cc. di liquido, e detens. progr. fino a —50, —60.

alto. Il 6 settembre 1938 si praticò pneumotoracentesi evacuando 100 cc. di liquido, lavando con clorosol e lasciando press. endopleurica finale —50 —60.

I tracciati ecgrafici rilevati prima e dopo trattamento, tranne un lieve raddrizzamento dell'asse elettrico, non rivelano che piccole diminuzione delle onde R_1 e Q_3 ed un notevole aumento dell'onda T. in tutte e tre le derivazioni, anzi in 3ª derivazione da negativa diventa perfino positiva. La durata del complesso atrio ventricolare è aumentata da 8 a 10 decimi di secondo, dopo il trattamento.

Caso 18. — C. Fernando, di anni 35, da Aquila. Ricoverato in Istituto per fibroulcerosi destra, iniziò pnt. a D. (26 ott. 1937) che si costituì a tutta altezza. Nel marzo 1938 comparve versamento parapnt. curato con pneumotoracentesi, e successivamente diven-

tato purulento, anche con lavaggi della pleura. Il 24 settembre 1938 gli viene praticata altra pneumotoracentesi con evacuazione di 300 cc. di liquido purisimile, si lava, e si lascia press. finale —20 —4.

I tracciati ecg. rivelano una lieve diminuzione di tutte le onde durante il versamento, mentre dopo pneumotoracentesi, si nota un aumento lieve di tutte le onde, e particolarmente dell'onda T. specie in 2ª derivazione, ed un più evidente aumento della durata del complesso atrio-ventricolare.

Caso 19. — C. Francesco, di anni 60, da Gubbio. Nel maggio 1937 inizia la malattia attuale, per cui il 6 giugno 1937 s'istituisce pnt. a D. Il 25 giugno 1937 viene ricoverato in questo Istituto per lobite ulcerata sup. D. in cura di pnt. in soggetto diabetico. Si continuano i rifornimenti al pnt. che si costituisce sobtotale e nel dicembre 1937, si complica con versamento pleurico che viene curato con pneumotoracentesi. In quest'ultimo periodo il versamento s'è ridotto; il 4 settembre 1938 s'estraggono cc. 400 di liquido giallo-citrino limpido, lasciando press. —40 —20.

L'esame ecg. oltre un lieve raddrizzamento dell'asse elettrico mette in evidenza dopo la pneumotoracentesi un lieve aumento delle onde R_1 e R_2 e particolarmente di T_1 e T_2 ed un più sensibile aumento della durata del complesso atrio-ventricolare.

Caso 20. — V. Rina, di anni 20, da Anzio, ricoverata in Istituto il 9 gennaio 1934 per infiltrato sottoclavicolare destro in via di riassorbimento, dopo un lungo periodo di osservazione, le fu iniziato pnt. a D. (3 novembre 1936) che si costituì a tutta altezza con apice aderente, per cui fu sottoposta ad Jacobeus (4 agosto 1937). Successivamente (marzo 1938) comparve versamento pleurico curato con pneumotoracentesi e susseguentemente anche con lavaggi della pleura. Al momento dell'esame ecg. persiste pnt. parziale con scarso versamento pleurico leggermente torbido, mediastino in sede. Il 12 settembre 1938 si pratica pneumotoracentesi evacuando 100 cc. di liquido torbido, si lava con clorosol, e si lascia press. endopleurica finale 0 —8.

L'esame ecg. mentre c'era ancora il liquido rilevava un'onda T. negativa in 2ª e 3ª derivazione, spianata in 1ª. Dopo la toracentesi l'onda T. si rende più evidente in 1ª, mentre diminuisce la negatività in 2ª e 3ª derivazione. Non si apprezzano notevoli differenze a carico delle altre onde fra prima e dopo la pneumotoracentesi. È aumentata dopo il trattamento la durata del complesso atrio-ventricolare di un decimo.

Rilievi ecografici durante il permanere del versamento pleurico.

Dall'esame dei singoli tracciati ecg. eseguiti durante il periodo del versamento pleurico, prima del trattamento, si può rilevare che alcune modificazioni ecg. sono pressochè costanti in tutti i soggetti esaminati, mentre altre alterazioni si notano solo in casi particolari.

La durata di ogni singola rivoluzione cardiaca è accorciata. È evidente la deviazione più o meno sensibile dell'asse cardiaco verso destra o verso sinistra, in rapporto alla presenza dell'idropnt. È precisamente più che alla quantità del liquido, nella maggioranza dei casi non abbondante, tale deviazione sembra in rapporto al valore delle pressioni o delle depressioni endopleuriche dominanti. Tale evenienza è una delle cause fondamentali delle modificazioni dell'ampiezza dei singoli accidenti nelle diverse derivazioni.

In vero la Scuola Italiana con a capo il Baccelli, aveva riguardato il movimento del cuore non come un vero spostamento verso destra o verso

sinistra, bensì quello di rotazione del cuore sul proprio asse, e precisamente sul fulcro della cava inferiore, che per le sue connessioni risulta fissa. GROEDEL, riprendendo tale concetto crede che a questo movimento debbano riportarsi le modificazioni che ne risultano. In ogni modo comunque si voglia spiegare il fenomeno, dopo l'evacuazione del liquido vengono a modificarsi i rapporti preesistenti fra i punti d'origine delle derivazioni delle correnti d'azione.

Il complesso atriale P, salvo qualche lieve modificazione di trascurabile importanza in alcuni casi, non ha presentato alterazioni sensibili durante il persistere del liquido nel cavo pleurico.

Questo comportamento non sarebbe perfettamente concorde con i risultati ottenuti da MAZZOLI e TAVECCHI, i quali in 14 casi di pleurite essudativa semplice avrebbero constatato un'onda P. modicamente rimpicciolita in confronto di quella dell'ecg. a guarigione avvenuta. A proposito però di questo fenomeno, riferibile verosimilmente allo stato delle fibre miocardiche, è da rilevare che gli Autori citati, avrebbero osservato l'innalzamento di tutte le onde a guarigione avvenuta, ossia quando le cause di esso erano scomparse da tempo.

L'aumento di frequenza del ritmo cardiaco farebbe pensare ad un'ipotonia vagale, o meno probabilmente, ad un eccitamento del simpatico provocate da un'influenza diretta sulle terminazioni nervose (GELERA), o da una azione delle tossine e dei cataboliti presenti nell'essudato; o non ben definibile ripercussione sui centri nervosi per via riflessa od umorale. Inoltre può variare il CO_2 del sangue, che può condurre a periodiche eccitazioni vagali (BACQ).

A carico delle altre onde non risultano notevoli modificazioni, se si eccettua l'onda T. che durante il permanere del liquido nel cavo pleurico appare più o meno ridotta, fino a risultare spianata, od addirittura negativa nei versamenti copiosi. Secondo qualche autore le modificazioni di tale forma potrebbero essere connesse con una deviazione dell'asse elettrico; ma è qui da notare che proprio nei casi in cui la riduzione di T. appare più spiccata, la deviazione dell'asse risulta meno sensibile, o non si nota affatto. Comunque è difficile precisare a quali fattori siano dovute queste modificazioni essendo fin'oggi molto discusso tanto il significato fisiologico dell'onda T., che quello delle sue variazioni fisiopatologiche. Molti AA. (SAMOILOFF, MINES, PEZZI, ecc.) avrebbero constatato che l'eccitamento del vago può dare luogo ad un cambiamento di forma e di direzione dell'onda T. Forse perchè la stimolazione del vago dà luogo ad un rilasciamento più grande delle fibre cardiache e ad un riposo più a lungo dei ventricoli, per cui si ha riempimento diastolico più accentuato. Certamente una diminuzione dell'onda T. sarebbe in rapporto ad un abbassamento del tono e delle proprietà dinamiche del miocardio; od anche se interviene, come pensano altri Autori, un abbassamento del tono del vago. L'una e l'altra ipotesi potrebbero adattarsi ai nostri casi, e l'obbiezione che il ritorno alla norma, come si vedrà appresso, si ristabilirebbe troppo prontamente, sarebbe superata dalla considerazione che le proprietà dinamiche del cuore del tubercoloso sono sempre in stato di labilità, come sono facili anche il rapido esaltamento e la pronta depressione della proprietà batmotropa. Tuttavia se si pensa che l'ampiezza dell'onda T. secondo alcuni autori, sarebbe influenzata dallo stato di riempimento delle cavità cardiache e dalla massa della gittata sistolica, e che in un cuore che si contrae a vuoto, sarebbe stato sperimentalmente dimostrato che l'ampiezza dell'onda T., risulta identica a quella dell'onda R., anche questo fattore potrebbe essere tenuto in considerazione. Esiste inoltre una certa correlazione fra forza di contrazione dei ventricoli ed altezza di T. Infine le modificazioni della temperatura in prossimità del cuore, per la sostituzione dell'essudato con aria

atmosferica, possono indurre variazioni dell'onda T., spiegabili d'altronde con le influenze che la temperatura di particolari regioni del cuore determina sulla conduzione degli stimoli.

Il grado della pressione dominante nel cuore, secondo alcuni autori, influirebbe sul potere di conduzione delle correnti d'azione, a patto però — come ha dimostrato LAFRANCA — che la validità delle fibre del miocardio non sia tale da compensare tale aumento cosicchè può dirsi che un'onda T risulta tanto più bassa quanto maggiore è la pressione endocardiaca dominante e più depressa la proprietà dinamica. Ed infatti in molti casi, non si può disconoscere che la pressione meccanica dell'essudato ed il parziale collabimento dei capillari aumentino le resistenze del circolo polmonare e ne consegua una stasi venosa ed un maggiore ingorgo del cuore destro, le cui proprietà dinamiche sono labili. L'aumento del lavoro determinerebbe un aumento di T. nei cuori sani, una diminuzione nei cuori deboli. Questa apparirebbe un'interpretazione accettabile in connessione agli altri fattori che caso per caso, possono intervenire in modo più o meno prevalente.

In un solo dei casi qui studiati è stato riscontrata una diminuzione completa dell'intensità delle correnti d'azione, manifestantesi con le caratteristiche di un « basso voltaggio » durante il permanere del versamento. Fenomeno questo che altri AA. (MAZZOLI e TAVECCHI) avrebbero rilevato quasi costantemente. Se però si osservano attentamente alcuni grafici riportati da codesti autori (1) anzichè una vera diminuzione di tutte le onde durante il periodo dell'essudato, si riscontra un notevole abbassamento dell'onda T. soltanto, il che corrisponderebbe di più ai nostri risultati.

Anche sull'interpretazione di questo fenomeno, attribuito da codesti autori al verificarsi di un *corto circuito* delle correnti d'azione in seno al liquido pleurico, sono da avanzare delle riserve. È noto infatti che tutti i tessuti viventi sono costantemente imbibiti di liquido linfatico, buon conduttore, tanto da permettere di derivare le correnti d'azione cardiache dagli estremi distali degli arti. Se un corto circuito potesse avvenire attraverso un conduttore di 2ª classe dovrebbe perciò già avverarsi in condizioni normali, e non si comprende perchè l'accumularsi del liquido, forse anche meno ricco di elettroliti, potrebbe facilitarlo. Riteniamo invece che nei casi in cui si verifichi un basso voltaggio, sia piuttosto da attribuirsi ad uno stato del miocardio che può anche corrispondere ad un'*ipotonia cardiaca*, sia pur fugace o variabile, in cui la F. E. subisce variazioni di origine e di estrinsecazioni.

RILIEVI ECGRAFICI DOPO EVACUAZIONE DEL VERSAMENTO PLEURICO.

Dopo l'evacuazione del liquido dal cavo pleurico, con contemporanea sostituzione di gas (pneumotoracentesi), si rileva in quasi tutti i casi un più o meno evidente raddrizzamento dell'asse del cuore, o per lo meno una riduzione della preesistente deviazione dell'asse, e quindi con modificazione consecutiva dell'asse elettrico. In pochi casi, per l'acquisita rigidità e fissazione del mediastino, l'asse elettrico è rimasto invariato dopo pneumotoracentesi.

Inoltre dopo l'evacuazione del liquido si è costantemente riscontrato un aumento della durata delle rivoluzioni cardiache, ed un aumento di ampiezza dell'onda T.

(1) MAZZOLI e TAVECCHI. — L'ecg. nelle pleuriti essudative « Cuore e Circolazione 1938, n. 5, pag. 273.

L'aumento della durata potrebbe essere riferibile all'azione preponderante del vago che si esplica specialmente sul nodo del seno atriale di destra, in quanto il rallentamento appare appunto di origine sinusale. L'influenza vagale attraverso il rallentamento che ne deriva ed il maggior periodo diastolico e quindi catabolico, ed è verosimile che si esplichi sull'intensità della F. E. Così anche l'onda T. acquista maggiore ampiezza. Questo è il caso in cui il miocardio risente il beneficio del più intenso catobolismo, mentre se ciò non avviene si ha invece l'influenza negativa sulla proprietà inotropa.

Può intervenire anche l'influenza del simpatico, anch'esso stimolato attraverso il plesso solare (alla cui costituzione intervengono vago e simpatico), ed in certi casi il gioco che ne risulta è da tenersi in considerazione.

È difficile spiegarsi il rapido ritorno alla norma dopo l'eliminazione del liquido. Si potrebbe pensare alla reintegrazione delle condizioni endotoraciche, e quindi al fatto che viene meno la diminuzione della superficie parenchimale respirante, con la conseguente difficoltà dell'ematosi, che diminuiscono le resistenze opposte alla corrente sanguigna nel piccolo circolo, per cui l'aumento di frequenza del ritmo potrebbe essere spiegato come meccanismo di compenso.

Immediatamente dopo l'evacuazione del liquido si nota una riduzione fino alla scomparsa delle alterazioni riscontrate durante il permanere dello essudato, ed un riavvicinamento verso la normalità di tutto il comportamento elettrocardiografico.

Salvo queste modificazioni, l'esame ecgrafico non ha rivelato in alcuno dei casi trattati con pneumotorecentesi segni di sofferenza miocardica, dal che si deduce, come già l'esperienza clinica aveva insegnato, che nessuna influenza negativa viene ad esplicarsi sulla funzione cardiaca da questo trattamento.

Allorchè all'evacuazione del liquido con pneumotoracentesi, si fa seguire il lavaggio e l'aspirazione o detensione progressiva fino a valori negativi elevati, oltre le modificazioni precedentemente messe in evidenza, si notano più sensibili deviazioni dell'asse elettrico, inerenti a più netti spostamenti del mediastino e del cuore, senza che per questo si fosse rilevato alcun danno alla funzione cardiaca, anche in quei casi in cui la detensione è stata spinta a valori fortemente negativi.

Concludendo si può desumere che l'attività funzionale del cuore non risente alcun danno dai trattamenti di pneumotoracentesi e di detensione progressiva e lavaggio per la cura dei versamenti parapnt.

Se durante il permanere del liquido pleurico risultano alcune modificazioni ecgrafiche, immediatamente dopo l'evacuazione del liquido, si rileva un riavvicinarsi alla normalità del comportamento elettrocardiografico, sia per quel che riguarda il ritmo, l'intensità delle correnti d'azione, e l'ampiezza delle diverse onde, specie dell'onda T., da attribuire tanto ad una disintossicazione del miocardio e dei centri nervosi, quanto alle migliorate condizioni del circolo.

RIASSUNTO

Dall'esame di 20 casi di versamenti pleurici parapnt. prima e dopo evacuazione del liquido con pneumotoracentesi e con detensione progressiva e lavaggio, vengono messe in evidenza alcune modificazioni elettrocardiografiche (diminuzione della durata dei complessi atrio-ventricolari, appiattimento dell'onda T. ecc.) durante la persistenza del versamento, mentre dopo l'evecuazione del liquido si nota un riavvicinamento alla normalità dell'ecg.

L'A. attribuisce la genesi delle modificazioni rilevate durante il permanere del liquido e che tendono a scomparire dopo evacuazione, più che ad un corto circuito delle correnti d'azione in seno al liquido pleurico, ad una disintossicazione del miocardio e dei centri nervosi, nonchè alle migliorate condizioni pressorie e del circolo polmonare.

RÉSUMÉ

De l'examen de 20 cas d'épanchements pleuraux parapnt. avant et après l'évacuation du liquide par pneumothoracentèse et par lavage et détension progressive, on constate quelques modifications électrocardiographiques (diminution de durée du complexe atrio-ventriculaire, et aplatissement de l'onde T. etc.) tant que persiste l'épanchement, alors qu'après la évacuation du liquide, l'écg. se rapproche de la normale.

L'Auteur attribue l'origine des modifications relevées durant la présence du liquide, et qui tendent à disparaître après son évacuation, plus à une désintoxication du myocarde et des centres nerveux et aux meilleurs conditions de pression et de circulation pulmonaires qu'à un court-circuit des courants d'action dans le liquide.

ZUSAMMENFASSUNG

Von den Untersuchungen von 20 Fällen von parapnt. Pleuraexsudaten vor und nach Flüssigkeitsentfernung mit Pneumothoracocentesis oder mit progressiven Detensionen und Spülungen werden klar gemacht einige electrocardiografischen Veränderungen (Verkleinerung der Dauer der atrioventricolaren Komplexe Abflachung der Welle T., etc.) während der Fortdauer des Exsudates; dagegen bemerkt man nach Flüssigkeitsentfernung eine Annäherung an normalen Ecg.

Sie zuschreiben die Entstehung der hervorgehenden Veränderungen während der Fortdauer des Exsudates welche nach dessen Entfernung zu schwinden streben, mehr als an einem kurzen Umweg der Aktionsströmungen wegen des Ergusses, an einer Desintoxication des Myocards und der Nervencentren sowie auch an den verbesserten Druckverhältnissen und des Lungenkreislaufes.

SUMMARY

From the examination of 20 cases of parapnt. pleural exudations before and after evacuation of the liquid by pneumothoracentesis or by progressive destensions and washing out are shown some electrocardiographic modifications (diminution of the time of the atrio-ventricular complexes, flattening of the wave T., etc.) during the persistance of the liquid, whilst after the evacuation of the liquid is noticed an approaching to the normal state of the ecg.

They attribute the genesis of the noted modifications during the persistance of the liquid and tendig to disappear with the evacuation, more than to a short circuit of the actionstream as to the liuqid, to a desintoxication of the myocard and the nervous centers as well as to the improved conditions of the pressure and the pulmonary circle.

BIBLIOGRAFIA

1. AGNELLO V. — Annali dell'Istituto « Carlo Forlanini », 1938, n. 7-8.
2. ID. — Cuore e circolazione, 1938.
3. AGOSTINI e PAPP. — Wien. Klin. Wschr., 43, 842, 1930.
4. ANDERSON A. R. — Amer. Rev. Tuberc. 20, 728-735, novembre 1929.
5. BRONFIN SIMON e BLAK. — Tubercle 11, 114, 123, décembre 1929.
6. CALABRESI. — Elettrocardiografia clinica, Cappelli 1935.
7. CATALDI. — Cuore 18, 470, 1934 ; 19, 87, 1935.
8. CECCHINI. — Boll. d. spec. med. chir. 1, 22-41, janvier-mars 1927.
9. FALSENFELD. — Wien. med. Wochensch 81, 745, may 1930 e 13.
10. HANSEN, OLGA S. e MALY. — Amer. Rev. of Tuberc. 37, 200-208, 1933 ; e 30 novembre 1934.
11. LAFRANCA S. — Trattato di Cardiologia, Ed. Vallardi 1934.
12. ID. — Arch. di Patol. e Clin. Med. 1928, 4.
13. ID. — Rassegna Clinico-Scientifica I. B. I., 1930, 3.
14. ID. — Riforma Medica 1922, n. 2.
15. ID. — La cultura medica Moderna, 1927.
16. LEWIS TH. — Heart 5, 1913-14 ; « Clinical Electrocardiography » London 1924
17. LOPEZ AREAL. — Arch. cardiol. y. Hematol. 17, 57-63, fevrier 1937.
18. MASTER A. M. - Am. Heart. J. 3, 472-483, avril 1928.
19. MAZZOLI e TAVECCHI. — Cuore e Circolazione, maggio 1938, n. 5, pag. 273.
20. MONALDI V. — Fisiopatologia dell'apparato resp., 1934.
21. ID. — Fisiologia e Med., 1931, 2, 174-194.
22. ID. — La cura dell'Empiema, Relazione al V Congresso contro la Tubercolosi, Roma 1935.
23. MORELLI E. — Lezioni di Tisiologia, 1928-29.
24. ID. — La cura delle ferite toracopolmonari, Ed. Cappelli, 1928.
25. NANNINI G. — Cuore e Circolazione 1932, agosto, 409.
26. PERRIN e DROUET. — Archives de maladies du coeur, 23, june 1930.
27. PROGER DAVIS R. — Arch. Inter. Med. 47, 974-982, 1930.
28. SALING S. e BAUEN F. — Amer. Rev. of Tuberc. 17, 159-181, 1928.
29. SICILIANO. — Riv. Crit. di Clin. Med. 10, 1926.
30. SCHERF. — Wien Klin. Wschr 43, 298, 1930.
31. SCOTT, FEIL e KATS. — Amer. Heart. Journ. 5, 68, 77, 1929.
32. STANKOVIC R. S. — Arch. du Malad. du coeur 22, 1929.
33. WILSON F. N. — Am. Heart Journ. 5, 596, 1930.

58791 BIBLIOTECA MEDICA