



ISTITUTO « CARLO FORLANINI »
CLINICA FISIOLGICA DELLA R. UNIVERSITÀ DI ROMA
DIRETTORE: PROF. E. MORELLI

CARLO PANÀ

**SULLA NATURA E SULLE MODALITÀ DI SPOSTAMENTO
DI UNA FORMAZIONE CALCIFICA INTRAPOLMONARE**

Estratto da ANNALI DELL'ISTITUTO « CARLO FORLANINI »



ROMA
TIPOGRAFIA OPERAIA ROMANA
Via Emilio Mercedes, 11

1939-XVII





SULLA NATURA E SULLE MODALITÀ DI SPOSTAMENTO
DI UNA FORMAZIONE CALCIFICA INTRAPOLMONARE

CARLO PANÀ

Il riscontro di aree calcificate nei campi polmonari rappresenta uno dei reperti più frequenti all'esame delle radiografie. Il focolaio primario e le linfoghiandole corrispondenti hanno viva tendenza alla calcificazione; così pure tutte le manifestazioni ematogene che avvengono durante il periodo primario, quando si arrestano nella loro evoluzione, calcificano con grande facilità. I reinfetti di PUHL e i micronoduli dell'apice, le gittate miliari discrete del periodo secondario sono soggette pure a frequente calcificazione.

Si è soliti di attribuire genericamente alle formazioni calcifiche il significato di un esito favorevole del processo tubercolare; senza, tranne che per determinati casi, poter stabilire con esattezza quale sia stato il tipo originario di lesione che ha dato luogo poi alla calcificazione.

Molto più rare sono le calcificazioni non tubercolari; quali quelle che si possono riscontrare per processi involutivi a carico delle cartilagini bronchiali o quali quelle dovute a concrementi calcifici di caverne bronchiectasiche, di ascessi cronici, di tumori ulcerati del polmone.

Lo studio delle calcificazioni intrapolmonari specie nell'ultimo decennio, ha fornito il materiale per parecchie ricerche sistematiche, quasi tutte però di indole radiologica (GHON, BEUTEL, SCHÜRMAN); ben si comprende però come solamente il riscontro anatomico alle immagini radiologiche possa dare la certezza sul tipo di lesione a cui riferire l'avvenuta calcificazione.

Nel numeroso materiale attualmente in esame in questo Istituto per lo studio anatomico delle immagini fondamentali radiologiche, ho potuto riscontrare un caso di calcificazione manifestatasi ad un tratto nelle radiografie di un soggetto, già degente nel nostro Istituto, caso che mi sembra degno di nota per il particolare meccanismo con cui questa calcificazione si è resa evidente.

Si tratta di un soggetto di sesso maschile di 69 anni P. G. (Cart. Clin. 7743) nella cui anamnesi non esistono forme morbose degne di menzione all'infuori di una infezione malarica insorta a 53 anni e regolarmente curata. Da un anno si è accorto di essere diabetico; subito dopo questa constatazione, ha cominciato anche ad avere tosse con discreta quantità di espettorato. Fattosi visitare ad un dispensario e quivi constatato il reperto positivo del bacillo di Koch nell'espettorato viene fatto ricoverare nell'Istituto Forlanini dove entra il 14 novembre 1938 e dove viene fatta diagnosi di tubercolosi fibro-ulcerosa di ambedue i polmoni, prevalente nel lobo sup. destro.

Il radiogramma eseguito il 16 novembre 1938 dimostra: nulla allo scheletro; emitorace destro, velatura del terzo superiore non uniforme per la

presenza di noduli di opacità media e di un'area rotondeggiante a contorni non ben definiti da riferirsi a probabile cavità, al terzo inferiore area sopradiaframmatica di intensa opacità irregolare pure a contorni non ben definiti verso l'alto. Emitorace sinistro: qualche tenue ombra nodulare al terzo superiore. Diaframma destro imprecisabile, sinistro regolare, mediastino in sede, trachea destra deviata. Altri esami radiologici eseguiti successivamente per precisare la natura dell'immagine basilare destra mettono in evidenza che essa è anche sottodiaframmatica.

Fu attuato il 20 dicembre 1938 un pneumotorace destro che per quanto parziale apportò un notevole beneficio sintomatico, le radiografie successivamente eseguite dimostrarono da un lato, l'aumento dell'ombra basilare

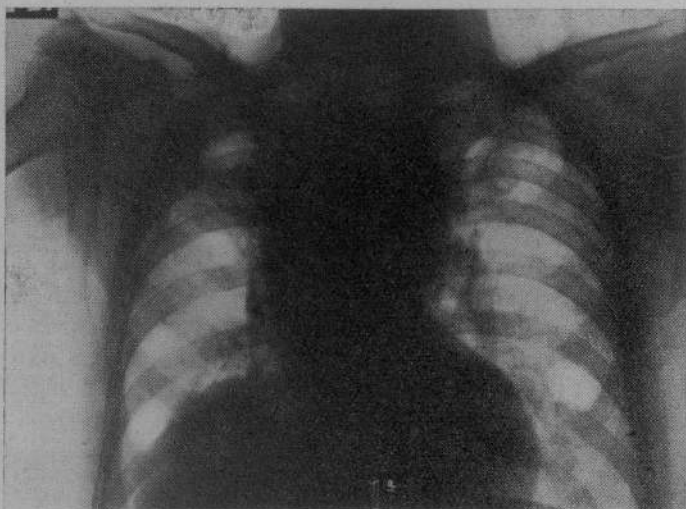


Fig. 1.

destra che raggiunse una forma nettamente triangolare con la base in basso; dall'altro l'esistenza nel campo polmonare inferiore di una formazione irregolare opaca con maggior diametro di circa 2 cm, frastagliata nei contorni, calcificata nell'interno, non notata nel primo esame.

Le condizioni rimasero stazionarie fino al principio dell'aprile 1939, epoca in cui si notò la comparsa di un'ulcerazione anche nel lobo superiore del polmone sinistro. Il 4 luglio improvvisamente il paziente ebbe dolori violenti addominali con vomito biliare, febbre a 39°, polso frequentissimo, condizioni che si mantennero tali fino al 10 luglio, giorno in cui la febbre si abbassò, i dolori diminuirono, rimanendo però uno stato di estrema prostrazione e di collasso. La morte avvenne l'11 luglio 1939.

Alla necropsia eseguita da me il giorno seguente si riscontrò come causa di morte un volvolo del tratto medio dell'intestino tenue con iniziale infarto emorragico della mucosa. Miocardite cronica con dilatazione acuta del cuore destro, arterio-sclerosi centrale e periferica di notevole intensità.

All'esame del cavo toracico si notò nel lobo superiore del polmone sinistro la presenza di una cavità tubercolare del diametro di 5 cm. di recente formazione, in basso numerosi focolai nodulari di varia età e in varie fasi di evoluzione. A destra esisteva un pneumotorace parziale, contrariamente al solito si era distaccata la parte apicale del polmone che si riscontrava quindi

alquanto abbassato nel cavo pleurico ; per la mancanza della sinfisi totale fra polmone e pleura mediastinica, esistevano anche numerosi recessi liberi su questa superficie. La base polmonare era invece completamente aderente al diaframma. Asportando in blocco polmone destro, fegato e gli organi del mediastino si potè constatare come esistesse un processo sclerotico aderenziale di notevole entità che univa il diaframma di destra in alto al polmone, in basso alla cupola epatica. Con tagli perpendicolari e antero-posteriori si può vedere come da questa massa sclerotico-cicatriziale basilare si dipartono verso l'alto, cioè in pieno parenchima polmonare, dei tralci fibrosi che si spingono verso la parte più alta del lobo inferiore fino a raggiungere in un dato punto un grosso nodulo durissimo, completamente calcificato e con pre-

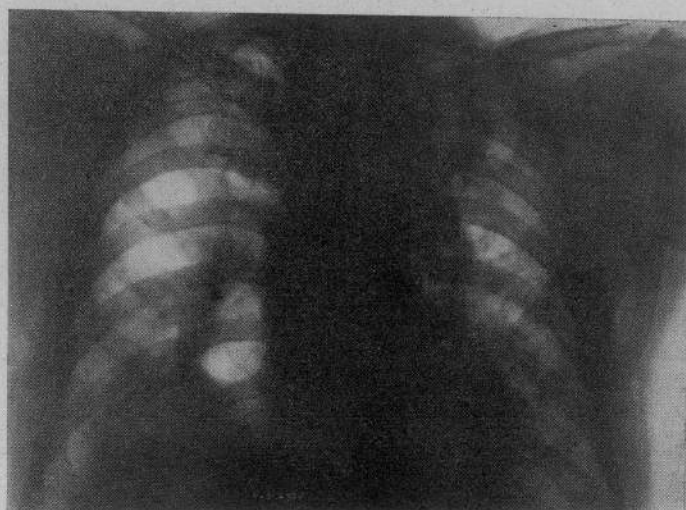


Fig. 2.

senza di tessuto antracotico ; tale nodulo appare però completamente circondato da parenchima polmonare ed è distante 2 cm. circa dalla superficie pleurica.

Nel lobo superiore caverna sottoclaveare di antica data in via di retrazione e noduli tubercolari di vario tipo. Nel cavo addominale esistono in molteplici punti aderenze tenaci tra ansa ed ansa e tra ansa e parete.

L'esame istologico della regione polmonare nel punto nel quale esistevano i tralci fibrosi di provenienza diaframmatica dimostra la presenza di un tessuto connettivo adulto, privo di note specifiche, che si irradia senza un determinato ordine in seno al parenchima stesso.

L'esame microscopico dei noduli calcificati fa vedere che si tratta di un grosso nodulo linfatico, carico di sali di calcio e con residui antracotici.

* * *

L'interesse di questo caso consiste sia nella natura della immagine calcifica riscontrata nel campo polmonare inferiore di destra e che si è dimostrata essere di natura linfatica, sia nella sua improvvisa comparsa o meglio, nella sua visibilità radiologica determinatasi ad un tratto.

Non è raro che immagini irregolari calcifiche siano dovute appunto a linfoghiandole intrapolmonari, però non esistono criteri radiologici per poter

con relativa sicurezza formulare questa diagnosi in vivo. Si tratta di solito, quando si ha a che fare con immagini di questo tipo, di linfoghiandole intrapolmonari cresciute dimensionalmente e progressivamente perchè colpite dal processo tubercolare. Noduli linfatici intrapolmonari sono presenti anche allo stato normale però in differente numero da caso a caso; partecipano abitualmente a processi patologici quale appunto la tubercolosi, i tumori maligni, le infiammazioni acute che avvengono nel campo polmonare corrispondente.

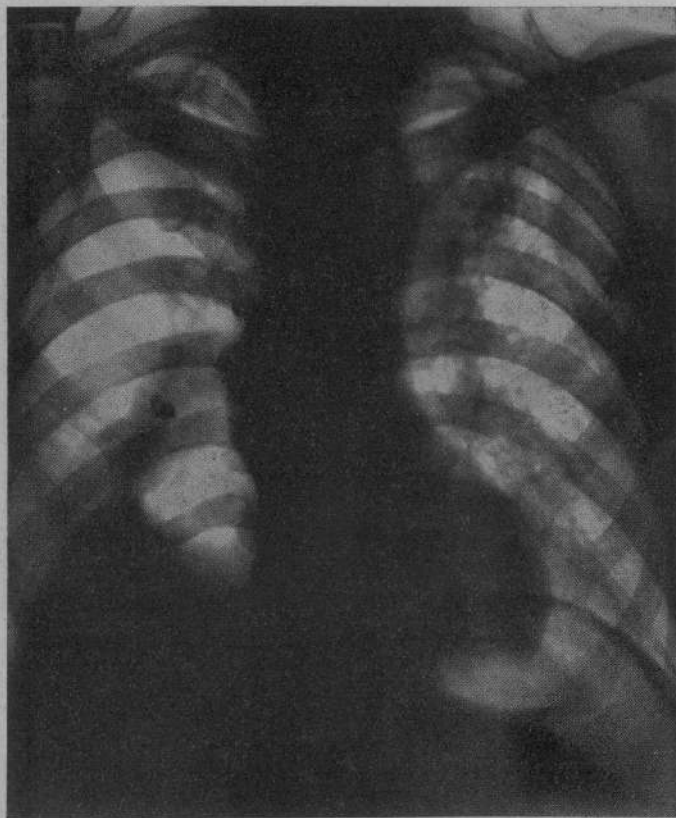


Fig. 3.

Il numero di tali noduli e soprattutto le loro dimensioni sono molto diversi da soggetto a soggetto; nel caso presente si tratta evidentemente di uno di questi noduli in quanto esso è apparso circondato da ogni lato da parenchima polmonare; l'aumento di volume, di cospicua entità, è senza dubbio dovuto alla localizzazione tubercolare che dev'esservi insediata certamente da molto tempo. L'accurata ricerca nel lobo inferiore ha messo in evidenza, specie nelle regioni sottopleuriche, l'esistenza di altri accumuli linfatici tutti mantenutisi però nell'ambito dimensionale istologico.

Questo reperto, per le sue caratteristiche di antica calcificazione, doveva essere certamente presente da molto tempo, però esso si è reso visibile nelle lastre del soggetto solo dopo l'istituzione del pneumotorace. Osservando attentamente però la radiografia del paziente all'ingresso nell'Istituto, si può vedere, nella regione del basso ilo una formazione di densa opacità che a

posteriori si può ricondurre benissimo a quella in esame. Evidentemente dopo l'istituzione del pneumotorace per la particolare disposizione delle aderenze si è avuto un certo abbassamento del polmone, con penetrazione di aria anche nei recessi mediastinici, ottenendosi in tal modo un certo spostamento dell'organo. Però questo meccanismo da solo non sarebbe stato certamente sufficiente a provocare una migrazione della immagine calcifica di tale entità, se non ne fosse esistito anche contemporaneamente un altro, e, precisamente un meccanismo di trazione dovuto al processo sclerocicatriziale esistente nella superficie pleurica basale del polmone destro, che in seguito si è irradiato nell'interno del parenchima polmonare (e le radiografie successive dimostrano infatti l'aumento della immagine opaca) fino al livello della parte mediastinica del lobo inferiore del polmone, in corrispondenza cioè del nodulo linfatico calcificato preesistente. Con questo duplice meccanismo si può spiegare la migrazione della immagine in basso e all'esterno.

Il processo sclerotico aderenziale esistente nel campo diaframmatico destro può essere dovuto solamente al processo di peritonite adesiva fibrosa esistente sotto il diaframma al pari di quello di altri punti del cavo addominale e propagatosi successivamente per via transdiaframmatica alla pleura e al polmone soprastante, o può essere che vi si siano aggiunti anche dei fenomeni pleuritici successivi avvenuti alla base di destra durante il decorso del pneumotorace e che hanno quindi aggravato il processo già esistente. È molto probabile che questa seconda ipotesi sia corrispondente a verità in quanto il solo processo fibrotico di origine peritoneale, si deve ritenere come è stato notato in altri punti della cavità addominale, spento, mentre, come si è visto, le radiografie hanno dimostrato l'aumento progressivo negli ultimi mesi dell'area cicatriziale della base di destra.

Resta così provato come immagini radiologiche dovute a noduli calcifici possano spostarsi nel campo polmonare in seguito alla istituzione di un pneumotorace e all'esistenza di processi aderenziali che vengano ad esercitare la loro azione traente sul territorio ove siano situati i noduli stessi.

RIASSUNTO.

È descritto un caso di una formazione calcifica del lobo inferiore del polmone destro manifestatasi ad un tratto nei radiogrammi e dovuta all'esistenza di un nodulo linfatico intrapolmonare spostato dalla sua sede originaria (superficie sottopleurica mediastinica) in seguito alla istituzione di un pneumotorace e alla trazione esercitata su tale formazione da un processo di sclerosi pleurogena diaframmatica.

RESUMÉ.

L'Auteur décrit un cas de formation calcifiée du lobe inférieur du poumon droit qui se manifesta improvvisement dans de radiogrammes et qui est due à l'existence d'un noeud lymphatique intrapulmonaire déplacé de son siège originel (superficie souspleurique médiastinique) à la suite d'un pneumothorax et à la traction exercée sur cette formation par un processus de sclérose pleurogène diaphragmatique.

ZUSAMMENFASSUNG.

Verf. beschreibt einen Fall einer, in den Röntgenbildern plötzlich erscheinenden Kalkbildung im rechten unteren Lungenlappen, ausgelöst durch das Vorhandensein eines intrapulmonalen Lymphknötchens, das aus seinem

ursprünglichen Sitz (subpleurale mediastinische Oberfläche), infolge der Anlegung eines Pneumothoraxes und infolge der, von seiten eines pleurogenen diaphragmatischen Skleroseprozesses auf diese Verkalkung ausgeübte Zurgwirkung, verschoben wurde.

SUMMARY.

The author describes a case of calcific formation in the inferior lobe of the right lung, suddently manifested in a radiogram, and due to an intrapulmonary lymphatic nodule displaced from its original seat (the subpleuric mediastinal superficies) after the application of pneumothorax and the traction exercised upon this formation by a diaphragmatic pleurogenic sclerosis.

RESUMEN.

Es descrito un caso de una formacione calcificada en el lobulo inferior del pulmon derecho areció en el curso de los radiogrames y devida a la existebncia de un noduleo linfatico intrapulmonar desplazado de su sede original (superficie subpleural mediastinica), en consecuencia de un pneumotorax y a la tracción ejercida sobre tal formacción, de un proceso de esclerosis pleurogena diafragmatica.

58789



