



ISTITUTO "CARLO FORLANINI",
CLINICA FISIOLGICA DELLA R. UNIVERSITÀ DI ROMA
DIRETTORE: PROF. E. MORELLI

Dott. M. BENVENUTI


LA ROENTGENCHIMOGRAFIA
NEL PNEUMOTORACE BILATERALE

Estratto da ANNALI DELL'ISTITUTO «CARLO FORLANINI»
Anno III, N. 1-2, Pag. 151-159



ROMA
TIPOGRAFIA OPERAIA ROMANA
Via Emilio Morosini, 17

1933-XVII



LA ROENTGENCHIMOGRAFIA NEL PNEUMOTORACE BILATERALE

Det. MARIO BENVENUTI

Le modificazioni nella dinamica parietale in corso di pnt. monolaterale e bilaterale sono già state fissate nella nostra Scuola dagli esaurienti studi di MONALDI e collaboratori per mezzo del toracopneumografo di BAGLIONI.

In questi ultimi anni un nuovo mezzo è venuto a nostra disposizione a facilitare lo studio del movimento degli organi: la roentgenchimografia. Essa è utile specialmente per l'esame degli organi del torace e quindi la nostra Scuola che ha portato al suo giusto valore l'importanza della meccanica e dinamica toraco-polmonare, naturalmente non ha trascurato di sfruttare il nuovo mezzo di studio.

TORELLI, servendosi del roentgenchimografo da lui ideato, fra gli altri argomenti, ha fatto oggetto di pubblicazione lo studio roentgenchimografico dei movimenti toracici in corso di pnt. monolaterale.

Sulla meccanica del pnt. monolaterale le asserzioni di MONALDI sono state confermate dai risultati roentgenchimografici di TORELLI. Sul pnt. bilaterale invece non sono stati fatti studi roentgenchimografici nè in questa Scuola nè in altre a quanto mi risulta.

Per questo mi sono voluto occupare dell'argomento.

Riassumo i risultati toraco-pneumografici sulla chimografia del pnt. bilaterale.

Fin dal 1930 MONALDI a proposito della meccanica toracica nel pnt. bilaterale successivo scriveva che il movimento si ripristina in grado quasi normale nel lato ove si era ridotto per effetto del pnt. monolaterale rendendo così possibile la riespansione del polmone nelle parti indenni.

Nel primo tempo e qualche volta per tutto l'ulteriore decorso, egli notò un movimento prevalente nel lato ultimo pneumotoracizzato. Quando però nel primo emitorace trattato era possibile una ripresa funzionale del polmone e della parete toracica, osservò che mentre non diminuiva sensibilmente il movimento del secondo lato, si determinava un aumento progressivo del primo, fino a delinearci un equilibrio senza un'apprezzabile differenza.

Rispetto al comportamento delle diverse regioni, a noi interessano specialmente i movimenti della parete posteriore, della clavicola, delle parti apicali, perchè i soli che ordinariamente possiamo rilevare. MONALDI nelle fosse sopraspinose, nelle regioni interscapolo-vertebrali, e qualche volta nelle apicali, trovò che il movimento era esagerato specialmente nei casi di collasso molto esteso. Nelle regioni posteriori basali era frequente il movimento invertito con dimensioni superiori alla norma.

V'è da osservare che col toraco-pneumografo si possono misurare i movimenti di tutte le regioni del torace: colla RK, ci limitiamo ai movimenti

nel solo senso verticale della parete posteriore. Di fronte a questa notevole condizione di inferiorità, colla RK. si ha però il vantaggio di veder registrati contemporaneamente anche i movimenti di organi inaccessibili al tamburo del toraco-pneumografo: Diaframma, mediastino, organi endotoracici.

Lo scopo delle mie ricerche fu quello di stabilire le variazioni della meccanica polmonare apportate dal pnt. bilaterale.

I casi presi in esame furono 23; vi studiai i movimenti delle coste, del diaframma e del mediastino, prima e dopo l'istituzione del pnt. bilaterale, cioè quando esisteva il pnt. da una parte sola e poi dopo che fu istituito anche dall'altro lato.

Ritenni cosa importante per il confronto dei radiochigrammi che non esistesse un lasso di tempo troppo lungo fra la RK. eseguita con pnt. monolaterale e quella con pnt. bilaterale. Infatti tanto più l'intervallo di tempo è lungo, tanto più è probabile che avvengano dei fatti che, indipendentemente dall'azione del pnt., influiscono sulla meccanica polmonare e specie versamento di liquido nel cavo pleurico, vasta invadenza di processi sclerotici. La RK. in 12 casi fu eseguita da 1 a 10 giorni prima della istituzione del secondo pnt., in 6 casi 1 mese prima, in 5 da 2 a 3 mesi prima. A questo primo radiochigramma ne seguirono altri dopo la istituzione del pnt. bilaterale a varia distanza l'uno dall'altro fino ad un massimo di 4-5 mesi dall'inizio del bilaterale. In nessuno dei casi presentati vi fu versamento pleurico abbondante; furono inoltre eliminati i casi in cui intervennero rapidamente ampi processi sclerotici. Senza riportare per esteso la casistica, riassumo le osservazioni da noi fatte in rapporto alle variazioni del movimento delle coste e del diaframma nelle seguenti tabelle:

Movimento costale dal lato del primo pneumotoracc.

	Totale casi	Diminuito	Eguale	Aumentato
Prima del bilaterale	23	9	12	2
10 giorni dopo il bilaterale . .	16	4	9	3
1-2 mesi » » » »	12	2	7	3
4-5 » » » »	10	0	8	2

Movimento diaframmatico dal lato del primo pneumotoracc.

	Totale casi	Diminuito	Eguale	Aumentato
Prima del bilaterale	17	13	2	2
10 giorni dopo il bilaterale . .	11	3	2	6
1-2 mesi » » » »	7	5	2	0
4-5 » » » »	7	3	2	2

Variazioni dell'attività diaframmatica.

Innanzitutto bisogna tener presente che la misura del movimento diaframmatico non può essere assoluta, ma soltanto comparativa fra l'una cupola e l'altra. Si può solo dire ad es. che il diaframma a destra si muove meno che a sinistra senza che con questo vogliamo precisare se il movimento è

diminuito a destra o aumentato a sinistra. E così pure non ci è dato di poter confrontare l'ampiezza dei movimenti che osserviamo in un radiochimogramma con quella di un altro radiochimogramma. Questo perchè la differenza può essere data soltanto dal fatto che il soggetto una volta ha respirato più profondamente ed una volta meno.

Non sempre ci fu possibile scorgere sui radiogrammi le cuspidi che segnano i movimenti del diaframma. I risultati furono i seguenti:

1° Nei roentgen-chimogrammi eseguiti prima della istituzione del secondo pnt., il movimento diaframmatico dal lato sede di pnt. rispetto al lato non trattato, su un totale di 17 casi, risultò in 13 casi minore, in 2 casi uguale, in 2 maggiore.

Queste cifre concordano con quelle riscontrate da TORELLI. In un totale di 44 casi egli trovò che il movimento del diaframma dal lato pneumotoracizzato in confronto a quello che presentava prima del pnt. era immutato in 4 casi, ridotto in 37, aumentato in 3.

In genere quindi il movimento diaframmatico con la istituzione del pnt. si riduce e diviene minore che nell'altro lato. Non ci stupisce lo scarso numero in cui si ha un movimento maggiore dal lato del pnt.. Come da molti AA. fu descritto e variamente interpretato un movimento costale maggiore dal lato del pnt., così non fa meraviglia che la stessa cosa si osservi per il diaframma.

2° A distanza di 1-10 giorni dall'istituzione del 2° pnt il movimento diaframmatico dal lato primo trattato su un totale di 11 casi risultò in 3 minore, in 2 eguale, in 6 maggiore.

3° Dopo 1-2 mesi su un totale di 7 casi risultò in 5 minore, in 2 uguale, in nessun caso maggiore.

4° Dopo 4-5 mesi, sempre su 7 casi, risultò in 3 minore, in 2 eguale, in 2 maggiore.

Quindi nelle nostre osservazioni subito dopo la istituzione del pnt. bilaterale il movimento diaframmatico dal lato prima trattato divenne complessivamente uguale o maggiore, mentre prima era minore in una fortissima percentuale. Vedremo che per le coste non vi fu un così brusco e marcato spostamento di valori.

Di poi seguì un equivalersi dei movimenti dalle due parti, ma non nel senso che, come per le coste, i movimenti siano divenuti eguali bilateralmente. Solo sotto questo aspetto si ebbe l'equilibrio. In circa un terzo dei casi il movimento dal lato primo trattato risultò minore, in un terzo maggiore e in un terzo eguale.

Variazioni dell'attività costale.

La RK. non può darci un quadro completo dei movimenti costali perchè la lettura del movimento è limitata ai tratti posteriori delle coste, e poi perchè dei tre movimenti costali, verticale, sagittale e laterale, soltanto il primo viene ad essere valutato. E neppure un quadro esatto può darci, perchè per l'esattezza di giudizio occorrerebbe il paragone del movimento di due punti perfettamente simmetrici e sempre di quei medesimi punti.

Gli studi fatti e quelli in corso ci convincono però che, pure con le dovute riserve, la misura dei movimenti risulta sufficientemente precisa oltre che comoda e documentaria.




Fig. 1. - I. C. portatrice di pnt. monolaterale sinistro.

RK. verticale, 24 dicembre 1934. - Il movimento costale a sinistra è minore di quello di destra; il movimento diaframmatico è uguale nei due lati.




Fig. 2. - I. C. dopo l'istituzione del pnt. bilaterale.

RK. verticale, 14 gennaio 1935. - Il movimento costale è uguale nei due lati; il movimento diaframmatico a sinistra è minore di quello di destra.

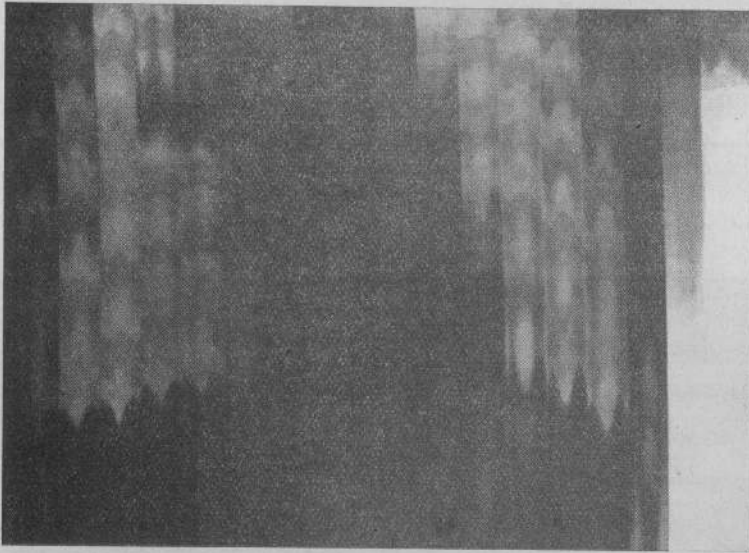


Fig. 3. - V. A. M. portatrice di pnt. monolaterale destro.

RK. verticale, 18 aprile 1937. - Il movimento costale è uguale nei due lati; il movimento diaframmatico a destra è minore ai quello di sinistra.

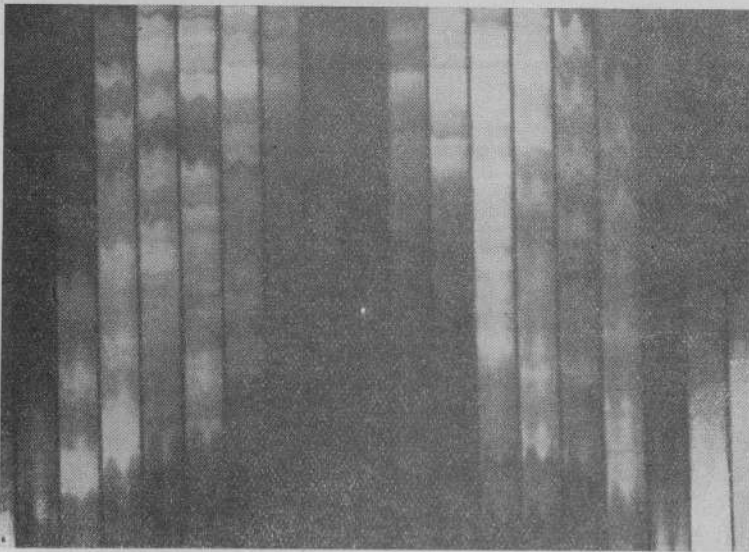


Fig. 4. - V. A. M. dopo l'istituzione del pnt. bilaterale.

RK. verticale, 21 maggio 1937. - Il movimento sia delle coste che del diaframma a destra è minore di quello di sinistra.

E passiamo ai risultati:

1° Prima della istituzione del secondo pnt. il movimento costale dal lato trattato su un totale di 23 casi risultò in 9 casi minore, in 12 eguale, in 2 maggiore.

Quindi il movimento dell'emitorace trattato risultò eguale o minore di quello dell'altro lato, raramente maggiore.

TORELLI su 44 malati trovò che in 19 casi vi era una diminuzione della attività costale, in 17 non si apprezzavano modifiche, in 8 si aveva un aumento dei movimenti costali dal lato del pnt.




Fig. 5. - P. T. portatrice di pnt. destro.

RK. orizzontale, 24 marzo 1937. - Si osserva un movimento pendolare del mediastino con trazione inspiratoria verso sinistra. In genere il movimento pendolare avviene in senso contrario a quello mostrato dalla figura e cioè con trazione inspiratoria verso il lato pneumotoracizzato.

Considerando il movimento costale assieme a quello diaframmatico vediamo che coll'istituzione del pnt. venne a ridursi il movimento costale, ma in una percentuale maggiore venne a ridursi il movimento diaframmatico. Il grado della riduzione dell'uno rispetto all'altro non lo possiamo valutare, non possiamo cioè dire se il movimento costale ad es. si riduca oltre che meno frequentemente anche in grado minore rispetto a quello del diaframma. Potrebbe darsi che nell'uno dei due ci fosse una notevole riduzione nell'altro invece una modesta diminuzione.

2° Nei primi 10 giorni dopo la istituzione del secondo pnt. il movimento costale dal lato primo trattato su un totale di 16 casi risultò in 4 minore, in 9 uguale, in 3 maggiore.

Queste cifre stanno a dirci che coll'istituzione del secondo pnt. il lato primo trattato è venuto a trovarsi in una attività dinamica quasi eguale al secondo trattato, mentre prima si muoveva di meno. È aumentato il movimento dal lato del primo pnt. o sono diminuite le escursioni dall'altro lato? La RK. non può darne la risposta.

3° Dopo 1-2 mesi dall'istituzione del secondo pnt. il movimento costale dal lato primo trattato rispetto all'altro, su un totale di 12 casi, risultò minore in 2, eguale in 7, maggiore in 3.

4° Dopo 4-5 mesi dall'istituzione del secondo pnt. il movimento dal lato del primo pnt. risultò, su 10 casi, minore in 0, eguale in 8, maggiore in 2. V'è quindi stata una tendenza progressiva ad un'eguaglianza di movimenti fra i due lati. Mentre nei primi giorni esisteva una differenza di movimento in 7 casi su 16, dopo 4-5 mesi su 10 casi in 8 v'era un movimento uguale.

Da uno sguardo generale delle cifre si rileva che la tendenza più spiccata fu quella di giungere ad un perfetto equilibrio, ad un movimento costale eguale fra i due emitoraci; in un piccolo scarto di casi però il movimento continuò a mantenersi maggiore dal lato primo trattato.

Movimenti mediastinici.

I movimenti del mediastino avvengono principalmente in senso orizzontale e per registrarli è necessario porre le fessure del roentgenchimografo orizzontalmente e far scorrere la pellicola dall'alto in basso. I movimenti in senso verticale determinati dallo stiramento del centro frenico non vengono registrati, però noi sappiamo che si limitano alla parte inferiore.

Nel caso nostro sarebbe stato interessante vedere se esisteva o no uno spostamento pendolare, da che parte questo avveniva a pnt. monolaterale, quali cambiamenti si avevano dopo l'istituzione del secondo pnt.

Esaminammo 10 casi ed in tutti fu registrato un movimento pendolare. A pnt. monolaterale in 8 casi vi era un movimento pendolare inspiratorio verso il lato trattato, in 1 verso il lato non trattato (fig. 5), in 1 la metà superiore del mediastino si muoveva verso il lato sano la metà inferiore verso il lato trattato. Dopo l'istituzione del secondo pnt. in 6 casi persistè il movimento pendolare inspiratorio dallo stesso lato di prima, cioè dal lato del primo pnt., in 2 scomparve. Nel caso in cui v'era movimento pendolare dal lato non trattato persistè il movimento verso quel lato stesso. Nel soggetto in cui v'era una differenza fra la parte alta e la parte bassa si ebbe un movimento pendolare inspiratorio dal lato del secondo pnt.

I casi esaminati non sono molti ed i risultati non ci autorizzano verso alcuna deduzione.

In base alle nostre ricerche possiamo riassumere e concludere che nel pnt. monolaterale dal lato trattato il movimento delle coste era ridotto, ma più specialmente era ridotto il movimento del diaframma corrispondente.

Subito dopo l'istituzione del pnt. bilaterale venne a scomparire questa ipomobilità dal lato primo trattato, però in molti casi rimase una differenza di movimento fra i due emitoraci talora con persistenza di un movimento minore dal lato del primo pnt., talaltra invece con un movimento maggiore di detto lato. Non possiamo dire se la modificazione sia avvenuta per un aumento della mobilità di un lato, o per la diminuzione di quella dell'altro.

Il cambiamento fu più marcato numericamente a carico del diaframma che non a carico delle coste. Il diaframma quindi ci è apparso più sensibile dell'impalcatura ossea ai turbamenti dell'equilibrio meccanico.

In seguito il movimento dei due emitoraci andò avviandosi man mano verso l'eguaglianza fino a raggiungere un perfetto equilibrio.

RIASSUNTO

A complemento dei numerosi studi che nella Scuola di MORELLI eseguirono MONALDI a mezzo del toracopneumografo e TORELLI col roentgenchimografo, l'A. ha esaminato, mediante la roentgenchimografia, le variazioni della meccanica polmonare apportate dall'istituzione del pnt. bilaterale.

A tale scopo ha seguito 23 casi di pnt. bilaterale eseguendo radio-chimogrammi prima dell'istituzione del bilaterale, subito dopo tale istituzione e nei primi mesi successivi.

Il diaframma, i cui movimenti sono valutabili soltanto con la roentgenchimografia, si dimostrò più sensibile dell'impalcatura ossea ai turbamenti nell'equilibrio meccanico.

Si notò inoltre una costante tendenza all'eguagliarsi dei movimenti fra i due emitoraci fino a raggiungere un perfetto equilibrio.

RÉSUMÉ

Pour compléter les nombreuses études que, dans l'école de MORELLI, ont poursuivies soit MONALDI par le toraco-pneumographe soit TORELLI par le Roentgenkymographe, l'auteur a examiné à l'aide de la Roentgenkymographie les variations de la mécanique pulmonaire consécutive à l'institution du pneumothorax bilatéral. Dans ce but il a suivi 23 cas de pneumothorax bilatéral en faisant le radiokymogramme, avant l'institution du pneumothorax bilatéral, immédiatement après celui-ci et dans les premiers mois qui suivent.

Le diaphragme dont les mouvements sont évaluables seulement par la Roentgenkymographie, se montre plus sensible que la cage osseuse aux perturbations de l'équilibre mécanique. On note en outre une tendance constante des mouvements entre les deux hémithorax à s'égaliser jusqu'à atteindre un parfait équilibre.

ZUSAMMENFASSUNG

Zur Vervollständigung der zahlreichen Studien, die in der Schule MORELLI's durch MONALDI mittels des Thoracopneumographen und durch TORELLI mit Hilfe des Röntgenkymographen ausgeführt wurden, untersuchte Verf. mittels der Röntgenkymographie die Variationen der Lungenmechanik, die durch Anlegung des beiderseitigen Pneumothoraxes ausgelöst werden. Zu diesem Zwecke legte er in 23 Fällen einen beiderseitigen Pneumothorax an und führte Röntgenkymogramme vor Anlegung des bilateralen Pneumothoraxes, unmittelbar nachher und in den ersten darauffolgenden Monaten, aus.

Das Zwerchfell, dessen Bewegungen nur durch die Röntgenkymographie berechenbar sind, zeigte sich gegenüber den Störungen des mechanischen Gleichgewichtes empfindlicher als das Knochengerüst. Man beobachtete ferner eine beständige Tendenz sich den Bewegungen zwischen beiden Thoraxhälften anzuehnen bis zur Erlangung eines perfekten Gleichgewichtes.

SUMMARY

As a complement to the numerous studies carried out in the MORELLI school by MONALDI by means of the thoracopneumograph and by TORELLI with Roentgenkymography, the author has examined by means of Roentgenkymography the variations of the pulmonary mechanism brought about

by the institution of bilateral pneumothorax. With this aim, he followed 23 cases of bilateral pneumothorax, taking radiokymograms before the institution of the pneumothorax, immediately afterwards, and during the months following.

The diaphragm, whose movements are estimable only by means of, Roentgenkymography, showed itself to be more sensible than the bony structure to the disturbances of the mechanical equilibrium. There was also noted a constant tendency to an equilibrium of movement between the two hemithoraces up to the point of reaching a perfect balance.

RESUMEN

Como complemento de los numerosos estudios que en la Escuela de MORELLI condujeron MONALDI por medio del toraco-neumógrafo y TORELLI con el Roentgenkymografo, el A. ha examinado, mediante la Roentgenkimografia las variaciones de la mecánica pulmonar producidas por la institución del neumotorax bilateral.

A tal fin ha seguido 23 casos de neumotorax bilateral, practicando radiokimogramas antes de la institución del bilateral, inmediatamente después de instituido y en los primeros meses sucesivos.

El diafragma, cuyos movimientos se pueden valorar solamente mediante la roentgenkimografia, se mostró mas sensible que la caja torácica a las perturbaciones del equilibrio mecánico.

Se noto ademas una constante tendencia a igualarse los movimientos de los dos hemitorax hasta alcanzar un perfecto equilibrio.

BIBLIOGRAFIA

- MONALDI V. — Fisiopatologia dell'apparato respiratorio nella tbc. polmonare. Roma 1937.
- MORELLI E. — Lezioni al Corso di Specialità in Tisiologia. Roma 1932.
- STUMPF P., WEBER H. H. e WELTZ G. H. — Roentgenkymographische Bewegungsbilder innerer Organe. Ed. Thieme, 1936.
- TORELLI G. — La roentgenchimografia nella collassoterapia della tubercolosi polmonare. Atti. XI Congr. Ital. Radiol. Med., 1934.
- TORELLI G. — La meccanica respiratoria dopo punt. art. studiata con la RK. «Lotta contro la Tbc.», 7, n. 12, 1936.
- TORELLI G. e BESTA B. — La RK. applicata allo studio della fisiomeccanica polmonare. «Ann. di Radiol.», n. 2, 1935.

58726







