




Prof. Dott. EPAMINONDA SECONDARI

*Docente nella R. Università di Roma
Primario medico nel « Columbus Hospital » di New York*

ELETTROCARDIOGRAFO ED ELETTROCARDIOGRAMMI

Estratto da « Le Forze Sanitarie », - Anno IX - N. 10, del 31 maggio 1940-XVIII






Prof. Dott. EPAMINONDA SECONDARI

*Docente nella R. Università di Roma
Primario medico nel « Columbus Hospital » di New York*

ELETTROCARDIOGRAFO ED ELETTROCARDIOGRAMMI

Estratto da "Le Forze Sanitarie", - Anno IX - N. 10, del 31 maggio 1940-XVIII





Alterazioni del tratto RS-T e dell'onda T.

Il tratto RS-T indica il passaggio dell'onda di eccitamento dal sistema di conduzione vero e proprio al miocardio. Esso è rappresentato da una linea orizzontale (isoelettrica), allo stesso livello del tratto P-R. Uno spostamento di un millimetro in una derivazione può non avere importanza.

Abbiamo già visto nel capitolo precedente come RS-T si comporti nelle grandi ipertrofie e dilatazioni dei ventricoli. Ricordiamo ancora una volta che nella estrema prevalenza del ventricolo sinistro si ha depressione di R-T ed inversione della T nelle Der. 1 e 2, e che nella estrema prevalenza destra si ha depressione di R-T ed inversione della T nelle Der. 2 e 3. In questi tracciati tutte le onde sono di alto voltaggio.

Prima di passare allo studio degli slivellamenti di RS-T e delle inversioni della T nelle trombosi coronarie dobbiamo fissare nella mente un fatto che ci renderà più facile comprendere e ricordare ciò che più avanti esporrò. *Ogni lesione del ventricolo sinistro si manifesta con alterazioni di RS-T nelle Der. 1, 2, 4; ogni lesione del ventricolo destro si manifesta con alterazioni di RS-T nelle Der. 2 e 3.*

Lasciando da parte le alterazioni del tratto RS-T di origine tossica, di cui un esempio classico è dato dalla digitale (fig. 30), le deviazioni del tratto RS-T indicano una alterazione ventricolare recente e sono di carattere temporaneo, dando, successivamente, origine ad ulteriori variazioni della T.

Lo slivellamento di RS-T ha un grandissimo valore nella diagnosi delle lesioni coronarie ed indica una zona di ischemia miocardica; rappresenta, cioè, una lesione a focolaio recente. A seconda delle derivazioni in cui si nota questo slivellamento noi possiamo fare la diagnosi del ventricolo colpito, e se la lesione appartenga ad un ramo della coronaria destra o sinistra. Con una analisi più delicata si può anche diagnosticare una lesione del setto intraventricolare e l'infarto laterale sinistro.

L'onda di eccitamento, nel passare al ventricolo leso, incontra un ostacolo dato dalla zona ischemica.

Associate la presenza di questo ostacolo all'idea di dover salire per superarlo e ricorderete facilmente che lo spazio RS-T è elevato nelle trombosi coronarie recenti. Esso ha origine vicino alla sommità della R e si continua con la T, senza interruzione (figg. 33, 34). E' l'onda a cupola, di cui avrete sentito parlare molte volte.

Noi già sappiamo che se la lesione è a sinistra (coronaria sinistra, infarto anteriore) dobbiamo vedere questo slivellamento nelle Der. 1, 2 e 4: nella Der. 2 può mancare; ma nella Der. 1 e, specialmente nella Der. 4, è sempre presente, salvo rarissime eccezioni. Se la lesione è a destra (coronaria destra, infarto posteriore o diaframmatico) troveremo lo slivellamento in Der. 3, e molto spesso nella Der. 2: la Der. 4 F mostra una depressione di RS-T ed una T positiva di alto voltaggio (figura 31).

L'elevazione di RS-T dura per qualche giorno, talvolta più a lungo, specie nei casi gravi, e viene gradatamente sostituita da un arrotondamento, una convessità di RS-T, mentre la T si inverte nettamente, a punta. Tutto ciò avviene in quelle derivazioni in cui il tratto RS-T era elevato all'inizio. L'arrotondamento di RS-T permane e la T si origina da un livello isoelettrico, al contrario di ciò che si vede

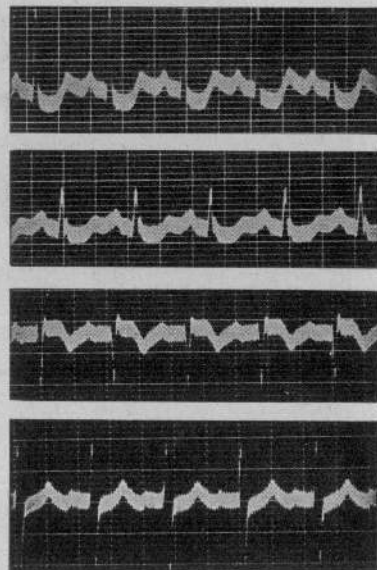


FIG. 30. - *Effetto della digitale sull'ecg.* — Lo spazio R-T in Der. 1 e 2 è depresso in modo caratteristico, come abbassato verticalmente, la T è difasica. In casi più avanzati di digitalizzazione la T può invertirsi; ma l'aspetto caratteristico rimane lo stesso, così che l'errore diagnostico di trombosi coronaria non si dovrebbe commettere.

nelle grandi ipertrofie (di cui abbiamo parlato). Tutti i complessi diminuiscono di voltaggio e possono rimanere così per lungo tempo.

Di pari passo all'inversione della T si hanno variazioni anche nella Q. Vale anche qui la regola generale esposta: nelle lesioni della coronaria sinistra si vede comparire una cospicua Q nella Der. 1, nelle lesioni dovute alla coronaria destra si ha una Q prominente nella Der. 3 (e spesso nella Der. 2); la Q nelle lesioni destre (infarto posteriore) deve avere almeno un quarto

dell'altezza dell'onda più alta (R o S). La presenza della Q, come ho descritto, non è assolutamente necessaria per la diagnosi di pregresso infarto miocardico, specie anteriore: basta la inversione della T a determinare la diagnosi. Si sono così stabiliti due tipi di elettrocardiogrammi: uno per le lesioni anteriori (sinistre), che si chiama Q_1 o T_1 , o Q_1-T_1 , a seconda che si abbia la presenza della sola Q nella Der. 1, o la sola

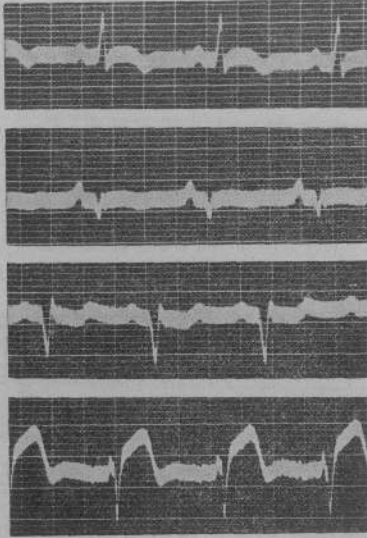


FIG. 31. - Recente occlusione coronaria sinistra, con infarto anteriore. — Lo spazio RS-T è convesso in Der. 1 e 2, elevato in Der. 4F, depresso in Der. 3. La T è invertita in Der. 1, 2, 4F.

Dopo qualche tempo, in alcuni casi, le onde delle tre derivazioni classiche ritornano normali, ed allora sarebbe impossibile fare la diagnosi di pregresso infarto. Ciò avviene più comunemente negli infarti anteriori, mentre negli infarti posteriori è assai raro che manchi una Q_3 o una T_3 invertita; tuttavia negli infarti anteriori ci è di grande aiuto la derivazione toracica 4F.




FIG. 32. - Infarto posteriore. — Presenza di una Q marcata in 2^a e 3^a derivazione. T invertita nella Der. 2 e 3. Nella Der. 4F la T è di altissimo voltaggio. S-T elevato all'inizio dell'attacco è generalmente depresso.

retta in alto. Possono fare eccezione i bambini fino all'età di 12 anni. Nella occlusione della coronaria sinistra la Der. 4F si comporta come la Der. 1: il tratto RS-T si innalza (fig. 34) e successivamente si

inversione della T nella prima derivazione; l'altro Q_3 o T_3 , o Q_3-T_3 , a seconda che si abbia la sola presenza di Q nella Der. 3 o la sola inversione di T_3 , o tanto la presenza di Q che l'inversione di T nella Der. 3.

Alcune volte dopo un attacco di occlusione coronaria se ne può avere un altro a distanza di pochi giorni, ed allora il quadro elettrocardiografico si altera per la combinazione dei due reperi.

Come potete vedere nella fig. 33, il tracciato preso poche ore dopo l'inizio dell'attacco non mostra nulla di caratteristico nelle tre derivazioni classiche: ma la Der. 4F è chiara e permette una diagnosi sicura.

La Der. 4F normalmente ha sempre una R, e la T è sempre di-

retta in alto. Possono fare eccezione i bambini fino all'età di 12 anni. Nella occlusione della coronaria sinistra la Der. 4F si comporta come la Der. 1: il tratto RS-T si innalza (fig. 34) e successivamente si

ha inversione della T, la R scompare e non si vedrà più anche a distanza di anni.

Anche la T_4 rimane invertita nelle vecchie trombosi della coronaria sinistra, a testimoniare la progressiva lesione.

Negli infarti posteriori (occlusione della coronaria destra) lo spazio RS-T della Der. 4F si abbassa all'inizio dell'attacco e la T può divenire di altissimo

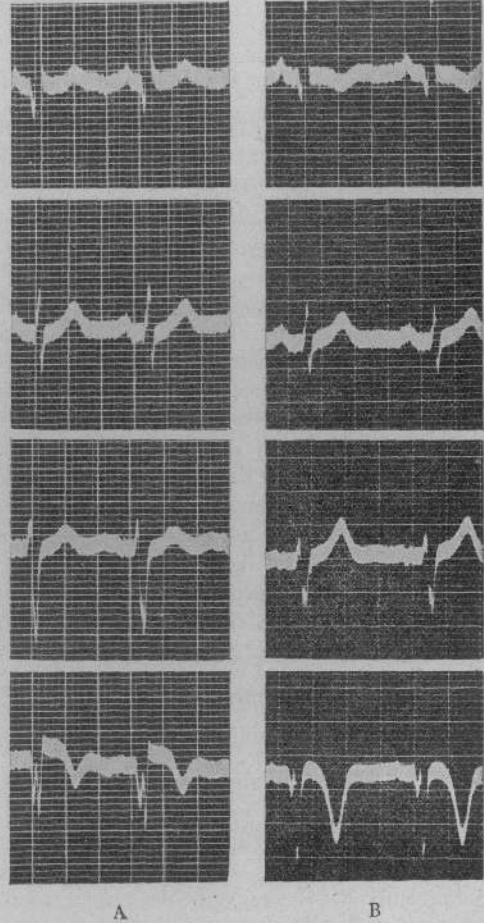


FIG. 33. - Trombosi coronaria sinistra. — A) Durante un attacco di dolore precordiale che durava da otto ore. La Der. 4F mostra un QRS a zig-zag, S-T elevato, T invertita. La prima derivazione mostra solamente una Q marcata.

B) Due settimane dopo l'attacco. La prima derivazione mostra ora l'inversione della T. La Der. 4F mostra la mancanza di un'onda positiva, l'S-T arrotondato e la T caratteristicamente invertita. La quarta derivazione in questo caso è stata particolarmente utile per una sicura diagnosi di infarto mostrandosi precocemente alterata quando le altre derivazioni erano ancora mute. Le alterazioni della 4^a der. sono in seguito rimaste presso che immutate a segnalare il pregresso infarto, mentre col tempo la T della 1^a der. è tornata normale.

voltaggio. Questo reperto può scomparire col tempo o dar luogo ad una forma bizzarra di QRS, forma ad «M» od a «W». Nella diagnosi di vecchio infarto posteriore dobbiamo contare sulla presenza di Q_3 e

sull'inversione di T₃, più che sull'aspetto della Der. 4F.

Dopo avere esposto il quadro elettrocardiografico dei due tipi più comuni di infarto miocardico, mi sembra

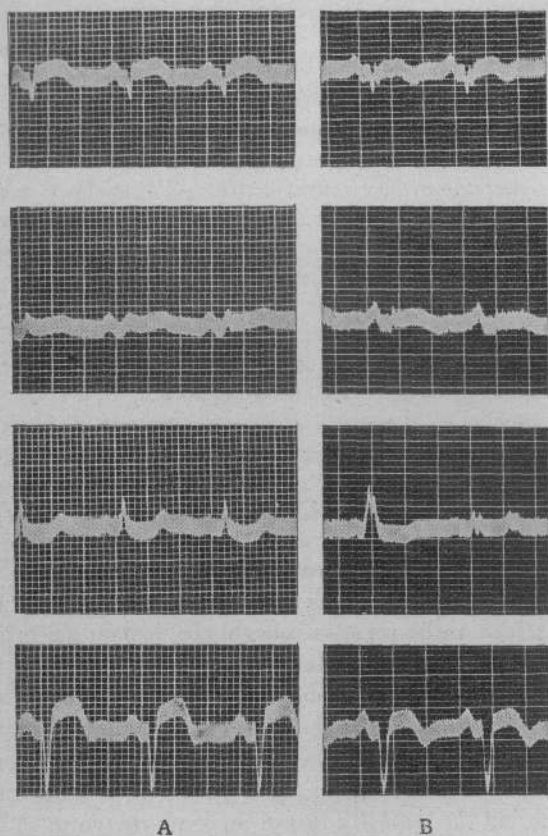


FIG. 34. - Variazioni del tracciato ecg. in un caso di infarto anteriore (trombosi coronaria sinistra). — A) Tracciato rilevato poche ore dopo l'inizio dell'attacco. RS-T elevato in Der. 1, 2, 4 F, depresso in 3^a. Q ben marcata in 1^a derivazione.

B) Dopo dieci giorni: La T è invertita in 1^a der., difasica in 2^a, invertita nella 4 F. Nella 3^a der. la prima battuta è una extrasistole. Data la presenza di Q in 1^a der. e l'inversione di T₁, la trombosi è del tipo Q₁-T₁. La bassezza dei complessi (basso voltaggio) indica una lesione grave.

opportuno ricordare il quadro clinico dell'insufficienza coronaria.

Le arterie coronarie forniscono il miocardio del sangue, e quindi dell'ossigeno, necessario alla sua funzione, sia in periodo di riposo che di lavoro, ed in quantità proporzionale al lavoro da compiere. Il maggiore apporto di sangue avviene con un meccanismo di vasodilatazione, cosicchè nell'unità di tempo il miocardio ne riceve la quantità necessaria, aumentata a seconda del bisogno.

Quando queste arterie sono lese da un processo arteriosclerotico esse perdono il potere di dilatarsi, mentre, per le alterazioni patologiche dell'intima, diminuiscono di calibro. Allora, se il paziente compie un lavoro che è superiore a quello che il cuore può eseguire con la

quantità di sangue, e quindi di ossigeno, a sua disposizione, si produce una « ischemia relativa » nella zona irrorata dal vaso lesa. Questa ischemia determina uno stimolo che si riflette su diversi punti della regione precordiale sotto forma di dolore a tipo costrittivo, lacerante, che si diffonde al braccio sinistro, ad ambo le braccia, al dorso, al collo, all'epigastrio, alla mandibola. Questo dolore dura per tutto il tempo della sofferenza miocardica indotta dall'ischemia. È il classico attacco anginoso che insorge con lo sforzo e cessa con il riposo. Dato che vari sono i gradi e le localizzazioni delle lesioni coronarie, l'attacco può manifestarsi con sensazioni di grado diverso e di diversa irradiazione, che vanno dal senso di oppressione precordiale al dolore più atroce: ma *insorgono con lo sforzo e cessano col riposo*.

Quando avviene la chiusura delle coronarie, sia per trombosi che per embolia, sia per emorragia sottointimale che per rottura di un nodulo ateromatoso, si ha la stessa sintomatologia dell'attacco anginoso; ma la durata è di ore o di giorni, invece che di minuti.

La Nitroglicerina, che fa cessare l'attacco anginoso, è, naturalmente, inefficace nella trombosi, perchè si è già stabilito un infarto e l'arteria è occlusa.

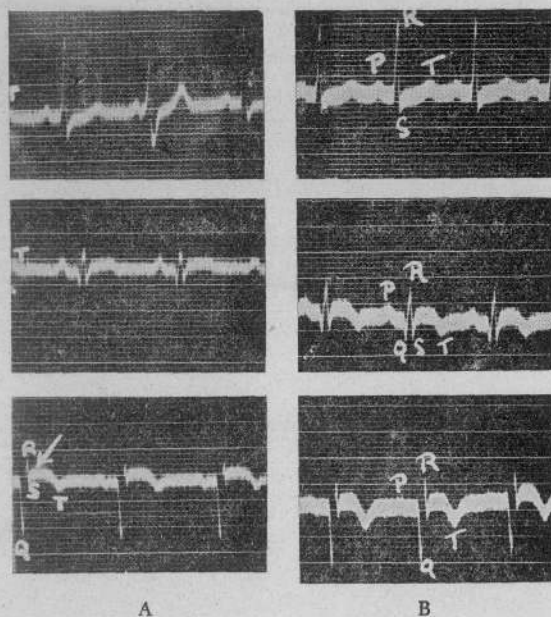


FIG. 35. - Variazioni del tracciato ecg. in un caso di infarto posteriore (trombosi coronaria destra). — A) Durante l'attacco: depressione di S-T in 1^a der.; la seconda battuta è un'extrasistole auricolare. Elevazione di RS-T in 2^a e 3^a derivazione. Notare la profondità di Q₁ (trombosi tipo Q₂-T₂).

B) Dopo una settimana perdura lo slivellamento di RS-T e la T è invertita anche in 2^a derivazione.

Il medico pratico deve familiarizzarsi con questo complesso sintomatico, perchè la trombosi coronaria è più frequente di quanto non si creda e, data la possibilità di varie irradiazioni, la diagnosi clinica può essere difficile e l'errore diagnostico fatale.

Nell'*angina pectoris* un elettrocardiogramma preso

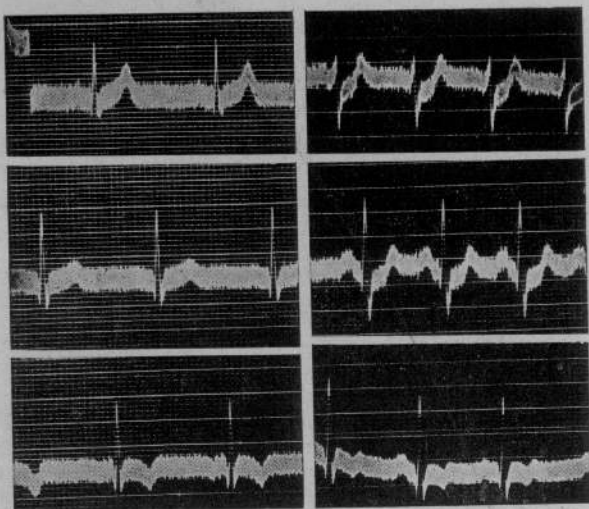


Fig. 36. - Attacco anginoso.

A Prima dell'attacco
B Durante un attacco di dolore precordiale irradiato ad ambo le braccia e alla mandibola.

A) L'ecg. preso in condizioni normali non presenta nulla di patologico. L'inversione della T in Der. 3 non è, per se stessa, indice di alterazione miocardica.

B) L'ecg. preso durante il dolore precordiale mostra uno spostamento dell'asse elettrico a destra (S profondo in Der. 1 e R alto in Der. 3). Si ha depressione di S-T nelle prime due derivazioni. In Der. 3 la P da negativa diviene positiva. Ciò è segno di sofferenza miocardica, la quale è temporanea, perchè l'ecg. torna al suo stato primitivo poco dopo l'attacco. Ho qui riportato solo un ecg. In questo paziente sono riuscito a prendere fino a quattro ecg. completi durante il dolore precordiale ed ognuno mostrava variazioni sull'altro.

al di fuori di un attacco può essere perfettamente normale, e ciò è naturale, perchè la sofferenza miocardica non è permanente e stabilita; ma in rapporto con lo sforzo. Se un ecg. è preso durante l'attacco si possono notare variazioni delle curve, che confermano la diagnosi.

Nella trombosi coronaria l'arteria è occlusa, l'infarto è formato, c'è una zona del miocardio che non funziona più, e l'ecg. ne mostra i segni e ne indica la localizzazione.

Alterazioni delle curve elettrocardiografiche si notano nella pericardite e permettono una diagnosi precoce.

Durante il corso delle malattie infettive l'elettrocardiogramma ci dà un indice delle condizioni del miocardio. L'ipertiroidismo, l'ipotiroidismo, l'avitaminosi da insufficiente vitamina B danno quadri elettrocardiografici che corroborano la diagnosi, suggeriscono e permettono di seguire gli effetti della cura.


Io non ho preteso di scrivere un trattato di elettrocardiografia in queste poche pagine, ho voluto solamente esporre, il più chiaramente possibile, i principî su cui si basa lo studio dell'elettrocardiogramma ed invogliare i colleghi a servirsene. Ho presentato solo i quadri classici ed ho evitato le teorie e le discussioni.


Spero che questi miei brevi articoli siano riusciti di interesse anche per quei colleghi che, lontani dai grandi centri, assorbiti dal lavoro quotidiano, non hanno il tempo di leggere i grandi trattati. Essi hanno diritto di sapere come coloro che, nelle grandi città, per diretto contatto, possono meglio seguire i progressi che la medicina moderna compie ogni giorno. E, se sono riuscito ad interessarli a questo moderno mezzo di indagine clinica, potrò ritenermi davvero soddisfatto.

57784



336856







The first part of the document discusses the importance of maintaining accurate records of all transactions. It emphasizes that every entry should be supported by a valid receipt or invoice. This ensures transparency and allows for easy verification of the data.

In the second section, the author outlines the various methods used to collect and analyze the data. This includes both primary and secondary data collection techniques. The primary data was gathered through direct observation and interviews, while secondary data was obtained from existing reports and databases.

The third section details the statistical analysis performed on the collected data. This involves the use of descriptive statistics to summarize the data and inferential statistics to test hypotheses. The results of these analyses are presented in a clear and concise manner, highlighting the key findings of the study.

Finally, the document concludes with a discussion of the implications of the findings. It suggests that the results have significant implications for the field of study and provides recommendations for further research. The author also acknowledges the limitations of the study and offers suggestions for how these can be addressed in future work.