

29.

Le vie efferenti delle eminenze quadrigemelle del cane

PER


il Dott. ARGHIMEDE BUSACCA *

Assistente

ESTRATTO

dalle « *Ricerche di Neurologia* » Volume I, Fasc. 3

mk
B
500
52



ROMA — TIPOGRAFIA DELLA FRATELLI PALLOTTA — 1921

Le vie efferenti delle eminenze quadrigemelle del cane

Dott. ARCHIMEDE BUSACCA

Assistente

(Tav. 10 ed fig. 1 nel testo)

1. — Introduzione	Pag. 1
2. — Tecnica	» 2
3. — Protocollo delle esperienze	» 4
4. — Via tetto spinale crociata	» 30
5. — Via tetto spinale diretta	» 37
6. — Fibre che collegano la lamina quadrigemella con le altre formazioni del mesencefalo	» 43
7. — Fibre che collegano le due eminenze omotipe, e fibre per la commessura bianca posteriore	» 44
8. — Fibre pel braccio quadrigemello inferiore	» 46
9. — Esistono delle fibre tetto talamiche, tetto corticali, tetto ottiche?	» 48
10. — Conclusioni	» 50

1) Introduzione

Sebbene siano numerose le ricerche eseguite sull'argomento nei mammiferi e nell'uomo, sussistono ancora delle questioni controverse, delle quali qualcuna di fondamentale importanza.

Data la posizione della lamina quadrigemina, le si possono attribuire quattro ordini di vie efferenti, e cioè: a direzione ascendente; a direzione discendente; a direzione antero-laterale, e vie che uniscono tra loro le due metà della lamina stessa.

La più grande discordanza regna sui fasci di proiezione a direzione ascendente; la maggior parte degli AA., in passato, ha negato la loro esistenza, e questa opinione è stata sino ad oggi universalmente accolta; però gli studi di Cajal, e lavori recenti eseguiti col metodo delle degenerazioni, riportano in discussione l'argomento.

Un maggiore accordo troviamo per le vie discendenti che, secondo la maggioranza degli autori, sarebbero rappresentate da due fasci, diretto l'uno, crociato l'altro; però, mentre nessuno dubita della esistenza del fascio crociato, alcuni ricercatori negano quella del fascio diretto.

Delle vie di proiezione ventro-laterali le più note sono le fibre che, assieme al fascio crociato, si portano ai nuclei occhio-motori ed al nucleo rosso, e le fibre che si irradiano nella formazione reticolata della calotta.

Come connessione tra le due metà della lamina, sono descritti due fasci commensurali, situati posteriormente all'acquedotto di Silvio, uno che unisce i due tubercoli anteriori e l'altro i due posteriori.

Come si vede da questa succinta esposizione, non tutti i ricercatori sono pervenuti ad identici risultati.

Le discordanze, spesso notevoli, credo si debbano attribuire principalmente a due fatti: e cioè che molti autori si sono limitati ad esaminare pochi casi in una data specie di animali, sicché non hanno avuto la possibilità di vagliare esattamente i reperti ottenuti; d'altro canto, spesso, si è voluto generalizzare troppo i risultati avuti, senza tenere nella dovuta considerazione le variazioni della lamina quadrigemina in animali della stessa classe, e quelle ancora maggiori tra animali di classi diverse; variazioni dovute al fatto che, da una classe all'altra di vertebrati, varia il significato fisiologico della lamina quadrigemina, e quindi necessariamente debbono variarne anche la struttura e le connessioni.

Stando a tal punto le nostre conoscenze, ho creduto che uno studio, eseguito su materiale abbondante e vario, potesse portare un contributo alla soluzione delle varie questioni. Ho intrapreso delle ricerche che, per adesso, limito al cane, riservandomi di estenderle in seguito ad altri mammiferi. Ho cominciato coll'esaminare tale animale perché in esso le ricerche sull'argomento sono scarse, data la difficoltà tecnica di aggredire la lamina quadrigemina.

2) Tecnica

Per raggiungere nel cane la lamina quadrigemina, che si trova molto nascosta tra cervelletto e lobi occipitali, ho tentato varie vie, ma fra tutte la più agevole e sicura mi è risultata la seguente.

Nell'animale, sotto narcosi morfina-cloroformica, si praticava una incisione cutanea sulla linea mediana, che, partendo da qualche centimetro all'indietro della linea che unisce le due apofisi zigomatiche dell'osso frontale, si spingeva circa tre centimetri dietro la protuberanza occipitale esterna.

Scollata la cute, dal lato su cui si voleva intervenire, fino a livello dell'arcata zigomatica, staccavo le inserzioni del muscolo temporale, e rovesciavo in basso il lembo muscolo-cutaneo. Praticavo nella parete cranica un'ampia breccia di cm. 3 x 3 circa allo scopo di disimpegnare il più possibile il polo del lobo occipitale. La breccia aveva per limiti: a) Medialmente una linea passante qual-

che millimetro lateralmente alla cresta sagittale del cranio allo scopo di ovviare alla lesione del seno longitudinale superiore. b) Posteriormente una linea parallela alla linea occipitale superiore e passante qualche millimetro anteriormente ad essa, in modo da ovviare alla lesione del seno traverso. c) In basso una linea parallela alla cresta sagittale e distante da essa circa cm. 3 1/2. d) Anteriormente una linea parallela alla linea occipitale e distante da essa circa cm. 3 1/2.

La breccia era eseguita con lo scalpello e regolarizzata con una pinza ossivora; l'emorragia diploica, spesso imponente, si frenava facilmente spalmando con paraffina fusa la superficie di sezione dell'osso. Indi incidevo la dura madre secondo le due diagonali della breccia; con una spatola adatta, introdotta fra il tentorio ed il lobo occipitale, sollevavo il polo di quest'ultimo in modo che spesso era possibile scorgere l'eminenza quadrigemella anteriore. Con un ago a lancia scendevo lungo il tentorio sino a raggiungere la lamina quadrigemella, ed infiggevo in essa l'ago. Per ottenere la lesione della eminenza posteriore bastava dirigere l'ago un pò indietro, dopo che la sua punta aveva superato il margine libero del tentorio.

Sutura della dura madre, rimessa in situ del segmento osseo asportato, sutura muscolare, aponeurattica, cutanea. Avevo cura di mettere al di sopra della dura madre un drenaggio, che toglievo verso il 4° giorno.

Ho avuto sempre guarigione per primam.

Operai così 28 animali, dei quali però alcuni morirono dopo qualche giorno.

I sopravvissuti al trauma operatorio erano sacrificati tra il 20° ed il 30° giorno dall'operazione, ed il sistema nervoso centrale era trattato secondo il metodo di Marchi per le fibre degenerate.

I pezzi, dello spessore di circa due mm. già trattati con acido osmico, venivano, prima di essere passati in alcool, sovrapposti l'uno all'altro e tenuti assieme tra due lastre di vetro.

Si aveva così la ricostituzione del pezzo, che era in tal modo incluso e sezionato in serie.

Il materiale ottenuto non poté essere tutto utilizzato perchè spesso la lesione era molto vasta; ragione per cui scelgo nove casi, nei quali la lesione era localizzata quasi esclusivamente alla lamina quadrigemina, e ne riporto i protocolli.

3) Protocollo delle esperienze

ESPERIENZA PRIMA

Lesione della eminenza quadrigemella anteriore di sinistra. Si sacrifica l' animale al 20° giorno dall' operazione.

AUTOPSIA. — All' esame esterno della lamina quadrigemina si nota una lesione sulla metà posteriore del tubercolo quadrigemello anteriore di sinistra.

All' esame microscopico delle sezioni riscontriamo che la lesione cranialmente si spinge sino alla parte media dell' eminenza anteriore, mentre caudalmente giunge sino al polo del nucleo dell' eminenza posteriore, il quale però appare integro. In profondità, solo in qualche punto, raggiunge lo strato delle fibre trasversali, ma generalmente si limita ai tre strati soprastanti.

Esaminando una sezione trasversa del mesencefalo che passa per il limite anteriore della lesione, (fig. 1), troviamo nella parte centrale della eminenza anteriore di sinistra, nello strato delle fibre ottiche, un focolaio di degenerazione dal quale partono delle fibre che, con decorso radiale, si dirigono verso la sostanza grigia centrale dell' acquedotto.

Un' altro gruppo di fibre degenerate, anch' esse sezionate in gran parte longitudinalmente, si riscontrano a sinistra, ventralmente alla sostanza grigia centrale dell' acquedotto tra il fascicolo longitudinale mediale ed il nucleo rosso; esse incrociando le radicole del nervo oculo-motore comune, si dirigono verso la linea mediana che oltrepassano per breve tragitto (F. T. S. C.) (fascio tetto spinale crociato).

Troviamo inoltre delle fibre degenerate nello strato delle fibre trasversali della eminenza anteriore (F. C.) di sinistra; alcune di esse oltrepassano la linea mediana dorsalmente alla sostanza grigia centrale, e si irradiano nello strato delle fibre trasversali del tubercolo anteriore del lato opposto.

Qualche fibra degenerata va al braccio quadrigemello superiore di sinistra.

— In una sezione che passa ad un livello un pò più caudale della precedente il focolaio della lesione appare più esteso e si spinge profondamente fino in vicinanza dello strato delle fibre trasversali, senza però interessarle.

L' esame del nevrasse a questo livello mostra gli stessi fasci di fibre degenerate riscontrate nella sezione precedente; si nota però che esse sono più abbondanti, specialmente quelle a decorso radiale che dal focolaio di lesione si portano al limite della sostanza grigia centrale, dove s' incurvano ventralmente per portarsi verso la linea mediana; la raggiungono e la oltrepassano.

Di più si nota che dal focolaio della lesione partono fibre le quali, con decorso obliquo ventralmente e lateralmente, si irradiano nella formazione reticolata del mesencefalo (fibre tetto reticolari).

— In una sezione che passa un pò al davanti del polo posteriore del corpo genicolato mediale, notiamo che sono molto abbondanti le fibre degenerate del fascio tetto spinale crociato; esse si portano, con decorso obliquo ventralmente e medialmente, lungo la sostanza grigia centrale, la contornano unendosi in un fascio abbastanza compatto. Giunte in corrispondenza dell'angolo laterale della sostanza grigia centrale, la abbandonano per entrare nella formazione reticolata, ed attraversano tale formazione, descrivendo una leggera curva a concavità posteriore e mediale.

La maggior parte delle fibre degenerate passano tra fascicolo longitudinale e nucleo rosso, altre invece, più scarse, attraversano il nucleo rosso stesso; tutte poi oltrepassano la linea mediana e si vanno a collocare medialmente al nucleo rosso del lato opposto alla lesione.

Poche fibre degenerate partendo dalla lesione, con decorso obliquo ventralmente e lateralmente, si portano nella formazione reticolata del mesencefalo (fibre tetto reticolari).

— In una sezione che passa caudalmente alla estremità inferiore del nucleo rosso (fig. 2) troviamo ancora il focolaio della lesione (L.), e da esso partono fibre del fascio crociato (F. T. S. C.) le quali attraversano la formazione reticolata e, ventralmente al fascicolo longitudinale mediale, oltrepassano la linea mediana. Dal lato opposto alla lesione si nota, ventralmente al fascicolo longitudinale mediale, tra esso ed il peduncolo cerebellare superiore, un fascio compatto di fibre sezionate trasversalmente, che appartengono al fascio tetto spinale crociato, il quale, a questo livello, ha già oltrepassata la linea mediana, ed ha assunto decorso longitudinale e discendente.

Dalla lesione partono inoltre delle fibre degenerate che, dirigendosi lateralmente e ventralmente si irradiano nella formazione reticolata del mesencefalo. (F. F. R.).

— In una sezione che passa per il polo anteriore del nucleo della eminenza posteriore, si nota ancora, sebbene molto piccolo, il focolaio della lesione. Dal lato della lesione si riscontrano ancora poche fibre del fascio tetto spinale crociato, nel loro decorso lungo l'acquedotto di Silvio, e cioè prima dell'incrocio; si notano ancora fibre degenerate nello strato delle fibre trasversali, le quali vanno nella formazione reticolata (fibre tetto reticolate); ed infine dal lato opposto alla lesione si vede il fascio tetto spinale già crociato. Esso è situato tra il

fascicolo longitudinale mediale ed il peduncolo cerebellare superiore un pò lateralmente alla linea mediana.

A livello di una sezione che passa un pò caudalmente alla estremità anteriore del nucleo della eminenza quadrigemella posteriore, ritroviamo, dal lato opposto alla lesione, il fascio crociato sopra descritto; esso penetra tra le fibre del peduncolo cerebellare superiore, le quali, a questo livello, si portano medialmente per incrociarsi con quelle del lato opposto.

— In una sezione che passa per la parte, centrale del nucleo principale della eminenza posteriore, troviamo che le fibre del fascio crociato si sono un pò sparpagliate e spostate in avanti; esse difatti si trovano situate lateralmente alla linea mediana, ed occupano tutta una zona di sostanza reticolata che si estende dal fascicolo longitudinale mediale alla estremità mediale del lemisco mediale. Molte fibre decorrono nel peduncolo cerebellare superiore.

— In una sezione che passa un pò al di sotto dell' inizio del peduncolo cerebellare superiore il fascio crociato si trova lateralmente al nucleo centrale superiore di Bechterew.

Si è un pò spostato dal fascicolo longitudinale mediale, e si estende sino a breve distanza dalla estremità mediale del lemisco mediale.

— In una sezione che passa a livello dalla parte media dei nuclei della sostanza reticolare notiamo che il fascio crociato comincia ad assottigliarsi; si è avvicinato alla linea mediana, ed occupa, nella sostanza reticolare bianca, una posizione intermedia tra lemisco e fascicolo longitudinale mediale.

— In una sezione alquanto più bassa si nota che il fascio crociato va sempre più assottigliandosi, e si è spostato un pò medialmente e posteriormente, per venirsi a collocare quasi immediatamente al davanti del fascicolo longitudinale mediale, in grande prossimità della linea mediana.

— In una sezione che passa per l' estremità superiore del nucleo masticatorio del trigemino (fig. 3), troviamo che il fascio crociato è immediatamente al davanti del fascicolo longitudinale mediale, e lateralmente alla linea mediana. Qualche sua fibra si trova più ventralmente, nella sostanza reticolare bianca.

— In una sezione passante per la parte media del nucleo olivare superiore, il fascio è rappresentato da poche fibre collocate immediatamente al davanti del fascicolo longitudinale mediale.

— In una sezione passante per il polo superiore del nucleo olivare inferiore, il fascio è rappresentato da pochissime fibre degenerate situate lateralmente alla linea mediana al davanti del fascicolo longitudinale mediale.

— Poco al di sotto della sezione su descritta non è più possibile seguire la degenerazione.

Nelle sezioni del nevrasse, condotte cranialmente al focolaio della lesione, si notano poche fibre degenerate nel braccio quadrigemello superiore sinistro. Esse sono situate nella parte infero-mediale di detto braccio e, mentre dapprima sono sparpagliate, poi, nella benderella ottica — nella quale si seguono — si riuniscono in un fascio più compatto che ne occupa la parte inferiore.

Non ho potuto seguire le fibre degenerate al di là del chiasma dei nervi ottici, poichè non avevo trattato i nervi ottici col metodo Marchi.

RIASSUMENDO per una lesione della metà caudale della eminenza quadrigemella anteriore, che ne interessa i tre strati dorsali, notiamo i seguenti fasci degenerati:

1) Un fascio discendente ad incrocio ventrale, che si estende fino a livello della parte superiore del nucleo olivare inferiore — (fascio tetto spinale crociato).

2) Un fascio di fibre che, contornando posteriormente la sostanza grigia centrale dell'acquedotto, va ad irradiarsi nella eminenza anteriore del lato opposto.

3) Fibre che si irradiano nella formazione reticolata del mesencefalo.

Come degenerazione non connessa alla lesione della lamina quadrigemina: 1) Degenerazione di fibre nella benderella ottica e nel braccio quadrigemello superiore sinistro.

ESPERIENZA SECONDA

Lesione della eminenza quadrigemina anteriore di destra.

Si sacrifica l'animale al 23° giorno dall'operazione.

AUTOPSIA. — All'esame esterno del mesencefalo si nota una vasta lesione, sulla metà destra della lamina quadrigemina, interessante il tubercolo anteriore, nella sua metà caudale, ed il tubercolo posteriore, nel suo terzo craniale.

All'esame microscopico si vede che la lesione si estende: Cranialmente, sino a livello di una sezione che passa per il polo posteriore del corpo genicolato laterale.

Caudalmente si spinge sino ad una sezione passante per la parte media del nucleo della eminenza posteriore.

In profondità interessa il tubercolo anteriore, il nucleo del tubercolo posteriore e l'angolo laterale della sostanza grigia dell'acquedotto, spingendosi, nella formazione reticolata del mesencefalo, sino in vicinanza del lemisco mediale.

— In una sezione che passa per la parte centrale del corpo quadrigemello

anteriore (fig. 4), la lesione appare allungata ed in forma di racchetta, con l'estremità sottile rivolta dorsalmente.

Essa interessa tutti gli strati della eminenza anteriore e si spinge, ventralmente sino in vicinanza del lemnisco. Dalla parte più dorsale della zona di lesione, (L.) partono delle fibre che, con decorso radiale, si portano verso la sostanza grigia centrale, e quivi formano, in vicinanza dell'angolo laterale di essa, un denso strato (fascio tetto spinale crociato); indi attraversano la formazione reticolare, passano al davanti del fascicolo longitudinale mediale, e si portano alla linea mediana che oltrepassano di poco. Le più ventrali pare terminino nel nucleo rosso.

Nel braccio quadrigemello inferiore troviamo delle fibre degenerate sezione trasversalmente. (B. Q. I.).

— In una sezione che passa ad un livello un pò più caudale della precedente, abbiamo un reperto identico; si nota soltanto che le fibre del fascio tetto spinale crociato sono molto più abbondanti; il focolaio di lesione è ancora abbastanza vasto, e si spinge medialmente fin quasi al limite della sostanza grigia centrale.

Fibre degenerate nel braccio quadrigemello inferiore.

— In una sezione che passa un pò al davanti del polo posteriore del corpo genicolato mediale (fig. 5) notiamo che la zona di lesione (L.) ha un'estensione un pò ridotta; attorno alla parte posteriore della sostanza grigia centrale dell'acquedotto, notiamo un denso strato di fibre degenerate sezionate longitudinalmente; esse, all'altezza dell'angolo laterale della sostanza grigia centrale, si staccano da questa, e, descrivendo un'arco a concavità dorso mediale, attraversano la formazione reticolata del mesencefalo, passando ventralmente alla sostanza grigia. Passano indi tra fascicolo longitudinale mediale e nucleo rosso — alcune fibre attraversano questo nucleo — e raggiungono la linea mediana che sorpassano, per andarsi a situare tra essa e la parte dorso mediale del nucleo rosso, dal lato opposto alla lesione. Le fibre più ventrali, pare, terminano nel nucleo rosso. Notiamo la presenza di fibre degenerate sezionate trasversalmente nella parte dorsale del braccio quadrigemello inferiore.

— In una sezione che passa cranialmente all'incrocio del peduncolo cerebellare superiore, troviamo che il fascio su descritto (fascio tetto spinale crociato) — che si trova dorso medialmente al nucleo rosso del lato opposto a quello della lesione, — è aumentato di volume.

In vicinanza dell'angolo laterale della sostanza grigia centrale, ci appaiono alcuni fascetti di fibre degenerate, sezionate trasversalmente, che appartengono alla radice mesencefalica del trigemino.

Notiamo fibre degenerate, sezionate trasversalmente, nella parte più dorsale del braccio quadrigemello superiore, e fibre degenerate, sezionate in direzione varia, nella metà sinistra della formazione reticolata del mesencefalo.

— In una sezione che passa per la parte media del ganglio interpeduncolare (fig. 6) notiamo la degenerazione della radice mesencefalica del trigemino.

La zona di lesione è più superficiale ed interessa il nucleo della eminenza posteriore ed il braccio quadrigemello inferiore.

Troviamo delle fibre degenerate sezionate longitudinalmente che, passando nella formazione reticolata del mesencefalo, ventralmente alla sostanza grigia centrale, si portano verso la linea mediana (fascio tetto spinale crociato).

Lateralmente alla linea mediana, dal lato opposto a quello della lesione, troviamo un grosso fascio di fibre degenerate, in sezione trasversa, situate tra il fascicolo longitudinale mediale ed il peduncolo cerebellare superiore; alcune di esse si trovano tra le fibre del detto peduncolo cerebellare. Sono le fibre del fascio tetto spinale crociato che hanno incrociato la linea mediana ed hanno assunto già decorso longitudinale.

Nella parte laterale della formazione reticolare, dal lato della lesione, troviamo delle fibre degenerate che, dirigendosi ventro-lateralmente, e descrivendo una leggera curva a concavità mediale, si spingono sino in vicinanza del lemnisco (fascio tetto spinale diretto). Dalla zona di lesione partono inoltre delle fibre che, contornando posteriormente la sostanza grigia centrale dell'acquedotto, si vanno ad irradiare nella eminenza quadrigemella del lato opposto (fibre commessurali).

Fibre degenerate si notano ancora nel braccio quadrigemello inferiore che è lesa nella sua metà dorsale.

— In una sezione che interessa in polo craniale del nucleo della eminenza posteriore, troviamo che il fascio crociato è posto immediatamente al davanti del fascicolo longitudinale mediale; parecchie sue fibre decorrono tra quelle del peduncolo cerebellare superiore.

Le fibre degenerate della radice mesencefalica del trigemino si sono un po' spostate in avanti e medialmente, mantenendosi sempre sul contorno della sostanza grigia centrale.

Sono numerose le fibre che, partendo dalla lesione, contornano posteriormente la sostanza grigia centrale e si portano nella eminenza del lato opposto (fibre commessurali).

Dalla zona di lesione partono delle fibre, in numero ragguardevole, che si dirigono lateralmente e ventralmente, passano tra nucleo principale della eminenza posteriore e braccio quadrigemello inferiore, descrivendo una leggera

curva a concavità mediale, e si spingono nella parte laterale della formazione reticolata, sino in vicinanza del lemnisco. (fascio tetto spinale diretto).

Poche fibre degenerate nel braccio quadrigemello inferiore.

— In una sezione che passa un pò caudalmente al polo anteriore del nucleo della eminenza posteriore, — ed in cui si nota la lesione della sostanza grigia centrale e del nucleo della eminenza posteriore — troviamo che il fascio crociato si è situato tra fascicolo longitudinale mediale e peduncolo cerebellare superiore. Parte delle fibre entrano tra quelle del peduncolo cerebellare superiore.

La radice mesencefalica del trigemino conserva la solita posizione.

Sono numerose le fibre commesurali.

Troviamo un cospicuo fascio di fibre degenerate, sezionate molto obliquamente, che, dal limite ventrale del nucleo della eminenza posteriore, si portano, con decorso leggermente arcuato, ventro lateralmente, decorrendo nello spessore del lemnisco laterale (fascio tetto spinale diretto).

Si vedono inoltre alcune fibre che, partendo dalla zona di lesione, contornano medialmente il nucleo della eminenza posteriore, per unirsi a quelle su descritte.

— In una sezione che passa un pò caudalmente alla parte centrale del nucleo della eminenza posteriore (fig. 7) troviamo il fascio crociato che, nella metà contro laterale, è situato ventralmente al fascicolo longitudinale mediale; esso si trova situato tra le fibre del peduncolo cerebellare superiore, lateralmente all'incrocio.

La radice mesencefalica del trigemino conserva la solita posizione.

Sono abbondanti le fibre che, contornando posteriormente la sostanza grigia centrale, si vanno ad irradiare nella eminenza posteriore del lato opposto (fibre commesurali).

• Dal lato della lesione notiamo il fascio diretto, costituito da numerose fibre degenerate sezionate obliquamente, che decorrono nello spessore del lemnisco laterale, e si spingono sino alla parte longitudinale di esso. Alcune fibre degenerate raggiungono il fascio tetto spinale diretto decorrendo medialmente al nucleo della eminenza posteriore.

— In una sezione che passa per l'estremità posteriore dell'acquedotto di Silvio, troviamo, il fascio crociato situato lateralmente alla linea mediana e che si è un pò allontanato, in direzione ventrale, dal fascicolo longitudinale mediale. Esso decorre in mezzo alle fibre del peduncolo cerebellare superiore che si portano a' la linea mediana.

La radice mesencefalica del trigemino conserva la solita posizione.

Le fibre del fascio diretto, colpite in massima parte in sezione longitudinale, si trovano frammentate al lemisco laterale, e si spingono dalla periferia del nucleo della eminenza posteriore, sino all'angolo tra lemisco laterale e mediale.

— In una sezione che passa immediatamente caudalmente all'incrocio del peduncolo cerebellare superiore, troviamo che il fascio crociato, già situato nella parte contro laterale della lesione, è situato lateralmente al nucleo centrale superiore di Bechterew. Esso si è allontanato un pò, in direzione ventrale, dal fascicolo longitudinale mediale, situandosi al davanti della parte mediale del peduncolo cerebellare superiore, e spingendosi colle sue fibre sino in vicinanza del lemisco mediale.

La radice del trigemino conserva la sua posizione.

Il fascio tetto spinale diretto è rappresentato da poche fibre, sezionate longitudinalmente, situate nella parte più laterale del lemisco laterale, e da un fascio a forma triangolare, di fibre degenerate sezione trasversalmente e poste nella parte longitudinale del lemisco laterale.

— In una sezione, che passa poco al davanti del polo posteriore del nucleo della eminenza posteriore, (fig. 8) troviamo che il fascio crociato si è spostato ventralmente, allontanandosi dal fascicolo longitudinale mediale, e venendosi a situare tra nucleo centrale superiore e *nucleo reticolato*.

La radice mesencefalica del trigemino comincia a piegarsi ventralmente.

Le fibre del fascio diretto ci appaiono tutte in sezione trasversa, e sono situate nella parte longitudinale del lemisco laterale.

— In una sezione, che passa appena al di sopra del polo superiore del nucleo olivare superiore (fig. 9), vediamo il fascio crociato spostato dorso-medialmente rispetto alla sezione precedente; esso si è avvicinato nuovamente al fascicolo longitudinale mediale, ed alla linea mediana.

La radice mesencefalica del trigemino si piega in avanti ed emerge.

Il fascio diretto ci appare in sezione trasversa, ed è situato nella parte longitudinale del lemisco laterale.

— In una sezione, che passa per la parte media del nucleo olivare superiore, il fascio crociato, che comincia ad assottigliarsi, si trova addossato alla linea mediana, ed immediatamente al davanti del fascicolo longitudinale mediale; ventralmente si spinge nella sostanza reticolare bianca sino a breve distanza dal corpo trapezoidale.

Il fascio diretto, che comincia anch'esso a diminuire di volume, è rappresentato da fibre sezionate trasversalmente, situate tra le fibre del corpo trapezoidale, antero-medialmente al nucleo olivare superiore e postero-lateralmente al fascio piramidale.

— In una sezione che interessa l' estremità superiore nel nucleo olivare inferiore il fascio crociato appare molto assottigliato; esso si è spostato ventralmente, occupando la parte media della formazione reticolare bianca, immediatamente addossato, però, alla linea mediana.

Il fascio diretto è ridotto a poche fibre situate tra nucleo olivare e fascio piramidale.

— In una sezione, che interessa l' estremità caudale del IV ventricolo, troviamo il fascio crociato ancora più assottigliato che si è spostato in vicinanza della faccia mediale del nucleo olivare inferiore.

Il fascio diretto è rappresentato da poche fibre poste tra nucleo olivare e fascio piramidale.

— In una sezione che passa per l' inizio dell'incrocio della via piramidale, il fascio crociato è posto lateralmente alle fibre incrociantisì, tra esse e la superficie mediale del nucleo olivare inferiore.

Il fascio diretto, è rappresentato da qualche fibra situata antero-lateralmente al polo del nucleo olivare inferiore.

— In una sezione che passa in pieno incrocio (fig. 10) il fascio crociato è rappresentato da poche fibre situate nella parte più ventrale del fascio fondamentale anteriore.

— Ad incrocio esaurito, troviamo poche fibre degenerate situate nella parte ventrale del fascio fondamentale del cordone anteriore.

— All' altezza del II paio dei nervi cervicali (fig. 11) troviamo solo qualche fibra degenerata nella parte mediale del cordone anteriore.

— Al di sotto di tale livello non è più possibile seguire il fascio.

Dirò ora dei risultati avuti all' esame delle sezioni condotte cranialmente alla lesione.

In una sezione, che passa immediatamente al davanti della zona di lesione, notiamo molte fibre degenerate nello strato delle fibre ottiche e trasversali della eminenza anteriore. Esse con decorso obliquo ventro-medialmente si dirigono verso la sostanza grigia centrale, e formano un denso strato sino in corrispondenza dell' angolo laterale di essa.

Troviamo molte fibre degenerate nella parte più alta del braccio quadrigemello inferiore; alcuni fascetti si irradiano nel nucleo del corpo genicolato mediale.

Si notano inoltre poche fibre che, contornando posteriormente la sostanza grigia centrale dell' acquedotto, oltrepassano la linea mediana e si irradiano nella eminenza anteriore del lato opposto (fibre commessurali).

Una gran quantità di fibre degenerate troviamo nella formazione reti-

colata, la quale è interessata dalla lesione sino in corrispondenza della parte laterale del lemisco.

— In una sezione che passa per la parte di mezzo del corpo genicolato mediale troviamo fibre degenerate nella commessura bianca posteriore.

Molte fibre degenerate del braccio quadrigemello inferiore si irradiano nella sostanza grigia del corpo genicolato mediale.

Fibre degenerate nel lemisco.

— In una sezione che interessa il margine anteriore della commessura bianca posteriore, troviamo fibre degenerate nella detta commessura, ed altre fibre, anch' esse degenerate, nel nucleo esterno del talamo.

— In sezioni, condotte un po' cranialmente alla precedente, non si nota più degenerazione.

RIASSUMENDO per lesione di tutto il tubercolo anteriore è della metà craniale del posteriore — lesione che si spinge in profondità sino nella formazione reticolata del mesencefalo, e che interessa il nucleo della eminenza posteriore e la sostanza grigia centrale dell'acquedotto — notiamo le seguenti degenerazioni:

1°) Un fascio, a decorso discendente e ad incrocio ventrale, che si può accompagnare sino nella parte più alta del midollo cervicale.

2°) Un fascio a decorso discendente e diretto, che si segue fino a livello dell' incrocio della via piramidale.

3°) Fibre che, contornando posteriormente la sostanza grigia centrale, si portano al tubercolo anteriore del lato opposto, e nella commessura bianca posteriore.

4°) Fibre che, contornando posteriormente la sostanza grigia centrale si portano nel tubercolo posteriore del lato opposto.

5°) Fibre irradianesi alla formazione reticolare.

6°) Fibre del braccio quadrigemello inferiore.

Come degenerazioni non dipendenti dalla lesione della lamina quadrigemina riscontriamo:

1°) Degenerazione della radice mesencefalica del trigemino.

2°) Degenerazione del lemisco.

ESPERIENZA TERZA

Lesione della eminenza anteriore di sinistra.

Si sacrifica l' animale al 20° giorno dall' operazione.

Autopsia. — All'esame esterno del mesencefalo si nota una vasta lesione interessante, nella quasi totalità, il tubercolo anteriore ed il terzo craniale del posteriore.

All' esame microscopico, la lesione appare estesa cranialmente sino ad una sezione trasversale la quale passa per il polo caudale del ganglio dell' *abenula*. Caudalmente, essa si estende fino ad una sezione trasversa che passa per il polo inferiore del ganglio *interpeduncolare*.

In profondità, interessa tutti gli strati della *eminenza anteriore*, piccola parte del nucleo della *eminenza posteriore* e della *sostanza grigia centrale* dell' *acquedotto*.

In una sezione che passa per il *margin*e anteriore della *commessura bianca posteriore*, si vede che dalla zona di lesione partono poche fibre degenerate le quali si irradiano nella parte *ventro-mediale* del nucleo esterno del talamo.

Nella *benderella ottica*, del lato opposto alla lesione, si notano rare fibre degenerate che si spingono sino al *chiasma*.

— In una sezione passante un po' caudalmente alla precedente notiamo delle fibre degenerate che partono dalla lesione, ed entrano nella *commessura bianca posteriore*, per andare a terminare attorno al *nucleo interstiziale* del lato opposto alla lesione.

— In una sezione che passa per l'emergenza delle prime radici del *nervo oculomotore* (fig. 12), troviamo fibre degenerate che, partendo dalla zona di lesione, contornano la *sostanza grigia centrale*, entrano nella *commessura bianca posteriore*, e si portano nello strato delle fibre trasversali e delle fibre ottiche della *eminenza* del lato opposto.

Fibre degenerate nella *benderella ottica* dal lato opposto alla lesione (B. O.).

Sebbene il braccio *quadrigemello inferiore* sia interrotto in vicinanza del suo distacco dalla *eminenza anteriore* non si riscontrano in esso fibre degenerate.

— In una sezione che passa in corrispondenza del polo craniale del ganglio *interpeduncolare* (fig. 13), notiamo delle fibre degenerate sezionate longitudinalmente che, partendo dalla lesione, si portano, con decorso obliquo antero-medialmente, sino alla *sostanza grigia centrale*, costituendo attorno ad essa un denso strato di fibre degenerate. Giunte in corrispondenza dell' *angolo esterno* della *sostanza grigia suddetta* la abbandonano, ed entrano nella *formazione reticolare* sparpagliandosi; passano tra *fascicolo longitudinale mediale* e *nucleo rosso* e raggiungono la *linea mediana*, che oltrepassano situandosi lateralmente ad essa. (F. T. S. C.).

Dalla lesione si irradiano inoltre fibre nella *formazione reticolata* del *mesencefalo* (fibre tetto reticolari).

— In una sezione, che passa un po' caudalmente alla precedente, troviamo

ancora fibre del fascio tetto spinale che abbandonano la zona di lesione e si portano alla linea mediana.

Dalla zona di lesione partono inoltre fibre degenerate che si portano in direzione ventrale e laterale, decorrendo medialmente al braccio quadrigemello inferiore. Esse a questo livello non oltrepassano l'altezza del margine ventrale del braccio quadrigemello inferiore.

Si notano inoltre poche fibre commessurali degenerate.

— In una sezione che interessa il polo anteriore del nucleo della eminenza posteriore (fig. 14) troviamo che il fascio crociato è situato tra fascicolo longitudinale mediale e peduncolo cerebellare, dal lato opposto alla lesione.

Dalla lesione partono fibre che si irradiano nella formazione reticolata (fibre tetto reticolari).

Nella parte laterale della formazione reticolata troviamo un fascio di fibre sezionate molto obliquamente che, partendo dalla zona di lesione, si dirige ventralmente decorrendo medialmente al braccio quadrigemello inferiore (fascio tetto spinale diretto). Esso si spinge un po' in avanti della estremità ventrale del braccio quadrigemello inferiore.

In una sezione che passa a livello dell'inizio dell'acquedotto di Silvio il fascio crociato è situato lateralmente alla linea mediana, ventralmente al fascicolo longitudinale mediale; con le sue fibre più ventrali si spinge sino al margine ventrale del peduncolo cerebellare superiore.

La radice mesencefalica del trigemino è degenerata.

In mezzo alle fibre del lemnisco laterale notiamo fibre degenerate, sezionate longitudinalmente, che dal polo ventrale del nucleo dell'eminenza posteriore si portano sino in vicinanza della parte longitudinale del lemnisco laterale.

— In una sezione che colpisce la parte caudale dell'incrocio del peduncolo cerebellare superiore il fascio crociato si trova situato lateralmente al nucleo centrale superiore di Bechterew, ventralmente alle fibre del peduncolo cerebellare superiore e si spinge nella sostanza reticolare sino in vicinanza del lemnisco mediale.

Le fibre del fascio diretto si presentano in sezione traversa o molto obliqua e decorrono assieme a quelle del lemnisco laterale.

— A livello del polo superiore del nucleo olivare superiore (fig. 15) il fascio crociato è collocato lateralmente alla linea mediana, ventralmente ed a contatto del fascicolo longitudinale mediale.

Le fibre degenerate della radice mesencefalica del trigemino emergono.

Il fascio diretto è rappresentato da fibre situate nella parte laterale del

corpo trapezoide, un po' lateralmente e ventralmente al nucleo olivare superiore, e dorsalmente ai nuclei di sostanza grigia che circondano il fascio piramidale.

— In una sezione che interessa il polo superiore del nucleo olivare inferiore (fig. 16) il fascio crociato, molto assottigliato, occupa la parte media della sostanza reticolare bianca.

Il fascio diretto è ridotto a pochissime fibre, situate tra il polo del nucleo olivare inferiore ed il fascio piramidale.

— In una sezione che passa per la parte di mezzo del nucleo olivare inferiore, il fascio crociato è sempre più assottigliato, e si è spostato in vicinanza del polo mediale del nucleo olivare inferiore.

Il fascio diretto è rappresentato da qualche fibra situata fra l'estremità ventro-laterale del nucleo olivare, ed il fascio piramidale.

— In una sezione che interessa la parte inferiore dell'incrocio dei fasci piramidali, il fascio crociato è ridotto a poche fibre che si trovano nella parte più ventrale del fascio fondamentale del cordone antero-laterale, lateralmente alle fibre del fascio piramidale che si portano verso l'incrocio.

Il fascio diretto è rappresentato da qualche fibra posta lateralmente al fascio piramidale in vicinanza della estremità laterale della via piramidale.

Al di sotto di tale livello non è più possibile seguire i due fasci.

RIASSUMENDO per una lesione interessante tutto il tubercolo anteriore e la parte craniale del posteriore — lesione che, in profondità, si spinge sino allo strato delle fibre trasversali dell'eminenza inferiore, e nel nucleo dell'eminenza posteriore — sono degenerati i seguenti fasci:

1°) Un fascio discendente, crociato ventralmente, che si segue sino a livello della parte più bassa dell'incrocio della via piramidale.

2°) Un fascio discendente, diretto, che si segue sino a livello della parte più bassa dell'incrocio della via piramidale.

3°) Fibre che dalla lesione, contornando la sostanza grigia centrale, si portano nella eminenza anteriore del lato opposto, e nella commessura bianca posteriore.

4°) Fibre per la formazione reticolata del mesencefalo.

Come degenerazione non dipendente dalla lesione della lamina quadrigemina riscontriamo:

1°) Degenerazione di fibre nella benderella ottica del lato opposto a quello della lesione.

- 2°) Degenerazione di fibre che si irradiano ai nuclei del talamo.
- 3°) Degenerazione della radice mesencefalica del trigemino.

ESPERIENZA QUARTA

Lesione della eminenza posteriore di sinistra. Si sacrifica l'animale al 25° giorno dall'operazione;

Autopsia. — All'esame esterno del mesencefalo si riscontra una lesione interessante i due terzi mediali del solco trasversale tra le due eminenze di sinistra ed il terzo anteriore della eminenza posteriore.

All'esame microscopico la lesione si spinge cranialmente sino in una sezione che sfiora il polo anteriore del nucleo della eminenza posteriore, interessando per breve tratto lo strato delle fibre trasversali della eminenza anteriore.

Caudalmente, si spinge sino a livello di una sezione che passa cranialmente al polo posteriore del nucleo della eminenza posteriore.

E' limitata generalmente agli strati superficiali di detta eminenza; interessa inoltre la sostanza grigia centrale dell'acquedotto, e le fibre trasversali dell'eminenza anteriore.

In una sezione che sfiora il polo anteriore del nucleo dell'eminenza posteriore troviamo fibre degenerate che, partendo dalla zona di lesione, formano uno strato a ridosso della sostanza grigia centrale in corrispondenza del suo angolo laterale. Qualche fibra degenerata, sezionata longitudinalmente nella parte laterale della formazione reticolata, medialmente al braccio quadrigemello inferiore.

— Ad un livello un po' più caudale di quello della sezione precedente, troviamo delle fibre degenerate che, partendo dalla zona di lesione, si portano in corrispondenza dell'angolo laterale della sostanza grigia centrale. Si nota inoltre un fascio di fibre, sezionate longitudinalmente, che contorna lateralmente il nucleo principale dell'eminenza posteriore, passa tra esso ed il braccio quadrigemello inferiore e, decorrendo nel lemisco laterale, si segue sino in corrispondenza del punto in cui questo si piega per assumere decorso longitudinale.

— In una sezione che passa per la parte caudale dell'incrocio del peduncolo cerebellare superiore, troviamo poche fibre degenerate a ridosso della parte laterale della sostanza grigia centrale; il fascio crociato è spostato al davanti del peduncolo cerebellare.

Dalla zona di lesione partono delle fibre che, contornando lateralmente il nucleo dell' eminenza posteriore, passano tra esso ed il braccio quadrigemello per raggiungere il lemisco laterale.

— In una sezione che passa un po' cranialmente all'inizio dell'acquedotto di Silvio, troviamo il fascio crociato che decorre lateralmente al nucleo centrale superiore di Bechterew, nella parte media della formazione reticolata.

Il fascio diretto è rappresentato da poche fibre situate nella parte longitudinale del lemisco laterale.

Dalla zona di lesione partono inoltre fibre che, circondando posteriormente la sostanza grigia centrale, si portano alla eminenza posteriore del lato opposto (fibre commessurali).

— In una sezione che interessa il polo del nucleo olivare superiore, il fascio crociato è ridotto a poche fibre degenerate, situate ventralmente al fascicolo longitudinale mediale. Il fascio diretto è rappresentato da alcune fibre degenerate, situate tra nucleo olivare superiore e parte laterale del fascio piramidale.

— A livello della parte media del nucleo olivare superiore il fascio crociato è ridotto a qualche fibra degenerata.

La degenerazione del fascio diretto non è più visibile.

— Nelle sezioni poste caudalmente a quelle sopra esaminata non si riscontra alcuna degenerazione.

RIASSUMENDO per una piccola lesione della parte posteriore della eminenza anteriore e della parte anteriore della eminenza posteriore — limitantesi agli strati superficiali — riscontriamo degenerati i seguenti fasci di fibre:

1° Un fascio discendente, crociato ventralmente, che si segue sino a livello della parte più bassa dell'incrocio della via piramidale.

2° Un fascio a decorso discendente e diretto, che si segue sino a livello della parte più alta del nucleo olivare superiore.

3° Fibre per la formazione reticolata del mesencefalo.

4° Fibre che contornando posteriormente la sostanza grigia centrale si portano alla eminenza posteriore del lato opposto.

ESPERIENZA QUINTA

Lesione della eminenza posteriore di sinistra.

Si sacrifica l'animale al 20° giorno dalla operazione.

Autopsia. All'esame esterno del mesencefalo si nota una lesione

della metà sinistra interessante la eminenza posteriore per gran parte della sua estensione, ed il tubercolo anteriore nel suo quinto posteriore.

All' esame microscopico si nota che la lesione si estende, cranialmente, sino a livello di una sezione passante per la parte media del ganglio interpeduncolare; caudalmente, sino ad una sezione che passa un po' al davanti del polo posteriore della eminenza posteriore.

In profondità interessa: lo strato delle fibre trasversali dell' eminenza anteriore nella sua parte più caudale; la sostanza grigia centrale dell' acquedotto; la formazione reticolata; il nucleo principale della eminenza posteriore.

In una sezione che passa per l' estremità anteriore della lesione troviamo fibre degenerate, sezionate longitudinalmente, fra le fibre trasversali dell' eminenza anteriore; alcune di esse, contornando posteriormente la sostanza grigia centrale, si portano alla eminenza del lato opposto.

Troviamo un cospicuo fascio di fibre degenerate, anch' esse sezionate longitudinalmente, che, decorrendo nella formazione reticolata, ventralmente alla sostanza grigia centrale, passano tra fascicolo longitudinale mediale e nucleo rosso ed attraversano la linea mediana per collocarsi lateralmente ad essa, nella metà opposta a quella della lesione (fascio tetto spinale crociato).

Le più ventrali terminano nel nucleo rosso.

Altre fibre si irradiano nella formazione reticolata.

Troviamo fibre degenerate sezionate trasversalmente nel braccio quadrigemello inferiore e nei fascetti di questo che si irradiano nel corpo genicolato mediale.

— In una sezione che passa un po' cranialmente al polo posteriore del pulvinar, troviamo poche fibre degenerate del fascio crociato.

Fibre degenerate, sezionate longitudinalmente, notiamo anche nello strato delle fibre trasversali dell' eminenza anteriore, alcune di queste si portano nella eminenza del lato opposto.

Nel braccio quadrigemello inferiore molte fibre degenerate. Troviamo inoltre un fascetto di fibre degenerate, sezionate trasversalmente, in immediata vicinanza della sostanza grigia centrale, anteriormente alle grosse cellule della radice mesencefalica del trigemino.

Si nota la degenerazione delle due benderelle ottiche che vengono ad investire il pulvinar.

Seguendo cranialmente le fibre degenerate del braccio quadrigemello inferiore, si nota che esse vanno diminuendo man mano che ci portiamo era-

nialmente; si riesce però ad accompagnarle sino quasi al polo anteriore del corpo genicolato laterale.

Le fibre degenerate situate al davanti delle cellule della radice mesencefalica del V° si accompagnano sino alla parte mediale del nucleo esterno del talamo, e vengono a disporsi lateralmente al fascio retroflesso di Meynert.

Le benderele ottiche sono degenerate per tutta la loro estensione e si seguono sino al pulvinar ed al corpo genicolato laterale.

In una sezione che passa un po' caudalmente al polo anteriore del nucleo della eminenza posteriore (fig. 17) troviamo, addossate alla sostanza grigia centrale, in corrispondenza del suo angolo laterale, uno strato di fibre degenerate appartenenti al fascio crociato.

Nel lato opposto, tra le fibre del peduncolo cerebellare superiore, ventralmente al fascicolo longitudinale mediale, troviamo le fibre degenerate del fascio tetto spinale crociato le quali hanno già oltrepassata la linea mediana.

Si nota ancora la degenerazione di qualche fibra commessurale.

Degenerazione delle fibre del braccio quadrigemello inferiore. Dalla lesione partono inoltre numerose fibre degenerate per la formazione reticolata.

— In una sezione che passa un po' cranialmente al polo posteriore del nucleo della eminenza posteriore, troviamo il fascio crociato situato lateralmente al nucleo centrale superiore di Bechterew; esso occupa i tre quarti ventrali della formazione reticolata.

Il fascio diretto, cospicuo, è raccolto nella porzione longitudinale del lemnisco laterale.

— In una sezione che interessa la parte media del nucleo olivare superiore, il fascio crociato si trova situato ventralmente al fascicolo longitudinale mediale.

Il fascio diretto è cospicuo, e decorre nella parte laterale del corpo trapezoide, antero-medialmente al nucleo olivare superiore.

— A livello di una sezione che interessa la parte più bassa del nucleo olivare inferiore (fig. 18), le fibre del fascio crociato sono collocate immediatamente al di dietro del polo postero-mediale del nucleo olivare, quasi addossate alla linea mediana.

Il fascio diretto è rappresentato da poche fibre situate lateralmente alla piramide e ventralmente alla estremità laterale del nucleo olivare inferiore.

— A livello di una sezione condotta per la parte più caudale dell'incrocio delle vie piramidali (fig. 19) il fascio crociato è rappresentato da poche fibre situate nel cordone anteriore, lateralmente alle fibre incrociantsi.

Il fascio diretto si trova situato in vicinanza della periferia anteriore del midollo, più lateralmente al fascio crociato.

— In una sezione che passa all'altezza del secondo paio dei nervi cervicali il fascio crociato è rappresentato da fibre ancora più scarse situate nella parte ventro-mediale del cordone anteriore.

Il fascio diretto è nella parte ventro-laterale del cordone anteriore.

— A livello del rigonfiamento cervicale si notano ancora le fibre degenerate del fascio crociato, mentre non si ha più traccia di quelle del diretto.

— Nella parte media del midollo dorsale non si riscontra alcuna degenerazione.

RIASSUMENDO per la lesione della metà posteriore della eminenza anteriore, e di quasi tutta l'eminenza posteriore, — lesione che si spinge nello strato delle fibre trasversali dell' eminenza anteriore e nel nucleo della posteriore — si notano le seguenti degenerazioni:

1°) Un fascio a decorso discendente, e ad incrocio ventrale, che si può accompagnare sino nella parte più alta del rigonfiamento cervicale.

2°) Un fascio a decorso discendente e diretto, che si accompagna fino a livello del secondo paio di nervi cervicali.

3°) Fibre degenerate che, contornando posteriormente la sostanza grigia centrale dell'acquedotto, si portano alla eminenza anteriore del lato opposto.

4°) Fibre degenerate che, contornando posteriormente la sostanza grigia centrale, si portano alla eminenza posteriore del lato opposto.

5°) Fibre che si irradiano alla formazione reticolata del mesencefalo.

6°) Fibre degenerate nel braccio quadrigemello inferiore.

Come degenerazioni non dipendenti dalla lesione della lamina quadrigemina riscontriamo:

1°) Degenerazione delle due benderelle ottiche.

2°) Degenerazione di un fascetto di fibre, a decorso longitudinale ascendente, situato antero-lateralmente alla sostanza grigia centrale, ed appartenente al fascicolo longitudinale mediale.

3°) Degenerazione della radice mesencefalica del trigemino.

ESPERIENZA SESTA

Lesione della eminenza quadrigemella anteriore sinistra.

Si sacrifica l' animale al 26° giorno, dall' operazione.

Autopsia. — All' esame esterno del mesencefalo si riscontra una piccola

lesione sulla metà sinistra, localizzata nel terzo posteriore della eminenza anteriore.

All' esame microscopico la lesione ha i seguenti limiti:

Cranialmente si spinge sino a livello di una sezione che passa per il polo posteriore del nucleo del corpo genicolato mediale, ed è localizzata nella parte più vicina alla linea mediana.

Caudalmente sino a livello di una sezione che passa un pò al di dietro del polo anteriore del nucleo principale della eminenza posteriore, il quale appare in piccola parte lesa.

In profondità interessa tutti gli strati della eminenza anteriore, la sostanza grigia centrale nella sua parte dorsale, e per breve tratto il nucleo della eminenza posteriore.

In una sezione che passa per il limite anteriore della lesione, troviamo fibre degenerate addossate alla sostanza grigia centrale che contornano detta sostanza, ed entrano nella formazione reticolata del mesencefalo attraversandolo. Esse decorrono tra fascicolo longitudinale mediale e nucleo rosso, si portano alla linea mediana e la oltrepassano per andarsi a collocare medialmente al nucleo rosso del lato opposto a quello della lesione. Le più ventrali pare si esauriscano nella formazione reticolata e nel nucleo rosso dal lato della lesione.

--- A livello di una sezione che passa un pò cranialmente al polo anteriore del nucleo della eminenza posteriore (fig. 20) notiamo il fascio crociato, il quale è situato dal lato opposto a quello della lesione tra la linea mediana ed il peduncolo cerebellare superiore incrociantesi; notiamo anche fibre appartenenti ad esso, addossate alla sostanza grigia centrale dal lato sinistro.

Dalla zona di lesione partono inoltre fibre che, con direzione ventro-laterale, descrivono un arco e si portano a costituire uno strato medialmente al braccio quadrigemello inferiore.

— In una sezione che interessa l'estremità posteriore della lesione, le fibre del fascio crociato sono in parte addossate alla sostanza grigia centrale, in parte incrociate. Sono situate lateralmente alla linea mediana, tra le fibre del peduncolo cerebellare superiore.

Degenerazione della radice mesencefalica del trigemino.

Notiamo poche fibre degenerate a decorso latero-ventrale che, partendo dalla zona di lesione, contornano esternamente il nucleo della eminenza posteriore, e dopo essere passate tra queste ed il braccio quadrigemello inferiore entrano nel lemnisco laterale che percorrono sino in corrispondenza della sua parte longitudinale.

— A livello di una sezione, che passa per la parte di mezzo del nucleo dell'eminenza posteriore, troviamo le fibre degenerate del fascio crociato situate lateralmente al nucleo centrale superiore di Bechterew, e nella parte media della formazione reticolata di destra.

Poche fibre degenerate nella parte longitudinale del lemnisco laterale.

Degenerazione della radice mesencefalica del trigemino.

— In una sezione che interessa la parte più alta del nucleo olivare superiore, il fascio crociato, ridotto a poche fibre, si è avvicinato al fascicolo longitudinale mediale.

La degenerazione delle fibre del fascio diretto si è arrestata.

— Fino ad una sezione che interessa la parte media del nucleo olivare inferiore è possibile seguire la degenerazione del fascio tetto spinale crociato.

RIASSUMENDO per una lesione che interessa il terzo posteriore della eminenza anteriore, ed una piccola parte della eminenza posteriore, notiamo i seguenti fasci degenerati:

1) Un fascio a decorso discendente e ad incrocio ventrale, che si accompagna sino a livello della parte media del nucleo olivare inferiore.

2) Un fascio a decorso discendente e diretto, che si accompagna sino a livello della parte più alta del nucleo olivare superiore.

Come degenerazione non dipendente dalla lesione della lamina quadrigemina riscontriamo:

1) **Degenerazione della radice mesencefalica del trigemino.**

ESPERIENZA SETTIMA

Lesione della eminenza quadrigemella posteriore sinistra.

Si sacrifica l'animale al 26° giorno dall'operazione.

Autopsia. — All'esame esterno del mesencefalo si riscontra una vasta lesione interessante la eminenza posteriore.

All'esame microscopico la lesione si estende:

Cranialmente, sino ad una sezione che passa poco al davanti del polo anteriore del nucleo della eminenza posteriore.

Caudalmente, sino ad una sezione che interessa l'inizio dell'incrocio del peduncolo cerebellare superiore.

In profondità, interessa per piccolissima parte lo strato delle fibre trasversali della eminenza anteriore, il nucleo della eminenza posteriore e si spinge sino alla parte centrale di esso.

— A livello di una sezione che interessa il polo anteriore del nucleo del-

l'eminenza posteriore (fig. 21) troviamo poche fibre degenerate che, partendo dalla zona di lesione, si portano, con decorso antero-mediale, sino al limite della sostanza grigia centrale e la contornano. L'obliquità del taglio non permette di seguirle nella formazione reticolata. Troviamo fibre degenerate, in numero molto scarso e sezionate trasversalmente, nel lato destro e lateralmente alla linea mediana.

Si nota la presenza di poche fibre degenerate, sezionate molto obliquamente, che, con decorso ventro-laterale, passano tra nucleo della eminenza posteriore e braccio quadrigemello inferiore, spingendosi sino all'altezza del margine ventrale di quest'ultimo.

Una gran quantità di fibre degenerate nel braccio quadrigemello inferiore.

— In una sezione che passa un pò caudalmente alla estremità caudale del nucleo del patetico, notiamo qualche fibra degenerata addossata alla sostanza grigia centrale; un esile fascetto di fibre degenerate sezionate trasversalmente è situato lateralmente alla linea mediana, dal lato opposto a quello della lesione.

Notiamo un cospicuo fascio di fibre che, dalla zona di lesione, con decorso ventro-laterale, passa tra il nucleo della eminenza posteriore ed il braccio quadrigemello inferiore, raggiunge il lemnisco laterale e lo percorre sino in corrispondenza dell'angolo tra i due lemnischi.

Nel braccio quadrigemello inferiore molte fibre degenerate.

Dalla zona di lesione partono inoltre fibre degenerate che, contornando posteriormente la sostanza grigia centrale dell'acquedotto, si portano nella eminenza posteriore del lato opposto.

— In una sezione che interessa la parte media del nucleo della eminenza posteriore (fig. 22) troviamo:

Poche fibre appartenenti al fascio crociato situate tra quelle del peduncolo cerebellare superiore.

Un cospicuo fascio di fibre degenerate che decorre tra il nucleo dell'eminenza posteriore ed il braccio quadrigemello inferiore, si frammischia alle fibre del lemnisco laterale, e si porta sino al punto in cui questo si piega per assumere decorso longitudinale.

Molte fibre degenerate nel braccio quadrigemello inferiore.

Fibre degenerate che, partendo dalla zona di lesione, circondano posteriormente la sostanza grigia centrale dell'acquedotto per portarsi nella eminenza posteriore del lato opposto.

— In una sezione che interessa l'estremità posteriore della lesione notiamo: Il fascio crociato ridotto a qualche fibra.

Poche fibre del fascio diretto, sezionate longitudinalmente, che decorrono

nella parte superficiale e laterale del lemnisco laterale; la maggior parte delle fibre di questo fascio ci si presentano sezionate trasversalmente, e decorrono nella parte longitudinale del lemnisco laterale.

Fibre degenerate nella parte corticale supero-laterale della eminenza posteriore.

— In una sezione che passa un pò al davanti del polo posteriore del nucleo della eminenza posteriore, si nota ancora qualche fibra appartenente al fascio crociato.

Il fascio diretto è rappresentato da poche fibre, sezionate longitudinalmente, decorrenti fra le fibre del lemnisco laterale, e da un cospicuo gruppo di fibre in sezione trasversa decorrenti nella parte longitudinale di tale lemnisco.

— A livello della emergenza del trigemino si vede ancora qualche fibra degenerata del fascio crociato.

Il fascio diretto occupa la parte più laterale del lemnisco.

— In una sezione che interessa la parte media del nucleo olivare superiore (fig. 23) non si riscontrano più fibre degenerate appartenenti al fascio crociato.

Il fascio diretto comincia ad assottigliarsi, ed è rappresentato da fibre sezionate trasversalmente situate nella parte laterale del corpo trapezoide, tra nucleo olivare e fascio piramidale.

— In una sezione che passa per la parte media del nucleo olivare inferiore, il fascio diretto è rappresentato da poche fibre situate antero-lateralmente al polo laterale del nucleo olivare inferiore, immediatamente al di dietro del fascio piramidale.

— A livello dell' incrocio delle vie piramidali (fig. 24), il fascio diretto è rappresentato da poche fibre situate tra via piramidale ed estremità anteriore del nucleo olivare inferiore.

— A livello della emergenza delle radicole del secondo paio dei nervi cervicali, troviamo ancora qualche fibra degenerata posta nella parte ventro-laterale del cordone anteriore, un pò medialmente alla fuoriuscita delle radici anteriori.

— A livello del rigonfiamento cervicale non si nota alcuna degenerazione.

— In una sezione che passa un pò al davanti della prima esaminata, notiamo nella formazione reticolata delle fibre degenerate, sezionate molto obliquamente, che, passando al davanti della sostanza grigia centrale ed anteriormente al fascicolo longitudinale mediale, oltrepassano la linea mediana per andarsi a collocare medialmente al nucleo rosso dal lato opposto a quello della lesione (fascio tetto spinale crociato).

Nel braccio quadrigemello inferiore molte fibre degenerate.

— In una sezione che passa un pò cranialmente al polo posteriore del corpo genicolato mediale, notiamo fibre degenerate nel braccio quadrigemello inferiore, e nei fascetti di esso che si irradiano nel nucleo del corpo genicolato.

— La degenerazione delle fibre del braccio quadrigemello inferiore si segue sino quasi in corrispondenza della estremità anteriore del nucleo del corpo genicolato mediale.

RIASSUMENDO per una lesione interessante per piccolissima estensione la parte posteriore della eminenza anteriore, e tutta l'eminenza posteriore si notano i seguenti fasci degenerati:

- 1) Un fascio a decorso discendente e ad incrocio ventrale, che si accompagna sino a livello della emergenza del trigemino.
- 2) Un fascio a decorso discendente e diretto, che si accompagna sino a livello della emergenza del secondo paio dei nervi cervicali.
- 3) Degenerazione di fibre nel braccio quadrigemello inferiore.
- 4) Degenerazione di fibre che, partendo dalla lesione e decorrendo dorsalmente alla sostanza grigia centrale dell'acquedotto, si portano alla eminenza posteriore del lato opposto.

ESPERIENZA OTTAVA

Lesione della eminenza anteriore di sinistra.

Si sacrifica l'animale al 20° giorno dall'operazione.

Autopsia. — All'esame esterno del mesencefalo si nota una lesione interessante i due terzi anteriori della eminenza quadrigemella anteriore.

All'esame microscopico la lesione si estende:

In direzione craniale, sino a livello, di una sezione che interessa l'estremità posteriore nel ganglio dell'abenula ed è situata lateralmente al fascio retroflesso di Meynert.

In direzione caudale sino ad una sezione che passa cranialmente al polo anteriore del nucleo del corpo quadrigemello posteriore, il quale però è integro.

In profondità non oltrepassa lo strato delle fibre trasversali della eminenza anteriore.

— In una sezione condotta per l'estremità anteriore della lesione troviamo fibre degenerate che, dal focolaio di lesione, si irradiano ai nuclei del talamo.

Riscontriamo un fascetto di fibre degenerate, situate nella parte media della coalescenza dei due talami; esso, decorrendo parallelamente alla parete

del ventricolo, descrive una curva a concavità postero-mediale, raggiunge la linea mediana e passa nel talamo del lato opposto.

— In una sezione che passa per l'estremità anteriore della commessura bianca posteriore (fig. 25) notiamo:

Fibre degenerate che dal focolaio di lesione si irradiano al talamo.

Fibre degenerate che entrano nella commessura posteriore e si irradiano nel lato opposto.

Il fascio su descritto a forma di ansa che, a questo livello, è situato fra i due fascicoli longitudinali mediali.

— In una sezione che passa per le prime radicole di emergenza del nervo oculo motore comune, troviamo fibre sezionate molto obliquamente situate tra il fascicolo longitudinale mediale ed il nucleo rosso; esse si portano alla linea mediana e la oltrepassano per collocarsi medialmente al nucleo rosso del lato opposto.

— In una sezione un pò più bassa notiamo:

Fibre degenerate nella commessura bianca posteriore.

Fibre degenerate che si portano verso la linea mediana, la oltrepassano e si situano medialmente al nucleo rosso del lato opposto a quello della lesione (fascio tetto spinale crociato).

Fibre degenerate che, dalla zona di lesione, si irradiano nella formazione reticolata nel mesencefalo spingendosi sino in vicinanza del lemnisco.

— A livello di una sezione condotta per la parte di mezzo della eminenza anteriore notiamo:

Fibre degenerate che, dalla zona di lesione, con decorso obliquo medio ventralmente, si portano al limite della sostanza grigia centrale, formando attorno ad essa un denso strato; esse contornano anteriormente detta sostanza grigia, passano tra fascicolo longitudinale mediale e nucleo rosso, oltrepassano la linea mediana e vanno a situarsi medialmente al nucleo rosso del lato opposto.

Fibre degenerate che, passando per la commessura posteriore, si irradiano nella eminenza anteriore del lato opposto.

— In una sezione passante un pò, cranialmente al polo anteriore del nucleo della eminenza posteriore notiamo:

Fibre degenerate che, attraversano la formazione reticolare, oltrepassano la linea mediana e vanno a situarsi medialmente al nucleo rosso del lato opposto (fascio tetto spinale crociato).

Fibre che contornando posteriormente la sostanza grigia si irradiano nella eminenza anteriore del lato opposto.

Fibre degenerate nello strato delle fibre ottiche della eminenza anteriore.

Fibre degenerate che, partendo dal focolaio di lesione, con decorso obliquo latero-ventralmente, si irradiano nella formazione reticolata del mesencefalo.

— A livello di una sezione condotta per il polo anteriore del nucleo della eminenza posteriore, notiamo che il fascio crociato si è allontanato un pò dalla linea mediana, rimanendo però tra fascicolo longitudinale mediale e peduncolo cerebellare superiore.

Si riscontrano fibre degenerate nello strato delle fibre ottiche della eminenza anteriore.

Poche fibre degenerate per la formazione reticolata del mesencefalo.

— In una sezione condotta per l' inizio dell' incrocio del peduncolo cerebellare superiore troviamo:

Fibre degenerate del fascio crociato che si sono spostate ventralmente, situandosi al davanti del peduncolo cerebellare superiore, lateralmente al nucleo centrale superiore di Bechterew, e che sono sparpagliate nella sostanza reticolata sino in vicinanza del lemisco.

— Nelle sezioni sottostanti il fascio crociato si accompagna sino a livello dell' inizio dell' incrocio della via piramidale.

RIASSUMENDO per lesione dei due terzi anteriori della eminenza anteriore — lesioni che in profondità si spinge sino allo strato delle fibre trasversali — degenerano i seguenti fasci:

1) Un fascio a decorso discendente, e ad incrocio ventrale, che si accompagna sino a livello dell' incrocio della via piramidale.

2) Fibre degenerate che entrano nella commessura bianca posteriore e si irradiano al lato opposto.

3) Fibre che contornando posteriormente la sostanza grigia centrale si irradiano nelle eminenza anteriore del lato opposto.

4) Fibre irradiantesi alla formazione reticolata.

5) Fibre degenerate nello strato delle fibre ottiche della eminenza anteriore.

Come degenerazioni non dipendenti dalla lesione della lamina quadrigemina riscontriamo:

1) Fibre degenerate che s' irradiano al talamo.

2) Un fascetto a forma di ansa, a concavità posteriore, che unisce i due talami.

ESPERIENZA NONA

Lesione della eminenza anteriore di sinistra. Si sacrifica l' animale al 25° giorno dall' operazione.

Autopsia. — All' esame esterno si riscontrano tre lesioni puntiformi, situate nella parte centrale della eminenza anteriore.

All' esame microscopico, si vede che le lesioni sono molto superficiali; ed interessano lo strato delle fibre tangenziali, e in qualche punto quello delle cellule orizzontali.

Lo studio delle sezioni fa rilevare la presenza di poche fibre degenerate che si perdono dopo breve decorso nello strato delle fibre tangenziali ed in quello delle cellule orizzontali.

Non si riscontra nessuna degenerazione discendente.

RIASSUMENDO per piccole lesioni molto superficiali della eminenza anteriore, si riscontra solo qualche fibra degenerata nello strato delle fibre tangenziali ed in quello delle cellule orizzontali. Nessuna degenerazione discendente.

*
*
*

Da questo riassunto vediamo che nelle suddette esperienze si riscontrano degenerati i seguenti fasci:

1) Fascio tetto spinale crociato; si riscontra degenerato in tutte le esperienze tranne che nella Esp. IX.

2) Fascio tetto spinale diretto; si riscontra in tutte l'esperienze tranne nelle Esp. I, VIII, IX.

3) Fibre che, dalla lamina quadrigemina, si irradiano nella formazione reticolata del mesencefalo; si riscontrano degenerate in quantità varia nelle Esp. I, II, III, IV, V, e VIII.

4) Fibre che, contornando posteriormente la sostanza grigia centrale, si irradiano nella eminenza anteriore del lato opposto; si riscontrano nelle Esp. I, II, III, V, VIII.

5) Degenerazione della commessura bianca posteriore; si riscontra nelle Esp. II, III, VIII.

6) Fibre che, contornando posteriormente la sostanza grigia centrale, si irradiano nella eminenza posteriore del lato opposto; si riscontrano nelle Esp. II, V, VII.

7) Degenerazione di fibre nel braccio quadrigemello inferiore; si riscontra nelle Esp. II, V, VII.

8) Degenerazione di fibre della benderella ottica; si riscontrano nelle Esp. I, III, V.

9) Degenerazione della radice mesencefalica del trigemino; si riscontra nelle Esp. II, III, V, VI.

10) Degenerazione della parte più alta del lemnisco; nella Esp. II.

11) Degenerazione di fibre che, dal focolaio di lesione, si irradiano ai nuclei del talamo; Esp. III, ed VIII.

12) Degenerazione di fibre ascendenti del fascicolo longitudinale mediale; Esp. V.

13) Degenerazione di un fascetto ad ansa che unisce i due talami; si riscontra nella Esp. VIII.

* * *

Prendiamo in esame i singoli fasci per vedere le conclusioni che se ne possono trarre circa la loro origine, il loro decorso e la loro terminazione.

4) Via tetto spinale crociata (1)

E' questo il fascio di proiezioni della lamina quadrigemina che per primo è stata messo in evidenza. Non riporto i risultati che ottennero i numerosi ricercatori che lo studiarono nei pesci e nei sauropsidi — ricerche che pure molto hanno contribuito a spiegare il significato fisiologico di detto fascio.

Del resto una buona esposizione di tali risultati si trova nei lavori di *Levi* e di *Lange*. Io mi fermerò a prendere in esame quasi esclusivamente le ricerche eseguite sui mammiferi, e, solo dove occorrerà, farò qualche richiamo a quanto si sa per gli altri vertebrati.

Nel 1888, *Bechterew* descriveva come originantesi dagli strati profondi del tubercolo quadrigemello anteriore un fascio di fibre che, contornando la sostanza grigia centrale dell'acquedotto, si porta nell'incrocio a fontana di *Meynert*. Tale fascio aveva già prima richiamato l'attenzione dello stesso *Meynert*, il quale però l'aveva considerato come appartenente alla radice mesencefalica del trigemino.

(1) Do il nome di via tetto spinale crociata poichè, come si è visto nei protocolli, le fibre di detta via si seguono sino nel midollo spinale.

Held descrive questo fascio nell' uomo, nel coniglio, nel gatto e nel topo. Esso trarrebbe origine principalmente dal tubercolo quadrigemello anteriore, ma riceverebbe anche qualche fibra dal posteriore; si incrocia sulla linea mediana, ed assume decorso discendente. Nell' uomo si colloca tra le fibre del fascicolo longitudinale mediale, mentre, negli altri animali da lui esaminati decorre al davanti di detto fascicolo; attraversa tutto il mesencefalo ed il rombencefalo, dando collaterali ai nuclei dell' oculo motore comune ed esterno, e passa del midollo spinale per terminare nella sostanza grigia delle corna anteriori. Data la sua origine e le sue connessioni, l' A. ritiene che si tratti di una via comune per gli eccitamenti riflessi acustici e visivi.

Questa classica descrizione è stata punto di partenza di molti lavori tendenti a stabilire la reale origine e le connessioni delle fibre del fascio, ed è anche servita di base per spiegare la funzione di questa importante via di proiezione.

Edinger dimostrò l' esistenza dei fasci tetto bulbari e tetto spinali in tutte le classi dei vertebrati, e descrisse anche un tratto tetto spinale mediale a decorso crociato.

Boyce, servendosi delle emisezioni del mesencefalo, ha seguito il fascio sino al midollo dorsale senza però localizzarne l' origine.

Münzer, da prima solo, e poi in collaborazione con *Wiener*, non è riuscito a seguire sperimentalmente nel piccione e nel coniglio, il fascio al di là del bulbo.

Van Geuchten ha avuto gli stessi risultati mentre *Tschermak* è riuscito a seguire il fascio fin nel midollo lombare, ed ha visto che esso da fibre alle cellule delle corna anteriori.

Redlich descrive un fascio che proviene dalla lamina quadrigemina, passa posteriormente al nucleo rosso o attraverso ad esso, oltrepassa la linea mediana e si va a collocare anteriormente al fascicolo longitudinale mediale per divenire discendente. Non riesce a mettere in evidenza le sue connessioni con i nuclei dei nervi cranici. Lo vede attraversare tutto il rombencefalo e passare nel midollo dove si continua nel fascio marginale anteriore di *Löwenthal* (sulco marginale di *Marie*.)

Thomas vide le fibre di detto fascio incrociarsi a varia altezza nel mesencefalo ed, anche in un caso di lesione del solo tubercolo quadrigemello posteriore del cane, ha potuto notare la presenza di fibre degenerate nella decussazione di *Meynert*, confermando così le vedute già esposte da *Held*; però egli non riesce ad ottenere degenerazioni nel midollo, e spiega il reperto positivo di altri Aa. ammettendo che nelle loro esperienze siano degenerati anche fasci non direttamente interessati dalla lesione:

Pawlow (1900), nel coniglio, con il metodo delle degenerazioni, ha ue-

gato recisamente che il fascio crociato discendente dal tubercolo quadrigemello superiore possa spingersi al di là del rombencefalo, e propose per esso il nome di tratto tetto bulbare crociato, nome che è stato quasi generalmente accettato dai ricercatori e trattisti che a lui si seguirono.

Qualche anno dopo però *Collier e Buzzard* illustrando dei casi clinici in cui erano lesi i tubercoli quadrigemelli e riferendo su esperimenti fatti nel gatto e nella scimmia, dicono di aver trovato la degenerazione di fibre sino nel midollo lombare.

Kohnstamm, studiando con le degenerazioni alla Nissl, ha localizzato in un nucleo cellulare a tipo motore, situato nel lato interno del nucleo della radice mesencefalica del trigemino, l'origine delle fibre bulbari provenienti dal tetto. A tale gruppo di cellule ha dato il nome di *nucleus intratrigeminalis tecti*.

Ernst, per lesioni profonde del tubercolo quadrigemello anteriore, trova degenerato un fascio di fibre a decorso crociato che scende fino nel midollo. Vede che lungo il suo decorso esso cede fibre al nucleo rosso, alle cellule della sostanza reticolare del bulbo e del ponte, ed alle cellule delle corna anteriori.

Così anche *Probst* nel cane e nel gatto lo vede attraversare tutto il rombencefalo, mantenendosi sempre ventralmente al fascicolo longitudinale mediale, e spingersi sino nel midollo cervicale e, con qualche fibra isolata, anche in quello dorsale.

E. Levi, in uno studio anatomo-comparativo dei fasci discendenti dal tetto ottico, ha riscontrato nel topo, con il metodo delle degenerazioni, un fascio crociato che non oltrepassa il rombencefalo. Egli inoltre vide che da detto fascio, a livello della decussazione di *Meynert*, si stacca un fascetto, a decorso ascendente, che si porta nel tubercolo del lato opposto alla lesione.

Long et Roussy in un caso di focolaio di rammollimento della calotta peduncolare nell'uomo hanno visto degenerato un fascio discendente che si estende sino alla regione protuberanziale; essi credono di poterlo identificare col tratto tetto bulbare di *Pawlow*.

Lange, con il metodo Marchi, mette in evidenza nel coniglio un fascio discendente dai tubercoli quadrigemelli a decorso crociato, che si origina dal tubercolo anteriore e riceve fibre anche dal posteriore; egli riesce a seguirlo fino nel midollo. Come dipendenza del fascio crociato descrive un fascetto di fibre che, staccatesi da esso, prima dell'incrocio, entrano nel fascicolo longitudinale mediale del lato della lesione, e scendono sino al midollo lombare.

Cajal descrive il fascio come originantesi dal tubercolo quadrigemello

anteriore, e specialmente dallo strato profondo di esso; caudalmente vi si aggiungono fibre provenienti dal tubercolo posteriore.

Secondo questo A., il fascio contorna ventralmente la sostanza grigia centrale dell'acquedotto, passa al davanti il nucleo dell'oculo motore comune ed al fascicolo longitudinale mediale, e raggiunge la linea mediana per formarvi la decussazione a fontana di Meynert. Indi le fibre si portano in fuori, entrano in parte nel nucleo rosso, si piegano caudalmente, e scendono nella protuberanza, dove il fascio è situato al di dentro del lemnisco laterale. Alcune di queste fibre si spingono sino al bulbo. Lungo il loro decorso danno collaterali al nucleo rosso, alla formazione reticolata e, probabilmente, anche collaterali che fanno parte della decussazione di Forel.

Jolenska Macieszyna ha visto, per lesioni profonde del tubercolo anteriore, degenerare un fascio tetto spinale crociato; esso manca invece nelle lesioni superficiali. Dalle sue esperienze, ha riportato l'impressione che il massimo di degenerazione di detto fascio si ottenga per la lesione del terzo medio del tubercolo anteriore, mentre essa è minima o manca nella lesione della parte caudale del tubercolo. Non può ammettere, in base ai suoi reperti, che il fascio tetto spinale crociato si origini dal nucleo di Kohnstamm; nè le è riuscito di mettere in evidenza i rapporti di detto fascio con i nuclei dei nervi encefalici.

Sterzi, lasciando la quistione in sospeso per quanto riguarda l'uomo, non è alieno dall'accettare che, nel coniglio e negli altri mammiferi, esista un fascio tetto bulbare crociato. Basandosi però sulle sue ricerche nei cranio inferiori e sugli studi anatomico-comparativi fatti su questo fascio dai vari Aa., ritiene che, in alcune classi di vertebrati, esso si estenda sino al midollo. Alla sua costituzione provvederebbe in massima parte il tubercolo quadrigemello anteriore, poche fibre, provenienti dal posteriore, si aggiungerebbero al fascio nella parte caudale del mesencefalo.

Dall'esame dei miei protocolli si rileva che, in tutte le esperienze tranne la esper. IX^a, si è avuta la degenerazione di un fascio a decorso discendente crociato che, in un caso, si segue sino all'altezza del rigonfiamento cervicale del midollo; in un altro, sino a livello del secondo nervo cervicale; in due casi, sino alla parte più bassa dell'incrocio delle vie piramidali; in due casi sino in corrispondenza della metà craniale del nucleo olivare inferiore; ed in due altri, sino a livello della metà craniale del nucleo olivare superiore.

Per quanto riguarda l'origine ho potuto convincermi che le sue cellule si trovano nel tubercolo quadrigemello anteriore e specialmente negli strati profondi di esso. Infatti in un caso nel quale la lesione era molto piccola e

molto superficiale (Esper. IX^a) non ho notato la degenerazione del fascio; nella esperienza I^a in cui la lesione interessa, quasi esclusivamente, gli strati superficiali della eminenza anteriore, il fascio è esile, e la degenerazione non si spinge oltre il livello del polo superiore del nucleo olivare inferiore.

Nei casi in cui la lesione ha colpito per grande estensione il tubercolo anteriore spingendosi sino agli strati profondi di essa, il fascio è costituito da numerose fibre, e si può seguire bene sia nella parte più bassa del bulbo che nel midollo cervicale, (Esper. II^a, III^a, V^a VIII^a). La sua estensione in direzione caudale mi sembra intimamente legata alla estensione della lesione del tubercolo quadrigemello anteriore.

Nelle esperienze in cui invece la lesione interessava prevalentemente il tubercolo posteriore, e nelle quali quindi la lesione del tubercolo anteriore era minima, il fascio crociato era molto esile e non si riusciva a seguirlo al di là del ponte; infatti in un caso la degenerazione si esauriva a livello del polo superiore; in un altro a livello della parte media del nucleo olivare superiore (Esp. IV^a e VII^a).

Non mi sembra che i cilindrassi delle cellule del tubercolo posteriore intervengano nella costituzione del fascio in parola, poichè anche nelle Esp. IV^a, e VII^a — in cui per lesione prevalente del tubercolo posteriore il fascio tetto spinale crociato è costituito da poche fibre — ritengo, basandomi sulla direzione e sul decorso delle fibre degenerate, che esse non si debbono interpretare come provenienti dal tubercolo posteriore, ma bensì dalla parte caudale del tubercolo quadrigemello anteriore; esse sono quindi degenerate per il fatto che la lesione interessava per piccolo tratto anche il tubercolo anteriore.

Anche *Jelenska Macieszyna* dice di avere riportato dalle sue esperienze l'impressione che il fascio discendente crociato tragga principalmente origine dalla parte media del tubercolo anteriore; ma non ha dati sufficienti per comprovare questa sua impressione.

Per quanto riguarda il decorso ho potuto vedere che le fibre nervose, specialmente quelle provenienti dagli strati superficiali della eminenza anteriore, si portano con direzione radiale verso la parte più dorsale della sostanza grigia centrale, e giungono a ridosso di essa; indi si piegano ventralmente costituendole attorno un denso strato; raggiungono l'angolo laterale della sostanza grigia e se ne scostano per passare nella formazione reticolare del mesencefalo; attraversano questa con decorso arcuato a concavità, posteriore-mediale e si portano verso la linea mediana.

Attraversando la formazione reticolare il fascio, che dapprima è compatto, si risolve in fascetti. In vicinanza della linea mediana però si ricom-

pone e passa ventralmente al fascicolo longitudinale mediale, dorsalmente al nucleo rosso — alcune sue fibre attraversano la parte dorsale di questo nucleo —; indi attraversa la linea mediana per collocarsi tra essa ed il fascicolo longitudinale ed il nucleo rosso del lato opposto. Il passaggio attraverso la linea mediana, e quindi l'incrocio col fascio omologo proveniente dal lato opposto, si inizia cranialmente in sezioni passanti per le prime radicole di emergenza del nervo oculomotore, e si estende caudalmente sino a livello di una sezione passante per il polo inferiore del nucleo rosso.

Esauritosi l'incrocio, il fascio non si mantiene più vicino alla linea mediana ma se ne discosta un po' lateralmente, restando situato tra la parte laterale del fascicolo longitudinale mediale ed il peduncolo cerebellare superiore che si incrocia.

Man mano che si porta in basso, le fibre più ventrali del fascio cominciano a penetrare tra quelle del peduncolo cerebellare superiore che si portano all'incrocio, ed, a livello della parte media della eminenza posteriore, quasi tutte le sue fibre sono frammiste a quella del peduncolo cerebellare superiore.

Più caudalmente ancora, il fascio tetto spinale crociato si viene a situare ventralmente alla parte mediale del peduncolo cerebellare superiore e, colle sue fibre, occupa tutta una striscia della formazione reticolata della calotta, sino in vicinanza del lemnisco mediale. E' un po' scostato dalla linea mediana per la presenza del nucleo centrale superiore di *Bechterew*. Nel suo decorso nella protuberanza, esauritosi il nucleo centrale superiore, si addossa alla linea mediana, occupando la parte media della formazione reticolare, e spingendosi, in direzione ventrale, sino contro i *nuclei reticolati* del ponte.

A livello della parte più alta del nucleo masticatorio del trigemino, il fascio comincia a spostarsi dorsalmente mantenendosi sempre vicino dalla linea mediana per venirsi a situare immediatamente al davanti del fascicolo longitudinale mediale; in tale posizione lo troviamo sino a livello circa della parte media del nucleo olivare inferiore. Dopo di che comincia a spostarsi nuovamente in direzione ventrale, e, nella parte più bassa del nucleo olivare inferiore, lo troviamo situato immediatamente dietro all'estremità postero-mediale del nucleo olivare.

A livello della parte media dell'incrocio delle vie piramidali, esso è nella parte centrale del cordone anteriore. Nel midollo cervicale, occupa la parte ventro-mediale del cordone anteriore.

Risulta che nel suo decorso il fascio subisce rispetto al fascicolo longitudinale due grandi spostamenti in senso ventrale; uno nella parte media della

protuberanza, e l'altro nella parte più bassa del bulbo. E' sempre posto vicino alla linea mediana e solo se ne distacca un po' nella parte inferiore del mesencefalo, e nella calotta protuberanziale per la presenza del nucleo centrale superiore di *Bechterew*.

Dato il metodo di cui mi son servito riesce difficile stabilire le connessioni che il fascio assume nel suo tragitto. Non è improbabile che alcune fibre terminino al nucleo rosso; non mi è riuscito poter vedere connessioni con i nuclei dell'oculo motore comune, e del trocleare. Il fascio comincia già ad assottigliarsi nella parte più alta della calotta protuberanziale; subisce una notevole riduzione nel numero delle sue fibre a livello del nucleo della sostanza reticolare, e poi, man mano che scende verso il midollo, si va sempre più assottigliando.

E' presumibile che esso si metta in rapporto, colle cellule della sostanza reticolare che attraversa; non mi è riuscito mettere in evidenza fibre che terminano ai nuclei dei nervi encefalici.

I miei reperti concordano, nelle grandi linee, con quanto generalmente è accettato sulla via discendente crociata delle eminenze quadrigemelle dei mammiferi; essi però riescono a stabilire che detta via si origina dal solo tubercolo anteriore; e mostrano che, almeno nel cane, esistono delle fibre tetto spinali, fatto questo che per altri animali è stato notato da altri Aa. (*Boyce, Redlich, Held, Probst, Ielenska-Macieszyna, Lange* ecc).

Il fatto che alcuni ricercatori (*Pawlow, Thomas, Levi* ecc.) non hanno seguito le fibre sino nel midollo spinale, si può spiegare ammettendo che nelle loro esperienze la lesione dell'eminenza quadrigemella anteriore non fosse sufficiente estesa; anch'io infatti, per lesioni di estensione limitata, vidi la degenerazione arrestarsi nel rombencefalo.

Le mie ricerche confermano inoltre il fatto già intravisto da *Thomas* e *Pawlow*, che l'incrocio di estende dalle prime radicole di emergenza del nervo oculomotore, sino a livello della estremità caudale del nucleo rosso.

Stando ai miei reperti il fascio tetto spinale crociato avrebbe il significato di un fascio ottico riflesso discendente; contrariamente all'ipotesi di *Held, Thomas* e *Cajal* non ha alcun rapporto con la via acustica (tubercolo quadrigemello posteriore).

5^o) Via tetto spinale diretta (1)

Questa via, vista dapprima nei vertebrati inferiori, fu in seguito descritta anche nei mammiferi; ma dando uno sguardo alla bibliografia si è colpiti dal fatto che, i vari ricercatori, pur sperimentando spesso negli stessi animali e con lo stesso metodo, non si trovino concordi nè sulla sua esistenza, nè sul numero dei fasci che la costituiscono, nè su quel che riguarda la sua estensione e le sue connessioni.

Held, nel suo schema, raffigura delle fibre omolaterali che, partendo dalla lamina quadrigemina, scendono caudalmente nel lemnisco, e si arrestano nella protuberanza.

Nel gatto neonato descrive un fascio che, originatosi dalla parte più laterale della eminenza anteriore si porta caudalmente nel lemnisco laterale.

Edinger per primo dimostrò l'esistenza dei fasci tetto bulbari e tetto midollari diretti in tutte le classi dei vertebrati, e ritenne che fossero destinati ai nuclei bulbari - in ispecie a quelli dell'acustico - ed ai fasci antero-laterali del midollo spinale.

Boyce nelle sue figure, disegna un fascio tetto pontino diretto, senza farne parola nella descrizione.

Cajal lo fa originare dal tubercolo anteriore, e lo segue sino nella protuberanza, dove giunge camminando nel lato interno del lemnisco laterale; lo considera come avente l'identica funzione del fascio crociato, ma con importanza più limitata.

La descrizione più completa del fascio fu data dal *Münzer* nel 1896, e gli AA. che a lui seguirono hanno dato il nome di fascio di *Münzer* al fascio tetto bulbare diretto.

Secondo questo A., che lo studiò nel coniglio e nel piccione esso si origina nella eminenza anteriore; subito dopo l'origine si piega in direzione ventrale, e scende nel ponte e nella parte più alta del bulbo. In ricerche successive, fatte in collaborazione con *Wiener*, poterono stabilire la sua terminazione nel nucleo del corpo trapezoidale, ed in conseguenza gli assegnarono la funzione di collegare i centri ottici primari con le masse grigie delle vie acustiche.

(1) Dò il nome di via tetto spinale diretta poichè, come si è visto nei protocolli, detta via si spinge sino nel midollo.

Tschermak, Redlich e Thomas non accennano alla esistenza di fibre omolaterali discendenti dalla lamina quadrigemina.

Pawlow descrive due fasci: uno, che identifica con il fascio di *Münzer*, e che vede originare dal tubercolo anteriore, decorrere nella parte superficiale e laterale della calotta, ed esaurirsi, a livello dell'emergenza del trigemino, nelle masse grigie del ponte situate in vicinanza della via piramidale.

Non ha potuto stabilire la sua connessione con il nucleo del corpo trapezoidale.

Un altro fascio, situato medialmente al precedente, che si disperde nella sostanza reticolare della calotta mesencefalica e protuberanziale.

Collier and Buzzard ammettono l'esistenza di poche fibre omolaterali discendenti.

Ernst vede degenerare il fascio di *Münzer* in seguito a lesioni profonde del mesencefalo; *Probst* non fa menzione di fibre discendenti omolaterali.

Lewandowsky, nella sua descrizione, si allontana da quella degli *Aa.* precedenti; infatti egli ha potuto vedere che, per distruzione delle eminenze anteriori, degenerano delle fibre che, dopo la loro origine, non si possono distinguere dal tratto tetto pontino. Esse, giunte all'altezza della terminazione assegnata a questo fascio, proseguono caudalmente camminando sempre nella zona del lemnisco, per terminare al nucleo olivare inferiore. Costituirebbero un tratto tetto olivare.

Van Geuchten dice di aver veduto degenerare il fascio tetto protuberanziale diretto in seguito alle lesioni limitate della eminenza posteriore; ed anche *Tricomi-Allegra* ha ottenuto, nel coniglio, per piccole lesioni del tubercolo posteriore, la degenerazione di un sistema di fibre omolaterali discendenti che, decorrendo superficialmente alle fibre del lemnisco laterale, scendono nel ponte; nella decussazione di *Meynert* trova solo qualche fibra degenerata che ritiene vada al nucleo rosso eterolaterale.

E. Levi, per la lesione della eminenza anteriore nel topo, non vede degenerare fibre omolaterali, però in base a quanto hanno stabilito gli altri ricercatori non ne nega l'esistenza, ma crede che esse non rappresentino una unità ben determinata e costante.

Lange, per lesioni del tubercolo anteriore e della parte anteriore del tubercolo posteriore, vede degenerare nel coniglio un sistema di vie discendenti, in gran parte dirette, a cui dà il nome di sistema ventre laterale. Esso trae origine dalla parte posteriore dell'eminenza anteriore, ed è composto da due fasci; uno che si può accompagnare fino nel bulbo, dove occupa posizione ventre laterale, e che egli identifica col tratto tetto protuberanziale diretto di

Münzer; si esaurisce nel corpo trapezoide e nella regione dei nuclei del ponte. L'altro situato medialmente al precedente, è composto in massima parte da fibre che si irradiano in direzione laterale; gli appartiene un gruppo di fibre che incrocia la linea mediana, ad un livello più ventrale di quello del fascio crociato, e passa al lato opposto.

Cajal descrive il fascio parlando della via ottico riflessa discendente, e dice che esso, meno voluminoso del crociato, trae origine dallo strato delle fibre trasversali, ma tosto si separa dai gruppi di cilindrassi che vanno ad incrociarsi, e scende nella protuberanza e nel bulbo dove si sparpaglia. Egli è riuscito a metterlo in evidenza, con il metodo di Golgi, nei piccoli mammiferi.

Studiando la struttura della corteccia internucleare del tetto del tubercolo posteriore, descrive delle cellule il cui cilindrasse costeggia la sostanza grigia centrale divenendo discendente, passa tra il nucleo del tubercolo posteriore e la radice del trigemino, entra nella sostanza reticolare grigia della calotta, e vi termina costituendo una via acustica riflessa diretta e discendente.

Anche *Sepp* fa provenire dal tubercolo anteriore due tratti tetto reticolati, mediale l'uno, laterale l'altro, che si estendono caudalmente nel ponte e nel bulbo.

Jelenska Maciezszy vede degenerare il fascio diretto in seguito a lesioni fatte in qualunque posto del tubercolo anteriore, anche se superficiali. Non ha potuto seguirlo, come ha fatto *Lewandowsky*, sino in corrispondenza del nucleo olivare, ed attribuisce il reperto di detto A. a lesioni del talamo.

Sterzi accetta l'esistenza di un fascio tetto bulbare o tetto midollare laterale, e di un fascio tetto pontino da molti confuso col precedente. Il fascio tetto midollare laterale trarrebbe origine dalle eminenze anteriori e riceverebbe dalle posteriori solo poche fibre; le sue fibre passano all'esterno del fascio crociato per giungere nelle regioni laterali del segmento mesencefalico, lateralmente al peduncolo cerebellare superiore. Quivi da trasversali diventano longitudinali, e nel punto in cui cambiano direzione, si trova il nucleo laterale del mesencefalo. Non è sicuro che si tratti di fibre dirette. Il fascio si porta caudalmente, e le sue fibre sono situate lateralmente all'area del fascio bulbo talamico, o mescolate con le fibre rubro midollari. Non se ne conoscono le connessioni. Il fascio tetto pontino (o di Münzer) si origina dallo strato bianco cinereo profondo della eminenza anteriore; nel passare nel segmento mesencefalico le sue fibre si avvicinano alla faccia laterale del mesencefalo, portan-

dosì lateralmente al fascio cocleare e bulbo talamico. In tale posizione lo troviamo nel ponte.

Come si vede da questa succinta esposizione bibliografica alcuni AA. (Tschermak, Redlich, Thomas, Levi) non sono riusciti a mettere in evidenza fibre dirette discendenti dal tetto.

Gli altri ricercatori riconoscono l'esistenza di una via diretta discendente ma discordano sulla sua origine, sulla sua estensione e connessioni, e sul numero dei fasci che la costituiscono. I più parlano di un fascio tetto pontino che, nato nel tubercolo anteriore, si esaurisce nei nuclei del ponte e del corpo trapezoide secondo la descrizione di Münzer, ma sono spesso in disaccordo sulla quantità di fibre che lo costituiscono; infatti per alcuni si tratta di un fascio molto esile, per altri di un fascio cospicuo; c'è chi lo fa estendere sino al bulbo, e Lewandowsky parla di sue connessioni col nucleo olivare inferiore; c'è chi, basandosi sui dati forcritici dalla anatomia comparata, lo prolunga sino al midollo.

Pawlow, oltre al fascicolo tetto protuberenziale di Münzer descrive un fascio tetto reticolare situato medialmente al precedente. Lange parla di un fascio situato medialmente al detto fascio di Münzer e che si esaurisce nella formazione reticolare della calotta protuberanziale, ed in parte si incrocia.

Van Geuchten e Tricomi-Allegra descrivono la degenerazione del fascio diretto in seguito a piccole lesioni delle eminenze posteriori, Lange lo fa venire dal terzo posteriore del tubercolo anteriore.

Con le mie ricerche mi sono prefisso di stabilire, per quanto fosse possibile, i seguenti dati: Costanza dell'esistenza della via; sua origine, costituzione e decorso; estensori e direzione caudale; connessioni.

Come risulta dall'esame dei miei protocolli, ho ottenuto la degenerazione del fascio in sei dei nove casi riportati; marca nella esperienza I^a, VIII^a e IX^a. Questo fatto, però, non deve essere interpretato nel senso che il fascio in alcuni soggetti possa mancare, ma deve essere messo in rapporto con la sede della lesione prodotta sperimentalmente. Notiamo infatti che in questi tre casi la lesione interessava semplicemente l'eminenza anteriore; mentre nelle altre sei esperienze, in cui era lesa o il solo tubercolo posteriore, o l'anteriore ed il posteriore assieme, si ebbe sempre la degenerazione della via discendente diretta. Questo fatto anzi ci permette di stabilire che la via tetto spinale diretta si origina dall'eminenza quadrigemella posteriore.

Del fatto troviamo già qualche accenno nei lavori di precedenti ricerca-

tori; infatti Van Geuchten dice di aver notato che in un caso di lesione limitata al solo tubercolo posteriore, si riscontrava la degenerazione del fascio diretto discendente; e Lange dalle sue esperienze è portato ad assegnare come origine per questo fascio il terzo posteriore del tubercolo quadrigemello anteriore.

Tricomi-Allegra ha ottenuto la degenerazione del fascio di Münzer per lesione della eminenza quadrigemella posteriore.

I tre A.A. hanno quasi intravisto il fatto da me messo in rilievo, ma, per la scarsità del materiale esaminato, non poterono trarne conclusioni generali. Una conferma indiretta ci viene fornita da quei ricercatori che negarono l'esistenza del fascio diretto; di essi qualcuno (Levi) dice di aver lesio il solo tubercolo anteriore, per gli altri si può supporre che la lesione sia stata localizzata in questa eminenza.

Esaminando i sei casi in cui si è avuta la degenerazione della via tetto spinale diretta siamo colpiti dal fatto che non sempre sono interessate un gran numero di fibre; da un esame attento rileviamo che l'abbondanza di fibre discendenti dirette degenerate è in diretto rapporto con l'estensione della lesione delle eminenze posteriori.

Le fibre che si sono originate dal tubercolo quadrigemello posteriore costituiscono, insieme a quelle del lemisco laterale, uno strato corticale attorno al nucleo del tubercolo posteriore; esse, con direzione ventro laterale ed a concavità mediale, si portano lateralmente al nucleo del tubercolo, situandosi tra esso ed il braccio quadrigemello inferiore, essendo sempre frammiste alle fibre del lemisco laterale. Indi, con direzione obliqua ventro-caudalmente, percorrono il lemisco laterale; in qualche esperienza si vede che esse ne lasciano libera la parte più esterna.

Arrivano così, in fascio abbastanza compatto, nella parte più ventrale della calotta, e nel punto in cui il lemisco laterale, che ha direzione obliqua in alto e posteriormente, assume decorso nettamente longitudinale, anche esse si piegano caudalmente per assumere tale decorso.

Non mi è riuscito di vedere delle fibre che si staccino dal fascio per portarsi nella sostanza reticolare della calotta protuberanziale, ed in conseguenza non posso confermare i risultati di Pawlow e di Lange sulla esistenza di fasci individualizzati che si portano nella formazione reticolare del ponte.

Giunto nella parte longitudinale del lemisco, il fascio prosegue il suo decorso in direzione caudale; attraversa il corpo trapezoidale, decorrendo tra la faccia anteriore del nucleo olivare superiore e la faccia posteriore del fascio piramidale; passa al davanti del nucleo olivare inferiore, situandosi verso

la parte laterale di questo nucleo, tra esso ed il fascio piramidale. In tale posizione attraversa tutto il bulbo per passare nel midollo cervicale dove occupa, nel cordone anteriore, una posizione ventro-laterale corrispondente all'incirca a quella del fascio olivo midollare (Helveg).

Riguardo alla estensione del fascio in direzione caudale, questione molto controversa, ho potuto vedere che i risultati non sono identici in tutte le mie esperienze. Infatti mentre in due casi (II e III) la degenerazione non oltrepassa la metà craniale del nucleo olivare superiore, in due casi (IV e VI) essa si spinge sino alla parte mediale del nucleo olivare inferiore, ed in altri due casi (IV e VII) raggiunge il midollo cervicale. Esiste un rapporto, tra l'entità della lesione del tubercolo posteriore e la degenerazione. Infatti nella esperienza VI^a, nella quale la lesione della eminenza posteriore è minima, la degenerazione si arresta a livello del polo superiore del nucleo olivare superiore; nella Esp. VII^a in cui la lesione interessa gran parte del tubercolo posteriore, la degenerazione si estende sino in corrispondenza dell'emergenza delle radici del secondo nervo cervicale. Questo fatto, oltre a portare una conferma a quanto ho già ammesso - e che cioè nel tubercolo posteriore siano le cellule di origine del fascio discendente diretto - ci spiega la ragione per cui i risultati dei vari ricercatori siano stati discordi, pur usando spesso l'identico materiale, ed il metodo delle degenerazioni. Infatti se essi producevano una lesione interessante più o meno il tubercolo posteriore, riscontravano una maggiore o minor estensione della degenerazione del fascio in direzione caudale.

Riguardo alle connessioni assunte dal fascio, il metodo non ci permette di pronunziarci. Notiamo che esso subisce una notevole riduzione nel numero delle sue fibre in corrispondenza dei nuclei del ponte situati postero lateralmente alla via piramidale; un'altra notevole riduzione subisce nell'attraversare il corpo trapezoide, ed una infine a livello del nucleo olivare inferiore; ma questo fatto non può autorizzarci che a sospettare delle connessioni con i nuclei del ponte, con il nucleo del corpo trapezoide, e coi nuclei olivari superiori ed inferiori, ma il fatto merita migliore dimostrazione.

Dalle eminenze posteriori parte adunque un sistema di fibre omolaterali discendenti, che trae origine principalmente dal nucleo della eminenza stessa, e che, decorrendo nel lemisco laterale, si porta nella calotta protuberanziale e di là, seguendo il suo decorso discendente, si spinge nel midollo cervicale.

Questi miei reperti modificano l'opinione fino ad ora accettata sul significato funzionale del fascio tetto spinale omolaterale. Esso, ritenuto finora di origine dal tubercolo anteriore, è stato dai più interpretato come una via ottico riflessa discendente destinata a mettere in relazione il tetto ottico sia

con i nuclei bulbo protuberanziali annessi alla via acustica, sia col cervello per mezzo delle fibre ponto cerebellari. In base alle mie ricerche, che fanno provenire le fibre del fascio tetto spinale diretto dalla eminenza quadrigemella posteriore, bisogna concludere che detta via non ha nessuna relazione con i centri ottici primari, ma costituisce una via acustica riflessa discendente, che collega il tubercolo quadrigemello posteriore ai centri sottostanti del rombocefalo e del midollo spinale.

6) Fibre che collegano la lamina quadrigemella con le altre formazioni del Mesencefalo

Pawlow, per primo descrisse sotto il nome di vie corte, o tetto reticolari, un fascio di fibre dirette che collega le eminenze anteriori con la formazione reticolata; la loro esistenza fu confermata da *Van Geuchten*.

E. Levi non ha potuto mettere in evidenza tale fascio, e commentando le ricerche di *Pawlow* fa rivelare come sia difficile distinguere, in un punto così vicino alla lesione, se si tratti di un vero e proprio sistema di fibre, oppure di quelle vie commessurali brevi sparse ovunque lungo l'asse cerebro spinale.

Lange interpreta come sistema intermedio un fascetto di fibre che si estende fino al corpo trapezoide; egli lo identifica alle vie corte di *Pawlow*.

Sepp è dell'idea che il fascio tetto reticolare ed il tetto pontino si debbano interpretare come un unico fascio.

Cajal descrive dei cilindrassi, emananti dalle cellule della eminenza posteriore, che si portano nella formazione reticolare grigia dello stesso lato, e vi terminano. Li interpreta come facenti parte di una probabile via acustica riflessa diretta discendente. Non fa menzione di fibre che, partendo dalle eminenze anteriori, si portino alla formazione reticolata mesencefalica.

Long et Roussy parlano di fibre disseminate nella formazione reticolata nel mesencefalo.

Jelenska Macieszyna descrive un tratto tetto reticolare che degenera per lesioni della metà caudale della eminenza anteriore, e specialmente per lesioni profonde. Esso manca nelle lesioni del terzo anteriore della eminenza anteriore. Come il fascio tetto spinale crociato, esso circonda la sostanza grigia centrale e si dirige in basso ed all'esterno per terminare nelle varie parti della formazione reticolata del mesencefalo.

Come vie corte sono da alcuni interpretate le fibre che, sia isolate, sia decorrenti col fascio tetto spinale crociato, andrebbero a terminare nel nucleo rosso, o nel nucleo dei nervi oculo-motori.

In quasi tutte le mie esperienze ho ottenuto la degenerazione di fibre che, originatesi dalle eminenze anteriori o posteriori, contornano lateralmente la sostanza grigia centrale dell'acquedotto e si portano nella formazione reticolata del mesencefalo; quivi pare che si esauriscano.

Mi è sembrato che esse fossero più abbondanti in quelle sezioni condotte nella zona limitante l'eminenza anteriore dalle posteriori. Dette fibre sono più abbondanti quanto più la lesione è profonda.

Ho visto che in qualche caso le fibre più ventrali del fascio crociato si portano nel nucleo rosso dal lato della lesione; sembra che in esso si esauriscano. Non ho potuto vedere fibre che si portano ai nuclei dei nervi occhio-motori.

Dai miei reperti però non mi pare che si possa dare a questo complesso di fibre il valore di un fascio bene individualizzato come vorrebbero Pawlow e Lange; ma che si debba piuttosto parlare di fibre disseminate che, dalla lamina quadrigemina, si portano nella formazione reticolata del mesencefalo, e dalle quali per adesso non è possibile stabilire le terminazioni.

Non mi sembra che — dato che essi uniscono le eminenze quadrigemelle con formazioni di valore vario, e di alcune delle quali ignoriamo il significato funzionale — si possano avanzare delle ipotesi sul loro valore funzionale. E' certo però che, almeno per le fibre che vanno al nucleo rosso, la funzione, — date le connessioni note di questo nucleo — debba essere molto importante specialmente come via ottico corticale riflessa che permette agli stimoli provenienti dalla lamina quadrigemina di proiettarsi sui diversi segmenti del nervasse con cui il nucleo rosso è collegato.

7) **Fibre che collegano le due eminenze omotipe, o fibre per la commessura bianca posteriore**

Gli AA. che hanno studiato la lamina quadrigemina con il metodo delle degenerazioni non fanno menzione di queste fibre che troviamo invece descritte da coloro che usarono i metodi istologici.

Non è possibile, nei mammiferi, stabilire un limite netto fra commessura delle eminenze anteriori e commessura bianca posteriore propriamente detta; è necessario quindi trattare assieme l'argomento.

Held ritiene che la commessura sia in parte costituita da fibre del lemnisco che contornando la sostanza grigia centrale si portano al lato opposto.

Cajal descrive due ordini di fibre commessurali. Al primo prenderebbero parte fibre provenienti da cellule situate nello strato, delle fibre trasversali delle eminenze anteriori. Esse, attraversata la linea mediana, passando dorsalmente alla sostanza grigia centrale dell'acquedotto, si portano nella eminenza ante-

riore del lato opposto, ma non si sa come vi terminino. Egli ritiene che si tratti probabilmente di fibre che hanno la stessa funzione delle altre costituenti lo strato; sarebbero cioè delle fibre di proiezione discendente ma il loro incrocio, anziché effettuarsi nella regione ventrale della calotta, avverrebbe nella regione dorsale delle eminenze quadrigemine.

L'altro sistema di fibre sarebbe costituito da fasci di cilindrassi che, venuti dalle cellule della eminenza anteriore, con decorso orizzontale od obliquato in dentro ed in alto, si portano a costituire la commessura bianca posteriore; esse camminano a ridosso della sostanza grigia centrale; oltrepassano la linea mediana e si portano sino all'altezza del nucleo interstiziale (Darkschewitsch) giungendo in vicinanza dell'estremità posteriore del fascicolo longitudinale mediale, e lateralmente ad esso. A questo punto si piegano caudalmente e scendono nella protuberanza e nel bulbo.

Per quanto riguarda l'eminenza posteriore l'A. descrive, nello strato cellulo-fibrillare, delle fibre provenienti dalla eminenza del lato opposto le quali costituiscono la commessura fra le due eminenze.

Sterzi ammette l'esistenza di una commessura fra l'eminenza anteriore; essa risulta costituita da fibre endogene e probabilmente anche da fibre esogene: le quali, passate nell'eminenza del lato opposto a quello da cui provengono non si sa come terminino, nè se si continuino in qualche fascio. Questa commessura si continua in avanti con la commessura bianca posteriore.

Le fibre commessurali tra le due eminenze posteriori si ammettono più per ipotesi che per osservazione diretta, poichè non si è riusciti a seguire nessuna fibra dalla sua cellula di origine in una eminenza alla sua terminazione nell'altra. Non è improbabile che, alcune di queste fibre, passino nei tratti tetto midollari e tetto bulbari laterali.

Dai miei reperti si constata l'esistenza di tre gruppi di fibre:

- 1) Fibre che uniscono tra loro le due eminenze quadrigemelle anteriori.
- 2) Fibre che penetrano nella commessura bianca posteriore.
- 3) Fibre che uniscono tra loro le due eminenze quadrigemelle posteriori.

I primi due gruppi non sono tra loro delimitabili, e si riscontra la loro degenerazione tutte le volte che è stata lesa la metà anteriore della eminenza anteriore.

Invece nel terzo caudale della eminenza anteriore non si riscontrano fibre in degenerazione.

Il metodo adoperato non mi consente di stabilire se queste fibre traggono origine dalla cellula della eminenza anteriore, o se alcune provengono da altre zone.

Le fibre degenerate decorrono generalmente nello strato delle fibre trasversali.

Quelle della commessura posteriore circondano la sostanza grigia centrale dell'acquedotto e si seguono sino all'altezza del nucleo intestiziale e del fascicolo longitudinale mediale. Non posso però ammettere, nel cane, l'esistenza di quelle fibre che, secondo Cajal, giunte a livello di tale nucleo si piegano caudalmente e si prolungano fino nel ponte e nel bulbo.

Per lesione interessante la eminenza posteriore (esperienze II^a, V^a, e VII^a) ho notato costantemente la degenerazione di un cospicuo fascio che, dalla eminenza lesa, passando dorsalmente alla sostanza grigia centrale, si portava nella eminenza del lato opposto. Anche in questo caso non mi è possibile stabilire le origini delle fibre di tale commessura, nè la loro terminazione nella eminenza; però posso escludere che alcune di esse passino nel tratto tetto spinale diretto.

L'esame dell'esperienza VI^a, in cui non si nota alcuna degenerazione di fibre commessurali, ci permette di stabilire che per lesioni della parte posteriore delle eminenze anteriori, o per piccole lesioni della parte anteriore delle eminenze posteriori — lesioni limitate agli strati superficiali — non sussegue alcuna degenerazione di fibre commessurali.

Riguardo al significato dei sistemi di fibre esaminate, credo verosimile che si tratti di fasci destinati ad associare tra loro le due metà della lamina quadrigemina; ed ammettendo, in via ipotetica, che le fibre che entrano nella commessura posteriore vadano a mettersi in relazione anche con il nucleo intestiziale, si può supporre che esse rappresentino un neurone della catena che, partendo dalle eminenze anteriori, per mezzo del fascicolo longitudinale mediale, porta gli stimoli ai vari centri del rombencefalo e del midollo.

8) Fibre pel braccio quadrigemello inferiore

Le fibre costituenti il braccio quadrigemello inferiore sono state in generale studiate da quei ricercatori che si sono occupati della via acustica centrale, invece sono pochi quelli che se ne sono interessati studiando le vie efferenti della lamina quadrigemina.

Non riferirò la vasta bibliografia riguardante la via acustica centrale; essa esce in gran parte dal piano delle mie ricerche e mi limiterò a riportare quanto ci è noto sulle fibre efferenti della eminenza posteriore che entrano nel braccio quadrigemello inferiore.

Held accenna a fibre nervose provenienti dalle cellule dell'eminenza po-

steriore le quali entrano nel braccio quadrigemello inferiore, e ad altre che entrerebbero nel peduncolo cerebellare superiore.

Cajal, dalle cellule multipolari della eminenza posteriore, vede partire cilindrassi che, raggiungendo la corteccia grigia della eminenza, penetrano nel braccio quadrigemello; ma non può seguirne la terminazione. Anche le cellule della corteccia esterna dell'eminenza posteriore, e quelle dello strato delle piccole cellule polimorfe danno probabilmente cilindrassi per detto braccio quadrigemello.

Nello strato superficiale fibrillare del tetto della eminenza, trova fibre che sono in diretta continuità con lo strato superficiale del braccio quadrigemello inferiore; indi si dirigono in avanti e probabilmente raggiungono la commessura di Gudden.

Solo in tre casi, su sei delle mie esperienze in cui era interessata dalla lesione la eminenza posteriore, ho potuto riscontrare fibre degenerate nel braccio quadrigemello inferiore.

Nei tre casi positivi (II^a, V^a, VII^a) notiamo che si ha una vasta lesione del tubercolo posteriore, o l'interruzione del braccio quadrigemello lungo il suo decorso. Invece nelle lesioni non molto estese della eminenza posteriore (esp. III^a, IV^a, VI^a) mancano fibre degenerate nel braccio quadrigemello.

Si resta in dubbio quindi se le fibre degenerate del braccio quadrigemello inferiore, riscontrate nelle mie esperienze, provengono veramente dalla eminenza posteriore. E' ormai assodato che delle fibre del lemisco laterale che si portano nel braccio quadrigemello, alcune passano ventro-lateralmente al nucleo del tubercolo, altre entrano nel nucleo, staccano collaterali, e si piegano in avanti per portarsi nel braccio quadrigemello inferiore.

In base a questo fatto si può supporre che le fibre che riscontro degenerate non siano altro che le fibre del lemisco laterale interrotte lungo il loro cammino; mi resta quindi insoluta la questione se tra le fibre del braccio quadrigemello inferiore ne esistono di provenienza dalle cellule delle eminenze posteriori. Il fatto mi pare probabile date le ricerche di *Cajal* sul l'argomento.

Posso però escludere che ci siano fibre che si spingano sino nella commessura di Gudden.

9) **Esistono fibre tetto talamiche, tetto corticali, tetto ottiche?**

Monakow, con il metodo di *Gudden*, ammise l'esistenza di fibre ottiche tetto fugali non solo nel coniglio e nel colombo ma anche nell'uomo. Ammise anche connessione con la corteccia occipitale, fatto confermato poi da *Lewandowski*.

Bernheimer ed *Obersteiner* ritengono che esistono fibre che, per il braccio quadrigemello superiore, si portano al talamo ed alla corteccia temporale; *Bechterew* è dell'idea che dette fibre s'incrociano nella commessura posteriore.

Anche *Bach* e *Van Guchten* ammettono l'esistenza di fibre tetto nucleari.

Lo Monaco e *Canobbio* descrissero in seguito a taglio della benderella ottica, degenerazione di fibre nelle due direzioni.

Münzer e *Wiener* accennano alla comparsa di degenerazione della commessura di *Gudden* in seguito a lesione delle eminenze anteriori; anche *Jelenska - Macieszyna* vede, per lesione della eminenza anteriore, degenerare un sistema di fibre che, per mezzo del braccio quadrigemello superiore e del tratto ottico, si portano nel corpo genicolato mediale del lato opposto. Accenna con riserva a fibre tetto talamiche e tetto corticali.

Cajal descrive fibre tetto retiniche che ha potuto seguire fino nella retina, ove si distribuiscono attorno ai corpi delle cellule amacrine.

Invece *Probst*, *Pawlow*, *Lange* ed *E. Levi* negano l'esistenza di fibre che dal tetto si portano alle regioni soprastanti del nevrasso.

Io in tre esperienze ho avuto la degenerazione nelle benderelle ottiche, che in due casi ho potuto seguire anche nel nervo ottico.

Però in un caso erano degenerate poche fibre nella benderella ottica dal lato della lesione.

In un caso erano degenerate poche fibre nella benderella ottica del lato opposto a quello della lesione, e nel nervo ottico.

In un caso si notava un'ampia degenerazione delle fibre di tutti e due i nervi e le benderelle ottiche.

In esperienze nelle quali il braccio quadrigemello superiore era stato leso quasi alla sua origine (vedi Fig. 12) non ho potuto riscontrare in esso fibre degenerate.

Ritengo quindi che la degenerazione avuta nelle esp. I^a, III^a, e V^a non sia in rapporto con la lesione sperimentale prodotta.

Vari autori hanno descritto in seguito a lesione delle eminenze quadri-

gemelle disturbi trofici dell' occhio, e qualcuno accenna anche ad atrofia della retina. Io sono propenso ad ammettere che i fatti degenerativi da me riscontrati siano in rapporto con tali disturbi trofici, ma non mi è possibile stabilire per quale meccanismo fisio-patologico si siano avverati. E' certo che per lesione della eminenza di un lato io ho riscontrato degenerazioni nella benderella ottica del lato opposto; degenerazione che non è possibile mettere in rapporto diretto con la lesione.

Riguardo poi alla degenerazione di fibre della commessura di Gudden, ed a quella di fibre tetto corticali è presumibile che gli Autori che l' hanno ottenuto abbiano leso il corpo genicolato mediale ed il talamo.

Dirò in ultimo che in alcune esperienze ho riscontrato come degenerazioni accidentali alcuni fasci i quali non hanno alcuna relazione con la lamina quadrigemina. Essi sono:

1°) *Radice mesencefalica del trigemino.* In quattro esperienze nelle quali la lesione aveva interessato anche la sostanza grigia centrale dell' acquedotto (esp. II^a, III^a, V^a, VII^a). Ho trovato degenerate delle fibre appartenenti alla radice mesencefalica del trigemino che si accompagnano sino all' emergenza di questo nervo.

2°) *Fibre che dalla zona di lesione si irradiano ai nuclei del talamo.* Si riscontrano nelle esperienze III^ae VIII^ae sono in rapporto con la lesione che si spinge sino nel talamo.

3°) *Lemnisco.* In un caso (esp. II^a) in cui la lesione raggiungeva la formazione reticolata del mesencefalo, interessando anche le fibre del lemisco si nota la degenerazione di questa via. Essa si può seguire sino al talamo.

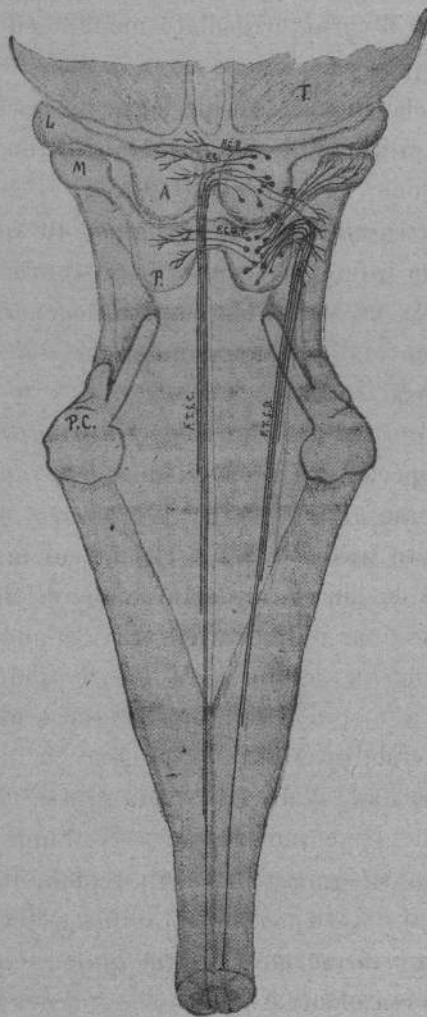
4°) *Fibre ascendenti del fascicolo longitudinale mediale.* Nella esperienza V^a la lesione si era spinta nella parte supero mediale della formazione reticolata del mesencefalo interessando dei fascetti di fibre che con decorso longitudinale erano situati al davanti delle grosse cellule appartenenti alla radice mesencefalica del trigemino. In tali fasci di fibre si è avuta una degenerazione ascendente che si seguiva sino nella regione talamica (nucleo esterno del talamo) ma non mi è stato possibile stabilire la terminazione di tali fibre.

5°) *Un fascio commessurale tra i due talami.* Nella esperienza VIII^a in cui la lesione interessava anche il nucleo esterno del talamo ho visto degenerare un fascetto di fibre del quale non ho potuto stabilire l' origine. Esso descrivendo una stretta ansa e concavità posteriore passa al davanti dell' inizio della cavità del ventricolo medio, e si porta nel talamo del lato opposto a quello di origine.

6°) *Degenerazione della commessura inter-abenulare.* Nelle esperienze II^a e VIII^a in cui la lesione si spinge sino nel talamo notiamo la degenerazione della commessura inter-abenulare.

10) CONCLUSIONI

Per la lesione della lamina quadrigemina del cane vediamo degenerare i seguenti sistemi di fibre (fig. 1 del testo):



F. 96

Fig. 1

Fascio tetto spinale crociato; fascio tetto spinale diretto; fibre tetto reticolari; fibre commessurali tra le due eminenze anteriori; fibre commessurali fra le due eminenze posteriori; fibre nel braccio quadrigemello inferiore.

1°) Il fascio tetto spinale crociato è costituito da un unico fascio di fibre le cui cellule di origine sono situate nei vari strati della eminenza quadrigemella anteriore. Il fascio contorna la sostanza centrale del mesencefalo, attraversa la formazione reticolata, passa tra fascicolo longitudinale mediale e nucleo rosso, e sulla linea mediana si incrocia col fascio omologo del lato opposto per una estensione che dalle prime radicole del nervo oculo-motore comune va sino a livello della estremità caudale del nucleo rosso.

Indi si colloca nella metà del mesencefalo opposta a quella di origine, situandosi tra linea mediana, fascicolo longitudinale mediale e nucleo rosso. Si piega caudalmente, e decorrendo anteriormente al fascicolo longitudinale mediale si spinge nel rombencefalo e nella parte anteriore del cordone anteriore del midollo. Si segue sino a livello del rigonfiamento cervicale del midollo.

Esso traendo origine dalle cellule delle eminenze anteriori *deve considerarsi come una via ottica riflessa discendente* destinata a collegare uno dei centri ottici primari alle regioni sottostanti del rombencefalo e del midollo.

2°) Via tetto spinale diretta; è costituita da un solo fascio a decorso omolaterale che *trae origine dalle cellule del nucleo della eminenza quadrigemella posteriore* e probabilmente anche dalle cellule degli altri strati di detta eminenza. Cammina dapprima nel lemnisco laterale, poi nella parte ventro laterale del bulbo, e passa nella parte antero laterale del cordone anteriore del midollo (posizione del fascio olivo-midollare) dove *si può seguirlo sino a livello delle radicole di emergenza del secondo paio dei nervi cervicali*.

Esso traendo origine dalla eminenza posteriore *ha il significato di una via acustica riflessa discendente* destinata ad unire uno dei più cospicui ammassi di sostanza grigia, scaglionati lungo il decorso della via acustica centrale, con le formazioni sottostanti del rombencefalo e del midollo.

3°) Le eminenze anteriori e posteriori sono collegate alla formazione reticolata del mesencefalo da fibre tetto reticolari che non costituiscono un vero fascio come da qualche autore fu sostenuto; credo invece che si debba parlare di fibre disseminate che dalla lamina quadrigemina si portano alla formazione reticolata del mesencefalo.

4°) Tra le due eminenze anteriori, nei due terzi craniali, troviamo teso un sistema di fibre incrociantesi posteriormente all'acquedotto di Silvio e destinate a collegare tra loro le due eminenze. Questo sistema non può differenziarsi in avanti dalla commessura bianca posteriore, con la quale è in diretta continuità; la commessura bianca posteriore pare riceva anche fibre dalla eminenza anteriore, ma non posso confermare che esse, decorrendo nella

parte laterale del fascicolo longitudinale mediale, si spingano sino nel rombencefalo.

5°) Le due eminenze posteriori sono tra loro collegate da un sistema di fibre, completamente indipendente da quello che unisce le due eminenze anteriori; anche questo sistema si incrocia posteriormente alla sostanza grigia centrale dell'acquedotto di Silvio.

6°) Dalla eminenza posteriore partono probabilmente fibre che penetrano nel braccio quadrigemello inferiore si portano al corpo genicolato mediale. Non ho potuto seguire la loro degenerazione al di là del nucleo di questo corpo genicolato.

7°) Non ho mai riscontrato degenerazione, dipendente dalla lesione della eminenza anteriore, nel braccio quadrigemello superiore. Non posso quindi confermare l'esistenza di fibre tetto retiniche, tetto talamiche, tetto corticali e di fibre per la commessura di Gudden, come da alcuni ricercatori è stato ammesso.

Palermo — Settembre 1920.

BIBLIOGRAFIA.

- V. BECHTEREW. — *Les fonctions des tubercules quadrijumeaux.* — Wratsch. 1888.
- Id. Id. *Ueber die Function der Vierhügel.* — Arch. f. die gesam. Physiol. 1884
- Id. Id. *Ueber centrifugale, aus der Seh- und Vierhügelgegend ausgehende Rückenmarksbahnen.* — Neur. Centralbl. 1897.
- Id. Id. *Leitungsbahnen im Gehirn und Rückenmark.* — Leipzig. 1899.
- BOYCE. — *Beitrag zur Lehre von der absteigenden Degeneration im Gehirn und Rückenmark und Bemerkungen über die Localisation und die Leitungsbahnen der Absynth - Epilepsie.* — Neur. Centralblat. 1894.
- Id. Id. *A contribution to the study of the decussating tracts of the mid- and inter-Brain and of the Pyramidal system in the Mesencephalon and Bulb.* — Philos. Transact. of the Roy. Soc. of London. 1897.
- BRANDIS. — *Untersuchungen über das Gehirn der Vögel etc.* — Arch. f. mik. Anat. 1895.
- BERNHEIMER. — *Zur Kenntnis der Gudden'schen Commissur.* — Graefe's Arch. f. Ophthalm. 1907.
- CAJAL R. — *Apuntes para el estudio del bulbo raquideo, cerebello, y origen de los nervios encefalicos (Nucleo rojo y region de la calota).* — Madrid. 1895.
- Id. Id. *Estructura del tuberculo cuadrigemino posterior, cuerpo geniculado y vias acusticas centrales.* — Trab. Lab. Inv. Biol. 1901-02.
- Id. Id. *Histologie du systeme nerveux de l'homme et des vertébrés.* Parigi 1901.
- COLLIER and BUZZARD. — *Descending mesencephalic tracts' in cat, monkey and man.* Brain. 1901.
- ERNST. — *Des faisceaux descendents des couches optiques et des tubercules quadrijumeaux antérieurs.* — Pietroburgo 1902 (ref. Revue Neurol).
- EDINGER. — *Ueber einige Fasersysteme des Mittelhirns.* — Neur. Centralbl. 1890.
- Id. Id. *Vorlesungen über den Bau der nervosen zentralorgane des Menschen und der Tiere.* — Leipzig. 1904.
- HELD. — *Der Ursprung des tiefen Markes der Vierhügelregion.* — Neur. Centralblatt. 1890.
- Id. Id. *Die centralen Bahnen des Nervus acusticus bei der Katze.* — Arch. f. Anat. und Entwicklungsgesch. 1891.
- Id. Id. *Ueber centrale Gehörleitung.* — Arch. f. Anat. und Entwicklungsgesch. 1893.
- KOHNSTAMM. — *Ueber die Coordinationskerne des Hirnstammes und die absteigende Spinalbahnen.* — Monatschr. f. Psych. und Neur. 1900.
- Id. Id. *Die absteigende Tecto spinalbahn der Nucleus intratrigeminalis und die Lokalzeichen der Netzhaut.* — Neur. Centralbl. 1903.
- Id. Id. *Zur Anatomie der Vierhügelbahnen.* — Verhandl. des physiol. Gesell. su Berlin. 1906.
- JELENSKA-MACIESZYNA. — *Ueber die in den vorderen Vierhügeln des Kaninchens entspringenden Bahnen.* — Folia Neurob. 1913.

- LEVI, E. — *Contributo anatomico comparativo alla conoscenza dei tratti tetto bulbari.* — Riv. di Patol. Nerv. e Ment. 1907.
- LANGE. — *The descending tracts of Corpora quadrigemina.* — Folia Neurob. 1910.
- LONG ET ROUSSY. — *Étude des dégénérescences descendentes de la formation réticulée chez l'homme consécutives aux lésions en foyer de la calotte pédonculaire.* — Revue Neurol. 1908.
- LEWANDOWSKY. — *Beiträge zur Anatomie des Hirnstammes.* — Jour. f. Psych. und Neur. 1903.
- Id. Id. *Untersuchungen über die Leitungsbahnen des Truncus cerebri etc.* — Neurobiol. Arb. herausgegeben von O. Vogt. Iena 1904.
- Id. Id. *Zur Anatomie der Vierhügelbahnen.* — Arch. f. Physiol. Suppl. 1905.
- LO MONACO e CANOBBIO. — *Sui disturbi visivi e sulle degenerazioni che susseguono al taglio di una benderella ottica.* — Clinica ocul. 1902.
- MUNZER. — *Beiträge zum Aufbau des Centralnervensystems.* — Prager Med. Wochenschr. 1895.
- MUNZER und WIENER. — *Beiträge zur Anatomie und Psychologie des Zentralnervensystems der Taube.* — Monatsschr. f. Psych. und Neurol. 1898.
- Id. Id. *Das Zwischen- und Mittelhirn des Kaninchens und die Beziehungen dieser Teile zum übrigen Zentralnervensystem etc.* — Monatsschr. f. Psych. und Neurol. 1902.
- MEYNERT. — *Psychiatrie Klinik der Erkrankungen des Vorderhirns.* Vienna 1884.
- MONAKOW. — *Experimentelle und pathologisch-anatomische Untersuchungen über optische Zentren und Bahnen.* — Arch. f. Psych. 1888. 1891.
- Id. Id. *Experimentelle und pathologisch-anatomische Untersuchungen über die Haubenregion des Sehhügel und die regio subthalamica.* — Arch. f. Psych. 1895.
- Id. Id. *Gehirnpathologie.* — Wien 1905.
- OBERSTEINER. — *Anleitung b. studium des Baues der nervösen Zentralorgane.* — Leipzig und Wien 1912.
- PAWLOW. — *Les connexions des tubercules quadrijumeaux supérieurs chez le lapin.* — Journ. de Neurol. 1899.
- Id. Id. *Les voies descendentes des tubercules quadrijumeaux supérieurs; I. Le faisceau longitudinal dorsolateral ou faisceau tecto-bulbaire.* — Nevrxax 1900.
- Id. Id. *Idem. II. le faisceau de Münzer ou tecto-protuberantiel et les voies courtes.* Nevrxax 1900.
- Id. Id. *Un faisceau descendant de la substance réticulaire du mésencéphale.* — Nevrxax 1900.
- PROBST. — *Ueber vom Vierhügel, von der Brücke und vom Kleinhirn absteigende Bahnen* — Deut. Zeitschr. f. Nervenheilk. 1899.
- Id. Id. *Ueber Verlauf der zentralen Sehfasern;* — Arch. f. Psych. 1901.
- Id. Id. *Experimentelle Untersuchungen über die Anatomie und Physiologie der Leitungsbahnen des Hirnstammes.* Arch. f. Anat. und Phys. 1902.
- Id. Id. *Ueber die anatomischen und physiologischen Folgen der Halbseitendurchseidung des Mittelhirns.* — Jahrbuch. f. Psych. und Neur. 1904.
- Id. Id. *Ueber die Commissuren von Gudden, Meynert und Ganser und über die Folgen der Bulbusatrophie auf die zentralen Sehbahn.* — Monatsschr. f. Psych. und Neur. 1905.

- REDLICH. — *Beiträge zur Anatomie und Physiologie der motorischen Bahnen bei der Katze.* — Monatsschrif. f. Psych. und Neurol. 1899.
- SEPP. — *De la structure et des relations des tubercules quadrijumeaux (paire antérieure) chez le lapin.* — ref. in Revue Neurol. 1912.
- STERZI. — *Anatomia del sistema nervoso centrale.* — Padova 1915.
- THOMAS. — *Etude sur quelques faisceaux descendants de la moelle.* — Journ. de Physiol. et de Pathologie gen. 1899.
- TRICOMI ALLEGRA. — *Sulle connessioni dei tubercoli bigemini posteriori. Vie corte.* — Anat. Anz. 1907.
- TSCHERMAK. — *Ueber den centralen Verlauf der aufsteigenden Hinterstrangbahnen und deren Beziehungen zu den Bahnen im Vorderseitenstrang.* — Arch. f. Anat. und Entwicklungsgesch. 1898.
- VAN GEUCHTEN. — *Le faisceau longitudinal postérieur.* — Extr. du Bull. de l'Accad. Royale de Belgique 1895.
- Id. Id. *Système nerveux de l'homme.* — Louvain. 1906.
- WALLEMBERG. — *Giebt es centrifugale Bahnen aus dem Sehhügel zum Rückenmark?* — Neurol. Centralbl. 1901.
- Id. Id. *Neue Untersuchungen ueber den Stamm der Taube.* — Anat. Ans. 1904.
-

SPIEGAZIONE DELLE FIGURE DELLA TAVOLA 10

E DEL TESTO

Per le indicazioni riguardanti l'esperienza e l'altezza della sezione per le singole figure, riferirsi al protocollo riportato nel lavoro.

- Fig. 1. *B. Q. S.* braccio quadrigemello superiore; *B. Q. I.* braccio quadrigemello inferiore; *C. G. M.* corpo genicolato mediale; *F. C.* fibre commessurali; *F. L. M.* fascicolo longitudinale mediale; *F. T. S. C.* fascio tetto spinale crociato; *L.* lesione; *Le.* lemnisco; *N. R.* nucleo rosso; *V. P.* via piramidale. (Vedi testo pag. 4).
- Fig. 2. *B. Q. I.* braccio quadrigemello inferiore; *F. L. M.* fascicolo longitudinale mediale; *F. F. R.* fibre per la formazione reticolata; *L.* lesione; *Le.* lemnisco; *I. P. C. S.* incrocio del peduncolo cerebellare superiore; *F. T. S. C.* fascio tetto spinale crociato; *N. I.* ganglio interpeduncolare; *V. P.* via piramidale. (Vedi testo pag. 5).
- Fig. 3. *F. L. M.* fascicolo longitudinale mediale; *F. T. S. C.* fascio tetto spinale crociato; *L. L.* lemnisco laterale; *L.* lemnisco mediale; *P. C. S.* peduncolo cerebellare superiore; *V. P.* via piramidale. (Vedi testo pag. 6).
- Fig. 4. *B. Q. I.* braccio quadrigemello inferiore; *B. Q. S.* braccio quadrigemello superiore; *C. G. M.* corpo genicolato mediale; *F. L. M.* fascio longitudinale mediale; *F. T. S. C.* fascio tetto spinale crociato; *L.* lesione; *Le.* lemnisco; *N. R.* nucleo rosso; *V. P.* via piramidale. (Vedi testo pag. 8).
- Fig. 5. *B. Q. I.* braccio quadrigemello inferiore; *C. G. M.* corpo genicolato mediale; *G. I.* ganglio interpeduncolare; *F. T. S. C.* fascio tetto spinale crociato; *L.* lesione; *Le.* lemnisco; *N. R.* nucleo rosso; *V. P.* via piramidale. (Vedi testo pag. 8).
- Fig. 6. *B. Q. I.* braccio quadrigemello inferiore; *F. T. S. D.* fascio tetto spinale diretto; *F. T. S. C.* fascio tetto spinale crociato; *F. C.* fibre commessurali; *F. L. M.* fascicolo longitudinale mediale; *G. I.* ganglio interpeduncolare; *I. P. C. S.* incrocio del peduncolo cerebellare superiore; *L.* lesione; *Le.* lemnisco; *N. E. Q. P.* nucleo dell'eminenza quadrigemella posteriore; *V. P.* via piramidale; *R. M. V.* radice mesencefalica del trigemino. (Vedi testo pag. 9).
- Fig. 7. *F. L. M.* fascicolo longitudinale mediale; *F. C.* fibre commessurali; *F. T. S. C.* fascio tetto spinale crociato; *F. T. S. D.* fascio tetto spinale diretto; *I. P. C. S.* incrocio del peduncolo cerebellare superiore; *L.* lesione; *Le.* lemnisco; *N. E. Q. P.* nucleo dell'eminenza quadrigemella posteriore; *R. M. V.* radice mesencefalica del trigemino; *V. P.* via piramidale. (Vedi testo pag. 10).
- Fig. 8. *F. L. M.* fascicolo longitudinale mediale; *F. T. S. C.* fascio tetto spinale crociato; *F. T. S. D.* fascio tetto spinale diretto; *L. L.* lemnisco laterale; *L. M.* lemnisco mediale; *N. C. S.* nucleo centrale superiore; *N. R. S.* nucleo reticolato; *N. E. Q. P.* nucleo dell'eminenza quadrigemella posteriore; *P. C. S.* peduncolo cerebellare superiore; *R. M. V.* radice mesencefalica del trigemino; *V. P.* via piramidale. (Vedi testo pag. 11).

- Fig. 9.** *F. L. M.* fascicolo longitudinale mediale; *F. T. S. C.* fascio tetto spinale crociato; *F. T. S. D.* fascio tetto spinale diretto; *P. C. S.* peduncolo cerebellare superiore; *R. M. V.* radice mesencefalica del trigemino; *V. P.* via piramidale. (Vedi testo pag. 11).
- Fig. 10.** *I. V. P.* incrocio della via piramidale; *F. T. S. C.* fascio tetto spinale crociato. (Vedi testo pag. 12).
- Fig. 11.** *F. T. S. C.* fascio tetto spinale crociato. (Vedi testo pag. 12).
- Fig. 12.** *B. O.* benderella ottica; *B. Q. S.* braccio quadrigemello superiore; *C. G. M.* corpo genicolato mediale; *F. L. M.* fascicolo longitudinale mediale; *F. R. M.* fascio retroflesso di Meynert; *L.* lesione; *Le.* lemisco; *N. R.* nucleo rosso; *Pu.* pulvinar; *V. P.* via piramidale. (Vedi testo pag. 14).
- Fig. 13.** *C. G. M.* corpo genicolato mediale; *F. L. M.* fascicolo longitudinale mediale; *F. T. S. C.* fascio tetto spinale crociato; *F. F. R.* fibre per la formazione reticolata; *G. I.* ganglio interpeduncolare; *I. P. C. S.* incrocio del peduncolo cerebellare superiore; *L.* lesione; *Le.* lemisco; *V. P.* via piramidale. (Vedi testo pag. 14).
- Fig. 14.** *B. Q. I.* braccio quadrigemello inferiore; *F. L. M.* fascicolo longitudinale mediale; *F. T. S. C.* fascio tetto spinale crociato; *G. I.* ganglio interpeduncolare; *I. P. C. S.* incrocio del peduncolo cerebellare superiore; *L.* lesione; *Le.* lemisco; *N. E. Q. P.* nucleo dell'eminanza quadrigemella posteriore; *V. P.* via piramidale. (Vedi testo pag. 15).
- Fig. 15.** *C. T.* corpo trapezoide; *F. L. M.* fascicolo longitudinale mediale; *F. T. S. C.* fascio tetto spinale crociato; *F. T. S. D.* fascio tetto spinale diretto; *N. O. S.* nucleo olivare superiore; *R. M. V.* radice mesencefalica del trigemino; *V. P.* via piramidale. (Vedi testo pag. 15).
- Fig. 16.** *C. R.* corpo restiforme; *F. L. M.* fascicolo longitudinale mediale; *F. T. S. C.* fascio tetto spinale crociato; *F. T. S. D.* fascio tetto spinale diretto; *N. O. I.* nucleo olivare inferiore; *T. S. T.* tratto spinale del trigemino; *V. P.* via piramidale. (Vedi testo pag. 16).
- Fig. 17.** *B. Q. I.* braccio quadrigemello inferiore; *F. L. M.* fascicolo longitudinale mediale; *F. T. S. C.* fascio tetto spinale crociato; *G. I.* ganglio interpeduncolare; *I. P. C. S.* incrocio del peduncolo cerebellare superiore; *L.* lesione; *Le.* lemisco; *N. E. Q. P.* nucleo dell'eminanza quadrigemella posteriore; *R. M. V.* radice mesencefalica del trigemino; *V. P.* via piramidale. (Vedi testo pag. 20).
- Fig. 18.** *F. T. S. C.* fascio tetto spinale crociato; *F. T. S. D.* fascio tetto spinale diretto; *N. O. I.* nucleo olivare inferiore; *V. P.* via piramidale. (Vedi testo pag. 20).
- Fig. 19.** *F. T. S. C.* fascio tetto spinale crociato; *F. T. S. D.* fascio tetto spinale diretto; *I. V. P.* incrocio della via piramidale. (Vedi testo pag. 20).
- Fig. 20.** *B. Q. I.* braccio quadrigemello inferiore; *F. L. M.* fascicolo longitudinale mediale; *F. T. S. C.* fascio tetto spinale crociato; *G. I.* ganglio interpeduncolare; *I. P. C. S.* incrocio del peduncolo cerebellare superiore; *L.* lesione; *Le.* lemisco; *R. M. V.* radice mesencefalica del trigemino; *V. P.* via piramidale. (Vedi testo pag. 22).
- Fig. 21.** *B. Q. I.* braccio quadrigemello inferiore; *F. L. M.* fascicolo longitudinale mediale; *F. T. S. C.* fascio tetto spinale crociato; *G. I.* ganglio interpeduncolare; *I. P. C. S.* incrocio del peduncolo cerebellare superiore; *L.* lesione; *Le.* lemisco; *N. E. Q. P.* nucleo dell'eminanza quadrigemella posteriore; *V. P.* via piramidale. (Vedi testo pag. 24).

- Fig. 22.** *B. Q. I.* braccio quadrigemello inferiore; *F. C.* fibre commessurali; *F. L. M.* fascicolo longitudinale mediale; *F. T. S. C.* fascio tetto spinale crociato; *F. T. S. D.* fascio tetto spinale diretto; *I. P. C. S.* incrocio del peduncolo cerebellare superiore; *L.* lesione; *L. L.* lemnisco laterale; *Le.* lemnisco; *N. E. Q. P.* nucleo dell'eminenza quadrigemella posteriore; *V. P.* via piramidale. (Vedi testo pag. 24).
- Fig. 23.** *C. T.* corpo trapezoide. *F. L. M.* fascicolo longitudinale mediale. *F. T. S. C.* fascio tetto spinale crociato; *F.* nervo facciale; *N. O. S.* nucleo olivare superiore; *O. M. E.* nervo oculo motore esterno; *T.* nervo trigemino; *V. P.* via piramidale. (vedi testo pag. 25).
- Fig. 24.** *F. T. S. D.* fascio tetto spinale diretto; *I. V. P.* incrocio della via piramidale; *N. O. I.* estremità inferiore del nucleo olivare inferiore. (Vedi testo pag. 25).
- Fig. 25.** *B. O.* benderella ottica; *C. G. L.* corpo genicolato laterale; *C. G. M.* corpo genicolato mediale; *C. M.* corpo mammillare; *F. R. M.* fascio retroflesso di Meynert; *L.* lesione; *P.* pulvinar; *V. P.* via piramidale. (Vedi testo pag. 27).

Fig. 1^a del testo. Schema delle vie efferenti delle eminenze quadrigemelle anteriori posteriori. *A.* eminenze quadrigemelle anteriori; *F. B.* fibre per il braccio quadrigemello inferiore; *F. C.* fibre commessurali tra le eminenze quadrigemelle anteriori; *F. C. P.* fibre per la commessura bianca posteriore; *F. C. Q. P.* fibre commessurali tra le eminenze quadrigemelle posteriori. *F. R.* fibre tetto reticolari; *F. T. S. C.* fascio tetto spinale crociato; *F. T. S. D.* fascio tetto spinale diretto; *L.* corpo genicolato laterale *M.* corpo genicolato mediale; *P.* eminenze quadrigemelle posteriori; *P. C.* peduncoli cerebellari sezionati; *T.* talamo, demolito in parte per far vedere il braccio quadrigemello superiore ed il corpo genicolato laterale.

46473





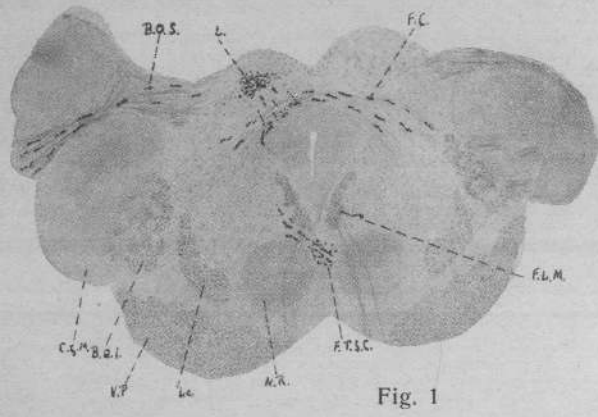


Fig. 1

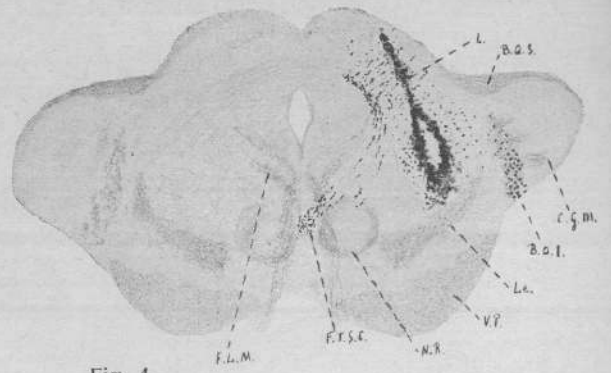


Fig. 4

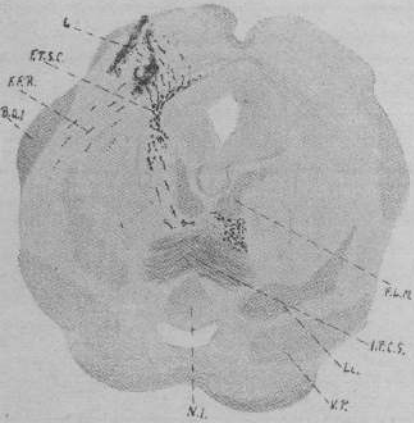


Fig. 2

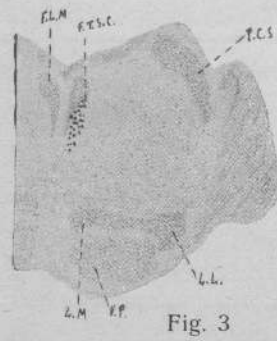


Fig. 3

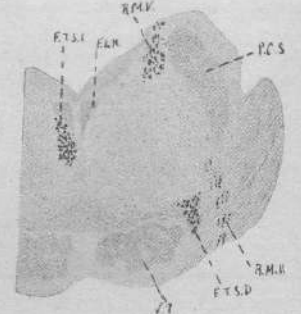


Fig. 9

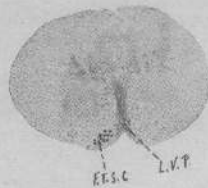


Fig. 10

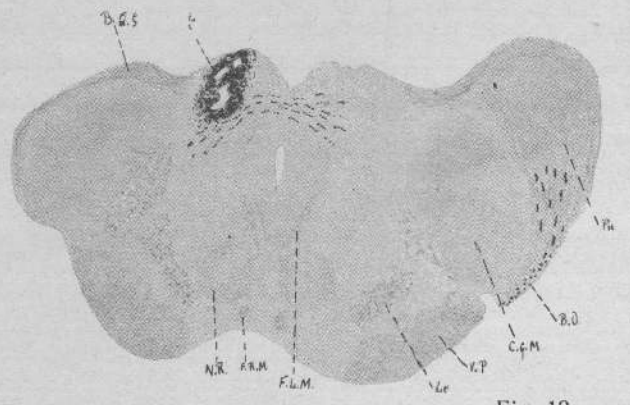


Fig. 12

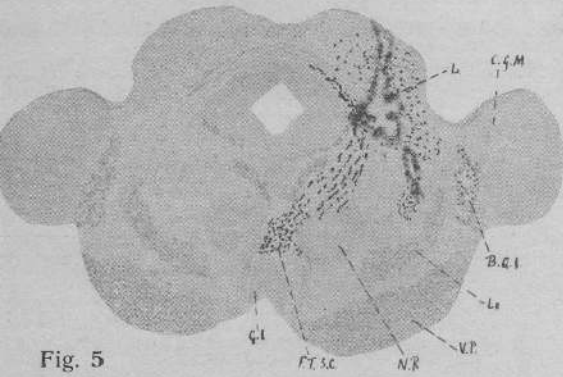


Fig. 5




Fig. 11

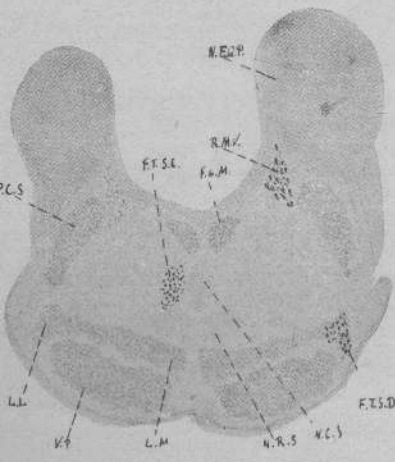


Fig. 8

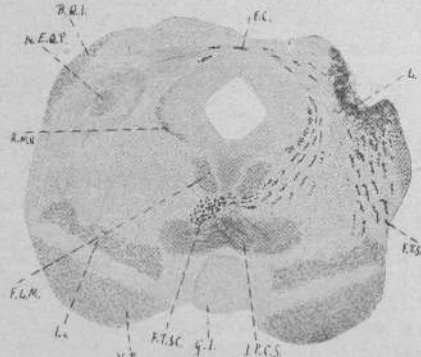


Fig. 6

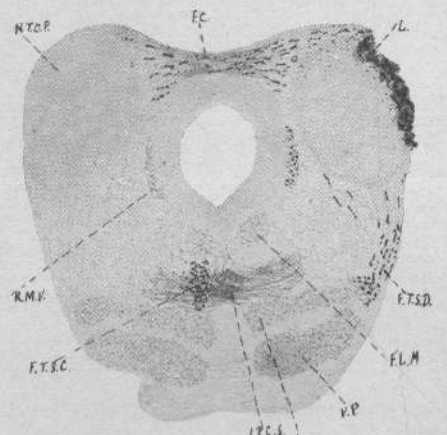


Fig. 7

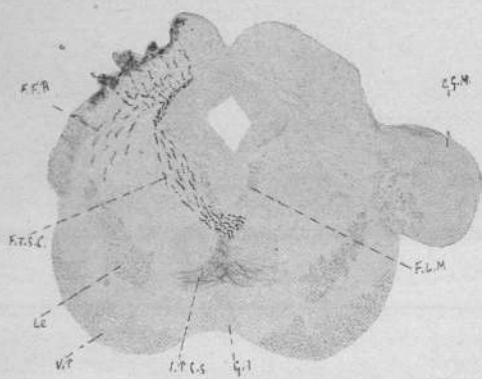


Fig. 13

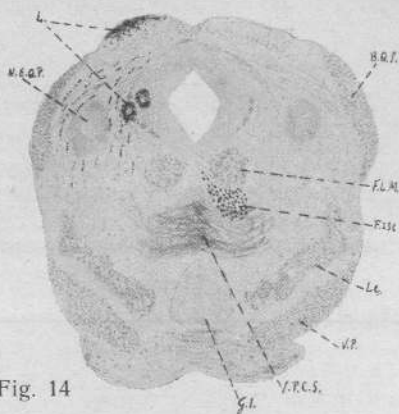


Fig. 14

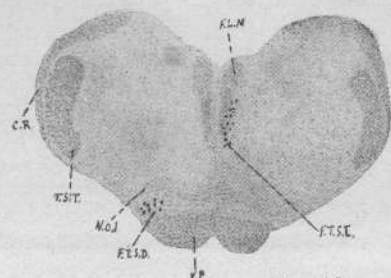


Fig. 16

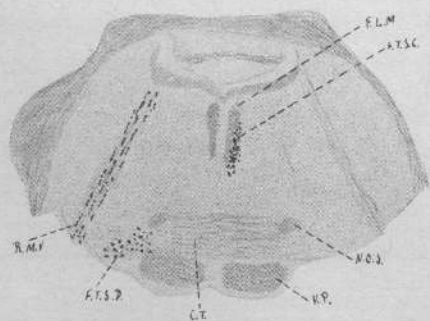


Fig. 15

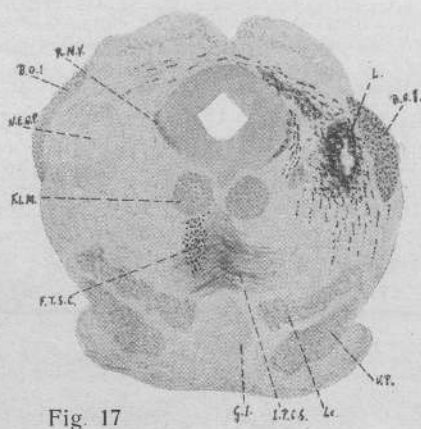


Fig. 17

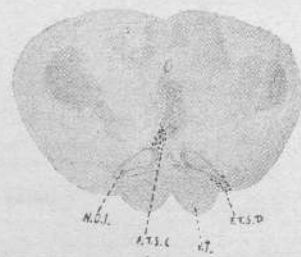


Fig. 18

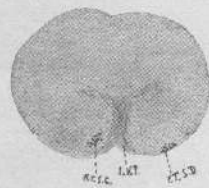


Fig. 19

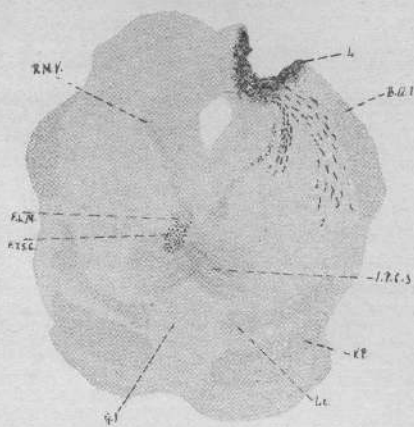


Fig. 20

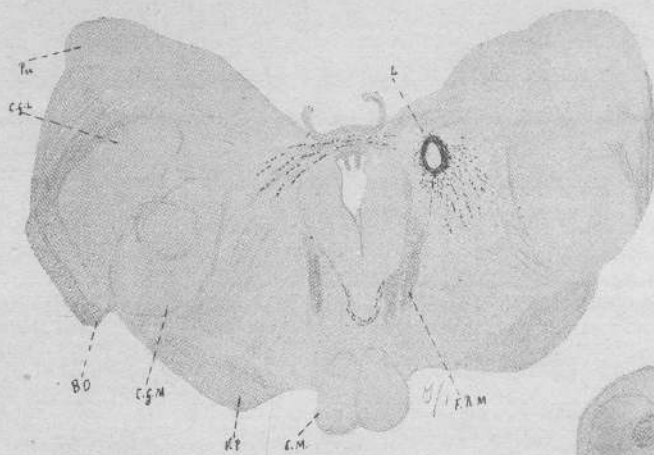


Fig. 25

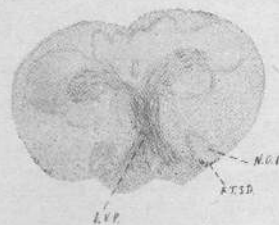


Fig. 24

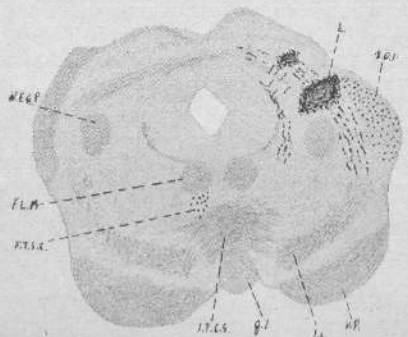


Fig. 21

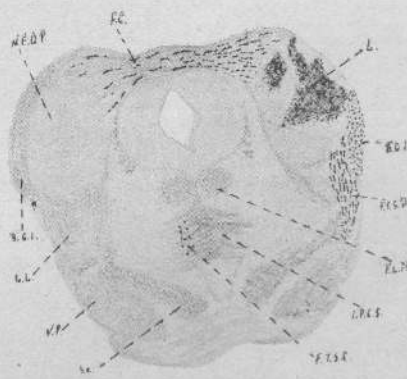


Fig. 22

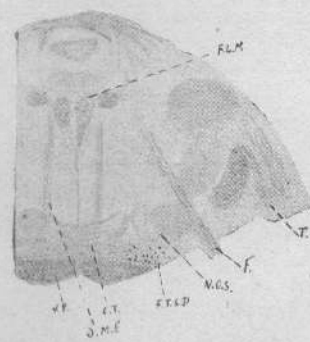


Fig. 23



