

ISTITUTO NAZIONALE FASCISTA DELLA PREVIDENZA SOCIALE
OSPEDALE SANATORIALE « B. RAMAZZINI » ROMA

Direttore: prof. FEDERIGO BOCCHETTI

PROF. GIOVANNI GAETA

Libero docente di patologia chirurgica - Chirurgo del Sanatorio

Toracoplastiche parziali apicali e superiori

CONTRIBUTO PERSONALE

Estratto dalla Rivista « Lotta contro la tubercolosi » - Anno IX, n. 6 - giugno 1938.XVI



STABILIMENTO TIPOGRAFICO « EUROPA » - ROMA

THE UNIVERSITY OF CHICAGO

LIBRARY

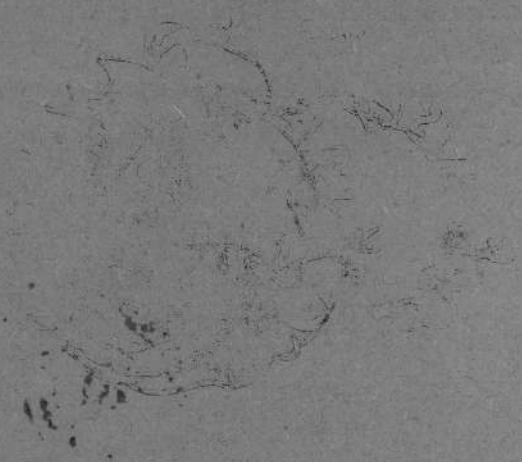
1924

THE UNIVERSITY OF CHICAGO

LIBRARY

1924

THE UNIVERSITY OF CHICAGO



THE UNIVERSITY OF CHICAGO

ISTITUTO NAZIONALE FASCISTA DELLA PREVIDENZA SOCIALE
OSPEDALE SANATORIALE « B. RAMAZZINI » ROMA
Direttore: prof. FEDERIGO BOCCHETTI

PROF. GIOVANNI GAETA

Libero docente di patologia chirurgica - Chirurgo del Sanatorio

Toracoplastiche parziali apicali e superiori

CONTRIBUTO PERSONALE

Estratto dalla Rivista « Lotta contro la tubercolosi » - Anno IX, n. 6 - giugno 1938-XVI

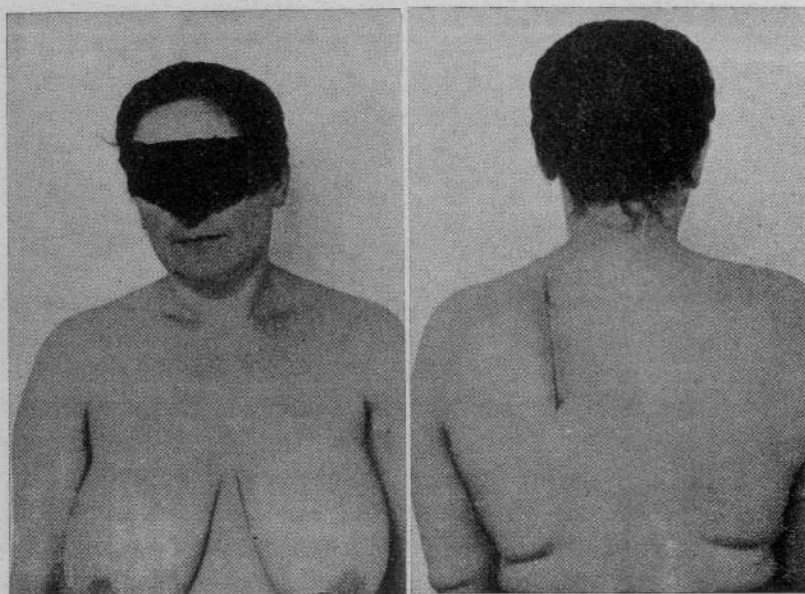


STABILIMENTO TIPOGRAFICO « EUROPA » - ROMA

Non è mia intenzione nè mio compito richiamare i dati fondamentali della fisiopatologia dell'apparato respiratorio nella tubercolosi polmonare, tanto necessaria a conoscersi, come per qualsiasi organo ed apparato, se realmente si vuole fare della terapia razionale ed efficace. In tema di terapia della tubercolosi polmonare molto ci sarebbe da dire e da correggere per dissipare vecchi pregiudizi e vecchi preconcetti sorpassati oramai da fatti molto dimostrativi; ma ciò non è mio compito nè scopo del presente lavoro. La collassoterapia chirurgica nei suoi effetti e nella sua tecnica moderna ha ancora molti oppositori e molti dubbiosi perchè non è completamente nota nei suoi risultati e nelle sue applicazioni; ancora ci sono dei sentimentali irriducibili, i quali si attardano a rendersi conto della realtà, dei fatti inoppugnabili che dimostrano luminosamente che la corrente, sovrana cura pneumotoracica, non rappresenta tutto il trattamento, di cui disponiamo, della tubercolosi polmonare. Studi statistici, condotti con la massima imparzialità, dimostrano che in una altissima percentuale, il pneumotorace fallisce agli scopi per le aderenze pleuriche che ne frustano l'azione, quando non lo rendono addirittura dannoso. E' di pochi giorni or sono una statistica di un fisiologo danese, statistica rigorosa, attendibile, perchè dei 1126 casi di tubercolosi polmonare, trattati con la collassoterapia, dal 1926 al 1932, nel Sanatorio di Veilefjord ha potuto raccogliere, caso per caso, notizie precise sugli esiti ottenuti.

Efficiente, veramente efficiente si è dimostrato il pneumotorace nel 5% dei casi, negativo nel 35%!! Taccio delle complicazioni che hanno accompagnato, quasi sempre nel primo semestre del trattamento, l'impiego del pneumotorace (versamento), evenienza frequente che può essere il punto di partenza di un vero e proprio empiema, di una grave complicazione che si

sommerà a quella polmonare, con le conseguenze inevitabili che noi ben conosciamo. Se il pneumotorace dal punto di vista clinico e tecnico, non può essere impiegato perchè aderenze di varia forma ed epoca non lo consentono e la sezione di esse non porta al collasso polmonare desiderato, è inutile, per una terapia razionale, insistere, anzi è dannoso; occorre ricorrere ad altri metodi di cura in tempo utile, prima che le caverne si ingrandiscano, invecchino, distruggano quel minimo di parenchima polmonare circostante ed indispensabile, che agevola la retrazione e favorisce quindi il processo di

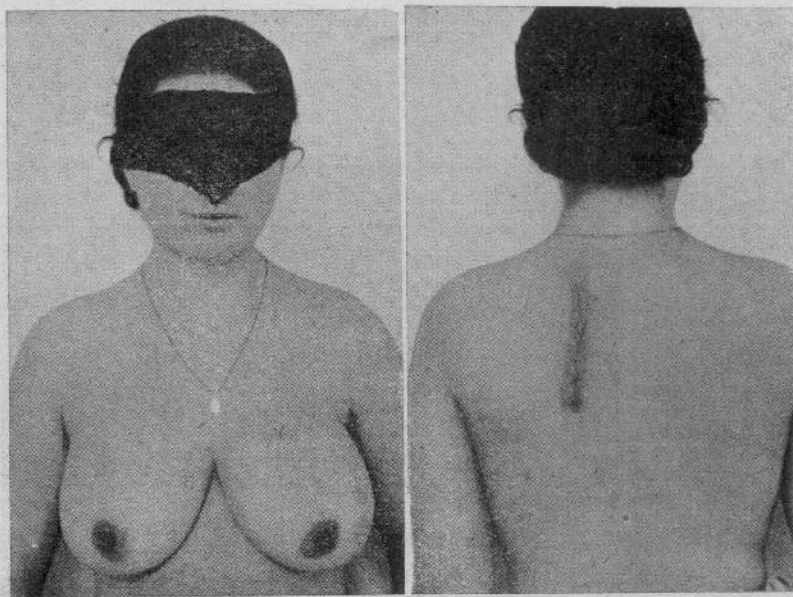


N. 1. — M. S., anni 43. *Tuberculosis polmonare ulcero-caseosa apico-sotto-apicale sinistra, già trattata con pneumotorace inefficiente e frenico-exeresi. Modica diffusione broncogina del lobo superiore sinistro. Apyretica. Koch +.*

guarigione, prima ancora che localizzazioni si abbiano nel polmone contro-laterale, prima ancora che si stabilisca quello stato tossiemico che rende vane le nostre attese e più vane le nostre speranze per conseguire una guarigione clinica. In una parola è la esatta indicazione che ci deciderà a praticare una toracoplastica totale o parziale, associata o meno con pneumotorace, con frenico-exeresi, con scollamento extra-pleurico, ecc., indicazione tempestiva e non dannose attese o ripieghi che nulla risolvono, se non il fatale svolgersi della malattia, con i risultati che constatiamo dolorosamente tutti i giorni, molti dei quali si sarebbero, probabilmente, potuti risparmiare con un congruo trattamento impiegato a tempo debito, non quando nulla c'è da sperare dalla tanto discussa chirurgia collassoterapica, la quale è in grado di coadiuvare il trattamento medico, sempre da preferire, e sostituirsi quando esso viene a fallire e le condizioni generali e locali del paziente lo consentano.

Nè nei casi inveterati, monolaterali, con scarso espettorato, a freddo, la toracoplastica conta le sue vittorie, ma in altri relativamente recenti e monolaterali, essa conta altrettanti successi, come fanno fede i risultati di toracoplastiche elastiche, ideate negli ultimi anni (MONALDI ed altri).

Non vogliamo, con quanto abbiamo esposto, scuotere lontanamente le basi granitiche del pneumotorace, che rimane, al lume di qualsiasi critica, il trattamento sovrano della tubercolosi polmonare e che rappresenta una delle più fulgide gemme nel campo della terapia; per la sua facile applica-

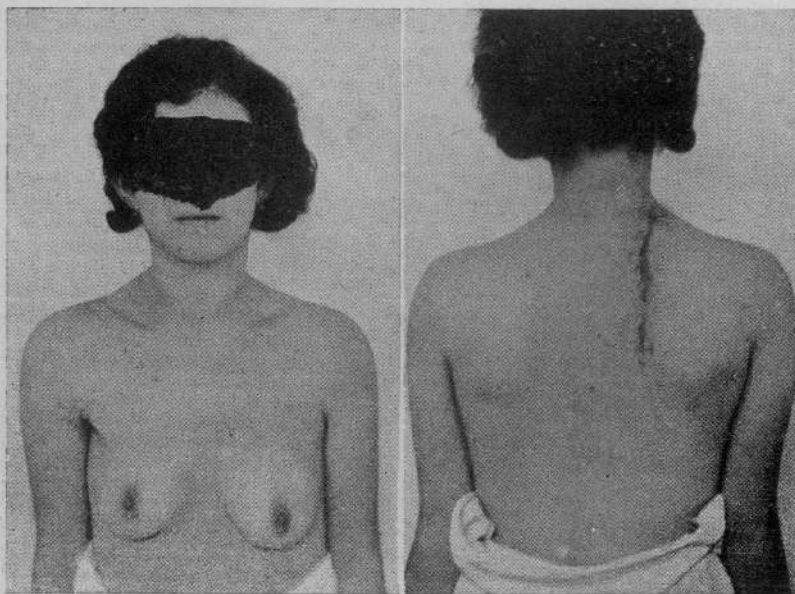


N. 2. — N. I., anni 29. Diagnosi: lesione cavernosa del lobo superiore destro.
Apiressia. Koch +.

zione, per i risultati eccellenti che dà a coloro che lo sanno condurre con saggezza e con prudenza, è sempre da preferire alla collassoterapia chirurgica, anche per il fatto che l'organo, a guarigione conseguita, può riprendere, anche in parte, la sua funzione, ciò che è prezioso per l'economia, ma non insistere oltre un certo limite, entro il quale se l'espettorato si mantiene bacillifero, la febbre non cade, la tossiemia non cede, il peso non aumenta, l'anemia incalza, l'esame clinico e radiologico non segnano una evoluzione favorevole, occorrerà indagare sulle cause che ostacolano il miglioramento ed agire contro di esse con tutti i mezzi e, tra questi, il più confacente al caso in ispecie, non dimenticando che non esistendo una cura causale della tubercolosi polmonare, ma solo mezzi indiretti, a questi è doveroso ricorrere con sano senso di selezione e di critica. E' tempo che alla chirurgia si dia il posto che le spetta nella organizzazione sanatoriale e non di compiacente e cortese

ospitalità e un campo di azione più vasto, come sino a questo momento non si è fatto, anche per sanatori che hanno varie centinaia di ricoverati, possibilmente, da curare con tutti i mezzi che la scienza offre e con risparmio di lunghe e costose degenze e di trattamenti ancora più inutili ed indiretti della stessa collassoterapia.

Non è di data recente l'impiego della toracoplastica parziale e dell'associazione di essa con altri metodi collassoterapici. Dimostratisi spesso vani i tentativi di scollamento extrapleurico dell'apice con o senza piombaggio,



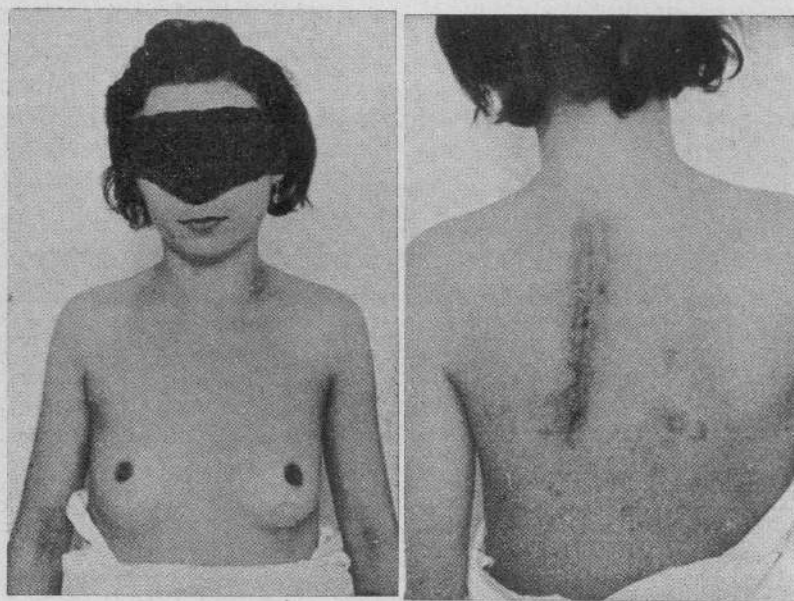
N. 3. — V. I. *Tbc. polmonare pluricavitaria del lobo superiore destro. Apiressia. Koch +*

l'uno impiegato da TUFFIER per la cura delle caverne apicali, l'altro proposto da BESSEN e MAYER; palesatasi di scarso valore la semplice scalenotomia o associata alla frenico-exeresi, IACOBOWICI propose nel 1926 la resezione della prima costa e contemporanea frenico-exeresi; COFFEY e LAUWERS (1927-1929) praticarono, per via sottoclaveare, la resezione delle due prime coste e dei legamenti sospensori della pleura. Sono i primi tentativi di toracoplastica parziale, i cui buoni effetti si sono palesati di gran lunga superiori alle apicolisi con o senza piombaggio, ottenendo nella prima una detensione polmonare con relativo riposo della parte malata e quindi una migliorata condizione anatomica per raggiungere la guarigione, sempre che la lesione abbia sede nella regione operata e sia contornata da tessuto polmonare sano, retrattile; conseguendo nell'apicolisi la liberazione, in un primo tempo, della parte malata dalla parete toracica.

L'esperienza clinica sugli interventi surriferiti porterebbe alla conclusione

ch'essi si sono dimostrati spesso insufficienti, anche per le semplici lesioni alte, donde la necessità che la chirurgia si indirizzasse verso demolizioni più ampie, anche se più lesive, per una maggiore certezza di successo.

Rispondono allo scopo due gruppi di toracoplastiche parziali, le demolitive e le detensive. Le demolitive hanno per scopo quello di eliminare tutta l'impalcatura ossea parietale che contorna le lesioni polmonari, la seconda quello di mettere a riposo solo le zone malate con piccole resezioni costali nei segmenti più traumatizzanti. L'idea di estendere la resezione a più coste è stata lanciata da SAUERBRUCH e dai suoi allievi NISSEN e TICH, e accettata da BERNOU e FRUCHAUD, da ROUX, PICOT, MAURER, ROLLAND; questi ultimi



N. 4. — P. I. *Tbc. cavitaria lobo superiore sinistro. Apiressia. Koch +.*

non soddisfatti del collasso che ricavavano per le grosse caverne dei lobi superiori, con la toracoplastica para-vertebrale, proposero un tempo complementare anteriore che ebbe nome di toracoplastica allargata, la quale, proposta ed attuata da WINTER, per la via posteriore, è stata definita da PROUST, MAURER e ROLLAND (1932) con l'aggiunta della resezione delle apofisi trasverse, che nei primi tentativi venivano risparmiate.

Altre toracoplastiche sono state proposte ed attuate, che tengono conto della estensione in lunghezza e in larghezza con una sola incisione posteriore o completate da una incisione anteriore con resezione decrescente dall'alto in basso di 6 o 7 coste (BERNOU e FRUCHAUD) in un solo tempo, o in due tempi, riservando il secondo tempo alla ablazione completa della prima costa. Naturalmente per queste toracoplastiche la sfera di azione comprende

lesioni più basse, situate specialmente nella faccia esterna del polmone. Merita, secondo la mia esperienza e da quanto ho constatato personalmente, circa un anno fa a Losanna, nella Clinica chirurgica del prof. Picot, e a Leysin, un posto di preferenza, tra gli interventi di toracoplastiche parziali, quella che va sotto il nome di toracoplastica di Roux-Picot per i risultati clinici molto lusinghieri, non disgiunti da quelli estetici meravigliosi che se ne traggono. In essa, come è noto, vengono risparmiati il trapezio ed il romboide, e resecate ampiamente le prime cinque coste, per via sottoperiosteale, con effetti estetici, come dicevo, e collassanti ottimi, riferibili anche al fatto dell'infossamento dell'omoplata nella breccia toracica. Alcuni cenni clinici con fotografie su 4 casi da me operati, illustreranno, meglio di qualsiasi descrizione, la bontà di questa plastica, che si addice per lesioni cavernose alte e che viene eseguita con anestesia regionale o con somministrazione di evipan con aggiunta di poche gocce di etere, per inalazione. Accenneremo nuovamente a questa plastica alla fine del lavoro, nel presentare i casi da me operati, che si intravedono abbastanza brillanti, specie nei casi in cui la indicazione era netta, precisa e, soprattutto, tempestiva, condizione, questa ultima, di somma importanza che dovrebbe spingere il fisiologo verso la cura chirurgica nelle fasi iniziali della malattia e non quando le caverne, divenute rigide, non risentiranno che poco o nulla dei benefizi della collassoterapia, anche con la tecnica più perfetta.

E veniamo adesso alle toracoplastiche parziali detensive, pioniere delle quali è stato REDAELLI con la economica resezione anteriore della seconda costa e laterale della terza nelle caverne infraclavari. MONALDI non condivide in pieno le idee di REDAELLI perchè pensa che non basta elidere le trazioni trasversali e postero-anteriori delle caverne, ma occorre annullarle tutte, donde i principi informatori della sua toracoplastica antero-laterale-elastica, basati sulla soppressione delle zone che esplicano azione *dominante* sul territorio leso. MONALDI, della sua magnifica toracoplastica, ha proposto ed attuato due tipi: uno superiore ed uno inferiore. Il primo comprende la resezione delle prime tre coste, preceduto da frenicofrassi, e completato, in alcuni casi, dallo scollamento dell'apice. L'inferiore comprende la resezione sottoperiosteale dalla 4^a alla 7^a, associate alla frenico-exeresi.

Sui principi teorici della toracoplastica antero-laterale-elastica non è mio compito soffermarmi; essi sono ampiamente illustrati nella pregevole monografia del MONALDI (*Fisiopatologia dell'A. R. nella tbc. polmonare*). Il tipo superiore viene attuato, come dicevo, con ampia resezione delle prime tre coste, ciò che permette una ottima detensione della caverna, almeno che questa non sia di vecchia data, cirrotica e non sia contornata di parenchima polmonare sano, nel qual caso l'insuccesso è imputabile non all'intervento ma spesso alla tardiva indicazione.

HOLST, sin dal 1932, propose un metodo di apicolisi associato a un metodo di toracoplastica, che, secondo una sua felice espressione, MORELLI defi-

nirebbe, *elastica*, consistente in una apicolisi extra-pleurica con resezione delle coste superiori para-vertebrali o incisione delle parti circostanti: fascia, muscoli, vasi e nervi intercostali. A parte gli inconvenienti a cui l'intervento ha dato luogo, se non immediati, uno va preso in seria considerazione: la riespansione, più o meno tardiva, della sommità polmonare collassata, evenienza che ha spinto HOLST e SEMB ad abbandonare tale metodo ed a sostituirlo con l'*apicolisi extra-fasciale* associata a resezioni costali, senza interessare gli spazi intercostali. Essa viene praticata al difuori del letto periosteo, il quale anzi è rispettato nella sua integrità anatomica ma non sulla sua continuità, perchè viene inciso ai due estremi per ritardare la sua rigenerazione così da potere seguire e adattarsi progressivamente al polmone sottostante collassato, nella sua posizione di guarigione ed impedirne qualsiasi ulteriore riespansione, dopo che è stato interrotto l'apparato sospensorio pleurico, causa principale della persistenza delle lesioni, apparato che lega la cupola pleurica in alto, alla colonna vertebrale e al mediastino. Questo intervento, ideato da SEMB, perchè viene eseguito all'esterno della fascia endo-toracica, prende la denominazione di apicolisi extra-fasciale, dove non esiste un piano di clivaggio, come in quella extra-pleurica di TUFFIER, e perciò la grande delicatezza e la grande difficoltà di esecuzione, compensate largamente dal completo collasso ideale in tutte le direzioni. Se un inconveniente l'operazione di Semb presenta è quello della sua indaginosità nell'eseguire i vari tempi (disarticolazione meticolosa delle estremità costali; liberazione paziente dei legamenti della cupola pleurica in avanti, indietro).

L'operazione di Semb risolve tutti i problemi sollevati dalla toracoplastica perchè ci dà un collasso ideale polmonare, non solo, ma il periostio rigenerato fissa le lesioni nelle migliori condizioni di guaribilità e ostacola ogni tentativo di riespansione dell'apice, con sacrificio di poche coste: per la toracoplastica apicale (4 coste), mentre per quella superiore le coste da resecare saranno da 6 a 8 e per quella totale da 9 a 11.

Dal 1935 ad oggi il metodo di SEMB ha avuto larghe applicazioni, specie in America ed in Inghilterra, dove le altre toracoplastiche sono in genere considerate insufficienti. Per guariti sono considerati i pazienti che non espettorano più bacilli. Percentuale globale di guarigione, 80%; mortalità: per la toracoplastica apicale 3%, per quella superiore 12%, per quella totale 19%. Chi ha esperienza della chirurgia della tubercolosi polmonare non ha che da rallegrarsi di risultati così sorprendenti, quali non si osservano davvero negli altri metodi di toracoplastica!!!...

A rendere meno grave l'intervento in Francia è stato frazionato in due tempi; ma è preferibile completarlo in un tempo. Troppo a lungo porterebbe il volere solo elencare i metodi di toracoplastica parziale apicale e superiore e le modificazioni che ad essi sono stati proposti dai vari autori. Noi in un lavoro sintetico abbiamo accennato ai principali ed illustrato i vari meccanismi d'azione e, sommariamente, la tecnica, alla quale si deve dare un grande

valore. I risultati portano alla necessità che la cura chirurgica della tbc. polmonare sia estesa in tutti i centri sanatoriali di una certa importanza, dove dovrebbero fare capo quelli minori, nei quali non dovrebbero mancare dei sanitari dotati di sana preparazione fisio-patologica per le varie indicazioni di cura. Eclettismo, soprattutto, e non entusiasmo per questo o quel trattamento collassoterapico perchè ognuno ha la sua finalità precisa e i suoi confini. E per terminare accenniamo alle toracoplastiche parziali a complemento di un pneumotorace inefficiente, delle quali tanto si discute oggi e con entusiasmo dai soliti sentimentali, che trasaliscono per la resezione di una costa in più. Fautori sono note personalità della chirurgia toracica, le quali ammettono che occorre praticare la toracoplastica di fronte a un pneumotorace parziale, dopo l'abbandono di esso, ciò che equivale, dice bene MONALDI, ad una vera sostituzione.

Altri fautori del metodo associato, concludono per l'efficacia di esso nei casi in cui aderenze apicali ostacolano l'azione del pneumotorace in detto territorio e lesioni più basse potrebbero risentire dell'azione benefica del pneumotorace, con risparmio di ulteriori resezioni costali; o di toracoplastiche apicali associate a frenicofrassi o frenico-exeresi in caso di lesioni apicali e a sede bassa.

Molto ci sarebbe da discutere sull'argomento, ma non è nostro compito entrarvi con questa nostra modesta esposizione, che ha strette finalità chirurgiche. E veniamo alla parte pratica e dimostrativa di toracoplastiche superiori e, tra queste, alcuni casi da me operati con la tecnica suggerita da PICOT, non per darne i risultati finali, che s'intravedono ottimi, perchè per un giudizio definitivo occorre che altro tempo trascorra dalla data dell'intervento, ma soprattutto per i risultati estetici che sono stati conseguiti e si possono constatare, osservando le fotografie che riproduciamo. Non è il lato più interessante della cura, quello estetico, *lo comprendiamo*, ma non è un dato da trascurare, quello al quale tengono i pazienti e soprattutto le pazienti giovani, che rifuggono spesso dall'intervento per le deformità gravi che derivano dalla toracoplastica e sarà anche una dimostrazione modesta ma eloquente per molti medici e fisiologi. Caratteristica della toracoplastica di PICOT, da praticare per le lesioni cavernose alte, è quella di risparmiare il trapezio e il romboide, muscoli che vengono interessati nelle comuni toracoplastiche posteriori superiori. La incisione, previa anestesia regionale in genere, si parte due dita trasverse al disotto della spina della scapola e scende in basso, contornando il margine di questo, sino alla 5^a costola. Complessivamente vengono resecate sottoperiostealmente, le prime cinque coste, per via sottoscapolare e per una buona ampiezza. Agli effetti collassanti delle resezioni costali, non va disgiunto quello dell'omoplata che s'infossa nella breccia toracica.

Risultati brillanti io ho potuto constatare personalmente, visitando, un anno fa, la Clinica chirurgica di Losanna e quella di Leysin, risultati che

mi hanno spinto, in casi adatti, ad applicare il metodo con esiti estetici ben visibili nelle fotografie e clinici, per quanto ancora sarebbe prematuro azzardare un giudizio, che possono intravedersi buoni.

Le pazienti, in soddisfacenti condizioni generali e polmonari, stanno completando il trattamento chirurgico con un soggiorno in montagna. Mi riserbo di seguirle e di comunicare di esse e di altri, a tempo debito, i risultati clinici raggiunti, avvalorati dalla dimostrazione dei relativi radiogrammi.

BIBLIOGRAFIA

- ALESSANDRI R.: *Manuale di chirurgia*. Ed. Pozzi, 1933.
 — *La cura chirurgica della tbc. polmonare*. Soc. Tosco-Umbra di Chirurgia, 1935.
 — *Ind. e ris. della toracoplastica e piombaggio nella cura della tbc. polmonare*. «Lotta contro la Tuberculosis», 1931.
 — *Commun. VII e. int. della tbc.* Oslo, 1930.
 ASCOLI MANFREDO: *Sulla tecnica della toracoplastica antero-laterale*. «Forze Sanitarie», 1934.
 ASCOLI MAURIZIO e LUGARESÌ: *Pnt. bilaterale simultaneo*. «Rel. IV C. N. F. per la lotta contro la tuberculosis», 1931.
 BAËR: «Munch. Med. Woch.», 1931.
 BERARD: *Chirurgie de la tbc. pulmonaire*. «Avenir Méd.», 1932.
 BERNOU: *R. de la thoracoplastie*. «VII C. N. de la tbc.», Paris.
 BERNOU, FRUCHAUD, BERNAUD: *Technique de la thoracoplastie du sommet avec apicolyse par voie postérieure*. «Arch. Méd. Chir. des voies respiratoires», 1930.
 BERNOU et FRUCHAUD: *Thor. ant. par voie para-sternale compl. d'une thor. para-vertébrale chez les tbc. pulmonaires*. «Journal de Chirurgie», 1933.
 — *Les différentes incisions dans la tbc. partielle du sommet par voie sous-scapulaire*. «Revue de la Tuberculose», 1933.
 — *Chirurgie de la tbc. pulmonaire*. Ed. Doin, Paris, 1935.
 BERTHET: *Pnt. et thorac. homolatérale*. «Revue de la Tbc.», 1936.
 BOGHETTI: *La tbc. in diminuzione in Italia*. «Lotta contro la Tbc.», 1931.
 BRAUER: *Die chirurgische Behandlung der Lungenth.* Würzburg, 1914.
 BULL: *La thor. dans le trait. de la tbc. pulmonaire*. «U. I. c. la Tbc.», Oslo, 1930.
 CORVILLOS: «The Journal of thor. Surgery», 1934.
 DUVAL, QUENU e WELTH: *La thor. extra-pleurique par voie axillaire; technique opératoire*. «Journal de Chirurgie», 1928.
 FINOCCHIETTO: «Arch. Argentinos», anno III.
 FRIEDRICH: *Die chir. Behandlung der Lungenth.* Würzburg, 1914.
 GAETA G.: *La cura chirurgica della tubercolosi polmonare*. «Gazzetta Medica di Roma», 1933.
 — *La toracoplastica*. «Archivio ed Atti della Soc. It. di Chirurgia», 1933.
 — *La pneumolisi extra-pleurica*. Croce Rossa, 1934.
 — *La toracoplastica antero-laterale*. «Lotta contro la Tuberculosis», 1936.
 — *L'apicoli con piombaggio*. «Lotta contro la Tuberculosis», 1936.
 — *Rilevi anatomo-chirurgici sulla frenicotomia e sulla scalenotomia*. «Lotta contro la Tuc.», 1937.
 — *Ind. e risultati a distanza di cura chirurgica di 340 casi di tubercolosi polmonare*. «Atti della Società Italiana di Chirurgia - Congresso di Torino», 1937.
 GIANNI: *La resezione degli scaleni nella tbc. polmonare*. «Rivista di Pat. e Clin. della Tbc.», 1932.
 GRÉGOIRE: «Paris Médical», 1930.
 HEAD: *Extra-pleural thoracoplasty in the presence of artificial pnt.* «American Review of Tuberculosis», 1930.
 IACOBOVICI: «Congrès Français de Chirurgie», 1929.
 ISELIN: *L'apicolyse extra-fasciale*. «Congrès Français de Chirurgie», 1937.
 LAUWERS: «Journal de Chirurgie», 1929.
 LIOTTA: *Medicina operatoria*. Un. Ed. Torinese, 1929.
 LERICHE: «Congrès de Chirurgie», 1929.
 MAURER: «Journal de Chirurgie», 1930.
 — «Revue de la tuberculose», 1935.

- MAURER et ROLLAND: «Revue de la Tuberculose», 1929.
 MAURER, PROUST et ROLLAND: «B. Méd. Soc. Chirurgie», 1919.
 MONALDI: *Fisiopatologia dell'A. R. nella tubercolosi polmonare*, 1937.
 — *La toracoplastica parziale antero-laterale nel trattamento della tbc. polmonare*. «Minerva Medica», 1935.
 MORELLI: «B. Soc. Med. e Chirurgica», Pavia, 1924.
 OMODEI-ZORINI: «Riv. di Pat. e Clin. della Tbc.», 1936.
 PAOLUCCI: *Terapia chirurgica della tbc. polmonare*. «F. I. N. F. c. la Tbc.», 1934.
 PICOT: «Congrès de Chirurgie», Paris, 1929.
 REDAELLI: *Considerazioni generali sulle cure chirurgiche nella tbc. polmonare e dettagli di tecnica operatoria*, 1934.
 ROUX: «Congrès de Chirurgie», Paris, 1929.
 SALLÉ: *La thor. partielle supérieure*. Amette, Paris, 1928.
 SAUERBRUCH: *Die chir. der Brustorgan*. Springer, Berlino, 1926.
 SEMB: *Thoracoplasty with extra-fascial apicectomy*.
 SIRDING e LARSEN: «Acta Scandinavica», Oslo, 1937.
 STUERTZ: «Arch. für Chir.», 1932.

RIASSUNTO

L'A. passa in rapida sintesi i più noti e moderni metodi di toracoplastiche apicali e superiori nel trattamento della tubercolosi polmonare; accenna alle indicazioni, alla tecnica, agli esiti e dimostra, con fotografie, i risultati, soprattutto estetici, che egli ha conseguito in numerosi interventi di toracoplastiche parziali, da lui praticati con la tecnica di Picot. In altra occasione avrà dei risultati clinici, che già, a distanza di pochi mesi, si intravedono molto buoni.

RÉSUMÉ

L'auteur résume brièvement les méthodes modernes plus connues de la thoracoplastie apicale et supérieure dans la thérapie de la tuberculose pulmonaire; il en cite les indications, la technique, les résultats et il démontre spécialement les résultats esthétiques obtenus par lui dans de nombreuses opérations de thoracoplasties partielles, en suivant la technique de Picot. Dans un prochain travail il rapportera les résultats cliniques qui, déjà après plusieurs mois, sont très encourageants.

SUMMARY

The author briefly describes the most known and modern methode of apical and superior thoracoplasty; he mentions the indications, the technique, the issues while illustrating the results, and especially the esthetical results, by photographs of numerous subjects on which he had performed partial thoracoplasty according to Picot's technique.

In another paper he will soon publish the clinical results which already after a few months seem to be very satisfactory.

ZUSAMMENFASSUNG

Verf. gibt eine kurze Uebersicht über die bekanntesten und modernsten Methoden der apikalen und oberen Thorakoplastie bei der Behandlung der Lungentuberkulose; er erwähnt die Indikationen, die Technik, die Resultate. Er weist die Erfolge und besonders die esthetischen Erfolge durch Photographien nach, von zahlreichen Individuen an denen er selbst die partielle Thorakoplastie ausgeübt hatte und zwar nach der Picot'schen Methode.

In einer folgenden Arbeit wird Verf. über die klinischen Resultate berichten, die jetzt schon, wenige Monate nach dem Eingriff das Beste vermuten lassen.

55518

227751



