


I. N. F. P. S.
OSPEDALE SANATORIALE « BERNARDINO RAMAZZINI » - ROMA
Direttore: prof. FEDERIGO BOCCHETTI

Dott. FERNANDO DAMIANI


Su una immagine radiologica pseudo- cavitaria d'origine mediastinica e sulla rapidissima evoluzione delle caverne tubercolari

Estratto dalla Rivista "Lotta contro la tubercolosi", Anno IX, n. 5 - Maggio 1938-XVI



STABILIMENTO TIPOGRAFICO «EUROPA» - ROMA

hick.
B
57
8/11




I. N. F. P. S.
OSPEDALE SANATORIALE « BERNARDINO RAMAZZINI » - ROMA
Direttore: prof. FEDERIGO BOCCHETTI

Dott. FERNANDO DAMIANI

**Su una immagine radiologica pseudo-
cavitaria d'origine mediastinica e
sulla rapidissima evoluzione
delle caverne tubercolari**

Estratto dalla Rivista "Lotta contro la tubercolosi", Anno IX, n. 5 - Maggio 1958-XVI



STABILIMENTO TIPOGRAFICO «EUROPA» - ROMA



Allo scopo di portare un modesto contributo alla conoscenza delle immagini pseudo-cavitarie d'origine mediastinica ed alla clinica delle caverne tubercolari, credo utile riferire su un caso di tubercolosi polmonare di complessa interpretazione radiologica, su cui si possono emettere alcune ipotesi:

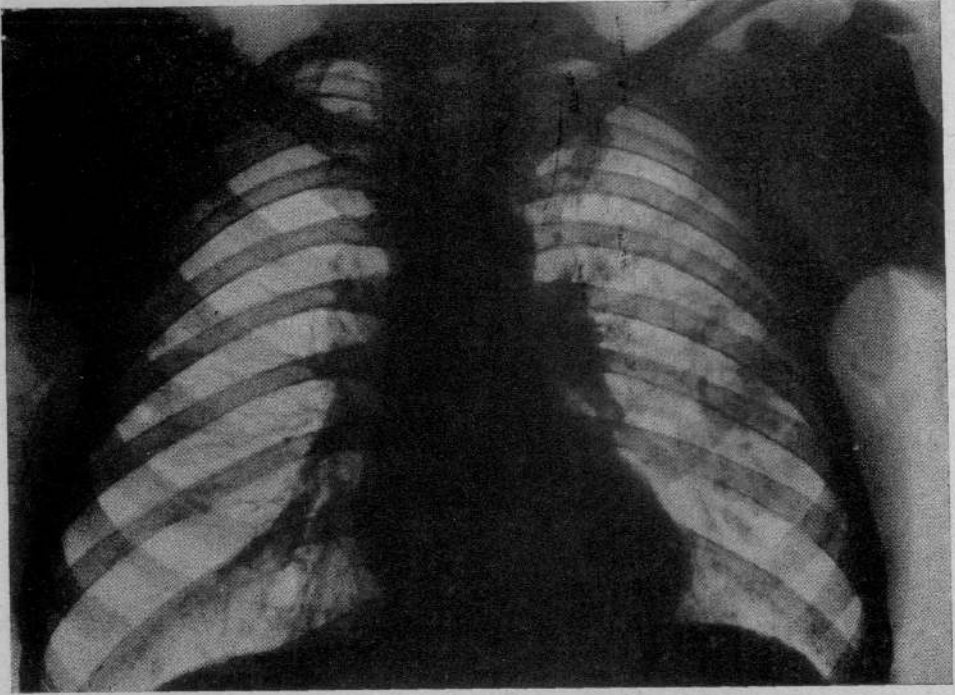
M. Alfredo, di anni 35, manovale.

Non esistono precedenti tubercolari negli ascendenti e nei collaterali. Nascita e sviluppo regolari, nessuna malattia nell'infanzia; ha prestato servizio militare durante il quale si contrasse di ulcere per cui fu eseguita una R. W. che dette esito negativo; ha praticato ugualmente cure antifilliche. A 23 anni ha sofferto di febbri malariche che, con intervalli, si sono protratte per circa due anni.

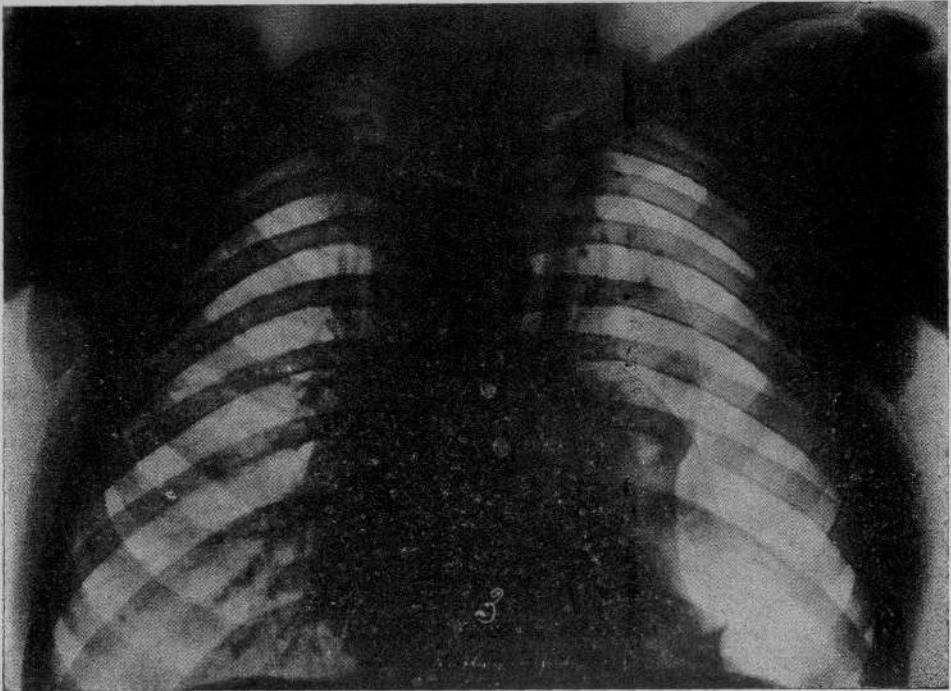
Verso gli ultimi mesi del 1935 ha cominciato ad avvertire astenia lieve, scarsa tosse con espettorato mattutino; alla metà del gennaio 1936 fu colto dopo il pasto da modica emottisi che si protrasse per un paio di giorni. Da una visita medica e da un esame radiografico praticati fu diagnosticata lesione tubercolare del polmone sinistro e fu consigliato il ricovero che avvenne il 19 febbraio 1936 in un istituto di cura. Qui fu fatta diagnosi di: tubercolosi nodulare produttiva apico- e sotto-apicale sinistra con lesioni cavitarie della regione medio-toracica ed altra probabile lesione cavitaria nella regione sottoclavicolare (radiogramma del 21 febbraio 1936). Condizioni generali buone; espettorato Koch positivo.

Fu istituito il pneumotorace terapeutico a sinistra che si dimostrò rapidamente efficiente, tanto che nel giugno 1936 l'espettorato era diventato Koch negativo e le condizioni generali erano notevolmente migliorate. Si era però determinato un notevole spostamento del mediastino verso destra (radiogramma del 2 giugno 1936). Nel novembre 1936 le immagini cavitarie erano completamente elise ed il paziente, in buone condizioni generali, fu trasferito nel nostro ospedale.

L'esame obiettivo all'ingresso dava un'apnea quasi completa a sinistra senza fatti umidi anche sotto tosse; a destra si aveva una leggera ipofonesi nel terzo medio della



RAD. 1. — M. Alfredo, 21 febbraio 1936.



RAD. 2. — M. Alfredo, 21 giugno 1936.

interscapolo-vertebrale su cui si ascoltava un respiro leggermente aspro: questo referto fu riferito allo spostamento considerevole del mediastino il cui margine destro, sulla faccia anteriore del torace, debordava due dita dalla marginosternale destra. Sul cuore i toni erano netti salvo un lieve rinvio del secondo polmonare; polso ritmico, uguale, di media ampiezza e tensione, frequenza 76. Espettorato Koch negativo.

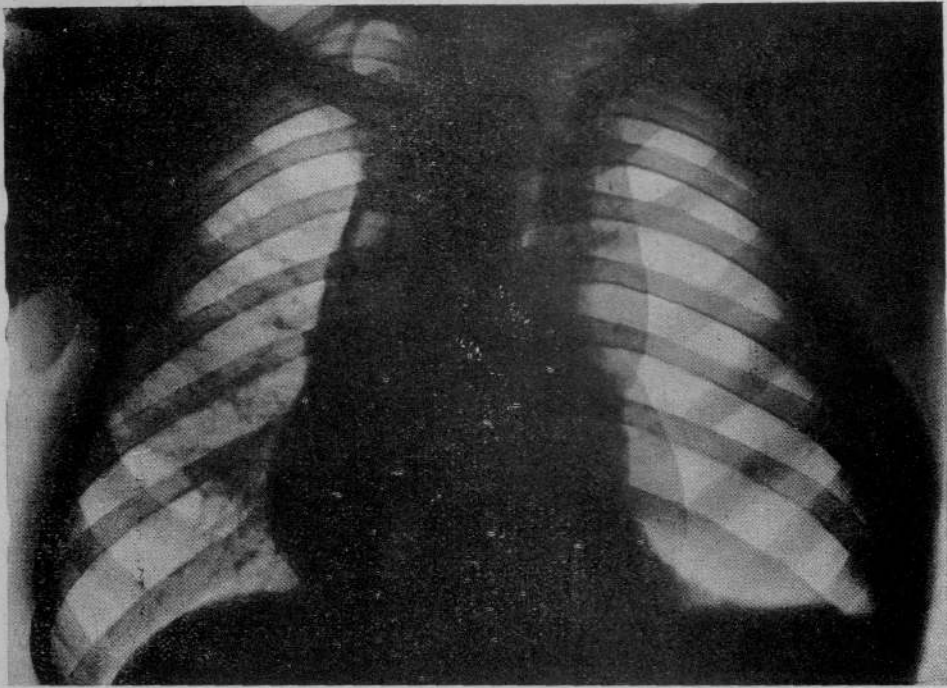
L'esame radiografico praticato mostrò un buon collasso del polmone sinistro, in cui non fu possibile mettere in evidenza gli esiti di una eventuale progressiva lesione cavitaria della regione sopra-clavicolare di sinistra, confermò l'alto grado di spostamento del mediastino e mise in evidenza una notevole deviazione verso destra dell'immagine della trachea. Nella regione parasternale di destra, all'altezza dell'arco anteriore della seconda costola, era presente una netta zona di iperdiafania della dimensione circa di una noce, situata sul margine destro della trachea deviata, come si è detto, anche essa verso destra. Tale zona era circonscritta da un cerchione opaco dello spessore di circa 4 mm. molto più evidente nella parte laterale che non in quella mediale (radiogramma del 2 dicembre 1936).

Dato il notevole spostamento del mediastino, che però non causava disturbi all'ammalato, fu praticata una detensione progressiva ed in seguito furono ripresi con molta prudenza i rifornimenti di scarse quantità d'aria.

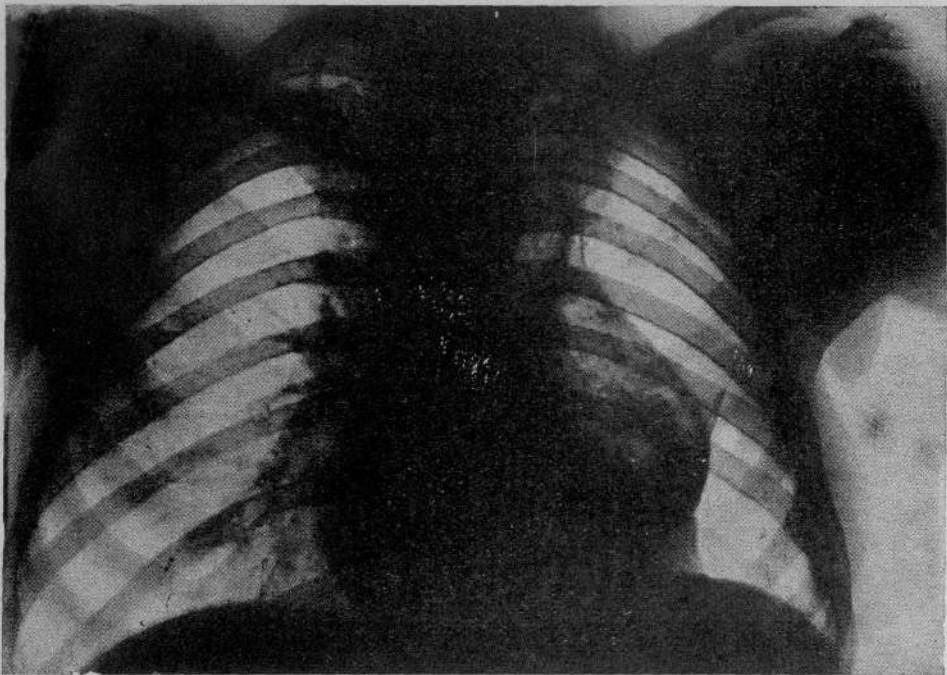
Nel giugno successivo, mantenendosi sempre il collasso efficiente all'esame clinico, il radiogramma praticato dimostrò una notevole detensione del polmone sinistro, il minore spostamento del mediastino, il ritorno *in situ* della trachea. Anche con l'esame più accurato non fu possibile mettere in evidenza in questa radiografia la zona di iperdiafania nella regione parasternale di destra precedentemente descritta. Mancavano completamente i segni di una progressiva lesione cavitaria della regione apicale di sinistra, invece nella regione sottoclavicolare dello stesso lato, all'altezza del secondo spazio intercostale, era visibile una zona di lieve opacità del volume di una noce a margini sfumati, connesso al corno superiore dell'ilo di sinistra da una stria opaca della larghezza di un centimetro (radiogramma dell'11 giugno 1937).

Improvvisamente nell'agosto 1937 si ebbe un rialzo termico accompagnato da un considerevole aumento della tosse e dell'espettorato che divenne Koch positivo, da sudori notturni, da dolori a tipo puntorio dell'emitorace sinistro, da dimagrimento notevole in pochi giorni. L'esame obiettivo dimostrò in sottoclavicolare e nel terzo superiore della interscapolo-vertebrale di sinistra la comparsa di un respiro a tonalità leggermente anforica accompagnato da gruppi di rantoli a piccole e medie bolle. Un esame radiografico praticato in questo periodo mise in evidenza nella sottoclavicolare di sinistra la presenza di una grossa area di iperdiafania di forma ovoidale, del volume di un grosso uovo di gallina, a grande asc. in senso apico-caudale, circonscritta da un cerchione intensamente opaco dello spessore di un centimetro. Questa immagine fu interpretata per lesione cavitaria determinatasi nella compagine del lobo superiore del polmone di sinistra (radiogramma del 21 agosto 1937).

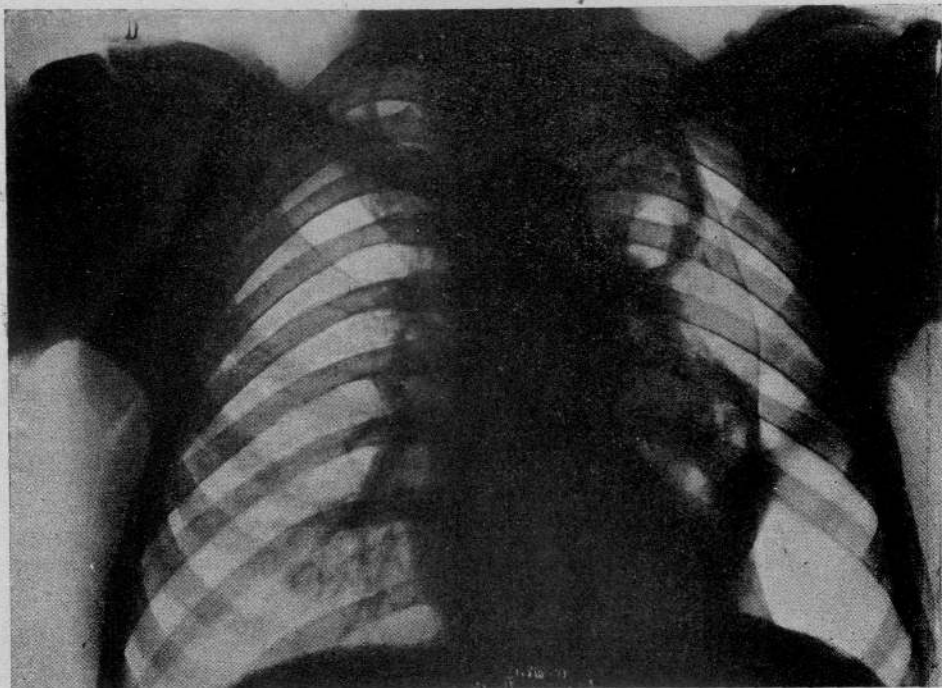
Si stabilì di intensificare il collasso, i rifornimenti furono praticati a tre giorni di distanza con quantità d'aria maggiori, si raggiunsero le pressioni terminali di $+6 + 12$. La sintomatologia acuta si attenuò in una ventina di giorni con la diminuzione della tosse e dell'espettorato che divenne Koch negativo in circa un mese, con la scomparsa della febbre e degli altri sintomi, mentre si stabilì di nuovo un considerevole spostamento verso destra del mediastino che anche questa volta dava una sintomatologia assai scarsa recando pochi disturbi all'ammalato. Una radiografia praticata a meno di un mese di distanza dimostrò che il collasso era notevolmente aumentato a sinistra, stabilendosi in maniera elettiva sulla lesione ulcerosa e che la caverna era ridotta nel suo diametro trasversale che misurava circa 3 cm. Il pnx. ipertensivo fu continuato e attualmente la caverna, nella proiezione antero-posteriore, appare ancora come una fessura (radiogramma del 28 gennaio 1938); le condizioni generali e il peso dell'ammalato sono



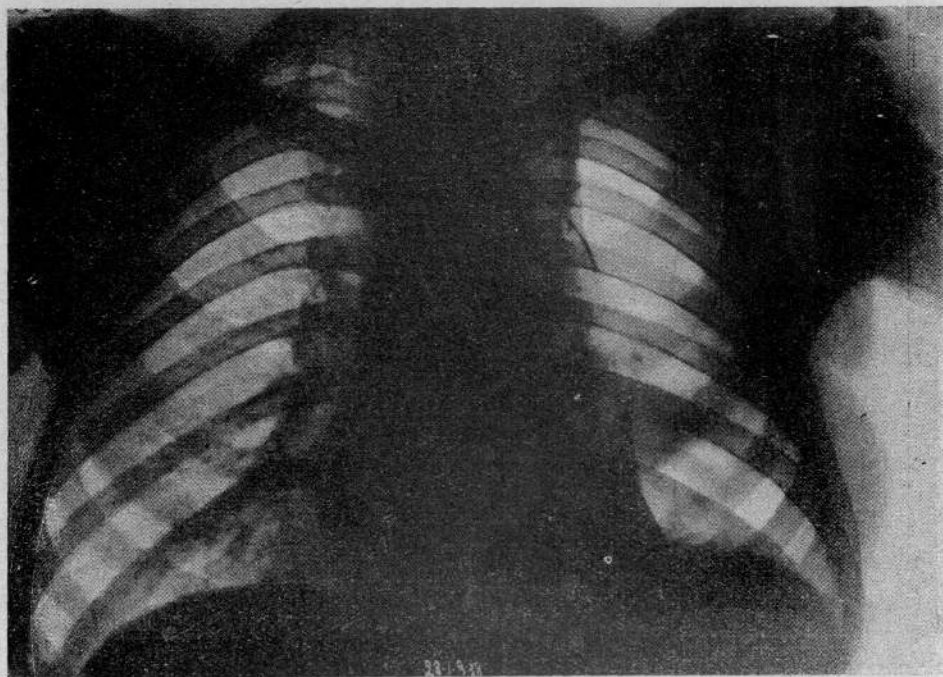
RAD. 3. — *M. Alfredo*, 2 dicembre 1936.



RAD. 4. — *M. Alfredo*, 11 giugno 1937.



RAD. 5. — *M. Alfredo*, 21 agosto 1937.



RAD. 6. — *M. Alfredo*, 28 gennaio 1938.

migliorati, mentre l'esame obiettivo mostra una apnea quasi completa sull'emittoce sinistro con assenza di fatti umidi; nell'interscapolo-vertebrale si ascoltano scarsi sfregamenti pleurici rudi.

Il caso riportato presenta interesse per alcuni fatti che andrò esaminando.

Un considerevole spostamento del mediastino dopo l'istituzione del pneumotorace è di comune osservazione; è però interessante notare come uno spostamento così notevole non abbia causato all'ammalato dei disturbi apprezzabili. Questo fatto è perfettamente spiegato dall'osservazione di MORELLI, che cioè spostamenti considerevoli del mediastino sono più raramente causa di disturbi circolatori degli spostamenti lievi in quanto, mentre sui primi agisce solo la causa meccanica dello spostamento, facilmente compensata dalla validità del miocardio e dal fatto che il mediastino resta quasi sempre fisso nella nuova posizione, nei secondi, oltre al fattore dato dallo spostamento, agiscono sulla funzionalità cardiaca anche i disturbi causati dai movimenti pendolari cui il mediastino è sottoposto perchè è aspirato verso il polmone pneumotoracizzato nella fase inspiratoria non essendo completamente abolita la pressione negativa della pleura di questo lato.

Il punto più interessante della mia esposizione è l'interpretazione della zona di iperdiafania laterale alla trachea deviata verso destra che si nota nel radiogramma del 2 dicembre 1936. E' opportuno ricordare che tale immagine iperdiafania non esiste sul radiogramma del 21 giugno 1936: quanto alla sua interpretazione, bisogna cominciare con l'escludere assolutamente qualunque alterazione patologica di tipo cavitario (caverne tubercolari, cisti, ecc.) della regione para-ilare del polmone destro o della pleura mediastinica che, sia nelle osservazioni precedenti che in quelle successive, si dimostrarono esenti da lesioni agli esami clinico e radiologico. Tale reperto non può ugualmente essere attribuito a eventuali lesioni cavitarie del polmone di sinistra, spinto dal collasso in maniera considerevole nell'emittoce destro prima di tutto perchè anche volendo ammettere che in quell'epoca esistessero lesioni cavitarie del lobo superiore del polmone di sinistra, le condizioni anatomiche del mediastino posteriore non consentono una ruotazione tale di un polmone da permettergli di andare ad occupare, sotto la spinta del collasso, il terzo mediale dell'emittoce controlaterale. E' noto infatti che per mediastino posteriore si intende la regione del torace limitata anteriormente dal pericardio e dall'origine dei grossi vasi, posteriormente dalla colonna vertebrale, ai lati dalle pleure mediastiniche, in basso dal diaframma ed in alto da un piano obliquo che va dalla prima vertebra toracica all'incisione giugulare dello sterno. Tale regione, che ha la forma di un parallelepipedo a grande asse antero-posteriore, contiene il condotto tracheo-bronchiale, l'esofago toracico, l'arco aortico e l'aorta discendente, le vene azygos, il dotto toracico ed i nervi vaghi; contiene inoltre numerosi gruppi linfo-glandolari. Tutti questi organi sono immersi in un tessuto areolare più o meno ricco di cellule adipose a seconda dello stato di pinguedine dell'individuo; per quanto questo tessuto

cellulare sia particolarmente lasso in corrispondenza della faccia anteriore della colonna vertebrale, ove costituisce lo spazio pre-vertebrale di Henke, noi non crediamo che attraverso questo tessuto possa farsi strada la quasi totalità di un polmone spinto dal collasso, perchè, oltre alla resistenza determinata dal tessuto stesso, bisogna considerare il fatto che questo tessuto si continua senza soluzione con quello del collo, del mediastino anteriore e con il tessuto aercolare retro-peritoneale onde, per questi rapporti, acquista caratteri di maggiore resistenza.

E' stato dimostrato che nei pneumotoraci ipotensivi, nella fase inspiratoria il lobo superiore del polmone collassato, se privo di aderenze, ruota attorno all'ilo verso l'alto e medialmente, mentre nella fase espiratoria avverrebbe il contrario. Questo movimento è dovuto al fatto che la risultante delle forze inspiratorie agenti sul lobo superiore è applicata all'esterno dell'ilo ed agisce verso l'alto e verso l'esterno: infatti quando la resistenza del tessuto elastico è superiore al peso del polmone ed all'opposizione presentata dai bronchi di sostegno, l'azione della risultante provoca la ruotazione descritta. E' da notare però che tale movimento è notevolmente ostacolato dalla presenza di aderenze apicali, come nel caso in esame in cui esisteva in più un pneumotorace ipertensivo.

Quindi la causa di tale immagine non può essere riportata a lesione cavitaria nè dell'uno nè dell'altro dei due polmoni anche, ripeto, per la completa assenza di qualsiasi segno clinico concomitante e per la rapida scomparsa dell'immagine di iperdiafania descritta.

Se veniamo ora a considerare i componenti normali anatomici e radiologici del mediastino non troviamo in alcuno di essi la possibilità di spiegare l'immagine trasparente costituitasi. Infatti essa non può essere riportata al bronco di destra incurvato nella sua posizione iniziale e attraversato dai raggi in senso trasversale perchè la zona di iperchiarezza si trova al disopra della biforcazione della trachea di cui ha un diametro maggiore.

Volendo fare ora qualche ipotesi più probativa sulla possibile origine della immagine, dobbiamo ricordare che in un torace tubercolotico possono apparire all'indagine radiologica le più abnormi ombre, tanto più se uno o entrambi i polmoni sono sottoposti all'azione del collasso. Tra queste immagini hanno importanza le cosiddette pseudo-caverne la cui interpretazione, in assenza di altri segni clinici, è talvolta assai indaginosa anche per il radiologo più esperto. Queste immagini pseudo-cavitare possono determinarsi per il vario combinarsi tra sè dei componenti anatomici o radiologici normali o patologici del polmone: per l'assenza di altri segni scemciologici essi sono di esclusiva pertinenza della radiologia.

Tra le principali cause capaci di determinare le pseudo-caverne, dobbiamo considerare tutte quelle zone di trasparenza più o meno circolari limitate da un cerchione costituito dal confluire di strie opache di diversa origine (ombre costali, vasi, strie interlobari o di linfangioite, ecc.) che, secondo alcuni, non

dovrebbero rientrare nella categoria delle pseudo-caverne perchè sono visibili in una sola proiezione radiografica e non nelle altre.

Un altro gruppo di immagini pseudo-cavitarie è riportabile alla presenza di piccole raccolte interlobari di idropneumotorace, circostanza che si verifica con una certa frequenza, secondo alcuni autori, nel decorso di stadi iniziali della tubercolosi polmonare trattata con la collassoterapia; alcune volte le immagini pseudo-cavitarie sono causate da enfisema polmonare interstiziale o sottopleurico che può scollare la pleura viscerale dal polmone come nel caso di recente descritto da TOSIOL o in quello più antico di DESIO in cui si era determinato un pneumotorace spontaneo sottopleurico durato ben 19 anni, cioè fino alla morte del paziente.

Nel caso in esame è probabile che l'immagine di iperdiafania, che per tutte le ragioni sopra dette deve rientrare nella categoria delle pseudo-caverne, sia da attribuirsi alla rarefazione di una zona del tessuto cellulare retro-mediastinico spinta dal collasso nell'emitorace destro; il cerchio circostante è stato determinato dall'ombra della pleura mediastinica destra che ha casualmente confluito con l'immagine di qualche zona d'addensamento lineare costituitasi nella compagine del tessuto cellulare, nelle adiacenze della zona di rarefazione, o per compressione o per fatti di linfangioite infiammatoria. Secondo questa ipotesi quindi, che a me sembra la più probabile, l'origine di tale immagine deve riportarsi esclusivamente allo spostamento del mediastino; essa è confortata dal fatto che l'immagine scomparve del tutto quando il mediastino tornò in sede e che non si presentò più nemmeno quando, per necessità terapeutiche, si fu di nuovo costretti a creare forzatamente un considerevole spostamento del mediastino.

La terza osservazione che può essere fatta sul caso in esame è il referto della grossa caverna del lobo superiore del polmone di sinistra che si osserva nel radiogramma del 21 agosto 1937. Anche volendo ammettere che precedentemente a quest'epoca preesistesse nella regione apicale di sinistra una lesione cavitaria, come si può pensare dall'esame del radiogramma del 21 febbraio 1936, in cui come si è detto appare in sopra-clavicolare un'immagine confusa che può essere interpretata come di origine cavitaria e che è però sempre meno visibile nei radiogrammi successivi, dobbiamo riconoscere che nessuna lesione cavitaria della regione apicale si nota nel radiogramma dell'11 giugno 1937 in cui appare invece nella sotto-clavicolare di sinistra solamente una piccola zona di opacità unita da strie opache al corno superiore dell'ilo. Quindi nel giugno 1937 la precedente dubbia lesione cavitaria, sulla cui esistenza come ho detto si possono porre fondate riserve, era completamente scomparsa e la caverna che si nota nel radiogramma del 21 agosto 1937 deve considerarsi o come neoformata o come il risultato della rapidissima evoluzione di una lesione cavitaria che fino ad allora si era mostrata in fase di netta regressione se non di elisione.

Il rilievo della rapidissima evoluzione delle caverne tubercolari non è

del tutto eccezionale, però merita di essere ricordato in questo caso perché può essere un utile documento del fatto che non sempre le cavità circondate da un cercine cotenoso e spesso sono di vecchia origine. L'evoluzione rapidissima delle caverne è descritta negli infiltrati precoci ed in genere in tutte quelle zone in preda a processi essudativi, che, per il prevalere di fatti di caseosi e di fluidificazione, in pochi giorni, e secondo alcuni anche in poche ore, possono evolvere verso una fase di escavazione assai precoce e rapida. Si costituiscono allora delle caratteristiche caverne che, al pari di tutte le caverne recenti, hanno un aspetto radiologico ben definito essendo circoscritte da un cercine appena accennato e quasi sfumato verso il restante ambito.

In questo caso, per quanto si sia avuta una rapidissima evoluzione della caverna, i caratteri radiologici di essa sono quelli di una caverna di antica data (cercine fibroso e spesso ben delimitato dal rimanente ambito, pareti detese); essa è insomma, dal punto di vista radiografico, quella che si è soliti chiamare una caverna antica.

A seconda del tempo di origine e dello stato delle pareti, OMODEI-ZORINI ha descritto due principali tipi di caverne: dinamiche, quando le escavazioni sono recenti, a pareti sottili ed elastiche, facilmente influenzabili dagli atti respiratori tanto che regrediscono rapidamente anche sotto l'azione dei collassi di breve durata, e statiche quando per il progressivo aumentare di volume della cavità, per l'irrigidimento delle pareti dovuto a fenomeni produttivi locali, per il determinarsi di vaste aderenze pleuriche localizzate che, trasmettendo alla zona cavitaria il movimento inspiratorio della parete costale, contribuiscono ad aumentare sempre più le dimensioni della caverna, si rende difficile la loro elisione anche dopo collassi prolungati e razionali interventi.

Questa caverna che per la sua origine potrebbe essere ascritta ai tipi di caverne dinamiche, ha invece tutti i caratteri clinici e radiologici della caverna statica, fatto questo che è dimostrato anche dalla sua successiva evoluzione, in quanto un collasso ipertensivo, prolungato per parecchi mesi, non è ancora riuscito a determinare la elisione della caverna. Indubbiamente lo spessore notevole delle pareti, prodottosi in così breve tempo, deve essere stato determinato da una vivace proliferazione locale a tipo produttivo con intensa reazione anche da parte del tessuto connettivo interstiziale e da fatti di infiltrazione perifocale.

Il difficoltato collasso della caverna deve essere attribuito, oltre allo spessore delle pareti, anche alla particolare posizione di essa, alla sua situazione apicale, alle dimensioni considerevoli, ai fatti aderenziali che si sono costituiti ed alla maggiore influenza che su di essa esercita l'azione traente costodiframmatica. In questo ammalato si presenta anche il quesito dell'applicazione di un intervento statico a tipo di toracoplastica, data la notevole labilità del mediastino.

BIBLIOGRAFIA

- ISNARDI: « Rivista di Patologia e Clinica della Tuberculosis », pag. 663, settembre 1936 — LAURELI: « Acta Radiologica », pag. 634, 1925; *Ibidem*, pag. 72, 1928 — LUZZATTO-FEGIZ: « La Radiologia

Medica », fasc. II, 1936 — MOLASSINI: « Rivista di Patol. dell'App. Respiratorio », pag. 113, 1932 — MONALDI: *La fisiopatologia dell'apparato respiratorio nella tubercolosi polmonare*, « Federazione Italiana Nazionale Fascista per la lotta contro la tubercolosi », 1934 — OMODEI-ZORINI: « Rivista di Patologia e Clinica della Tubercolosi », pag. 613, 30 settembre 1936 — SCARINCI: « Rivista di Patologia e Clinica della Tubercolosi », pag. 347, 31 maggio 1936 — SISTI: « Rivista di Patologia e Clinica della Tubercolosi », pag. 620, 30 settembre 1936 — TONIOLO: « Radiologia Medica », dicembre 1936 — WACKTEL: « Klin. Wochenschrift », pag. 1686, 1935.

RIASSUNTO

L'A. descrive un'immagine pseudo-cavitaria di origine mediastinica determinatasi in un ammalato di tubercolosi polmonare sottoposto alla collapsoterapia, in cui si ebbe anche una rapidissima evoluzione di una caverna del lobo superiore di sinistra che tuttavia presenta i caratteri radiologici delle caverne di antica data.

RESUME

L'auteur décrit une image pseudo-cavitaire d'origine médiastinique qui s'était déterminée dans un malade de tuberculose pulmonaire traité par la collapsothérapie; on y trouva une évolution extrêmement rapide d'une caverne du lobe supérieur gauche, qui présente néanmoins toutes les caractéristiques radiologiques des cavernes d'ancienne date.

SUMMARY

The author describes a pseudo-cavitary image of mediastinic origin in a patient with pulmonary tuberculosis treated by collapsotherapy. In this patient one found a very rapid evolution of a cavity of the left superior lobe which however presents the radiologic characteristics of old caverns.


ZUSAMMENFASSUNG

Verf. beschreibt ein pseudokavitäres Roentgenbild mediastinischen Ursprungs in einem Kranken mit Lungentuberkulose der mit der Kollapsotherapie behandelt wurde. In diesem Kranken fand eine ausserordentlich schnelle Evolution der Kaverne des linken oberen Lungenlappens statt, welche jedoch die radiologischen Charaktereigenschaften einer alten Kaverne bietet.

~~321622~~



55501



106

