

RENDICONTI DELLA R. ACCADEMIA NAZIONALE DEI LINCEI

Classe di Scienze fisiche, matematiche e naturali.

Estratto dal vol. XXIV, serie 6^a, 2^o sem., fasc. 1-4. - Roma, luglio-agosto 1936-XIV

LO SVILUPPO DELLA CODA NEGLI ANFIBI

I. - Esperimenti di isolamento e di difetto

II. - Alterazioni delle correlazioni fra i territori costituenti l'abbozzo codale e comportamento dell'ectoderma della pinna caudale.

NOTE

DI

H. BYTINSKI-SALZ




Man.
B
57
23

ROMA

DOTT. GIOVANNI BARDI

TIPOGRAFO DELLA R. ACCADEMIA NAZIONALE DEI LINCEI

1936-XIV



Zoologia. — *Lo sviluppo della coda negli Anfibî.* - I. *Esperimenti di isolamento e di difetto*⁽¹⁾. Nota ⁽²⁾ di H. BYTINSKI-SALZ, presentata dal Corrisp. F. RAFFAELE.

Tutte le ricerche sullo sviluppo della coda negli Anfibî si sono imbatute in gravi difficoltà di studio derivate dal mancato differenziamento dei tessuti nei primi stadi della urogenesi. Gli studiosi del secolo 19° e delle prime decadi del secolo 20° si limitarono perciò a descrivere l'abbozzo codale come una gemma mesenchimatica apparentemente omogenea, che i metodi descrittivi ed anatomo-comparativi, allora noti, non permettevano di analizzare ulteriormente.

VOGT ha il grande merito di aver reso accessibile l'analisi sperimentale del differenziamento degli organi per mezzo del metodo dei contrassegni vitali (*Vitalfarbmarkierung*). Oggi, in seguito ai suoi lavori (VOGT 1925-1929) e alle ricerche di БИЖЕЛ (1928-1931), siamo in grado di orientarci sull'andamento dei processi formativi nell'estremità posteriore dell'embrione degli Anfibî. Secondo le suddette ricerche nonchè rilievi personali, gli abbozzi degli organi che verranno a costituire il bottone codale sono distribuiti, allo stadio di neurula, intorno alla regione blastoporale, e più precisamente, come mostra lo schema (fig. 1), nella piastra midollare, immediatamente innanzi al blastoporo a forma di fessura: il materiale dei futuri somiti caudali; anteriormente, quello del tubo neurale caudale; lateralmente ai cercini midollari, il materiale ectomesenchimatico e l'epidermide dorsale del margine della pinna. Lateralmente al blastoporo: i somiti più caudali

(1) Dall'Istituto di Zoologia, Anatomia e Fisiologia comparate della R. Università di Padova. Ricerche eseguite in parte con i mezzi del *Theresa Sessel Fellowship* alla Yale University e dell'*Academic Assistance Council* a Padova.

(2) Pervenuta all'Accademia il 30 giugno 1936.

del tronco, che vengono ancora invaginati durante la neurulazione, ed il materiale del proctodeo (e secondo BJTTEL dell'intestino caudale) disposto in forma di falce e che più tardi viene pure invaginato. L'ectoderma dei lati della coda è situato molto lateralmente, e si connette all'ectoderma del margine della pinna. Sotto la piastra midollare, nel tetto dell'archenteron, sono situati: medialmente l'abbozzo della coda, lateralmente quelli dei miotomi del tronco. Ventro-lateralmente a questi, le pareti laterali endodermiche dell'intestino si inarcano, portandosi verso l'alto e, in stadi successivi, raggiungendo l'abbozzo della coda e venendo a costituire il substrato (*Unterlage*) di tutto il mesoderma laterale.

Durante la neurulazione ha luogo un sollevamento delle pieghe midollari in direzione dorsale, e la chiusura della piastra midollare nel tubo midollare, più precisamente con movimenti formativi orientati verso la linea mediana (nella fig. 1 sono segnati con frecce). Anche il territorio dei miotomi caudali si chiude formando un cuscinetto pieno, ricoperto dall'ectoderma, che rappresenta l'abbozzo della futura gemma caudale. In questa perciò penetrano, alla fine della neurulazione, tubo neurale e corda, in forma di processi solidi dalla parte dorsale, l'intestino caudale, in forma di cul di sacco, dalla parte ventrale. Una sezione trasversale della base della coda mostra il noto quadro degli abbozzi degli organi in posizione normale: dorsalmente e ventralmente le duplicature cutanee del margine dorsale e ventrale della pinna; nel mezzo della regione assile, in direzione dorso-ventrale le sezioni trasversali del tubo neurale, della corda e dell'intestino caudale; lateralmente a questi i miotomi caudali, che possono essere riuniti ventralmente all'intestino caudale da un tratto impari mesenchimatico.

Stabilito così il piano topografico degli abbozzi dei singoli territori organo-formativi allo stadio iniziale di neurula, mi fu possibile aggredire con metodi sperimentali l'analisi causale della formazione del bottone caudale. Il problema che mi sono posto si può press'a poco così porre: nello sviluppo normale, quale importanza hanno i diversi abbozzi degli organi, localizzati nella gemma caudale, per la formazione della coda?

Già da mie precedenti ricerche (1931) risulta, che si possono ottenere delle code esternamente completamente normali, che contengono all'interno, come organi assili, soltanto il tubo neurale o solamente i somiti, perciò con notevole deficienza di organi. Nelle mie esperienze ed in altre analoghe di HOLTREIFER (1933, 1934) e di MANGOLD (1932, 1933), erano state indotte delle code completamente sviluppate, provviste di striscie di pigmento laterali, nonchè di lembo dorsale e ventrale della pinna ecc., mediante impianti di pezzi posteriori di piastra midollare. Questi risultati permettevano di supporre che anche la formazione di una gemma caudale normale potesse essere notevolmente indipendente dai suoi singoli abbozzi, che cioè questi si potessero sostituire in via dinamica e meccanica.

Ecco lo scopo della nuova serie di esperienze da me effettuate ed i cui risultati verranno qui brevemente riassunti e discussi. Gli esperimenti furono eseguiti su specie del genere *Ambystoma* (*A. maculatum*, *A. tigrinum*, *A. mexicanum*) e *Molge* (*M. vulgaris*, *M. alpestris*, *M. s. g. Triturus cristatus*), con operazioni omo-, etero- e xenoplastiche.

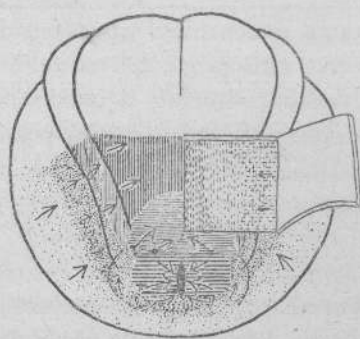


Fig. 1.

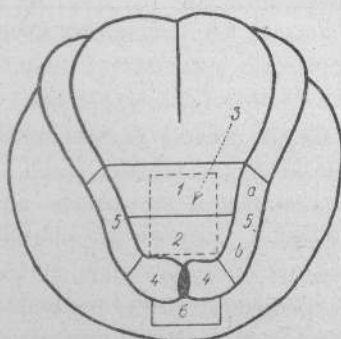


Fig. 2.

I. — *Esperimenti di isolamento per lo studio delle capacità dinamiche dei singoli abbozzi nel territorio presuntivo della coda.* — I vari territori dell'abbozzo neurale della coda furono trapiantati secondo lo schema della fig. 2, sulla parte ventrale di embrioni nello stadio iniziale di bottone caudale. Un confronto col piano degli abbozzi ottenuto mediante i contrassegni vitali (fig. 1), dimostra che corrisponde:

Segmento 1: al quarto quinto della piastra midollare.

Segmento 2: al quinto posteriore della piastra midollare.

Segmento 3: alla regione cordo-mesodermica.

Segmento 4: ai labbri laterali del blastoporo.

Segmento 5: ai cercini midollari.

Segmento 6: al territorio del labbro ventrale del blastoporo.

Segmento 1. Si differenziò sempre in un tubo neurale allungato, localizzato all'interno dell'embrione (v. anche BYTINSKI-SALZ, 1931), talora fortemente ripiegato. Non si osservò mai una accentuata sporgenza visibile esternamente.

Segmento 2. Si differenziò sempre nei miotomi, talvolta seriatì, e diede sempre luogo a delle escrescenze allungate cilindriche, sulla parte ventrale dell'embrione (v. anche BYTINSKI-SALZ, 1931 e BIJTEL, 1936). Se insieme con esso era stato trapiantato anche il tubo neurale caudale, si poteva ottenere la contrazione autonoma di tali prolungamenti della coda.

Segmento 3. Formò soltanto coda oppure coda e muscolatura, raramente vescichette intestinali accessorie (se il pezzo impiantato era troppo largo!). L'impianto venne a costituire in quasi tutti i casi delle gobbe coniche o escrescenze allungate, nelle quali raggiungeva l'estremità. La coda si presentava soltanto raramente rettilinea, per lo più era piegata a S oppure raggomitolata.

Segmento 4. Si differenziò in muscoli, mesenchima ed epidermide. Il pezzo impiantato appariva per lo più disteso sulla parete del ventre. Di rado si osservò un breve prolungamento; e molto raramente si ottenne la formazione di una piccola pinna (forse indotta?). Sebbene non si possa parlare di un allungamento del pezzo impiantato, tuttavia l'epidermide mostrò una netta tendenza a crescere in superficie.

Segmento 5. Si differenziò in epidermide, in cellule pigmentate (v. anche DU SHANE, 1936), cellule mesenchimali derivanti dall'ectoderma, e raramente in cellule gangliari (v. RAVEN, 1936). Formò per lo più dei prolungamenti o nodi visibili esternamente, mai però lembi di pinna (come quelli descritti da TERNI, 1934).

Segmento 6. Si differenziò diversamente, a seconda che era stato trapiantato solo ectoderma del labbro ventrale del blastoporo, oppure anche il mesoderma. Nel primo caso l'impianto si fuse completamente con la parete del ventre differenziandosi in epidermide. Nel secondo si ebbe al disotto dell'epidermide un piccolo nodulo o un'intumescenza appiattita contenente all'interno cellule mesenchimatiche.

CAPACITÀ DI «EVOCAZIONE» NELLA REGIONE VENTRALE
DELL'EMBRIONE OSPITE.

I territori dell'ospite manifestarono reazioni differentissime all'impianto dei territori embrionali sopra descritti. Risultò che l'ectoderma dimostrava la maggior facilità a reagire, sebbene potessero partecipare a induzioni provocate dall'impianto, anche il mesoderma e l'endoderma. In quasi tutti i casi, ove l'epidermide dell'ospite ricopriva l'impianto, si formarono ingrossamenti dell'epidermide talora paragonabili a gibbosità appiattite.

Da abbozzi differenziati di organi si ottennero:

1) *Code* il cui asse corrispondeva al pezzo impiantato, con lembi sacciformi della pinna. Questi si potevano ottenere su tutta la superficie ventrale, dalla regione cardiaca fino all'ano; risultarono specialmente bene sviluppati nella metà posteriore del corpo, mentre cranialmente alla regione epatica si formavano soltanto piccoli lembi sacciformi. In tutti i casi i lembi della pinna apparivano disposti secondo l'asse longitudinale dell'embrione, più tardi per ragioni meccaniche, si piegavano secondariamente su un lato. In molti casi partecipava alla formazione della coda indotta il materiale della base della coda dell'ospite (endoderma e mesoderma).

2) *Formazioni di estremità*: queste apparirono finora soltanto nelle adiacenze delle estremità anteriori, quasi al limite della regione epatica. In alcuni casi si ebbero doppie le estremità dell'ospite, certamente in seguito ad influenza meccanica dell'impianto sull'abbozzo proprio dell'ospite. In altri casi però l'estremità differenziatasi non aveva rapporti specifici con l'abbozzo dell'ospite, e certamente era provocata dal pezzo trapiantato. Lo sviluppo delle estremità poteva variare fortemente; nei casi meno evidenti si ottenne un prolungamento digitiforme con asse cartilagineo non segmentato; nel migliore caso un'estremità rudimentale segmentata con asse di simmetria palmare-ulnare. Ciò dimostra che il « campo delle estremità » (FILATOV, 1933) non si estende soltanto al di sopra dei lati del corpo, ma anche sulla parte mediana ventrale, almeno dalla regione cardiaca a quella epatica.

3) *Gemme mesenchimaliche*: nelle adiacenze del pezzo impiantato comparvero talora dei cumuli mesenchimalici a forma di gemme. In un caso 2 gemme di tal genere apparivano simmetriche al pezzo impiantato (v. anche RAVEN, 1935). In sei casi, nei quali gli ospiti si svilupparono sufficientemente, non si poté riscontrare un ulteriore sviluppo di tali gemme, anche negli stadi in cui le estremità anteriori (dell'ospite) avevano 3 e 4 dita, e quelle posteriori erano rappresentate da gemme coniche allungate. Non dovrebbe dunque trattarsi di « gemme formative di arti », bensì di concentrazioni locali di mesenchima, in forma di gemme, che tuttavia non ricevettero gli stimoli necessari all'ulteriore differenziamento.

4) *Pigmento*: cellule pigmentate, derivate dall'ospite, comparvero in abbondanza nelle adiacenze del pezzo impiantato, molto frequenti in specie in relazione con altre induzioni (induzioni di estremità e di coda).

5) *Prolungamenti dell'intestino*: nella formazione di prolungamenti del pezzo impiantato appare sovente un'estroflexione a mo' di ernia della parete intestinale alla base del prolungamento, che nei suoi stadi iniziali si può forse spiegare in modo puramente meccanico. Assai presto però in questi territori endodermici si inizia un'attiva moltiplicazione cellulare, che si palesa, alla conta numerica dei nuclei, fino del 70% maggiore che nei tratti intestinali craniali e caudali. Si vengono così a costituire dei prolungamenti intestinali molto lunghi, che terminano nel pezzo impiantato a fondo cieco. Non ho osservato finora la formazione di un ano secondario, come è stata ottenuta antecedentemente da me (1931) e da RAVEN (1935) con trapianti nella gastrula. In alcuni casi, dove non si rilevava dall'esterno un prolungamento dell'intestino, si costituivano dentro di esso delle pieghe intestinali accessorie, rivolte verso il pezzo impiantato.

II. — *Esperienze di difetto per l'esame della formazione di gemme caudali in assenza di diversi abbozzi di organi*. — I segmenti 1-6 della neurula furono asportati o separatamente o in gruppo, ed in loro sede fu trapiantato ectoderma del ventre e del fianco (talora insieme con mesoderma). I pezzi

trapiantati contrassegnati con colorazione vitale dovevano impedire processi di regolazione e di cicatrizzazione e servire, contemporaneamente, a palesare dall'esterno le dimensioni del territorio trapiantato.

Asportazione del segmento 1 (soltanto piastra midollare): dà come risultato larve prive completamente di tubo neurale nella coda. Dai cercini midollari si erano sviluppati da entrambi i lati due lembi di pinna separati nel mezzo dal materiale impiantato (v. anche HOLTFRETER, 1935). Questo risultato in *Molge* si ottenne tuttavia soltanto se si fece cicatrizzare un pezzo del territorio trapiantato con la ferita. Altrimenti i cercini midollari si chiusero sempre formando una lamina caudale unica. Gli embrioni appaiono sovente ripiegati dalla parte ventrale.

Asportazione del segmento 1 e da ambo le parti i segmenti 5a (piastra midollare e cercini midollari): ne risultano larve prive del tubo neurale caudale e del lembo dorsale della pinna (v. anche VOGT, 1931). Gli embrioni sono sempre fortemente ricurvi dalla parte ventrale. In alcuni casi l'estremità posteriore del corpo, a cominciare dalla regione asportata, è priva di pigmento, la coda e la parte posteriore sono insensibili a stimoli meccanici e rimangono tali anche in quei casi rari, nei quali si verifica rigenerazione del tubo neurale fino all'estremità della coda; in questi casi mancano sempre i gangli spinali.

Asportazione del segmento 2 (miotomi della coda): ne risultano larve con code accorciate e con diminuzione nel numero dei somiti caudali. VOGT (1931) ottenne con questa esperienza anche code normalmente sviluppate prive di somiti e contenenti soltanto corda, tubo neurale e mesenchima. All'interno la corda si presenta spesso fortemente piegata ed attorcigliata. La formazione dei lembi della pinna è normale. Se si asporta solo una metà del materiale dei miotomi, si ottiene una coda diritta di lunghezza normale, la quale può essere notevolmente difettosa dei somiti caudali; per lo più però i somiti sono presenti in numero minore del normale, oppure sono sostituiti da mesenchima. L'orlo anale manca sempre. Degno di nota è il fatto che l'embrione non si contrae verso la parte operata, contrariamente a quanto accade in seguito all'asportazione del labbro del blastoporo (somiti posteriori).

Asportazione del segmento 2 (miotomi della coda) e di ambedue i segmenti 5b (parte posteriore del cercine midollare). In questi embrioni la formazione della coda si presenta notevolmente ridotta. La lamina dorsale della pinna manca. Le estremità posteriori della corda e del tubo neurale sono fortemente ripiegate e talvolta attorcigliate.

Asportazione del segmento 3 (cordo-mesodermico): ne risultano embrioni in cui manca completamente la corda nei segmenti posteriori somatici e caudali. I miotomi si fondono sulla linea mediana, al di sotto del tubo neurale. Gli embrioni si sviluppano dapprima normali esteriormente; più tardi però interviene un accentuato ripiegamento laterale a forma di S di tutta


la parte posteriore del corpo. I miotomi somatici posteriori sono accentuatamente schiacciati in senso cefalo-caudale.

Asportazione del segmento 4 sinistro (labbro del blastoporo): ne risulta una forte torsione della gemma caudale in via di accrescimento verso la parte operata, che però si regola dopo nel corso dello sviluppo (v. anche VOGT, 1931). Ambedue i lembi della pinna sono sviluppati normalmente. All'interno il danno derivato dall'asportazione è relativamente piccolo rispetto all'entità dell'operazione. Il numero dei somiti può essere diminuito di 1-4, ed i somiti mancanti appartengono alla parte posteriore del corpo. Il territorio impiantato si invaginò parzialmente in molti casi, situato come era nella regione dal 10-15 somite.

Asportazione del segmento 4 da ambo le parti (labbri del blastoporo): ne risultarono embrioni con gemma caudale normale ad accrescimento rettilineo. Le larve sono piegate per lo più dalla parte dorsale. Il lembo ventrale della pinna spesso manca completamente.

Asportazione del segmento 5 da ambo le parti (cercini midollari): ne risultarono embrioni privi del lembo dorsale della pinna e di tutto il pigmento nella regione operata (v. anche TERRI, 1934; DU SHANE, 1935). Se la parte asportata è molto piccola, si può formare, per un processo regolativo, una lamina completa della pinna. Bisogna tuttavia osservare, che in casi singoli si ottennero embrioni con pigmentazione normale senza lembo dorsale della pinna, ed embrioni con lembo dorsale normale senza pigmento. Il mesenchima della lamina della pinna e le cellule pigmentate sono perciò probabilmente localizzate in parti differenti nel cercine midollare, oppure possono svilupparsi uno indipendentemente dall'altro.

Asportazione del segmento 6 (regione ventrale del blastoporo): ne risulta mancanza dei labbri anali e difetti al lembo ventrale della pinna. L'endodermia intestinale si trova all'esterno nelle vicinanze dell'ano. Poichè nelle sezioni di questa regione si riscontrava sempre l'intestino caudale, che secondo BIJREL (1929) è ivi localizzato, è possibile che il suo abbozzo si trovi al momento dell'operazione già parzialmente all'interno dell'embrione, od anche che esso si sia regolato dal segmento più caudale dell'intestino.



Zoologia. — *Lo sviluppo della coda negli Anfibii. — II. Alterazioni delle correlazioni fra i territori costituenti l'abbozzo codale e comportamento dell'ectoderma della pinna caudale*⁽¹⁾.
Nota⁽²⁾ di H. BYTINSKI-SALZ, presentata dal Corrisp. F. RAFFAELE.

Con una Nota precedente ho potuto dimostrare, in base ai risultati di numerosi esperimenti, che i vari territori dell'abbozzo codale nella neurula posseggono determinate potenze formative e di differenziamento, che si possono esplicitare in via autonoma negli esperimenti di isolamento. Fu inoltre illustrato come si comportasse il bottone codale in via di sviluppo, in seguito ad asportazioni localizzate dei vari abbozzi che lo costituiscono.

In questa Nota, ad integrazione dei risultati precedenti, viene chiarito il comportamento delle diverse parti della gemma caudale, artificialmente sottratte alle correlazioni dei territori adiacenti, o quando tali correlazioni vennero dall'esperimento modificate. Si trattava perciò di stabilire, in quale grado territori embrionali indifferenti potessero essere indotti a formare una coda influenzati da abbozzi adiacenti al territorio caudo-formativo, ed in quale grado l'abbozzo della coda, trapiantato, potesse inibire lo sviluppo di una coda.

Le esperienze eseguite fin qui, si riferivano all'asse della coda e soltanto occasionalmente (nelle possibilità di sviluppo dei cercini midollari) si trattò della formazione della lamina della pinna caudale. In un ultimo paragrafo si studierà più particolarmente il comportamento dell'ectoderma della lamina. Completate queste 4 serie di esperienze ci sarà possibile di dare un quadro sintetico della formazione della gemma caudale durante lo sviluppo normale.

(1) Dall'Istituto di Zoologia, Anatomia e Fisiologia comparate della R. Università di Padova.

(2) Pervenuta all'Accademia il 9 luglio 1936.

I. — ESPERIMENTI DI ROTAZIONE PER INDAGARE IL COMPORTAMENTO
DEGLI ABOZZI ASPORTATI.

Gruppo A: Rotazione dei segmenti posteriori della piastra midollare. — In questi esperimenti i segmenti più caudali della piastra midollare 1⁽¹⁾ oppure 1 + 2, con o senza substrato, il tetto archenterico sottostante (regione cordo-mesodermica), furono ruotati di 180° e nuovamente impiantati. Si eseguirono 4 serie di operazioni:

- α: rotazione della piastra midollare con substrato senza cercini;
- β: rotazione della piastra midollare con substrato con cercini;
- γ: rotazione della piastra midollare senza substrato senza cercini;
- δ: rotazione della piastra midollare senza substrato con cercini.

In tutt'i casi all'estremità cefalica del pezzo ruotato si poté sviluppare una coda secondaria in direzione dorsale, il cui asse, negli esperimenti α e β, comprendeva il tubo neurale e la corda (v. anche WOERDEMAN, 1928). Nelle serie γ e δ l'asse conteneva, solo raramente, soltanto il tubo neurale, come ci si doveva attendere. Nella maggioranza dei casi vi si riscontrò anche un segmento assile cordale che, originato dalla corda lasciata integra, penetrava più o meno profondamente nella coda secondaria. Se si ruotava soltanto il segmento 1 della piastra midollare (regione presuntiva del tubo neurale caudale), la coda primaria era sempre normale e conteneva tubo neurale, corda e somiti nella disposizione tipica. La coda secondaria era invece in questi casi costituita soltanto dal tubo neurale, circondato dal mesenchima. Ruotati invece contemporaneamente i segmenti 1 e 2 (regione presuntiva del tubo neurale e regione presuntiva dei somiti), si ottenne la inibizione della coda primaria, laddove la coda secondaria aveva nella sua parte assile il tubo neurale ed i somiti. Anche con la rotazione della sola piastra midollare (serie γ) si ebbe sempre nella coda secondaria la formazione di un lembo dorsale ed uno ventrale della pinna. In molti casi si verificò l'abbozzarsi di una gemma caudale secondaria, che col procedere dello sviluppo, poteva essere riassorbita. Talora fu ritrovato anche un tubo neurale secondario all'interno dell'embrione.

Gruppo B: Rotazione del tetto archenterico. — Già negli esperimenti del gruppo precedente avevo eseguito la rotazione del tetto dell'archenteron insieme con i segmenti più caudali della piastra midollare. Tentai allora di ruotare solamente la regione cordo-mesodermica, operazione che urta contro grandi difficoltà tecniche. Con un intervento doppio si ruotò dapprima la piastra midollare insieme con il substrato (esperienza α), e a cicatrizzazione

(1) Per la numerazione dei singoli territori vedi la fig. 2 della Nota precedente.

avvenuta, si ruotò la piastra midollare restituendola alla posizione primitiva (esperienza γ); in tal modo soltanto la corda col materiale mesodermico adiacente risultavano ruotati di 180° . Nei pochi casi, in cui tale operazione riuscì, non si verificò la formazione di una coda secondaria, e sembra perciò, che la corda non sia in grado di attraversare lo strato cellulare della piastra midollare.

II. — ESPERIMENTI PER LO STUDIO DEL COMPORTAMENTO DELL'ECTODERMA DEL LEMBO DELLA PINNA.

Questa serie ebbe per iscopo quello di studiare la partecipazione dell'Ectoderma alla formazione del lembo della pinna codale. Dagli esperimenti di RAVEN (1931-34), è noto che il materiale mesenchimatico dei cercini midollari (*Neuralleiste*) ha un'importanza fondamentale nello sviluppo della pinna. Ciò risulta anche da ricerche di VOGT (1931), HOLTRETER (1933, 1934), DU SHANE (1936) e da mie personali. TERNI (1934) in particolare giunge alla conclusione, che anche l'ectoderma presuntivo del lembo della pinna mantiene la facoltà pinno-formativa anche in assenza della cresta gangliare. Per esaminare tale questione si eseguirono i seguenti esperimenti:

1° In un embrione, al termine della neurulazione, si asportò il tubo neurale insieme coi cercini, lasciando *in situ* soltanto l'ectoderma pinno-formativo. L'ectoderma pinno-formativo viene disteso in direzione dorsale al di sopra della regione operata, e lasciato cicatrizzare. In uno stadio successivo gli embrioni sono privi del rispettivo segmento di tubo neurale e di un tratto della pinna corrispondente.

2° In una neurula avanzata si ruota di 180° da ambo le parti un grande lembo di ectoderma, il cui limite dorsale comprende il margine esterno dei cercini midollari e l'abbozzo dell'epidermide del lembo dorsale della pinna, in modo da trasferire l'epidermide presuntiva del fianco in sede dell'epidermide della lamina. Nel successivo sviluppo i due pezzi trapiantati si vengono a riunire dorsalmente sopra il tubo neurale e ivi formano una lamina caudale del tutto normale. L'ectoderma presuntivo del lembo della pinna, che con l'operazione è stato portato lateralmente, non è capace di produrre lembi di pinna nel fianco.

3° Fu anche eseguita un'esperienza analoga, ma cteroplasticamente, fra *Eurycea bislinata* Green e *Ambystoma maculatum*. Come è noto le larve di *Eurycea*, così come quelle di tutti i *Plethodontidae*, non hanno lamina della pinna sopra la parte posteriore del tronco. La pinna invece comincia appena alla base della coda e raggiunge la massima altezza in vicinanza dell'estremità della coda. Si asportò dunque da ambo le parti l'epidermide presuntiva del lembo della pinna nella regione del tronco in *Ambystoma*, sostituendola con frammenti di epidermide provenienti da un territorio analogo di *Eurycea*: un embrione soltanto si sviluppò abbastanza da mostrare

la formazione di una lamina della pinna, nella quale, tuttavia, l'ectoderma di *Eurycea* si era armonicamente incorporato ed era riconoscibile facilmente al suo colorito. Sebbene questo risultato debba essere convalidato da ulteriori esperimenti esso sembra tuttavia dimostrare, che anche in quelle specie di Urodeli, le quali normalmente non formano pinna nel territorio del corpo, l'epidermide del corpo è, lo stesso, in grado di formare epidermide di lamina.

4° Se si trapianta ectoderma della regione cardiaca o ventrale di una neurula medialmente in sede dell'epidermide dorsale del lembo caudale, su un embrione allo stadio di bottone codale iniziale, esso può partecipare più tardi alla formazione della lamina.

Questi risultati dimostrano che l'ectoderma presuntivo della pinna caudale non può formare la pinna in assenza della doccia neurale. Invece qualunque pezzo di ectoderma banale (del ventre o del fianco) di neurula, in presenza di materiale dei cercini midollari, può partecipare alla formazione di una lamina caudale.

Dagli esperimenti ora descritti si possono trarre le seguenti conclusioni:

La *determinazione istologica degli abbozzi degli organi* è già completa all'inizio della formazione del bottone codale (al termine della neurulazione). Tutti gli abbozzi presuntivi trapiantati si sviluppano secondo il loro valore prospettico. I diversi abbozzi per quanto riguarda la loro struttura istologica non possono essere sostituiti gli uni con gli altri. Anche il materiale della futura pinna è già determinato in epidermide, sebbene non specificamente in « epidermide della pinna ».

Le *potenze formative morfologiche* dei singoli abbozzi sono anche già determinate in questo periodo, tuttavia in casi singoli si possono avere ancora delle forti regolazioni. Così se si impedisce un accrescimento rettilineo alla corda ed al tubo neurale, le forti tendenze a distendersi insite nei tessuti, portano a ripiegature e distorsioni. Oppure se si asporta una gran parte del materiale dei somiti, può lo stesso formarsi una serie di somiti completi armonicamente impiccoliti. Se si asporta solo un cercine midollare, dalla parte residua può svilupparsi una pinna completa (TERNI, 1924).

Regolazioni dal punto di vista morfologico possono verificarsi soltanto nel territorio dei medesimi abbozzi di organi. Materiali di abbozzi differenti non possono sostituirsi neppure nei riguardi del loro differenziamento istologico.

Per ciò che si riferisce alla partecipazione dei singoli abbozzi organoformativi allo sviluppo della coda, si può concludere quanto segue:

Il *tubo neurale* generalmente si accresce in direzione rettilinea per una tendenza spiccata a distendersi. Questo tipico accrescimento può essere ostacolato e impedito dall'epidermide ventrale del bottone stesso. In questi casi, il tubo neurale si piega o si contorce all'interno dell'embrione. Non

si giunge mai ad avere segmenti di tubo neurale sporgenti dalla superficie. La mancanza del tubo neurale nel bottone codale in via di accrescimento porta di conseguenza una forte ripiegatura dal lato ventrale.

I miotomi della coda mostrano tutti una notevole capacità a distendersi ed un alto potere a proliferare. Possono indurre l'ectoderma del bottone codale a formare un prolungamento della coda.

La corda mostra accentuatissime capacità a distendersi e le esplica anche attraverso l'epidermide ventrale di bottoni caudali avanzati. Se si impedisce il suo prolungamento all'esterno, essa penetra profondamente nell'embrione, spingendo davanti a sé gli organi adiacenti. Se incontra una resistenza troppo forte, si piega ad S. Apparentemente però non è più in grado di attraversare la piastra midollare sovrastante nelle parti anteriori dell'embrione. Essa fornisce alla coda in via di accrescimento la resistenza meccanica. Se la corda viene asportata, i segmenti posteriori del corpo non possono distendersi in tutta la loro lunghezza; l'estremo posteriore del corpo non può accrescersi in senso rettilineo, risulta perciò piegato lateralmente.

Questi risultati sembrano allontanarsi in alcuni punti dalle osservazioni di HOLTFRÉTER (1933) sullo sviluppo di code indotte. Non bisogna però dimenticare che in quei casi si trattava di induzioni in quel territorio del corpo, in cui la tendenza ad indurre una coda può variare moltissimo nei singoli punti. Nei miei esperimenti si tratta tuttavia di processi che avvengono nel territorio proprio della coda, nel quale certamente la determinazione dei singoli abbozzi, per formare la coda, è massima. Le differenze di reazione sono dovute essenzialmente al fatto che il materiale di reazione che soggiace agli stimoli induttori era, nei vari casi, o materiale indeterminato (ectoderma presuntivo della gastrula), o ectoderma di bottone caudale già notevolmente differenziato oppure ancora abbozzi della neurula. Già da esperienze precedenti di MANGOLD e SPEMANN (1927-33) e mie personali (1931), risulta che i territori presuntivi organo-formativi possiedono ampie facoltà induttrici, che possono esplicitare se hanno a disposizione materiale giovane da indurre. Nelle esperienze trattate nel presente lavoro però le azioni induttrici agiscono su tessuti già quasi determinati istologicamente, i quali (ad eccezione dell'epidermide e forse dell'endoderma della coda) non sono più accessibili a qualsiasi influenza induttrice. Invece a questi stadi può ancora intervenire una regolazione dinamica e meccanica fra i singoli abbozzi.

II. SIGNIFICATO DEI SINGOLI ABOZZI ORGANO-FORMATIVI PER LO SVILUPPO DELLA CODA.

Il materiale dei somiti è certamente il più importante durante il differenziamento del bottone codale in via di sviluppo. Asportando solamente i miotomi della coda, questa può assolutamente non svilupparsi. Ciò non

viene infirmato dal fatto, che altri abbozzi organo-formativi (p. es., tubo neurale, corda) possano indurre l'ectoderma soprastante a formare una sporgenza; perchè qui si tratta di induzioni (in stadi giovani) oppure di evocazioni (in stadi più avanzati). Se è diminuita la quantità di mesoderma, si forma una coda più o meno accorciata. In essa il tubo neurale e la corda esplicano le loro tendenze alla distensione, non possono però attraversare l'estremità mesodermica della coda e perciò si piegano al loro estremo.

Una *coda normale sia internamente che esternamente*, formata da tubo neurale, corda, somiti, intestino caudale, lamina della pinna dorsale e ventrale; nei loro tipici rapporti topografici, si può formare soltanto in presenza di tutti gli abbozzi presuntivi. L'asportazione completa di un territorio organo-formativo (ad eccezione del materiale presuntivo della lamina della pinna) porta sempre ad un difetto corrispondente nella formazione della coda.

Una *coda esternamente completa*, formata da un asse caudale difetoso e dei lembi della pinna, si può ottenere coll'estirpazione dell'abbozzo del tubo neurale o della corda. In questi casi però l'aspetto esterno della coda è influenzato dalla mancanza di queste parti (rattrappimento ventrale o laterale).

Una *protuberanza caudale appuntita*, formata da una parte assile completa o difetosa e priva di pinna, si forma asportando i territori presuntivi del lembo della pinna situati nella cresta neurale.

Lamine della pinna singole, ossia duplicature cutanee a forma di cresta con tipica disposizione trasversale delle cellule mesenchimali, si formano per l'isolamento delle due creste neurali in seguito a trapianto (TERNI, 1924) oppure per asportazione del territorio della placca midollare situato tra esse.

La formazione della coda nello sviluppo normale si può interpretare perciò come risultato di una *cooperazione funzionale* («Kombinative Einheitsleistung» nel senso di LEHMANN; vedi anche HOLTRETER, 1933) dei singoli abbozzi già precedentemente determinati della neurula, i quali vengono portati dai movimenti formativi in stretta relazione di contatto reciproco. Seguono processi di accrescimento, durante i quali le singole parti della porzione assile della coda (corda, tubo neurale, somiti) esplicano indipendentemente le loro tendenze all'accrescimento ed alla distensione. Le velocità con cui crescono i singoli abbozzi, sono determinate indipendentemente l'una dall'altra, per cui nel decorso dello sviluppo normale si forma una coda armonicamente segmentata. Se in stadi precoci le tendenze a crescere ed a differenziarsi della corda e del tubo neurale (e mesoderma?) sono in reciproca dipendenza di correlazione per induzione, ciò non pertanto nel bottone caudale in via di sviluppo esse sembrano esplicare autonomamente le loro tendenze formative.

La lunghezza della coda dipende dalla quantità del materiale mesodermico presente. Si può anche formare una coda esternamente normale con quantità non troppo piccole di mesoderma, tuttavia si riscontra che all'interno l'accorciamento rispettivo della corda non si è esteso anche agli altri organi assili, che hanno continuato a svilupparsi autonomamente. Soltanto il materiale del lembo della pinna (creste neurali + ectoderma della lamina) sembrano essere in rapporto armonico con la lunghezza della coda.

La direzione della coda in accrescimento dipende essenzialmente dallo equilibrio dinamico dei suoi organi assili. Tubo neurale da una parte e somiti + endoderma dall'altra, rappresentano una coppia di fattori ad azione reciprocamente antagonista, il cui equilibrio porta ad un accrescimento rettilineo all'indietro. Anche la distribuzione bilaterale simmetrica del mesoderma è importante per la estensione rettilinea della coda. Così pure la corda è un fattore altrettanto importante la cui presenza è essenziale per un accrescimento rettilineo in senso caudale.

54666



~~313481~~

