



CONSORZIO PROVINCIALE ANTITUBERCOLARE DI MODENA
DISPENSARIO CENTRALE DI MODENA

Prof. ARTURO CAMPANI
Direttore Medico Generale

Dott. MARIO LENZI
Assistente

Pneumatocele mediastino-pleurale post-pneumotoracico "a bilancia,"

(Estratto dalla Rivista "Lotta contro la tubercolosi", - Anno VII, n. 4 - Aprile 1936-XIV)



ave
B
55
75

STAB. TIPOGRAFICO «EUROPA» · ROMA · Via dell'Anima, 46



Prof. ARTURO CAMPANI
Direttore Medico Generale

Dott. MARIO LENZI
Assistente

Pneumatocele mediastino-pleurale post-pneumotoracico "a bilancia"

(Estratto dalla Rivista "Lotta contro la tubercolosi" - Anno VII, n. 4 - Aprile 1936-XIV)





Aggiungiamo alla già tanto numerosa serie di casi di ernia mediastinica consecutiva a pneumotorace che la stampa fisiologica e radiologica ha riportati, anche questo nostro e non per entrare in merito alla patogenesi di tale particolare affezione, nè per discuterne la frequenza o i segni clinici e radiologici, ma solamente per fare alcuni appunti e considerazioni su certi obsoleti aspetti che nel caso nostro si sono rilevati.

Noi abbiamo scritto «ernia mediastinica» senza però convenire in un termine che si sa inesatto e che si continua, non di meno, ad usare forse per la sua «evidenza descrittiva». Meglio è certamente quello coniato da EBER: pneumocele mediastino-pleurale, per ragioni che non è qui il caso di illustrare e che non hanno bisogno della nostra conferma. Nel seguito del nostro lavoro noi faremo uso del termine di EBER (p.m.-p.).

La storia clinica del nostro malato non offre nulla di speciale e non differisce da quella dei tanti altri casi descritti nella letteratura. In un giovane viene praticato un anno avanti circa l'attuale circostanza, un pneumotorace destro per lesione tubercolare ulcerosa del lobo superiore destro. Il trattamento pneumotoracico viene continuato con buon collasso del polmone, senza aderenze, mantenendo le pressioni attorno allo zero mai arrivando a valori positivi, neppure nella espirazione.

Nessun fatto particolare accompagna il pneuma; i rifornimenti si fanno ogni 10 giorni, essendo il soggetto piuttosto «avido di aria».

Il giorno 7 novembre 1935 viene praticato il consueto rifornimento (pressione iniziale — 8 — 16, immessi 600 cc. di aria filtrata, pressione terminale — 8 — 2) e quindi si esamina radioscopicamente il torace per controllare il grado di collasso.

Ci si presenta il quadro riprodotto nella fig. 1, e cioè: pneumotorace a destra, incompleto in corrispondenza del diaframma e a sinistra uno spazio chiaro che contorna il profilo sinistro dell'ombra cardiaca, spazio limitato all'esterno da una linea sottile, scura, continua, regolare che dall'estremo superiore dell'eminanza aortica discende fin quasi alla punta del cuore. La parte inferiore di questo spazio chiaro è occupata da liquido, il quale fiotta in sincronismo con la contrazione cardiaca e che nel radiogramma non è molto chiaramente visibile dato che il tempo di posa per la esecuzione non è stato, per necessità tecniche, sufficientemente breve e tale da permettere la visione del liquido immobile.

Si impone la diagnosi di pneumocele mediastino-pleurale consecutivo a pneumo-

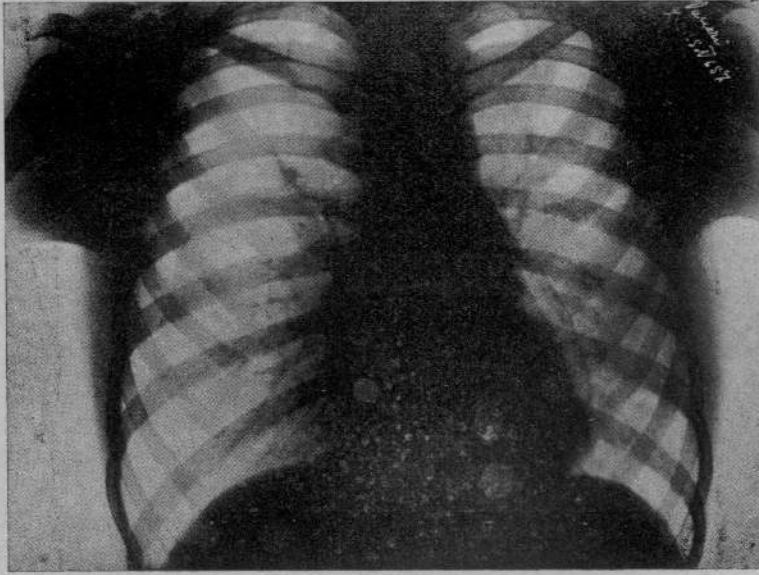


FIG. 1.

torace. Infatti, per quanto il reperto possa essere fuori del normale e, per alcuni punti, fare pensare a qualcosa a carico del pericardio (per esempio idropneumopericardio),

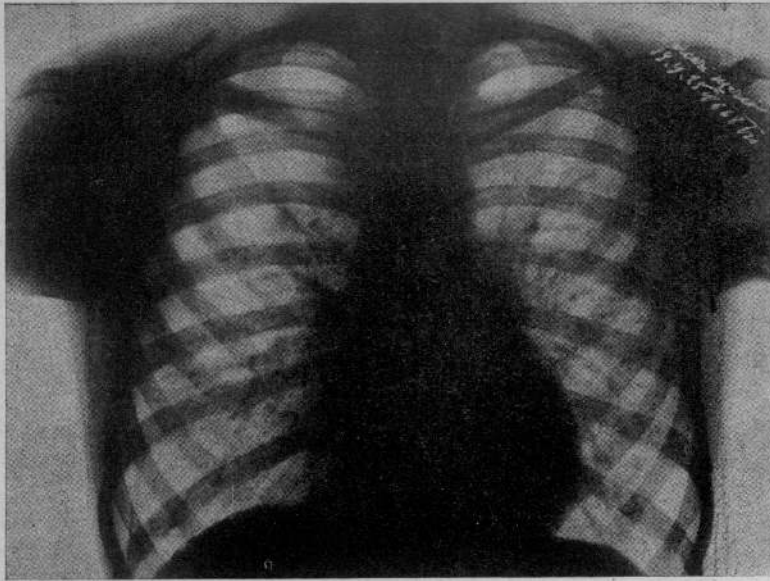


FIG. 2.

tuttavia tanto elementi clinici quanto radiologici contrastano a questa ipotesi diagnostica.

Pneumatocele mediastino-pleurale dunque e con presenza di liquido nella sacca

ectasica mediastinica, la quale si modella, per apposizione, sul contorno della massa cardiaca.

Il paziente dopo 10 giorni ritorna per il rifornimento. Un esame radiografico viene praticato prima di questo, in proiezione postero-anteriore (v. fig. 2) (telera-diografia), un altro in proiezione laterale destra (v. fig. 3). Nel primo rimane solo un piccolo segno della linea limite del pneumatocele mediastino-pleurale; il liquido è reperibile (e nel radiogramma, fig. 2, non si vede, essendo le basi fuori dal campo) nel seno costodiaframmatico di destra, liberamente oscillante. Il pneumotorace a destra è ancora visibile, se pure ridotto. La proiezione laterale (fig. 3) non mostra nulla di particolare. Si effettua il rifornimento immettendo 600 cc. di aria filtrata (pressione iniziale — 10 — 18, terminale — 4 — 8) e si ripete l'esame radiografico nelle due proiezioni prima usate.

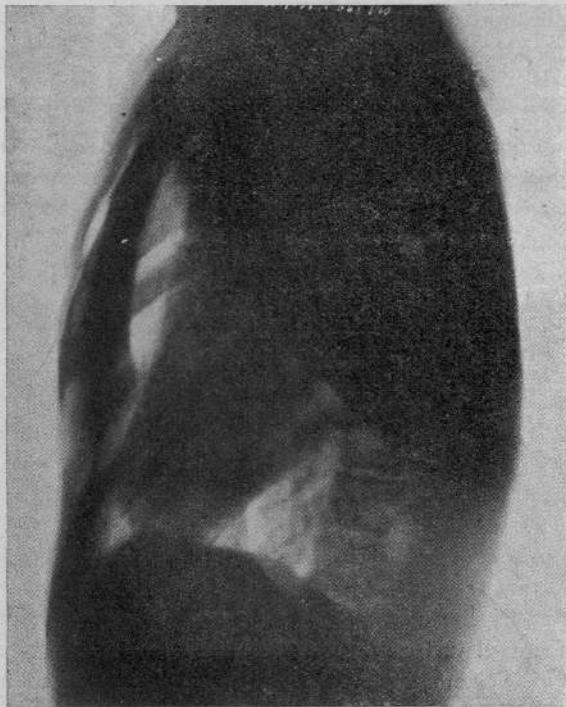

FIG. 3.

Si ripresenta nella postero-anteriore l'aspetto già descritto (fig. 1); nella laterale (fig. 4) compaiono alcuni elementi che ci inducono a brevemente sostare su di una loro discussione.

Lo spazio retrosternale è allargato in senso trasverso, antero-posteriore, iperchiaro; quello freno-vertebro-cardiaco pressochè immutato nel suo aspetto. Il primo è limitato verso il basso da una linea d'ombra a livello orizzontale, linea dovuta a liquido che fiotta sincronicamente colle contrazioni cardiache e che appare raccolto in una sorta di sacca, di nido di rondine, ad estremità inferiore convessa, abbastanza bene delimitabile dall'ombra diaframmatica.

E' logico quindi ammettere che sia questa l'immagine radiografica di quel liquido che prima del rifornimento si osserva nel seno costodiaframmatico destro e che dopo l'immissione di aria si ritrova a sinistra nella sacca ectasica mediastinica, modellata sul contorno dell'ombra cardiaca.

Il liquido ha dunque un movimento « a bilancia »: passa nel cavo del pneumatocele quando questo si forma, ritorna a destra quando questo gradualmente si riduce.

Nel caso nostro il pneumatocele mediastino-pleurale per quale via si forma? Quale di quelle « zone di debolezza » individuate prima dal GROCCO e dalla sua scuola, indi studiate accuratamente dal NIRSCH (1910) dà adito alla estroflessione?

Più che non la « zona postero-inferiore » delimitata, come è noto, posteriormente dalla colonna vertebrale e dalla aorta discendente, inferiormente dal diaframma, anteriormente dal cuore e dall'esofago — sembra essere nel caso nostro la « zona antero-

superiore» — compresa fra il legamento sterno-pericardico inferiore, lo sterno, il legamento sterno-pericardico superiore e la faccia anteriore del cuore.

Le ragioni di questa nostra convinzione relativa alla «via superiore» sono — a parte il fatto della maggior frequenza constatata a tutti gli autori — molto evidenti qualora si esamini il radiogramma laterale eseguito dopo il rifornimento (fig. 4). In esso esistono alcune particolarità già descritte, ma nell'argomentazione attuale quattro di esse hanno speciale importanza e cioè: l'iperchiarezza dello spazio retrosternale, la posizione anteriore rispetto al cuore della raccolta liquida annidata nella estroflessione mediastinica, l'immutato aspetto — nei confronti del radiogramma eseguito prima del rifornimento — dello spazio o zona di debolezza postero-inferiore e, infine, la mancanza di liquido in un punto declive posteriore.

Bisognerà tener conto, a questo riguardo, che i radiogrammi sono stati eseguiti tutti colla stessa tecnica, con gli stessi dati dosimetrici, in posizione eretta.

Ma se la via di formazione del p.m.-p. da noi descritto è quella antero-superiore, come può il liquido passare da destra a sinistra? Poichè non si può ammettere che, contraddicendo a leggi di fisica, questo risalga, si deve ammettere che sia la posizione data al paziente durante il rifornimento — decubito sul fianco sinistro in posizione orizzontale — a permettere il passaggio del liquido libero nel seno costo-diaframmatico destro nell'ectasia mediastinica, verso sinistra.

Detendosi gradualmente poi il pneumotorace e decubendo il paziente sul fianco destro durante il sonno, il liquido ritorna a destra.

Noi non abbiamo esatte prove di questa ipotesi; sarebbe bastato praticare un rifornimento in piedi per averle, ma

nel corso di queste nostre osservazioni, il versamento liquido, già inizialmente di assai modica quantità, è andato sempre più riducendosi, costringendoci a dedurre per via logica quello che la riprova sperimentale più non ci permetteva.

In margine a questa breve descrizione e a questo sommario commento, alcune osservazioni relative al tema del pneumatocele mediastino-pleurale:

1) La sua frequenza è stata da alcuno ammessa come molto elevata (vedi DUMAREST e BRETTE: 17%; EBER addirittura costante nei pneumotoraci praticati in soggetti fra i 20 e i 23 anni); nella non più scarsa casistica di uno di noi (CAMPANI) non si trova conferma a questa opinione, si può anzi rilevare una certa rarità del fenomeno, rarità che può essere in relazione alle

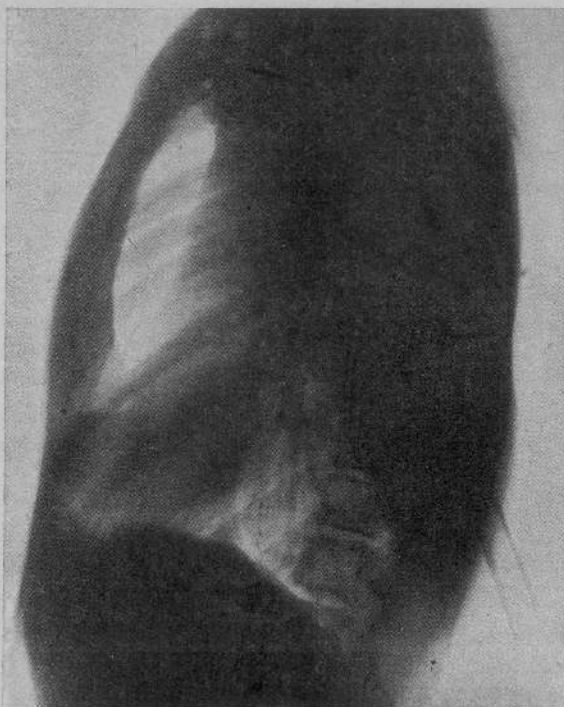


FIG. 4.

modalità quasi costantemente seguite nella sua cura pneumotoracica (pneumotorace ipotensivo).

2) Abbiamo ricercato nel nostro paziente i segni clinici descritti da molti autori per la diagnosi extra-radiologica del p.m.-p., non abbiamo potuto riscontrarne alcuno; ciò non vuol essere contro l'esistenza e la bontà di questi segni, ma può essere dovuta alla particolare situazione del p.m.-p. nel nostro caso.

3) Le nostre radiografie sono state eseguite in posizione inspiratoria. Solo più tardi rispetto alla loro esecuzione ci venne fatto di consultare il pregevole lavoro del BENASSI (« Lotta contro la tubercolosi », aprile 1932) nel quale appunto si sostiene e si documenta la necessità di eseguire le radiografie in posizione espiratoria come quelle che permettono una migliore visibilità del p.m.-p. Le ragioni meccaniche del fatto sono evidenti.

Del pari riteniamo anche noi, per personale esperienza, che si debba, salvo particolari casi, eseguire sempre i radiogrammi in posizione eretta nello studio del p.m.-p.

Concludendo: questo nostro vuol essere un modesto contributo alla conoscenza dei multiformi aspetti sotto cui può presentarsi il p.m.-p., vuol essere descrizione quanto più possibile chiara e fedele di un caso nel quale il reperto possedeva alcuni caratteri di rarità.

~~312051~~



55616

