



1623

ISTITUTO « CARLO FORLANINI »  
CLINICA FISIOLOGICA DELLA R. UNIVERSITA' DI ROMA  
Direttore: prof. E. MORELLI

Dott. PLINIO GUGLIELMETTI

# Il comportamento del mediastino nella toracoplastica antero-laterale e l a s t i c a

Estratto dalla Rivista « Lotta contro la tubercolosi » - Anno IX, n. -11, novembre 1938-XVII



bea  
B  
55  
67

STABILIMENTO TIP. « E U R O P A », - ROMA - VIA DELL'ANIMA, 46



ISTITUTO « CARLO FORLANINI »  
CLINICA FISIOLGICA DELLA R. UNIVERSITA' DI ROMA  
Direttore: prof. E. MORELLI

---

Dott. PLINIO GUGLIELMETTI

# Il comportamento del mediastino nella toracoplastica antero-laterale e l a s t i c a


---

Estratto dalla Rivista « Lotta contro la tubercolosi » - Anno IX, n. 11, novembre 1938-XVII

---



STABILIMENTO TIP. « E U R O P A » - ROMA - VIA DELL'ANIMA, 46



---

Il mediastino per essere suscettibile di spostamenti di sede e di deformazione viene considerato come una parte integrante nell'equilibrio toraco-polmonare nel senso che le varie azioni meccaniche possono in vario modo ripercuotersi sul suo complesso e sui suoi singoli elementi.

Due gruppi fondamentali di fattori meccanici possono agire sul mediastino. Un primo è inerente allo stato tensivo dei due polmoni la cui tendenza retrattile, dati anche i particolari rapporti di contatto, si applica sulle pareti del mediastino come azione ventosante continua (ventosazione di E. Morelli) aumentata in inspirazione e diminuita in espirazione.

Altre azioni capaci di ripercuotersi sul mediastino sono parietali; per comprendere queste è necessario tener conto del complesso meccanico parete-polmone-mediastino. La parete nel ciclo respiratorio svolge un'attività che gli altri due elementi subiscono. Data la difformità strutturale, la differente capacità deformativa e i diversi rapporti di posizione, il mediastino risentirà le azioni meccaniche parietali solo quando e per la parte che il polmone non è in grado di compensare. Una tale ripercussione si verifica già normalmente nel primo momento delle fasi respiratorie. Infatti il polmone non può adattarsi immediatamente all'espansione e alla retrazione toraco-diaframmatica richiedendosi un certo tempo per un proporzionale ingresso e fuoriuscita di aria dalle formazioni bronchiolo-alveolari, per cui una parte dell'azione traente all'inizio dell'inspirazione si porta sul mediastino. E le varie modalità di respiro influenzeranno in modo differente il mediastino a seconda che permettano un adattamento polmonare più o meno rapido e completo alle variazioni volumetriche del cavo toracico.

In condizioni fisiologiche sia i fattori inerenti allo stato tensivo del polmone, sia quelli in rapporto con le azioni meccaniche toraco-diaframmatiche, sono praticamente eguali nei due lati. Scaturisce da ciò un'azione omogenea sul contorno mediastinico con la risultante di un normale equilibrio di sede e di funzione.

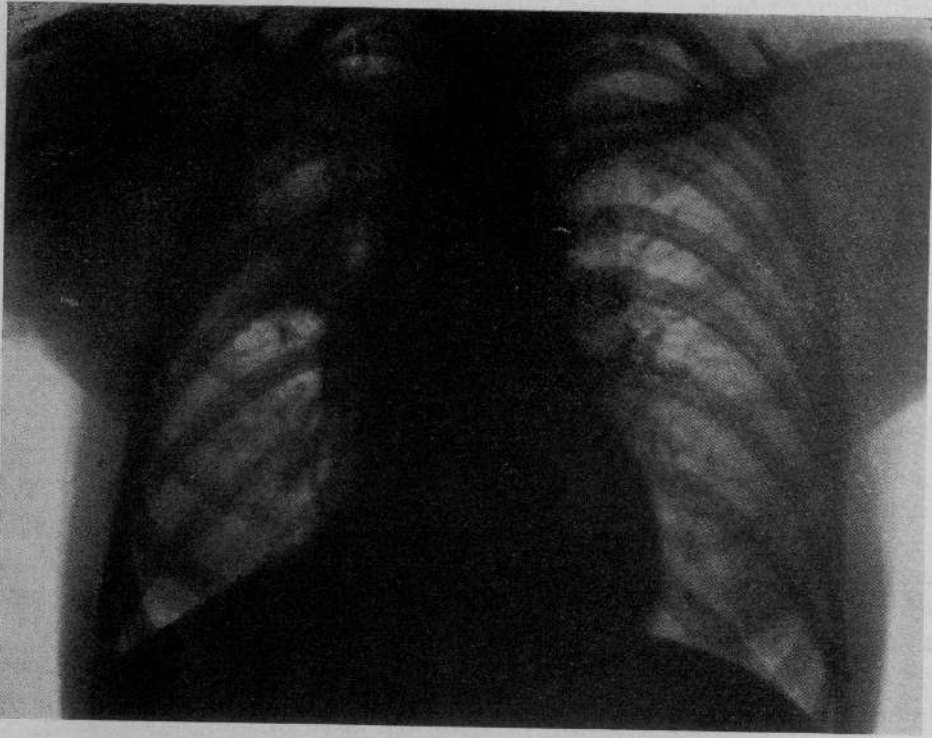


FIG. 1.

1957  
12  
10/10

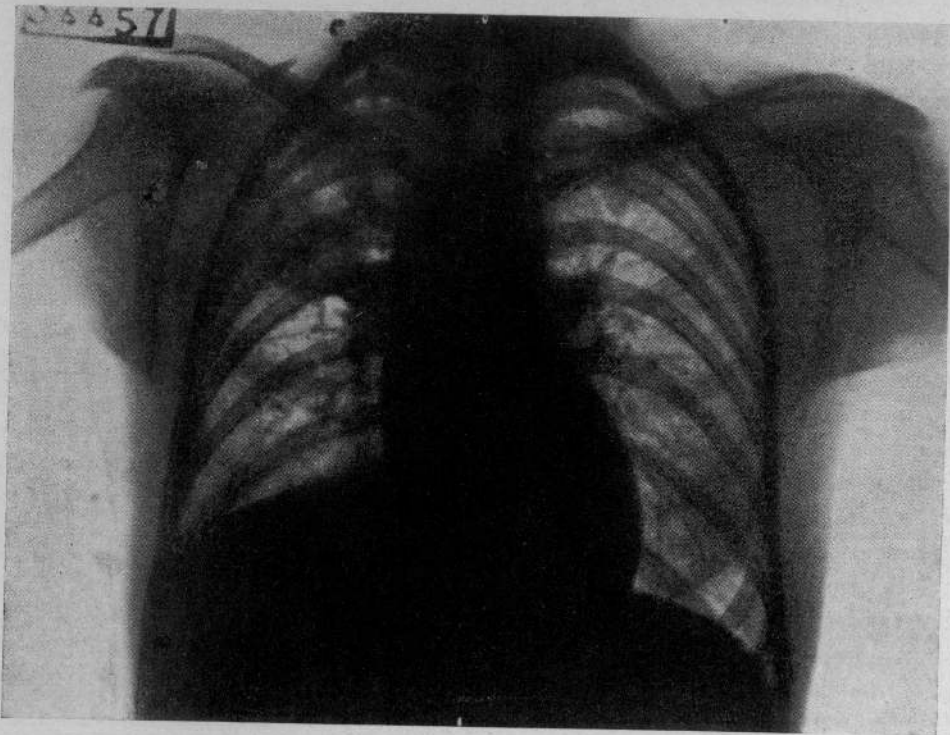


FIG. 2.

In condizioni patologiche vi possono essere due ordini principali di variazioni: o l'esaltazione o la diminuzione in blocco ed eguale nei due lati delle influenze meccaniche riflettentisi sul mediastino o una differenza di azione da parte dei due emitoraci; nel primo caso l'equilibrio di sede del mediastino permane sostanzialmente immutato mentre le ripercussioni funzionali sono solo di quantità, nel secondo caso invece si delineeranno squilibri che possono dapprima ingenerare esclusivamente le modificazioni di funzione delle parti endomediastiniche più cedevoli, e successivamente anche di sede manifestantisi con dislocazioni di tutto il complesso mediastinico verso il lato ove prevale l'azione traente parietale o l'azione retraente polmonare.

Discuteremo più dettagliatamente tali evenienze dopo aver presentato le osservazioni di cui è oggetto questa nota.

\* \* \*

Ho preso in esame 50 soggetti sottoposti a toracoplastica anterolaterale elastica con l'intento di mettere in evidenza le ripercussioni che tale intervento apporta sul mediastino.

Di questo ho considerato l'equilibrio di sede e l'equilibrio di funzione. A tale scopo sono stati scelti soggetti che prima dell'intervento presentavano radiologicamente evidenti deviazioni mediastiniche omolaterali, soggetti che pur avendo il mediastino in sede normale presentavano alcune alterazioni di ordine funzionale riferibili a modificato equilibrio meccanico tra i due emitoraci, e finalmente dei soggetti in cui non si riscontravano prima dell'intervento deviazioni nè di sede nè di funzione.

Le indagini per ogni individuo sono state condotte prima dell'atto operativo e a distanza varia tra i due e sei mesi dopo l'intervento. Nei casi di maggiore interesse sono state svolte ricerche in serie.

Oltre ai rilievi radiologici sono stati eseguiti per il controllo dello stato funzionale esami della pressione venosa bilaterale, della pressione arteriosa e del potere di adattamento circolatorio alle varie esigenze dell'organismo; in alcuni casi con deviazioni mediastiniche è stato anche eseguito l'elettrocardiogramma. Per l'esecuzione delle varie indagini ho adottato le tecniche usate in Istituto (1). Alla presentazione di alcuni casi tipici farò seguire una esposizione sommaria dei risultati generali e alcune considerazioni.

#### A) SOGGETTI CON PRECEDENTE SPOSTAMENTO MEDIASTINICO.

*M. Benigna*, di anni 20. — Nel 1933 pleurite essudativa destra. Primi segni clinici della malattia nel giugno 1937 con emoftoe in benessere. Entra in Istituto il 22 ottobre 1937 con diagnosi di lobite superiore destra ulcerata. Il radiogramma d'ingresso (fig. 1) mostra la presenza di grossa caverna in *sc.* a destra circondata da larghe zone massiva-

(1) V. MONALDI: *Fisiopatologia dell'apparato respiratorio nella tubercolosi polmonare*. II<sup>a</sup> Ediz., 1937. Edit. A. Courrier, Roma.

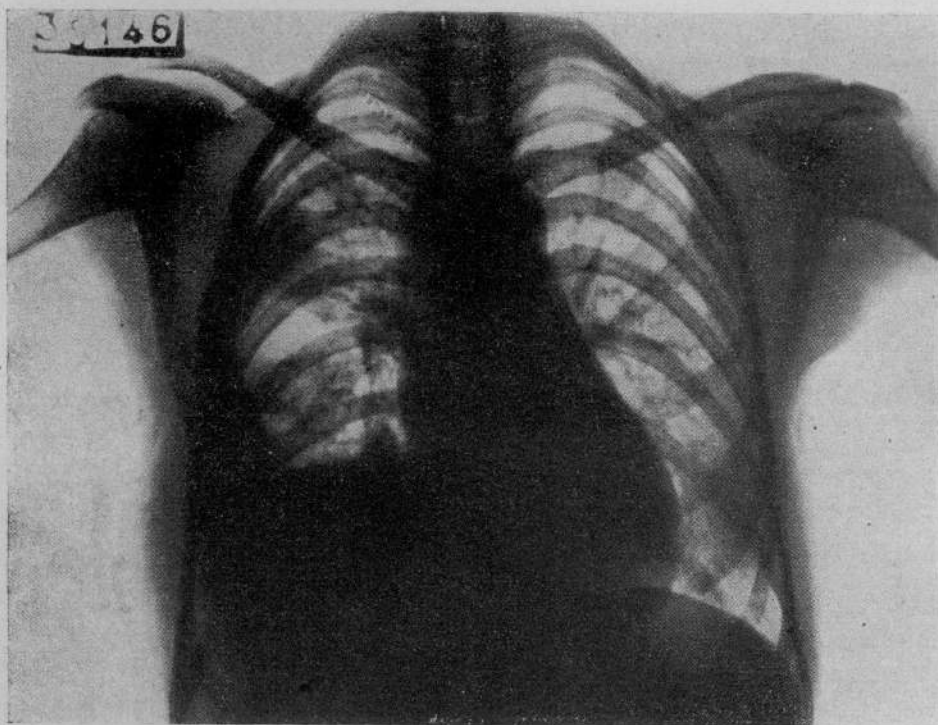


FIG. 3.

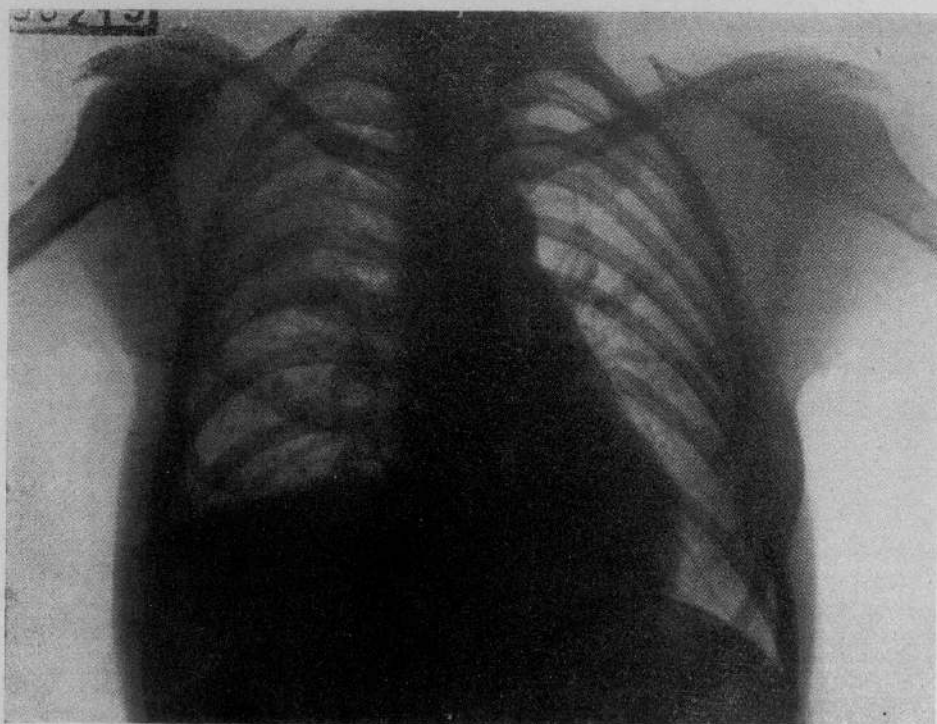


FIG. 4.

mente infiltrate. Il mediastino è attratto *in toto* e sensibilmente verso destra; ben visibile la deviazione della trachea attratta e incurvata.

Esami funzionali del 18 ottobre 1937: CV 1100, AC 400, Ac 500, Ar 200; apnea insp. 29 secondi, esp. 20 secondi.

Prove cardiocircolatorie statico-dinamiche: in posizione orizzontale: press. arter.

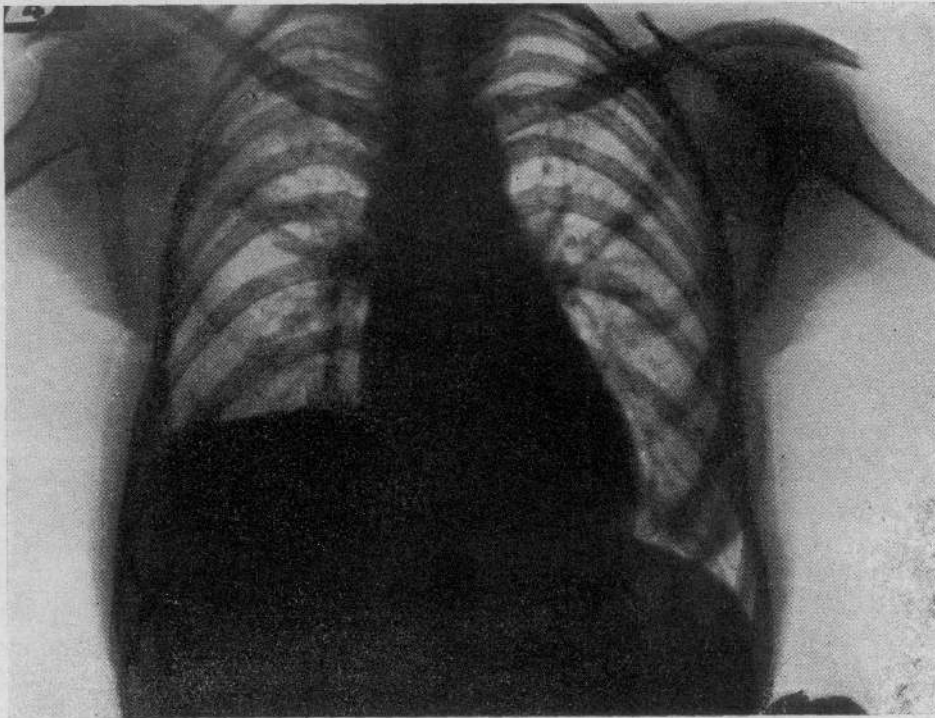


FIG. 5.

Mx. 130, Mn. 85, P. 86, R. 28; in posizione verticale: press. arter. Mx. 120, Mn. 80, P. 90, R. 29; dopo 5 flessioni: press. arter. Mx. 140, Mn. 90, P. 104, R. 34; dopo 5 minuti: press. arter. Mx. 130, Mn., 80, P. 90, R. 30; press. ven. D. 17, S. 12.

Riusciti vani i tentativi di istituire pnt. si decide di intervenire con toracoplastica a.l.e. Per le gravi condizioni della malata si pratica dapprima il 22 ottobre 1937 frenicoexeresi isolata destra; un esame radiologico a distanza di 3 giorni (fig. 2) mostra una discreta risalita del diaframma paralizzato e modica correzione dello spostamento della ombra mediastinica limitatamente alla sezione inferiore.

Il 15 novembre 1937 si procede al primo tempo di toracoplastica a.l.e. con resezione delle coste IV-VI. Dopo 7 giorni il radiogramma (fig. 3) rileva una sensibile riduzione del volume della caverna scl. e un discreto rischiaramento del campo polmonare; appare evidente un ulteriore ritorno verso la sede fisiologica del mediastino permanendo solo una lieve attrazione verso destra all'altezza del terzo medio. Il 29 novembre si esegue il tempo superiore. Nelle radiografie successive eseguite a breve intervallo di tempo si nota una progressiva regressione della lesione cavitaria e in pari tempo un rapido riassorbimento delle zone infiltrate, come si rileva nel radiogramma del 20 gennaio 1938 (fig. 4). L'ombra mediastinica accentua il suo ritorno in sede e in un radiogramma del 16 giugno 1938 (fig. 5) si rileva la perfetta centralizzazione del mediastino con la scomparsa pressochè

completa delle lesioni patologiche del terzo superiore. Anche la trachea è ritornata in posizione mediana e appare lineare.

Il 4 febbraio 1938 si ripetono gli esami funzionali: CV 1450, AC 500, Ac 550, Ar 400; apnea insp. 36 secondi, esp. 24 secondi.

Prove cardiocircolatorie statico-dinamiche: in posizione orizzontale: press. arter. Mx. 125, Mn. 75, P. 70, R. 24; in posizione verticale: press. arter. Mx. 120, Mn. 75, P. 76, R. 25; dopo 5 flessioni: press. arter. Mx. 125, Mn. 80, P. 90, R. 31; dopo 5 minuti: press. arter. Mx. 120, L. 20, Mn. 75, P. 78, R. 26. Press. ven. D. 14, S. 12.

*G. Pilade*, di anni 41. — Inizio clinico della malattia nell'agosto 1935. Da quell'epoca vita sanatoriale.

Entra in Istituto nell'aprile 1935 presentando tbc. polmonare fibroulcerativa con escavazione in sottoclaveare sinistra. Radiologicamente (fig. 6) si nota un sensibile opacamento della metà superiore del polmone con immagine areolare a cavallo della clavicola; il mediastino è fortemente attratto a sinistra specie nella metà superiore. Anche la trachea è deviata ed incurvata. Il 6 maggio 1935 si praticano esami funzionali della funzionalità respiratoria e cardio-circolatoria con i seguenti dati: CV 2100, AC 450, Ac 1000, Ar 650; apnea insp. 26 secondi, esp. 8 secondi.

Prove cardio-circolatorie statico dinamiche: in posizione orizzontale press. art. Mx. 130, Mn. 75, P. 82, R. 23; in posizione verticale: press. art. Mx. 125, Mn. 75, P. 85, R. 24. Dopo 5 flessioni: press. art. Mx. 120, Mn. 70, P. 98, R. 28. Dopo 5 minuti: press. art. Mx. 130, Mn. 75, P. 92, R. 26. Press. ven. D. 12, S. 19.

Il paziente lamenta facile dispnea al minimo sforzo e segni di stasi periferica con cianosi delle estremità.

L'8 maggio 1935 si pratica frenicocoxeresi e tempo inferiore di toracoplastica a. l. e.; il 17 maggio si completa l'intervento con tempo superiore.

Già un radiogramma del 29 maggio 1935 mostra un discreto risollevarimento del diaframma e notevole rimpicciolimento del volume cavitario con lieve correzione della traslazione mediastinica specie nella porzione più bassa. Nei radiogrammi successivi la centralizzazione del mediastino si rende appena più sensibile nella parte inferiore mentre nella sezione superiore permane la deviazione pressochè immutata; come si rileva nel radiogramma del 27 dicembre 1935 (fig. 7). Lo stato generale del paziente migliora sensibilmente; scompaiono la dispnea e i segni di stasi circolatoria. Gli esami funzionali praticati il 18 novembre 1935 danno i seguenti dati: CV 2900, AC 500, Ac 1300, Ar 1100, apnea insp. 32 secondi, esp. 25 secondi.

Prove cardio-circolatorie statico-dinamiche. In posizione orizzontale: press. art. Mx. 120, Mn. 75, P. 79, R. 19; in posizione verticale: press. art. Mx. 125, Mn. 75, P. 80, R. 20; dopo 5 flessioni: press. art. Mx. 135, Mn. 80, P. 84, R. 21; dopo 5 minuti: press. art. Mx. 125, Mn. 75, P. 80, R. 20. Press. ven. D. 11, S. 13.

In questo soggetto non si è verificato dopo l'intervento una correzione sensibile dello spostamento del mediastino evidentemente fissato saldamente da processi di sclerosi; peraltro è notevolmente migliorata la funzionalità come dimostrano i risultati degli esami praticati.

#### B) SOGGETTI CON ALTERAZIONI MEDIASTINICHE DI ORDINE FUNZIONALE.

*G. Vittorio*, di anni 19. — A 6 anni pleurite essudativa sinistra. Inizio della malattia nel dicembre 1936. Il 5 gennaio 1937 entra in Istituto presentando tbc. ulcerocaseosa del lobo superiore a sinistra. Il radiogramma d'ingresso mostra la presenza di una grossa ombra anulare in sottoclaveare sinistra circondata da alone essudativo; l'ombra mediastinica è perfettamente centralizzata.

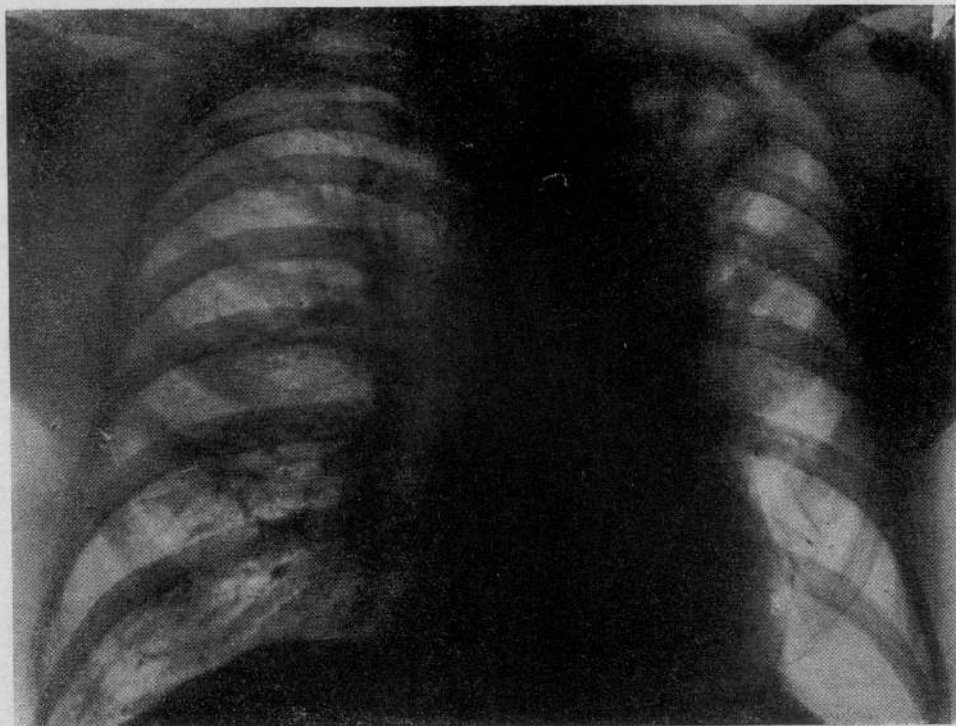


FIG. 6.

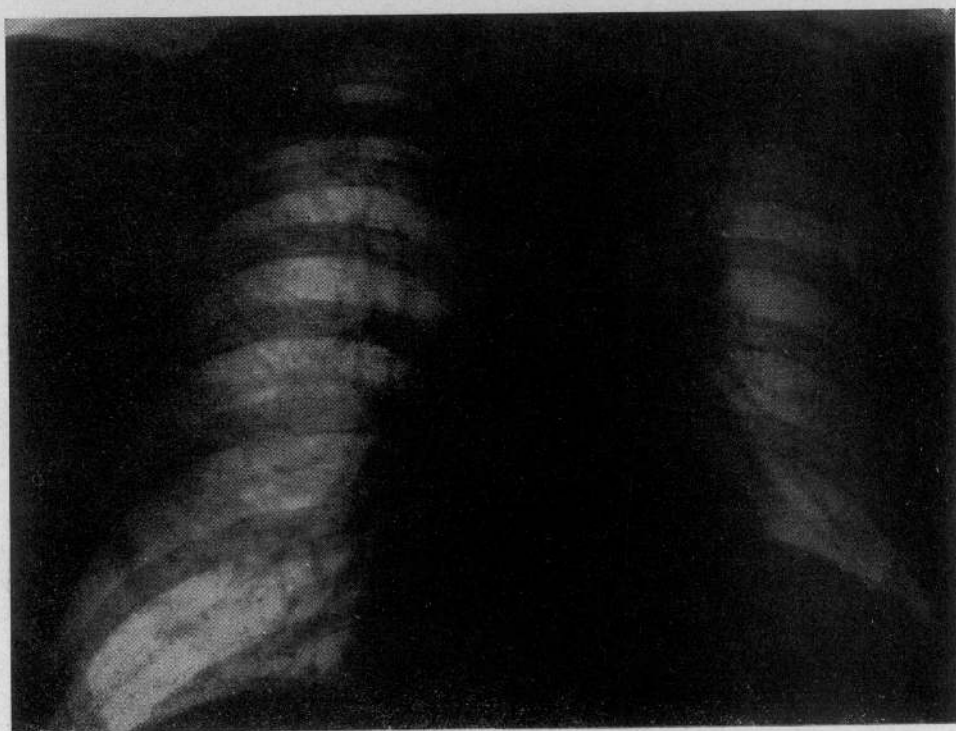


FIG. 7.

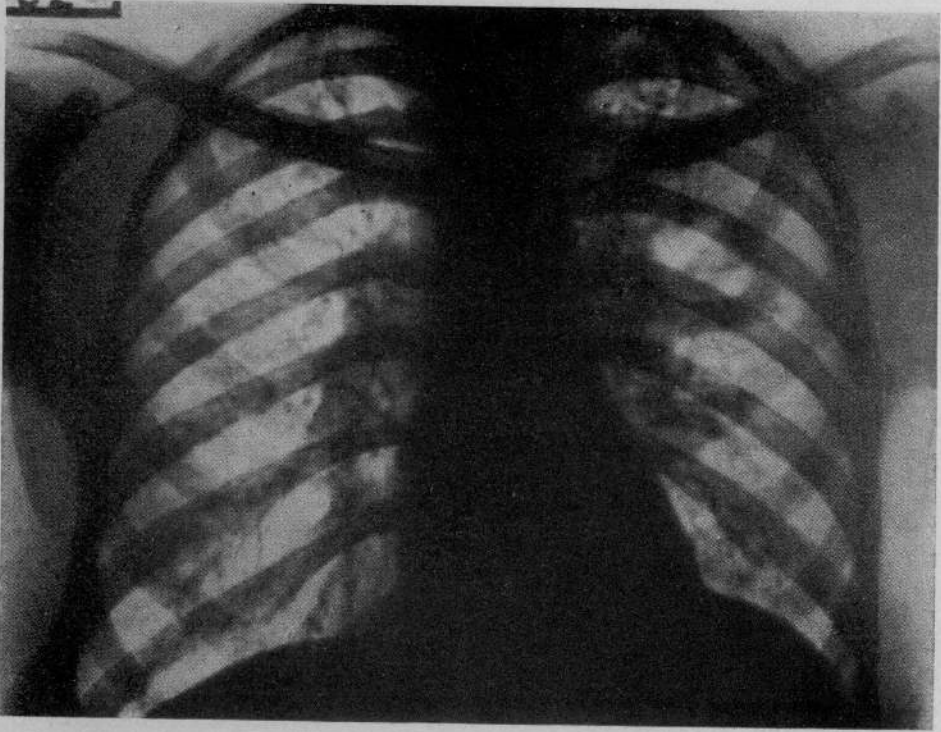


FIG. 8.

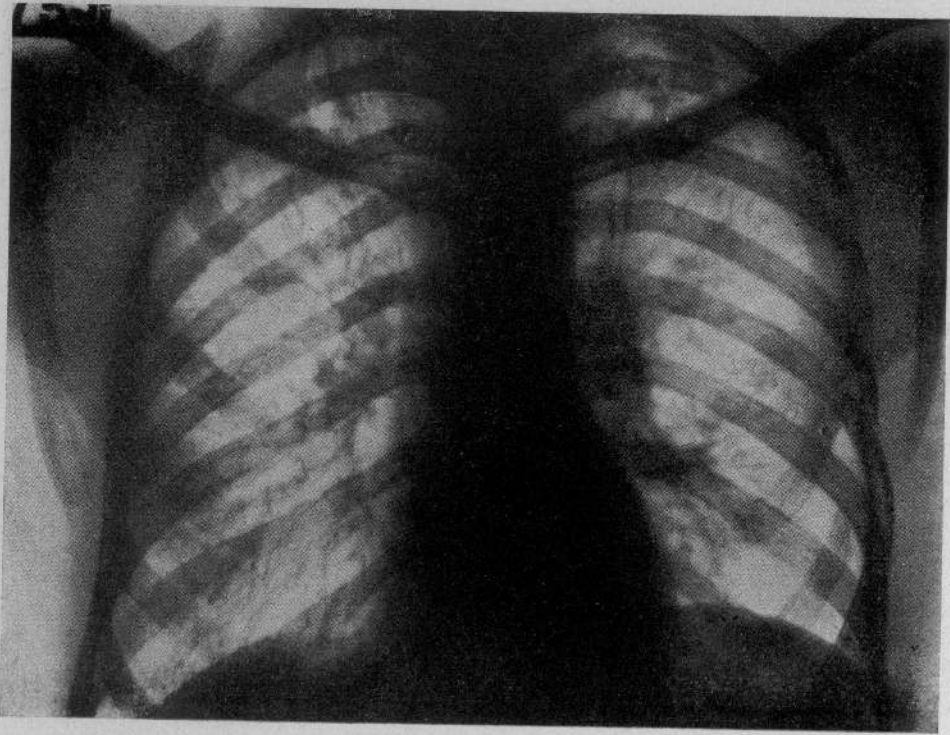


FIG. 9.

Riusciti vani i tentativi di istituire pat. il 17 febbraio 1937 si pratica frenicoexeresi a sinistra.

Il radiogramma del 5 marzo 1937 non mostra nessuna modificazione nei riguardi della lesione cavitaria nè si nota a seguito dell'intervento spostamento del mediastino (fig. 8).

Il 10 marzo 1937 si eseguono gli esami funzionali con i dati seguenti: CV 1800, AC 450, Ac 900, Ar 450. Apnea insp. 27 secondi, esp. 19 secondi.

Prove cardiocircolatorie statico-dinamiche: in posizione orizzontale: press. art. Mx. 125, Mn. 70, P. 88, R. 20; in posizione verticale: press. art. Mx. 120, Mn. 70, P. 90, R. 21. Dopo 5 flessioni del tronco: press. art. Mx. 125, Mn. 80, P. 98, R. 24; dopo 5 minuti: press. art. Mx. 120, Mn. 80, P. 93, R. 22. Press. ven. D. 12, S. 17.

Il 17 marzo 1937 si pratica intervento di toracoplastica antero-laterale parziale con resezione delle coste II-V. Il decorso post-operatorio è normale. I radiogrammi successivi eseguiti in serie mostrano una rapida regressione della cavità; contemporaneamente migliorano le condizioni generali e regrediscono le tosse e l'escreato; quest'ultimo diviene negativo per il bacillo di Koch a distanza di 3 mesi.

Un radiogramma del 7 agosto 1937 (fig. 9) mostra la totale scomparsa dell'ombra cavitaria; l'ombra mediastinica non ha subito nessuna modificazione di sede.

Esami funzionali del 5 agosto 1937: CV 2300, AC 520, Ac 900, Ar 880, apnea insp. 37 secondi, esp. 26 secondi.

Prove cardiocircolatorie statico-dinamiche: in posizione orizzontale: press. art. Mx. 125, Mn. 70, P. 81, R. 18; in posizione verticale: press. art. Mx. 123, Mn. 75, P. 83, R. 19; dopo 5 flessioni: Mx. 130, Mn. 75, P. 88, R. 21; dopo 5 minuti: press. art. Mx. 125, Mn. 70, P. 82, R. 20. Press. ven. D. 12, S. 13.

#### C) SOGGETTI CON MEDIASTINO IN EQUILIBRIO DI SEDE E DI FUNZIONE.

*A. Lucia*, di anni 44. — Nell'estate del 1929 pleurite essudativa a sinistra. Primi segni clinici della malattia nell'agosto 1934, durante il periodo della quinta gravidanza, con sindrome tossiemica. Nel marzo 1935 frenicoexeresi destra. Entra in Istituto il 23 dicembre 1936 con diagnosi di tbc. ulcero-cavitaria del lobo superiore destro. Progressiva frenicoexeresi destra.

Le condizioni generali sono deperate; stato di nutrizione e sanguinazione deficienti. Tosse ed escreato abbondanti. Sul radiogramma d'ingresso si nota la presenza di formazioni cavitarie *scd.* destra con parenchima circostante addensato massivamente. L'emidifframma destro è sensibilmente sollevato; il mediastino è in sede (fig. 10).

Esami funzionali del 18 gennaio 1937: CV 1800, AC 480, Ac 700, Ar 620. Apnea insp. 40 secondi, esp. 30 secondi. Prove cardiocircolatorie statico-dinamiche: in posizione orizzontale: press. art. Mx. 130, Mn. 70, P. 79, R. 18; in posizione verticale: press. art. Mx. 128, Mn. 70, P. 80, R. 19; dopo 5 flessioni: press. art. Mx. 135, Mn. 75, P. 84, R. 20; dopo 5 minuti: press. art. Mx. 128, Mn. 70, P. 79, R. 19. Press. ven. D. 12, S. 11.

Il 22 gennaio 1937 si pratica toracoplastica anterolaterale elastica parziale superiore. Segue un rapido miglioramento dello stato generale; gli esami radiologici ripetuti a breve distanza mettono in evidenza dapprima un rapido riassorbimento dei focolai infiltrati quindi una progressiva regressione delle lesioni polmonari che, in un radiogramma a 5 mesi di distanza (fig. 11), non sono più individuabili. L'ombra mediastinica rimane perfettamente centralizzata. Gli esami funzionali ripetuti nel maggio 1937, a parte una lieve riduzione della CV, mostrano un comportamento del tutto analogo a quelli precedenti.

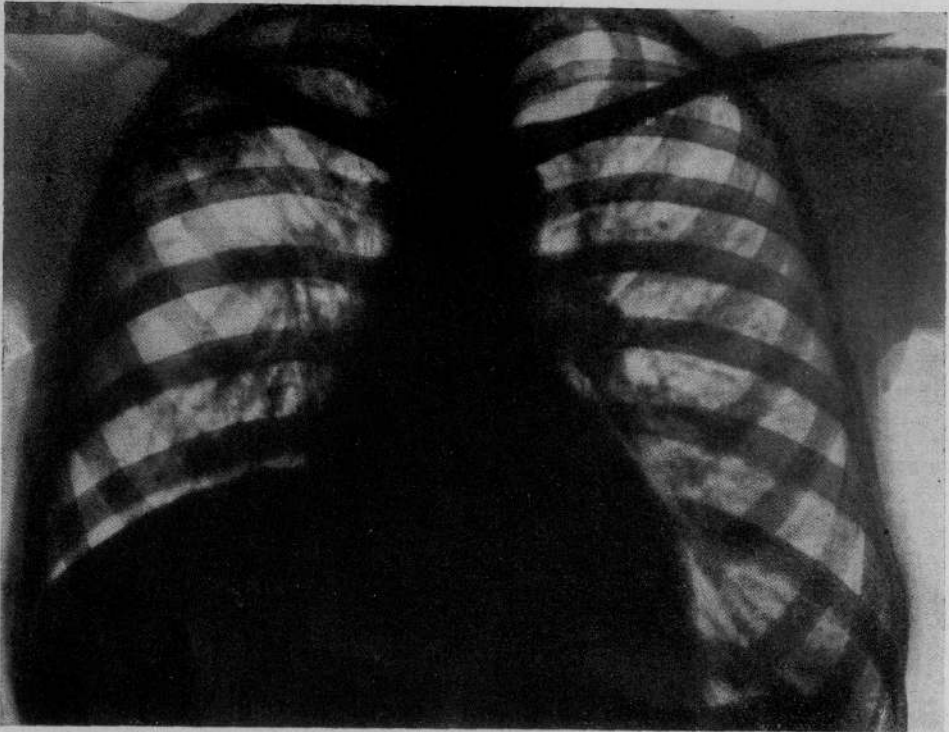


FIG. 10.

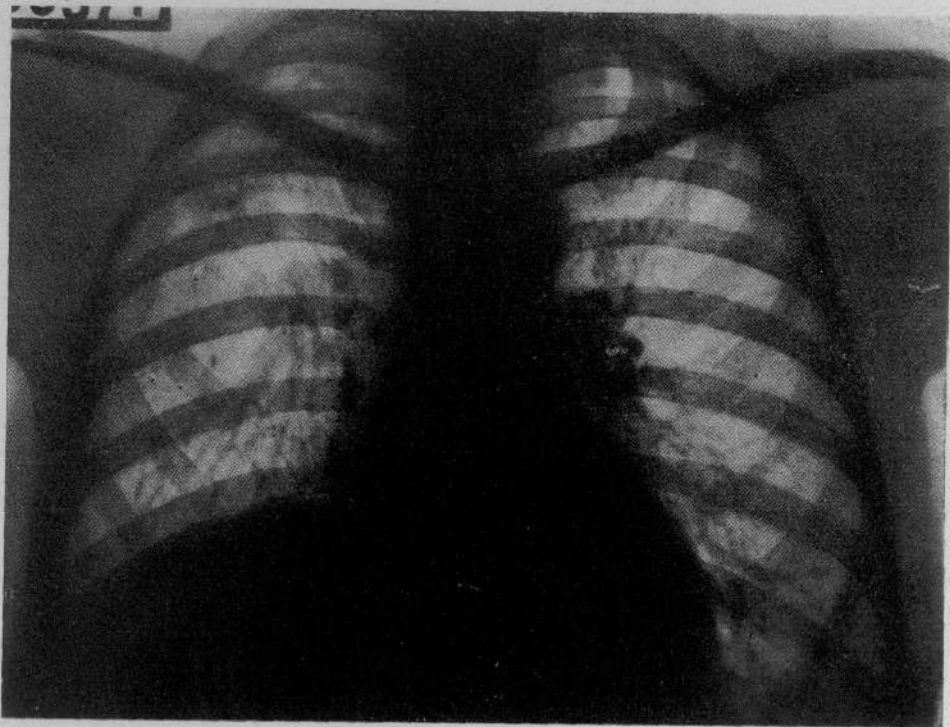


FIG. 11.

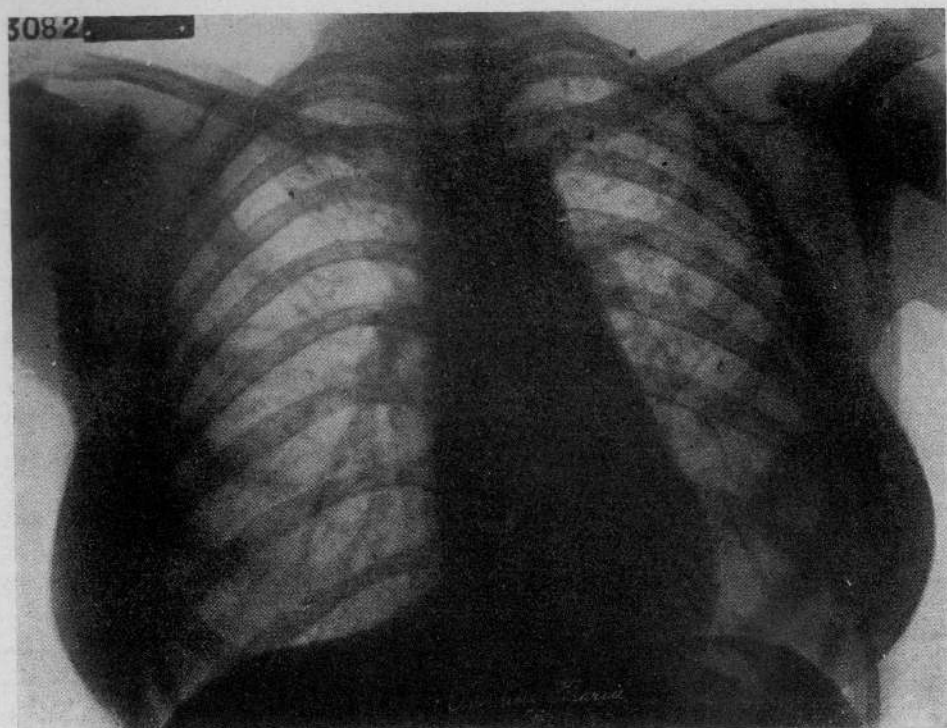


FIG. 12. — *A. Maria*. Prima dell'intervento di frx.

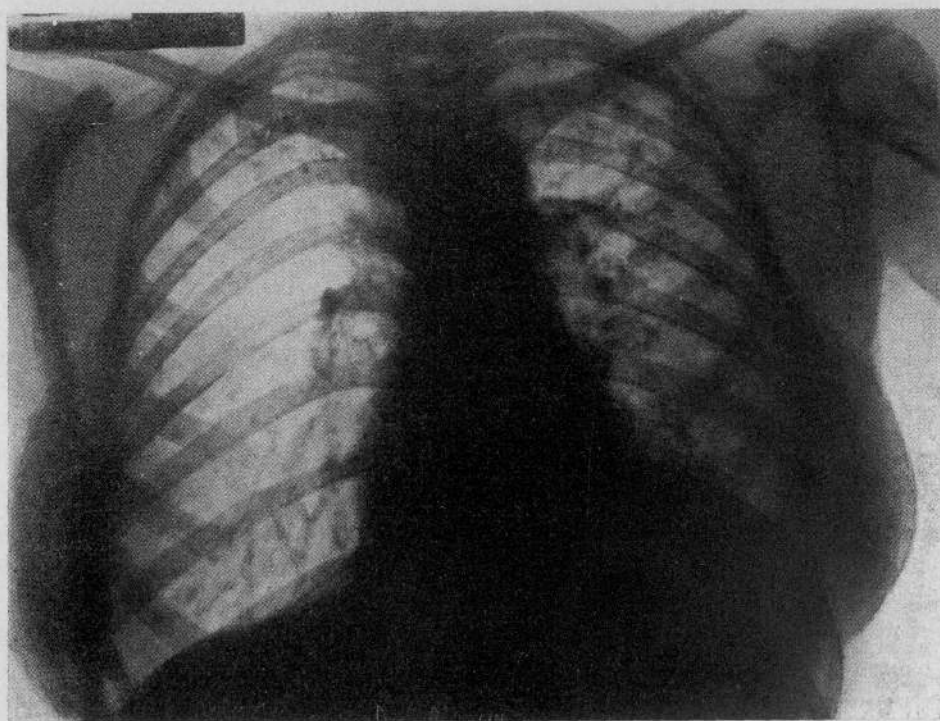


FIG. 13. — Lo stesso soggetto cinque giorni dopo frx. sinistra.



Molteplici osservazioni sul comportamento del mediastino, particolarmente in rapporto alla sua sede, sono state condotte nella paralisi del diaframma e nelle toracoplastiche demolitive.

Dopo frenico-exeresi è reperto di notevole frequenza la deviazione controlaterale anche se circoscritta entro limiti molto ristretti, e pressochè eccezionale invece uno spostamento omolaterale, e quando questo preesiste all'intervento ne sono state osservate anche delle correzioni (figg. 12 e 13).

Maggiore interesse hanno destato le toracoplastiche demolitive (SAUERBRUCH-BRAUER, ecc.). In queste il possibile spostamento mediastinico è stato ritenuto da un lato un'importante causa di insuccesso perchè il polmone operato non va incontro a sufficiente collasso, e dall'altro lato è stata considerata evenienza capace di apportare gravi danni cardio-circolatori sino a quadri di insufficienza conclamata. Ma nelle toracoplastiche demolitive oltre allo spostamento precoce controlaterale immediatamente susseguente all'intervento, si può avere uno spostamento tardivo omolaterale e questo a sua volta può implicare alterazioni funzionali cardio-circolatorie di cui si possono avere tracce a lunga distanza dall'intervento.

I risultati delle nostre osservazioni sistematiche condotte in un gran numero di soggetti impostano sotto un aspetto del tutto differente il comportamento del mediastino nella toracoplastica antero-laterale elastica.

Dal punto di vista della sede nei casi in cui preesiste attrazione omolaterale si hanno due evenienze principali; la prima, che è la più frequente, si manifesta con una correzione dello spostamento, in molti casi sino al completo ritorno alla posizione normale. Nella seconda, che peraltro è estremamente rara, la deviazione persiste però sempre senza ulteriore aumento.

Nei soggetti nei quali il mediastino prima dell'intervento è in sede fisiologica non si delineano dopo questo spostamenti di sorta; è eccezionale, ed eventualmente di grado limitatissimo, una deviazione controlaterale; ancora più rara è l'attrazione omolaterale in periodo tardivo.

Confrontando i vari risultati ora esposti con la fisionomia anatomico-clinica delle lesioni preesistenti all'intervento e con i successivi processi di regressione si possono fare alcuni rilievi di carattere generale.

Si ha in genere correzione dello spostamento mediastinico quando le lesioni preesistenti erano a carattere prevalentemente essudativo e la correzione è tanto più completa quanto più rapido è il processo di guarigione e migliore è la ripresa funzionale del polmone.

Il mediastino, al contrario, rimane deviato omolateralmente o la correzione è incompleta quando il processo polmonare ha un prevalente carattere produttivo-cirrotico e specialmente se in precedenza si erano stabilite pachipleuriti con irrigidimento della parete toracica e forte rimpicciolimento del polmone (esiti di pnt. complicati, di versamenti empiematici, ecc.).

I casi eccezionali nei quali dopo l'intervento si ha attrazione omolaterale mediastinica sono quelli che presentano lesioni polmonari con processi in

vasta cirrosi o alcuni che, portatori di empiema para-pneumotoracico con persistenti lesioni polmonari, sono stati trattati con toracoplastiche parziali senza poi ottenere una buona riespansione del polmone sottostante all'empiema. Al contrario si sono avuti accenni a spostamenti controlaterali quando il polmone trattato ha conservato una buona espansione, mentre il diaframma si è abnormemente sollevato, come nel caso seguente:

*S. Pasquale*, di anni 25. — Primi segni clinici della malattia nel luglio 1936 con sintomatologia acuta. Entra in Istituto il 19 agosto 1936 con diagnosi di lobite superiore sinistra con caverna sopraclavare. Il radiogramma d'ingresso mostra a sinistra la presenza di numerose ombre dense confluenti sul terzo superiore con formazione iperchiarata rotonda in *scel.*; numerosi nodi opachi sparsi sul restante ambito. L'ombra mediastinica è lievemente attratta, specie in alto, verso sinistra (fig. 14). Il 28 agosto si pratica frx. a sinistra. Nel radiogramma successivo l'emidiaframma appare discretamente sollevato e lievemente corretto lo spostamento del mediastino in basso. Il 19 ottobre esegue toracoplastica a. l. e. inferiore con resezione delle coste III-V e il 30 dello stesso mese si completa l'intervento col tempo superiore.

All'esame radiologico a distanza di 25 giorni dall'intervento si rileva una notevole riduzione dell'immagine cavitaria con parziale regressione delle zone infiltrate; il mediastino è, più che centralizzato, lievemente attratto controlateralmente mentre è ancora più evidente l'innalzamento dell'emidiaframma paralizzato.

La documentazione radiografica a tre mesi di distanza dall'ultimo atto operativo non mostra più traccia della lesione cavitaria; tutto il campo è notevolmente rischiarato persistendo solo piccoli nodi opachi in *scel.*; la traslazione del mediastino verso destra è ancora più accentuata deviando la sezione destra sensibilmente dalla marginale dello sceruo (fig. 15).

I rilievi ora esposti portano alla considerazione dei fattori meccanici che in seguito ad interventi operatori possono applicarsi sul mediastino.

Nelle toracoplastiche largamente demolitive il polmone si porta rapidamente a un collasso di alto grado mentre la parete toracica perde per gran parte la propria attività. Dal lato operato pertanto il mediastino non risente più o risente minimamente dell'azione ventosante del polmone e dell'azione traente parietale, per cui vengono a prevalere le forze aspiranti controlaterali da cui lo spostamento verso l'emitorace opposto semprechè il mediastino non sia stato in precedenza fissato attraverso elementi anatomici.

Con l'andare del tempo le condizioni si possono invertire. E' noto per le dettagliate ricerche di MONALDI che già tra il secondo e il terzo mese la parete toracica operata riprende sia pure parzialmente un certo grado di attività mentre il polmone per lo stato di collasso va incontro a processi cirrotici che da un lato tendono a rimpicciolirlo e dall'altro a renderlo meno atto a risentire dell'attività toracica. Si delincono così due fattori che si porteranno sul mediastino, il potere retrattivo del viscere e le azioni traenti della parete non compensate da proporzionata dilatazione del polmone. Tali fattori possono divenire di tale entità da opporsi e superare l'azione ventosante controlaterale da cui uno spostamento mediastinico verso il lato trattato.

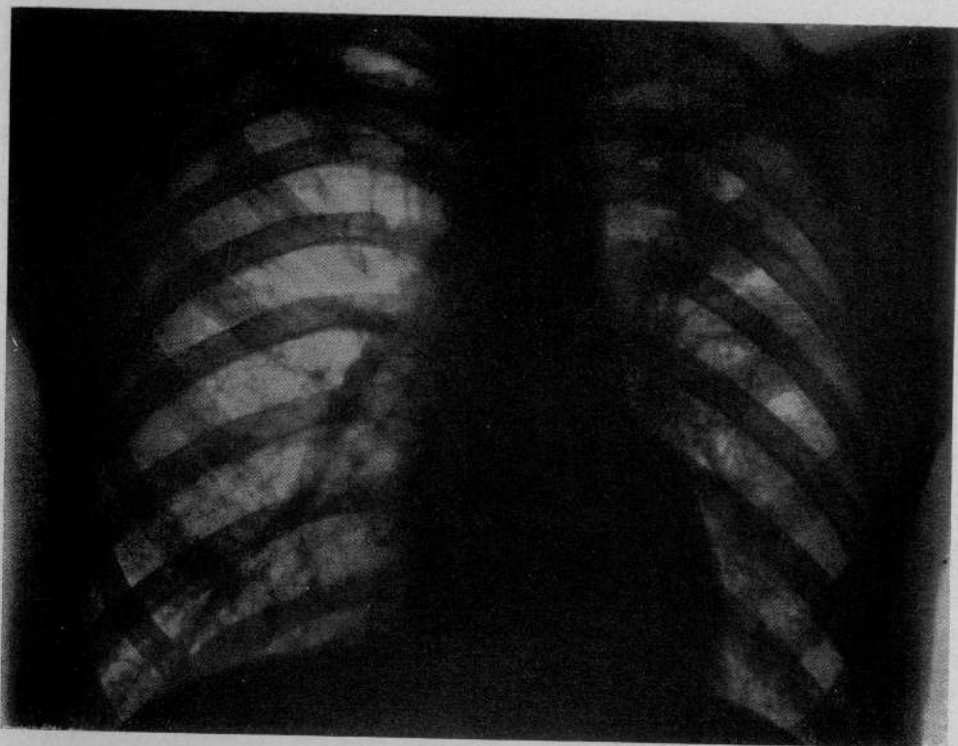


FIG. 14.

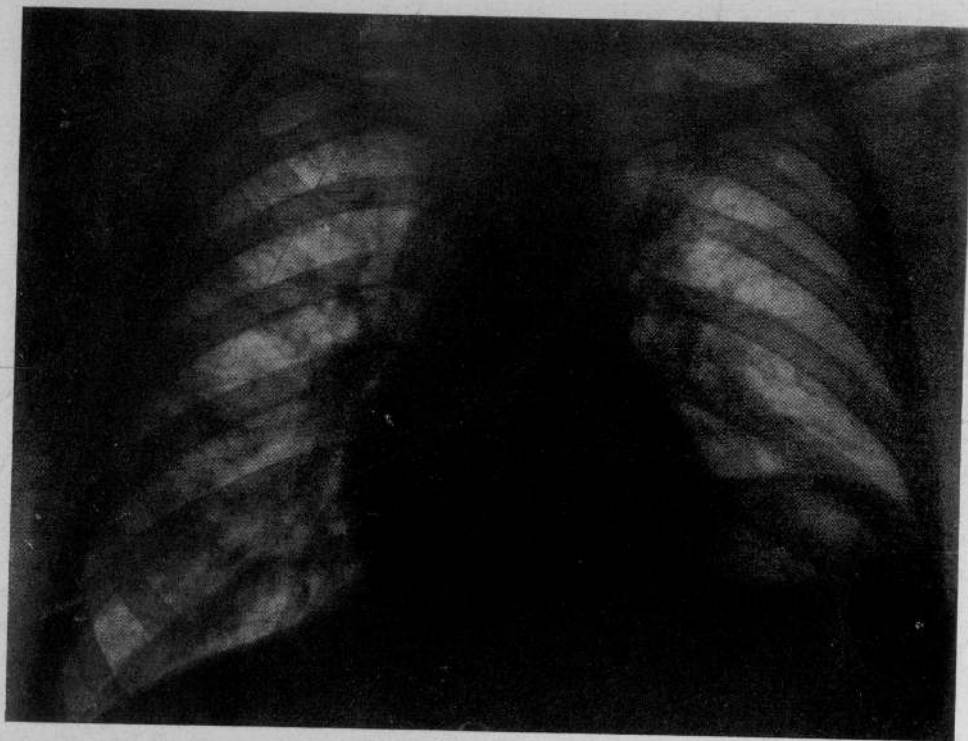


FIG. 15.

Nella toracoplastica antero-laterale elastica l'andamento è del tutto differente. Se prima dell'intervento esiste attrazione omolaterale mediastinica, questa in via ordinaria è dovuta a uno squilibrio tra attività parietale e capacità di distensione del polmone per prevalenza della prima, che, non sufficientemente compensata dal viscere, si porta sul mediastino.

Per tali condizioni eliminando con l'intervento le massime trazioni parietali o comunque abbassando il grado di attività complessiva, si ristabilisce l'equilibrio tra la capacità distensiva del polmone e l'azione della parete. Il mediastino per tal modo viene sottratto alle trazioni abnormi da parte del lato malato e si riporta nella sua sede fisiologica.

In tempi successivi se le lesioni erano a carattere essudativo o semplicemente cavitare si eliminano con contemporanea ripresa funzionale delle parti indenni o prima infiltrate e i rapporti parete-polmone rimangono normali; se al contrario si svolgono processi cicatriziali con conseguente rimpicciolimento del viscere si avrà in questo un potere retrattivo superiore alla norma. Ma questo non si ripercuote necessariamente sul mediastino esistendo nella parte operata della parete territori più cedevoli che facilmente possono deprimersi e adattarsi al minor volume del polmone. Ed è questa un'importante azione del velario di compenso di E. Morelli al quale in tali casi si deve la persistenza dei normali rapporti di sede del mediastino.

Solo quando esista in precedenza o si costituisca durante il decorso post-operatorio una fissazione anatomica del mediastino attraverso processi sinfisarri irriducibili la deviazione permane. E permane pure quando il polmone è fortemente rimpicciolito e la parete è in gran parte irrigidita e per precedenti processi pleurici e perchè non resa sufficientemente elastica dall'intervento.

I rari casi di lieve spostamento mediastinico controlaterale hanno la stessa patogenesi delle deviazioni analoghe dopo frenico-exeresi. Queste evidentemente si determinano perchè va a predominare sul mediastino l'azione ventosante del polmone opposto, in quanto nel lato operato il potere retrattivo del viscere può essere per gran parte soddisfatto del sollevamento del diaframma paralizzato. Nella toracoplastica antero-laterale elastica tale evenienza è più rara, ma può verificarsi in ispecial modo negli interventi parziali inferiori, nei quali il potere retrattile può venire ampiamente compensato sia dal diaframma che dalla parte laterale della parete toracica resa elastica.

Fatte queste eccezioni si comprende come in via ordinaria a seguito di una toracoplastica antero-laterale elastica si possano correggere gli spostamenti mediastinici se precistono o non abbiano a determinarsi se prima si aveva una posizione normale.

Ma non sono solo questi gli effetti dell'intervento; ne esistono altri che, se anche sono meno appariscenti, non per questo sono meno importanti. Essi riguardano l'equilibrio di funzione.

E' noto per le numerose ricerche condotte in Istituto che un buon indice

dell'equilibrio meccanico del mediastino è dato dal comportamento della funzione cardio-circolatoria. Questa a seguito di un qualsiasi trattamento che porti a miglioramento delle condizioni locali e generali del soggetto tubercolotico può andare incontro a rapide variazioni con tendenza al riavvicinamento alla norma dei diversi valori. Si possono così correggere gli stati ipotensivi, la tachicardia, le reazioni sfignoasteniche e via dicendo.

Ma a lato di tali fatti di ordine generale ne esistono altri (potere di adattamento circolatorio in rapporto alle varie richieste dell'organismo, pressione venosa bilaterale periferica, polso venoso) che esprimono più da vicino uno squilibrio meccanico del mediastino inerente a ripercussioni differenti dell'attività dei due emitoraci. Queste possono decorrere indipendentemente dalla sede del mediastino, vale a dire possono aversi pur esistendo una normale posizione, mentre possono essere assenti in presenza di deviazioni statiche del complesso mediastinico. Per comprendere una tale apparente divergenza basta ricordare alcuni fatti. Supponendo una fissità anatomica del mediastino in sede normale, se esistono differenze meccaniche tra i due emitoraci queste non saranno in grado di dar luogo a deviazioni ma possono ripercuotersi in modo diverso sugli elementi deformabili endomediastinici. E in tal senso è evidente che per aversi uno squilibrio funzionale non è necessario ammettere una fissità assoluta di tutto il mediastino, essendo sufficiente che tra i due lati si abbiano differenze che pur potendosi ripercuotere su alcuni elementi più cedevoli non siano in grado di vincere la resistenza globale. Ed è per questo che giustamente si afferma (MONALDI, SISTI, ecc.) che lo squilibrio funzionale precede in via ordinaria quello di posizione.

Consideriamo ora l'eventualità opposta; mediastino dislocato senza variazioni di funzione. Naturalmente una tale evenienza può verificarsi solo a spostamento avvenuto. Il mediastino dislocandosi cede all'azione prevalente e in questo tempo si accompagnano necessariamente disordini funzionali, ma a un dato momento può essere raggiunta una posizione sulla quale le differenze tra i due lati restano annullate da cui il ripristino dell'euritmia funzionale.

Fatte queste premesse ricordo sommariamente i risultati ottenuti nei soggetti presi in esame.

Nei casi in cui dopo intervento di toracoplastica antero-laterale elastica si ha il ritorno in sede del mediastino la correzione delle deviazioni funzionali avviene per gradi e d'ordinario si ottiene un ravvicinamento alla norma, talora sino ai valori fisiologici dopo stabilizzazione dell'equilibrio meccanico, per lo più tra il secondo e il terzo mese.

Una correzione anche totale degli squilibri funzionali può osservarsi pure nei rari casi in cui persiste attrazione omolaterale. Nei soggetti in cui si delinea uno spostamento controlaterale, si accentuano in primo tempo se preesistevano o si presentano se prima erano assenti, delle turbe funzionali relative al diverso equilibrio tra i due lati. Successivamente si stabilisce una completa euritmia.

Nei soggetti con mediastino in sede permane o si ricostituisce rapidamente e definitivamente un comportamento fisiologico.

Non è il caso di illustrare il meccanismo dell'andamento ora detto. Per esso si applicano le considerazioni fatte per l'equilibrio di sede. La riduzione dell'attività toracica determinata dall'eliminazione o riduzione delle forze dominanti e il possibile adattamento alle esigenze del polmone della parete divenuta parzialmente elastica, sottraggono il mediastino alle trazioni abnormi e ricostituiscono, ai fini delle ripercussioni sugli elementi mediastinici, l'equilibrio tra i due lati.

Ed è questo indubbiamente un importante beneficio della toracoplastica antero-laterale elastica che, mentre la contraddistingue dagli interventi demolitivi, assicura all'operato un ritmo funzionale molto vicino a quello fisiologico.

#### BIBLIOGRAFIA

- BECLÈRE: *Lo spostamento patologico del mediastino durante la inspirazione studiato con l'aiuto dei raggi X.* « Bull. et Mém. de la Soc. Méd. des Hôp. de Paris », 12 luglio 1900.
- BERGMAN: *Le malatie del mediastino*, in « Tratt. di Med. Int. » di MOIR e STABELIN.
- BESTA: *La pressione venosa periferica bilaterale in corso di pnt. artificiale.* « Riv. di Pat. e Clin. della Tuberc. », 1933.
- CARLETTI: *Intorno agli spostamenti del cuore per aumento di pressione nel cavo pleurico di sinistra.* « Policlinico - Sez. Med. », 1906.
- CONDORELLI: *Il pneumomediastino artificiale. Ricerche anatomiche preliminari. Tecnica delle iniezioni nelle logge mediastiniche anteriore e posteriore.* « Minerva Medica », n. 4, 1936.
- CORRITI: *La statica del mediastino nel pnt.* « Mem. Med. Riv. Osp. Magg. », 1928.
- MESSEI e BIERNACKI: *Alcune prove cardiocircolatorie nella tosse. Ricerche sperimentali.*
- MONALDI: *Il polso venoso nel pnt. artificiale.* « Riv. di Pat. e Clin. della Tuberc. », 1927.
- *Sulle modificazioni delle funzioni cardiovascolari negli spostamenti del mediastino da pnt.* « Fisiol. e Med. », 1930.
- *Esplorazione dell'equilibrio funzionale mediastinico in corso di pnt. terapeutico.* « Fisiol. e Med. », 1932.
- *Su alcuni casi di toracoplastica nel trattamento della tubercolosi polmonare. Note cliniche e funzionali.* Roma, 1931.
- *Fisiopatologia dell'apparato respiratorio nella tubercolosi polmonare.* Ed. Armani Courcier, Roma, 1937.
- MORELLI: *La cura delle lesioni del polmone.* Cappelli, Bologna, 1918.
- PISONI: *Gli spostamenti del mediastino nel corso del pnt. artificiale.* « Tubercolosi », 1925.

#### RIASSUNTO

L'A. studia il comportamento del mediastino in 50 soggetti sottoposti a toracoplastica antero-laterale elastica prendendo in esame l'equilibrio di sede e l'equilibrio di funzione. Ricordati i meccanismi delle varie deviazioni in condizioni patologiche e a seguito di interventi demolitivi sulla parete toracica, dimostra come la toracoplastica antero-laterale elastica possa essere un mezzo atto a correggere gli spostamenti di sede e le alterazioni cardiocircolatorie con la ricostituzione dell'equilibrio meccanico tra i due emitoraci.

#### ZUSAMMENFASSUNG

Verf. beobachtete das Verhalten des Mittelfells in 50 an vorderer, seitlicher elastischer Thorakoplastik operierten Patienten. Er untersuchte das Gleichgewicht der Lage und der Funktion. Er erwähnt den Mechanismus der verschiedenen Abweichungen unter pathologischen Umständen und im Anschluss an die Entfernung der Thoraxwand und zeigt wie die vordere, seitliche elastische Thorakoplastik Verlagerungen und kardiozirkulatorische Veränderungen zu korrigieren vermag, indem sie das mechanische Gleichgewicht zwischen den beiden Thoraxhälften wiederherstellen.

## SUMMARY

The author studied the behaviour of the mediastinum in 50 subjects which had undergone antero-lateral elastic thoracoplasty. He examines the balance of site and the balance of function. He records the mechanism of the various deviations under pathologic conditions and after the removal of the thoracic wall and shows that antero-lateral elastic thoracoplasty is able to correct the shifting of the mediastinum and the cardiocirculatory alterations, by re-establishing the mechanical balance between the right and the left hemithoraces.

## RESUME

L'auteur étudie la conduite du médiastinum chez 50 sujets assujétis à la thoracoplastie antéro-latérale élastique en examinant l'équilibre de siège et de fonction. Après avoir rappelé le mécanisme des diverses déviations pendant des conditions pathologiques et à la suite de l'exportation de la paroi thoracique, l'auteur démontre que la thoracoplastie antéro-latérale élastique peut être un moyen pour corriger les déviations de la position et les altérations cardio-circulatoires en rétablissant l'équilibre mécanique entre les deux hémithorax.

~~327058~~

55607





