



ISTITUTO DI SEMEOTICA MEDICA DELLA R. UNIVERSITA' DI ROMA

Direttore: prof. A. SIGNORELLI

DISPENSARIO ANTITUBERCOLARE « REGINA ELENA » DEL GOVERNATORATO DI ROMA

Medico dirigente: prof. A. SIGNORELLI

Dott. V. FANANO

Aiuto volontario dell'Istituto di Semeiotica Medica

Aiuto medico e radiologo del Dispensario « Regina Elena »

SU ALCUNI CASI PATOLOGICI DEI LOBI ACCESSORI DEL POLMONE DESTRO

Esatto dalla Rivista « Lotta contro la tubercolosi » - Anno VIII, n. 2 - Febbraio 1937-XV



STABILIMENTO TIPOGRAFICO «EUROPA» - ROMA

Man
B
55
64

ISTITUTO DI SEMEIOTICA MEDICA DELLA R. UNIVERSITA' DI ROMA
Direttore: prof. A. SIGNORELLI
DISPENSARIO ANTITUBERCOLARE «REGINA ELENA» DEL GOVERNATORATO DI ROMA
Medico dirigente: prof. A. SIGNORELLI


Dott. V. FANANO
*Aiuto volontario dell'Istituto di Semeiotica Medica
Aiuto medico e radiologo del Dispensario «Regina Elena»*

SU ALCUNI CASI PATOLOGICI DEI LOBI ACCESSORI DEL POLMONE DESTRO

Estratto dalla Rivista « **Lotta contro la tubercolosi** » - Anno VIII, n. 2 - Febbraio 1937-XV



STABILIMENTO TIPOGRAFICO «EUROPA» - ROMA



Numerosi autori, molti dei quali italiani (BUSI, PAOLUCCI, BALLI, GIANTURCO, OTTONELLO, REDAELLI, CRESPELLANI, COSTANTINI, ecc.) hanno descritto il lobo accessorio della vena azigos, situato, come è noto, nella parte alta e mediale del lobo superiore destro.

La sua grandezza varia, da una sottilissima porzione di lobo superiore ad una vastissima parte di esso: alcune volte infatti la scissura del lobo accessorio invece di avere un decorso sagittale può presentarne uno trasversale (PALMIERI). In tale evenienza il lobo residuo viene ad essere formato da una esigua porzione di lobo superiore. BÀRSONY e KOPPENSTEIN, per primi, osservarono tale anomalia, e, chiamarono il lobo azigos lobo apico-dorsale.

La sua costituzione anatomica è in rapporto alla genesi embriologica.

Originariamente (TESTUT) nel tronco bronchiale destro, oltre ai rami collaterali normali (ramo epiarteriale e rami ipo-arteriali ventrali (4) e dorsali (4), destinati, il primo al lobo superiore, gli altri rispettivamente al lobo medio e inferiore), esistono alcuni rami collaterali accessori, variabili per numero e dimensioni, emergenti nella metà inferiore, lato antero-interno, e chiamati dall'ÆBY, bronchi accessori. Di questi, uno, il più importante, è designato come bronco retrocardiaco e raggiunge nei mammiferi il lobo retrocardiaco mentre nell'uomo scompare nel lobo inferiore, e, quando esiste come anomalia, nel lobo retrocardiaco.

Non esiste un ramo, che, dal bronco destro, vada in alto al lobo azigos, Solo nei casi in cui il lobo azigos è voluminoso ed occupa tutto l'apice si potrà parlare di relativa autonomia poichè dalla diramazione anteriore del ramo ipo-arteriale si stacca un ramo ascendente, bene differenziato, che si porta all'apice ed è chiamato da HASSE bronco-apicale od apicolare destro.

Questa mancata autonomia del lobo della v.a., in contrapposto al lobo

retrocardiaco, è spiegata dal fatto che mentre il secondo è dipendente da una errata evoluzione del sistema respiratorio, il primo deriva da una errata evoluzione del sistema circolatorio.

Nell'embrione il cuore, nella sua discesa verso il mediastino, esercita sulla vena cardinale, che in seguito diviene vena azigos, uno stiramento facendola decorrere medialmente verso il mediastino.

In questo movimento la vena supera l'apice polmonare stabilendo la sua sede definitiva al disopra del bronco destro, sotto la pleura parietale. Può avvenire che, per una errata evoluzione, la vena, invece di superare l'apice, si approfondi in esso includendo nel suo arco un'area più o meno vasta di lobo superiore, richiamando nella sua discesa, oltre che la pleura viscerale, anche quella parietale che viene a costituire il meso-azigos.

Una descrizione radiologica completa del lobo azigos fu fatta, per primi, da WESSLER e JACHES (1923).

In seguito, altri autori, particolarmente italiani, ne hanno fissato gli elementi caratteristici (stria sub-capillare a convessità esterna che taglia sagittalmente l'apice destro, opacità triangolare, a base costale, immagine a goccia o a fiamma di candela data dalla vena azigos in sede anomala).

A questi segni positivi ne va aggiunto uno negativo e cioè l'assenza in sede normale della immagine della vena azigos.

Normalmente, sopra il bronco destro, subito al disotto della biforcazione tracheale, si rileva un'opacità a virgola, studiata per primi da BUSI e OTTONELLO ed interpretata da essi come l'ombra della vena azigos presa d'infilata. In caso di lobo azigos sarà logicamente assente l'immagine di BUSI e OTTONELLO.

Scarsa è la casistica che interessa la patologia dei suddetti lobi e relativi interlobi. Nella letteratura si rileva che i casi più numerosi sono quelli di atelectasia (HJELM, HULTEN, REVIGLIO, ZAWADOWSKI, LEESER, KERLEY, CRESPPELLANI, TORELLI, JEANNERET, ROBLES, VITA, CURTI).

Questa frequenza risulta dalla costituzione anatomica stessa del lobo. Il peduncolo del lobo della vena azigos è ordinariamente sottile, ed i bronchi che vi decorrono hanno un esiguo calibro, con tracce appena di cartilagine, donde la relativa facilità di occlusione per strozzamento. Inoltre, data la sede stessa del peduncolo del lobo, avviene (REDAELLI, COSTANTINI) che ogni processo che determina un'ipertrofia dei gangli linfatici, di cui è ricca la regione, può, col diminuire lo spazio riservato al peduncolo stesso compreso fra il mediastino e l'arco dell'azigos, provocare uno strozzamento con occlusione dei bronchi del lobo.

Questo stesso meccanismo si verifica nei casi di pleuriti mediastiniche più o meno circoscritte, tumori del mediastino alto, flogosi della pleura dell'interlobo azigos, ecc.

Di notevole interesse è un caso illustrato da CREPELLANI in cui l'atelectasia era prodotta e mantenuta dallo strozzamento peduncolare determinato da una tumefazione delle ghiandole ilari e mediastiniche.

In seguito a una cura antiluetica si notò la diminuzione di volume dei gangli ilari e mediastinici, e la *restitutio ad integrum* del lobo.

Più numerosi sono i casi di pleurite interlobare (HJELM, HULTEN, WOLMAR, BENDICK, WESSLER, LOVISATTI, TURANO, LE BOURDELLES e JALET, CROSETTI, MUZZI). L'aspetto è vario, da un leggero ispessimento della stria sub-capillare (casi senza versamento) fino ad un'opacità più o meno grande, triangolare o piriforme, sovrastante l'opacità a forma di seme di zucca dell'azigos o confusa con essa in un'unica opacità. Qualche volta al disopra di questa opacità si può seguire la stria più o meno ingrandita fino alla parete costale. Non di rado, si nota un'uniforme velatura di tutto il lobo accessorio (TURANO) in seguito ad una concomitante pleurite di esso. Si può inoltre avere stasi nel territorio dell'azigos per compressione del peduncolo (CRESPPELLANI). Il versamento potrà occupare uno dei due spazi pleurici esistenti, ossia, quello tra la pleura parietale interna e la pleura viscerale del lobo azigos, o fra la pleura parietale esterna e la pleura viscerale del lobo residuo. Non è da escludere l'evenienza che un versamento possa verificarsi anche fra le due pleure parietali (BUSI). Molto meno frequenti sono i casi riportati di lobo azigos con lesioni tubercolari (lobite, infiltrazione).

LE BOURDELLÈS e JALET illustrano un caso di lobite su quattro da loro osservati. In esso (citato da TORELLI) l'affezione era limitata inizialmente al solo lobo azigos e si estese in seguito a tutto il lobo superiore. CASELLI riporta un caso di tubercolosi ulcerosa, REGGIANI uno di localizzazione cavitaria del tipo precoce, ed infine BRULÈ e LIÈVRE un altro di lesione tubercolare produttiva. LASCHI ha osservato una metastasi neoplastica da carcinoma dello stomaco e WOLLMAR un caso di ascesso.

Appare chiaro quindi che la casistica riguardante la patologia del lobo azigos è tutt'altro che numerosa. Questo fatto ci ha consigliato ad esaminare la nostra raccolta di radiogrammi del torace ed a descrivere alcuni dei casi di azigos patologico ritenuti da noi fra i più interessanti.

Abbiamo osservato 5652 radiogrammi del torace, eseguiti, dal 1929 ad oggi, nel Dispensario antitubercolare «Regina Elena» del Governatorato di Roma, diretto dal prof. A. SIGNORELLI.

La tecnica da noi adoperata per l'esecuzione dei radiogrammi è la seguente: ammalati a tronco eretto (raggio normale diretto sulla IV-V vertebra dorsale). Distanza 1,50 - S.E. Il cm. Posa 1/10" di secondo. Dei 5652 radiogrammi, 2217 appartengono a pazienti di sesso maschile di varia età e 3435, a pazienti di sesso femminile.

Abbiamo riscontrato il lobo soprannumerario azigos in 28 casi (0,50%), dei quali 15 appartenenti a pazienti di sesso femminile (0,44%) e 13 a quelli di sesso maschile (0,59%).

Dall'osservazione accurata, 12 risultano di lobo azigos normale, e 16 di lobi patologici.

Riteniamo opportuno riportare brevemente i casi più dimostrativi di questi ultimi.

CASO I: Z. *Wanda*, di anni 16, donna di casa.

E' stata sempre bene fino all'età di 14 anni epoca in cui ha sofferto di pleurite essudativa destra. In questi ultimi tempi ha accusato frequenti dolori alla spalla dello stesso lato.

E. O.: Condizioni generali buone. Nutrizione discreta. Cute pallida. Nulla alle

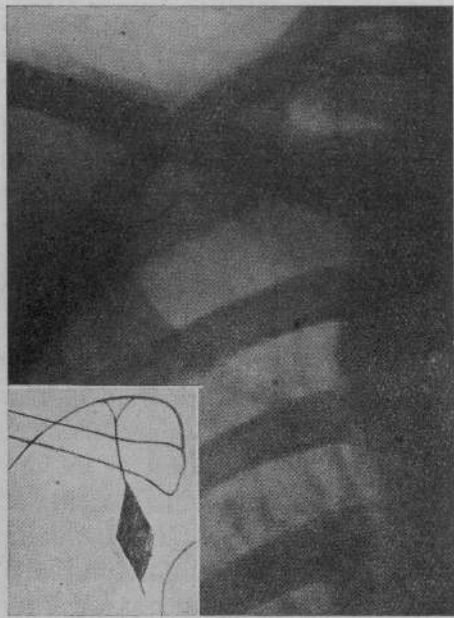


FIG. 1.

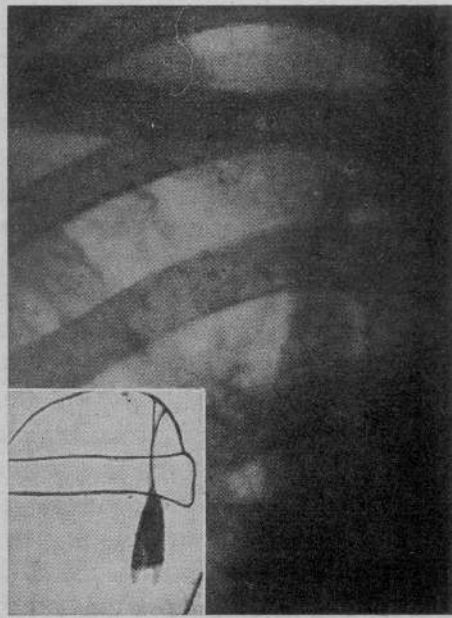


FIG. 2.

faucci. All'esame del torace si rivela: ipofonesi e respiro leggermente aspro nella fossa sovra e sottoclavicolare di destra.

Negativo l'esame degli altri apparati (fig. 1).

Il radiogramma del torace (fig. 1) (6 aprile 1935) rivela nel terzo superiore del campo polmonare destro, subito a lato della colonna vertebrale, un'opacità piriforme, della grandezza approssimativa di una mandorla, di densità costale ed uniforme, con margini netti, che continua in alto con una sottile linea che con un decorso quasi retto, a lieve convessità esterna, raggiunge la parte più alta dell'apice. Quivi essa ha termine allargandosi quasi in un piccolo triangolo a base costale.

L'area polmonare limitata medialmente dal mediastino e lateralmente dalle suddette formazioni è uniformemente e leggermente velata. Si nota l'assenza dell'immagine della vena azigos in sede normale.

CASO II: P. *Michele*, di anni 18, barbiere.

Due anni fa ebbe lieve emottisi che si è ripetuta altre cinque volte.

E. O.: Condizioni generali discrete. Nutrizione scaduta. Cute pallida.

Negativo l'esame dei vari organi ed apparati.

Il radiogramma del torace (fig. 2) (10 maggio 1935), rivela nel terzo superiore del campo polmonare destro in prossimità della colonna vertebrale un'area uniformemente opaca, di forma triangolare, ad apice diretto in alto, e continuantesi con una sottile linea a lieve convessità esterna che termina nella cupola pleurica dell'apice, dopo averlo attraversato dal basso in alto, con un'opacità triangolare a base costale (fig. 2).

La superficie polmonare compresa fra detta opacità e il mediastino è lievemente e uniformemente opaca.

L'immagine della vena azigos in sede normale è assente.

CASO III: *P. Leonilde*, di anni 30, massaia.

Da qualche tempo ha dolore alla spalla destra.

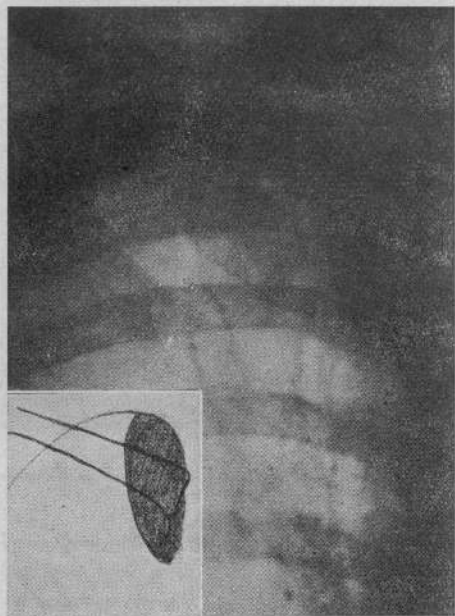


FIG. 3.

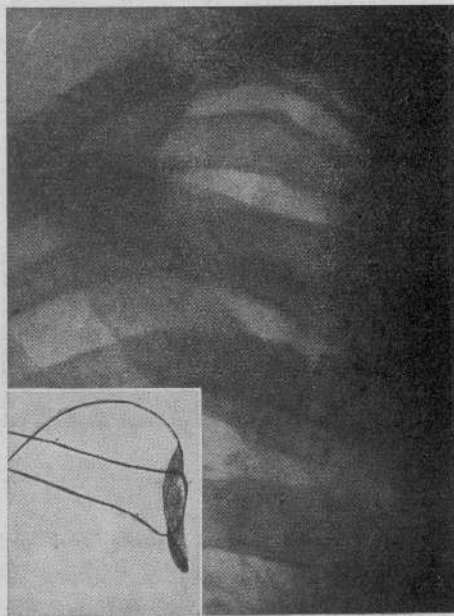


FIG. 4.

E. O.: Nulla di notevole all'esame del torace e degli altri organi.

Il radiogramma del torace rivela (fig. 3) (23 gennaio 1936) nella parte mediale del lobo superiore destro ed a lato della colonna vertebrale, un'immagine intensamente ed uniformemente opaca limitata lateralmente da un margine semicircolare netto, a convessità esterna che inizia in basso all'altezza della 5^a costa e termina in alto in corrispondenza dell'apice dove assume rapporti con la pleura.

Assenza dell'immagine data dalla vena azigos in sede normale (fig. 3).

CASO IV: *B. Mario*, di anni 37, contadino.

Molti anni fa ha sofferto di pleurite essudativa destra. Da qualche tempo accusa tosse, catarro, dolore alle regioni sovra-spinosa e sottoclaveare destra. Riferisce inoltre di aver emesso espettorato emorragico.

E. O.: Condizioni generali buone. Nutrizione e sanguificazione buone.

L'esame clinico del torace e quello degli altri organi è negativo (fig. 4).

Il radiogramma del torace rivela (fig. 4) (20 marzo 1935), la presenza di un lobo soprannumerario azigos limitato ad una sottile area di tessuto polmonare notevolmente opacato.

Assenza dell'immagine in sede normale dell'ombra della vena azigos.

CASO V: *S. Anita*, di anni 22, massaia.

Non accusa disturbi particolari.

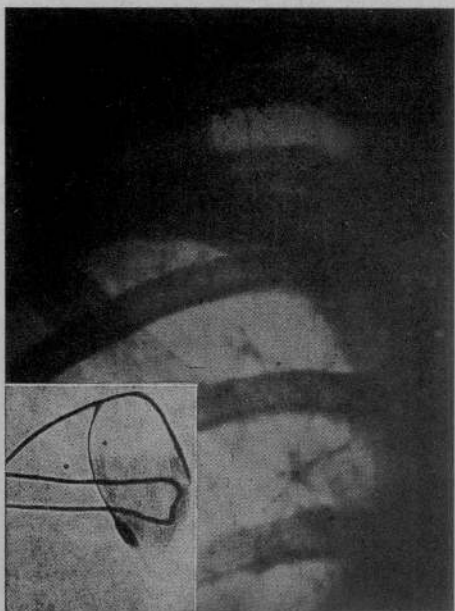


FIG. 5.

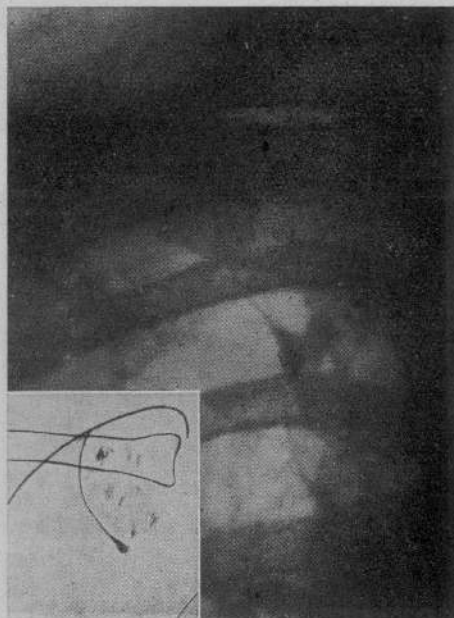


FIG. 6.

E. O.: Nutrizione scaduta, cute pallida. Negativo l'esame del torace e degli altri organi ed apparati (fig. 5).

Il radiogramma del torace (fig. 5) (23 giugno 1936), rivela nel campo polmonare destro la presenza di un lobo soprannumerario della vena azigos.

Il lobo appare uniformemente opacato specie nella sua metà inferiore. Si nota l'assenza dell'immagine della vena azigos in sede normale.

CASO VI: *B. Vincenza*, di anni 42, massaia.

Ha sofferto frequentemente di lievi emottisi, l'ultima delle quali si è verificata pochi giorni fa (fig. 6).

Il radiogramma del torace mette in evidenza un lobo soprannumerario azigos ed una disseminazione, in specie nella sua metà inferiore di piccole immagini nodulari (fig. 6) (17 settembre 1936).

CASO VII: *I. Amelia*, di anni 30, donna di casa.

Da qualche tempo si lamenta di debolezza, cefalea, deperimento, dolori vaghi al torace.

E. O.: Condizioni generali buone. Nutrizione discreta. Cute rosea. All'esame del torace si riscontra un'ipofonesi con respiro aspro nella regione soprascapola e sopra e sotto clavicola destra (fig. 7).

Il radiogramma del torace (fig. 7) (7 maggio 1936) rivela la presenza di un lobo soprannumerario della vena azigos. Nella metà inferiore di esso, si notano inoltre numerose piccole aree opache disseminate. Assenza della vena azigos in sede normale.

CASO VIII: *S. Umberto*, di anni 20.

Da qualche tempo ha dolori vaghi al torace e tosse secca.

E. O.: L'esame dei vari organi ed apparati è negativo (fig. 8).

Il radiogramma del torace (fig. 8) (19 maggio 1936) mette in evidenza un lobo

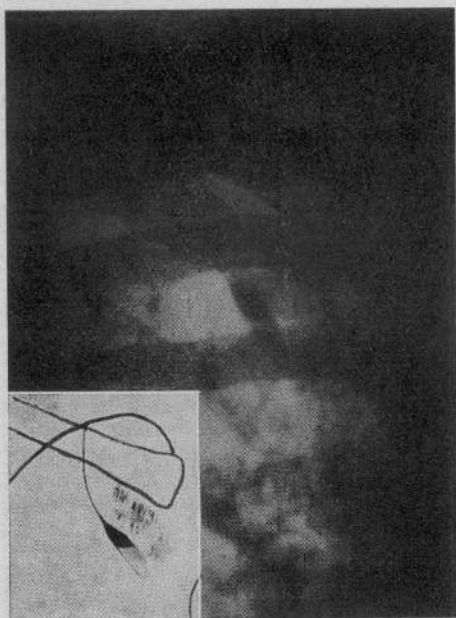


FIG. 7.

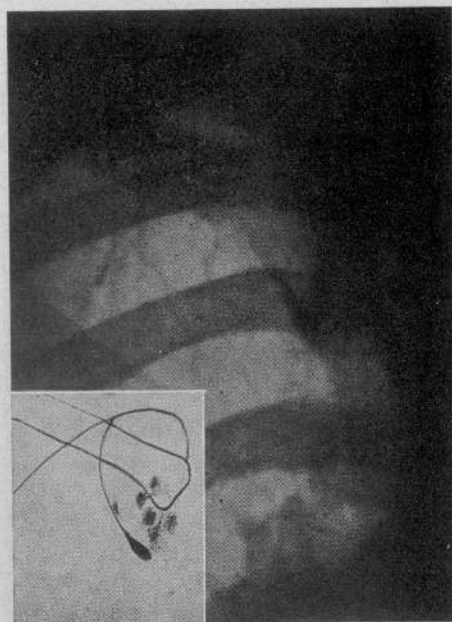


FIG. 8.

sopranumerario della vena azigos leggermente ed uniformemente opacato con una disseminazione in esso di piccole opacità d'aspetto rotondeggiante.

CASO IX: *T. Silvandina*, di anni 20, massaia.

Tre anni sono ha sofferto di pleurite essudativa a destra. Fin dal gennaio del 1936 ha notato qualche rialzo termico vespertino accompagnato a dolore alla spalla destra, anoressia, cefalea, astenia. Da qualche settimana la temperatura febbrile serale si è elevata ed è comparsa tosse ed espettorato abbondante.

E. O.: Condizioni generali discrete. Nutrizione scaduta. Cute pallida.

All'esame del torace si rileva una minore espansione respiratoria dell'emitorace destro con riduzione di suono in corrispondenza della base ed ipofonesi nelle regioni interscapolare e sottoclaveare dello stesso lato.

Esiste inoltre una diminuzione del murmure vescicolare alla base con reperto ascoltorio di lesione ulcerativa del lobo superiore. A sinistra ipofonesi e gruppetti di rantoli nella interscapolare sovraspinoza e sottoclaveare. Espettorato: positivo per il bacillo di Koch. Niente di particolare all'esame degli altri organi ed apparati.

Il radiogramma del torace (fig. 9) (20 novembre 1936), mette in evidenza: il campo polmonare destro leggermente ristretto e meno trasparente. Nel suo terzo superiore, un lobo polmonare azigos. Il rigonfiamento soprailare è all'altezza del 6° spazio intercostale posteriore. La linea scissurale è notevolmente più spessa del normale, con rigonfiamenti ed irregolarità numerose.

Non è ben individuabile il triangolo parietale (fig. 9).

Tutto il lobo appare disseminato di opacità, in alcuni punti confluenti. Nella sottoclaveare è ben visibile l'immagine di una escavazione recente.

CASO X: *C. Francesco*, di anni 8.

Da qualche tempo si lamenta di tosse, debolezza, dolori all'emitorace destro.

E. O.: Condizioni generali buone, nutrizione scaduta.

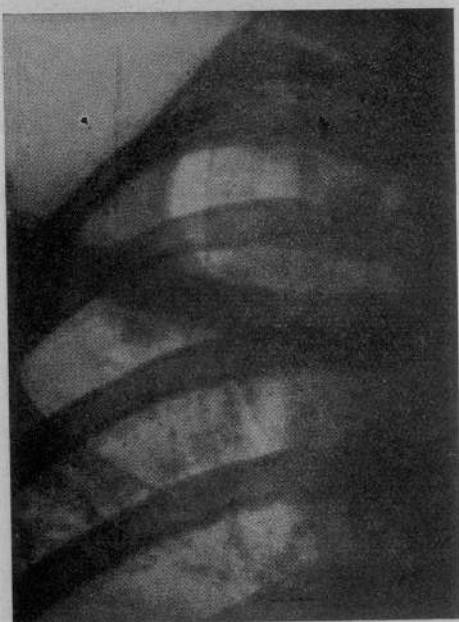

FIG. 9.

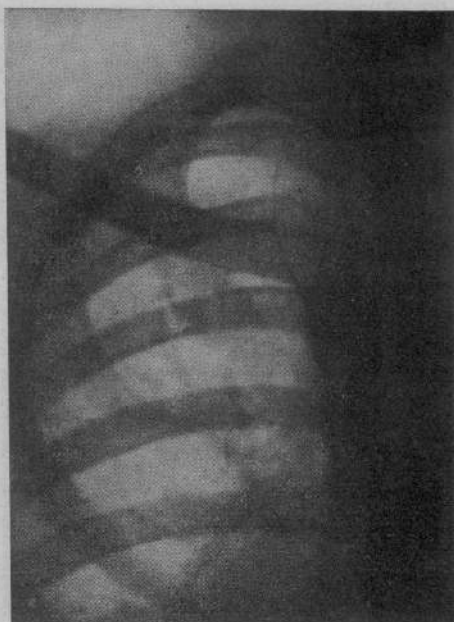


FIG. 10.

All'esame del torace si rileva respiro aspro e qualche crepito nell'interscapolare destra (fig. 10).

Il radiogramma del torace (fig. 10) (28 settembre 1936) mette in evidenza un lobo soprannumerario della vena azigos lievemente ed uniformemente velato. L'interlobo si presenta con l'aspetto di stria grossolana, di spessore non sempre uguale, con irregolarità e rigonfiamenti, maggiormente evidenti nel terzo superiore e nel terzo inferiore. Opacità a contorni sfumati nella perilare di destra.

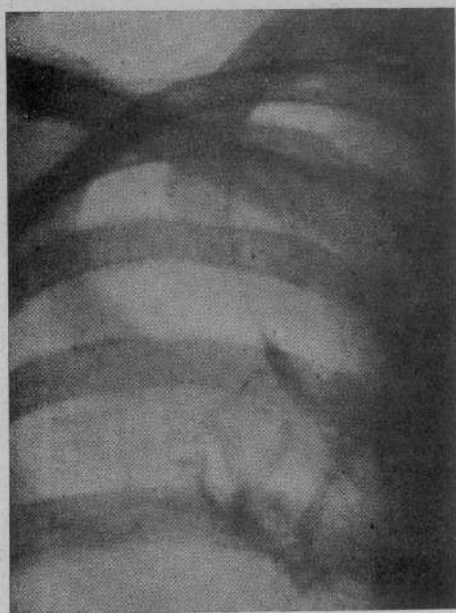


FIG. 11.

Caso XI: *S. Egle*, di anni 14.

Si lamenta di tosse con scarso espettorato, cefalea, febbretta. Questi disturbi sono apparsi in questi ultimi tempi.

E.O.: Condizioni generali discrete. Nutrizione discreta.

L'esame dell'apparato respiratorio risulta negativo (fig. 11).

Il radiogramma del torace (fig. 11) (13 giugno 1933), ci rivela un lobo soprannumerario della vena azigos, in cui, la linea interlobare ha preso un aspetto di stria grossolana con rigonfiamenti ed irregolarità. Tali alterazioni si presentano più numerose nella parte alta dell'interlobo.

Per amore di brevità, e, per facilitare la nostra esposizione, raggruppiamo i casi a seconda dei segni radiologici rilevati.

Nei radiogrammi del 1° e 2° caso (fig. 1 e 2) sono bene identificabili l'opacità craniale a tenda, più ampia del normale, e la proiezione dell'interlobo sotto forma non di stria subcapillare ma di stria grossolana. Ciò che non risulta invece ben visibile, è l'immagine azigos in sede anomala.

E' da escludere quindi la possibilità che le immagini da noi descritte possano riferirsi a cicatrici apicali o a strie di sclerosi.

Non sono rare infatti, nella stessa sede, le formazioni opache consecutive a pregresse flogosi pleuriche od a processi di sclerosi apicale che possono con il loro aspetto mentire un lobo azigos.

In questa evenienza, nei radiogrammi eseguiti nelle proiezioni laterale, obliqua, ecc., si riesce ad analizzare le varie formazioni che perdono quasi sempre la caratteristica della continuità immancabile invece nei lobi azigos.

Riteniamo che l'impossibilità di rilevare l'immagine dell'azigos in sede anomala possa imputarsi alla presenza delle opacità date dalla natura stessa dell'affezione, le quali si confondono con quelle del lobo azigos e rendono queste ultime più difficilmente identificabili.

In questa evenienza notevole valore ha l'assenza dell'immagine di Busi ed Ottonello in sede normale.

Accertato che nei due casi riferiti si tratta di lobo azigos dobbiamo spiegarci perchè questo si presenta con immagini diverse dal normale.

L'ipotesi, a nostro parere, che raccoglie maggiori probabilità è che il lieve ampliamento dell'immagine a tenda sia dato dalla trazione esercitata da un'interlobo azigos flogosato e parzialmente sclerotico sull'apice del triangolo craniale. Questa ipotesi può essere convalidata dal fatto che la stria interlobare si presenta sotto forma di stria grossolana ed ha perduto il suo decorso nettamente convesso assumendone invece uno quasi rettilineo.

Le opacità piriforme (fig. 1) e triangolare (fig. 2) che seguono inferiormente la stria grossolana, per i caratteri di sede, di uniformità e densità, possono essere provocate da un versamento che occupi i foglietti del meso-azigos.

In ambedue i casi, per l'aspetto dell'immagine radiografica, oltre che per i dati clinici (dolore alla spalla destra, febbretta, ipofonesi, murmure diminuito nella sovraspinoso, sovra e sottoclaveare destra) l'ipotesi di una pleurite dell'interlobo azigos appare fondata.

Alcune volte, come nel radiogramma del 3° caso (fig. 3), la diagnosi radiologica di lobo azigos offre maggiori difficoltà perchè esso si rivela, per la natura dell'affezione che lo ha colpito, notevolmente opacato, per cui non sono identificabili, la stria subcapillare e l'immagine a goccia. Meno di rado si riesce a distinguere il triangolo craniale lievemente più chiaro della opacità del lobo.

L'elemento decisivo, come nel caso nostro, che permette di concludere

per un lobo azigos è rappresentato, oltre che dalla esclusione di tutte le affezioni capaci di dare una eguale opacità nella stessa sede (mediastiniti, cisti da echinococco, tumori, ecc. ecc.) dall'assenza dell'immagine della vena azigos in sede normale, che, ordinariamente si rileva usando la tecnica consigliata dal BUSI per lo studio della v.a. in sede normale e cioè il radiogramma eseguito in proiezione D.V. = O.A.D. (da 45° a più) ed O.A.S. (fino a 45°).

Accertato trattarsi quindi di un lobo azigos, esclusa una lobite per l'assenza totale dei segni clinici (febbre, espettorazione bacillare, reperto obiettivo, ecc.) ed esclusa infine un'infiltrazione neoplastica, crediamo di potere, con tutta probabilità, ascriverne la totale opacità ad una atelettasia.

Dalle brevi notizie bibliografiche sopra riportate, risulta che i casi patologici di lobo azigos, più frequentemente descritti, sono quelli di apneumatosi. Questa evenienza, data la struttura anatomica del lobo, si verifica con maggior frequenza quando il lobo è piccolo come nel 4° caso (fig. 4) in cui si potrebbe parlare, secondo la distinzione in 3 tipi fatta da STIBBE, di lobo del terzo tipo. In esso, per il suo ristretto volume, limitato ad una sottile linguetta di polmone, anche il peduncolo è molto piccolo e può essere facilmente strozzato con conseguente occlusione dei minimi bronchi che lo attraversano.

Nel radiogramma del 5° caso (fig. 5) si rileva una opacità uniforme, diffusa, più intensa nella metà inferiore. Escluse, per l'assenza totale di elementi clinici, una infiltrazione tubercolare ed una pleurite, il diagnostico di atelettasia parziale del lobulo azigos appare fondato.

Anche nei quattro casi seguenti (fig. 6, 7, 8, 9) il diagnostico di lobo soprannumerario azigos risulta manifesto. In tutti sono chiaramente rilevabili le seguenti caratteristiche radiografiche: stria interlobare subcapillare, terminazione craniale a tenda o a triangolo, opacità della vena azigos in sede anomala. Nei radiogrammi si nota inoltre l'assenza dell'immagine azigos in sede normale.

Le opacità disseminate nel lobo, sono da interpretare, con tutta verosimiglianza, come dovute ad infiltrazioni parenchimatose tubercolari.

Anche i segni anamnestici e clinici convalidano il nostro asserto.

Nel radiogramma del caso 8° (fig. 8), si rileva inoltre, l'esistenza di una lieve opacità uniformemente diffusa a tutto il lobulo. In assenza di qualsiasi segno anamnestico-clinico che deponga per fatti pleurici è da ritenere la suddetta immagine dovuta ad una parziale apneumatosi del lobulo.

Nel caso 9° infine, si notano tutti i segni radiologici e clinici di un infiltrato tubercolare escavatosi in corrispondenza di un lobo azigos. Il quadro è completato dalla presenza di lesioni tubercolari anche nel polmone sinistro, dagli esiti della pleurite basale destra e dalla sclerosi dell'interlobo azigos.

Nei radiogrammi degli ultimi due casi (fig. 10, 11), la diagnosi di sclerosi interlobare azigos è secondo il nostro avviso quella da accettare. L'immagine radiografica, da noi descritta, ci sembra, infatti, quella che si riscontra sempre nei casi di interlobo sclerosato. La velatura lieve, uniforme, totale del

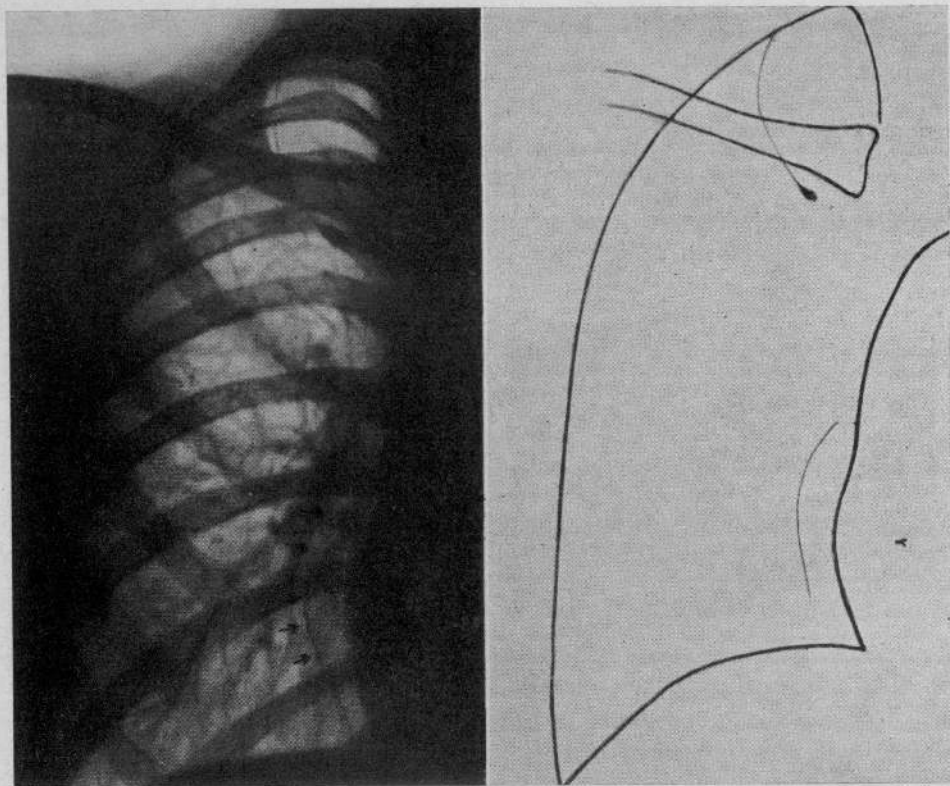


FIG. 12.

lobo azigos che si rileva nel caso 10° pensiamo possa essere data da una concomitante partecipazione alla flogosi, della pleura di tutto il lobo.

A completamento di questa breve nota, riportiamo i due casi seguenti di lobo inferiore destro accessorio patologico. Nel primo, oltre al lobo inferiore accessorio destro, si riscontra la presenza di un lobo soprannumerario azigos normale. Si tratta quindi di un caso di plurilobazione anomala del polmone destro. Tale evenienza è tutt'altro che frequente e, nella letteratura per quanto almeno noi ne sappiamo, sono stati descritti pochissimi casi.

RIGLER ed ERICKSEN ne descrissero 2 casi, CURTI un terzo.

CASO XII: *C. Maria Luisa*, di anni 9.

Da qualche tempo accusa un lieve deperimento.

L'esame clinico del torace è negativo (fig. 12).

Nel radiogramma del torace (fig. 12) (29 settembre 1936), eseguito in proiezione dorso-ventrale, si nota, in corrispondenza del collo della 5ª costola, una opacità a fiamma di candela che si continua in alto con una sottilissima stria subcapillare a decorso sagittale e lieve convessità esterna e termina in alto, nella cupola apicale, con una dilatazione a delta o triangolo. E' assente l'immagine della vena azigos in sede normale. I caratteri delle opacità descritte sono tipici del lobo della v.a.

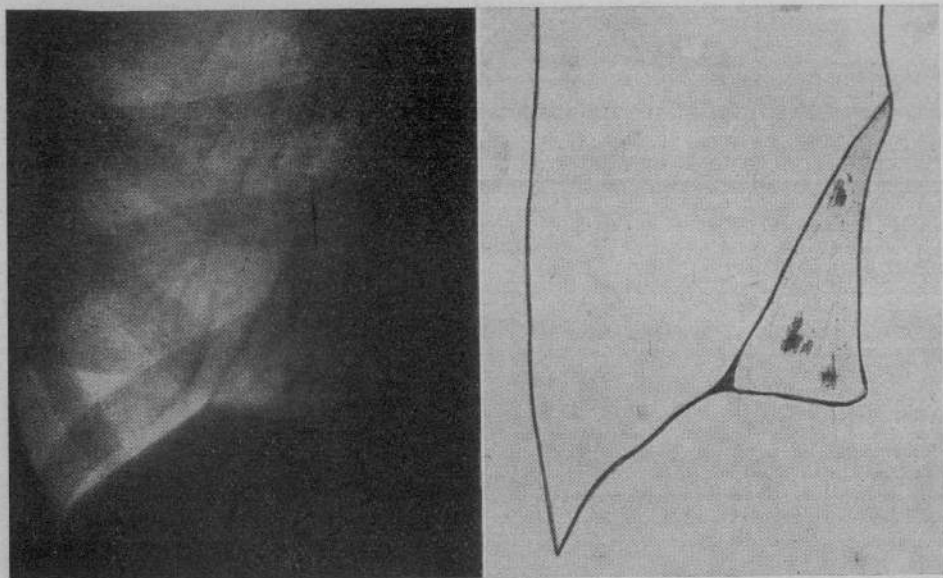


FIG. 13.

Nello stesso radiogramma si osserva, in corrispondenza del collo della 9^a costola, una sottile stria opaca, ininterrotta, uniforme che si dirige verso il basso e raggiunge il collo della 11^a costola. In questo punto la sua terminazione non è più nettamente individuabile.

Il reperto in un radiogramma toracico di una stria grossolana come quella da noi descritta avrebbe subito fatto pensare ad una sclerosi dell'interlobo se la proiezione di essa opacità fosse caduta in una delle zone ove noi sappiamo che con frequenza si rilevano le dette alterazioni.

La pleura, è noto, che normalmente si rende visibile nei radiogrammi eseguiti in proiezione dorso-ventrale è quella dell'interlobo medio superiore perchè essa sola viene colpita di coltello dal fascio di raggi X.

Nella regione infero-mediale destra però si può avere eccezionalmente un lobo soprannumerario (secondo TESTUT nel 25% dei casi, SHAFFNER nel 45%, BAGLIANI 65%, TREPICIONI nel 47%, OTTONELLO nel 2%), detto lobulo retrocardiaco o lobo inferiore accessorio è separato dal lobo inferiore da una scissura che presenta un decorso dal basso in alto e dall'esterno all'interno.

Nel nostro caso quindi l'opacità rilevata deve essere riferita ad una sclerosi dell'interlobo fra il lobo inferiore ed il lobo inferiore accessorio.

CASO XIII: *S. Giulia*, di anni 36, massaia.

Da qualche tempo ha notato debolezza, cefalea, dolore alla spalla destra, febbretta, tosse, scarso espettorato.

All'esame del torace si nota: ipofonesi nella base destra in corrispondenza della paravertebrale e murmure vescicolare indebolito.

Nel radiogramma del torace (fig. 13) (28 giugno 1936), si osserva, nel campo

polmonare destro in corrispondenza della base, e subito a lato della colonna vertebrale, un'immagine regolarmente triangolare, uniforme, limitata medialmente dalla colonna vertebrale e dall'ombra cardiaca che con essa si confonde in basso dal diaframma che, nella sua porzione mediale, ha assunto un contorno rettilineo, e, lateralmente, da una linea opaca grossolana, continua ed uniforme. Detta linea, si origina all'altezza del margine inferiore dell'8^a costola, in corrispondenza del collo, si dirige in basso ed all'esterno e con un decorso rettilineo raggiunge la cupola diaframmatica quasi in corrispondenza della sua metà ove termina con uno slargamento a delta (fig. 13).

Iscritte in questa opacità si notano delle piccole immagini diffuse più dense. In presenza di un'immagine come questa, la diagnosi di lobo inferiore accessorio patologico raccoglie le maggiori probabilità.

La velatura uniforme può essere riferita ad una flogosi di tutta la pleura del lobo accessorio con deposizioni fibrinose o lievissimo strato di essudato, e, le opacità disseminate, possono attribuirsi ad un'infiltrazione del polmone sottostante, che, abbia determinato una reazione pleurica diffusa.

BIBLIOGRAFIA

- BAGLIANI: *Visibilità radiogr. delle scissure dei lobi pulm. acc. della base.* (Comunicazione Raduno dei Radiologi, Aprile 1933, Genova).
- BALLI: *Considerazioni sul lobo della vena azygos.* (« Riv. Rad. e Fisica Medica », ottobre 1930).
- BARSONJ e KOPPENSTEIN: *Il lobo apico dorsale.* (« Riv. Rad. e Fisica Medica », 1930, III).
- BENDICK e WYSSLER: *The azygos lobe of the lung.* (« Americ. Journ. of Roentgen », luglio 1928).
- BOSELLI: *Il lobo di Wrisberg.* (« Arch. di Med. e Chirurg. », 1, 1932).
- BRULÉ et LIEVRE: *Lobite et scissure ibc. du loge azygos.* (« Soc. Med. Hôn. de Paris », 9 ottobre, 1931).
- BUSI: *Tecnica radiografica per uno studio completo della grande v. a. in sede normale, a tronco eretto.* (« Nuntius Radiologicus », marzo-aprile, 1934).
- CASELLI: *Tuberculose des lobus v. a. von Wrisberg.* (« Beitrage Z. Klin. der Tub. », Bd. 78, n. 5, 1931).
- COSTANTINI e REDAELLI: *Atlante Clinico Radiologico della Tbc. polmonare.* (Bologna, 1932).
- CRESPELLANI: *Un caso di apneumatosi del l. della v. a.* (« Minerva Medica », n. 5, febbraio 1931).
- CROSELLI: *Contributo clinico radiologico allo studio del l. v. a.* (« Minerva Medica », n. 16, 1931).
- CURTI: *Coesistenza di un l. patologico della v. a. e di un lobo inf. access.* (« Riv. di Pat. e Clin. della Tuberc. », febbraio, 1934).
- DALL'ACQUA e BELLI: *Ombre triangolari paramediastiniche basilari.* (« La Rad. Med. », fasc. 2^o, Volume XXII).
- FARAVELLI: *Comunicazioni raduno Radiologi.* (Aprile 1933, Genova).
- GIANTURCO: *Il lobo della v. a. all'indagine radiologica.* (« Arch. di Radiologia », anno V, n. 4, 1919).
- HJELM e HULTEN: *Roentg. Studien über den lobus v. a.* (« Acta Radiologica », n. 2, 1928).
- JEANNERET: *Contributo allo studio del lobo della v. a.* (« Riv. di Patol. e Clin. della Tbc. », III, 1931).
- LASCHI: *Ulteriore contributo allo studio degli aspetti radiologici del l. v. a.* (« Riv. Rad. e Fisica Medica », Vol. II, suppl. 1^o, 1929).
- LE BOURELLES B. et JALET J.: *Les aspects radiologiques de la scissure et du lobe azygos dans la tuberculose pulmonaire.* (« La Presse Médicale », n. 89, 1931).
- *La Tubercul. du l. a.* (Masson, 1933).
- *Contribution à l'étude des lésions tuberculeuses de la scissure, et du lobe azygos.* (« Revue de la Tuberculose », XIII, n. 2, 1932).
- LEESER: *Der lobus venae azygos in roentgenbild.* (« Roentgen praxis », V, 1930).
- LOVISATTI: *Il l. pulm. della v. a. all'indagine radiologica.* (« Radiologia Medica », n. 4, 1929).
- MELDROSSI: *Sull'immagine radiologica della v. a. in sede normale. Stato attuale e possibilità di sviluppo fisiologico e clinico dell'argomento.* (« Nuntius Radiologicus », settembre 1933).
- NAVARRO GUTIERREZ, G. DE VEGA, PAZ y MUT: *La imagen radiografica normal del corydo della azygos mayor.* (« Revista Espanola de Tuberculosis », n. 4, aprile 1933).
- OTTONELO: *Rappresentazione radiogr. della v. a. in sede normale.* (« Lotta contro la Tbc. », dicembre 1931).
- *La rappresentazione radiogr. del l. inf. acc. pulm.* (« Radiologia Medica », aprile 1932).
- *Sclerosi interlobare del lobo infer. acc.* (« Radiologia Medica », agosto 1932).
- PALMIERI: *Stato attuale della radiologia della pleura normale ed ai limiti col patologico.* (« Nuntius Radiologicus », marzo-aprile, 1933).
- PIGORINI: *Sapra il lobo inf. acc. del pulm.* (« Radiologia Medica », luglio, 1933).
- REGGIANI: *Il lobo polmonare azygos.* (« Riv. Pat. e Clin. della Tuberculosis », ottobre 1935).

- REVIGLIO: *Un caso di lobo polmonare della v. a.* («La Radiol. Medica», 12, 1928).
- ROBLES e VITA: *Contributo anat. allo studio del lobo acc. della v. a.* (Sez. Sic. Fed. I. N. Lotta contro la Tbc. Seduta 9 luglio 1932).
- STEPHANI: *La tuberculose pulm. rue aux rajon X.* (Pajot ed., 1928).
- STIBBE: *The accessory pulmonary lobe of the vena azigos.* («Journ of Anat. and Phys.», 32, 1919).
- TESTUT: *Trattato di anatomia umana.* (Vol. IV).
- TORELLI: *Sulla pat. del lobo della v. a.* («Riv. di Pat. e Clinica della Tbc», ottobre 1932).
- TREFFICIONI: *Significato clin. rad. delle linee capillari nel campo pulm. destro.* («Riv. di Pat. e clin. della Tbc.», II, 1933).
- TURANO: *Pleurite interlobare del lobo della v. a.* («La Rad. Medica», VII, 1931).
- WOLLMAR: *Ueber den lobus azigos der rechten lunge und seine klinische Bedeutung.* («Fort. a. d. Ged. d. Roentg.», vol. 47, n. 5, 1930).
- ZAWADOWSKI: *Le lobule de la v. a.* («Journal de Radiologie», n. 5, 1930).

RIASSUNTO

L'A. dopo aver riportato brevemente le nozioni anatomiche e radiologiche necessarie per la diagnosi di lobo soprannumerario della vena azigos e dell'inferiore accessorio destro, illustra 13 casi patologici di lobi soprannumerari del polmone destro.

Dei casi riportati undici sono di lobo polmonare della vena azigos patologico (2 pleuriti interlobari, 3 atelettasie, 4 localizzazioni tubercolari, di cui una con escavazione recente, 2 sclerosi interlobari), 1 di plurilobazione del polmone destro (presenza di lobo azigos normale e sclerosi dell'interlobo inferiore accessorio), un ultimo infine di pleurite del lobo inferiore accessorio con infiltrazioni tbc. concomitanti di esso.

I casi riportati sono stati osservati nella raccolta di radiogrammi eseguiti negli anni 1929-1936 nel Dispensario antitubercolare «Regina Elena» del Governatorato di Roma, diretto dal prof. A. Signorelli.

Su 5.652 radiogrammi sono stati riscontrati 28 lobi soprannumerari della vena azigos (0,50%) (12 normali e 16 patologici) dei quali 13 in soggetti di sesso maschile (0,59%) e 15 in soggetti di sesso femminile (0,44%).

~~316997~~

55604



