



ISTITUTO «CARLO FORLANINI» - R. CLINICA DELLA TUBERCOLOSI
DIRETTORE: ON. PROF. E. MORELLI

Dott. GIOVANNI L'ELTORE - Dott. MASSIMO NUTI

SULL'APICOLISI SEMPLICE SENZA PIOMBAGGIO

CONTRIBUTO CLINICO


Estratto dalla Rivista «La lotta contro la tubercolosi» - Anno VIII, n. 8 - agosto 1937-XV

Ma
B
54


56



STABILIMENTO TIPOGRAFICO «EUROPA» - ROMA








ISTITUTO « CARLO FORLANINI » - R. CLINICA DELLA TUBERCOLOSI
DIRETTORE: ON. PROF. E. MORELLI

Dott. GIOVANNI L'ELTORE - Dott. MASSIMO NUTI


SULL'APICOLISI SEMPLICE SENZA PIOMBAGGIO

CONTRIBUTO CLINICO

Estratto dalla Rivista « La lotta contro la tubercolosi » - Anno VIII, n. 8 - agosto 1937-XV



STABILIMENTO TIPOGRAFICO «EUROPA» - ROMA



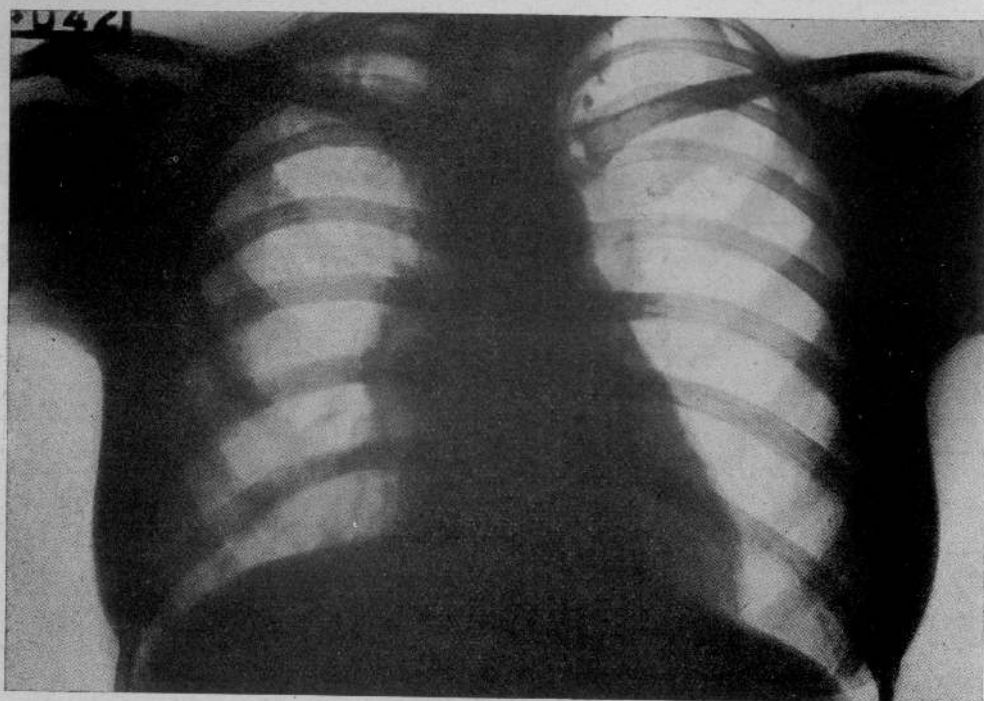
L'apicolisi senza piombaggio come intervento nella cura della tubercolosi polmonare circoscritta dell'apice attuata con qualche successo per primi dal LAWERS, FRANGEHEIM, ULENHUE ed altri chirurghi e tisiatri, è stata modificata nella sua tecnica e definita nelle sue indicazioni cliniche dall'OMODEI ZORINI, che dal 1931 al '35 faceva operare da MANFREDO ASCOLI 44 casi di tubercolosi apicale.

La statistica dell'OMODEI ZORINI riporta il 47% di buoni risultati locali e generali. Risultati che secondo lo stesso A. possono migliorare con una scelta più rigorosa dei casi; infatti se l'apicolisi è un'operazione scarsamente traumatizzante e generalmente ben sopportata dal paziente, è altresì innegabile che essa è poco efficace nei casi di caverne apicali antiche o voluminose, o in casi di tisi apicale d'origine lobitica, nei quali risponde assai meglio un intervento di toraco-plastica apicale di piombaggio.

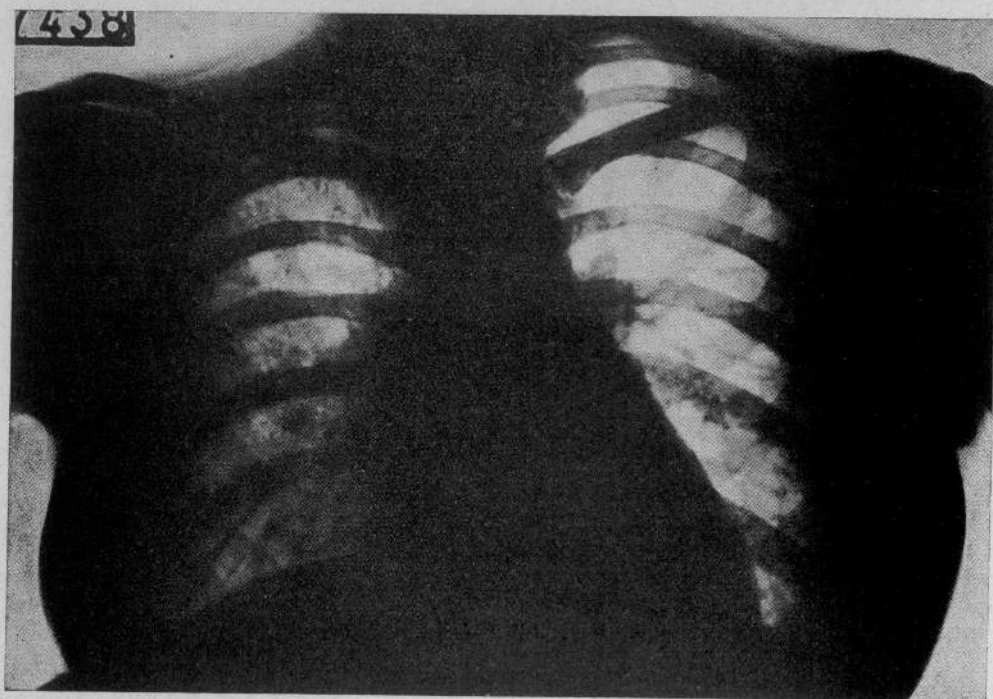
Dei 44 casi illustrati dall'OMODEI ZORINI, 7 presentavano caverne precoci, 10 una tisi cirrotico-cavernulare circoscritta, 6 una tubercolosi fibrosa densa apicale con caverne, 5 una tubercolosi fibro-caseosa densa ad evoluzione emoftoica, 4 una caverna voluminosa solitaria e stazionaria, 7 dei processi ulcerativi più estesi, 5 una tubercolosi fibro-nodulare ad evoluzione emoftoica. I migliori risultati furono osservati nelle forme fibro-nodulari e nelle caverne precoci, poi nelle forme di tubercolosi fibrosa densa apicale con caverna e nelle tisi cirrotico-cavernulare; nelle altre forme i risultati dell'intervento sono stati assai scarsi. In base a questo l'OMODEI ZORINI divise le indicazioni cliniche in tre gruppi:

1) *Casi ad indicazione assoluta* (caverne rotonde precoci e tubercolosi micro-nodulari dell'apice).

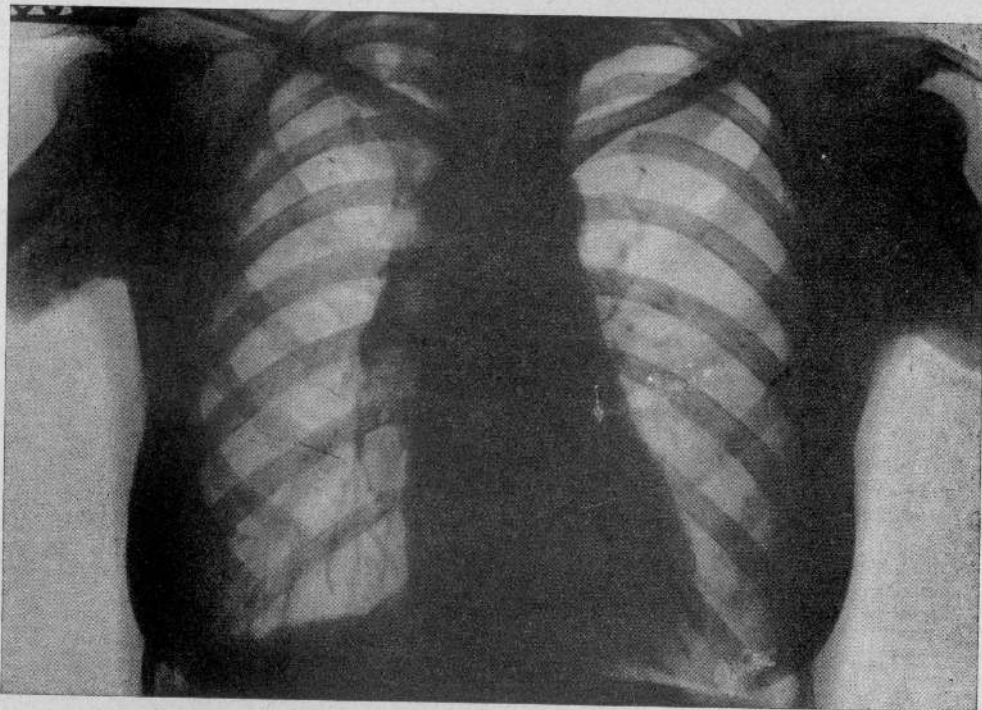
2) *Casi ad indicazione relativa* (tisi cirrotico-cavernulari circoscritte dell'apice polmonare; fibrosi densa dell'apice con caverne).



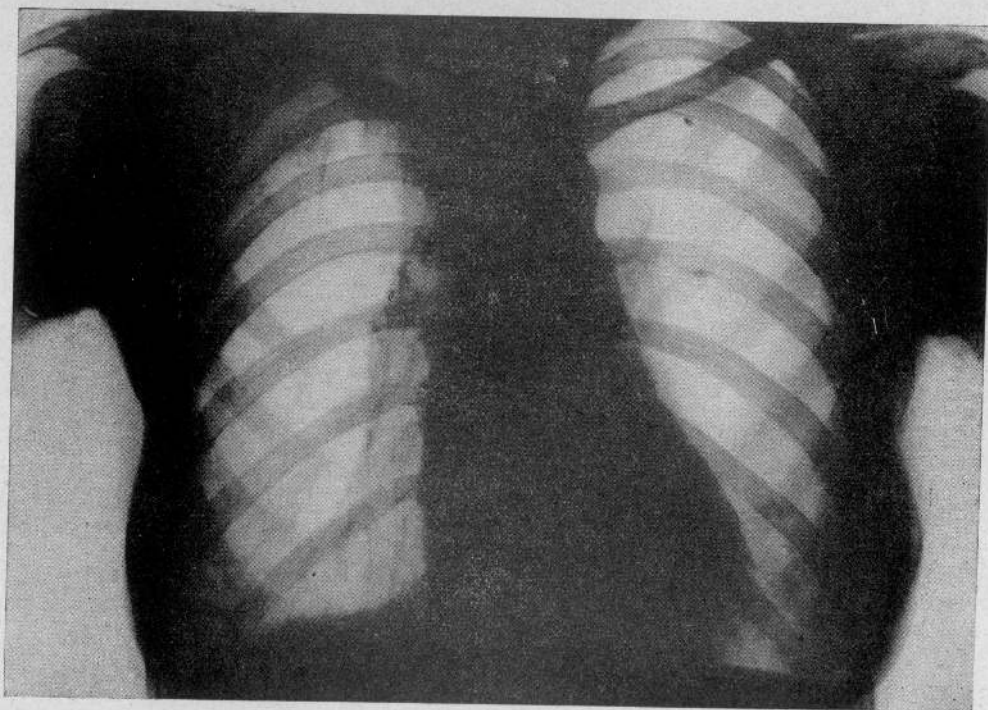
CASO N. 1. — RAD. 1.



CASO N. 1. — RAD. 2.



CASO N. 2. — RAD. I.



CASO N. 2. — RAD. 2.

3) *Casi non indicati* (lobiti caseose superiori attive e sub-attive, caverne croniche solitarie dell'apice polmonare, tisi ulcero-fibrose a tendenza diffusiva apico-caudale).

Nel presente lavoro sono illustrati gli 8 casi di tubercolosi apicale operati di apicolisi più recentemente nel 1935-36, dei quali 5 sono di tubercolosi fibro-cavernulare originatasi probabilmente da una forma miliarica circoscritta, 2 di tubercolosi micro-nodulare cronica e di questi uno bilaterale a tendenza fortemente emoftoica e un caso di una forma fibro-ulcerosa piuttosto estesa. In tutti i casi si è intervenuto quando un prolungato controllo clinico e radiologico escludeva ogni speranza di una guarigione spontanea e il pneumotorace era inattuabile.

E' stato possibile seguire alcuni di questi ammalati e riferirne gli effetti a notevole distanza dall'intervento; di altri invece i risultati riportati sono quelli rilevati all'atto della dimissione dei pazienti, molti dei quali avendo ottenuto dopo l'operazione un miglioramento notevole delle condizioni generali e locali sono voluti rientrare presto in famiglia per riprendere lentamente le loro occupazioni.

Riferiamo i casi clinici per poi trarne le possibili deduzioni.

Caso n. 1. — *S. Ada*, di anni 21.

Nel febbraio 1935 insorse sindrome tossiemica tubercolare.

Esame obiettivo all'ingresso (10 novembre 1935): Condizioni generali scadenti. Apiressia stabile. Peso kg. 53. Espettorato Koch positivo.

Torace: Ipfonesi sull'apice e nelle regioni sopra e sottospinosa, sopra e sotto-claveare destre, dove si ascolta respiro bronco-vescicolare con rantoli a piccole e medie bolle consonanti.

L'esame radiologico (rad. n. 1) dimostra: una caverna rotonda all'apice destro; focolai nodulari calcificati all'apice sinistro.

Diagnosi: Tisi cavitaria isolata e stazionaria dell'apice destro.

Riuscendo impossibile istituire pneumotorace destro, il 7 febbraio 1936 viene eseguita apicolisi destra senza frenico-exeresi. Decorso post-operatorio normale. L'espettorato dopo 2 mesi è stabilmente Koch negativo.

In data 27 ottobre 1936 si rileva: Condizioni generali buone; peso in aumento; espettorato Koch negativo.

Torace: Ipfonesi nelle regioni sopraclaveare e sopraspinoza destra dove si ascolta respiro vescicolare con scarsi rantoli sub-crepitanti sotto tosse. L'esame radiologico (rad. n. 2) rivela: regressione della cavità apico-mediale ed accentuazione della trama polmonare.

Caso n. 2. — *P. Maria*, di anni 30.

Nel febbraio 1935 è insorta sindrome tossiemica per la quale viene ricoverata in sanatorio dove viene tentato inutilmente pneumotorace destro.

E. O. all'ingresso (21 giugno 1935): Stato generale buono. Apiressia stabile. Peso kg. 55. Espettorato Koch positivo.

Torace: Ipfonesi sull'apice, sott'apice e nelle regioni sopra e sottospinosa, sopra e sottoclaveare destre, dove si ascolta un respiro aspro, accompagnato da rantoli a piccole e medie bolle consonanti, più evidenti sotto tosse.

Esame radiologico (rad. n. 1): L'apice destro presenta una opacità non omogenea che si estende leggermente anche sotto la clavicola dove si osservano aree iperchiare riferibili a caverne.

Diagnosi: Tisi cirrotico-cavernulare circoscritta dell'apice polmonare destro.

Il 30 dicembre 1935 *apicolisi destra*, con resezione delle prime due costole senza frenico-exeresi. Decorso post-operatorio normale. L'espettorato persiste Koch positivo.

E. O. in data 13 ottobre 1936: Condizioni generali buone. Peso in forte aumento: kg. 67,400. Apiressia stabile. Espettorato scarsissimo ma ancora Koch positivo.

Torace: Ipfonesi sull'apice e nelle regioni sopra e sottospinosa, sopra e sottoclavari destre, dove si apprezza ipopnea con scarsi rantolini a piccole bolle.

Esame radiologico (rad. n. 2): Dimostra una notevole regressione delle cavernule apicali.

CASO N. 3. — *M. Giuseppe*, di anni 28.

Nel 1927 emottisi di media entità. Nel 1932 fu diagnosticata una lesione tubercolare polmonare destra. Fu iniziato pneumotorace destro abbandonato dopo 10 mesi. Nell'agosto 1934 fu ripreso il pneumotorace destro.

E. O. all'ingresso (6 agosto 1935): Condizioni generali buone. Apiressia stabile. Espettorato Koch positivo.

Torace: A destra: ipofonesi nella regione sopraspinoza dove si ascolta respiro granuloso con qualche rantolino crepitante. A sinistra: ipofonesi nelle regioni sopraspinoza e sopra e sottoclavari dove si apprezza respiro bronco-vescicolare con numerosi rantoli a piccole e medie bolle sotto tosse.

Esame radiologico (rad. n. 1): Lieve velatura dell'apice destro. Opacamento dell'apice sinistro non uniforme con presenza di piccole immagini iperchiare riferibili a caverne.

Diagnosi: Tuberculosis nodulare del lobo superiore destro già trattata con pneumotorace terapeutico. Tuberculosis cirrotico-cavernulare dell'apice sinistro.

Il 27 novembre 1935: Apicolisi semplice con frenico-exeresi sinistra. Decorso post-operatorio normale.

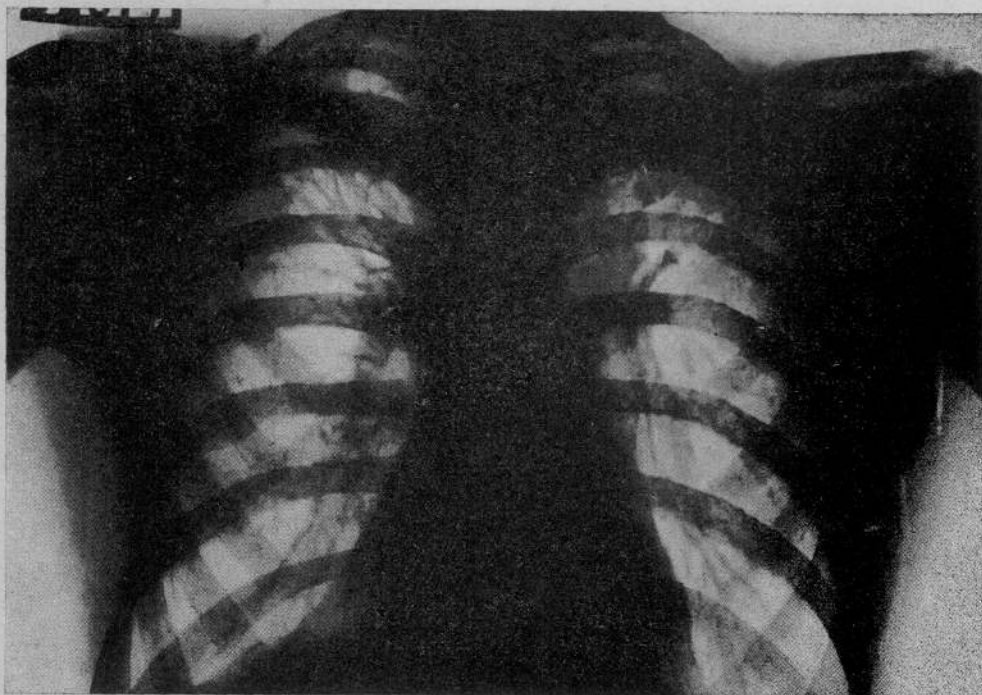
E. O. del 27 maggio 1936: Condizioni generali buone. Temperatura afebrile. Espettorato scarso, ancora Koch positivo.

Torace: Ipfonesi nelle regioni sopra e sottoclavari e sopra e sottospinoza sia a destra che a sinistra. A sinistra: in sopra e sottoclavare respiro rude senza rantoli. A destra: rantoli sotto-crepitanti sotto tosse nelle regioni sopraclavari e sopra e sottospinoza.

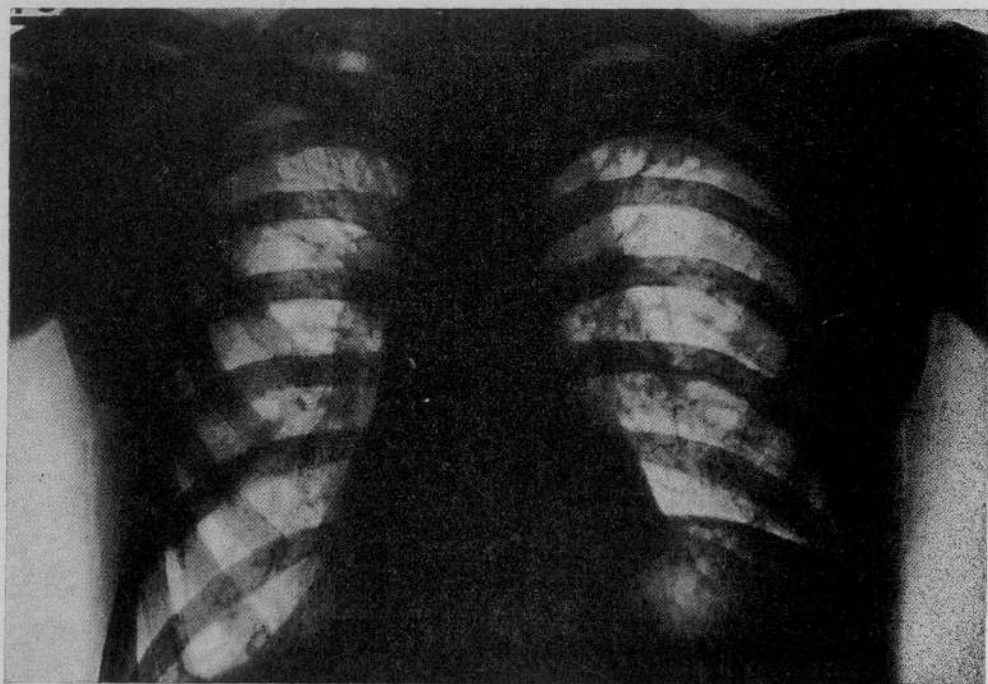
Esame radiologico: Miglioramento del processo dell'apice sinistro dove non si riconoscono più cavernule. La regione apicale appare velata; l'emidiaframma sinistro è rialzato di due dita. All'apice destro invece sono comparse piccole immagini iperchiare, probabilmente cavitari. Si giudica pertanto che l'intervento di frenico-exeresi e di apicolisi sinistra sia stato efficace, ma per la sintomatologia clinico-radiologica destra fu ripreso pneumotorace destro ai primi di giugno. Poco dopo l'espettorato è divenuto stabilmente Koch negativo ed il reperto ascoltorio destro è molto regredito.

CASO N. 4. — *D. G. Bartolomeo*, di anni 30.

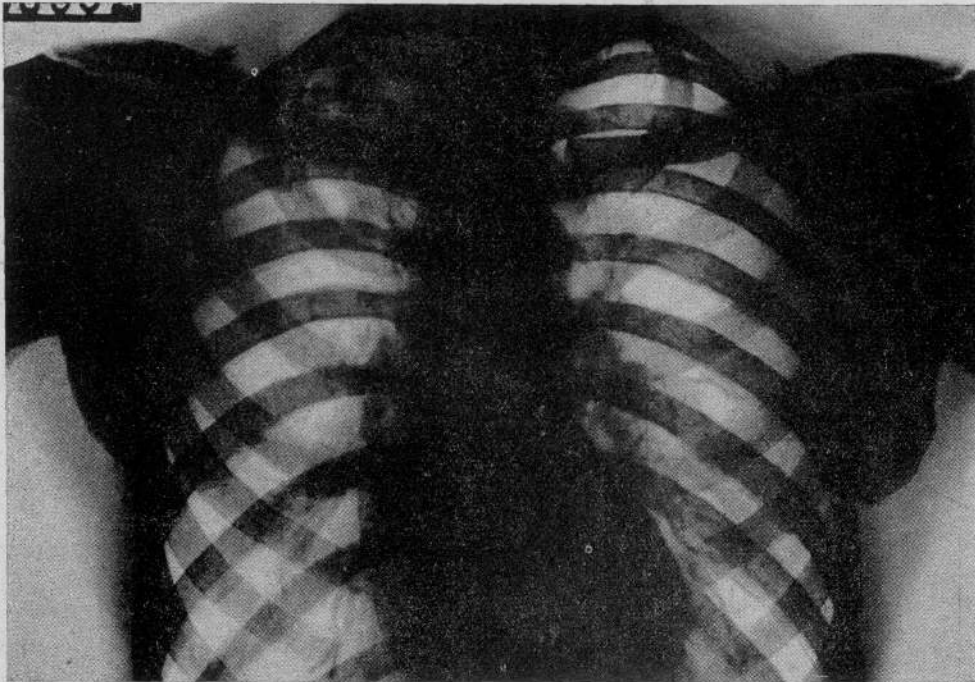
Nel marzo 1933 il paziente ebbe qualche sputo emorragico seguito da febbre. Nel novembre 1933 nuovo episodio emottico per cui, ricoverato in sanatorio, fu tentato un pneumotorace destro che non riuscì.



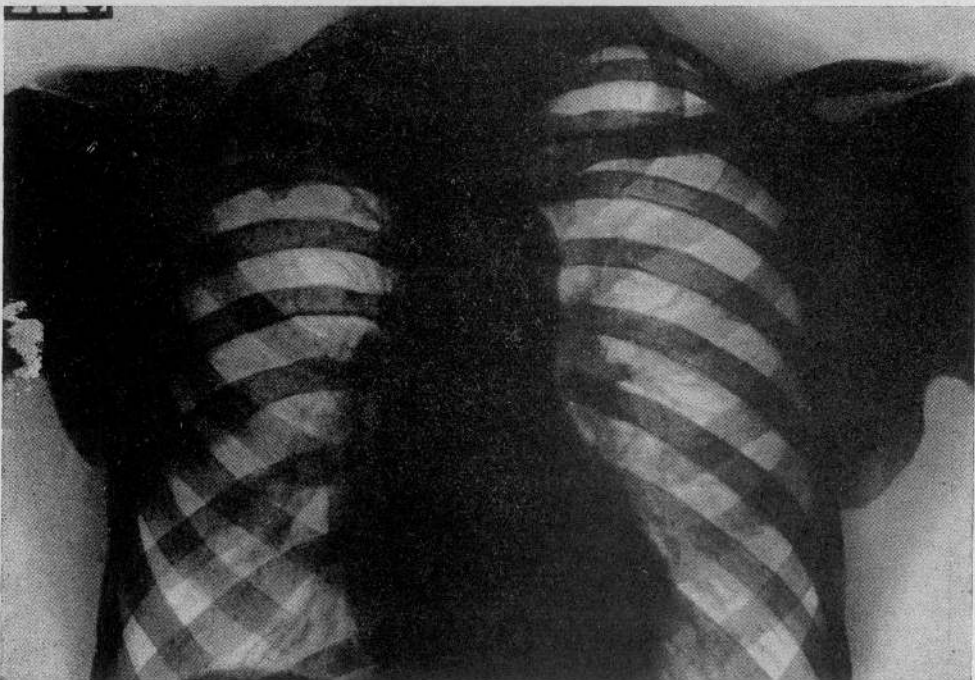
CASO N. 3. — RAD. 1.



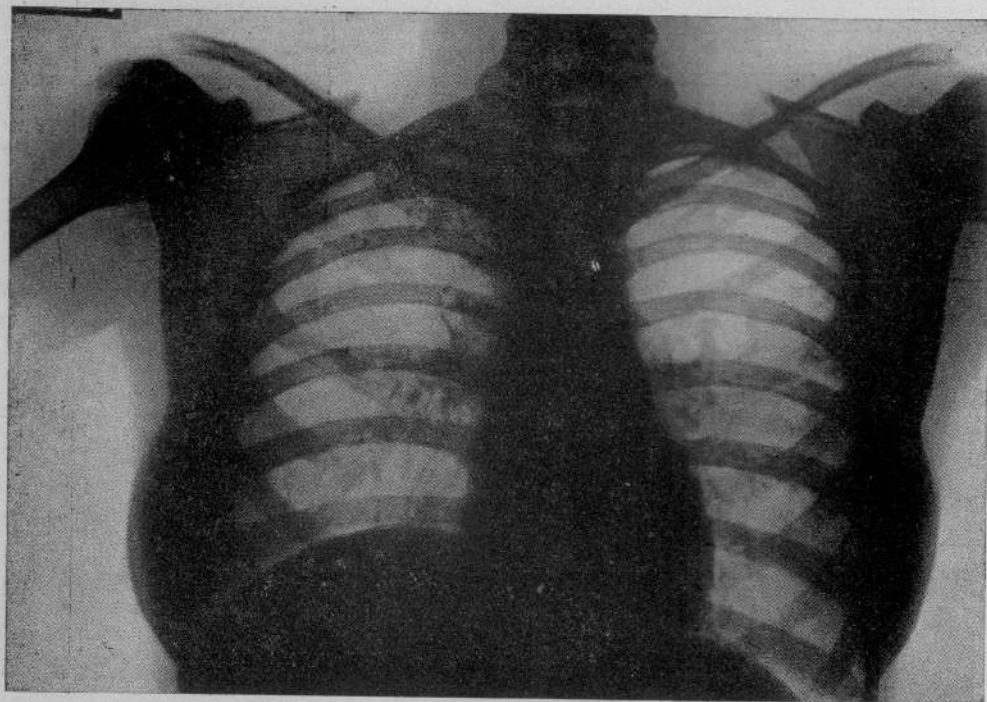
CASO N. 3. — RAD. 2.



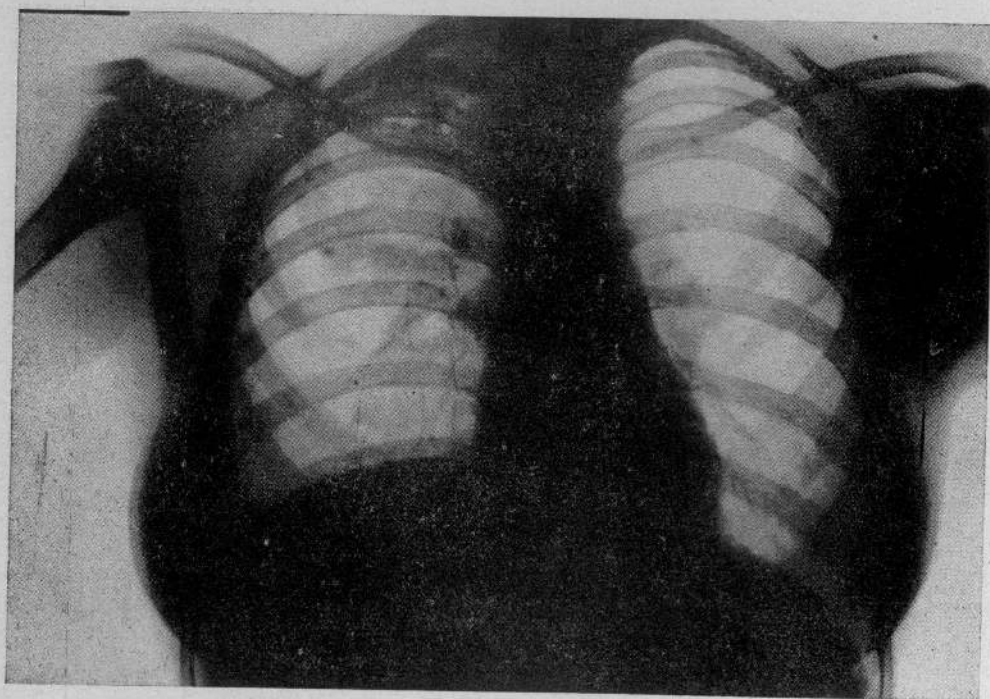
CASO N. 4. — RAD. 1.



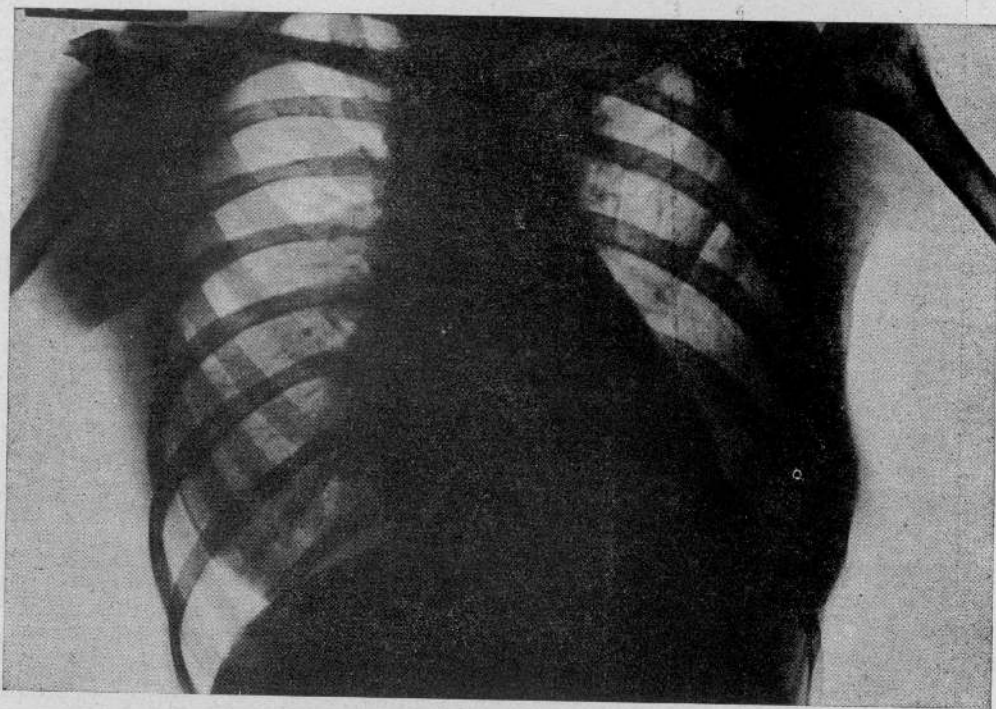
CASO N. 4. — RAD. 2.



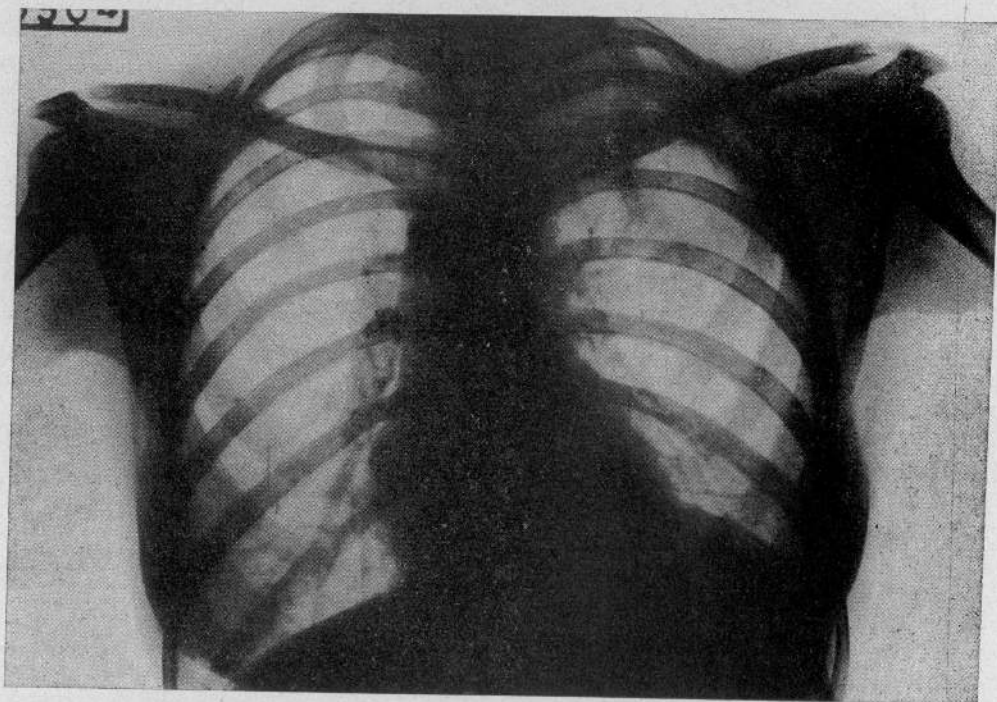
CASO N. 5. — RAD. 1.



CASO N. 5. — RAD. 2.



CASO N. 6. — RAD. 1.



CASO N. 6. — RAD. 2.



E. O. all'ingresso (28 maggio 1935): Condizioni generali mediocri. Febbricola serotina. Peso kg. 54. Espettorato Koch negativo.

Torace: Ipfonesi sull'apice e nelle regioni sopraspinoza e sopraclavare destre, dove si ascolta respiro aspro con rantoli a piccole e medie bolle consonanti sotto tosse.

Esame radiologico (rad. n. 1): Opacità dell'apice destro, non omogenea per la presenza di piccole aree iperchiarie riferibili a caverne. All'apice sinistro qualche piccolo nodulo ad alta opacità.

Diagnosi: Tisi cirrotico-cavernulare dell'apice destro. Tubercolosi nodulare produttiva dell'apice sinistro.

Il 28 giugno 1935 viene eseguita apicolisi semplice destra. Decorso post-operatorio normale. L'espettorato poco tempo dopo scompare.

E. O. del settembre 1935: Stato generale buono. Non tosse, nè esercato. Peso in aumento. Apiressia abituale.

Torace: Leggera ipofonesi nelle regioni sopra e sottoclavari destre, dove si rileva respiro fiavole con rari rantoli sotto tosse.

Esame radiologico (rad. n. 2): Opacità uniforme dell'apice destro con scomparsa totale delle immagini cavitare.

Perdurando lo stato generale buono ed i dati clinici e radiologici invariati si dimette l'ammalato per raggiunto equilibrio clinico.

CASO N. 5. — *M. Regana*, di anni 14.

Nell'estate 1933 comparvero febbricola, tosse ed espettorato, talora striato di sangue. Nel 1934 fu tentato inutilmente pneumotorace destro.

E. O. all'ingresso (15 luglio 1934): Condizioni generali buone. Febbricola serotina. Peso kg. 43,200. Espettorato Koch positivo.

Torace: Riduzione del suono di percussione sull'apice e sott'apice destro dove si ascoltano rantoli a piccole e medie bolle consonanti sotto tosse.

Esame radiologico (rad. n. 1): Velatura di tutto l'apice destro e cavernula sotto il terzo medio della clavicola; scarsa infiltrazione nella regione parailare destra. Focolaio di Kuss calcificato.

Diagnosi: Tubercolosi polmonare destra a tipo micro-nodulare dell'apice con cavernula sottoclavare. Sinfisi pleurica destra.

Il 15 novembre 1935 si eseguisce apicolisi destra con resezione parziale della I e II costola. Decorso post-operatorio normale.

A 6 mesi dall'intervento, clinicamente si osserva: Subbiattivismo buono. Peso kg. 47,500.

L'espettorato persiste tuttavia Koch positivo.

Torace: Nelle regioni sopra e sottoclavari e sopra e sottospinoza destre, respiro vescicolare con rari rantoli a piccole e medie bolle; nella regione interscapolo-vertebrale nulla di notevole.

Esame radiologico (rad. n. 2): La velatura dell'apice destro è regredita; persiste però una piccola caverna.

CASO N. 6. — *V. Emma*, di anni 22.

Dal febbraio 1932 la paziente va soggetta a frequenti e abbondanti emottisi. Non essendo riuscita la istituzione di pneumotorace la paziente fu operata di frenico-exeresi sinistra.

E. O. all'ingresso (18 agosto 1935): Condizioni generali scadenti. Febbricola serotina. Peso kg. 41.

Torace: Ipofonesi nelle regioni sopra e sottospinosa e I.S.V. sinistra, dove si ascolta, sotto tosse, un gruppo di rantoli sotto-crepitanti e crepitanti.

Esame radiologico (rad. n. 1): Velatura della metà mediale dell'apice sinistro, dove si osservano due piccole aree iperchiarie riferibili a cavernule.

Diagnosi: Tubercolosi micro-cavernulare dell'apice sinistro già trattata con frenico-exeresi.

Il 28 settembre 1935: *apicolisi semplice*.

Il data 6 aprile 1936 obbiettivamente si rilevava: Condizioni generali buone. Afebrile. Peso kg. 42. Espettorato scarso, Koch negativo.

Torace: Netta ipofonesi in sopraclaveare e sopraspinoza sinistra dove si ascolta respiro indebolito con scarsi rantolini crepitanti sotto tosse.

Esame radiologico (rad. n. 2): Regressione delle lesioni apicali sinistre. Perdurando buone le condizioni generali e locali, alla fine di maggio 1936 la paziente esce dall'Istituto per raggiunta guarigione clinica.

Caso n. 7. — *F. Giulia*, di anni 26.

Dal 1922 la paziente va soggetta a emottisi frequenti alcune delle quali gravi.

E. O. all'ingresso (18 luglio 1935): Condizioni generali buone. Peso kg. 58. Espettorato Koch positivo. Temperatura normale.

Torace: Ipofonesi ed entrambi le regioni apicali e sotto-apicali dove si apprezza respiro affievolito con rantoli crepitanti e sub-crepitanti sotto tosse.

Esame radiologico (rad. n. 1): Velatura di notevole grado degli apici con presenza di noduli miliari e di aree opache.

Diagnosi: Tubercolosi polmonare micro-nodulare biapicale, prevalente a destra ad evoluzione cronicamente emottioica.

Riusciti vani ripetuti tentativi di istituire pneumotorace destro il 30 settembre 1935 la paziente venne operata di apicolisi destra, con resezione parziale anteriore della seconda costola. Decorso post-operatorio normale.

A 6 mesi di distanza dall'intervento si rileva: Condizioni generali buone. Peso aumentato a kg. 62,500. Temperatura normale. Scarsa tosse con scarso espettorato Koch negativo, fin da due mesi dopo l'intervento. La paziente non ha più avuto emottisi. Appetito discreto.

Torace: Ipofonesi nella regione sopraclaveare destra e sull'apice sinistro. All'ascoltazione: respiro aspro nelle regioni sopra e sottoclaveare destre con qualche rantolino sub-crepitante sotto tosse.

A sinistra respiro aspro sull'apice senza rantoli.

Un radiogramma eseguito il primo giugno 1936 (rad. n. 2) dimostra la regressione delle lesioni tubercolari a carico dell'apice di destra.

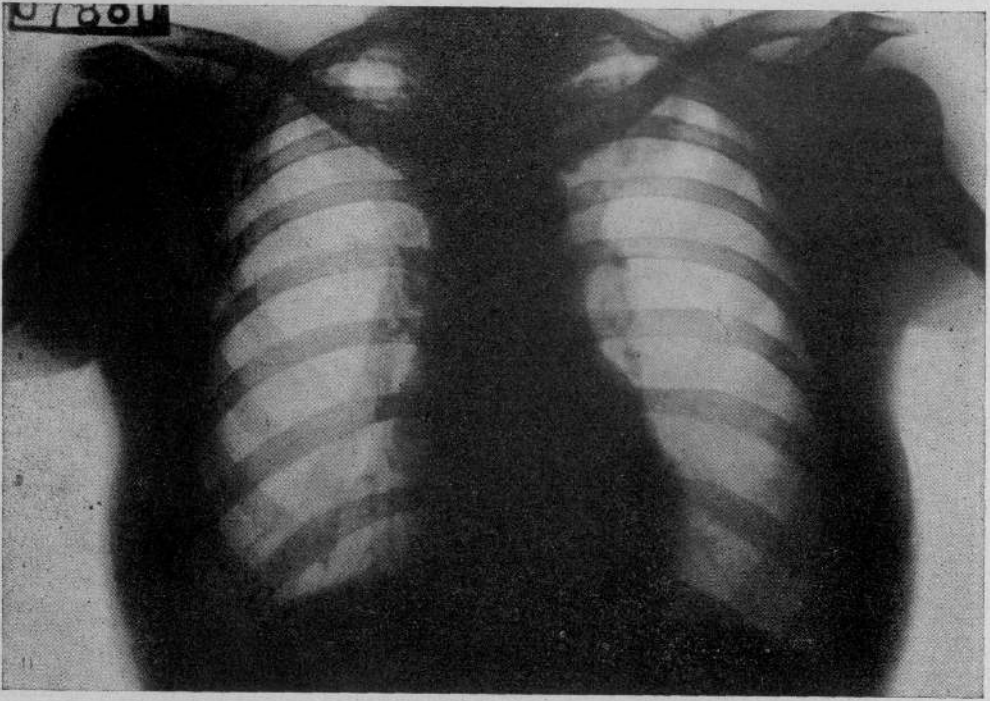
Caso n. 8. — *Z. Lidia*, di anni 27.

Ai primi del 1932 insorse sindrome tossicomicca tubercolare per cui nell'aprile 1932 fu iniziato pneumotorace destro.

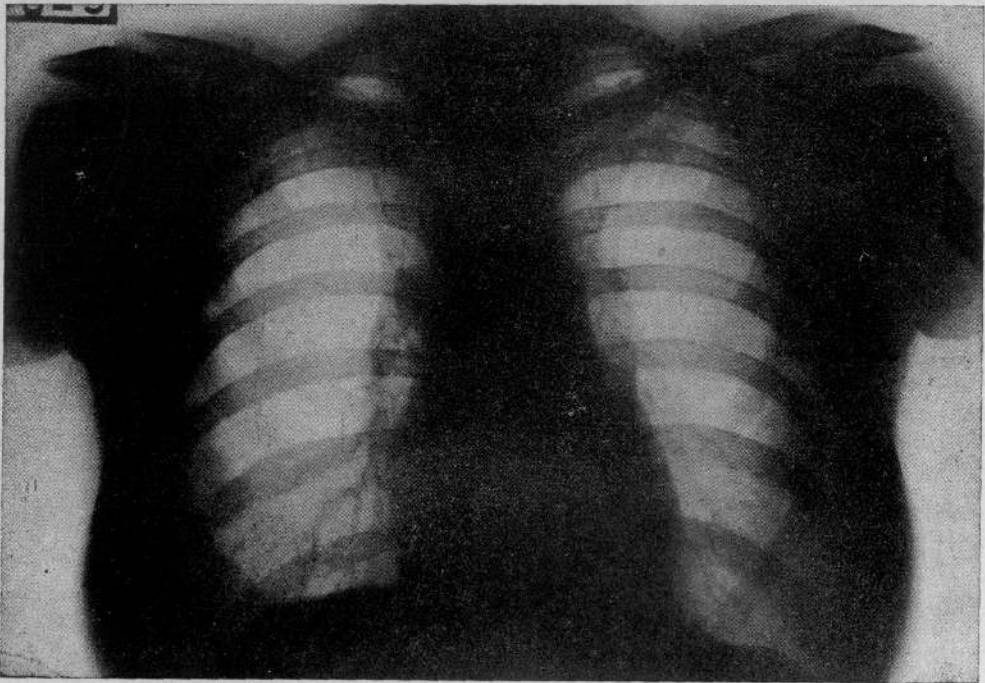
E. O. all'ingresso (10 ottobre 1935): Condizioni generali discrete. Leggera febbre scrotina. Peso kg. 46,500. Espettorato Koch positivo.

Torace: Netta ipofonesi sull'apice e nelle regioni sopra e sottospinosa e sopra e sottoclaveare destre dove si apprezza respiro aspro con qualche rantolo a piccole e medie bolle consonanti.

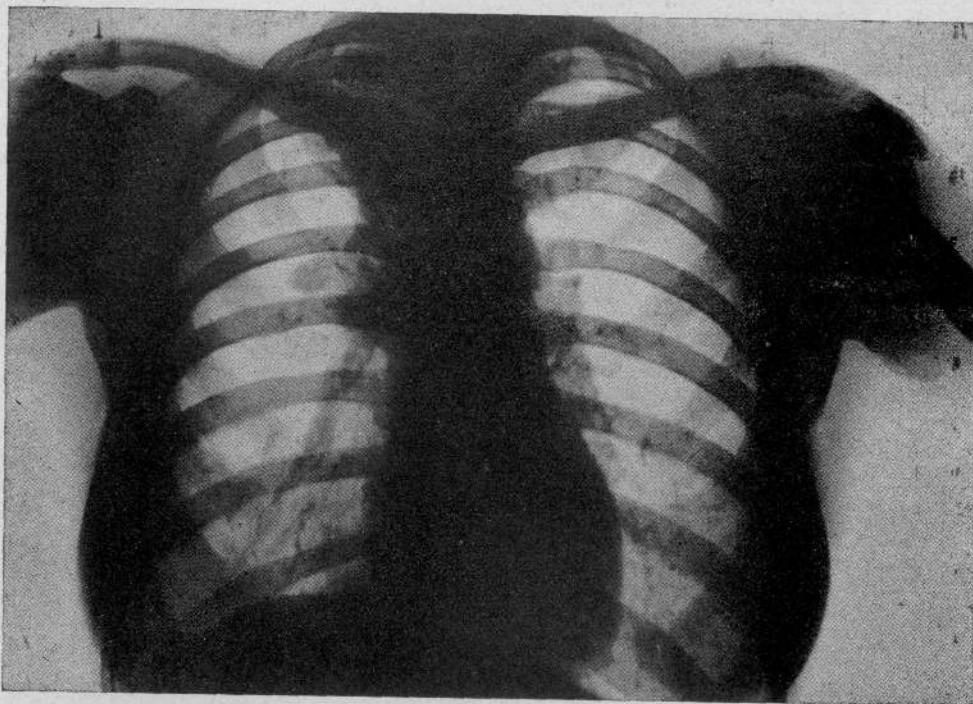
Esame radiologico (rad. n. 1): Opacamento dell'apice destro non uniforme con la presenza di varie formazioni a tipo nodulare a limiti netti. Sacca pneumotoracica laterale al terzo superiore.



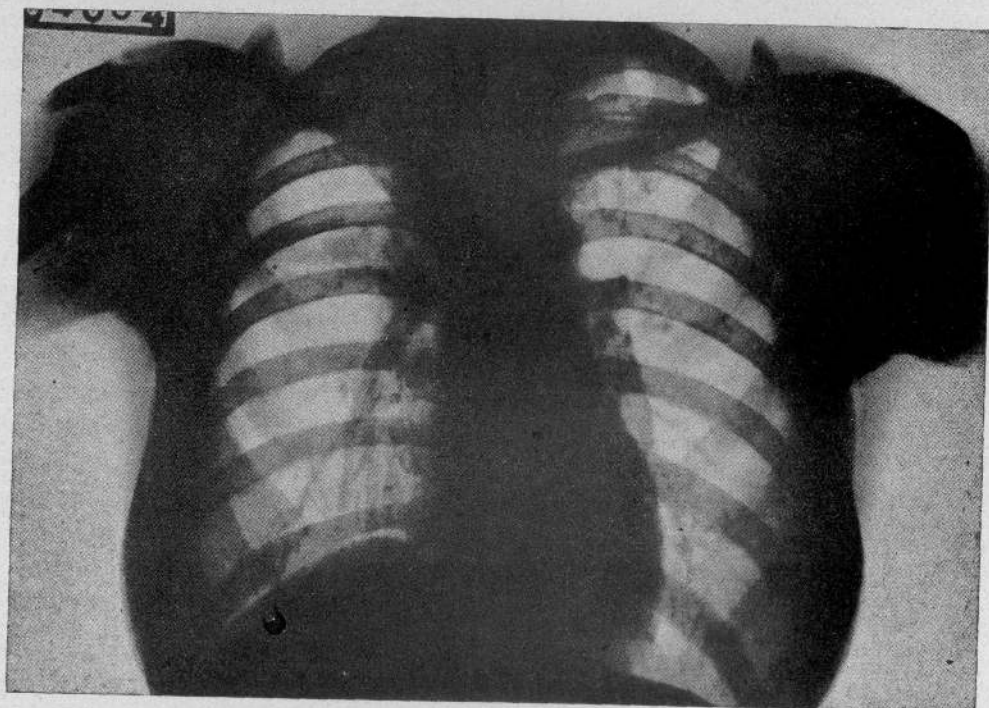
CASO N. 7. — RAD. 1.



CASO N. 7. — RAD. 2.



CASO N. 8. — RAD. 1.



CASO N. 8. — RAD. 2.

Diagnosi: Tubercolosi fibro-nodulare dell'apice destro in cura di pneumotorace parziale inefficiente.

Data l'inefficienza del pneumotorace anche spinto a pressioni fortemente positive, il 20 aprile 1935 la paziente venne operata di *apicolisi* destra con resezione della prima e seconda costola. Decorso post-operatorio normale.

L'E. O. del gennaio 1936 dimostra: Condizioni generali buone. Apiressia. L'espettorato è divenuto, dal maggio 1935, Koch negativo anche col metodo dell'arricchimento.

Torace: Sull'apice e sott'apice destro respiro tendente al bronchiale senza rantoli.

Esame radiologico (rad. n. 2): Tutto l'ambito apicale destro è uniformemente opaco specie nella parte mediale, senza che siano riconoscibili zone di iperchiarezza di natura cavitaria. Persistono alcune ombre nodulari di opacità calcarea.

CONCLUSIONI

Come si osserva dalla precedente esposizione clinico-radiologica, delle due malate affette da una forma tubercolare fibro-nodulare (casi n. 7 e 8) non tendenti a guarigione spontanea, sotto l'effetto dell'intervento, una è guarita ed è tornata alle proprie occupazioni; la seconda è migliorata ed il risultato si avvia ad essere completo.

Su 5 malati portatori di una tubercolosi cirrotico-cavernolare dell'apice, uno (caso n. 2) si è poco beneficiato dell'intervento, negli altri 4 abbiamo ottenuto 2 guarigioni cliniche (caso n. 4 e 6) con ripresa dell'attività lavorativa e 2 miglioramenti. In una (caso n. 5) abbiamo avuto infatti: ripresa delle condizioni generali, aumento del peso e scomparsa della febbre. Nel secondo (caso n. 3) l'espettorato è divenuto negativo, i fatti locali regrediti con ripresa delle condizioni generali. Il paziente (caso n. 1) portatore di una tubercolosi ulcerosa un po' più invadente dei precedenti, ha tratto un notevole miglioramento dall'intervento con diminuzione del reperto locale e scomparsa del bacillo di Koch nell'espettorato. In complesso su 8 casi, abbiamo avuto 3 guarigioni cliniche con ripresa dell'attività lavorativa, 4 miglioramenti notevoli e un risultato scarso; nessuna bronco-polmonite da diffusione post-operatoria. Se noi pensiamo alla particolare caratteristica anatomica e fisiologica dell'apice, al carattere clinico-anatomico delle caverne apicali che vanno considerate prevalentemente statiche o rigide (OMODEI ZORINI), quasi sempre poco evolutive, alla relativa individualità clinica della tubercolosi apicale, non dobbiamo meravigliarci dei risultati che si possono trarre anche da un intervento chirurgico di scarsa entità e limitato all'apice.

Concludendo, possiamo affermare quanto aveva già asserito fin dal 1932 l'OMODEI ZORINI, cioè che l'apicolisi semplice è utile nelle forme micro-nodulari non tendenti alla guarigione, accompagnate da febbre e spesso da emottisi recidivanti; e può dare qualche risultato anche nelle tisi cavernolari circoscritte.

Nelle altre forme ulcerose più estese l'apicolisi non è indicata. In tali casi è indispensabile ricorrere ad interventi di piombaggio o di toracoplastica apicale.

RIASSUNTO

Gli AA. illustrano 8 casi di tubercolosi apicale operati di apicolisi semplice senza piombaggio nel 1935-36 nell'Istituto « Carlo Forlanini », e riportano i risultati ottenuti, diversi a seconda della entità e del tipo della lesione apicale per cui si è intervenuti.

Secondo quanto aveva già reso noto l'OMODEI ZORINI nel 1932-33, i migliori risultati si ottengono nelle forme fibro-nodulari e circo-cavernulari dell'apice, mentre nei casi di caverna isolata stazionaria dell'apice è necessario ricorrere ad interventi più estesi di toracoplastica apicale.

BIBLIOGRAFIA

- BERNOU et FRUCHAUD: *Chirurgie de la tuberculose pulmonaire.*
BERNOU et CAMPAUX: *Thoracoplastics et apicolises.* (« Bull. Méd. », giugno 1934).
BERNOU, FRUCHAUD e BERNARD: « Revue de la Tbc. », 1934.
HABERLIN: « British Journal of Tbc. », 29, aprile 1935.
JESSEN e ONAKT: « Deutsche Tbk. », Blatt H. VII.
H. KLESATTEL, KOSLIN e ROZZOW: « Beitr. Klin. Tbk. », 82, heft 5, 1933.
KREMER W.: « Beitr. Klin. Tbk. », 80, 1932.
P. MARIANI: « Minerva Medica », n. 1, 1934.
A. MATTAU: « Zeitsch. f. Tbk. », 68, 1933.
V. MONALDI: *Fisiopatologia.*
E. MORELLI: *Sistematizzazione degli interventi chirurgici nella tbc. polmonare.* (Congresso Laziale di Fisiologia, marzo 1933).
A. OMODEI ZORINI: « Lotta contro la Tbc. », n. 6, 1932.
— « Atri del III Conv. Scient. », Roma, 1933.
PAULOWSKY: « Prensa Medica Arg. », 21, 17 gennaio 1934.
PERERA A.: « Rev. Hyg. y Tbc. », 26, 1932.
L. PIZZAGALLI: « Boll. Spec. Méd. Chir. », 1932.
SAUERBRUCH: *Chirurgia polmonare.*
SEBESTYEN: « Zeitsch. f. Tbk. », 65, 1932.
TUFFIER: « Arch. Méd. Chir. de l'App. Resp. », 1, pag. 28, 1926.

157

