



ISTITUTO « CARLO FORLANINI »
CLINICA DELLA TUBERCOLOSI E DELLE MALATTIE DELL'APPARATO RESPIRATORIO
DELLA R. UNIVERSITÀ DI ROMA
Direttore: on. prof. EUGENIO MORELLI

Dott. SPARTACO GUNELLA
Direttore dell'Ospedale sanatoriale di Cuneo

Contributo allo studio della genesi dei corpi fibrinosi pleurici


Estratto dalla Rivista Lotta contro la Tuberculosis - Anno VII, n. 6 - Giugno 1936-XIV



Nota.
B
54
10



STAB. TIPOGRAFICO "EUROPA", - ROMA







ISTITUTO « CARLO FORLANINI »
CLINICA DELLA TUBERCOLOSI E DELLE MALATTIE DELL'APPARATO RESPIRATORIO
DELLA R. UNIVERSITÀ DI ROMA
Direttore: on. prof. EUGENIO MORELLI

Dott. SPARTACO GUNELLA
Direttore dell'Ospedale sanatoriale di Cuneo

Contributo allo studio della genesi dei corpi fibrinosi pleurici

Estratto dalla Rivista Lotta contro la Tuberculosis - Anno VII, n. 6 - Giugno 1936-XIV



STAB. TIPOGRAFICO "EUROPA", - ROMA

La letteratura dei corpi fibrinosi, fissi o mobili nel cavo pleurico, è ormai abbastanza vasta specie per il contributo portato in questi ultimi anni, contributo cui hanno partecipato in modo notevole numerosi AA. italiani.

Discussa ancora ne è la genesi per cui avendo raccolto un discreto numero di casi non mi sembra fuor di luogo ritornare sull'argomento.

Le genesi che si ammettono per la formazione dei corpi fibrinosi sono le seguenti:

Teoria fibrinosa: la formazione avverrebbe per deposizione progressiva di strati concentrici di fibrina attorno ad un nucleo iniziale il quale può essere formato sia da un fiocco di fibrina coagulato, sia da frammenti di membrane pleuriche (FLEISCHNER, STÜFFEL, BALLON, POINDEKER, BRANDT, CATARD, BRETTE, PREVOST, LEPENNETIER, MENDE, DECLÈVA, BERGER, BENEDETTI, JURGEV, MORLOCK e WOOD).

Teoria della solidificazione massiva dell'essudato, per cui si ha la coagulazione massiva dell'essudato seguita da una lenta retrazione del coagulo (SERGENT, BORDET, JACOB e DIOGLÈS, DUMAREST, AUGUSTE, STOICHTITZA).

Teoria ematica: i corpi fibrinosi sarebbero in dipendenza di una coagulazione d'un versamento consecutivo ad emorragia (DULL, SAUERBRUCK, KLINKOWSTEIN e BELAJEWA, MENDL, SACHS, PIGUET, JEANNERET, GRÜNDNER, MONTANARI).

In ultimo c'è la teoria recentemente sostenuta da FIORI per cui i corpi fibrinosi dipendono dalla *caduta di masse di fibrina* prodotte da placche di pleurite.

Prima di vagliare queste diverse teorie, che peraltro solo apparentemente si differenziano, riporto brevemente i casi che ho avuto modo di osservare al Centro diagnostico di Napoli, presso l'Ospedale sanatoriale di Cuneo e presso l'Istituto « Carlo Forlanini ».

Caso I. — D. M. L. operaia, nubile, d'anni 25 di Napoli. Nel 1931, dopo un reumatismo articolare acuto, la p. accusò tosse con escreteo e temperatura. Fattasi visitare le fu riscontrata una lesione cavitaria al polmone sinistro per cui fu ricoverata in Sanatorio. Iniziò pneumotorace sinistro nel febbraio 1932 complicato da versamento nel marzo 1932, per cui fu trattata con varie pneumotoracentesi. Il polmone si era notevolmente collassato; però la caverna era tenuta heante da un'aderenza apicale che nel giugno 1933 si ruppe spontaneamente. In seguito si ebbe la elisione della caverna senza complicanze degne di nota. Non risulta che nel frattempo si siano praticate delle ricerche del liquido. Nel mese di ottobre 1933 il versamento è scomparso ed alla base si osservano dei corpi ovalari mobili, opachi. Nel gennaio 1934 presenta il seguente E.O.: Emitorace sinistro meno mobile del destro con f.v.t. quasi abolito; il suono di percussione è un po' smorzato alla base ove il margine è fisso.

All'ascoltazione respiro fiavole e lontano a sinistra. Nulla a destra.

Esame radiografico (13-6-1934): nulla allo scheletro.

Emit. D.: qualche piccolo nodulo poco opaco in sottoclavare destra.

Emit. S.: pneumotorace subtotale, il polmone è collabito a striscia contro il mediastino; in alto si osserva la zona di impianto della aderenza che si è rotta; al disotto è visibile altra piccola aderenza. Alla base, appoggiata al diaframma, si osserva un'ombra irregolarmente triangolare, assai opaca, uniforme, a margini netti e regolari, riferibile a corpo fibrinoso. Non versamento alla base.

Corpo fibrinoso condopleurico probabilmente consecutivo a versamento per precipitazione di fibrina attorno ad un nucleo.

Caso II. — Z. M. cameriera, d'anni 19 da Mondovì. Nel marzo 1935 la p. ha cominciato a notare tosse, con espettorato scarso, piuttosto salivare, mai emoitico, nè allora nè in seguito; inoltre febbre fino a 39°-40° più o meno fortemente remittente il mattino e che le è durata circa un mese. Nello stesso mese, l'ammalata viene fatta ricoverare all'Ospedale Civile dove al più presto le venne istituito pnt. a sinistra; tale trattamento però viene molto complicato dalla presenza di aderenze. Si esegue la resezione, che, per quello che può dire l'ammalata, avrebbe dato buoni risultati e permessa la prosecuzione della collasoterapia. L'operazione è praticata in aprile; dopo alcune settimane insorge un versamento che non viene svuotato.

L'ammalata esce verso la fine di luglio dall'ospedale, in condizioni generali buone, afebrile e con espettorato negativo mentre i primi esami erano risultati positivi. Prosegue nella città natia, il pnt. in cura ambulatoria, fino a che, approvate le pratiche di domanda di un ricovero sanatoriale, viene ricoverata nel Sanatorio di Cuneo:

E. O. (settembre 1935): accusa tosse scarsa, con febbriola serotina. Non turbe digestive nè della diuresi. Stato di nutrizione discreto.

L'emitorace sinistro si espande meno, depressione delle regioni sotto e sopraclavari. Premito vocale tattile indebolito a S.

Ipfonesi timpanica su tutto l'emitorace S. A destra punti di riduzione plessica nella regione sopraspinosa ed interscapolovertbrale. Breve ottusità basilare a S. a limite superiore immobile.

A. S. respiro quasi totalmente abolito alla metà inferiore, scarso e a carattere granuloso al terzo superiore. Nessun rumore a D.: espirazione in genere indeterminata e protratta in alto.

Esame dell'espettorato: positiva la ricerca del bacillo di Koch.

Esame radiografico (5-9-1935): nulla allo scheletro.

Emit. D.: reperto normale. Emit. S.: pneumotorace subtotale; diverse caverne del lobo superiore sono tenute beanti da fini aderenze apicali.

Alla base, nell'angolo formato dal polmone collabito con il diaframma, si osserva un'ombra intensamente opaca, allungata, a margini netti, attaccata, con un polo, al polmone.

Il radiogramma eseguito il 20 ottobre 1935 mostra che l'ombra opaca suddescritta si è staccata, è diventata rotondeggiante ed è aumentata notevolmente di volume. Nei radiogrammi eseguiti con la paziente in varie posizioni l'ombra non si sposta.

Corpo fibrinoso consecutivo a distacco di grossa aderenza; è preceduto un versamento emorragico consecutivo all'intervento di Jacobsen.

Caso III. — P. G. di Panicale (Perugia) d'anni 27, meccanico. Il 9 aprile trovandosi a Cagliari per ragioni di lavoro, si ammalò con febbre alta, tosse con espettorazione, dolori alle spalle e forte senso di astenia ed anorexia. Durante la notte aveva forte sudorazione; perdurando la febbre alta consultò un Sanitario che gli consigliò di ritornare a casa ritenendolo affetto da malattia dell'apparato respiratorio. Il 18 aprile è ritornato a Roma ed il 22 ritenuto affetto da lesione specifica del polmone S. veniva ricoverato all'Istituto Carlo Forlanini.

Il paziente ha tosse frequente con espettorazione purulenta e lievi rialzi termici e dolori alla spalla S. Alvo aperto. Esame dell'espettorato positivo per il bacillo di Koch.

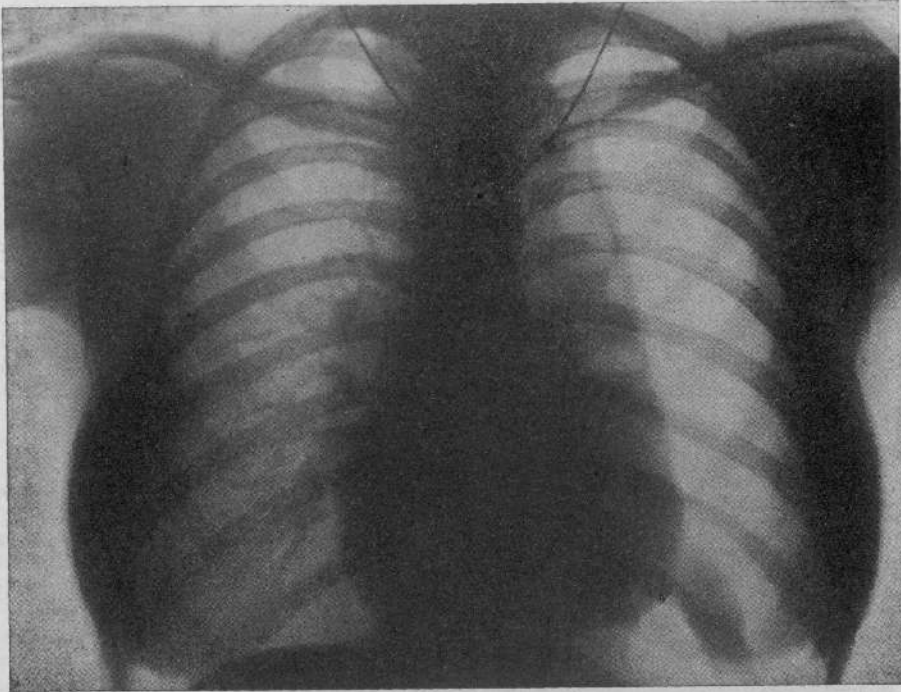
E. O.: suono a D. anteriormente normale su tutto l'ambito, a S. uguale. Suono a S. posteriormente smorzato in sopraclavare ed interscapolovertbrale. Apice ristretto. Margini polmonari in sede normale alle basi, regolarmente mobili. Ascoltazione a S.: in sopraclavare respiro affievolito ed indeterminato, respiro aspro con espirazione prolungata nell'interscapolovertbrale, ivi scarsi rantoli a piccole bolle non consonanti; nella sottoclavare assenza di fatti umidi. Rantoli nella parte alta della regione interscapolovertbrale; respiro vescicolare alla base. A. D. assenza di fatti ascoltatori.

11 maggio 1935: prima introduzione a S. con pressioni iniziali fortemente negative; aria cc. 450 aspirazione spontanea +6—2.

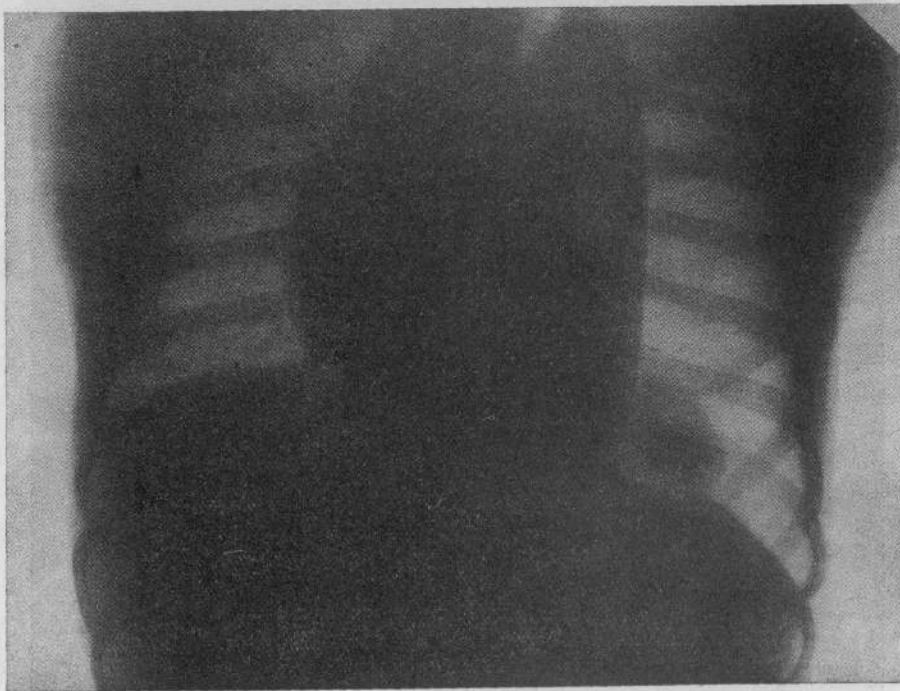
22 agosto 1935: a S.: segni clinici di idrotorace. Pnt. efficiente in atto. A. D. nulla di notevole

2 dicembre 1935: puntura esplorativa e pneumotoracentesi S.: si punge al 5° spazio intercostale di S. nella linea ascellare anteriore si estraggono cc. 600 di liquido citrino limpido, s'inciettano cc. 350 d'aria lasciando nel cavo pleurico pressioni atmosferiche.

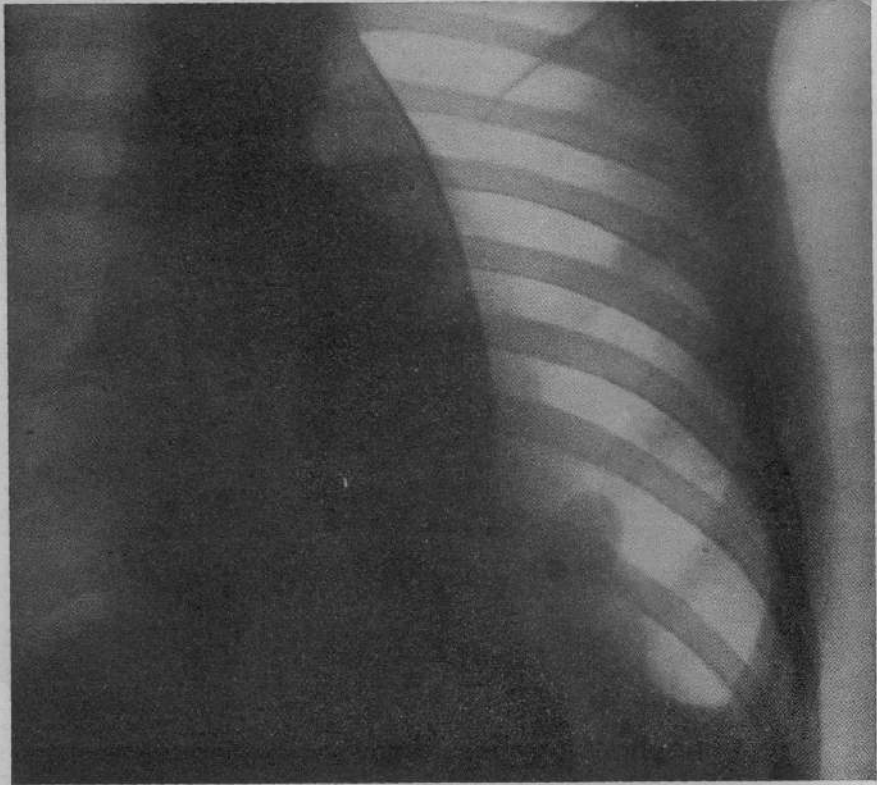
16 dicembre 1935: segni di idropneumotorace efficiente con scarsissima quantità di liquido.




Caso II. - Fig. 1.



Caso II. - Fig. 2.



Caso IV. - FIG. 3.



Caso IV. - FIG. 4.

Esami radiologici. —
6 maggio 1935: nulla allo scheletro. Emit. D.: ombre nodulari di grandezza ed opacità varia in corrispondenza del terzo medio. Stria capillare visibile.

Emit. S.: nella regione parailare si osserva un'area di opacità molto intensa, non omogenea a contorni sfumati. Nella metà inferiore opacità non omogenea costituita da ombre nodulari di grandezza varia, a margini sfumati ed in parte confluenti e formanti piccole zone d'iperchiarezza.

Diaframma regolare. Mediastino in sede.

15 giugno 1935: (rad. in decubito laterale D.) Emit. S.: il pnt. si è disposto sulla parte alta e vicino al diaframma con aderenza parietale in corrispondenza della nona costa.

22 luglio 1935: emit. D.: nel terzo medio aumento di ombre nodulari che sono in parte confluite ed in parte hanno formato delle zone iperchiare. Emit. S.: pnt. subtotale. Seno occupato da un'opacità omogenea a limite superiore orizzontale riferibile a versamento.

20 settembre 1935: reperto immutato a D. Emit. S.: aumento del collasso polmonare; versamento alla base; pachipleurite parietale; spessore centimetri 1. Mediastino attratto a destra.

2 ottobre 1935: emit. D.: maggior evidenza dei fatti nel terzo medio. Emit. S.: bolla pneumotoracica supero-laterale. L'opacità nella metà inferiore appare leggermente aumentata. Si osserva anche un'area vicino al mediastino e sopra il diaframma.

11 gennaio 1936: emit. S.: appare occupato quasi in toto da gas pneumotoracico. Diaframma irregolare con seno occupato da opacità riferibile a versamento.

In corrispondenza dell'estremità anteriore della costa una zona di opacità omogenea a forma irregolarmente ovalare con diam. di cm. 2-4 (corpo fibrinoso).

13 gennaio 1936: (decubito lat. S.). A D.: reperto invariato. A sinistra pnt. completo. Persiste la suddescritta ombra opaca che non si sposta col cambiamento di posizione.

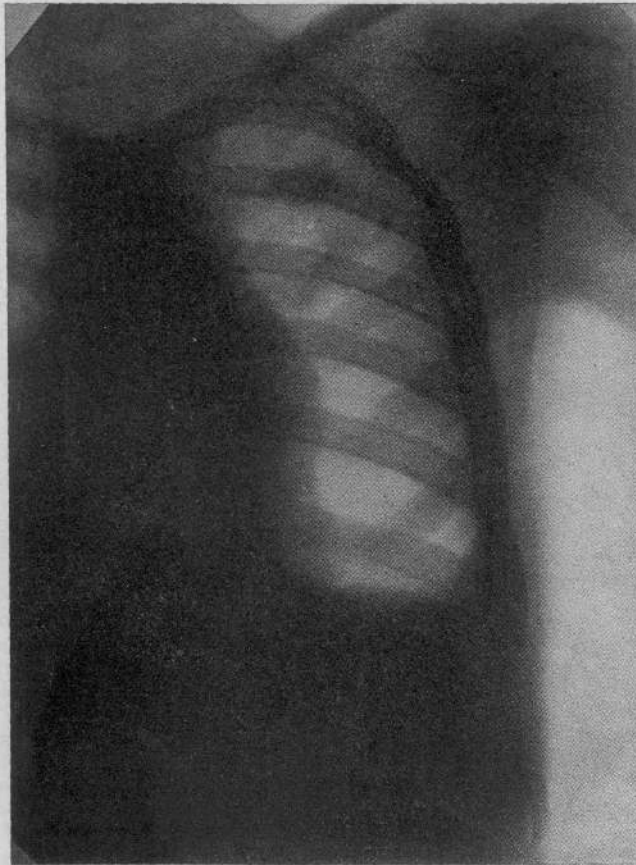Corpo fibrinoso libero; genesi non sicura; si può ammettere una precipitazione di fibrina attorno ad un nucleo.

CASO IV. — S. M. di Marco, anni 29, manovale, Roma. L'infermo sarebbe stato bene fino al settembre 1934, quando improvvisamente fu colto da febbre che raggiungeva i 38° e da qualche po' di tosse. Riconosciuto affetto da tbc. S. fu ricoverato nel novembre al Sanatorio della Doganella ove gli fu immediatamente iniziato pnx. S. Dalla Doganella viene inviato all'Istituto « Carlo Forlanini ».

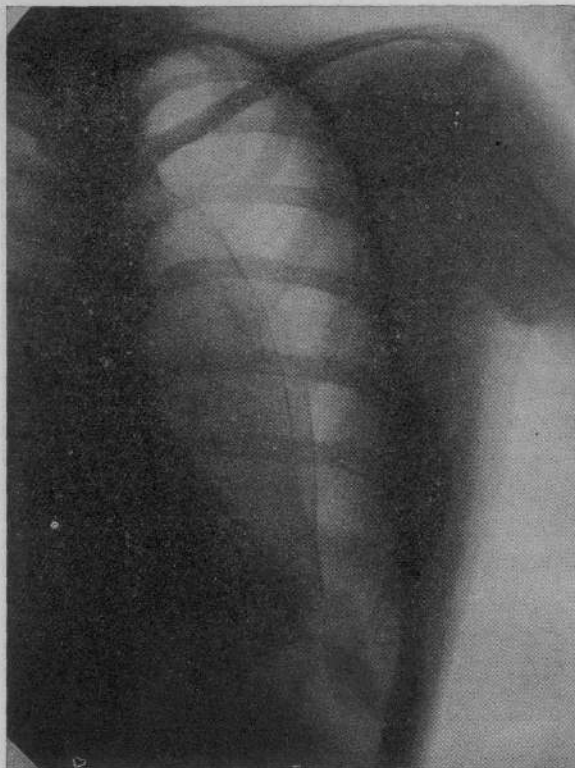E. O.: stato generale mediocre. Costituzione regolare. Cute bruna, pannicolo adiposo sottocutaneo scarso, muscolatura ipotonica. Fremito vocale a D. anteriormente e posteriormente ben percepibile. A S. ant. e post.: abolito. Percussione: suono a D.; lieve smorzamento in sottoclaveare e in sottospinosa. A S., suono timpanico.

Ascoltazione a D.: respiro aspro soffiante con qualche rantolino. A S.: apnea tranne nella regione interscapolo-vertebrale.

E' apirettico; l'esame dell'espettorato è positivo per il bacillo di Koch. Il 7-12-1935 dati i reperti



CASO V. - FIG. 5.



CASO VIII. - FIG. 6.

sono rotte e la caverna è visibilmente ridotta. Alla base si osserva scarso versamento; al di sopra di questo si osserva una massa rotondeggiante, uniformemente opaca, a margini netti e regolari. Corpo fibrinoso consecutivo a versamento emorragico.

CASO V. — M. A., intagliatore, d'anni 15, Roma. La presente malattia risale al marzo 1930; s'iniziò con febbre e fu curato come intestinale. Più tardi fu riconosciuto affetto da lesione dell'apice D.: ricoverato all'Ospedale di Porta Furba vi iniziò pneumotorace ai primi di luglio 1930. Soggetto gracile con masse muscolari scarse, pallido. E.O.: torace cilindrico. Fremito vocale tattile a S. nella metà superiore. Alla percussione suono chiaro a D., smorzato in alto a S., murmure vescicolare normale a D., a S. in sottoclaveare rantoli a piccole e medie bolle a caratteri di consonanza. All'esame dell'escreato è positiva la ricerca del bacillo di Koch. Alla fine di agosto si mette in evidenza un'ottusità mobile alla base di S. Pneumotoracentesi di cc. 1700 di liquido giallo citrino limpido. Si eseguono altre pneumotoracentesi con sostituzione di gas: il liquido è sempre limpido.

Esame radiologico: nulla allo scheletro. Emit. D.: ombre nodulari nel terzo superiore e nella regione parailare. Emit. S.: pnt. efficiente. Nella parte inferiore del polmone zone di opacità a forma ovalare con diametro di cm. 3-5. Diaframma D. regolare. Il S. invisibile. Mediastino centralizzato.

Esame radiografico del 2 novembre 1931: nulla allo scheletro ed alle parti molli. Nulla di notevole all'emitorace destro. A sinistra si osserva un pnt. subtotale; il polmone addossato al mediastino, è coperto da un denso strato di pachipleurite; pachipleurite parietale spessa circa mezzo centimetro; alla base opacamento con livello superiore orizzontale riferibile a versamento libero. Nel terzo superiore si osserva un'ombra rotondeggiante, del diametro di cm. 3, intensamente ed uniformemente opaca, dalla quale si dipartono verso l'alto cinque fini striature le quali non sono altro che delle piccole aderenze che tengono sospeso il corpo fibrinoso.

Corpo fibrinoso originato da pleurite fibrinosa con esiti in pachipleurite parietale.

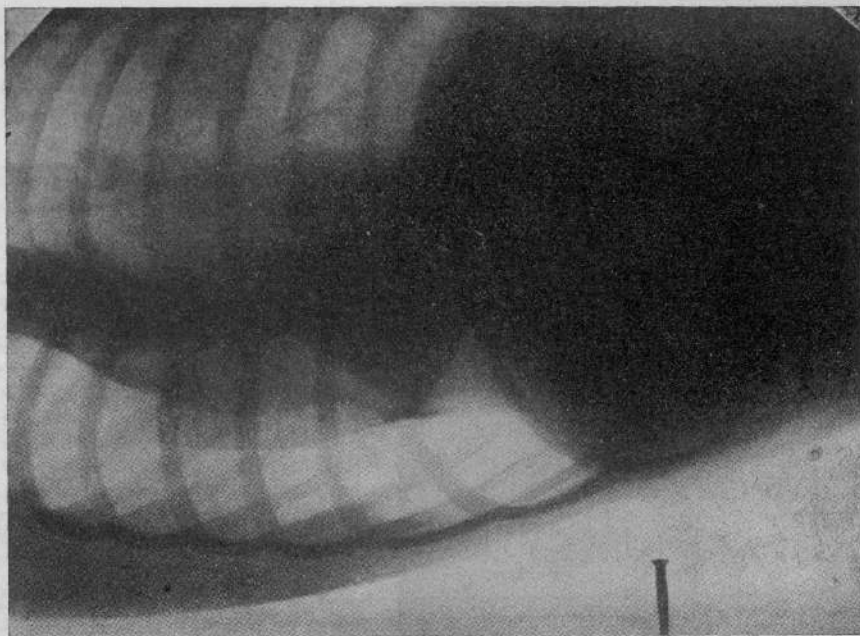
CASO VI. — F. V., fattorino, d'anni 24 da Foggia. Nell'agosto 1934 il paziente cominciò a notare astenia, anoressia, dimagrimento, cefalea. Nel settembre emottisi seguita da febbre; ricoverato

clinico-radiologici si propone praticare il taglio delle aderenze sotto pleuroscopia. 9-12-1935 taglio delle aderenze: anestesia locale; si nota grossa aderenza cordoniforme e due piccole apicali; si reseca l'aderenza grossa vicino alla pleura parietale incidendo la prima porzione circolarmente. Si resecano anche le altre. Dopo l'intervento elevazione termica a 38° — E.O. — falda liquida basale mobile.

Pneumotoracentesi con lavaggio; puntura al 6° spazio sull'ascellare media; esito di 650 cc. di liquido fortemente ematico, nerastro. Si lava col clorosol fino a liquido refluo limpido, e si lasciano pressioni endopleuriche di $-10 + 6$. Non si hanno inconvenienti durante l'intervento. In seguito, nel dicembre e nel gennaio 1936, si eseguono altre cinque toracentesi con lavaggio al clorosol; il liquido estratto è sempre ematico.

Esame radiologico: 23 maggio 1935. Nulla allo scheletro. Emitorace D.: qualche piccolo nodulo al terzo medio. Emit. S.: pneumotorace subtotale; si osservano delle aderenze apicali ed apico-laterali che tengono beante una caverna del lobo superiore, non versamento. Modico spostamento del mediastino verso destra.

21 dicembre 1935: reperto immutato a D. A sinistra le aderenze



CASO VIII. - FIG. 7.

d'urgenza in ospedale iniziò pneumotorace che decorse regolarmente fino al marzo 1935 epoca in cui si complicò con versamento che si riassorbì spontaneamente in agosto. Entra nell'Istituto « Carlo Forlanini » nel settembre 1935.

E. O.: Suono percussorio normale a D. A S. ipofonesi timpanica. All'ascoltazione respiro rinforzato e aspro a D. senza rumori aggiunti anche dopo tosse. A S. riduzione del murmure con scarsi rantoli apicali in sottoclaveare e in sopra-spinosa. Negativa la ricerca del bacillo di Koch nell'escreato.

Esame radiologico: nulla allo scheletro. Emit. D.: ombre nodulari nel terzo superiore e nella regione parailare. Emitorace S.: pnt. efficiente. Nella parte inferiore del polmone zona di opacità a forma ovalare con diam. di cm. 3-5. Diaframma regolare a D.; invisibile il S. Mediastino centralizzato. Corpo fibrinoso di genesi incerta.

Caso VII. — R. S., scolaro, anni 10, da Roma. Nel gennaio 1935 fu colpito da tosse secca, scarso espettorato, febbre con sudori notturni. Visitato al Dispensario fu trovato affetto da lobite superiore destra per cui venne ricoverato nell'Istituto « Carlo Forlanini ».

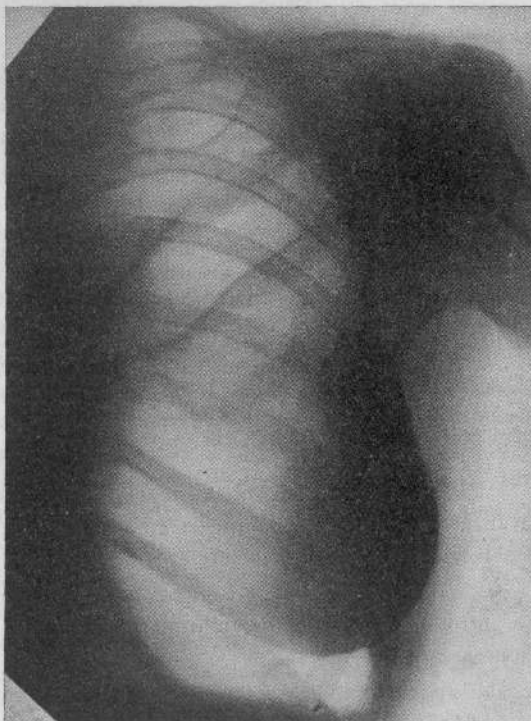


FIG. 8.

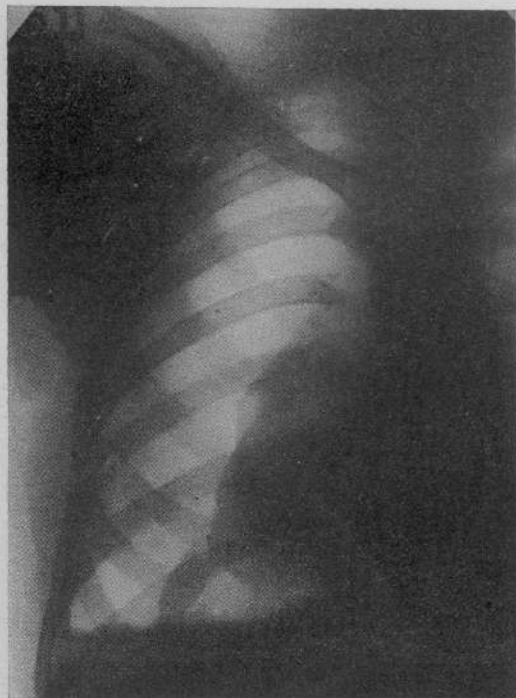

FIG. 9.

E. O.: Soggetto gracile. Fremito vocale tattile conservato ovunque. Si mette in evidenza soltanto una riduzione del suono in sottoclaveare S. ed un respiro aspro senza rumori aggiunti. Negativa la ricerca del bacillo di Koch nell'espettorato.

Esame radiologico: mettesi in evidenza, nella sottoclaveare S., numerosi nodulini a tendenza ad aggrupparsi. Fu istituita cura calcica. Nell'ottobre 1933 emottisi seguita da febbre; con l'ascoltazione si notano in sottoclaveare S. rantoli consonanti a piccole e medie bolle. L'esame dell'espettorato è positivo per il bacillo di Koch. Inizia subito pneumotorace S. Nel dicembre 1933 versamento; con toracentesi si estrae del liquido giallo citrino limpido; nel maggio 1934 pleurite controlaterale curata con pneumotoracentesi. A sinistra il versamento è scomparso nel giugno 1934. Nel febbraio 1935, ossia otto mesi dopo la scomparsa del versamento, improvvisamente all'esame radioscopico ci si accorge di un corpo mobile nella cavità pleurica di S. L'esame radiografico in posizione eretta mostra alla base di sinistra un'ombra allungata uniformemente opaca, a margini netti e regolari, col grand'asse lungo cm. 5 disposto verticalmente; il radiogramma eseguito con malata supina mostra che l'ombra si è spostata in alto ed è parzialmente coperta dal polmone collabito. Il rad. eseguito in decubito laterale S. mostra che l'ombra in esame, completamente mobile, si è adagiata lungo la parete costale. Corpo fibrinoso libero originato da distacco di una aderenza.

Passiamo ora a discutere, tenendo presente la nostra casistica, le varie ipotesi avanzate; cominciamo da quella ematica che ha suscitato numerose controversie. Questa teoria si basa sui seguenti argomenti:

1) Le ferite dei vasi intercostali sono frequenti e sono facilitate dall'abitudine di introdurre l'ago sempre allo stesso posto, ciò che provoca la formazione di ectasie venose.

2) Anche indipendentemente da lesioni vasali si può avere versamento per eccessivo aumento della depressione endopleurica da retrazione polmonare (MORELLI). Stanno contro la teoria il numero ristretto delle osservazioni di corpi fibrinosi dopo versamenti

E. O.: alla percussione ipofonesi in sottoclaveare e sottospinosa destra; all'ascoltazione respiro rude con espirazione soffiante in sopra-sottoclaveare e sopraspinosa destra; nulla a sinistra. Negativa la ricerca del bacillo di Koch nell'espettorato, positiva la ricerca sul succo gastrico. Il 12 luglio inizia pnt. a destra; il lobo superiore è collabito parzialmente mentre quello medio e inferiore sono notevolmente espansi. Nell'ottobre si riscontra versamento; estrazione di cc. 190 di liquido giallo-citrino limpido. Seguono altre toracentesi. Nel gennaio 1936 si riscontra notevole aumento del collasso polmonare; alla base il versamento è riassorbito, nel seno costodiaframmatico affiora la parte superiore di una massa rotondeggiante a limiti netti e regolari. Messo il pnt. sul fianco a S. la massa non si sposta dal seno costodiaframmatico, ma risulta con maggior evidenza la sua forma rotondeggiante. Corpo fibrinoso a genesi incerta; probabilmente si tratta di precipitazione di fibrina attorno ad un nucleo.

CASO VIII. — Studentessa, anni 14, da Roma. La paziente ha goduto buona salute fino al giugno 1932; però la mamma, vedendola sempre magra ed avendo avuto il padre morto per tubercolosi polmonare, la faceva regolarmente visitare presso un Dispensario. Nel giugno 1932 essendosi riscontrato un inizio di infiltrazione sottoclaveare S. fu ricoverata nell'Istituto «C. Forlanini».

emorragici, il fatto che nelle rare autopsie non si sono mai trovati elementi figurati del sangue, il fatto che secondo alcuni il sangue nella cavità pleurica non coagula, per intervento di speciali fattori meccanici (movimenti del cuore e dei polmoni) e per mancanza di fermenti coagulanti.

Queste tre obiezioni però sono di lieve valore: il sangue nel cavo pleurico non sempre coagula, ma per altro non è detto che non debba mai coagulare; ricordo osservazioni di COULACT che vide alla pleuroscopia una coagulazione sanguigna dopo ferita vasale; la ragione del diverso comportamento del sangue nella cavità pleurica non si conosce ancora chiaramente; secondo il MORELLI bisogna pensare che quando l'endotelio pleurico è compromesso oppure infiammato il sangue travasato può coagulare perché viene immesso nel cavo pleurico del succo polmonare e dei tessuti vicini a potere coagulante. Per quanto riguarda l'esame istologico, sopra gli otto casi descritti in ben quattro casi (MONTANARI, THOMSEN, GRUNDNER, JURCEV) vennero riscontrati i residui ematici per cui ritengo che l'esame istologico se non può essere in favore di una genesi sempre ematica non è peraltro un elemento che si possa addurre per negare tale ipotesi. Per quanto riguarda il primo punto non mi pare che il numero delle osservazioni di corpi fibrinosi dopo versamento emorragico sia ristretto; se lo si mette in rapporto ai versamenti di qualsiasi natura mi pare che i corpi fibrinosi dopo versamento emorragico siano più frequenti che non dopo gli altri versamenti; anche nei casi riportati da noi in uno il versamento era sicuramente ematico ed in altri due non si è verificata la natura, però se si pensa che in un caso era consecutivo ad un intervento di JACOBUS e nell'altro ad una rottura di aderenze non è fuor di luogo pensare che anche in questi casi si tratti di un versamento emorragico. Lungi dal sostenere che l'emorragia sia l'unica causa per la formazione di un corpo estraneo, non si può peraltro negare che talvolta questi siano la conseguenza della coagulazione di un versamento emorragico. Ad ogni modo poco importa che il versamento sia emorragico o no; di massima importanza è che contenga della fibrina e siccome il sangue contiene una notevole quantità di questa sostanza non esiste nessun motivo per negare ogni valore alla teoria che fa dipendere i corpi fibrinosi da un'emorragia; naturalmente questa teoria non si deve estendere a tutti i casi.

Per quanto riguarda la teoria sostenuta da SERGENT e da pochi altri, della solidificazione massiva dell'essudato, è difficile ammetterla per tutti i casi. Basta pensare che molte volte i corpi fibrinosi sono multipli.

Più vicina alla realtà mi sembra la teoria fibrinosa emessa dal FLEISCHNER e quella, che poco si discosta, illustrata da FIORI. Un'obiezione alla teoria del FLEISCHNER, delle deposizioni progressive di strati concentrici di fibrina attorno ad un nucleo, starebbe nel fatto che i fiocchi di fibrina in un essudato sono frequenti mentre i corpi fibrinosi sono rari; inoltre i fiocchi sono numerosissimi mentre il corpo fibrinoso è unico o in numero molto scarso. La nota esperienza di BRANDT, iniezione di catrame in sospensione oleosa nella cavità pleurica, sta in favore della teoria fibrinosa. Anche l'ipotesi di FIORI e di BENEDETTI del depositarsi di fibrina su un tratto della superficie pleurica, deposito che poi si distacca, è abbastanza soddisfacente e probabilmente è la genesi di alcuni corpi fibrinosi. Non è infatti cosa eccezionale vedere depositarsi della fibrina, specialmente su delle aderenze che poi in un periodo successivo si staccano formando così un corpo libero e pedunculato. La formazione di ammassi fibrinosi è tutt'altro che infrequente durante il corso di pnt.; solo eccezionalmente però questi depositi raggiungono delle dimensioni notevoli, per cui è difficile pensare che le grosse formazioni che si trovano nel cavo pleurico dipendano dalla caduta di un ammasso già formato. Gene-

ralmente si hanno le ombre a goccia descritte da SICCOTTI oppure degli ammassi localizzati ma fortemente aderenti come nel caso illustrato dalla figura n. 8 in cui si vede un grosso ammasso di fibrina raccolto nella regione ascellare. Già qualche volta noi possiamo vedere dalla forma del corpo fibrinoso la sua origine; così per es. nel caso n. 8, di un corpo fibrinoso allungato, si tratta con ogni probabilità di fibrina che si è depositata sopra un'aderenza; in seguito questa aderenza si è staccata. Non è cosa molto difficile trovare di tali aderenze che aumentano progressivamente per il continuo depositarsi di fibrina; un caso è riportato dalla figura n. 9 in cui si vede alla base del polmone collassato una grossa aderenza molto opaca a forma di stalattite; se questa si stacca e precipita noi abbiamo un corpo libero pleurico. Nel complesso dunque noi non dobbiamo riconoscere sempre un'unica genesi della formazione dei corpi fibrinosi ma questi si formano per delle cause varie e che talvolta nei singoli casi possono essere riconosciute.

Le genesi, a nostro modo di vedere, si possono ridurre a due:

- 1) *Genesi ematica*: coagulazione di un essudato emorragico.
- 2) *Genesi fibrinosa*: distacco dalla parete di un ammasso di fibrina per cui il corpo fibrinoso risulta preformato alla caduta (caso eccezionale); distacco di un'aderenza attorno alla quale si è depositata della fibrina; distacco dalla pleura parietale o viscerale di un piccolo ammasso formante un nucleo che per la ulteriore precipitazione concentrica di strati di fibrina a poco a poco aumenta; precipitazione di fibrina attorno ad un fiocco contenuto in un versamento molto ricco di fibrina.

BIBLIOGRAFIA

- AUGUSTE: « Revue Tbc. », n. 8, 1932.
 BALESTRA: « Annali di Radiologia e Fis. Medica », n. 1, 1934.
 BALLON: « Amer. J. Röntgen. », pag. 234, 1929.
 BENEDETTI: « Riv. Pat. Appar. Resp. », n. 12, 1932.
 — « Min. Med. », nov. 1934.
 BRANDT: « Virch. Arch. », pag. 263, 1927.
 COSSAR: « Giornale di Tisiolog. », n. 6, 1934.
 COULAUD: « Revue Tbc. », n. 2, 1932.
 DECLEVA e BERGER: « Riv. Pat. App. Resp. », n. 12, 1932.
 DULL: « Ditr. Tbc. », vol. 60, n. 4, 1925.
 DUMAREST e MURARD: « La pratique du pnt. », Ed. Masson, Parigi, 1923.
 FIORI: « Annali rad. e fis. med. », genn. 1935.
 FLEISCHNER: « Mitt. Ges. inn. Med. », n. 1, 1922.
 GOMEZ: « Rev. med. lat. amer. », marzo 1931.
 GRÜNDNER: « Rö-praxis », n. 1, 1932.
 GOLJAJEW: « Frankf. z. Path. », vol. 39, 1929.
 GUINARD: « Revue tbc. », pag. 492, 1934.
 — « Revue tbc. », n. 4, 1929.
 JACOB e DREYFUS: « Revue tbc. », n. 5, 1935.
 JACOB e DIOCLÈS: « Revue tbc. », n. 5, 1930.
 JETZER: « Rö-praxis », n. 1, 1929.
 JURCEV: « Arch. It. Anat. Ist. Patol. », n. 6, 1933.
 KLINKOWSTEIN e BELAJEWA: « Beitr. Tbc. », vol. 63, n. 3, 1926.
 KOGANAS: « Revue Tbc. », n. 5, 1935.
 LACOMBE e MARQUAND: « Echo méd. du Nord », giugno 1935.
 LOSSEN: « Beitr. Tbk. », vol. 66, 1927.
 LUCACER: « Riv. San. Sicil. », maggio 1934.
 — « Lotta contro la Tub. », n. 12, 1934.
 MAENDL: « Beitr. Tbk. », vol. 61, n. 2, 1925.
 MENDE: « Beitr. Tbk. », vol. 66, n. 2, 1927.
 MONTANARI: « Atti VI Congr. Ital. Rad. Med. », 1925.
 MORELLI: « La cura delle ferite toracopolmonari », Ed. Cappelli, 1918.

- MORLOCK e WOOD: «Brit. J. Rad.», n. 11, 1930.
PIGUET e JEANNERET: «Revue Tub.», n. 1, 1930.
POINDEKER: «Beitr. Tbk.», vol. 61, n. 2, 1925.
POLLAK: «Beitr. Tbk.», vol. 74, n. 3-4, 1930.
POMELZOFF: «Beitr. Tbk.», vol. 69, n. 3-4, 1928.
PREVOST, LEPENNETIER e MEYER: «Arch. Med. Chir. App. Resp.», n. 3, 1931.
SACHS: «Beitr. Tbk.», vol. 61, n. 2, 1925.
— «Zeit. Tbk.», vol. 49, 1928.
SCARINCI: «Rad. Med.», n. 5, 1932.
SERGENT e BORDET: «Revue Tub.», n. 3, 1927.
SOSSI: «Riv. Pat. e Clin. Tub.», n. 1, 1930.
STEPHANI J., STEPHANI TH. e KIRSCH: «Arch. Med. Chir. App. Resp.», 1934.
STICOTTI: «Rad. Med.», n. 4, 1934.
STOICHTZA: «Revue Tub.», n. 1, 1935.
STÖFFEL: «Fortsch. Röntg.», n. 4, vol. 34.
SVIATOPLUK BASAR: «Zeit. Tbk.», pag. 166, 1928.
WISCNOWITZER: «Beitr. Tbk.», vol. 67, n. 6, 1927.

55590



~~SECRET~~

