DIE KOMBINIERTE ENZEPHAL-ARTERIOGRAPHIE

VON

W. LÖHR UND W. JACOBI

GEORG THIEME · VERLAG · LEIPZIG

DIE KOMBINIERTE ENZEPHAL-ARTERIOGRAPHIE

Fortschritte auf dem Gebiete der Röntgenstrahlen
Herausgeber: Prof. Dr. Grashey, Köln
Ergänzungsband 44

ARCHIV UND ATLAS

DER NORMALEN UND PATHOLOGISCHEN ANATOMIE IN TYPISCHEN RÖNTGENBILDERN

DIE KOMBINIERTE ENZEPHAL-ARTERIOGRAPHIE

VON
W. LÖHR UND W. JACOBI

MIT 75 ABBILDUNGEN

1 9 3 3

GEORG THIEME / VERLAG / LEIPZIG

Aus der Chirurgischen Klinik des städt. Krankenhauses Magdeburg-Altstadt
(Direktor Prof. Löhr) und aus der städt. Nervenklinik Magdeburg-Sudenburg
(Direktor Prof. Jacobi)

DIE KOMBINIERTE ENZEPHAL-ARTERIOGRAPHIE

VON

W. LÖHR UND W. JACOBI

MIT 75 ABBILDUNGEN

1 9 3 3

GEORG THIEME / VERLAG / LEIPZIG

Printed in Germany

Vorwort

In unserer Monographie der kombinierten Enzephalarteriographie wollen wir über die Ergebnisse gemeinsamer Forschung und über methodische Fortschritte berichten, die in der Diagnostik von Hirnkrankheiten gemacht, bzw. zu erreichen sind und damit eine Anregung geben, auf diesem von uns begangenen Weg fortzuschreiten. Wir wenden uns damit an alle mit der Röntgentechnik und -diagnostik vertrauten Ärzte, soweit sie sich mit Neurodiagnostik beschäftigen, vor allem aber an Neurologen, Neurochirurgen und Röntgenologen. Eine unserer Aufgaben soll darin bestehen, davon zu überzeugen, daß die Technik der Arteriographie der Gehirnarterien nicht schwer ist und leicht erlernt werden kann. Wir wollen ferner darüber Beruhigung schaffen, daß die Arteriographie eine gefahrlose Untersuchungsmethode ist und damit den Bann brechen, der naturgemäß einen jeden dieser Diagnostik gegenüber gefangen hält. Zweifellos hat die Vorstellung etwas Abschreckendes, daß man, um gute und brauchbare Röntgenbilder zu erhalten, ein Kontrastmittel in nicht ganz geringer Menge und in einer hohen Konzentration in Gefäße des Zentralnervensystems schickt, die lebenswichtige, hochempfindsame Zentren versorgen. Auch der Gedanke, daß die Injektionsflüssigkeit, wenn sie die Spritze verlassen hat, unserer Beeinflussung entzogen ist, führt zu weiteren beängstigenden Reflexionen. Diese Bangigkeit, was nun in den nächsten Sekunden mit der Injektionsflüssigkeit wird, haben wir im Anfang unserer Untersuchungen genugsam gekostet, um zu verstehen, welche Hemmungen ein mit dieser Methode nicht vertrauter Arzt überwinden muß. Sie bei den Lesern zu zerstreuen, ist eine unserer Aufgaben. Wenn man aber bei mehr als 250 intraarteriellen Gehirngefäßinjektionen keinen Zwischenfall, einerlei ob in Narkose oder Lokalanästhesie operiert und injiziert wurde, erlebt hat, so kann man damit wohl die Bedenken gegen die intraarterielle Injektion der Gehirnarterien als behoben ansehen[1]). — Wir denken ferner in dieser Monographie zu zeigen, daß die Arteriographie in einigen Punkten einen Fortschritt gegenüber der bis jetzt üblichen Diagnostik der Enzephalographie, vielleicht auch der Ventrikulographie[2]) darstellt. Wir selbst sind aber zu der Überzeugung gekommen, daß sie allein nicht alle Rätsel zu lösen vermag, daß vielmehr für viele Fälle die kombinierte Enzephalarteriographie unseres Erachtens die idealere Untersuchungstechnik darstellt; klären doch beide Methoden ganz verschiedene Verhältnisse, die Arteriographie den Verlauf und den Füllungsgrad der Gefäße, die Enzephalographie die Ventrikelverhältnisse; und gerade diese gleichzeitig zu erreichende, umfassende Diagnostik halten wir für besonders wertvoll. Während die Arteriographie (gegen die naturgemäß die meisten Hemmungen und Bedenken bestehen) bei richtiger Technik von uns als völlig harmlos angesehen wird, ist die Enzephalographie bekanntlich mit einigen Gefahren verbunden, auf die später einzugehen wäre (insbesondere darauf, wie man sie vermeiden kann). Wir wollen hier in dem Vorwort nur sagen, daß die kombinierte Enzephalarteriographie die Gefahren enthält, die wir von der Enzephalographie allein her ja schon länger kennen.

Es ist bekannt, daß der Portugiese E. Moniz schon vor uns die Arteriographie der Gehirnarterien getrieben hat. Er benutzte hierzu zunächst 25 % Jodnatrium. Es gab bei dieser Diagnostik Todesfälle und zahlreiche andere, unangenehme Zufälle. Diese von Moniz geübte Methode ist unseres Erachtens nicht nachahmenswert, weil sie zu gefährlich, unberechenbar und deshalb aufregend ist. Soviel wir wissen, ist sie auch allein in seiner Hand geblieben, und hat wohl aus den genannten Gründen keine Weiterverbreitung gefunden.

[1]) Auch Moniz hat kürzlich berichtet, daß er bei 150 Arteriographien, die er nun auch wie wir mit Thorotrast ausführt, nie die geringsten Zufälle erlebt hat.

[2]) Siehe später unter Technik.

Es sind Thorotraststudien an Gefäßen des Rumpfes und der Extremitäten gewesen, die uns zu dem Resultat führten, daß das Thorotrast im Gegensatz zu allen anderen gefäßdarstellenden Mitteln die Eigenschaft hat, keine Gefäßspasmen und Schmerzen auszulösen, selbst in Organen, die mit höchster Schmerzempfindlichkeit ausgestattet sind. So beobachteten wir bei Harnröhrenaufnahmen von Strikturen oder bei Abszessen Übertritte von Thorotrast in die Penisgefäße ohne irgendwelche klinischen Anzeichen der Schmerzhaftigkeit oder späterer entzündlicher Reizzustände. (Arbeit Hendriock, Zbl. Chir. 1932, Nr. 23.) Thorotrastdepots in der Umgebung großer Nervenstämme, bzw. ihrer perineuralen Bahnen oder in Gelenke gebracht, lösten keine Schmerzen aus, führten auch später nicht zu Entzündungen. Ebenso waren intravenöse und intraarterielle Injektionen völlig schmerzlos. Bei den zahlreichen Versuchen, die wir wie viele andere mit Thorotrast anstellten, um das retikulo-endotheliale System röntgenologisch darzustellen oder sonstwie in der Leber-Milz-Diagnostik nutzbar zu machen, Versuche, bei denen doch zum Teil beträchtliche Mengen Thorotrast vorübergehend im Kreislauf kursieren, sahen weder wir noch andere akute oder chronische Schäden am Zentralnervensystem. Diese sehr zahlreichen, eigenen Erfahrungen, die zu dem klaren Ergebnis geführt hatten, daß das Thorotrast im Gegensatz zu anderen gefäßdarstellenden Mitteln während des Umlaufes in den Gefäßen hochempfindlicher Organe chemisch nicht akut reizend wirkt, ja, nicht einmal chronisch im Sinne einer Entzündung wirksam wird, führten den einen von uns, den Chirurgen, mit dem in der Enzephalographie seit Jahren erfahrenen Neurologen darüber in einen Gedankenaustausch, das Thorotrast in die neurologische Diagnostik einzuführen, einmal durch Einführung des Thorotrastes in die Hohlräume des Zentralnervensystems ähnlich wie das Lipiojodol und dann durch intraarterielle Injektion in die Gehirngefäße. Beide Wege sind von uns mit Erfolg beschritten. Über die Injektion von Thoriumpräparaten in den Lumbalsack und in die Gehirnventrikel ist anderen Ortes berichtet. (Löhr-Jacobi, Arch. klin. Chir. 1932.) Mit wachsender Erfahrung ergab sich, daß für die Diagnostik der Gehirnkrankheiten die kombinierte Enzephalarteriographie das idealste diagnostische Verfahren ist, besser, als die eine oder die andere Methode für sich allein. So kamen wir unabhängig von anderen Autoren zur kombinierten Enzephalarteriographie. Nachdem neuerdings auch Moniz für seine Arteriographie der Gehirngefäße Thorotrast braucht und niemals mehr die oben genannten, unangenehmen Zwischenfälle wie die bei Anwendung von Jodnatrium sah, kann man das Thorotrast als das zur Zeit geeignetste Präparat für die Arteriographie der Gehirngefäße und auf Grund von mehreren hundert Injektionen ohne jeglichen Zwischenfall geringster Natur die Arteriographie mit Thorotrast als ungefährlich bezeichnen.

Ist damit die eine Aufgabe unserer Monographie angezeigt, bzw. als schon gelöst anzusehen, der Nachweis der völligen Ungefährlichkeit der Arteriographie mit Thorotrast, so bleibt uns eine zweite, den diagnostischen Fortschritt der Arteriographie und darüber hinaus den der kombinierten Enzephalarteriographie zu zeigen gegenüber der reinen Arteriographie, über die naturgemäß eine sehr große Erfahrung noch nicht vorliegt. Auf dem Gebiete der Enzephalographie können wir dem Fachneurologen kaum etwas „Neues" bringen. Wir wollen hier aber hinweisen im Einzelbeispiel, wie und inwieweit sie uns in der Diagnostik nützen konnte, wo uns die ihr zugefügte Arteriographie weiter brachte als sie allein. Wir wollen also gewissermaßen die Grenzen der Anwendbarkeit der Enzephalographie zeigen und den Vorteil der besseren Diagnostik der kombinierten Enzephalarteriographie demonstrieren. Unsere Erfahrung in der Deutung arteriographischer Bilder ist naturgemäß auch noch wesentlich geringer als die in der Deutung der Enzephalogramme. Von der Arteriographie bzw. der Kombination mit der Enzephalographie oder besser der Ventrikulographie ist unseres Erachtens aber nicht nur für Hirntumoren, sondern auch für andere Hirnkrankheiten eine weitere diagnostische Aufklärung zu erhoffen, besonders bei wachsendem Vermögen, im Röntgenbild sichtbare Gefäßveränderungen lesen zu können. Aber wir glauben, daß unsere noch geringen Erfahrungen den Lesern doch schon die Überzeugung beibringen können, daß hier diagnostisches Neuland liegt. Wie in allen anderen Zweigen der Röntgendiagnostik setzt auch hier das Lesen von Röntgenbildern die Kenntnis der normalen Anatomie und der Normalröntgenbilder sowie der pathologischen Anatomie der Gehirngefäße und der Gehirnventrikelverhältnisse unbedingt voraus, bzw. fordert ein sorgfältiges Einarbeiten und Erfahrung auf diesem Gebiete. Der Neurologe muß sich in dem Bestreben, das Röntgenbild mit der neurologischen Diagnose in Einklang zu bringen,

röntgenologisch technisch einarbeiten (wie in jedem Spezialfach), da er zunächst die Führung in der Diagnostik der Gehirnkrankheiten hat. Enges Zusammenarbeiten mit dem Chirurgen, der die operativen therapeutischen Aufgaben löst, ist eine Selbstverständlichkeit. Am zweckmäßigsten führt ein Chirurg die Enzephalo- und später die Arteriographie aus, welch letztere von der freigelegten Arteria carotis interna vorgenommen wird, also eine Voroperation verlangt, die am besten ein operativ geschulter Arzt vornimmt (cf. Technik).

Wir sind uns klar darüber, mit der hier nur propagierten neuen Methode der kombinierten Enzephalarteriographie in ein weitere Kreise interessierendes Neuland eingetreten zu sein, auf dem noch viel Erfahrung gesammelt werden muß und kann. Obwohl uns ein großes neurologisches Krankenmaterial zur Verfügung stand, können wir ja noch nicht annähernd abgerundete Ergebnisse bringen. Aber das wollen wir ja gar nicht. Wir wollen eine neue, brauchbare neurologische Untersuchungsmethode bringen, ihre Ungefährlichkeit zeigen und ihre Brauchbarkeit durch die gezeigten Ergebnisse beweisen.

Das Bildmaterial der Arteriographien bzw. Enzephalarteriographien ist von uns selbst hergestellt worden. Nur einige wenige Bilder, die die normalen Verhältnisse der Anatomie usw. dartun, sind anderen Werken entlehnt.

Die schönen, ausgezeichnet reproduzierten Bilder verdanken wir dem Verlag von Georg Thieme und dessen Inhaber, Herrn Dr. Hauff. Für die glänzende Ausstattung dieses Werkes danken wir ihm herzlichst.

Möge der von uns beschrittene diagnostische Weg den Lesern vielseitige Anregung bringen und vor allem dazu beitragen, die Frühdiagnostik der Hirnkrankheiten, vor allen Dingen der Hirntumoren, zu fördern und zu ermöglichen; denn hier liegt der Schlüssel zu einer Wende, auch bessere therapeutische Ergebnisse zu erzielen, wie sie einigen wenigen deutschen Chirurgen und vor allen Dingen amerikanischen und schwedischen Neurochirurgen bei meisterhafter Beherrschung der bisherigen Untersuchungstechnik beschieden sind.

Magdeburg, März 1933.

W. Löhr und W. Jacobi

Inhaltsverzeichnis

I. Geschichte der Arteriographie

Der letzte Chirurgenkongreß 1932 legt Zeugnis dafür ab, daß zur Zeit an einer Reihe von Kliniken über die intraarterielle Injektion, vor allem der Extremitätengefäße, gearbeitet wird.

Es handelt sich aber hier nur um die Darstellung von Extremitätengefäßen beim Menschen. In den letzten Jahren hat besonders Santos zusammen mit Lamas und Caldas interessante Ergebnisse veröffentlicht, vor allen Dingen bei der Arteriographie der Gefäße des Abdomens von der Aorta aus und hiervon wunderschöne Bilder gezeigt[1]). Allerdings kann man sich nicht enthalten, diese Versuche als heroisch deshalb zu bezeichnen, weil die Menge der einzuspritzenden Flüssigkeit Jodnatrium eine ziemlich große ist. Sie mußten bei der Arteriographie 100%iges Jodnatrium benutzen, um bei der außerordentlichen Verdünnung des Kontrastmittels durch die reichlichen Blutmassen der Aorta und der Abdominalgefäße überhaupt Bilder zu bekommen. Zudem konnte diese Injektion, weil sie sehr schmerzhaft ist, nur in Allgemeinnarkose vorgenommen werden. Die Lösungen wurden unter einem starken Druck durch eine recht dicke Injektionsnadel hineingetrieben.

In gleicher Richtung bewegen sich die Untersuchungen von Charbonnel und Masse[2]). Systematische Untersuchungen über die arterielle Injektion in die Carotis interna oder Carotis communis zur Darstellung der Gehirngefäße gibt es in der älteren Literatur dagegen noch nicht. Es sind zwar wiederholt und von den verschiedensten Autoren in diese Gefäße Medikamente eingespritzt worden aus therapeutischen Gründen, und zwar in die Carotis communis oder in die Carotis interna, bei Fällen von Paralyse und schwerer Hirnsyphilis (Mauxel, Oppel und Goyannez). Auch in Deutschland sind zu therapeutischen Zwecken intraarterielle Salvarsaninjektionen ausgeführt worden. Nach einer Technik Enderlens hat 1919 schon v. Knauer Medikamente in die Carotis interna gespritzt. Er legte sie vorher frei. Manchmal hatten die Kranken hierbei Schmerzen. Hier mußte Morphium oder ein Chloräthylrausch gegeben werden. Eingespritzt wurden kleine Dosen von Neosalvarsan bis zu 0,60 g. Nach 14 Tagen Wiederholung dieser Injektion.

Bei einigen Kranken wurden 4 Injektionen, 2 auf jeder Seite, ausgeführt. Der Autor hat auf diese Art und Weise 128 Injektionen von Neosalvarsan ausgeführt, entweder in die Carotis communis oder in die Carotis interna. In der nachfolgenden Zeit haben Benedik und Thurzo nach der gleichen Methode ebenfalls Salvarsan, ebenso Neosalvarsan, Neosilbersalvarsan und Novasurol injiziert, ohne dabei das Gefäß freizulegen. Sicard und Forestier, von denen die Angabe des in der Literatur bekannten Lipiodols stammt, haben 1923 in die Femorales beim Hund Lipiodol gespritzt und auch in die Carotis communis. Hierbei beobachteten sie eine Rückkehr der öligen Flüssigkeit auf dem venösen Weg durch die Vena jugularis 2 Minuten (!) nach Beginn der Injektion. Auch andere therapeutische Mittel sind auf dem arteriellen Weg durch die Karotis dem Gehirn einverleibt worden, wie Tetanusserum (Desliens). Nach diesem Autor soll die intra-

[1]) L'artériographie des membres. A. Med. Contemporanea 47, Nr. 1, 6 de Janeiro de 1929. Resume in Presse méd. Nr. 47, 12 juin 1929. — L'artériographie de l'abdomen et des membres et l'horizon de la voie arterielle. A. Med. Contemporanea 47, Nr. 16, 21 april 1929. — Technique artériographique. Rapport de Gosset a la Soc. de Chir., Paris, mai 1929.

[2]) Artériographie des membres avec l'iodure de sodium. Gaz. Sci. méd. Bordeaux 50, Nr. 3 (20 janvier 1929). — Quatre nouveaux cas d'artériographie des membres. Gaz. Sci. méd. Bordeaux, 28 avril 1929. — La valeur comparée des moyens employés pour l'etude de la circulation dans les artérites chroniques et la conduite actuelle de la chirurgie. J. Méd. Bordeaux, 30 mai 1929. L'artériographie des membres. Rapport de Pierre Duval sur trois observations de ces auteurs. Soc. Chir. de Paris, 22 mai 1929. Bull. Soc. Nat. de Chir., 1 juin 1929. L'arteriographie parmi les autres méthodes d'exploration de la permeabilité artérielle et artériolaire dans les gangrènes. Gaz. Soc. méd. Bordeaux, 10 novembre 1929. — Artériographie des membres avec l'iodure des sodium. Sa valeur dans les artérites des gangrènes. Bordeaux Chir. no. 1, avril 1930.

arterielle Applikation einen besseren therapeutischen Effekt haben als die intravenöse Injektion. Hirsch, Meyerson und Halloran haben in die Karotis des Hundes und dann auch beim Menschen Injektionen gemacht, ohne die Arterie dabei freizulegen. Sie spritzten Neosalvarsan, wobei es zu einem Gefühl der Wärme und nachfolgender Kongestionierung in dem entsprechenden Ohr und Auge kam.

Systematische Untersuchungen zur Arteriographie des Gehirns, die den Zweck hatten, einmal therapeutisch wirksam zu sein und zum zweiten durch das Kontrastmittel die Gefäße des Gehirns sichtbar zu machen, stammen aber erst von dem Portugiesen Egas Moniz, der seine Erfahrungen 1931 in einer stattlichen Arbeit niedergelegt hat. Moniz schreibt, daß ihm die vorgenannten Autoren mit Ausnahme der berühmten Untersuchungen von Sicard unbekannt gewesen seien, bevor er mit seinen eigenen begann. Er hat, um einmal therapeutisch bei intraarteriellen Injektionen in die Karotis wirksame Resultate zu erzielen und zum anderen im Röntgenbild durch dieses Kontrastmittel die Gefäße sichtbar zu machen, eine große Reihe von Experimenten gemacht, auf die im nachfolgenden einzugehen wäre. In einer neuesten Publikation (Revue Médicale de la Suisse Romande vom 25. 3. 1932) hat Moniz die Tatsache, daß seine Methode bei den Neurologen keinen Anklang fand, selbst damit begründet, daß die mancherlei Zwischenfälle, die bei der intraarteriellen Injektion beim Menschen vorkamen, die meisten Neurologen davon abgehalten haben, diese Methode auszuführen. Moniz schreibt: „Cet aspect du problème laissait chez les neurologistes des doutes et des préoccupations." Obwohl Moniz seine Methode auf dem Internationalen Neurologenkongreß in Bern 1931 vorgetragen und zweifellos einen großen Eindruck hinterlassen hat, sahen wir nirgendwo in der Literatur Notizen darüber, daß man sie nachzuahmen gewagt hätte. In dem neuesten, kürzlich erst erschienenen Werk über Gehirnchirurgie von Krause und Schum findet die Methode von Moniz auch schon Erwähnung. Es wird in diesem Buch bei aller Anerkennung der Brauchbarkeit und der schönen diagnostischen Erfolge von Moniz vor ihr eigentlich mehr gewarnt als sie empfohlen. In dieser Mitteilung ist auch schon enthalten, daß Moniz neuerdings als Injektionsmittel Thorotrast benutzt. Da, wie wir in der Literatur feststellen konnten, Moniz, dessen erste Untersuchungen schon bis in das Jahr 1927 zurückreichen, mit seiner Methode allein geblieben ist, offenbar weil es niemand wagte, sie auch auszuführen, so sind diese Versuche von Moniz weiteren Kreisen unbekannt geblieben, zumal sie nur in portugiesischer und französischer Sprache erschienen sind. Unabhängig haben wir unsere Thorotrastuntersuchungen angestellt. Wir benutzten das Thorotrast (Thoriumdioxyd) wie im Vorwort schon betont, zunächst als Kontrastmittel bei urologischen Untersuchungen (Urethrographie und Pyelographie) sowie auch bei den Versuchen, Leber und Milz im Röntgenbild darzustellen durch Speicherung des Thorotrastes im Retikuloendothel dieser Organe. Wir sind also über einen ganz anderen Weg als Moniz dazu gekommen, das Thorotrast als Kontrastmittel zur Darstellung der Gehirngefäße bei allen möglichen Gehirnkrankheiten sowie zur Einführung in die Hirnhöhlen und den Lumbalsack des Menschen zu benutzen[1]). Wir haben das Glück gehabt, mit dem Thorotrast gleich ein Mittel zu finden, welches uns mühelos die schönsten Kontrastbilder lieferte bei der intraarteriellen Injektion in die Gehirngefäße. Waren wir diesbezüglich also gleich von vornherein vom Glück begünstigt in der Wahl des Kontrastmittels Thorotrast und blieben uns schwere Enttäuschungen und Unglücksfälle bei der Anwendung dieses Mittels erspart, so erkennen wir doch neidlos die Priorität von Moniz hinsichtlich der Arteriographie der Gehirngefäße an, zumal die experimentellen und physiologischen, mühevollen Untersuchungen, die Moniz angestellt hat, allerhöchste Anerkennung verdienen. Sie haben uns außerordentlich angeregt und uns veranlaßt, unsere Beobachtungen vielen Punkten zuzuwenden, die Moniz bei seinen Untersuchungen machen konnte.

So konnten wir in relativ kurzer Zeit zu schönen Ergebnissen fortschreiten. Wir halten es für nötig, auf die zahlreichen experimentellen und physiologischen Untersuchungen von Moniz deshalb einzugehen, weil wir den Leser davon überzeugen müssen, daß das von uns verwandte Kontrastmittel, das Thorotrast, ein akut unschädliches Mittel ist und selbst von Schwerkranken gut vertragen wird. Man kann Moniz nicht dankbar genug sein, daß er so rückhaltlos neben seinen

[1]) Von den letzten Untersuchungen (über die wir schon am Menschen erstmalig berichtet haben) und ebenso von den unabhängig von uns am Affen angestellten schönen Untersuchungen von Wustmann (Chirurgenkongreß 1932), welche sich in der gleichen Richtung bewegten, soll hier nicht die Rede sein.

schönen Erfolgen auch die Mißerfolge, bzw. üblen Zufälle seiner jahrelang betriebenen Untersuchungen mit Jodnatrium und anderen Lösungen mitgeteilt hat, welche ganz zweifellos die Gefäßphysiologie des menschlichen Gehirns sehr bereichert haben, auf der anderen Seite aber zu dem, man möchte sagen, tragischen Ergebnis geführt haben, daß außer Moniz niemand es wagte, die Methode anzuwenden aus Furcht vor den Zufällen, die Moniz in so anerkennenswerter Offenheit mitgeteilt hat. Wir gestehen selbst, daß wir es nicht wagen würden, uns für eine Methode einzusetzen, die soviel Zufällen ausgesetzt ist wie die ältere Methode von Moniz bei Benutzung von Jodnatrium. Wir wollen als Ergebnis des eingehenden Studiums der eigenen Erfahrungen und der älteren Beobachtungen Moniz mit Jodnatrium sowie der neueren ebenfalls mit dem Kontrastmittel Thorotrast feststellen, daß wir alle Kontrastmittel, welche nicht in einer kolloidalen Form intraarteriell in die Karotis einverleibt werden, als gefährlich ansehen, zumal ja alle Mittel, welche die Gehirnarterien zur Darstellung bringen sollen, bei dem ungeheueren Reichtum des Gehirns an Blut in starker Konzentration die Gehirngefäße passieren müssen, will man gute Bilder erzielen, und wir glauben, daß ein wesentlicher Punkt des von uns benutzten Kontrastmittels Thorotrast derjenige ist, daß das Thorotrast in einer hochkolloidalen Form injiziert wird und daß es ganz eigenartig verträglich ist und nicht die allergeringsten Schmerzen auslöst. Wir haben natürlich erst gewagt, das Thorotrast in die Karotis zu injizieren, nachdem wir uns davon überzeugt hatten, daß man es in großen Dosen selbst bei den desolatesten Karzinompatienten intravenös injizieren konnte, daß man es in Lokalanästhesie intraarteriell bei arteriosklerotischen oder thrombotischen Gefäßverschlüssen benutzen konnte, ohne daß die Patienten hierbei unangenehme Empfindungen empfanden, daß man es unter die Haut in die Muskulatur an Nervenscheiden, ja, in Gelenke bringen konnte, ohne daß klinisch die allergeringsten Sensationen dabei auftraten (cf. Arbeiten von Löhr-Jacobi, Hendriock-Löhr, Hendriock[1])). Das Studium der Monizschen Experimente spricht unseres Erachtens ganz eindeutig dafür, daß chemisch aktive Mittel, wie Salzlösungen, sich für die intraarterielle Injektion nicht eignen. Das gilt nicht nur für die älteren, von Moniz verwandten Mittel, sondern auch für moderne Gefäßmittel, wie das Abrodyl, welches in Extremitätengefäßen brauchbar sein mag, keineswegs aber sich für die Injektion in die Carotis interna eignet, da es hierbei die gleichen Reaktionen auslöst wie Jodnatrium. Es ist Moniz zu danken, daß er sich mit aller Schärfe auch gegen das Abrodyl, welches ja mit Vorliebe zur Extremitätengefäßdarstellung benutzt wird, wendet, da auch hierbei zerebrale Erscheinungen ausgelöst werden. Demgegenüber ist aber ganz besonders hervorzuheben, daß Moniz Ende März 1932 die Mitteilung machte, daß er nach Anwendung des Thorotrastes (150 Injektionen) niemals irgendwelchen Zwischenfall wieder gesehen hat. Dieser Mitteilung von Moniz ist nur zuzustimmen, ebenso wie es uns in Übereinstimmung mit Moniz scheint, daß intraarterielle Injektionen von Lipiodol, die Sicard und Hagueneau selbst in die Carotis interna ausführten, zu verwerfen sind. Sie wurden übrigens auch sehr schlecht vertragen und einer der Kranken starb daran. In gleicher Richtung möchten wir das von Sicard benutzte Herophil ablehnen.

Es ist notwendig, daß wir ganz kurz sowohl auf die physiologischen Ergebnisse bei der Karotideninjektion eingehen als auch auf die Besprechung der hierfür, insbesondere von Moniz verwandten Kontrastmittel. Moniz hat zunächst Tierversuche angestellt. Er benutzte dazu Brom- und Strontiumsalze sowie Bromlithiumverbindungen. Bei dem ersten Patienten handelte es sich um einen Paralytiker, dem 7 ccm einer 70%igen Bromstrontiumlösung eingespritzt wurden ohne Zwischenfall. Bei dem zweiten Fall mißriet die Injektion. Bei dem dritten Fall (Parkinsonismus) wurde ebenfalls Bromstrontium gegeben. Die Injektion geriet nicht glatt. Bei einem vierten Fall mißglückte ebenfalls die Injektion durch Austritt der Flüssigkeit in die Umgebung. Ein fünfter Fall mit Hirntumor erhielt 4 ccm der 70%igen Bromstrontiumlösung. Es traten dabei Schmerzen auf und eine gewisse Gefühllosigkeit ohne weiteren Zwischenfall. Ein sechster Fall mit Parkinsonismus nach Enzephalitis erhielt 6 ccm. Es traten sehr starke Schmerzen auf. Es kam zu einer Thrombophlebitis der Hirngefäße und der Kranke starb nach 8 Stunden. Hierauf wurden die Bromlösungen verlassen und Jodnatriumlösungen benutzt. Diese Injektionen sind bis zu 30%iger Lösung nicht schmerzhaft. In dem nächsten Fall mit einem Hirntumor wurden nur 3 ccm injiziert. Ein Bild

[1]) Arch. klin. Chir. 1932; Zbl. Chir. 1932, Nr. 21; Zbl. Chir. 1932, Nr. 23.

wurde nicht erzielt. Ein weiterer Fall mit 5 ccm ergab auch keine Arteriendarstellung. Die zahlreichen Untersuchungen, die Moniz mit Jodnatrium nun weiter ausgeführt hat, haben, obwohl dieses Mittel besser war als alle anderen, zu mancherlei Zwischenfällen geführt. Eine Anzahl von Kranken klagte nach der Injektion über Schmerzen in den Zähnen auf der Injektionsseite. Moniz erlebte dann, wenn er, wie er das früher tat, die Carotis interna vor dem Anstechen zentralwärts abklemmte, nach der Injektion mit Jodnatrium in der Hälfte der Fälle Reaktionen durch das Wirksamwerden der Jodnatriumlösung, welche in ziemlich starker Konzentration in das Gehirn eintrat. Einige Kranke beklagten sich über leichte Kopfschmerzen oder Schmerzen im Auge und Ohr. Wieder bei anderen kam es zu richtigen epileptischen Anfällen mit Bewußtseinsverlust. Bei einer großen Zahl von Kranken mit Injektion von Jodnatrium (25%ig) bei gleichzeitiger Abklemmung der Arterie herzwärts kam es zu klonischen Zuckungen auf der Seite der Injektion, die Moniz selbst als regelrechte epileptiforme, homolaterale Krisen bezeichnet. Diese Ausfallserscheinung des Gehirns nach Injektion der Jodnatriumlösung bezieht Moniz wohl mit Recht auf den Chemismus des Jodnatriums und nicht auf die Unterbindung bzw. Abklemmung der Carotis interna. Es wurden aber neben diesen epileptiformen Zuständen bzw. echten epileptischen Anfällen auch regelrechte Hemiplegien beobachtet, welche nach 3 oder 4 Tagen verschwanden. Zwei Patienten (Arteriosklerotiker) starben. Moniz hat die Injektion mit Jodnatrium 200mal gemacht mit 2% Todesfällen. (Bei den letzten 150 Injektionen mit Thorotrast kein Zwischenfall.) Es muß aber auch gesagt sein, daß nach den intraarteriellen Injektionen von Jodnatrium auch ganz merkwürdige Besserungen eingetreten sind. So wurde ein Nachlassen des Hirndrucks beobachtet, vor allem bei Meningitis serosa und nicht weniger häufig bei Hirntumoren. Oft kam es zum Verschwinden der Kopfschmerzen, zum Aufhören des Erbrechens, ja sogar zum Verschwinden von Nervenlähmungen und der Papillenstauung. Hieraus zieht Moniz den Schluß, daß in der Mehrzahl der Fälle das Syndrom gesteigerten Hirndrucks veranlaßt wird durch eine begleitende Meningitis serosa. Offenbar hat das Jodnatrium einen Einfluß auf den Entzündungsprozeß. Moniz folgert weiter, daß das akut entzündliche Auftreten dieser Meningitis der weichen Hirnhäute veranlaßt wird entweder durch Zirkulationsstörungen oder durch Gifte, die wir noch nicht kennen. 3 Jahre lang hat sich Moniz der 25%igen Jodnatriumlösung als Injektionsmittel bedient. In der ersten Zeit hat er immer die Arteria carotis interna herzwärts des Einstiches während der Injektion abgeklemmt oder auch den Sinus caroticus komprimiert. Geschah dies, so rief er damit eine sehr ausgesprochene Bradykardie hervor mit Dyspnöe und eine Vermehrung der arteriellen Spannung. Bei Kranken, welchen in die Carotis communis injiziert wurde mit oder ohne Abklemmung der Arteria carotis externa, aber immer mit einer Ligatur der Arteria carotis communis herzwärts der Injektionsstelle, beobachtete man Zirkulations- und Atemstörungen, die denen ähnlich waren, wenn man bei der Injektion den Sinus caroticus abklemmte. Diese Phänomene wurden wesentlich stärker, wenn man das Injektionsflüssigkeitsquantum vermehrte. Moniz ist sogar der Meinung, daß das bloße Anstechen des Sinus caroticus die Reaktionen vermehren konnte. Das können wir aber nicht bestätigen bei unseren eigenen Untersuchungen. Wenn man den Sinus caroticus ansticht, ohne daß man Ligaturen usw. herzwärts vornimmt, so haben wir nie die Störungen von Atmung und Herzschlag beobachtet. Auch sahen wir niemals Arterienkontraktionen, wie wir das beim Hund sehen konnten. Es ist verständlich, daß bei längerer Abklemmung der Arteria carotis communis nach der Injektion die zerebralen Störungen wesentlich stärker waren, und es spricht für unserer Deutung, daß die Unterbindung des Gefäßes als solche keine Reaktionen auslöst, die Tatsache, daß bei alleiniger Unterbindung der Arteria carotis communis ohne nachfolgende Injektion, selbst bei langer Beibehaltung der Unterbindung, irgendwelche Störungen nicht auftraten. Es ist überhaupt hier einzufügen, daß auch langes Drosseln der Arteria carotis communis, was wir oft getan haben, nicht die allgeringsten Störungen zentralwärts auslöst und es ist nach unseren Beobachtungen ein Irrtum zu meinen, daß die völlige Abklemmung der Arteria carotis communis auf einer Seite auch für längere Zeit irgendwelche zerebralen Störungen akut oder chronischer Natur „prompt" hervorruft. Es ist aus der Tatsache, daß die Reaktionen auf Jodnatrium wesentlich abgeschwächt wurden bei Freigabe des Blutstroms während der Injektion, der Schluß zu ziehen, daß in der Tat eine chemische Wirkung des Jodnatriums von der Intima aus die Reaktionen ausgelöst hat. Weiter berichtet Moniz, daß nach der Injektion von Jodnatrium die Arterienspannung

erheblich erhöht wurde. Die Stärke der ganzen Erscheinungen, welche unseres Erachtens rein chemischer Natur sind, stieg proportional der Menge der injizierten Flüssigkeit und der Zeit, während welcher diese in Kontakt mit der inneren Wandung der Arterien blieb. Da Moniz die Arterieninjektion in Lokalanästhesie ausgeführt hat (ebenso wie wir das auch jetzt tun), so ist die weitere Beobachtung physiologisch von Bedeutung, daß dann, wenn die Injektionsflüssigkeit in die Carotis externa gelangt bei Einstich in die Arteria carotis communis, die Kranken sofort eine sehr unangenehme Sensation im Mund haben mit Speichelfluß und dem gebieterischen Bedürfnis auszuspucken. Das Gefühl des schlechten Geschmacks bleibt im Mund noch eine Weile nach der Injektion bestehen. Dieses eigenartige Phänomen ist zu unterdrücken, wenn die Arteria lingualis komprimiert wird. Moniz berichtet, daß auch bei Benutzung von Thorotrast und Eintritt desselben in die Arteria lingualis manchmal ein schlechter Geschmack im Munde auftreten soll, der aber wesentlich geringer sein soll als der bei Jodnatriumbenutzung. Wir haben das nicht beobachtet. Es muß hier bemerkt werden, daß wir, die wir prinzipiell die Carotis interna zum Einstich bzw. zur Injektion benutzen, nachdem wir die Nadel bis sicher in die Carotis interna geführt haben, derartige Sensationen niemals feststellen konnten, wie wir denn überhaupt, das sei ausdrücklich betont, nie Veränderungen des Kranken während und nach der Injektion bei Benutzung von Thorotrast gesehen haben. Es ist interessant, daß Moniz, der diese sorgfältigen Beobachtungen und Untersuchungen mit Jodnatrium bei 200 Patienten machen konnte, bei den nächsten 150 Injektionen mit Thorotrast zu dem gleichen, vollkommen negativen Ergebnis kam wie wir, ja, Moniz läßt nach der Injektion von 8—15 ccm Thorotrast die Leute wieder auf ihre Station zurückgehen. Wenn wir das auch nicht getan haben, so halten wir bei vielen Patienten diese selbstverständlich für fähig, zu Fuß auf ihre Station zurückzugehen und halten die diesbezüglichen Behauptungen von Moniz für nicht übertrieben.

Es kann also nach den Erfahrungen von rund 300 Injektionen mit Thorotrast, darunter bei einer großen Reihe von Arteriosklerotikern (eigenes Material), ohne den allergeringsten Zwischenfall keine Rede mehr davon sein, daß die Thorotrastinjektionen ein technisch schwieriger und für den Patienten akut gefährlicher Eingriff sei, so daß die Zurückhaltungen, die auch in modernen Lehrbüchern dieser diagnostischen Methode gegenüber beobachtet werden, unseres Erachtens unberechtigt sind. Da das Thorotrast von uns als das bis jetzt beste Kontrastmittel angesehen wird, so ist es notwendig, über die bisherigen Erfahrungen bezüglich der Verträglichkeit des Thorotrastes noch zu sprechen.

II. Das Thorotrast

Das Kontrastmittel Thorotrast (Heyden 1073a) wird von der Firma Heyden, Dresden-Radebeul, hergestellt als kolloides Thoriumdioxyd. Das Mittel ist radio-aktiv. Sicherlich ist auch die relativ große Literatur über das Thorotrast aus der Frage heraus entstanden, ob man wegen der Radioaktivität des Mittels Befürchtungen hegen muß. Daß die Injektion von 8—10 ccm Thoriumdioxyd in die Gehirngefäße akut keinen Schaden stiftet, ist durch die Klinik bewiesen. Es sind über 400 Injektionen in die Carotis interna beim Menschen gemacht worden ohne jeden Zwischenfall[1]). Es braucht wohl nicht nochmals betont zu werden, daß es sich überwiegend um Schwerkranke gehandelt hat. Ja wir müssen hervorheben, daß bei einem Fall von luischem, vor Wochen geplatzten und bereits thrombosierten Gehirnaneurysma der Arteria cerebri anterior unmittelbar an ihrem Abgang von der Arteria carotis, eine Injektion in die kontralaterale Seite nicht die geringsten Störungen auslöste, insbesondere keine Thrombosen veranlaßte, obwohl doch das Thorotrast auch in diese Gegend auf dem Wege der Arteria communicans in konzentrierter Form herangebracht worden war. Die Injektion war in diesen Fällen sogar zweimal vorgenommen worden. Wir haben weiterhin bei einer moribunden Kranken mit Meningitis, die von der vereiterten Keilbeinhöhle ausging, Thoriumdioxyd ohne Zwischenfall injiziert. Sodann haben wir bei allen Sektionen der Fälle, die im Laufe der Zeit ihren Leiden erlagen, niemals Blutungen oder Thrombosen gesehen.

[1]) Wir selbst haben eine eigene Erfahrung von nahezu 300 Injektionen.

Zur Erklärung des Ausbleibens unangenehmer Zwischenfälle scheinen uns wichtig zu sein:

1. Die rasche Blutdurchströmung des Gehirns und der hierdurch bedingte schnelle Abtransport des Thoriumpräparates auf dem Blutweg.
2. Die vollkommene Reiz- und Schmerzlosigkeit und physiologische Indifferenz und Ungiftigkeit des hochkolloidalen Mittels.
3. Die Stabilität des Mittels bei Mischungen mit Körperflüssigkeiten.

Wir können feststellen, daß wir weder bei der intraarteriellen Injektion in Gefäße mit thrombotischen Verschlüssen (diabetische und arteriosklerotische Gangrän) an den thrombotisch verschlossenen Gefäßen eine auf Thorotrastwirkung zurückzuführende weitere Thrombosierung sahen, noch bei einer eitrigen Meningitis, noch bei arteriosklerotischen Erweichungsherden, noch bei fortgeschrittener Hirnlues, Epilepsie, ja nicht einmal bei vorhandener Thrombenbildung in einem luischen Aneurysma eine Zusatzthrombenbildung feststellen konnten. Wir sahen an unseren durch die Autopsie gewonnenen Gehirnen niemals eine frische Thrombenbildung, obwohl doch eine Reihe der oben genannten Krankheitsprozesse mit teilweise erheblichen Stauungserscheinungen verbunden war. Die schwache Radioaktivität des Thorotrastes reicht auch nicht aus, bei der kurzen Benetzung der Hirngefäßwände irgendwie schädlich zu werden. Alle diese Beobachtungen, die wir bei Anwendung des Thorotrastes machen konnten, beziehen sich naturgemäß auf intraarterielle (und auch intravenöse) Injektionen, wobei das Mittel rasch passiert und bald im Körperkreislauf eine starke Verdünnung erfährt. Etwas anderes ist es natürlich, wenn Thorotrastdepots gesetzt werden, z. B. unter die Haut, in Gelenke, in die Nervenscheiden, intraventriculär und endolumbal. Hier lagert das Thorium in ziemlicher Konzentration lange Zeit, Wochen, ja Monate. Reaktionen in der Nachbarschaft könnte das Thoriumdepot schon auslösen; das wäre denkbar. Aber auch hierüber haben wir irgendeine einschlägige Beobachtung nicht machen können. Die Umgebung der Depots blieben reaktionslos. Nieren, in die das Thorotrast bei der Pyelographie eingedrungen war, lieferten bei fortlaufender Beobachtung ein normales Funktionsergebnis. Ja ganz besonders eindringlich erscheint uns ein Fall einer in unsere Klinik eingelieferten Patientin, bei der man mit Thorotrast ein gesundes Pyelon in grober Weise gesprengt hatte. Hinzu war eine schwere Infektion auf beiden Seiten getreten, wahrscheinlich infolge des Ureterenkatheterismus (cf. Arbeit Löhr-Hendriock). Es bestand hohes Fieber, recht reduzierter Allgemeinzustand. Durch konservative Behandlung — Patientin war uns als Tumor malignus zur Operation gesandt — gelang es, die Patientin völlig zu heilen und sie mit 30 Pfund Gewichtszunahme aus der Klinik beschwerdefrei zu entlassen. Obwohl das Thorotrast, wenn auch in verminderter Menge intra- und vor allem perirenal noch lagerte, ergab die wiederholte subtile Untersuchung nichts, was als funktionelle Schädigung gedeutet werden könnte. Die Untersuchungsergebnisse der anderen, in der oben genannten Arbeit erwähnten Fälle sind genau die gleichen wie die bei dem eingehender beschriebenen Fall.

Nach dem von uns bei der Firma v. Heyden eingeholten Bericht ist die Strahlenstärke des Thorotrastes nur etwa zehnmal so stark wie die des körpereigenen Kaliums. Die genauen Daten der Firma lauten: „100 g Thoriumdioxyd haben eine γ-Strahlung gleich der γ-Strahlung von $1{,}24 \cdot 10^{-6}$ g Radium. Die Halbwertszeit beträgt $1 \cdot 10^{10}$ Jahre."

Wir können also nicht über die geringsten akuten und subakuten Schäden nach Thorotrastinjektionen in die Carotis interna, ja selbst bei höheren Dosen (50 ccm im ganzen) bei der intravenösen Darstellung von Leber und Milz berichten, auch bei Leuten, die sämtlich in reduziertem Allgemeinzustand sich befanden. Die vielen hier nicht aufgezählten Mitteilungen über das Thorotrast nach intravenöser Injektion von großen, teilweise sogar unverständlich hohen Mengen zur Darstellung von Leber und Milz lauten mit ziemlich allgemeiner Übereinstimmung günstig und gehen dahin, daß das Mittel gut vertragen wurde, selbst in hohen Dosen. Gewiß ist jede wirklich positive Nachricht über Thorotrastschäden äußerst erwünscht. Vermutungsdiagnosen ohne angetretenen Beweis schaden der Sache (cf. Untersuchungen von Schmachal und Held, Chirurg 1932, H. 12). Schmachal und Held berichten über eine kleine Anzahl von Patienten in schwer reduziertem Allgemeinzustand, bei denen insgesamt 60—75 ccm Thorotrast injiziert worden waren und die an Bronchopneumonie und einer Infektion der Harnwege zugrunde gingen. Sie sind der

Ansicht, daß sie „bei hinzukommenden Infektionen eine Schädigung der Abwehrfähigkeit des Retikuloendothelial-Systems nicht von der Hand weisen können." Sie halten deshalb die Anwendung des Thorotrastes für kontraindiziert bei allen allergischen Zuständen und bei akuten Infektionen. Ein Beweis für diese Behauptungen steht aus. Eine Inkonsequenz scheint es uns aber zu sein, wenn sie die Methode zur Diagnose „größerer Leberabszesse" ein paar Zeilen später empfehlen. Ist es also bei den vielen Hunderten Injektionen — und wie viele sind nicht veröffentlicht — den Pathologen nicht eindeutig gelungen, selbst bei den Riesendosen von Thorotrast zur Darstellung der Leber und Milz im Röntgenbild eindeutige akute und subakute Schäden des Thorotrastes beim Menschen zu beweisen, so bleibt die Frage nach den Spätschädigungen des Thorotrastes, die einmal durch die Strahlenwirkung, zum anderen durch den hochkolloidalen Zustand des Thorotrastes verursacht werden könnten.

Büngeler und Krautwig (Klin. Wschr. 1932, Nr. 4) diskutieren nach sorgfältiger Besprechung der bis Ende 1931 erschienenen Literatur einen Fall, dem wegen entzündlich vergrößerter Milz und etwas vergrößerter Leber 20 ccm Thorotrast intravenös injiziert worden waren. Der Kranke litt an Übelkeit, Erbrechen, Kopfschmerzen, geringer Gewichtsabnahme, einer sekundären Anämie und hatte Temperaturen zwischen 38 und 39°. Schon am gleichen Abend stieg die Temperatur auf 40,4°, danach am 2. Tag Injektion von 20 ccm Thorotrast, der der Exitus nach 20 Stunden folgte. Die Autopsie ergab eine „Retikuloendotheliose" mit ausgedehnter Thrombose sämtlicher, stark erweiterter Milzvenen und ebenfalls stark erweiterten Milzsinus, daneben ausgedehnte Nekrosen des Milzparenchyms in der Umgebung der Thrombosen. Thorotrastkörnchen fanden sich im Retikuloendothel von Leber und Milz, „spärlich auch innerhalb der Thromben der Milz". Hieraus folgert der Verfasser, daß die Thromben erst im Anschluß an die Thoriuminjektion eingetreten sind. Als Todesursache wird „das Zusammentreffen der eigenartigen Systemerkrankung des Retikuloendothels mit der Endothelschädigung durch das Thorium" angesehen. Nach dieser Erfahrung will der Verfasser „die Hepato-Lienographie" für den Menschen ausgeschaltet wissen. Hierzu wäre zu bemerken, daß bei vielen Hundert Injektionen ein ähnliches Vorkommnis weder von uns noch in der Literatur beobachtet worden ist. Es ist ferner darauf hinzuweisen, daß der Patient Büngelers und Krautwigs in einem äußerst bedrohlichen Allgemeinzustand hinsichtlich seiner Abwehrkräfte stand mit einem zweifellos hochempfindlichen bzw. schwerkranken Gefäß- und Kapillarsystem, bei dem auch noch harmlosere Mittel als Thorotrast ähnliche Folgen hätten auslösen können. Ganz abgesehen davon würden wir es nicht wagen, bei einem Temperaturanstieg auf 40,4° am übernächsten Tage wieder 20 ccm (!) Thorotrast zu injizieren. Es stimmt zwar, daß nach Thoriuminjektionen Temperaturanstiege gemeldet worden sind (Bauke, Dtsch. med. Wschr. 1931, Nr. 27). Man muß aber den Temperaturanstieg generell als durchaus ungewöhnlich bezeichnen. Wir sahen ihn jedenfalls bei unseren mehreren Hundert Injektionen nie. Damit halten wir Büngelers Forderung, Thorotrast beim Menschen nicht mehr intravenös anzuwenden, nicht für genügend begründet. Der Pathologe Randerath hat zu gleicher Zeit wie Büngeler (Klin. Wschr. 1932, Nr. 2) über zwei Fälle eingehend berichtet, die in der Klinik Freys bzw. Edens im ganzen 180 ccm bzw. 60 ccm Thorotrast erhalten hatten. Er konnte histologisch „eine irgendwie geartete Schädigung" des Organismus infolge der intravenösen Anwendung des Präparates Heyden 1073a und seiner Speicherung im retikulo-endothelialem System morphologisch nicht nachweisen, wenn er auch diese Frage noch keineswegs für entschieden ansieht. Dagegen wendet er sich gegen die Auffassung, daß ein langer Verbleib des Thoriumdioxyds im retikulo-endothelialen System allein nicht genügen könne, die Verwendbarkeit des Präparates zu bestreiten, „solange wir über die Funktion des retikulo-endothelialen Systems noch nicht eindeutig unterrichtet sind"; denn die sowohl im Schrifttum vorliegenden Mitteilungen über die Beeinflussung experimenteller Infektionen bei Tieren, deren retikulo-endotheliales System durch Injektion kolloidaler Substanzen der verschiedensten Art gespeichert ist, als auch analoge Versuche über die Beeinflussung des Geschwulstwachstums bei Tieren sind so widersprechend, daß wir daraus keine klaren Schlußfolgerungen abzuleiten vermögen (Randerath). Nach Schlesingers und Randeraths angestellten Untersuchungen wird bei Mäusen nach Thoriuminjektion die Speicherungsfähigkeit für Gold in kolloidaler Form nicht aufgehoben (Randerath und Schlesinger, Z. exper. Med. 80, H. 1/2). Randerath fand bei seinen subtilen Untersuchungen beim Menschen thorotrastbeladene Reti-

kulumzellen und Sinusendothelien in der Milz sowie thorotrasthaltige Sternzellen in der Leber. Frei erwies sich aber das Stützgewebe von Geschwulstmetastasen. Ferner fand er das Thorium im Knochenmark, in sehr geringer Menge in der Zona glomerulosa, während Hypophyse, Pankreas, Schilddrüse, Epithelkörperchen, Epiphyse und Hoden völlig thoriumfrei gefunden wurden, ebenso wie das Gehirn, der Plexus choriodeus, das Ependym der Gehirnkammern, Herzmuskel, Endokard, Epikard, Aorta, Vena cava inf., Lungen, Bronchien, Trachea, Gaumenmandeln, thorakale und zervikale Lymphknoten, Zunge, Epiglottis, Ösophagus, Dünndarm, Dickdarm, Magen, mesenteriales und subkutanes Fettgewebe, Gallenblasenwand, extrahepatische Gallenwege, Ureteren, Harnblase, Prostata, Samenblasen, Ductus deferens, Rektum und die Extremitätenmuskulatur. Nicht sicher dagegen war die Frage, ob es in den Nieren vielleicht zu einer Speicherung in den Epithelien der Hauptstücke kommt. Kadrnka (J. Radiol. 1931, Nr. 6, 221) hält die Radioaktivität des Präparates für praktisch ohne Bedeutung und lehnt auch eine Schädigung des retikulo-endothelialen Systems ab. Er hält die Hepato-Lienographie für angebracht bei Milz- und Leberaffektionen, z. B. Cysten, Abszessen, Tumoren, selbst bei parenchymatösen Affektionen. Kontraindikationen sind Fälle mit „diffusen Transformationen des Leber- und Milzparenchyms". Wäre die Thoriuminjektion bei bereits geschädigten inneren Organen, wie Leber und Milz, wirklich gefährlich, so wäre in der Tat die Injektion von Thorotrast in solchen Fällen sicher zu widerraten. Die Veröffentlichungen zeigen aber das Gegenteil. Schmachal und Held haben bei Leberkarzinomen (Metastasen) mit „ausgedehnter Karzinose" 150 ccm! injiziert und berichten ferner, daß selbst 9 Fälle von Leberzirrhose das Thorotrast gut vertrugen, so daß fortgeschrittene Fälle von hypertrophischen und atrophischen Zirrhosen erkannt werden konnten. — Wertvoller als die Darstellung dieser zirrhotischen Organe wären die Angaben gewesen, welche Stoffwechseländerungen diese Kranken nach der Thoriuminjektion erlitten haben. In der Tat ist die Frage noch nicht definitiv geklärt: gibt es Spätschädigungen und welcher Art sind sie? In der Eppingerschen Klinik, einer Klinik, die wie kaum eine andere mit den hepato-lienalen Krankheiten vertraut sein dürfte, scheint man die Spätschädigungen in der Tat nicht sehr hoch einzuschätzen, sonst würde man dort diese Methode wohl kaum in Anwendung bringen, um Funktionsproben der Leber und Milz gewissermaßen im Bild sichtbar zu machen. (W. Paffenholz und A. Schürmeyer, Klin. Wschr. 1931, Nr. 45.) Wir haben jedenfalls bei unseren, teilweise 1 Jahr lang beobachteten Kranken klinisch keine Schädigung gesehen. Gutes Wohlbefinden und Gewichtszunahme zeigen gespeicherte Patienten mit Rektumkarzinom und Anus praeter naturalis. Bei einem Diabetiker sahen wir keine Verschlechterung des Allgemeinzustandes usw. Zirrhosen oder sonstige einwandfreie chronische Schäden sind noch nicht beschrieben trotz der vielen Injektionen, ja, man kann sagen, trotz des Mißbrauches der mit Thorotrast getrieben wird. Mißbrauch sagen wir deshalb, weil wir uns an einer Reihe von Patienten davon überzeugen konnten, daß man in die Leberdiagnostik keine übertriebenen Hoffnungen setzen kann, sind doch kleine Metastasen — und diese zu erkennen vor der Radikaloperation ist ja die Hauptsache — maligner Darmtumoren auch bei gut „gespeicherten" Fällen nicht zu erkennen. — Man hat den Eindruck, daß vorwiegend von theoretischer Seite aus die große Skepsis herrührt, die man dem Thorotrast entgegenbringt. So hat R. Jaffé (Fortschr. Röntgenstr. 40, H. 4) davor gewarnt, Versuche mit Thorotrast am Menschen anzustellen, da Thorotrast als solches zweifellos giftig sei und die Versuchstiere bei Verwendung großer Dosen in kürzester Zeit eingingen (cf. Anders und Leitner). In gleicher zurückhaltender Form äußert sich Weiser (Wien. klin. Wschr. 1931, Nr. 5) auf Grund von Tierversuchen. Er befürchtet eine Blockierung des retikulo-endothelialen Systems und die Radioaktivität des Thorium. In der Tat haben schon Radt (Klin. Wschr. 1929, Nr. 46), sowie Kadrnka (Schweiz. med. Wschr. 1931, Nr. 18, 425; Fortschr. Röntgenstr. 44, Nr. 1, 9 (1932)), sowie Popper und Klein (Münch. med. Wschr. 1931, Nr. 43) das lange Lagern und Haften des Thorium im Retikulo-Endothel von Leber und Milz, Knochenmark, Lymphknoten, Nebenniere gesehen. Definitives über das Schicksal des Thoriums wissen wir aber noch nicht. Nach den Untersuchungen Kizonos aus der Aschoffschen Schule sowie Aschoffs und Naumanns stoßen sich die hochgespeicherten Retikulo-Endothelzellen ab, gelangen ins Blut, mit ihm in die Lungenkapillaren und werden dort verdaut. Die gespeicherten Stoffe werden frei und gelangen zum Teil in die Lungenalveolen, zum Teil werden sie wieder in Umlauf gesetzt, um aufs Neue gespeichert zu werden. Im Tierversuch

scheint auch für das Thorium die gleiche Gesetzmäßigkeit zu gelten. Das Thorium kann zum Teil also durch die Lungen entfernt werden (Kadrnka), wenn auch nur in geringsten Mengen (Büchner, Klin. Wschr. 1932, Nr. 25). Büchner hält, sich stützend auf Höber, auch eine Elminierung der hochkolloidalen Stoffe durch die Nieren für nicht wahrscheinlich, da sie das Nierenfilter nicht passieren können. Die Austreibung des Präparates durch die Leber ist histologisch nicht bewiesen, wahrscheinlich also minimal nach den einschlägigen Untersuchungen von v. Möllendorff. Büchner glaubt auch tierexperimentell den Nachweis erbracht zu haben, daß tatsächlich eine Blockierung des retikulo-endothelialen Systems stattfindet und daß die Kupfferzellen und die Retikulumzellen der Milz in stark vergrößerte, kugelige, mehrkernige Riesenzellen verwandelt werden, nach Büchner ein zweifellos pathologischer Vorgang, der nicht nur beim Tier, sondern „auch im leichten Grade" beim Menschen gesehen wurde. „Zu betonen ist andererseits, daß Nekrosen oder zirrhotische Veränderungen nirgends in den Organen festzustellen waren." Die Lymphfollikel zeigten aber auch beim Menschen eine starke Verkleinerung, stellenweise fast einen Schwund (ähnlich Popper und Klein). Dagegen waren Veränderungen im Knochenmark nicht festzustellen. „Ob ernstere Spätfolgen der Speicherung zu vermeiden sind, bleibt weiteren Untersuchungen vorbehalten." Dieser letzte Satz stellt das Resumé dar, das trotz reichlichst vorliegender, klinischer Erfahrung ein kritischer Pathologe äußern kann. Wir wissen also noch nichts Definitives über die Thorotrastspätwirkung. Es ist nicht leicht, sich bei den mannigfaltigen Mitteilungen über akute und Spätschädigungen ein einergermaßen richtiges Bild und Urteil zu bilden. Auffallend ist jedenfalls, daß eindeutige Schäden beim Menschen durch Thorotrast, selbst wenn wir alle als solche ausgesprochenen Befunde restlos anerkennen, nur in verschwindend wenigen Fällen mitgeteilt sind. Ferner ist festzustellen, daß die autoptische Untersuchung von mit enorm hohen Dosen gespeicherten „Schwerkranken" keine Schädigungen der Organe ergab (Randerath). Jedenfalls sind noch nie die gefürchteten Zirrhosen bis jetzt gesehen, eine Tatsache, die so manche vorwiegend theoretisch interessierte Forscher tierexperimentell „mobil" gemacht hat. Ja, es ist festzustellen, daß eine so mit dem hepatolienalen System vertraute Klinik wie die Eppingers die hepato-lienale Kontrastdarstellung in den Dienst der funktionellen Diagnostik dieser Organe stellt. Gewiß soll man besonders Büchners Untersuchungen weiter größte Aufmerksamkeit schenken, man darf aber auch nicht in den Fehler verfallen, das Ergebnis der Tierversuche als unbedingt richtunggebend für den Menschen hinzustellen: denn die Versuchsanordnungen und -bedingungen liegen ja ganz anders als die nach Thorotrastinjektionen beim Menschen. Diese Kritik müssen wir auch an die neueste Arbeit von Anders und Leitner anlegen (Klin. Wschr. 1932, Nr. 26). Die Untersuchungen dieser Autoren bringen hinsichtlich der Röntgenbefunde Bekanntes, ferner aber die sichere Beobachtung, daß bei den Versuchstieren das Thorotrast schon in sehr kurzer Zeit in Milz und Leber gelangt. Sie finden in den Leberzellen „schon zu Beginn" der Thoriumdarreichung feine Niederschläge mit Zellkernverdrängung und sowohl bei Spätbeobachtungen als auch „nach kurzer Beobachtungsdauer" Veränderungen im Sinne einer echten Leberzirrhose. „Nach kurzer Beobachtungsdauer" hat man diese Veränderungen beim Menschen noch nicht gesehen. Man braucht sich aber über dieses tierexperimentelle Ergebnis nicht zu wundern; wurden doch 12 ccm pro Kilogramm Körpergewicht gegeben (und immer gut vertragen!). Auf den Menschen umgerechnet, müßte man — ein allerdings nicht ganz zutreffender Vergleich — einem Normalmenschen von 80 kg fast 1 Liter Thorotrast geben. Könnte man nicht auch die gegenteiligen Folgerungen ziehen? Wenn ferner „hinsichtlich des Speicherungsmechanismus sich zwischen dem hier verwandten Kontrastmittel und den bisher zur sog. Blockade des retikuloendothelialen Systems benutzten verschiedenen Farbstoffen und Metallsalzen keine prinzipiellen Unterschiede (im histologischen Bild) ergeben", so liegt doch die Frage nahe, warum suchte und fand man keine Zirrhosen beim Menschen in der Aera der kolloidalen Silberbehandlung? Denn hierbei muß es sich doch hinsichtlich der schweren Ausscheidbarkeit des Silbers um prinzipiell die gleichen Vorgänge gehandelt haben wie bei der Verwendung des kolloidalen Thoriumdioxyds. Wenn aber in der Arbeit von Anders und Leitner alle Tiere nach Jahr und Tag trotz Speicherung mit Riesendosen klinisch gesund waren, so kann man daraus, daß 2 von 40 Tieren nach relativ kleinen Eingriffen starben, nicht den Allgemeinschluß ziehen, daß die Tiere nach Thorotrastinjektionen widerstandsloser werden und vollends nicht aus diesen maßlos übertriebenen Tierversuchen

irgendwelche Schlüsse ziehen, die sich gegen die Einführung von Thorotrast in die Diagnostik beim Menschen richten oder gar vor dem Thorotrast „warnen".

Daß die in den tierexperimentellen Arbeiten von uns mit Riesendosen Thorium gespeicherten Tiere krank werden, krank werden müssen, ist doch wohl diskussionslos. Die beim Menschen verwandten Dosen sind im Vergleich zu den Tierversuchen klein, die Reaktionen des Gewebes schwächer (Büchner). Die Tierversuchergebnisse mit der aus ihnen abgeleiteten Warnung haben nicht weitergebracht: sie hemmen und verwirren mehr als sie nützen. Eine Strahlenschädigung durch Thorium ist beim Menschen trotz der auch unserer Ansicht nach unverständlich hohen Dosen, die man teilweise angewandt hat, noch nicht erwiesen, die Wirkung des grobdispersen Thoriumkolloides, insbesondere die Ausscheidung des Thorotrastes harrt auch noch der definitiven Beantwortung. Alle diese noch ungelösten Fragen legen uns zweifellos die Verpflichtung auf, sie zu klären. Vor allem aus Büchners Untersuchungen geht hervor, daß die Veränderungen im Gewebe nach Thorotrastverankerung um so größer sind, je mehr injiziert wurde. Die Veränderungen im menschlichen Gewebe waren durchweg geringer als die bei den hochgespeicherten Versuchstieren. Aber auch die Menschen, deren Organe von Büchner untersucht waren, hatten Thoriumdosen erhalten, die im Vergleich zu denen, die wir benutzen, um die Gehirnarterien darzustellen, groß sind, wodurch sich die Spätgefahren bei unseren Kranken ebenfalls sehr reduzieren dürften. — Die genaue Besprechung der Literatur über Thorotrast, besonders die einander widersprechenden Erfahrungen des Klinikers und Pathologen klar darzulegen, erschien uns notwendig.

III. Die Technik der Arteriographie

Wir legen prinzipiell Wert darauf, die Operation der kombinierten Enzephalarteriographie in folgender Form auszuführen:

Nach der üblichen Vorbereitung mit Pantopon wird zunächst die Enzephalographie vorgenommen. Um irgendwelche Zwischenfälle hierbei zu vermeiden — denn die Enzephalographie ist ganz eindeutig der bei weitem gefährlichere Eingriff als die Arteriographie —, hat sich uns ein **sehr langsamer** Luftliquoraustausch sehr bewährt, und wir sind nach einer Erfahrung von mehreren 100 Enzephalographien der Überzeugung, daß hierdurch eine große Anzahl von unangenehmen Zwischenfällen vermieden werden kann. Bei unseren teilweise außerordentlich schwerkranken, ja bereits komatösen Patienten haben wir die Enzephalographie nur einige Male nicht auszuführen gewagt; dagegen haben wir uns nicht gescheut, die Arteriographie auch in diesen Fällen immer auszuführen, weil wir immer wieder die Erfahrung machten, daß die Arteriographie kein schwerer Eingriff ist. Nach erfolgter Enzephalographie ist bei vielen unserer Patienten sofort die Avertinnarkose angeschlossen worden. Der narkotisierte Patient wurde dann sofort auf dem Röntgentisch arteriographiert. In der Regel ging diese Operation vollkommen ohne Zusatznarkose. Nur manchmal haben wir das Operationsgebiet am Hals noch nachanästhesieren müssen. Dieses Verfahren erwies sich als durchaus sehr bequem und schien auch ungefährlich zu sein. Wir sind dann auch öfters dazu übergegangen, schon vor dem Luftliquoraustausch (Enzephalographie) die Avertinnarkose einzuleiten, wodurch bei den zum Teil sehr unruhigen Patienten ein wesentlich leichteres Operieren ermöglicht wurde.

Da wir — wie schon gesagt — den Luftliquoraustausch außerordentlich langsam vornehmen, so stellt die Enzephalographie, besonders an Patienten, die noch im Vollbesitz ihrer Sinne sind, unter Umständen recht erhebliche Anforderungen; sie ist zweifellos eine oft recht unangenehme und schmerzhafte Operation. Aus diesen Gründen haben wir die Avertinnarkose (oder Äthernarkose) vor der Enzephalographie ausgeführt, sind aber von dieser Maßnahme aus den Gründen wieder abgekommen, weil durch die Narkose die vegetativen Reizerscheinungen, die bei der Enzephalographie auftreten, größtenteils wegfallen und damit für den Operateur ein wichtiger Maßstab, wie weit er den Luftliquoraustausch treiben darf. Zudem haben wir bei zwei Fällen mit Hirntumor die Beobachtung machen müssen, daß die Avertinnarkose allein schon recht unangenehme Atem-

störungen zur Folge hatte, die die Vornahme der geplanten Enzephalographie unter keinen Umständen gestattete. Obwohl wir mit der Avertinnarkose als Schüler Anschütz und auch in der eigenen Klinik schon eine recht große Erfahrung haben, können wir Zweifel nicht unterdrücken, ob sie bei Hirntumoren die geeignete Narkose ist; denn wir sahen bei einem allerdings sehr desolaten Hirntumorkranken in Kiel bereits einen sofortigen Exitus unmittelbar nach dem Avertineinlauf und in unserem eigenen Material bei einem Hirntumor schwere Atemstörungen. Auch haben wir einen ausgesprochen dementen Patienten mit Arteriosklerosehydrozephalus nach der Enzephalarteriographie 24 Stunden post operationem verloren. Der Exitus erfolgte 24 Stunden nach der Operation und vorübergegangener Narkose unter den Zeichen von Herz- und Gefäßschwäche. Die Atmung war regulär. Bei der Autopsie wurde eine Pneumonie gefunden. Nach der Vorgeschichte ist auch nicht ganz klar, ob die pneumonischen Veränderungen nicht schon vor der Operation bei dem psychisch weitgehend veränderten Patienten bestanden. Diese, wenn auch nicht sehr großen Erfahrungen haben uns wieder veranlaßt, die Enzephalographie beim nicht narkotisierten Patienten vorzunehmen und auch bei schwersten Fällen die nachfolgende Arteriographie nicht in Narkose, sondern in Lokalanästhesie auszuführen. Bei einer Patientin (Frau He.) mit Hirntumor, von der wir oben bereits sprachen, traten bei Avertinnarkose schon derartig schwere Atemstörungen und allgemein bedrohliche Zustände auf, daß die Enzephalographie nicht ausgeführt werden konnte und wir auch nicht gewagt hätten, die Arteriographie vorzunehmen. Die Patientin erholte sich, der Zustand war der gleiche wie vorher, und wir haben bei der Patientin nach einigen Tagen die Arteriographie auf beiden Seiten in einer Sitzung ausgeführt, auf der Tumorseite zwei Injektionen und auf der gesunden Seite eine zum Vergleich. Diese in Lokalanästhesie ausgeführten Eingriffe wurden bestens vertragen. Bei einer weiteren Patientin (Frau O.), die in einem äußerst bedrohlichen, komatösen Zustand eingeliefert wurde, konnte an irgendwelche Narkose gar nicht gedacht werden. Fast ohne lokale Anästhesie, da die Patientin völlig teilnahmslos war, wurde die Arteriographie ausgeführt. Die Patientin hat später gebessert (geheilt?) die Klinik verlassen. Diese Beobachtungen haben uns zu folgender Grundeinstellung geführt: Wir halten es für notwendig, die Enzephalographie ohne allgemeine Anästhesie auszuführen. Wird sie gut vertragen, so kann man bei ängstlichen Patienten die Avertinnarkose oder die Inhalationsnarkose anschließen. Wir haben uns aus psychischen Gründen und in der Annahme, es könnten die Patienten doch unangenehme Sensationen bei der Gehirnarterieninjektion empfinden, anfänglich prinzipiell für die Narkose entschlossen. Nachdem wir uns aber davon überzeugt haben, daß bei der intraarteriellen Gehirninjektion nicht die allergeringsten Empfindungen von den Kranken gespürt werden, vorausgesetzt, daß die Injektionsnadel richtig in der Carotis interna liegt und nicht in der Carotis communis und externa, haben wir uns dazu entschlossen und raten entschieden dazu, den Eingriff bei gefährlichen Krankheitszuständen in lokaler Anästhesie vorzunehmen, insbesondere bei Hirntumoren. Bei sehr verwickelten, äußerst bedrohlichen Zuständen möchten wir sogar raten, nur die Arteriographie allein in lokaler Anästhesie vorzunehmen und nicht in Narkose. Wir empfehlen ferner, falls die Arteriographie nicht allein neben der neurologischen Untersuchung zur Diagnose führt, die Enzephalographie nach einigen Tagen, evtl. ohne allgemeine Anästhesie anzufügen. Die Arteriographie selbst ist aber ein so leichter und gut zu ertragender Eingriff, daß man selbst schwerstkranke Patienten diesem Eingriff unterwerfen kann. Wir stehen nicht an, die Arteriographie als einen vollkommen gefahrlosen und technisch einfachen Eingriff zu bezeichnen. Die bei der kombinierten Enzephalarteriographie entstehenden Gefahrsmöglichkeiten sind lediglich auf die Enzephalographie zurückzuführen.

Die Arteriographie wird auf einem möglichst einfachen Röntgentisch ausgeführt. Nach Beendigung der Operation (Freilegung der Carotis interna) wird die Röntgenröhre (Müllerröhre mit Glastubus) zentriert, so daß nach der Einführung der Injektionsnadel kein Zeitverlust entsteht. Der Kranke liegt mit dem Kopf auf der untergeschobenen Kassette. Es wird also immer die plattenferne Hemisphäre röntgenphotographiert. Der Kopf des Kranken wird von einem mit Bleihandschuhen geschützten Assistenten in der gewünschten Lage gehalten oder, wie Moniz es macht, durch Binden mit Sandsackanhängen gefesselt. Wir haben im Anfang meist die kranke bzw. krankheitsverdächtige Hemisphäre arteriographiert und ein seitliches sowie ein Bild von vorn nach hinten angefertigt. Die Injektion in die Karotis ist bei der Lagerung des Schädels von vorn nach hinten

schwieriger. Moniz berichtete neuerdings, daß es ihm gelungen sei, solche Bilder herzustellen. Mit der einfachen Apparatur der durch Zwischenschaltung eines kleinen Schlauches verlängerten Injektionsnadel ist es nicht schwer, dorsoanteriore Bilder zu erzielen. (Abb. 1.) Wir sind im Laufe unserer Untersuchungen zu der Überzeugung gekommen, daß die Herstellung von Bildern von vorn nach hinten zur Diagnostik von Hirntumoren usw. nicht von so großem Nutzen ist wie die seitlichen Aufnahmen und vor allen Dingen der Vergleich der gesunden und der kranken Seite. Die dorsoanterioren Bilder sind also nur zur Diagnostik bestimmter Spezialfälle (Stirnhirntumoren) vorbehalten. Die beigegebene Abbildung zeigt die einfache Apparatur. (Abb. 2.)

Abb. 1. Spritze.

Es wäre zweifellos vorteilhaft, wenn man stereoskopische Aufnahmen machen könnte. Über eine diesbezügliche Apparatur verfügen wir noch nicht. Es bestehen gewisse Schwierigkeiten, sie herzustellen, einmal, weil die Kontrastflüssigkeit die Gehirngefäße in ganz kurzer Zeit (Bruchteil von Sekunden bis zu wenigen Sekunden) passiert, der Plattenwechsel also sehr schnell stattfinden müßte und ferner, weil die Röntgenröhre in gefahrvoller Nähe der Operateure steht.

Die besten Röntgenbilder der Gehirngefäße werden erzielt, wenn man das Kontrastmittel direkt in die Carotis interna einspritzt, ohne den Blutumlauf in der Arterie zu drosseln. Mit dem Blutstrom der Carotis interna wird die Injektionsflüssigkeit in die Hirnabschnitte getragen, die die Carotis interna versorgt. Wir verwerfen Versuche, durch die geschlossene Haut hindurch die Arteria carotis zu punktieren. Wir wollen nicht bestreiten, daß die Punktion gelingen mag, jedoch dürfte es sicher schwer fallen, die Carotis interna exakt zu treffen, ohne sie zu durchstechen, ohne Depots von Kontrastmitteln in die Umgebung der Gefäße zu setzen und ohne Gefahr zu laufen, das Gefäßnervenbündel zu verletzen. Ganz abgesehen davon, gibt es wirklich nur gut verwertbare Bilder, wenn der Injektionsstrom nur in die Carotis interna erfolgt und nicht in die Carotis communis. Es hat gar keinen Zweck, schlecht geratene Bilder diagnostisch zu diskutieren; man verfällt damit in den Fehler zu phantasieren. Nur gut geratene Bilder lassen überhaupt eine Interpretierung zu, ja, wir sind bei der wichtigen Aufgabe, welche der Arteriographie zufallen soll, sogar

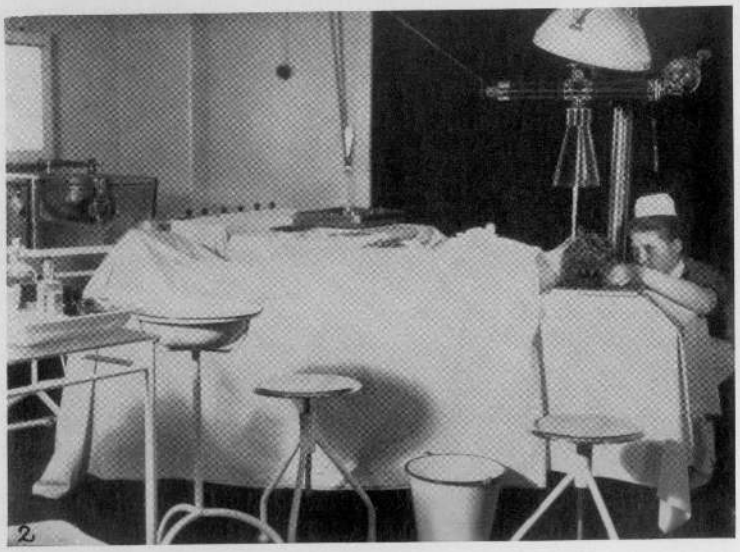

Abb. 2. Aufbau.

so vorsichtig in der Bewertung der Bilder, daß wir bei einer nicht völlig zur Zufriedenheit ausgefallenen Arteriographie lieber denselben Eingriff noch einmal sofort wiederholen, als daß wir uns der Gefahr aussetzen, einen Operationsplan auf eine so unsichere Diagnostik zu stellen. Wir möchten ganz und gar nicht, daß die Arteriographie als eine diagnostische Spielerei angesehen wird, als welche man doch eine ganze Anzahl der vielen neuerlichen Publikationen über Extremitätenarteriographie, deren Zweck man nicht einsehen kann, betrachten muß.

Uns hat sich folgende Operationstechnik am besten bewährt:

5 cm langer Schnitt entlang dem Vorderrand der oberen Partie des Sternokleidomastoideus, welcher durch die Haut und das Unterhautzellgewebe führt, das Platysma durchtrennt und die Faszienscheide des seitlichen Kopfnickers. In der Regel werden bis zu dieser Phase der Operation größere Gefäße nicht getroffen. Manchmal stößt man auf die Vena jugularis externa, welche entweder beiseite geschoben oder doppelt unterbunden und durchschnitten wird. Auf der linken Seite begegnete uns die Vena jugularis externa häufiger als auf der rechten. Nach Freilegung des vorderen Muskelrandes des seitlichen Kopfnickers wird dieser stark nach der Seite gezogen. Der tastende Finger fühlt nun in der Tiefe meist den Pulsschlag der Arteria carotis. Die ziemlich dichte Gewebshülle um das Gefäßnervenbündel wird der Länge nach durchschnitten und nun stumpf in die Tiefe weiter vorgedrungen. Sehr häufig, insbesondere bei kurzhalsigen, dicken Patienten bildet die über das Operationsfeld quer verlaufende Vena facici ein Hindernis beim Weitervordringen in die Tiefe. Sehr häufig muß sie beiderseits unterbunden werden, da man erst nach ihrer Durchtrennung auf die Teilung der Carotis communis gelangt. Außer dieser oft beträchtlich großen Vene, deren Verletzung sehr große Blutungen zur Folge haben kann, liegt oft über der Karotidengabelung eine Lymphdrüse, welche zweckmäßig entfernt wird.

Eng angeschmiegt an die Arterie ist nun der Ramus descendens Nervi hypoglossi zu sehen. Die adventitiellen Binden der Arteria carotis communis werden entsprechend dem Längsverlauf der Arterie scharf gespalten und das lockere, adventitielle Gewebe nach beiden Seiten abgeschoben, so daß der Ramus descendens Nervi hypoglossi nach median verschoben werden kann. Erst dann, wenn die Arterie völlig nackt präpariert ist, unterführt man sie mit dem Schmiedenschen Instrument und legt mit der Deschampschen Nadel ein feines Leinenbändchen um sie herum als Zügel. Mit diesem Zügel kann man nun die Arteria carotis communis anheben, ohne dabei allzu ängstlich zu sein, das Gefäß zu zerreißen oder sonstwie zu verletzen. Mit dem Stieltupfer wird die Hinterfläche des Gefäßes von der adventitiellen Scheide stumpf befreit, und es gelingt auf diese Art und Weise leicht, nach oben weiter vorzudringen und die Arteria carotis interna frei zu präparieren. In der Regel ist es nicht schwer, die Arteria carotis interna als solche zu identifizieren. Wir sind aber auch einige Male einer Täuschung deshalb verfallen, weil von der Arteria carotis interna die Arteria thyreoidea superior entsprang, deren Abgang von der Carotis externa ja sonst so charakteristisch ist und so wichtig für die Erkennung dieser Arteria. Es empfiehlt sich, die Operation außerordentlich sorgfältig und blutleer zu gestalten, um bei der Einführung der Injektionsnadel absolut übersichtliche Verhältnisse zu haben. Die Operation ist in der Regel leicht und kann in wenigen Minuten ausgeführt werden. Sie kann aber auch bei korpulenten Patienten erschwert sein, insbesondere dann, wenn Stauungserscheinungen vorliegen oder wenn der Patient in der Narkose stark preßt.

Auch die kleinsten Venen bluten dann sehr stark. Nachdem die Arteria carotis interna sauber freigelegt ist, wird mit einem energischen Ruck die Injektionsnadel in die Carotis interna eingeführt und in derselben langsam etwa 1 cm weit kraniell vorgeschoben. Da die Arteria carotis interna, die wir prinzipiell zur Injektion benutzen, insbesondere bei kurzhalsigen, dicken Patienten oft schon recht tief liegt, so besteht insofern eine Schwierigkeit bei der Einführung der Nadel, als der Einstich ziemlich steil erfolgen muß, wodurch die Gefahr besteht, daß die Arterie auf der gegenüberliegenden Seite angestochen oder gar durchstochen wird. Ist das auch an und für sich eine ungefährliche Verletzung, so ist sie insofern unangenehm, als durch die eintretende, geringe, übrigens bald stehende Blutung die Injektion der Gehirnarterien wesentlich erschwert wird. Moniz hat aus diesem Grunde eine bajonettförmig gekrümmte Nadel angegeben. Wir wurden aber der Schwierigkeiten dadurch Herr, daß wir an die Nadel, die eine lichte Weite von 0,6 mm hat, einen dünnen Gummischlauch von etwa 15—20 cm Länge unter Zwischenschaltung

eines Glasröhrchens anmontierten, der seinerseits mit der Injektionsspritze zuverlässig verbunden ist (vergleiche Abb. 1).

Man muß nun die Nadel, ohne sie festzuhalten bei der Injektion, ruhig in die Carotis interna, etwa 1—1½ cm tief einführen und sie sich dann selbst überlassen; denn die Erfahrung hat uns gezeigt, daß die Arterie die Nadel richtig im Strombett lagert und daß selbst bei erheblichem Drücken bei der nun folgenden Injektion die Nadel aus der Karotis nicht hinausgeht, auch wenn sie gar nicht angefaßt wird, selbst dann nicht, wenn sich bei kräftigem Injizieren die Injektionsflüssigkeit vorübergehend in dem Arterienrohr staut und das an die Injektionsnadel anmontierte Gummistück sich aufbläht und aufbäumt. Wir haben es nie erlebt, daß die in der Arterie auffallend fest sitzende Nadel bei dieser Technik sich löste oder verhakt, während wir bei direkt an die Injektionsspritze montierter Nadel wiederholt das Gefäß durchstachen bzw. an der Hinterwand der Carotis interna anhakten, wodurch ein geringfügiges Injektionshindernis entstand und eine geringe Abflußbehinderung. Aber schon die kleinste Abflußbehinderung genügt, um nicht genügend scharfe Bilder entstehen zu lassen, die eine exakte Diagnostik nicht mehr ermöglichen und daher den ganzen Eingriff als überflüssig und zwecklos gestalten. Das Dazwischenschalten eines Gummischlauches zwischen Injektionsnadel und Injektionsspritze hat auch den großen Vorteil, daß nach eingeführter Nadel der Operateur seine Hände aus dem Operationsfeld wegnehmen und der Strahlenwirkung der Röntgenröhre entziehen kann. Jedenfalls dürfte diese Methode, insbesondere bei Anwendung der Müllerröhre mit 30 cm langem Glastrichter, ein größtmöglichster Schutz für den Operateur sein, so daß er selbst kaum von den Streustrahlen getroffen wird. Man erleichtert sich das Einstechen in die Carotis interna außerordentlich, wenn man mit dem unter die Arteria carotis communis geführten Zügelbändchen die Arteria carotis aus dem Operationsfeld energisch herauszieht, so daß man in die nun angespannte Arterie die Nadel von schräg oben nach hinten unten bequem einführen kann. Ist die Nadel sicher eingeführt (und man kann das mit großer Ruhe machen: denn es passiert dabei nichts), dann muß man die Arteria carotis communis wieder durch Nachlassen des Zügels in ihr Bett zurücksinken lassen. Sie nimmt die Nadel mit und legt sie richtig ins Strombett. Es ist nicht notwendig, daß man die Carotis interna, insbesondere bei korpulenten Patienten, ansticht, sondern man kann sehr wohl vom Sinus caroticus aus den Einstich machen und dann die Nadel weiter in die Carotis interna einführen. Wir haben bei unseren allerersten Injektionen, wie wir jetzt sagen können, den Fehler gemacht, durch das Zügelbändchen die Arteria carotis communis etwas zu drosseln, ausgehend von der Idee, daß bei gedrosselter Arterie die Injektionsflüssigkeit reichlicher und konzentrierter in die Gefäße eindringen könnte und dadurch bessere Bilder entstehen würden. Das ist ein Irrtum. Man erzielt die besten Bilder bei vollkommen freiem Blutlauf, also dann, wenn sie sich ohne die geringsten Drosselungen in ihrer natürlichen Lage befindet. Es ist notwendig, daß man das Kontrastmittel mit großer Schnelligkeit injiziert. Es ist, darauf braucht wohl nicht besonders hingewiesen zu werden, selbstverständlich Voraussetzung, daß auch die Injektion der allergeringsten Luftmenge vermieden wird. Wenn die Injektionsnadel gut liegt, strömt sofort etwas Blut in die Injektionsspritze ein. Es wird nun ein klein wenig Flüssigkeit injiziert, was sehr leicht geschehen soll und ohne den geringsten Widerstand. Erst dann ist die absolute Garantie gegeben, daß die Kanüle frei im Gefäßlumen liegt. Da die von uns benutzte Injektionsflüssigkeit, das Thorotrast, in leichtem Grade viskös ist, so muß die Injektion mit Kraft geschehen, um genügende Mengen des Kontrastmittels in die Gehirngefäße zu bringen. Nach Injektion von 2 bis 3 ccm erschallt das Kommando: „Strom", und während der Restinjektion wird das Röntgenbild angefertigt. In der Regel werden auf diese Art und Weise sehr gute Bilder erzielt. Spritzt man nicht energisch oder gibt man das Kommando zum Röntgen zu spät, so entstehen sog. „Spätbilder", die uns das Ablaufen der Flüssigkeit aus den Gehirnarterien in die Venen hinein zeigen. Die Arterienzeichnung ist dann meist schwächer oder gar unvollständig. Will man also gute Bilder erzielen, so muß energisch injiziert werden. Nach der Injektion wird die Nadel sofort aus der Karotis herausgezogen. Es quillt dann etwas Blut nach, bei den stärksten Blutungen etwa so viel, daß der Operationswundspalt volläuft. Im Anfang haben wir den Fehler gemacht, daß wir den um die Arterie carotis communis liegenden Zügel nach Extraktion der Nadel anzogen, um den Blutumlauf zu drosseln. Das ist jedoch ganz falsch; denn die Blutungen werden dann viel größer. Wir überlassen

das Gefäß völlig sich selbst oder legen einen mit Adrenalin gefeuchteten Tupfer darauf. Nachdem die Blutung steht, was in der Regel in einigen Minuten der Fall ist, wird die Wunde mehrschichtig ohne Drain geschlossen. Ist aus irgendeinem Grunde das Röntgenarteriogramm mißraten, so kann man selbstverständlich die Arteriographie an der gleichen Arterie sofort wiederholen, entweder durch dasselbe Lumen oder durch ein neues. Zweckmäßig wählt man den Einstich dann aber etwas mehr kranialwärts.

Bei dieser Technik werden nur die Arteria carotis interna und ihre Äste im Gehirn dargestellt. Ein Rücklauf in die Arteria carotis communis und von dort in die Carotis externa tritt niemals ein. Wählt man aber aus irgendwelchen Gründen als Einstichstelle die Arteria carotis communis und führt man die Nadel nicht in die Carotis interna sicher ein oder drosselt gar hierbei durch Anheben des Zügels das Gefäß, so füllt sich das Gefäßsystem der Arteria carotis externa sehr viel leichter als das der Carotis interna, und es entstehen Gefäßbilder, die in der Regel nicht zu brauchen sind. Immerhin muß man diese Injektion dann im Auge halten, wenn man die Arteria meningea in ihrem Verlauf darstellen will, was sehr leicht gelingt.

Gefahren und Zufälle bei der kombinierten Enzephalarteriographie

Die Gefahren der kombinierten Enzephalarteriographie sind die gleichen wie die bei der reinen Enzephalographie. Über die Gefahren der Enzephalographie selbst brauchen wir uns hier nicht weiter auszulassen, da sie ja jedem Neurologen bzw. Neurochirurgen längstens bekannt sind und in ausgezeichneten Monographien eingehende Würdigung erfahren haben. Wir haben in der Regel die Ventrikelfüllung durch die Lumbalpunktion ausgeführt. Die Ventrikelpunktion nach Cushing empfehlen wir bei Kleinhirntumoren aus allseits bekannten Gründen. Aus den in dem vorigen Abschnitt bereits erläuterten Gründen raten wir bei schwerstkranken, insbesondere komatösen Patienten zur Vornahme der Enzephalographie ohne allgemeine Anästhesie und zur Vornahme der Arteriographie in lokaler Anästhesie. Auf die Gefahren bei der Operation selbst und der nachfolgenden Arterieninjektion wäre nur insofern einzugehen, als durch Venenverletzungen, insbesondere der Vena faciei einmal Blutungen entstehen können. Bei guter Operationstechnik sind sie immer zu vermeiden. Diesbezüglich haben wir einen unangenehmen Zwischenfall nicht erlebt. Dem mit der Arteriographie nicht Vertrauten wird das Anstechen eines so lebenswichtigen Gefäßes wie der Arteria carotis zunächst bedenklich erscheinen. Er wird Blutungen befürchten unmittelbar bei der Operation nach Extraktion der Nadel und Spätblutungen. Die Blutungen unmittelbar nach Extraktion der Nadel sind gering und belanglos, wenn man die Arterie nicht drosselt und sie sich selbst überläßt. Vielleicht schließt sich die Arterienwunde schneller beim Auflegen eines Adrenalintupfers. Da wir im Anfang unserer Untersuchungen eine größere Reihe von Luetikern untersucht haben und da differentialdiagnostisch bei der Tumordiagnostik die Abgrenzung von arteriosklerotischen Erweichungsherden im Gehirn durch die Arteriographie manchmal in Frage kommt, so ist man nicht selten genötigt, sklerotische oder luetische Gefäße anzustechen. Unsere nicht geringen Erfahrungen in Arteriographien von Extremitätgefäßen haben uns gezeigt, daß man durch Einstechen einer relativ groben Nadel in ein stark arteriosklerotisches Gefäß verkalkte Intimaplaques schollenförmig abheben kann und damit in der Intima eine größere, quere Platzwunde setzt. Hieran sich anschließende Thrombosen oder Ähnliches haben wir allerdings nicht gesehen. Der Einstich in luetische oder sklerotische Gefäße sollte möglichst an einer Stelle vorgenommen werden, die Verhärtungen bei Betasten nicht aufweist. Wir haben nicht die allergeringsten Schädigungen nach dem Anstechen, ja sogar mehrmaligem Anstechen solcher Halsgefäße gesehen. Wir hatten Besorgnisse, daß bei der Verwendung einer relativ dicken Injektionsnadel gerade bei solchen Gefäßen stärkere Blutungen nach Extraktion der Injektionsnadel auftreten könnten. In der Tat bluteten diese Gefäße ein wenig länger als gesunde Gefäße; bedrohliche Blutungen sahen wir nie.

Wir haben bei unseren ganzen Arteriographien niemals eine so starke Nachblutung gesehen, daß wir Nähte hätten entfernen müssen. Bei zwei älteren, hochgradigen Sklerotikern ist es zu einer leichten Hämatombildung am Hals späterhin gekommen, die aber von selbst resorbiert wurde.

Wir haben von den Patienten, die im Laufe der Zeit an ihrem Grundleiden zum Exitus kamen, Gefäßpräparate der Arteria carotis bzw. Carotis interna und externa gewonnen und zeigen im nachfolgenden 2 Photogramme:

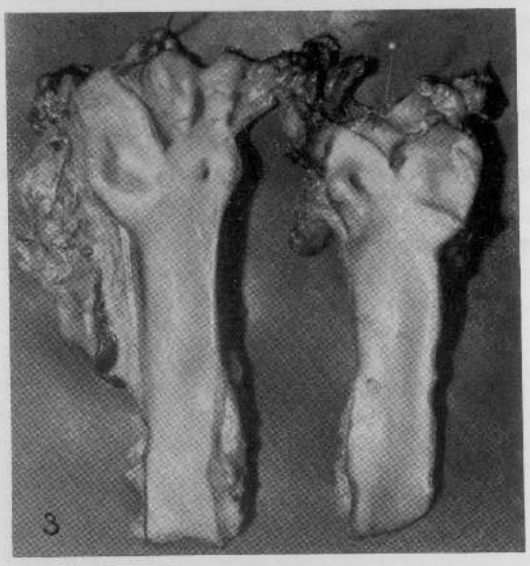

Abb. 3. Halsgefäße. Fall S.

a) Schwester Babette Sch., 39 Jahre alt, linker Schläfenlappentumor. Arteriographie liegt bei der Autopsie 25 Tage zurück. Die Bilder beider Arteriae carot. int. et ext. zeigen nicht die allergeringsten Veränderungen. Selbst mit einer Lupe sind dieselben nicht zu finden. (Abb. 3.)

b) Erna B., 37 Jahre alt, Hirntumor. Arteriographie beiderseits liegt bei der Autopsie 104 Tage zurück. (Abb. 4.)

Die Freilegung der Arteria carotis interna in Narkose oder in Lokalanästhesie löst nicht die allergeringsten Sensationen sofort oder später aus. Unsere Untersuchungen am Hund zeigen, daß das Gefäß beim Anstechen segmentäre Gefäßkrämpfe aufweisen kann. Diese haben wir beim Menschen niemals gesehen, weder bei den narkotisierten noch den in Lokalanästhesie operierten Patienten. Das Ablösen der adventitiellen Binden von der Arteria carotis interna ist schmerzhaft. Wir gießen deshalb in die Operationswunde vor der Spaltung der adventitiellen Scheide ein Lokalanästhetikum und warten einen Augenblick, bevor wir das Gefäß definitv freipräparieren. Das Luxieren des Gefäßes an dem Zügel tut nicht weh und löst nicht die geringsten zerebralen Sensationen aus. Auch längeres Abdrosseln des Gefäßes führt nicht zu den allergeringsten Störungen des Gefäßsystems oder der Atmung (Bradykardie). Wir möchten in dieser Beziehung die Angaben von Moniz unterstreichen, welcher eingehende Untersuchungen hierüber am Menschen kürzlich erst veröffentlicht hat. Er hat sogar die Arteria carotis zeitweise unterbunden und in der Mehrzahl seiner Fälle die Arteria carotis externa, ja die Arteria carotis communis abgeklemmt. Er ist der Meinung, daß das Abklemmen des Sinus caroticus Atem- und Gefäßstörungen leichten Grades hervorrufen kann, beobachtete aber selbst nach längerem Abklemmen der Carotis communis keine Zirkulations- und Atemstörungen, Krämpfe oder Ähnliches. Der Einstich wird von dem Patienten als solcher nicht empfunden. (Wir haben danach gefragt.) Ebenso kommt dem Patienten nicht zum Bewußtsein, daß die Injektion vorgenommen wird, verwendet man Thorotrast. Moniz, der Ende März 1932 diesbezügliche Erfahrungen ganz eingehend veröffentlicht hat, ist zwar der Meinung, daß, wenn das Thorotrast in die Carotis externa und Arteria lingualis gelangt, von den Patienten unangenehme Sensationen im Munde verspürt werden, daß es zur vermehrten Salivation kommt und zu dem nicht zu unterdrückenden Bedürfnis auszuspucken. Das haben wir bei absichtlicher Injektion in die Arteria carotis communis nicht beobachtet. Bei unserer Technik wird die Arteria lingualis niemals gefüllt. Infolgedessen erleben wir auch bei der Röntgenphotographie niemals Unruhe oder Wackelbewegungen des Patienten. Der Vorteil, daß der Patient während der Injektion absolut ruhig liegt, liegt ja auf der Hand, und wir halten es deshalb schon für richtig, daß man nur die Arteria carotis interna injiziert. Es ist dann auch nicht nötig, daß man den Kopf des Patienten mit Binden auf der Unterlage allzu fest fixiert, um den Schädel während der Aufnahme in der richtigen Position zu halten.

Abb. 4. Halsgefäß. Fall B. Geheilte Einstichstellen.

Die Injektion von Thorotrast in die Carotis interna kommt dem Patienten gar nicht zum Bewußtsein. Infolgedessen fallen auch die Bedenken fort, welche wir anfangs gegen die Lokalanästhesie hatten; denn es war uns ein schrecklicher Gedanke, daß der Patient unangenehme Empfindungen haben könnte, während das Kontrastmittel durch sein Gehirn strömt. Dieser Punkt ist ja sicherlich sehr wichtig, um eingehend diskutiert zu werden; denn zweifellos ist dieser Gedanke ein Grund, welcher viele davon abhalten mag, die Methode auszuführen. — Die eingangs bei der Geschichte der Arteriographie zitierten unangenehmen Vorfälle und Sensationen, die andere Injektionsmittel als Thorotrast auslösen, sind zweifellos ganz gewichtige Gründe, von der Arteriographie mit derartigen Mitteln Abstand zu nehmen, und man kann Moniz nur recht geben, daß er selbst das Empfinden hatte, daß seine Methode mit Jodnatrium zu „Zweifeln und Bedenken" bei den Neurologen Veranlassung gab. Die Injektion von Thorotrast in die Carotis interna löst nicht die allergeringsten Sensationen aus. Nicht die allergeringsten Störungen an Atmung oder Zirkulation sind zu beobachten. Der Patient liegt während der Injektion und nach der Injektion genau so ruhig wie vor der Injektion und hat keine unangenehme Empfindung. Unsere Erfahrung auf Grund von nahezu 300 Thorotrastinjektionen allein in die Arteria carotis interna, wenn wir von unseren Extremitäteninjektionen absehen, läßt uns diese Schlußfolgerungen ziehen, um so mehr, als Moniz, der nunmehr auch Thorotrast benutzt und offenbar ein sehr großes Hirnmaterial hat, in kurzer Zeit 150 Thorotrastarteriographien ausgeführt hat, ohne den allergeringsten Zwischenfall (im Gegensatz zu seinen Jodnatriuminjektionen). Moniz ist wie wir so überzeugt von der Harmlosigkeit des Thorotrastes, daß er seine Patienten nach der Operation auf die Station zu Fuß zurückgehen läßt. Bei den reinen Arteriographien, die wir ausgeführt haben (wir bevorzugen die kombinierte Enzephalarteriographie), haben wir nicht die allergeringsten postoperativen Störungen (Atmung, Temperatur- und Pulsveränderungen) gesehen. Zum Beweis dessen bringen wir die schon mehrfach erwähnte Patientin mit Hirntumor (Frau He) in Erinnerung, die die Avertinnarkose schlecht vertrug und einige Tage später eine dreimalige Injektion der Gehirngefäße mit Thorotrast, in Lokalanästhesie ausgeführt, beidseits spielend vertrug.

In Deutschland hat sich im Anschluß an die Einführung des neuen Kontrastmittels Thorotrast eine größere Debatte angesponnen darüber, ob das Thorotrast nicht späterhin unangenehme Folgeerscheinungen hinterlassen würde in dem Sinne, daß nach seiner Speicherung im retikulo-endothelialen Apparat, insbesondere der Leber und Milz, Spätschädigungen zu erwarten seien. Wir haben oben (unter Geschichte der Arteriographie) bereits darauf hingewiesen, daß wir Spätschädigungen nicht beobachtet haben und erwähnen auch hier, daß nach brieflicher Mitteilung von Moniz, der doch nun auch über eine große Erfahrung mit Thorotrast verfügt, auch von ihm Spätschädigungen nicht gesehen worden sind. Wir möchten hier den Fall Wü anführen, bei dem differentialdiagnostisch zu entscheiden war: Tumor oder Erweichungsherd auf arteriosklerotischer Basis, bei dem die Arteriographie beidseits ausgeführt worden ist in Kombination mit der Enzephalographie. Bei ihm lag gleichzeitig ein Diabetes vor, wahrscheinlich auch auf arteriosklerotischer Basis, ohne daß dieser postoperativ oder späterhin durch die sog. Blockierung des retikuloendothelialen Apparates von Leber und Milz eine Verschlimmerung sofort oder später hierdurch erfahren hätte. Wir kommen also zu dem Resultat, daß, abgesehen von den Gefahren der Enzephalographie, die ja allgemein bekannt sind, von der Arteriographie als solcher direkte Schäden oder Sensationen nicht resultieren und daß wir auf Grund von über 400 Arterieninjektionen unter Einschluß der von Monis ausgeführten sagen können, daß die Arteriographie eine ungefährliche, komplikationslose diagnostische Methode ist, die es verdient, weiteste Verbreitung zu finden. Die Enzephalographie, die ja ihr gutes Bürgerrecht in der Neurologie erworben hat, wird man in der Diagnostik der Hirnkrankheiten nicht mehr vermissen wollen. Setzt man ihr in zweifellos weiterer Vollendung der Diagnostik die Arteriographie zu, so werden durch diese Operation die Gefahren der Hirndiagnostik nicht erhöht; sie sind die gleichen und dieselben wie die bei der Enzephalographie allein. Hierfür sprechen auch unsere sämtlichen postoperativen Kurven, die das klassische Bild der Enzephalographierten zeigen. Wir sehen nicht nur keinerlei direkte oder indirekte Schäden durch die Thorotrastinjektion in die Gehirngefäße, sondern hatten sogar hier und da den Eindruck, als wenn schwere Zustände sich nach der Injektion wahrscheinlich infolge einer unspezifischen Reizung, gebessert hätten.

IV. Die Anatomie der Gehirngefäße und ihr Arteriogramm

Das Arteriogramm der Gehirngefäße wird angefertigt, um den Verlauf und die Lagerung der Gehirnarterien kennen zu lernen, sowie die Form und den Füllungsgrad der Gefäße zu studieren. Bei den Hirntumoren besonders muß nicht nur der Verlagerung der Gefäße größte Beachtung geschenkt werden, unser Streben geht auch dahin, neben der topographischen Lokalisierung der Tumoren differentialdiagnostisch die Art der einzelnen Tumoren zu erkennen an dem Aufbau ihrer Gefäße. Bei Angiomen wird uns diese Diagnostik am ehesten gelingen. In die Gefäßverhältnisse der einzelnen Tumorarten einen Einblick zu gewinnen, ist natürlich nur möglich bei großem Hirntumormaterial. Ansätze in dieser Richtung sehen wir aber schon in der Monographie von Moniz. Zweifellos hat sich die Diagnostik des Arteriogramms in dieser Richtung zu bewegen. — Das Lesen eines normalen und pathologischen Arteriogramms setzt die genaue Kenntnis der Gehirnanatomie und des normalen Gefäßverlaufes voraus. Wenn auch nach dem Bericht der Anatomen Gefäßvariationen im normalen Gehirn nicht zu den Seltenheiten gehören, so ist nach unseren Erfahrungen und nach der des mit dieser Materie besonders vertrautem Portugiesen Moniz der Gefäßverlauf der Hauptgefäße des Gehirns im großen und ganzen konstant. **Es genügt aber nicht, sich ein wohlgelungenes Bild eines Normalarteriogramms aufzubewahren, damit es als Maßstab für alle anderen Arteriogramme bei anderen Patienten diene. Ganz besonders bei der Diagnostik der Hirntumoren empfiehlt es sich, prinzipiell beide Seiten zu arteriographieren und die Arteriogramme,** die unter den gleichen Bedingungen hergestellt sind, **in Vergleich miteinander zu setzen,** Das ist deshalb schon nötig, weil der Gefäßverlauf der Gehirnarterien dem Schädelbau angeglichen ist, bei breiten, niedrigen Schädeln also anders ist als bei hohen oder langen Kopfformen. Besonders wertvoll zum Studium ist der Vergleich des Arteriogramms mit dem Präparat. Das hat aber nur dann Zweck, wenn das Gehirn der Leiche unmittelbar nach dem Exitus von der Arteria carotis interna aus mit Formalin injiziert wird; denn nur ein formalinfixiertes Gehirn behält seine Gestalt. (Das herausgenommene Präparat hänge man zu weiterer Fixierung an den Basisgefäßen schwimmend in Formalin auf.) Die Durchsicht unserer Arteriogramme ergibt, daß man nur immer die Arterien einer Hemisphäre darstellen kann. Das gilt nur für die Arteriogramme bei Lebenden. Ausnahmen von dieser Regel sind nach unseren bisherigen Beobachtungen als pathologisch anzusprechen. Diese eigentümliche Tatsache kann nur folgende Erklärung finden. Die Stromstärke in beiden Karotiden ist gleich. Da auch die Widerstände für den Blutumlauf in beiden Hirnhälften die gleichen sind, so tritt durch die Kommunikationen zwischen den beiden Arteriae carotis internae bzw. ihren Nebenästen kein Blut in starkem Strom von einer Seite zur anderen ein. Das gilt in gleicher Weise von den Verbindungsästen der Arteria carotis interna mit der Arteria vertebralis. Auch diese sind im normalen Arteriogramm nicht zu sehen. Hieraus scheint geschlossen werden zu können, daß der Blutdruck und die Stromschnelligkeit in der Arteria vertebralis bzw. der Arteria basilaris denen in der Arteria carotis interna nicht nachsteht. Aus den Arteriogrammen am Lebenden kann das interessante physiologische Ergebnis herausgelesen werden, daß alle Arteriae communicantes als Reservewege angesprochen werden müssen, daß der Blutstrom im wesentlichen in den Hauptblutleitern weitergeleitet wird und eine wesentliche Durchblutung anderer Gefäßprovinzen auf dem Wege der Arteriae communicantes nicht stattfindet. — Die beiden Hauptblutgefäße des Gehirns sind die Arteria carotis interna und die Arteria vertebralis. Die Arteria vertebralis, nach ihrem Eintritt in den Schädel mit dem gleichnamigen Gefäß der anderen Seite zur Arteria basilaris verschmolzen, versorgt mit der Arteria cerebelli inferior, media und superior das Kleinhirn, mit der mächtigen Arteria cerebri posterior das Mittelhirn, Hirnstamm und Okzipitalhirn. Die Ernährung des übrigen Hirns geht von der Arteria carotis interna aus. Obwohl der Blutstrom der Arteria carotis interna durch die Arteria communicans anterior mit dem der gleichnamigen Arteria der anderen Seite verbunden ist, und mit der Arteria communicans posterior mit dem Stromlauf der Arteria vertebralis, gelingt es nicht beim Lebenden, von der Arteria carotis interna aus Gefäßprovinzen der anderen Hemisphäre oder der Arteria vertebralis auf der gleichen Seite zu füllen und im Röntgenbild sichtbar zu machen. Die Größe der kommunizierenden Gefäße (Arteria communicans anterior

et posterior), die übrigens individuell wechselnd ist, hat auf das Zustandekommen des arteriographisch sichtbaren, physiologisch noch nicht bekannten Phänomens, wie wir sehen, keinen Einfluß, sondern der Bludruck. Wenn also bei krankhaften Zuständen der Blutdruck in einem der Hauptgefäße, z. B. durch Verlegung des Lumens, sinkt, so ist ein Zustrom durch die gegenseitige Arteria communicans möglich, damit auch die arteriographische Darstellung anderer Gefäßprovinzen, so auch der auf der Gegenseite, die man auf einem normalen Arteriogramm nicht sieht. Solche Bilder kommen meist dadurch zustande, daß das Hauptgefäß durch einen Tumor, z. B. oberhalb des Abgangs der Arteria communicans anterior, komprimiert wird oder daß das Gefäß in seinem Inneren einen subtotalen Verschluß aufweist, z. B. bei Arteriosklerose. Ob auch lokale Gefäßspasmen partielle Gefäßverschlüsse möglich machen mit sekundärer Blutumleitung, wissen wir nicht genau. Bei der Verwendung chemisch wirksamer Kontrastmittel halten wir Spasmen für möglich, nicht wahrscheinlich dagegen bei der Verwendung des hochkolloidalen Thorotrastes. Wir haben bei den in Frage kommenden Arteriogrammen die Arteriographie sofort nochmals gemacht und immer die gleichen Bilder bekommen. Daß in der Tat der Blutstrom bzw. die Stärke des Blutstromes allein die Füllung bzw. Nichtfüllung von Gefäßen bewirkt, geht aus den Vorstudien von Moniz hervor. Dieser Autor hat anfänglich die Arteria carotis communis vor der Injektion komprimiert oder ligiert und dann Arteriogramme erhalten, die die Darstellung der Arteria cerebri anterior, jenes großen und wichtigen Endastes der Arteria carotis interna nicht ergaben, während er bei freiem Blutstrom in der Arteria carotis interna auch die Arteria cerebri anterior darstellen konnte. Des Rätsels Lösung ist hier einfach. Bei Injektion in die gedrosselte, „leere" Arteria carotis interna lief das Kontrastmittel in der Richtung des geringsten Widerstandes in die Gefäße der Sylviischen Gruppe. Der gleichzeitige kompensatorische, starke Zustrom durch die Arteria communicans anterior von der anderen Hemisphäre aus verhinderte das Eindringen des Kontrastmittels in die Arteria cerebri anterior gegen den Strom. In der Monographie von Moniz findet man daher nicht wenige Arteriogrammabbildungen ohne die Darstellung der Arteria cerebri anterior. Solche Bilder sind aber nur bedingt verwendbar in der Diagnostik. Wir raten immer dazu, ein Arteriogramm lieber nochmals sofort zu wiederholen, falls das erste Bild nicht befriedigt, damit man bei der Deutung desselben nicht zu verfehlten Spekulationen kommt. Nichts kann diesem sich anbahnenden Zweig der Hirndiagnostik so schaden wie Kritiklosigkeit. — Es ist auch falsch, Arteriogramme, hergestellt an Leichen, zum Vergleich mit Arteriogrammen am Lebenden heranzuziehen: denn sie können nur zu Täuschungen führen. Die Lage der Gefäße ist bei der Leiche eine andere; zudem werden alle Gefäße des Gehirns gefüllt. Es fehlt der Blutstrom, der das Kontrastmittel dahin führt, wohin der starke Blutstrom es mit sich reißt. Es werden bei der Leiche also alle Gefäße gefüllt. Durch die Arteriae communicantes dringt die Kontrastflüssigkeit bis in alle Gefäße beider Seiten und läuft dann aus der Arteria carotis der anderen Seite aus dem Schädel. Ein Gehirnarteriogramm der Leiche zeigt also alle Gefäße des ganzen Gehirns gefüllt. Die Gefäßzeichnungen der beiden Seiten überschneiden sich, die Fülle im Röntgenbild dargestellter Gefäße ist kaum zu entwirren. (Abb. 5 und 6.) Auch unterscheidet sich das Arteriogramm beim Lebenden ganz wesentlich von dem der Leiche dadurch, daß bei den Leichenarteriogrammen eine Darstellung der Venen nicht gelingt, jedenfalls nicht mit Sicherheit, wohingegen beim Lebenden die Venen gut dargestellt werden können, wenn man etwas mehr Kontrastflüssigkeit einspritzt. Solche „Venenbilder" sind oft nicht sehr erwünscht, weil man bei ihnen die Arterien entweder gar nicht oder schwach gefüllt antrifft. Sie entstehen, wie schon gesagt, bei zu spät gegebenem Kommando zum Röntgen. Deshalb haben wir anempfohlen, die Injektion möglichst rasch vorzunehmen und während der Injektion zu röntgen. Diese „normalen" Venenbilder sind aber auch höchst lehrreich; ist es höchst instruktiv, den hauptsächlichsten Abtransport des Blutes aus dem Gehirn zu sehen. Das Blut im Bereich der Arteria carotis interna und ihren Nebenästen wird durch mehrere Venen, die im Arteriogramm eine Fortsetzung der Arterien darstellen, in den Längsblutleiter befördert. Auf den Bildern von vorn nach hinten insbesondere sieht man vor allem die Vena Rolandi, sehr häufig den Sinus longitudinalis. Moniz, der mit seiner Methode in seiner Monographie nur seitliche Bilder zeigt, hat die Venen nicht darstellen können. Arterien- und Venenbilder erhält man aber sehr oft bei Fällen mit Hirndruckerscheinungen, bei Hydrozephalus und bei Hirntumoren. Ja, wir sind der Meinung, daß die Venenzeichnung bei Tumoren einen guten Fingerzeig bietet. Um Tumoren herum

findet man nicht selten einen Kranz von gestauten Gefäßen. Während die Darstellung der Gehirnvenen und Sinus nicht sehr schwierig ist und oft gelingt, ist sie auffallenderweise bei den Arteriogrammen der Extremitäten nicht möglich, wahrscheinlich weil das Kontrastmittel in den großen Venen z. B. der Beine zu sehr verdünnt wird und guten Ablauf hat. Am amputierten Bein dagegen gelingt die Darstellung der Venen von der Arteria aus leicht. (Man muß also gegenüber den „schönen"

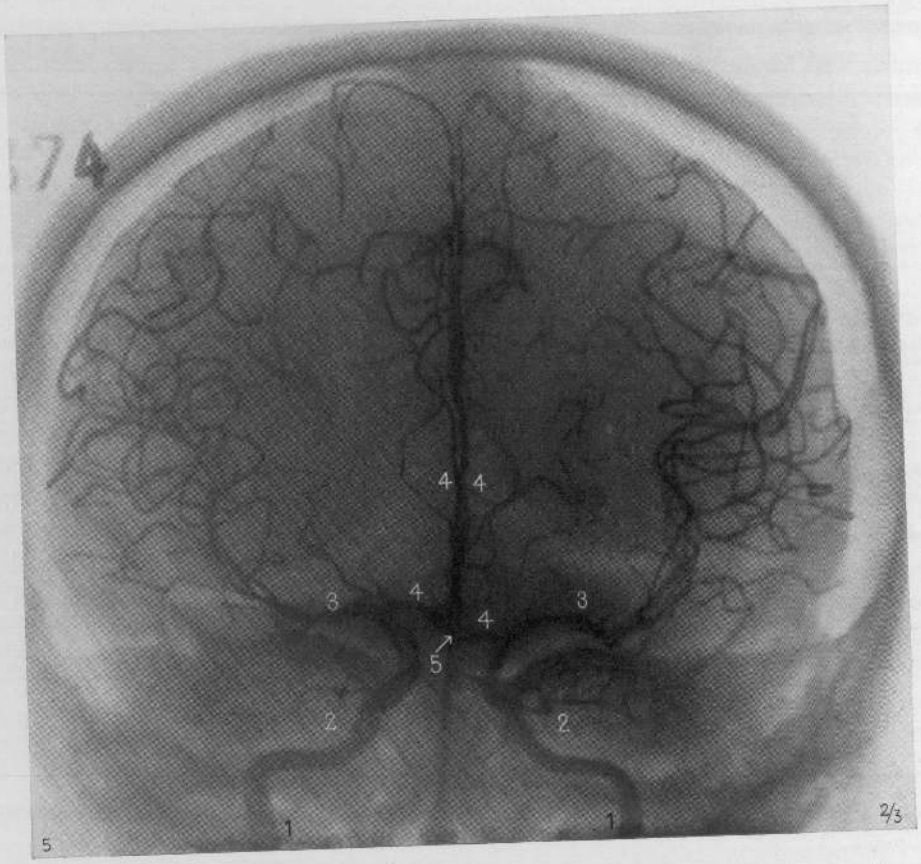

Abb. 5. Normales Arteriogramm der Leiche (Fronto-okzipitalaufnahme) (hergestellt von Prof. Hasselwander).

1 Arteria carotis interna. 2 Arteria ophthalmica. 3 Arteria cerebri media (Fossae Sylvii) mit Ästen. 4 Arteria cerebri anterior. 5 Arteria communicans anterior.

Arteriogrammen von Arterien und Venen der unteren Extremitäten sehr skeptisch sein, da sie nur an Leichen gewonnen werden können.) — Feinere und feinste Gefäße sieht man auch auf den besten Gehirnarteriogrammen mit Thorotrast nicht, so nicht (oder nur selten) die zahlreichen feinen Gefäße, die durch die Substantia perforata anterior in das Innere gehen gleich aus der Carotis interna. — Da die arteriographische Darstellung streng auf die Arteria carotis interna und ihre Abgangsgefäße beschränkt bleibt, so kommen auch sämtliche Gefäße, die aus den Arteriae vertebrales entspringen, nicht zur Darstellung. Eine arteriographische Diagnostik eines subtentoriellen Tumors ist also direkt nicht möglich, indirekt nur dadurch und dann, wenn durch ihn die Sylvische Gefäßgruppe in ihrem Endverlauf nach oben geschoben wird. Eine Reihe von Tumoren der hinteren Schädelgrube ist bekanntlich neurologisch relativ leicht zu diagnostizieren, so daß man sogar auf das Ventrikulogramm verzichten kann (Cushing-List, Arch. klin. Chir. 132 (1932)). Wenn wir uns also im folgenden mit der Anatomie der Gehirngefäße befassen, so hat der Leser sich den Verlauf der Arteria carotis interna und ihrer Äste genauestens einzuprägen, da wir sie in dem Normalarteriogramm suchen und bezeichnen lernen müssen.

Die topographische Anatomie der Gehirngefäße im Arteriogramm

Die Arteria carotis interna macht bei ihrem Eintritt in den Schädel auf allen Normalbildern immer eine doppelte Kurve, die Moniz zweckmäßig „Karotidensiphon" nennt. (Manchmal zeigt sich

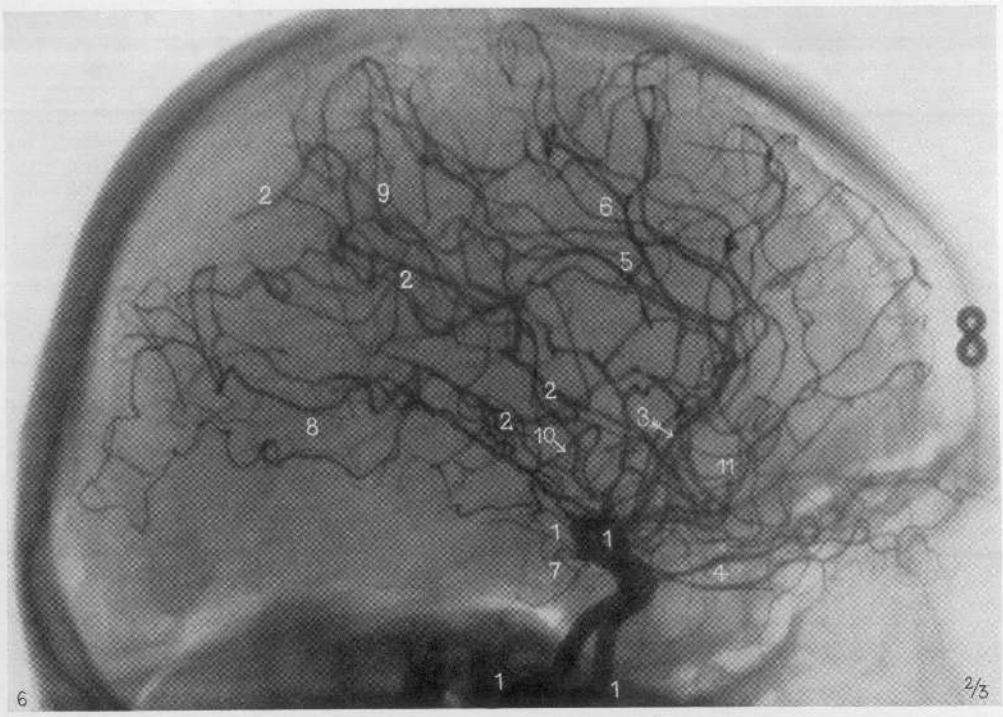

Abb. 6. Normales Arteriogramm der Leiche (seitliche Aufnahme) (hergestellt von Prof. Hasselwander). Es handelt sich um eine typische Doppelfüllung der Gefäße beider Hemisphären (nur Gebiet der Arteria carotis interna), so daß die entsprechenden Gefäße der Seite über- und ineinander projiziert erscheinen, wodurch das Bild kompliziert wird und schwieriger zu entwirren ist.

1 Arteria carotis interna (Karotidensiphon). 2 Arteria cerebri media (Gruppe der Sylviischen Gefäße), Arteria du pli courbe (Moniz). 3 Arteria cerebri anterior. 4 Arteria ophthalmica. 5 Arteria corporis callosi. 6 Arteria pericalloso-marginalis. 7 Arteria chorioidea anterior. 8 Arteria temporalis posterior. 9 Arteria parietalis posterior. 10 Arteria frontalis ascendens. 11 Arteria frontalis anterior interna.

ein doppelter Siphon, wobei der obere kleiner ist.) Dieser Karotidensiphon bildet sich aus der vertikalen und horizontalen Partie der Carotis interna. (Abb. 7.) Es entsteht im seitlichen Bild die Form eines S, dessen unterer Schenkel meist ein wenig in die Länge gezogen ist. Der nach vorn offene obere Teil zeigt in der Regel eine stärkere Krümmung nach vorn, so daß das Bild einer Schleife entsteht. Aus der oberen Schleife des nach vorn offenen oberen S-Bogens biegt die Arteria carotis nun nach hinten scharf zurück und bildet einen nach rückwärts offenen Bogen, dessen oberer Schenkel etwa in der Richtung der Sylvischen Furche schräg von vorn unten nach

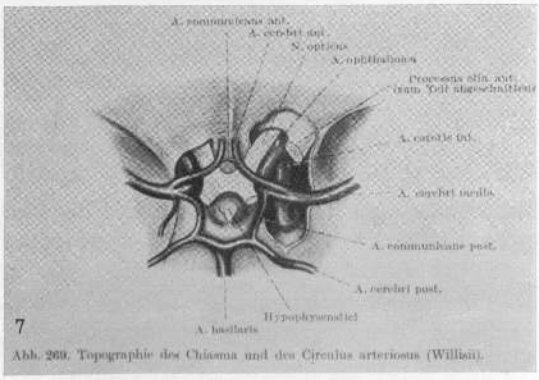

Abb. 7. (Nach Thiel.)

hinten oben zeigt[1]). Dieser Karotidensiphon muß in jedem Arteriogramm genauestens studiert und mit der Gegenseite verglichen werden. Die Arteria carotis interna kann durch maligne Prozesse nach vorn gezogen sein, so daß der ganze Karotidensiphon nach vorn gelagert ist; der Karotidensiphon findet sich bei bestimmten Prozessen „aufgebäumt", wieder bei anderen, in seiner Füllung zerrissen oder von oben nach unten zusammengedrückt. Nur Vergleichsbilder der anderen Seite bei derselben Person gestatten Schlüsse. Es ist auch daran zu erinnern, daß bei hohen Schädeln mit steilem Abfall von der vorderen zur mittleren Schädelgrube die Arteria carotis einen mehr steileren Verlauf zeigt, bei breiten und flachen Schädeln mehr horizontal gelagert dargestellt wird. Man sieht, daß es nicht geht, ein absolutes Normalbild zu geben, daß es zu Fehlern führt, wenn man nicht beide Seiten im Arteriogramm vergleicht oder gar mit einem Normalbild alle Arteriogramme in Beziehung setzen

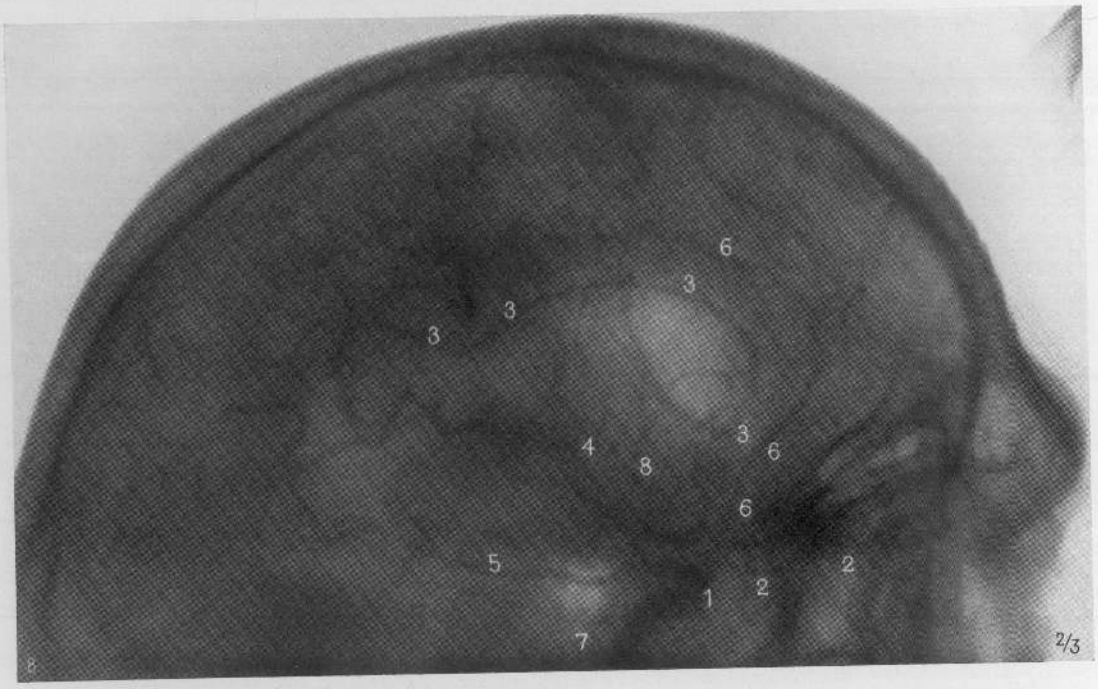

Abb. 8. Annähernd normales Enzephaloarteriogramm beim Lebenden. Mäßiger Hydrocephalus internus. Arteriogramm: 1 Arteria carotis interna (Karotidensiphon). 2 Arteria ophthalmica. 3 Arteria cerebri anterior et pericallosa. 4 Sylviische Gefäßgruppe. 5 Arteria temporalis posterior. 6 Arteria frontalis anterior interna, sich fortsetzend als Arteria pericallosa marginalis. 7 Arteria chorioidea anterior. 8 Arteria frontalis ascendens.

Otto Au., 44 Jahre. Neurologisch: Pupillen sehr eng, entrundet, Argyll-Robertson, Hirnnerven sonst frei, Sprache ohne Dysarthrie. Patellar- und Achillessehnenreflexe fehlen, Finger-Nasenversuch ataktisch, Beinbewegungen ebenfalls ataktisch. WaR im Serum positiv. Liquor: Pandy +++, Nonne +++, WaR bis zur stärksten Verdünnung positiv. Schellack positiv. Goldsol- und Mastixkurve: Taboparalysekurve, Zellzahl 263/3. Diagnose: Taboparalyse.

will. Ebenso unmöglich ist es, eine völlig genaue Beschreibung von den topographischen Relationen zwischen Arterienverlauf und knöchernem Schädel zu geben. Häufiges Betrachten von Normal-

[1]) Moniz hat auch dem Verlauf der Arteria carotis interna in den höheren Halsabschnitten und bis zu ihrem Eintritt in den Schädel eine besondere Beachtung geschenkt, sich stützend auf eine diesbezügliche Studie von Almeida Lima. Nach diesem Autor verläuft die Arteria carotis interna in dem oberen Halsabschnitt von vorn nach schräg hinten nahezu in geradem Verlauf in 72% aller Fälle, mit einer leichten Krümmung nach hinten in 19%, mit ausgesprocheneren Krümmungen nach hinten in weiteren 5%. Stärkste Krümmungen, ja Schleifen bzw. Kreise sieht man in 4% der Fälle. Diese letztgenannte Verlaufsform sahen wir nie bei unseren Fällen, wie wir denn überhaupt Beziehungen des Verlaufes der Carotis interna außerhalb des Schädels zur Formbildung innerhalb des Schädels nicht haben feststellen, noch behaupten können, daß die verschiedene Form des Arterienverlaufes im oberen Halsabschnitt einen Einfluß auf die Güte des Arteriogramms hätte.

bildern und die Erfahrung werden die Sicherheit der Beurteilung und Auswertung der Bilder erhöhen. (Abb. 8 und 9.)

Von dem Karotidensiphon entspringen zunächst zwei Arterien, die man meist auf den Arteriogrammen sieht: Nach vorn zu zweigt sich die Arteria ophthalmica ab, nach hinten zu die Arteria chorioidea anterior. Die Darstellung der Arteria ophthalmica kann für die Diagnostik der ophthalmologischen Erkrankungen von einigem Wert sein. Wir haben sie sehr häufig bis in ihre Verzweigungen in die Orbita hinein zur Darstellung bringen können. Jedenfalls füllt sie sich bei der Arteriographie wesentlich häufiger als die Arteria choriodea anterior. Die Darstellbarkeit des letztgenannten Gefäßes im Röntgenbild hat Bedeutung bei Tumoren der Schädelbasis; denn sie berührt bei ihrem

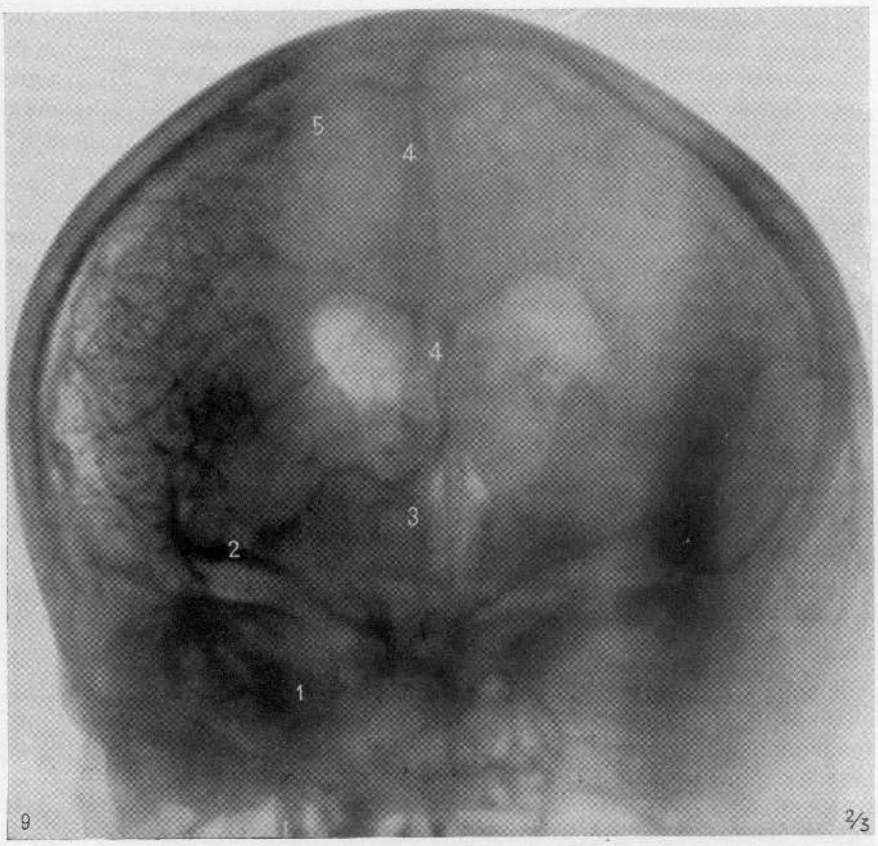

Abb. 9. Annähernd normales Enzephaloarteriogramm des gleichen Patienten wie in Abb. 8 (Fronto-okzipitales Bild). Ausgesprochene Halbseitenfüllung der Gefäße. Asymmetrischer Hydrocephalus internus mit Gefäßzeichnung des Plexus chorioideus.

1 Arteria carotis interna. 2 Arteria fossae Sylvii (Arteria cerebri media). 3 Arteria cerebri anterior. 4 Längssinus. 5 Vena Rolandi.

Verlauf in den Seitenventrikel vorher den Nervus opticus, den Nucleus amygdalae und den Pes hippocampi. Nach Braus geht die genannte Arterie nicht vom Karotidensiphon, sondern erst von der Arteria cerebri media ab, der Fortsetzung der Arteria carotis interna nach Abgabe der Arteria cerebri anterior. Die Arteria cerebri media gibt ferner in gleicher Höhe unmittelbar nach ihrem Ursprung aus der Arteria carotis interna 10—18 Zweige ab, welche durch die Substantia perforata anterior zu Basalganglien, Capsula interna und Thalamus ziehen. Diese Zweige ziehen unterhalb der Hirnsubstanz durch den Linsenkern nach aufwärts und im Bogen medialwärts, die medialen zur Versorgung des Globus pallidus, der Capsula interna und des Thalamus (Arteriae lenticulo-thalamicae), die lateralen zur Speisung des Putamens der Capsula interna und des Nucleus caudatus (Arteriae lenticulo-striatae). Diese kleineren Arterien haben wir im Arteriogramm nicht (bzw. nur

selten) zur Darstellung bringen können; auch Moniz erwähnt sie nicht. Nach der Beschreibung der deutschen Anatomen gehen aus dem oberen Abschnitt der Arteria carotis interna zwei Arteriensysteme hervor, die Arteria cerebri media mit den oben genannten Zweigen und die Arteria cerebri anterior. Die Arteria cerebri media tritt über die Substantia perforata anterior und das Limen insulae in die Fossa Sylvii ein als Arteria fossae Sylvii. Als solche teilt sie sich in eine Anzahl Zweige auf, welche um die Ränder des Operkulum herumgreifend auf die Konvexität der Hemisphäre treten und sich verteilen. Ihr Versorgungsgebiet ist die Insel, die laterale Fläche von Stirn-, Scheitel- und Schläfenlappen sowie der Schläfenpol einschließlich seiner basalen Fläche. Durch eigene Präparation haben wir uns hiervon überzeugen können. Moniz hat der Ausarbeitung dieser Gefäßgruppe besondere Aufmerksamkeit geschenkt. Nach ihm besteht die Sylviische Gefäßgruppe nicht nur aus der Arteria cerebri media, von der wichtige Äste abgehen, sondern meist aus 3 Arterien, welche ungefähr in gleicher Höhe von der Arteria carotis interna entspringen, entweder alle 3 völlig getrennt voneinander oder in 2 Hauptstämmen, deren einer 2 Arterienstämme bildet. Moniz gibt aber auch den Abgang aller 3 Arterien aus einem Stamm zu. Alle 3 Arterien wenden sich nach den hinteren Abschnitten des Gehirns. Weniger interessant und wissenswert als diese anatomischen Einzelheiten ist die Tatsache, daß diese Sylvische Gefäßgruppe durch ihren in der Tat langen Verlauf „die arterielle Achse des Gehirns" (Moniz) bildet. Sie enthält die längsten Gefäße des Gehirns. Moniz legt besonderen Wert auf den Endverlauf der Arteria fossae Sylvii, auf jenen Abschnitt, der am Ende der Fossa Sylvii aus der Tiefe an die Peripherie gelangt als l'artère du pli courbe. — Während Duret und Testud der ganzen Sylvischen Gefäßgruppe die Bezeichnung Arteria fossae Sylvii zuerkennen, glaubt Moniz den Verlauf der mittleren der drei Arterien bis in den Endlauf zur „artère du pli courbe" immer erkennen zu können, weshalb er diesen Namen für die Bezeichnung der gesamten Arteria fossae Sylvii anwendet. Die Arteria du pli courbe = Arteria fossae Sylvii zeigt in den Arteriogrammen nach Moniz bald nach ihrem Ursprung einen Gefäßabgang, die Arteria temporalis posterior, welche in ihrem langen Verlauf sich in der hinteren Partie der zwei oberen Temporalwindungen verzweigt. Sie bietet einen konstanten Befund. Manchmal geht sie von der Arteria carotis interna direkt ab. Die Arteria temporalis anterior entspringt manchmal vor, manchmal nach der Arteria temporalis posterior aus der Arteria fossae Sylvii (artère du pli courbe), manchmal aus der Arteria temporalis posterior. Sie hat einen kurzen Verlauf und verbreitet sich im vorderen Abschnitt des Temporallappens. Weiter distal von den genannten Arterien entspringt von der Arteria fossae Sylvii (artère du pli courbe) oder von der Arteria temporalis posterior die Arteria temporalis media, welche sich in den hinteren Abschnitten des Lobus parietalis, bisweilen auch im Hinterhauptlappen ausbreitet. Den Ausführungen der Anatomen Foix, Levi, Schiff-Westheimer, nach welchen die Arteria temporalis posterior von der hintersten Partie der Arteria fossae Sylvii entspringen soll, tritt Moniz entschieden entgegen mit der Behauptung, daß er ihren Abgang immer in dem ersten Abschnitt (portion insulaire), ja direkt aus der Arteria carotis feststellen konnte. Als weiteres Gefäß ist die Arteria frontalis inferior zu nennen, die in der Höhe der Insel aus der Arteria fossae Sylvii entspringt und in kurzem Weg den vorderen Teil des Gehirns versorgt, ferner die Arteria frontalis ascendens (mit Kandelaberform). Das dritte wichtige Gefäß ist die Arteria parietalis posterior, unter welcher Bezeichnung zwei Parietalgefäße, die Arteria parietalis ascendens und inferior zusammengefaßt sind. Die Arteria parietalis posterior entspringt manchmal aus der Arteria fossae Sylvii = artère du pli courbe. Manchmal kommen diese beiden Parietalgefäße, welche unter dem Gruppennamen Arteria parietalis posterior laufen, aus einem gemeinsamen Stamm, dem Truncus fronto-parietalis. Wie die Arteria temporalis posterior die untere, so ist die Arteria parietalis posterior die obere Satellitarterie der Arteria fossae Sylvii (artère du pli courbe). Auf einen einfachen Nenner gebracht und zur praktischen Auswertung der Arteriogramme genügend, sprechen wir von einem Arterienpaket der Fossa Sylvii. In diesem laufen die Gefäße zunächst, und zwar den größten Teil ihres Verlaufes zusammen und bilden gleichsam die Arterienachse des Großhirnes, erst in ihrem Endverlauf weichen sie auseinander. Dieses Gefäßbündel besteht aus einem mittleren Gefäß, der Arteria fossae Sylvii (artère du pli courbe). Nach unten von ihr liegt die Arteria temporalis posterior, nach oben die Arteria parietalis posterior. Die Arteria cerebri posterior, normalerweise der letzte große Ast aus der Arteria basilaris, ist durch die Arteria communicans posterior mit dem Gefäßbezirk der Arteria carotis interna verbunden, wird

aber trotz dieser Verbindungen aus physiologischen Gründen, auf die wir schon hinwiesen, mit Kontrastlösung nicht durchspült, daher auch nicht im Röntgenbild zur Darstellung gebracht. Nur dann, wenn die Arteria cerebri posterior aus der Arteria carotis interna entspringt, was gelegentlich einmal vorkommt, wird sie dann als zum Strombezirk der Arteria carotis interna gehörig im Arteriogramm sichtbar. In der Regel ist das aber nicht der Fall, so daß wir den Arteriogrammen über die Gefäßverhältnisse des Mittelhirns nichts entnehmen können. Bei gelungener Darstellung im Arteriogramm erscheint sie aber immer zart. –

Von besonderer Wichtigkeit ist die Kenntnis der Arteria cerebri anterior. Der anatomische Verlauf führt diese Arterie dorsal vom Nervus opticus zur Fissura mediana cerebri. Kurz vor ihrem Eintritt in dieselbe ist sie mit der gleichnamigen Arteria der anderen Hemisphäre durch den Ramus communicans anterior verbunden. Sie läuft an der Medialfläche der Hemisphäre vor dem Balkenknie nach aufwärts und ihm nahe nach rückwärts. Man nennt sie dann allgemein Arteria pericallosa. Sie versorgt mit ihren Abzweigungen die basale und mediale Fläche des Stirnlappens sowie die mediale Fläche des Scheitellappens, reicht weiter bis zur Mantelkante und greift von hier aus noch ein wenig auf die laterale Fläche über. Ihre Zweige laufen wie die der anderen Großhirnarterien teils in den Furchen, teils über Windungen (Braus). In den deutschen Atlanten (Rauber-Kopsch, Braus, Sobotta usw.) ist den Zweigen der Arteria cerebri anterior keine besondere Beachtung geschenkt. Mit Recht müssen wir dieser im Normalarteriogramm nicht manchmal (Moniz), sondern immer sichtbaren Arteria cerebri anterior und ihren Ästen große Beachtung schenken. Die Arterie zeigt uns bei ihrer Darstellung sicher die Begrenzung des Corpus callosum. Sie gibt gleich nach ihrem Abgang Äste ab in die Orbita und an die Basis des Gehirns (Gyrus rectus). Diese Arterien werden von Sobotta als Rami Arteriae cerebri anterioris bezeichnet. Man sieht sie im Arteriogramm wohl seltener. Wichtig ist der Abgang der Arteria frontalis anterior interna, die gewöhnlich vor der Konvexität der Arteria cerebri anterior bzw. pericallosa entspringt. Man sieht dieses Gefäß im Arteriogramm oft, nicht weniger häufig den Verlauf zweier weiterer Äste, der Arteria frontalis mediana interna (meist zwei Arterien) und der Arteria fronto-parietalis interna. Nach Latarjet bildet die letztgenannte Arterie den Endlauf der Arteria pericallosa bzw. der Arteria cerebri anterior. (Sie entspricht der Arteria frontalis interna et posterior nach Duret.) Im übrigen sind diese Äste der Arteria pericallosa sehr variabel, auch ihrer Zahl nach. Sie verlaufen gewöhnlich in der Fissura des Gyrus cinguli, die offenbar mit der „scissure calloso-marginale" (Moniz) übereinstimmt. Das „Ensemble" dieser Gefäße, die offenbar enge Beziehungen zum mindesten funktioneller Art zueinander haben, nennt Foix l'artère calleuse marginale, eine Bezeichnung, die Moniz übernommen hat. In der Tat ist es glücklich, von diesem „Ensemble" der Arterien deshalb zu reden, weil sie sich in vielen Arteriogrammen nur als ein Gefäß sichtbar präsentieren, das sich von der Arteria cerebri anterior abspaltet kurz vor dem Knie des Corpus callosum oder weiter hinten und ihr gleichgerichtet eine ganze Strecke in der Fissura Gyri cinguli nach hinten folgt. Wir waren lange versucht, sie als Arteria Gyri cinguli zu bezeichnen in voller Übereinstimmung mit Moniz hinsichtlich der funktionellen Einheitlichkeit dieses Arterienensembles sowie ihrer Sichtbarkeit als nur eines Gefäßes im Arteriogramm, wollen sie aber, um Verwirrung zu vermeiden, in Übereinstimmung mit Moniz auch Arteria pericallosa marginalis nennen, indem wir uns immer wieder klarlegen müssen, daß diese im Arteriogramm als ein Gefäß bzw. als ein Hauptstamm sich zeigende Arterie sich aus mehreren Ästen der Arteria cerebri anterior bzw. pericallosa zusammensetzt. So sehen wir entsprechend dem variablen Abgang dieser Gefäße die Arteria pericallosa marginalis einmal näher und vorn am konvexen Bogen der Arteria pericallosa oder höher bzw. weiter hinten abgehen, bei welch letzterem Verhalten ein vorderes inneres Frontalgefäß manchmal allein zur Darstellung gebracht wird. Der tatsächliche Verlauf der verschiedenen, jedoch in einem Gefäßverlauf als Arteria pericallosa marginalis sichtbaren Gefäße zeigt sich aber an mancherlei Abzweigungen von diesem „Hauptstamm" nach der Hirnoberfläche in gut gelungenem Arteriogramm. Die genaue Darstellung der Arteria pericallosa marginalis sowie der Arteria pericallosa ist bei der Diagnostik von Tumoren des inneren Stirnhirns, des Corpus callosum und des inneren Parietalhirns sowie des Okzipitallappens von großer Wichtigkeit. Die Endausläufer der Arteria pericallosa treten im medialen und hinteren Teil des Großhirnes in Beziehung zu den Endästen der Arteria cerebri posterior. (Ein sehr gutes Bild im Atlas von Sobotta erläutert die Verhältnisse.)

Es erübrigt sich, in eine genauere Beschreibung der Arterien des Mittelhirns, der tiefen Okzipitalhirnabschnitte und des Kleinhirns zu treten, da wir sie im Arteriogramm nicht sehen und Kommunikationen zu ihnen aus dem Bereich der Arteria carotis interna arteriographisch nicht darstellen können. — Wenn wir noch mit einem Wort auf die venösen Abflußwege zu sprechen kommen, so muß gesagt werden, daß die Venen als direkte Fortsetzungen der Arterien im Arteriogramm imponieren, und daß oft sehr gute Venenfüllungen beim Lebenden zu erreichen sind, die bei der Leicheninjektion nicht zu erzielen sind. Neben dem Längsblutleiter, gelegentlich auch dem Sinus sigmoideus haben wir oft die Venen der Hirnoberfläche sichtbar gemacht und von ihnen hauptsächlich die auch bei Hirnoperationen am meisten imponierende Vena Rolandi. Auf die Bedeutung der „Venenbilder" und die Schwierigkeit ihrer Interpretierung wiesen wir oben schon hin. Die beigegebenen Arteriogramme lassen mit ihren Einzeichnungen die Einzelheiten erkennen.

V. Abweichungen vom normalen Gefäßverlauf (Hämangiom des Gesichts und des Gehirns)

Nachdem wir das normale Arteriogramm des Menschen kennengelernt haben, zeigen wir in der Folge die Bilder eines Hämangioms des Gesichts und des Gehirns. Die Abweichungen von der Norm ergeben sich ja ganz von selbst beim Betrachten der Bilder. In der Hirnchirurgie spielen ja die Angiome eine nicht ganz untergeordnete Rolle. Insbesondere wenn sie klein sind, sind sie klinisch von anderen Neubildungen oder herdförmigen Läsionen des Gehirns schlecht oder überhaupt nicht abzugrenzen. Von Isenschmidt (Münch. med. Wschr. 59, 244 (1912)) ist der Versuch gemacht worden, klinische, für die Angiome charakteristische Symptome herauszuschälen. Jedoch dürfte die Möglichkeit, diese Gefäßveränderungen im Röntgenbild nachzuweisen, die sicherste und ungefährlichste Art ihrer Diagnostik sein. Auch ist die röntgenologische Darstellung derartiger Angiome für den Operateur von großer Bedeutung hinsichtlich des Operationsplanes, insbesondere der Frage, von welcher Seite er das Hämangiom angehen soll. Wir brauchen nicht zu wiederholen, daß die nicht so ganz seltenen Angiome des Kleinhirns naturgemäß durch die Arteriographie nicht geklärt werden können. Einer persönlichen Mitteilung von Olivecrona, Stockholm, verdanken wir die Beschreibung und die Bilder eines arteriovenösen Aneurysma der vorderen Schädelhöhle, daß nicht nur arteriographisch zu hervorragender Darstellung gebracht werden konnte, sondern von diesem Autor auch mit Erfolg operiert wurde. Es dürfte dies wohl das erste arteriovenöse Aneurysma des Gehirns sein, welches arteriographisch mit der von uns angegebenen Methodik dargestellt und daraufhin mit Erfolg operiert worden ist. Wir selbst verfügen nur über den schon erwähnten Fall eines riesigen Angioms des Gesichtes, welches, seit der Geburt bestehend, durch seine Kommunikation mit den Gefäßen des Gehirns zu schweren atrophischen Prozessen führte mit allmählicher Verblödung des Patienten.

Wir bringen im Folgenden die Bilder und den kurzen Krankenauszug:

B. Schu. Seit Geburt blind. Riesiges Hämangiom, welches das ganze Gesicht einnimmt, sich insbesondere auf die linke Gesichtshälfte erstreckt, die Lippe wulstförmig vorwölbt und die Augenlider zudeckt. Beide Corneae narbig-atrophisch. Wachstumshemmung der rechten Körperseite. Spastische, rechtsseitige Halbseitenlähmung, Gang spastisch-paretisch. Psychisch schwere Imbezillität. Diagnose: Hämangiom der linken Schädelhälfte.



Abb. 15. B. Schu. Hämangiom der linken Schädelhälfte.

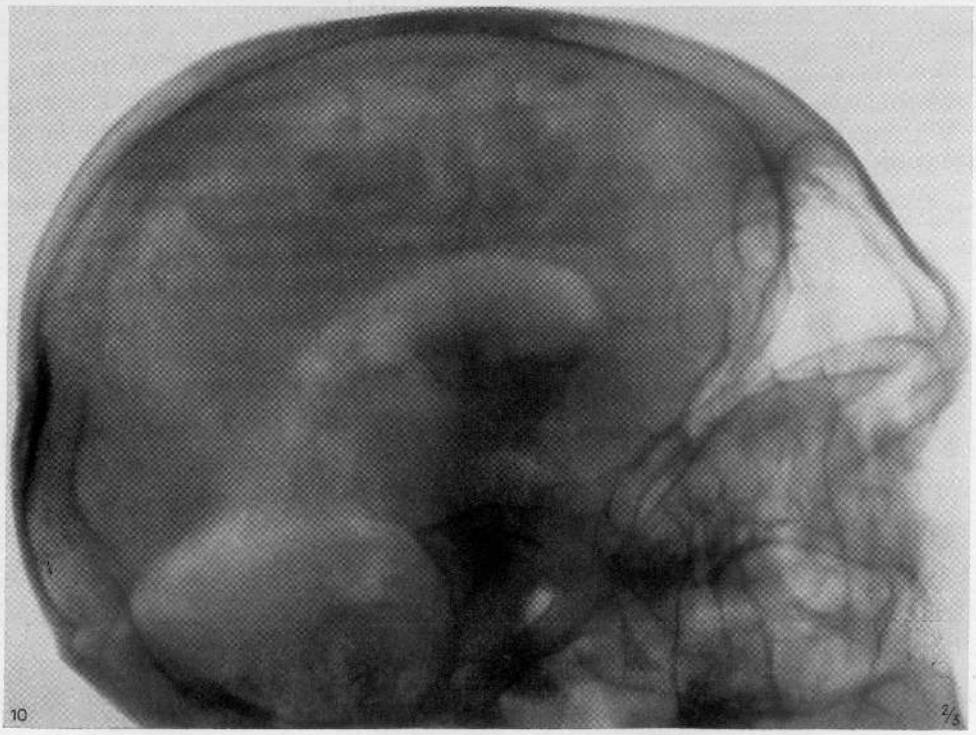

Abb. 10. B. Schu. Hämangiom des Gesichtes und des Gehirns.
Enzephalogramm seitlich: Ausgesprochene Atrophien der ganzen linken Hemisphäre. Geringe Ventrikelerweiterung. Enorme Ausbildung des Sinus frontalis.

Abb. 11. B. Schu.
(Wie Abb. 10.)
Fronto-okzipitalaufnahme: Enorm erweiterte Sinus frontales. Verkleinerung der linken Schädelhälfte.
Enzephalogramm: Hirnatrophie links.

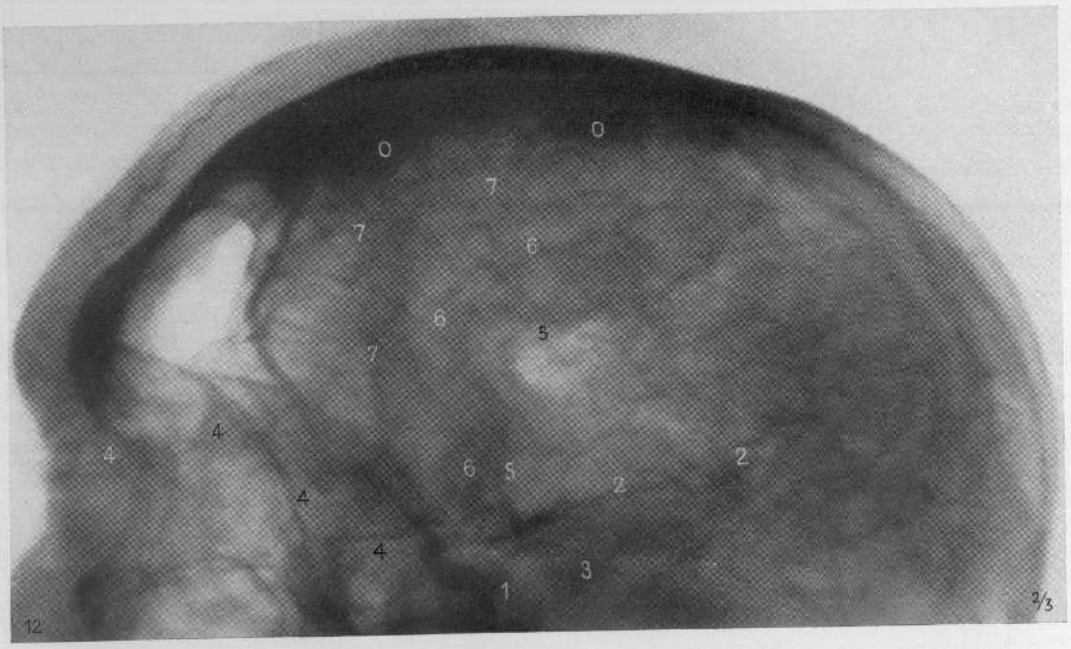

Abb. 12. B. Schu. Enzephaloarteriogramm (linke Gehirnhälfte): Ranken- und netzförmige Anordnung der Frontalgefäße und der Äste der Arteria cerebri anterior. Kommunikation mit den Gefäßen der Kopfschwarte durch Verbindungszweige der Arteria ophthalmica und Frontalhirngefäßen.

1 Arteria carotis interna. 2 Arteria cerebri media (Arteria fossae Sylvii = Arteria du pli courbe). 3 Arteria chorioidea anterior. 4 Arteria ophthalmica. 5 Arteria cerebri anterior — Arteria pericallosa. 6 Arteria frontalis interna ascendens, sich fortsetzend in die Arteria pericallosa marginalis. 7 Gewirr erweiterter Frontalgefäße mit sinuöser Erweiterung unter dem Schädeldach O.

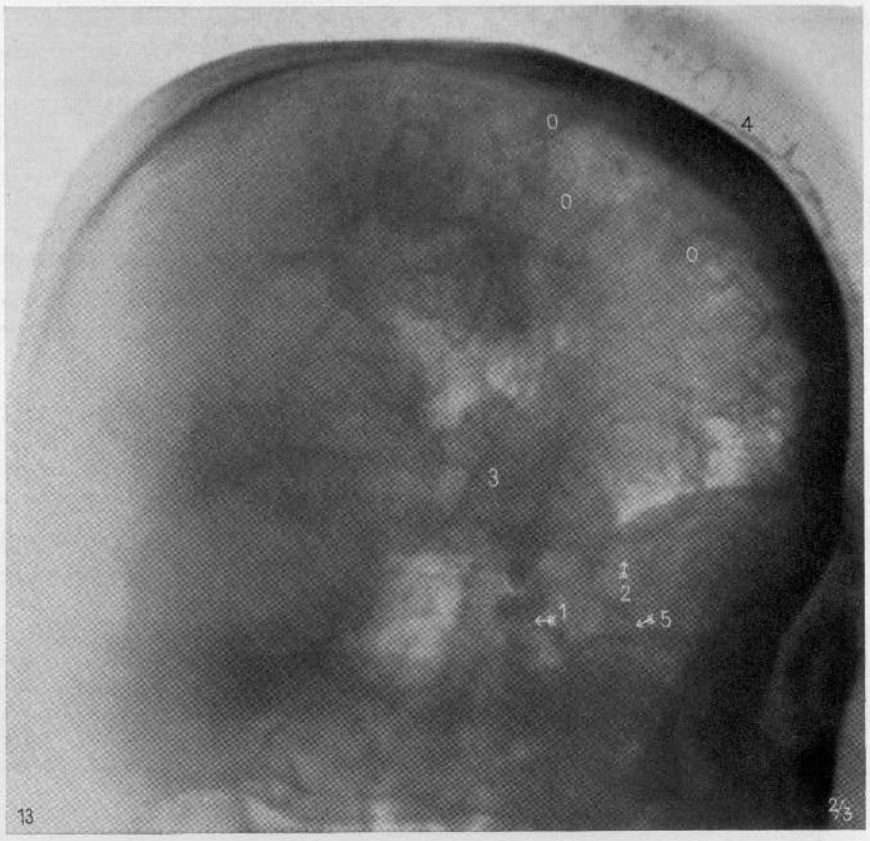

Abb. 13. B. Schu. Fronto-okzipitalaufnahme: Blutversorgung auf die linke Hemisphärengrenze nicht beschränkt. Starke Hirnatrophie der linken Seite.

1 Korkzieherartig gewundene Arteria carotis interna. 2 Unregelmäßiger Abgang und Verlauf der Arteria cerebri media und 3. der Arteria cerebri anterior. 4. Vorwiegend im Bereich des Endverlaufes der Arteria cerebri anterior dickes Gefäßkonvolut mit Übergreifen auf die rechte Seite und Durchtritt durch den Schädel. 5 Arteria ophthalmica erweitert. O Sinuöse Erweiterung der Endäste im Bereich der Arteria cerebri anterior et media (Arteria fossae Sylvii).

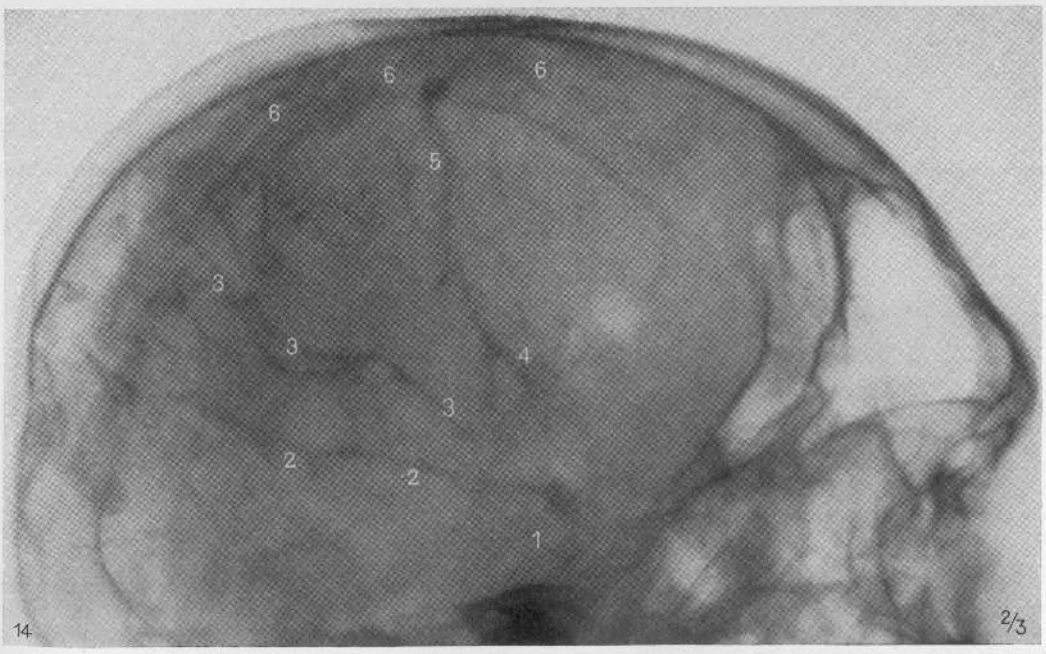

Abb. 14. B. Schu. Rechte Seite.
Arteriogramm: Völlig unregelmäßiger Gefäßverlauf.

1 Karotidensiphon unregelmäßig. 2 Gruppe der Sylviischen Gefäße nach unten gedrückt und verzogen, nach hinten zu in Venen übergehend. 3 Arteria parietalis posterior, nach hinten zu gestaute Venen. 4 Gefäß im Bereich der Arteria cerebri anterior? 5 Vena Rolandi. 6 Starke sinuöse Erweiterungen bzw. Pacchionische Granulationen.

VI. Paralyse

Wir haben eine ganze Reihe von Paralysen bzw. Taboparalysen enzephalarteriographiert. Es ist ja bekannt, daß Paralytiker den enzephalographischen Eingriff gut überstehen und daß das Enzephalogramm nicht nur die Ventrikel und gegebenenfalls ihre Erweiterungen zeigt, sondern auch die Hirnatrophie zur Darstellung bringt. Die Halsgefäße bei Tabikern und Paralytikern zeigen bei Vornahme der Arteriographie oft schon eine gewisse Rigidität. Die Starre und die geringe Beweglichkeit drückt sich auch ganz zweifellos in den Arteriogrammen aus. Es ist bemerkenswert, daß wir wiederholt Bilder erhielten, welche starke Füllungen der Arterien zeigten und dabei eigen-

Emma Dä., 48 Jahre. Ansteckungstermin unbekannt. Dezember 1930 erste psychische Veränderungen, reizbar, vernachlässigte sich und ihre Umgebung. Dezember 1931 stärker auffällig, lief planlos umher, wurde schließlich völlig erschöpft, nackt, nur mit einem Mantel bekleidet, mit Schrunden, Rißnarben und blauen Flecken bedeckt auf der Straße aufgegriffen. Im Befund verzogene differente, lichtstarre Pupillen, Silbenstolpern, allgemeine Hypalgesie. Liquor: Globulinreaktionen deutlich positiv, Kolloidreaktionen ergeben starke Paralysekurve, Zellzahl 15/3, WaR im Liquor bis zur stärksten Verdünnung positiv, WaR im Blute negativ. Psychisch: euphorisch, erregt, völlig desorientiert, ausgesprochene Demenz, Kritiklosigkeit. Diagnose: Progressive Paralyse.

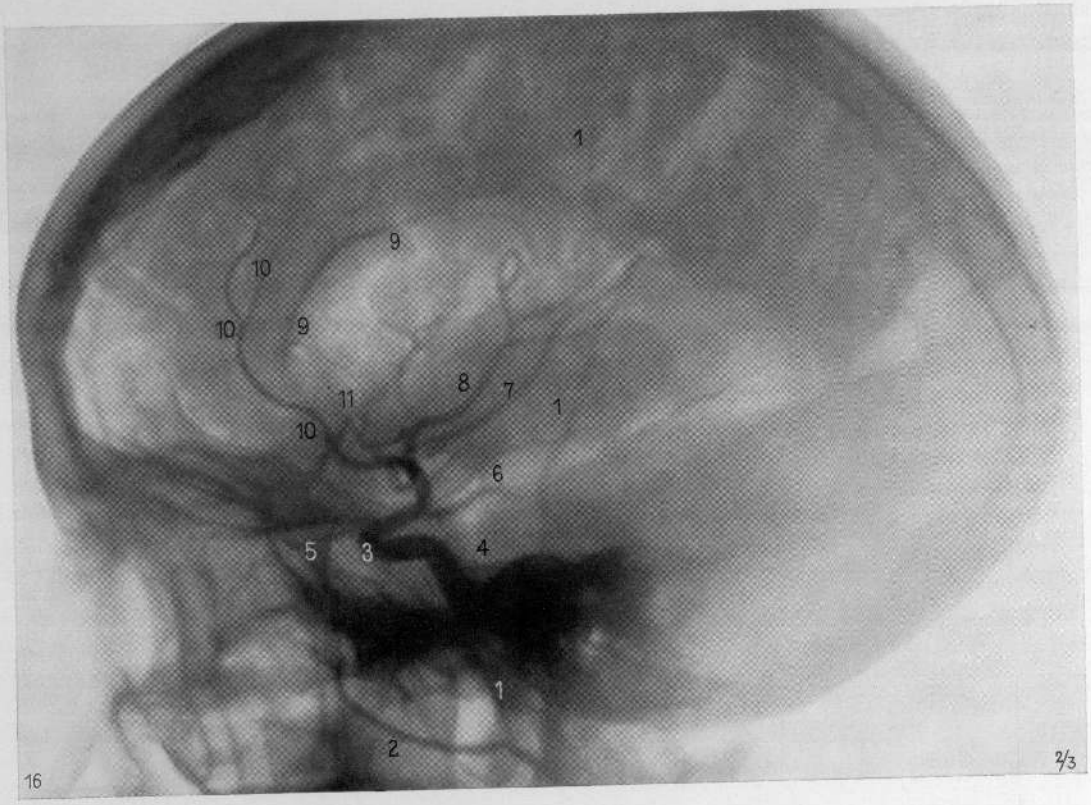

Abb. 16. E. Dä. Paralyse.

Enzephalogramm: Hydrocephalus internus mit atrophischen Prozessen im Stirnhirn. Arteriogramm, von der Arteria carotis communis aus gefüllt. Darstellung von:

1 Arteria meningea media. 2 Arteria maxillaris interna. 3 Arteria carotis interna. 4 Arteria chorioidea anterior. 5 Arteria ophthalmica. 6 Arteria temporalis posterior (mit teilweiser Unterbrechung in ihrem Endverlauf). 7 Arteria Fossae Sylvii (cerebri media, Arteria du pli courbe). 8 Arteria parietalis posterior. 9 Arteria cerebri anterior (in ihrem Abgangsteil nicht dargestellt und dann zweifellos pathologisch erweitert), in ihrer Fortsetzung als Arteria pericallosa deutlich. 10 Arteria frontalis anterior interna (sich fortsetzend als Arteria pericallosa marginalis. 11 Arteria frontalis ascendens.

tümlicherweise nicht die Füllung der feinen Verästelungen. Es ist ferner darauf hingewiesen, daß die Gefäße eine außerordentliche Starrheit zeigten, Metalldrähten vergleichbar, wenn auch nicht so ausgesprochen wie bei den Sklerosen. Als charakteristischen Vertreter für diesen Typ zeigen wir das Bild Nr. 17, das Arteriogramm einer Frau mit Taboparalyse, das die harte Zeichnung von starren Gefäßen als Folge luischer Veränderungen veranschaulicht. Auch in den Fällen, wo die Gefäße in ihrem Endverlauf zur Darstellung kommen, lassen sich aus diesen selbst schon pathologische Befunde ablesen. Die Gefäße sind eng, teilweise unterbrochen. Wenn sie Windungen eingehen, so erscheinen sie wie abgeknickt und bilden, Drahtbiegungen vergleichbar, „Knicke und Knötchen". Bei einigen Gefäßen sieht man auch leichte aneurysmatische Erweiterungen bzw. Verödungen. Wir sind überzeugt, daß die arteriographischen Bilder bei vertiefter Kenntnis der Arteriogramme dem Neurologen noch manchen Aufschluß geben können.

Frieda Wa., 39 Jahre. Seit 1917 Puella publica. Seit einigen Wochen zahlreiche kritiklose, asoziale Handlungen. Lichtstarre, differente, verzogene Pupillen, Silbenstolpern. Liquor: Zellzahl 65/3, Globulinreaktionen schwach positiv, Kolloidreaktionen ergeben keine ausgesprochene Paralysekurve, sondern mehr eine Luescerebro-spinalis-Kurve. WaR bis zur stärksten Verdünnung positiv, desgleichen WaR im Blute deutlich positiv. Psyche: Zeitweise desorientiert, ausgesprochene Demenz, sittliche Defekte, Wahnideen. Diagnose: Taboparalyse.

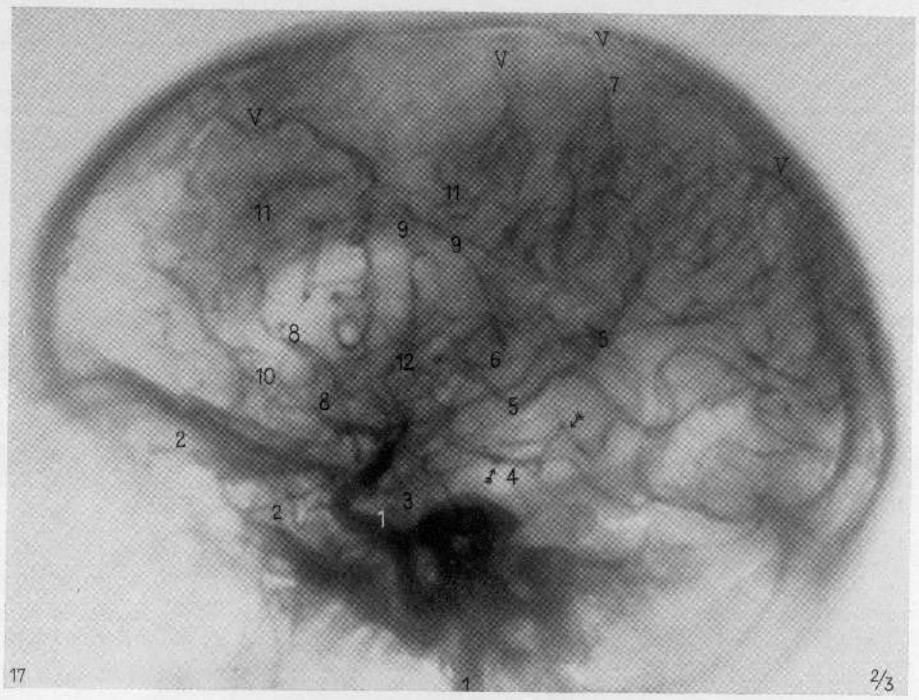

Abb. 17. Frieda Wa. Paralyse.

Enzephalogramm: Deutlicher Hydrocephalus internus mit Stirnhirnatrophie. Arteriogramm mit vollständiger Gefäßzeichnung. Beginnende Venenfüllung (V).

1 Arteria carotis interna. 2 Arteria ophthalmica. 3 Gruppe von kleinen, von der Arteria carotis interna ausgehenden, direkten Gefäßen in das Zerebrum. 4 Arteria temporalis posterior mit kleinem Aneurysma und Knötchenbildung (←), sich nach hinten in Venen fortsetzend. 5 Arteria cerebri media (Fossa Sylvii) mit verwaschener Zeichnung in ihrem hinteren Verlauf. 6 Gefäße, abgehend von der Arteria cerebri media, einschließlich Parietalgefäße, nach oben zu in Venen verlaufend (V), insbesondere in die starke 7 Vena Rolandi. 8 Abgang der Arteria cerebri anterior völlig verwaschen und unterbrochen. Ihre Fortsetzung als 9 Arteria pericallosa ist im hinteren Verlauf sichtbar. 10 Arteria frontalis anterior interna verwaschen. 11 Gefäßzeichnung, entsprechend etwa dem Verlauf der Arteria pericallosa marginalis, die ebenfalls nur in ihrem hinteren Abschnitt deutlicher in Erscheinung tritt. 12 Arteria frontalis ascendens.

VII. Epilepsie

Bei der kombinierten Enzephalarteriographie ergaben sich außer den bekannten im Enzephalogramm zum Ausdruck kommenden Hirnatrophien bei Fällen von chronischer Epilepsie keine weiteren Aufschlüsse. — Fall Mey. demonstriert den Steilverlauf der Arteria carotis interna nach ihrem Eintritt in einen hohen Schädel, ein Befund, der keineswegs für Epilepsie charakteristisch ist.

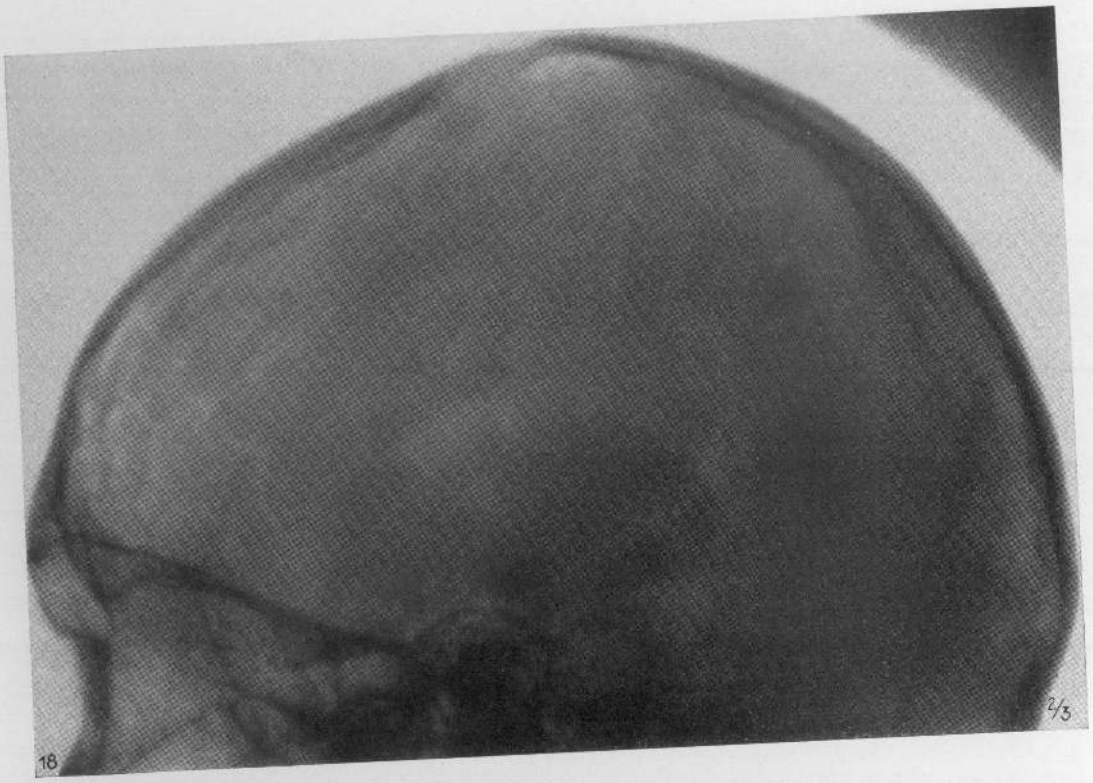

Abb. 18. Gerhard Mey. Genuine Epilepsie.

Gerhard Mey., 22 Jahre. Seit etwa 2—3 Jahren epileptiforme Anfälle. Charakterveränderung, Depressionszustand. Die Knochenhaut- und Sehnenreflexe zeigen spurweise Differenzen im Sinne einer rechtsseitigen Steigerung. Der Liquor hat in allen Teilen regelrechte Zusammensetzung. WaR im Blut und Liquor negativ. Diagnose: Genuine Epilepsie.

Enzephalogramm: Nahezu normales Ventrikelbild. Gefäßfurchendarstellung. Spitzschädel.

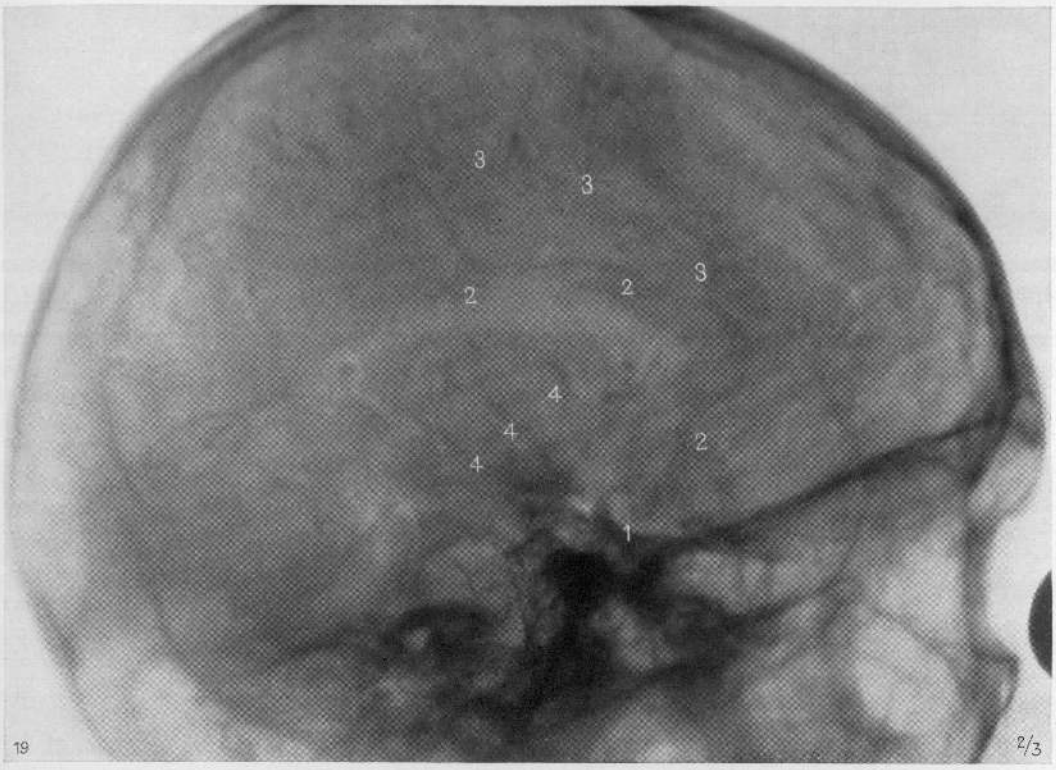

Abb. 19. Derselbe Fall wie Abb. 18 mit Zusatz des Arteriogramms. Normales Gefäßbild.
1 Arteria carotis interna. 2 Arteria cerebri anterior und Fortsetzung in die Arteria pericallosa. 3 Arteria pericallosa marginalis. 4 Undeutlicher Abgang der drei Hauptgefäße der Sylviischen Gefäßgruppe.

Abb. 20. Fritz Le. Genuine Epilepsie.
Fritz Le., 33 Jahre. Seit Kindheit epileptische Anfälle, Absenzen und Dämmerzustände. Demenz, Mikrozephalie. Diagnose: Genuine Epilepsie.
Leeraufnahme: Hoher, steiler Schädel. Schädelbau ähnlich dem des Affen. Große Stirnhöhlenbildung.

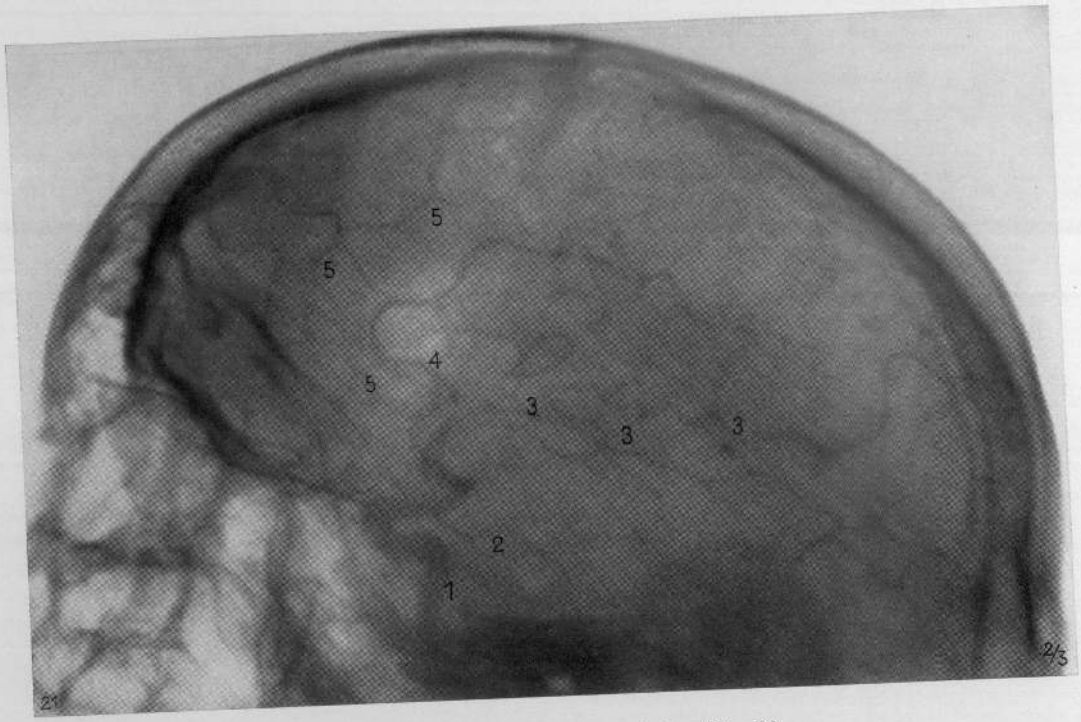

Abb. 21. Derselbe Patient wie in Abb. 20.
Arterioenzephalogramm (seitlich links): Steiler Abfall zur mittleren Schädelgrube. Steiler Verlauf der Arteria carotis interna.
1 Arteria carotis interna. 2 Arteria chorioidea anterior. 3 Gruppe der Sylviischen Gefäße, mangelhaft gefüllt. 4 Unregelmäßig verlaufende Arteria cerebri anterior. 5 Unregelmäßiger Verlauf der Arteria pericallosa marginalis.

Abb. 22. Frieda Ri. Genuine Epilepsie.
Frieda Ri., 31 Jahre. Seit dem 3. Lebensjahr epileptiforme Anfälle. War 6½ Jahr lang in einer Heilanstalt
(Fortsetzung s. S. 45 unten)

VIII. Arteriosklerose

Höchstes Interesse beanspruchen die Fälle mit arteriosklerotischen Veränderungen des Gehirns, insbesondere dann, wenn das Arteriogramm neben dem Enzephalogramm, welches uns ja bekanntlich sehr häufig atrophische Prozesse anzeigt, demonstriert, wo Verlegungen bzw. Verschlüsse der Gefäße stattfinden. Es ist wohl kein Zweifel, daß zwischen den Veränderungen des Gehirns und denen der Arterien Wechselbeziehungen bestehen, daß, ähnlich wie an anderen Teilen des Körpers, bei Ausschaltungen von Gewebsteilen auch die zugehörigen Gefäße, außer Funktion gesetzt, völlig sklerosieren und obliterieren. Wir hätten aber nicht gedacht, daß die Sklerose so hochgradig sein könnte, daß ein großes Gefäßgebiet wie das der Arteria carotis interna vollkommen verlegt sein könnte. — Hierfür ein Beispiel:

Fall Wü., seit Jahren anderen Ortes in neurologischer Beobachtung wegen Halbseitenlähmung rechts, Verlust des Augenlichtes, des Gehörs und des Sprachvermögens, bei dem die Frage, ob ein Tumor oder ein arteriosklerotischer Erweichungsherd vorlag, trotzdem nicht entschieden werden konnte, ergab die überraschende Tatsache, daß schon bei der Arteriographie auf der kranken Seite die Arteria carotis interna bei ihrem Abgang aus der normal weiten und gut gefüllten Arteria carotis communis vollkommen sklerosiert war. Es war nicht möglich, eine Nadel noch so dünnen Kalibers in das Gefäßlumen der Arteria carotis interna einzuführen. Bei mehrfachem absichtlichen Durchstechen des Gefäßes entleerte sich kein Blut. Das Einführen der Nadel von der Arteria carotis communis aus in der Richtung der Arteria carotis interna führte immer zu einem Stopp, so daß mit Sicherheit gesagt werden kann, daß die Arteria carotis communis völlig obliteriert war. So hat schon allein die für die Arteriographie vorbereitende Operation die Diagnose „vollkommene Gefäßobliteration im Gebiet der ganzen Arteria carotis interna" erbracht. Bei der Beurteilung des Falles können wir annehmen, daß die Sklerose der Arteria carotis interna retrograd bis zur Teilungsstelle erfolgt ist, nachdem die auf arteriosklerotischer Basis entstandenen Veränderungen im Gehirn so hochgradige Formen angenommen hatten, daß eine Durchblutung dieses außer Funktion gebrachten Gehirnteils — teleologisch gedacht — nicht mehr nötig war[1]). Sehr interessant war bei dem gleichen Patienten die Untersuchung der Gefäßverhältnisse der anderen Seite. Hier ergab sich auch bei der Freilegung der Halsschlagader (Arteria carotis interna) schon eine gewisse Rigidität. Jedenfalls sehen wir (vgl. Abb. 23) auf dem gut geglückten Arteriogramm der anderen Seite keine besonderen Abweichungen des Gefäßverlaufes von der Norm. Außer einer gewissen Starre und der geschilderten „Knötchenbildung" ist nichts Besonderes feststellbar. Eine Darstellung der Gehirngefäße der anderen Seite etwa durch die Arteria communicans anterior hindurch ist auf dem Bilde mit Sicherheit nicht zu sehen, wenn wir auch in der Tat schwankend sind, ob nicht unmittelbar beim Abgang der Arteria cerebri anterior das gleichnamige Gefäß der anderen Seite doch schattenhaft gefüllt ist (5?). Ein größerer Blutaustausch zwischen der Seite, auf der injiziert wurde und der kontralateralen besteht jedenfalls nicht. Wir wollen uns der allgemeinen Ausführungen über die Arteriographie und der physiologischen Beobachtungen hierbei erinnern, insbesondere an die anfänglich vergeblichen Versuche von Moniz, bei gedrosselter

[1]) Wir haben später einen ganz ähnlichen Fall beobachtet, bei dem die Autopsie und die histologische Untersuchung des Sinus caroticus ergab, daß daselbst ein wandständiger Thrombus saß, der an Ort und Stelle entstanden, den völligen Verschluß der Carotis interna bewirkt hatte. Der Sinus caroticus stellt gewissermaßen ein „natürliches Aneurysma" dar. Bei Erkrankungen der Gefäßwand kann sich hier ein Thrombus bilden.

untergebracht. Neurologisch o. B. Liquor: Zellzahl 2/3, Globulinreaktionen negativ, Kolloidreaktionen normale Kurve. WaR im Blut und Liquor negativ. Psychisch dement, schwerfällig, umständlich, reizbar. Diagnose: Genuine Epilepsie.

Enzephalogramm: Ausgesprochener Hydrocephalus internus mit leichter Lichtung im Stirngebiet. Arteriogramm: Ausgesprochenes Spätbild mit Abfluß in den Sinus longitudinalis und den Sinus sigmoideus (S). Dieses Bild stellt eine typische Venenzeichnung dar und ist als Arteriogramm nicht brauchbar bzw. nicht zu deuten.

1 Vena Rolandi. S Sinus sigmoideus. V Venen mit Einmündung in den Längsblutleiter. 2 Nicht mehr gut gefüllter Karotidensiphon. 3 Gruppe der Sylviischen Gefäße. 4 Schattenbild der mangelhaft gefüllten Arteria cerebri anterior.

Arteria carotis communis die Arteria cerebri anterior mit dem Kontrastmittel zu füllen und röntgenologisch zur Darstellung zu bringen. Die einfache Klärung für die Nichtfüllung der Arteria cerebri anterior bei dieser „Versuchsbedingung" war — wie erinnerlich — die, daß durch die Injektion in die „geleerte" Arteria carotis communis das Kontrastmittel in der Richtung der Sylvischen Gefäße abgelenkt wurde, daß aber ein starker Bluteinstrom durch die Arteria communicans anterior aus der kontralateralen Seite in die Arteria cerebri anterior vikariierend nach Unterbindung der Arteria carotis communis eintrat, dieses Gefäßgebiet kräftig durchströmte, den Eintritt des Kontrastmittels in dieselbe dadurch verhinderte und so bewirkte, daß die Arteria cerebri anterior

Hermann Wü., 64 Jahre. August 1918 Schlaganfall mit Lähmung des rechten Armes und Beines, rechtsseitige Fazialislähmung, komplette motorische Aphasie mit Sprachrest. In der letzten Zeit Erregungszustände. Diagnose: Thrombotischer Erweichungsherd in der Gegend der motorischen Sprachregion bis zur Capsula interna reichend.

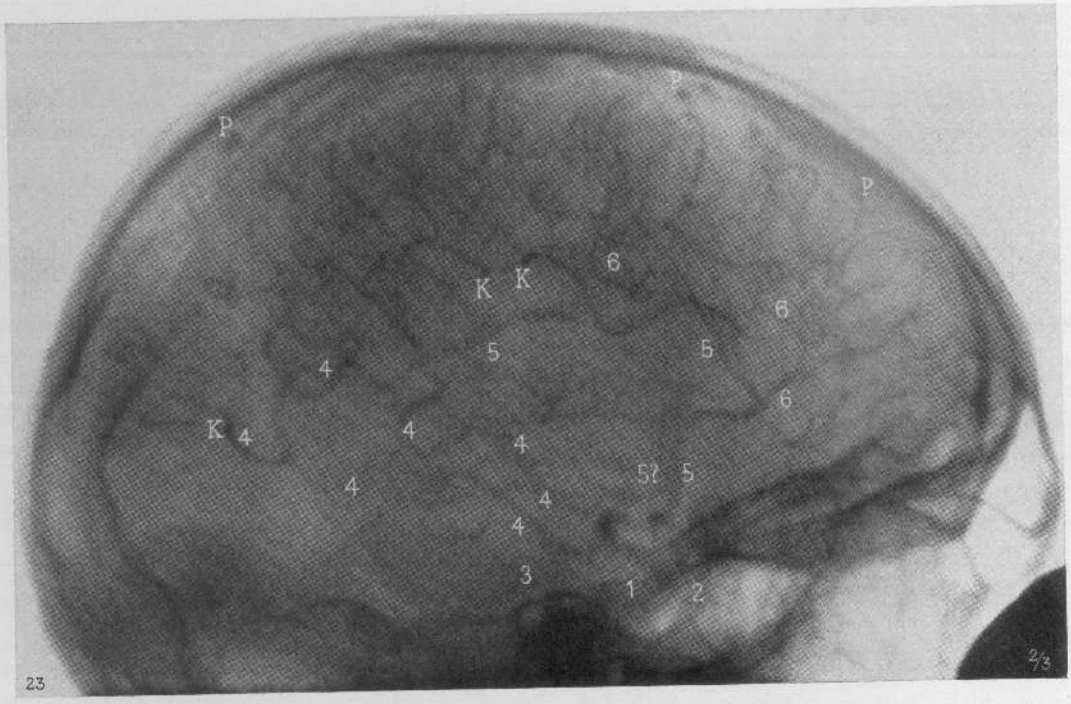

Abb. 23. Hermann Wü. Arteriosklerotischer Erweichungsherd des Gehirns. Arteriographie rechts. Arteriogramm: Normaler Gefäßverlauf der Arteria carotis interna, am Karotidensiphon sich verengend. Gefäße dünnkalibrig und starr. „Knötchenbildung" (Aneurysmen?).

1 Karotidensiphon. 2 Arteria ophthalmica. 3 Arteria chorioidea? 4 Arteria cerebri media und ihre Äste. 5 Arteria cerebri anterior et paricallosa. 5? Arteria cerebri anterior der anderen Seite. 6 Arteria frontalis anterior interna, sich fortsetzend in die Arteria pericallosa marginalis. P Pacchionische Granulationen. K „Knötchenbildung".

im Röntgenbild durch mangelnde Kontrastfüllung nicht zur Darstellung gebracht werden konnte. Die einander gleiche Stärke des intraarteriellen Blutdruckes, im Bereich jeder Arteria carotis interna der beiden Hemisphären, gestattet also nicht einen nennenswerten Blutaustausch oder Übertritt von einer Hemisphäre in die andere. Es ist also damit zu rechnen, falls die Blutdurchströmung in einer Arteria carotis schwächer ist, daß dann Blut von der einen Hemisphäre in die andere hinüberströmt. Solche Verhältnisse können aber geschaffen werden a) dadurch, daß das Lumen einer Arteria carotis interna von außen verlegt wird, z. B. durch einen Tumor, oder b) dadurch, daß infolge Gefäßwandveränderungen das Gefäßlumen sich verändert und dem Blutstrom nicht einen hemmungslosen Lauf gestattet. Nur bei einem Fall von Arteriosklerose (Patient war wegen asozialen Verhaltens zur Feststellung seiner Zurechnungsfähigkeit eingeliefert worden)

haben wir arteriographisch eine sehr gute Füllung der Arteria carotis interna der kontralateralen Seite erzielen können (vgl. Abb. 28). Das in die Arteria carotis interna der einen Seite eingespritzte Kontrastmittel läuft hier durch die Arteria communicans auf die andere Seite und hat merkwürdigerweise eine Füllung der Arteria carotis der anderen Seite zustande gebracht. Es kann sich hier um nichts anderes handeln, da die anderen Gefäße der kontralateralen Hemisphäre in diesem Arteriogramm nicht zur Darstellung gebracht sind, und es kann sich naturgemäß auch nicht um ein sog. Venenbild handeln; denn das müßte topographisch ja ganz anders lokalisiert sein. Jedenfalls zeigt dieser Fall, welche abnormen Blutströmungen bei Gefäßveränderungen im Gehirn stattfinden

Wilhelm Brz., 60 Jahre. Juli 1931 ganz langsamer Beginn von Spasmen im rechten Bein. Übergreifen auf die linke Seite im Herbst 1931. Psychische Veränderungen im Sinne zunehmender Langsamkeit und Bewegungslosigkeit. Hochgradige Rigores beider unteren und der linken oberen Extremität vom Typus extrapyramidaler Spannungen. Maskenartige Starre des Gesichts. Langsamkeit der ganzen motorischen Abläufe, monotone Stimme. WaR im Serum negativ. Liquorbefund normal. Diagnose: Progressive beiderseitige Stammgangliendegeneration auf Grund arteriosklerotischer Gefäßveränderungen.

Abb. 24. Wilhelm Brz. Arteriosklerose.
Enzephalogramm: Arteriosklerotischer Hydrozephalus mit Stammganglienatrophie. Mäßiger Stirnhirnschwund.

können. Daß es sich hier nicht um ein Zufallsbild handelt, haben wir sofort dadurch zu Beweis gestellt, daß wir 10 Minuten später das Arteriogramm wiederholten und das völlig gleiche Bild erzielten (welches wir hier aus Raummangel nicht wiedergeben wollen). Es hat also dieses hochinteressante Arteriogramm, das — wie unten die Bildbeschriftung genügend erklärt — außerdem die schwersten Gefäßveränderungen der einzelnen zur Darstellung gebrachten Gefäße zeigt, ein sehr interessantes physiologisches Ergebnis aufgedeckt, von dem man bis jetzt noch nichts in der Pathophysiologie der Gehirndurchblutung wußte. Es ist hier nicht der Platz, in Erörterung darüber einzutreten, welche vaskulären Beanspruchungen und Störungen durch diese abnorme Blutströmung im Laufe der Zeit hervorgerufen werden.

Es ist aber nicht nur das Arteriogramm, welches besonders schöne und eindrucksvolle Bilder bei den schweren Hirnarteriosklerosen zeigt, sondern auch das Enzephalogramm, welches bei den hier gezeigten Fällen gewissermaßen die Folgeerscheinungen der schweren, lange Zeit bestehenden

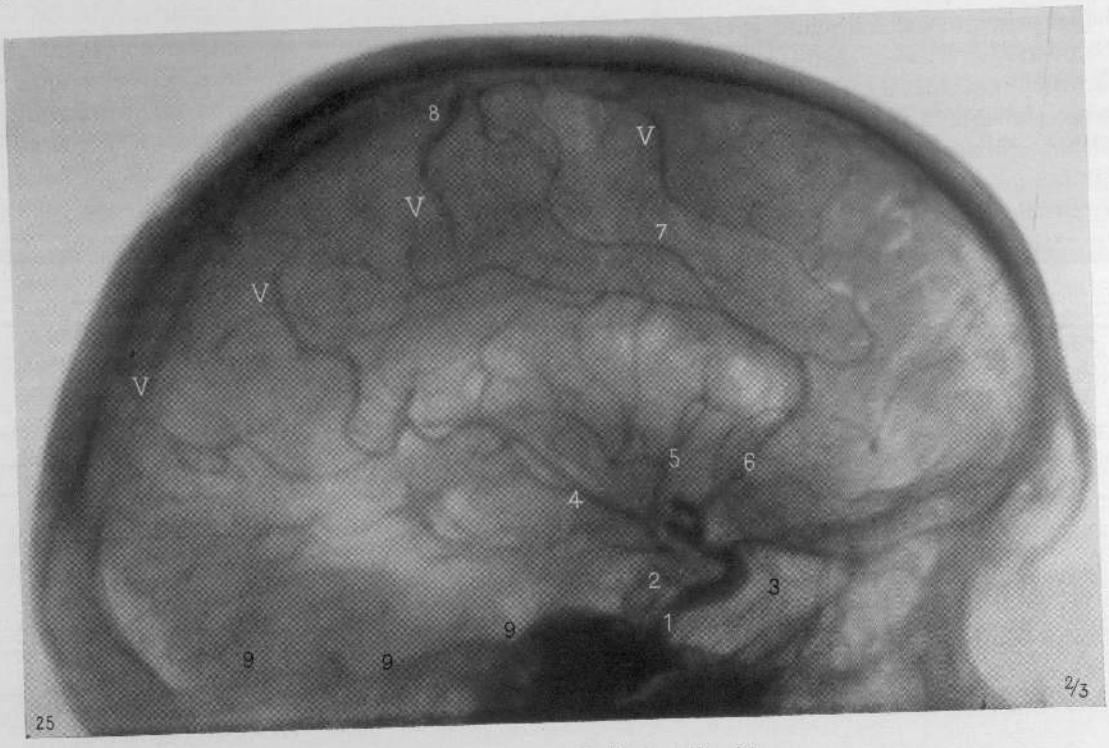

Abb. 25. Derselbe Fall wie Abb. 24.

Arteriogramm: Starres Gefäßbild. Geringe Füllung kleiner Gefäße trotz maximaler Darstellung der Hauptgefäße. Übergang in Venen in Höhe des Parietalhirns und hinteren Frontalhirns.

1 Arteria carotis interna. 2 Arteria chorioidea anterior. 3 Arteria ophthalmica. 4 Arteria cerebri media mit Ästen. 5 Arteria frontalis ascendens. 6 Arteria cerebri anterior. 7 Arteria pericallosa marginalis. 8 Vena Rolandi. 9 Arteria cerebri posterior? V Venen.

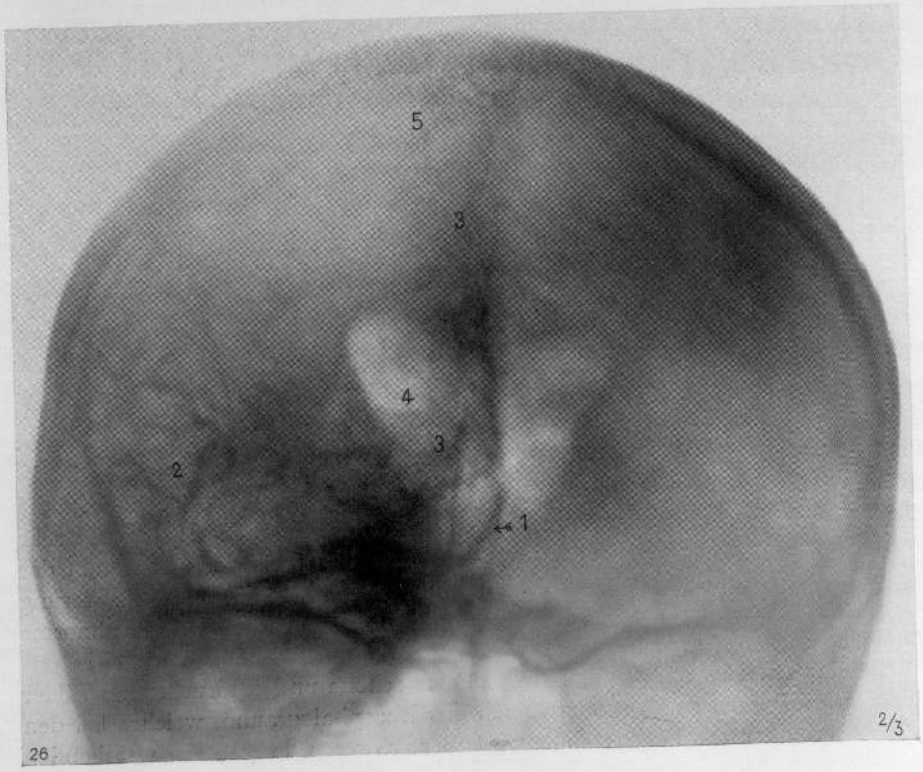

Abb. 26. Derselbe Fall wie Abb. 24. Fronto-okzipitales Arteriogramm der rechten Gesichtshälfte.

1 Starke Ausbildung bzw. Erweiterung der Arteria cerebri anterior. 2 Schwache, unregelmäßige Füllung der Arteria cerebri media. 3 Darstellung des Sinus longitudinalis mit Veneneinmündung. 4 Plexus chorioideus? 5 Vena Rolandi.

Gefäßveränderungen demonstriert in Gestalt von Substanzverlusten des Gehirns mit Hydrozephalusbildung und hochgradig atrophischen Prozessen in allen Teilen des Gehirns (vgl. Abb. 25). Man wird uns aber zugeben müssen, daß das über das Enzephalogramm gebreitete Arteriogramm (vgl. Abb. 25 und 26) ganz zweifellos eine Vervollkommnung der Diagnostik darstellt und eine bildliche Erläuterung der physiologischen Verhältnisse, die das bloße Enzephalogramm nicht ahnen läßt.

Abgesehen von den physiologischen Änderungen der Durchblutung eines Gehirns mit sklerotischer Schädigung ist auch das Studium der Bilder der einzelnen Gefäße ganz besonders eindrucks-

Gustav Wal., 60 Jahre. Seit Februar 1931 Versagen in gewohnter Arbeit: vermag seine Landwirtschaft nicht mehr mit der nötigen Energie zu versorgen; unterschreibt sinnlos Wechsel und Schriftstücke; apathisch, interesselos, nachts schlaflos, sehr reizbar, aufbrausend, mit sich und der Umwelt unzufrieden. Klopfempfindlichkeit des ganzen Schädels, Herabsetzung des Hörvermögens, konstantes Abweichen beim Gehen nach links. Blutdruck 150/80 mm Hg. Depressionszustand. Diagnose: Arteriosklerosis cerebri.

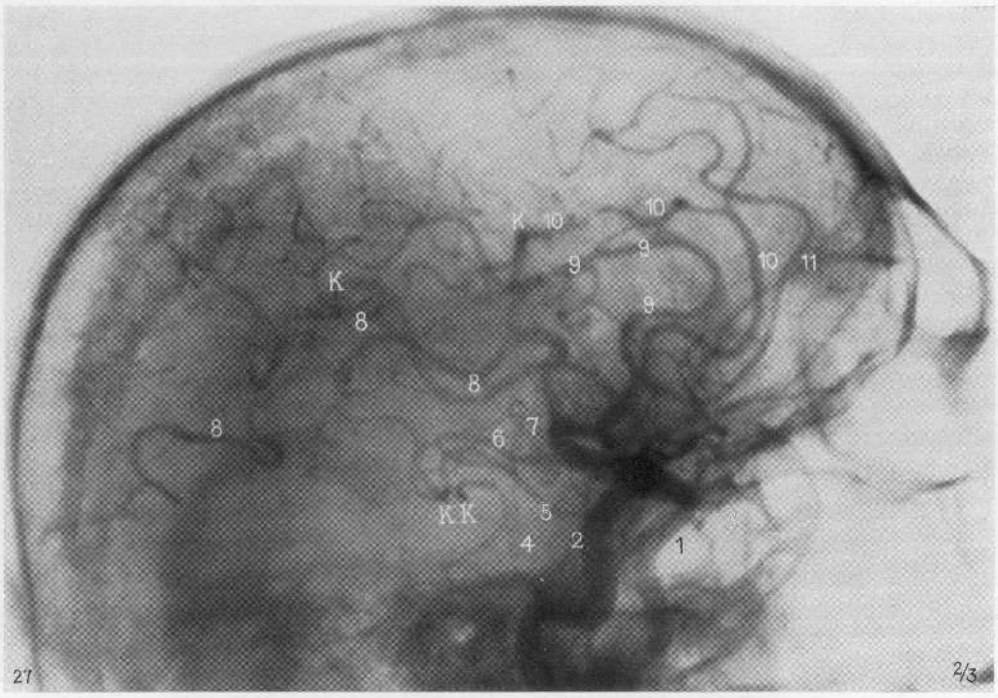

Abb. 27. Gustav Wal. Arteriosklerose.

Arteriogramm: Starke Arteriosklerose. Plumpe, starre Gefäße mit Knötchenbildung, besonders im Bereich der Arteria pericallosa.

1 Arteria carotis interna der kontralateralen Seite. 2 Arteria carotis interna der Injektionsseite (plattenfern). 3 Arteria ophthalmica im Schatten der Arteria carotis interna. 4 Kleine Zweige zu der Substantia perforata anterior (Arteriae lenticulo-talamices und Arteriae lenticulo-striatae). 5 Arteria chorioidea anterior. 6 Arteria temporalis posterior. 7 Arteria frontalis ascendens. 8 Gruppe der Sylviischen Gefäße. 9 Arteria cerebri anterior und pericallosa. 10 Arteria cerebri anterior interna et pericallosa marginalis. 11 Frontalgefäß. K Knötchenbildung und aneurysmatische Erweiterungen.

voll; denn es gelingt ganz zweifellos, auch aus dem Bild des einzelnen Gefäßes Krankheitszeichen herauszulesen, die in seinem Arteriogramm zur Darstellung kommen in einer Weise, wie man sie bis jetzt wohl nicht darzustellen vermochte. Das Charakteristische des Arteriogramms eines Arteriosklerotikers ist der normale Gefäßverlauf, der in manchen Bildern uns beinahe so schematisiert anmutet, daß man glauben möchte, die Gefäße wären nachgemalt oder nachretuschiert. Bei unbefangener Betrachtung der Arteriogramme von Hirnsklerosen hat man den Eindruck, als wären die Gefäße aus irgendeinem Metalldraht hergestellt, weil sie starr und steif verlaufen,

bei ihren Wendungen und Drehungen keine sanfte Rundungen eingehen, sondern geradezu winklige Abknickungen zeigen, so daß auf diese Art und Weise Knotenbildungen sich zeigen, die auf den Abb. 23, 28 und 31 ganz besonders schön sichtbar sind. Diese Knotenbildungen kommen zweifellos meistenteils dadurch zustande, daß das sklerotische Gefäß einen scharfen Knick macht. Das sind Bilder, wie wir sie bei einem normalen Arteriogramm kaum sehen, offenbar deshalb,

Bernhard Fra., 66 Jahre. Seit 3 Jahren epileptiforme Anfälle. Vergeßlichkeit, zunehmende Sprachstörung. Beginnende Stauungspapille. Geringe rechtsseitige Parese des Mundfazialis, rechtsseitige Halbseitenerscheinungen, rechtsseitige Hypästhesie. Amnestische Aphasie mit schweren Paraphasien bei erhaltenem Sprachverständnis, Echolalie, als Ausdruck einer starken Perseverationstendenz, Agraphie, Alexie, Rechenstörung. Keine Hirndrucksymptome. Diagnose: Arteriosklerotischer Erweichungsherd in Gegend des linken Parietallappens.

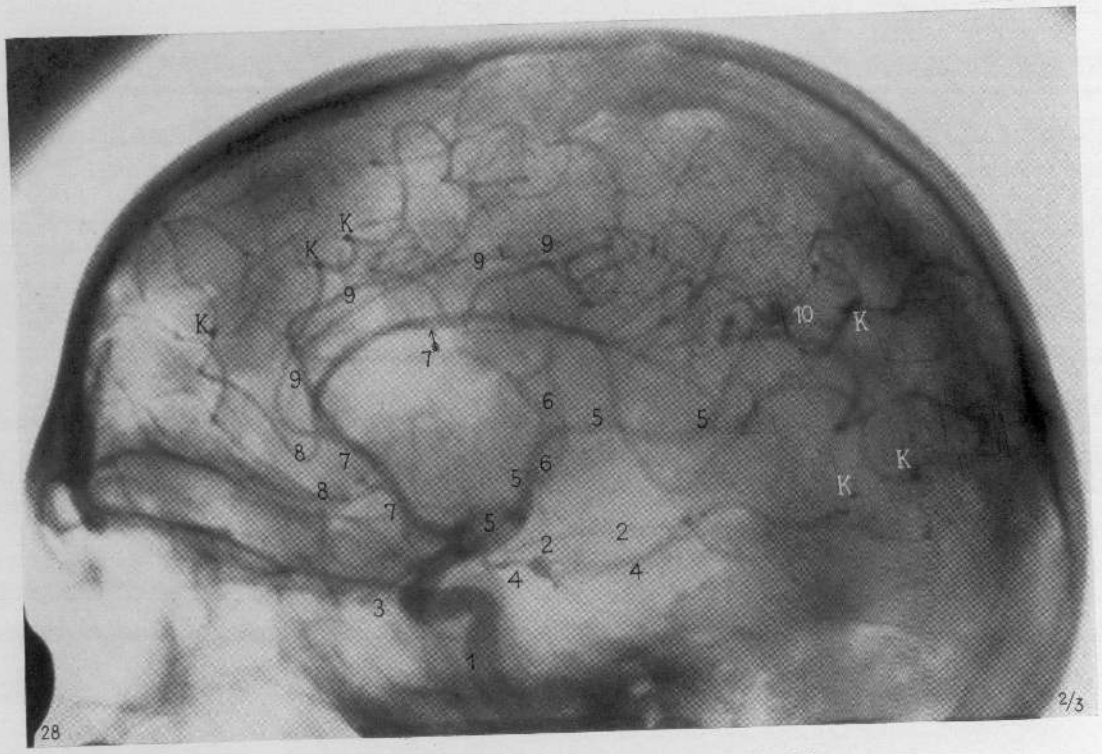

Abb. 28. Bernhard Fra. Arteriosklerose, linke Seite.

Arterioenzephalographie: Enzephalogramm: Nur Vorderhornfüllung. Mäßiger Hydrozephalus. Arteriogramm regelrecht. Starre, harte Gefäße. Knötchenbildung, besonders im Bereich des Endverlaufes der Sylviischen Gefäßgruppe. Kleines Aneurysma der Arteria temporalis posterior? Manteldarstellung arteriosklerotischer Gefäße.

1 Unregelmäßig geformte Arteria carotis interna. 2 Arteria chorioidea anterior. 3 Arteria ophthalmica. 4 Arteria cerebri posterior mit dicker Knotenbildung (Aneurysma) 5 Gruppe der Sylviischen Gefäße. 6 Arteria parietalis posterior. 7 Arteria cerebri anterior mit Mantelfüllung sowohl an der Basis als auch insbesondere in ihrer Fortsetzung als Arteria pericallosa. ← zeigt dünnstes Gefäßlumen und Darstellung eines unregelmäßig erweiterten Gefäßmantels der Arteria pericallosa. 8 Arteria frontalis anterior interna (2 Äste). 9 Arteria pericallosa marginalis. 10 Unregelmäßige Verdickungen, Knotenbildungen. Aneurysma? K Knickungen bzw. Knötchenbildungen.

weil die Gefäße in sanfteren Windungen infolge ihrer besser erhaltenen Elastizität in das Gewebe eingelagert sind. Wir möchten also diese „Knick- und Knötchenbildungen" als durchaus pathognostisch ansprechen. Wir begegneten ihnen schon in leichterer Form bei luischen Gefäßveränderungen des Gehirns, in schwererer Form hier bei den Sklerosen. Diese Knötchenbildungen sind aber nicht allein Knickungen von Gefäßen, die in der Richtung des Röntgenstrahls sich auf die Platte projizieren, sondern auch zweifellos Gefäßwandveränderungen selbst, was man an den

seitlich getroffenen Gefäßen am besten sehen kann. So sind auf der Abb. 28 bei Marke 2 und 10 zweifellos aneurysmatische Veränderungen sichtbar und ebenso auf der Abb. 30 (←). Besonders wertvoll ist die Abb. 28 deshalb, weil sie in den seitlich getroffenen Gefäßen nicht nur die Schatten des in den Gefäßen laufenden Blutstroms vermischt mit Thorotrast erfaßt, sondern auch die mehr oder weniger verdickte Gefäßwand selbst, in die durch Gefäßneubildungen und Lymphräume das Thorotrast eingedrungen ist. So sieht man auf der Abb. 28 in der Arteria pericallosa (7) an der mit dem Pfeil markierten Stelle nicht nur die verschiedene Kaliberdicke dieses Gefäßes, sondern in ihm den ganz fein verlaufenden Blutstrom, ferner in der gleichen Arterie eine Manteldarstellung des Gefäßes. Ganz abgesehen davon ist es natürlich auch wertvoll, den Verlauf der größeren Gefäße zu studieren. Auch sie haben Verdickungen und Verdünnungen ihres Kalibers, wie man das bei

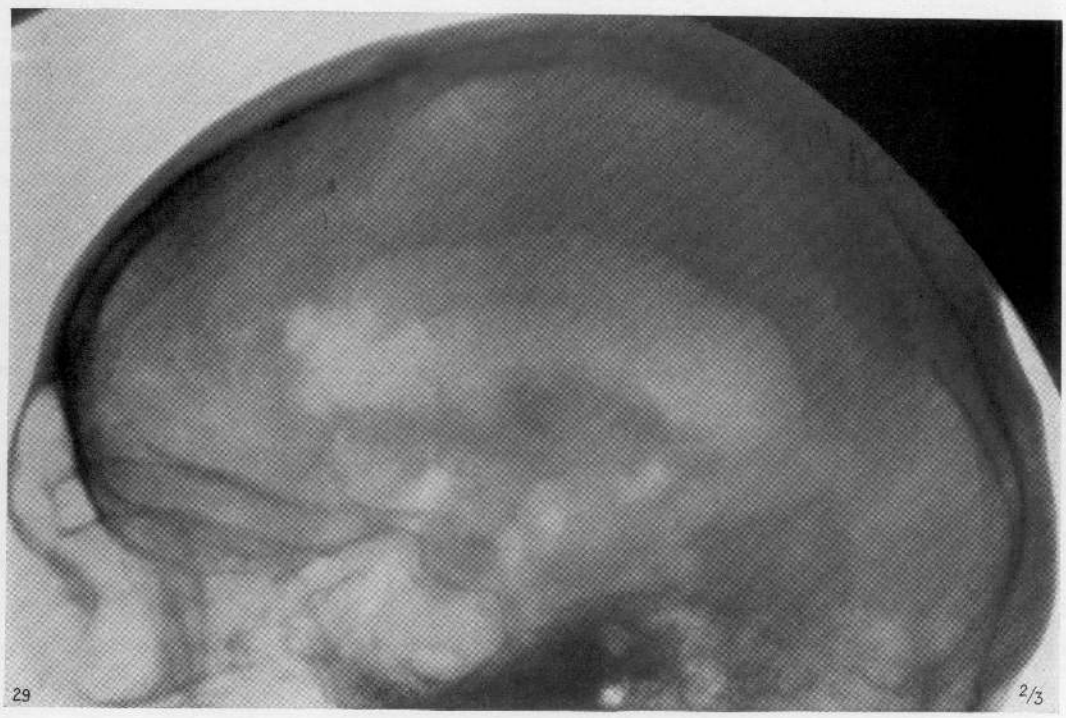

Abb. 29. Paul Zi. Arteriosklerose.
Enzephalogramm: Unregelmäßiger Hydrozephalus auf sklerotischer Basis.
Paul Zi., 62 Jahre. Vor 4 Jahren plötzlich aufgetretene rechtsseitige Lähmung ohne Sprachstörung. Abnahme der geistigen Funktionen, zeitweise desorientiert, hochgradige Schwerhörigkeit. Paresen sämtlicher Extremitäten, starke Rigores, von extrapyramidalem Charakter. Reflexe lebhaft gesteigert, Trömner und Babinski beiderseits positiv. Blutdruck 185/95 mm Hg. Diagnose: Progressive Stammgangliendegeneration auf Grund arteriosklerotischer Gefäßveränderungen.

der Operation der Halsgefäße schon feststellen kann. Sie zeigen in ihrem Füllungsschattenbild Unregelmäßigkeiten, ja unter Umständen Unterbrechungen, welche bildlich zur Darstellung kommen, eine Deutung, die wir trotz aller Vorsicht bei der Besprechung der Arteriogramme doch als solche geben möchten, weil sie die nächstliegende ist.

Wir sind der festen Überzeugung, daß durch Vergrößerungen der einzelnen arteriographisch zur Darstellung gebrachten Gefäße die Gefäßpathologie aus diesen Bildern in Zukunft noch manches herauslesen wird, was naturgemäß heute noch nicht alles zu erkennen ist. Die diesen Ausführungen beigefügten Bilder sind durch die Beschriftung sonst im wesentlichen genügend erklärt. Sie zeigen die schweren Veränderungen der Gehirnmasse, dargestellt durch das Enzephalogramm. Sie zeigen das wesentlich instruktivere Bild, welches entsteht durch den Zusatz des Arteriogramms bei vorher ausgeführtem Enzephalogramm. — Wir empfehlen für diese Krankheitsgruppe die kombinierte

Enzephalarteriographie ganz besonders, da sowohl das Enzephalogramm als auch das Arteriogramm meist gut vertragen wird. Moniz, der in seiner großen Monographie über seine Fehlschläge berichtete, warnte, die Arteriographie bei Sklerotikern auszuführen, weil er hierbei seine Mißerfolge erlebte. Wir haben eine ganze Reihe von Sklerotikern der kombinierten Enzephalarteriographie unterworfen[1]). Sie haben alle den Eingriff ohne irgendwelchen Schaden subjektiver und objektiver Natur überwunden. Gerade hier bei diesen Fällen zeigt sich die Vorzüglichkeit des Thorotrastes gegenüber chemisch aktiven Kontrastmitteln, wie Jodnatrium 25%ig usw. Sie sind geradezu ein Beweis dafür, daß das Thorotrast durch seine chemische völlige Inaktivität infolge seines Kolloidzustandes bei der kurzen Passage durch die Gehirngefäße einen Schaden nicht setzt. Es sei aber ausdrücklich

Abb. 30. Derselbe Fall wie Abb. 29.

Arteriogramm: Regelrechte Gefäßanordnung. Typisches Bild der Sklerose (Knötchenbildung). Unregelmäßig aufgebauchte Arteria pericallosa.

1 Arteria carotis interna. Steiler Verlauf im Schädel. Unklare Siphonbildung. 2 Kleine Gefäßchen zur Hirnbasis. 3 Arteria ophthalmica. 4 Arteria cerebri media mit Erweiterung in ihrem Abgang und verschwommener Darstellung. 5 Arteria temporalis posterior. 6 Arteria parietalis posterier. 7 Arteria cerebri anterior mit Kandelaberform. 8 Arteria frontalis anterior interna mit Verzweigung und Übergang in Venen bzw. Bildung von Kommunikationen mit 9 Arteria pericallosa marginalis, deren Abgang auch verbreitert und verschwommen ist. ← Verdickung im Gefäßverlauf?

betont, daß wir der kombinierten Enzephalarteriographie nur Arteriosklerotiker unterworfen haben, bei denen die Krankheit schon längere Zeit bestand. Wir glauben, nicht näher ausführen zu brauchen, daß bei frischen apoplektischen Insulten mit starken Blutungen ins Gehirn eine derartige Untersuchung sich von selbst verbietet. Wir empfehlen ferner das Studium der im folgenden gezeigten Bilder von Arteriosklerose, weil auf ihnen ein beinahe schematisch gezeichneter „normaler Gefäßverlauf" der Gehirngefäße studiert werden kann. Die Kenntnis der Arteriogramme mit normalem Gefäßverlauf wird das Einlesen in die später gezeigten Bilder mit Verlaufsrichtungsänderung der Gefäße, z. B. durch Verlagerung bei Tumoren wesentlich erleichtern.

---

[1]) Anmerkung bei der Korrektur: An anderer Stelle wird hierüber gesondert berichtet.

IX. Hydrozephalus

Wir haben Gelegenheit gehabt, auch eine Reihe von Fällen mit Hydrocephalus chronicus ungeklärter Ätiologie zu untersuchen, die in einer Pflegeanstalt untergebracht waren und zur Vornahme der Arterioenzephalographie überwiesen wurden.

Bei Fall He. handelt es sich um einen Patienten von nahezu 40 Jahren, dessen Leiden bis in die frühen Kinderjahre zurückreicht. (Abb. 31 und 32.) Zunächst auffallend intelligent, erkrankte er ganz allmählich unter den Erscheinungen eines Wasserkopfes, der immer gigantischere Formen annahm und schließlich zu einer hochgradigen Demenz mit Verlust der Sprache und des Gesichts führte.

Abb. 31. He. Hydrocephalus occlusus.

Arterioenzephalogramm: Ventrikeldarstellung nicht möglich. Gefäße nach ihrem Eintritt in den Schädel nach der Peripherie gedrängt, abgelenkt. Große Venenzeichnung infolge Stauung. Venenverlauf in Richtung des Sinus longitudinalis und der Emissarien.

1 Arteria carotis interna. 2 Arteria ophthalmica. 3 Arteria cerebri anterior. 4 Arteria cerebri posterior? 5 Arteria cerebri media — Arteria fossae Sylvii mit ihren Ästen. 6 Arteria temporalis posterior. 7 Arteria parietalis posterior. V Venen. E Emissarien.

Die Enzephalographie mißlang, da offenbar ein völliger Ventrikelverschluß bestand. Wahrscheinlich haben wir es hier mit dem Endstadium eines Falles mit Verlegung des 4. Ventrikels zu tun, und wir haben uns überlegt, ob ein schattenartiger Fleck in der Gegend des 4. Ventrikels bei H. nicht als Tumorschatten gedeutet werden kann. Auch dieser Fall demonstriert die bekannte Tatsache, daß die Enzephalographie für alle Tumoren bzw. Hydrozephalusbildungen mit verschlossenem Aquaedukt keine Aufklärung geben kann, da eine Ventrikelfüllung mit Luft unmöglich ist. Im Gegensatz hierzu deckte die Arteriographie interessante pathophysiologische Verhältnisse auf. Sowohl die Abb. 32 als auch die Abb. 33 zeigen im Arteriogramm den Übergang von den Arterien in die Venen. Ferner sind beide Bilder dafür ein Beweis, daß bei schweren Stauungszuständen im Gehirn auch der Blutstrom eine starke Stauung erfährt. Das zeigt sich in verlangsamter Abfuhr des Blutes aus dem Gehirn und in der Darstellung von riesigen Venengeflechten, welche teils in den

Abb. 32. Derselbe Fall wie Abb. 31.

1 Arteria fossae Sylvii nach lateral und unten verschoben. 2 Arteria cerebri anterior nach links verschoben. 3 Sinus longitudinalis in ganzer Ausdehnung gefüllt, besonders scheitelwärts. 4 Daselbst ausgespannte Venen. Vena Rolandi? Bei E große Emissarien.

Abb. 33. Mö. Hydrocephalus internus.

Enzephaloarteriogramm seitlich: Starker Hydrocephalus internus. Enorme Gefäßausbildung der Arteria fossae Sylvii und ihrer Äste sowie Zusammenschiebung derselben, nach hinten zu in starke Venen mündend, Arteria cerebri anterior nicht sicher dargestellt bzw. abgedrängt. An der Peripherie Einmündung von Venen in den Längssinus.

(Fortsetzung s. S. 55 unten)

Längsblutleiter führen, teils zu den Emissarien strömen. Diese sind stark erweitert und ermöglichen den Durchtritt des venösen Blutes. Die starke Stauung, welche in den Schädeln bei ausgesprochenem Hydrozephalus vorliegt, verhindert eine gute Füllung der Arterien an der Schädelbasis, so daß die strotzend gefüllte Arteria carotis sich bei ihrem Entritt in den Schädel sofort stark verjüngt und geringere Füllung zeigt (Abb. 32 als auch 33). Die sog. „Gefäßachse", bedingt durch die Sylvischen Gefäße, ist büschelförmig auseinandergedrängt, die Gefäße selbst sind gerade gezogen und gespannt. Aber nicht nur die Arterien, sondern auch die Venen sind gespannt, wie das die Abb. 33 zeigt. Das Ausgespanntsein der Arterien, z. B. der Sylvischen Gefäßgruppe auf Abb. 32 läßt ohne weiteres den Schluß eines Hydrozephalus bzw. eines raumbeengenden Prozesses im Innern des Schädels zu.

Prinzipiell ähnliche Verhältnisse zeigt der folgende Fall:

Mö., ein 40jähriger Patient, mit chronischem Hydrozephalus wurde vor einer Reihe von Jahren mit erheblichen Frostschäden auf der Landstraße aufgefunden. Als namenloser Findling, anamnestisch und diagnostisch völlig ungeklärt fand er Aufnahme in der Heilanstalt. Die kombinierte Enzephalarteriographie erbrachte den Nachweis eines schweren Hydrozephalus. Auch das Arteriogramm dieses Patienten zeigte, wie bei dem vorigen Fall, die starke Ausspannung der Gefäßachse und wieder einen Übergang von Arterien in gestaute Venen. Es zeigt die mangelhafte Füllbarkeit der Arterien, z. B. der Arteria cerebri anterior und paricallosa infolge des enorm starken Druckes des Hydrozephalus. Trotzdem zeigen sie im Bilde doch noch eine gewisse Geschmeidigkeit und nicht jene drahtartige Härte, welche wir bei den sklerotischen und luischen Prozessen in den vorhergegangenen Kapiteln beschrieben haben. (Abb. 33 und 34.)

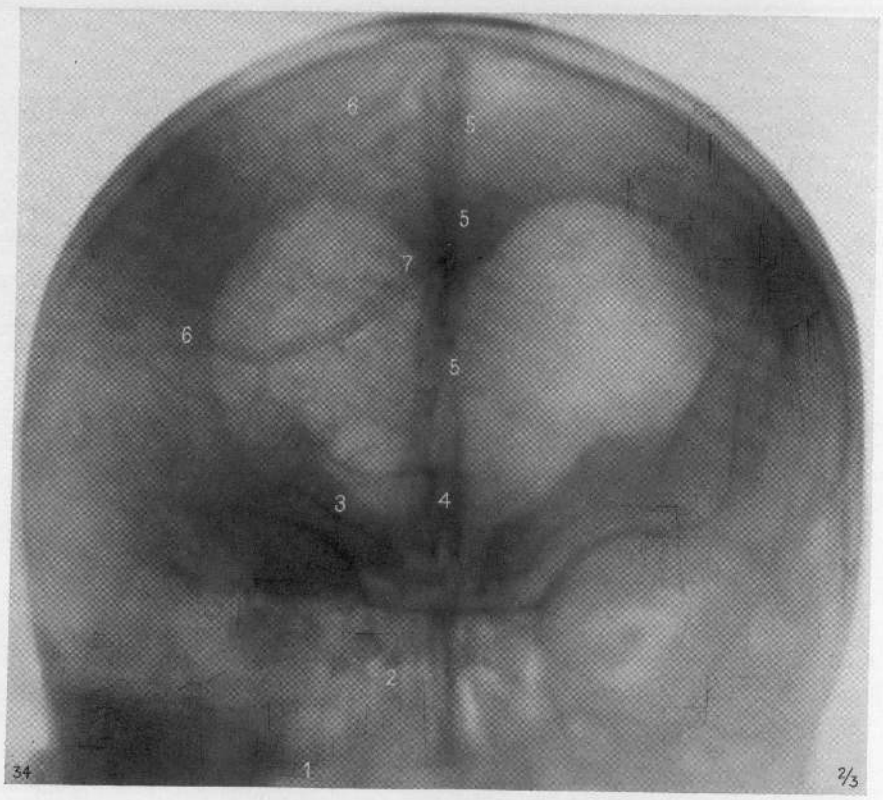

Abb. 34. Derselbe Fall wie Abb. 33 von vorn. Enormer Hydrozephalus. Arteria carotis gleich an ihrer Basis abgedrückt. Füllung der peripheren Venen und Einmündung in den dargestellten Längssinus. Darstellung des Plexus chorioideus?

1 Arteria carotis interna. 2 Karotidensiphon. 3 Arteria cerebri media. 4. Arteria cerebri anterior. 5 Sinus longitudinalis. 6 Gestaute Venen. 7 Vena Rolandi?

1 Arteria carotis interna. 2 Arteria ophthalmica. 3 Arteria frontalis anterior ascendens in Kandelaberform. 4 Sylviische Gefäßgruppe, nach hinten zu in gestaute Venen übergehend (V). 5 Arteria cerebri anterior, teilweise unterbrochen, nach hinten zu als Arteria pericallosa sichtbar. 6 Vordere innere Frontalarterien. 6 Gestaute Venen mit Einmündung in den Längssinus. 8 Arteria cerebri posterior?

X. Die Diagnostik der Hirntumoren[1])

Es ist eine bekannte Tatsache, daß einige Arten von Hirntumoren durch ihr langsames Wachstum oder ihre Lokalisation in stummen Hirnabschnitten zunächst lange Zeit klinisch latent verlaufen können. Man braucht nur die letzte Arbeit von Cushing und neuerdings die seines Schülers List zu lesen, um sich von dieser Tatsache überzeugen zu lassen. Bei Beobachtung eines größeren Hirnmaterials ist man immer wieder erstaunt, wie wenig auch relativ große Hirntumoren klinisch

Otto He., 55 Jahre. Sommer 1931 wegen einer „Tibiakopfgeschwulst" operiert. Februar 1932 Paresen im rechten Bein und Arm; krampfartige Zuckungen in diesen, innere Unruhe. Verzogene Pupillen, träge, wenig ergiebige Lichtreaktion, Parese des rechten Mundfazialis, Abweichen der Zunge nach rechts, spastische Parese des rechten Armes und Beines mit Kloni und pathologischen Reflexen. Liquor hatte eine nahezu normale Zusammensetzung. Diagnose: Tumor (Metastase) im linken Parietalhirn.

Abb. 35. Otto He. Sarkommetastase.
Enzephalogramm: Nur Vorderhorn etwas gefüllt. Lufteintritte in die Windungen des Stirn- und Parietalhirns. Bei T Tumor? (Auf dem Enzephalogramm aber nicht zu diagnostizieren.)

in Erscheinung treten. Es ist natürlich anzustreben, den Hirntumor möglichst frühzeitig zu erkennen und sicherzustellen. Diesbezügliche Organisationen, die den Zweck haben, hirntumorverdächtiges Material möglichst früh dem Hirnchirurgen zuzuführen, sind in Amerika ja mit großem Glück ins Leben gerufen. Wir konnten selbst die vorzügliche Zusammenarbeit der Ärzte in Schweden mit dem dortigen Neurochirurgen Olivecrona (Stockholm) während eines mehrwöchentlichen Aufenthaltes bei ihm feststellen. Wir haben uns bei der Hirntumorendiagnostik durch eigene und

[1]) Anmerkung bei der Korrektur: Die Zusammenstellung des Untersuchungsmaterials für dieses insbesondere den Hirnchirurgen interessierende Kapitel ist schon vor einer größeren Reihe von Monaten erfolgt. Gerade die Diagnostik der Hirntumoren durch die Ateriographie hat sich außerordentlich bewährt und konnte sehr ausgebaut werden. In 1½ Jahren konnten wir rund 30 Hirntumoren dieser Diagnostik unterwerfen und diagnostisch sicherstellen. Aus Gründen der Kostenersparnis können die zahlreichen Bilder nicht gebracht werden.

anderer Autoren Erfahrungen davon überzeugen können, daß zur Zeit die Krönung der neurologischen Diagnostik das Ventrikulogramm nach Dandy ist. Die Enzephalographie ist unseres Erachtens bei großen Tumoren des Hirns mit Hirndruckerscheinungen und bei allen Tumoren, die gleich oberhalb und unterhalb des Tentoriums sitzen, eine gefährliche diagnostische Operation. Durch Anstechen des Duralsackes mit dem dauernden Nachsickern des Liquors entstehen bekanntlich große Gefahren, die durch das Hineingleiten des Kleinhirns und des Hirnstammes in das Foramen occipitale magnum bedingt sind. Wenn man nicht gerade ein großes Tumorenmaterial zur Untersuchung hat, so erscheint unsere Warnung, bei Hirntumoren eine

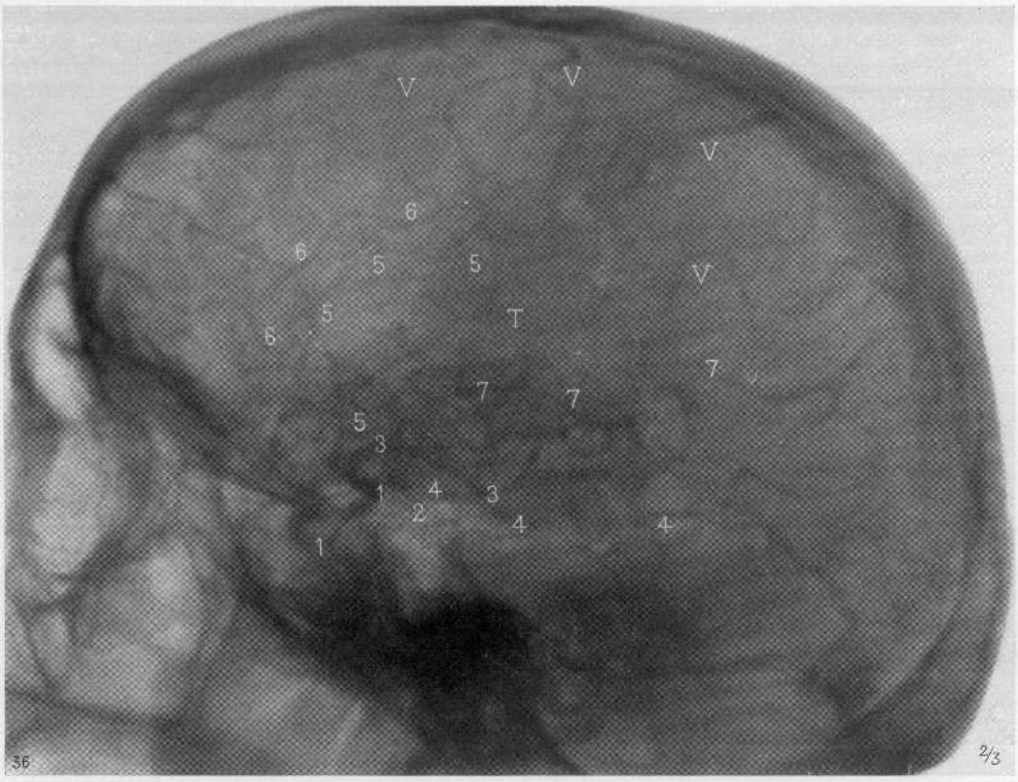

Abb. 36. Derselbe Patient wie in Abb. 35.

Arteriogramm: Arteria carotis interna dünn. Sylviische Gefäßgruppe zusammengeschoben und in ihrem mittleren Teil nach unten gedrückt. Arteria cerebri anterior nach vorn geschoben, in ihrem Endverlauf unscharf, desgleichen Arteria pericallosa marginalis. Oberhalb der mittleren Partie der nach unten gedrückten Sylviischen Gefäßgruppe mandarinengroßer Fleck ohne stärkere Gefäßzeichnung, von dem radiär gestaute Venen zur Peripherie abzweigen.

1 Arteria carotis interna. 2 Arteria chorioidea anterior, sehr fein. 3 Arteria cerebri media mit ihren Ästen. 4 Arteria temporalis posterior. 5 Unscharfe Arteria cerebri anterior und pericallosa. 6 Arteria pericalloso-marginalis (5 und 6 vor gestauten Venen brüsk abbrechend). 7 Nach unten gedrückte Arteria parietalis posterior. T Mandarinengroßer Tumorfleck, von dem wie Sonnenstrahlen kreisförmig gestaute Venen (V) abgehen.

Enzephalographie vorzunehmen, deshalb zunächst nicht berechtigt oder vielleicht übertrieben, weil wir ja selbst bei einer nicht unerheblichen Zahl von Hirntumoren diesen Eingriff ausgeführt haben. Es ist uns dabei aber immer wieder aufgefallen, daß trotz des vorsichtigen Liquor-Luftaustausches die meisten Tumoren wesentlich schwerer auf die Enzephalographie reagierten als die übrigen, der kombinierten Enzephalarteriographie unterworfenen Patienten, so daß wir bei schwerstkranken Hirntumorfällen einige Male die Enzephalographie abbrechen mußten und bei anderen es nicht wagten, sie auszuführen. Es ist also der Enzephalographie durch ihre weniger gute Verträglichkeit gerade bei Hirntumoren schon bestimmte, enge Grenzen gezogen, die sich zweifellos

dadurch noch weiter verengern, daß in einem ganz beträchtlichen Teil der Hirntumoren die Enzephalographie zu keiner brauchbaren Ventrikelfüllung führt, besonders bei den subtentorialen Tumoren und Geschwülsten, welche die Ventrikel verlegen. Das dürfte aber bei gut einem Drittel aller Tumoren der Fall sein. In allen diesen Fällen hat also die Enzephalographie keinen Wert und ist überdies gerade in diesen Fällen, wo sie gar nicht einmal eine diagnostische Förderung bringt, besonders gefährlich.

Es ist begreiflich, daß der Neurologe, bevor er sich entschließt, bei Hirntumorverdacht den Hirnchirurgen zur Operation heranzuziehen, Wert darauf legt, eine ganz besonders gute Lokaldiagnose zu stellen, auf die gestützt der Chirurg, der ja meist mit der neurologischen Diagnostik weniger eng vertraut ist als der Fachneurologe, seinen Operationsplan aufbaut. Zweifellos bedeutet es also einen großen Fortschritt für die Therapie der Hirntumoren, wenn wie in Amerika oder in Schweden der Neurochirurg seine neurologische Diagnose selbst stellt, da er bei dem wachsenden Material auf diesem Gebiet eine größere Erfahrung gewinnen wird, insbesondere durch die Tatsache, daß sich immer mehr typische Tumorarten herausschälen lassen mit einem klassischen „Syndromenkomplex", eine Erfahrung, die wir ganz zweifellos der modernen Hirnchirurgie verdanken. Eine solche Entwicklung wird naturgemäß nur langsam zu erwarten sein. So wird, wenigstens in Deutschland, die Diagnostik der Hirntumoren bis zu ihrer Operationsreife in der Hand des nicht operierenden Neurologen bleiben. Da zweifellos ganz enorme diagnostische Fortschritte mit der Ventrikulographie nach Dandy erzielt wurden, so wird diese Methode kaum zu ersetzen oder zu entbehren sein bei der topischen Lokaldiagnostik; aber sie soll gewissermaßen den Schlußstein der ganzen Diagnose bilden, da, wie wir uns überzeugen konnten, dieser diagnostische Eingriff gefährlich ist und es oft notwendig macht, daß nach Möglichkeit dieser diagnostischen Operation die Tumoroperation sofort folgt. Die Ventrikulographie nach Dandy hat den außerordentlichen Vorteil, daß man auch Ventrikelfüllungen, gerade in den Fällen erzielt, bei denen die Enzephalographie wegen Verlegung der Ventrikelräume kein Ergebnis bringt. Wir konnten uns davon überzeugen, daß die Ventrikulographie nach Dandy mit totalem Liquorluftaustausch schon in kürzester Zeit (nach 1—2 Stunden) zu einem derartigen Reiz führt, daß die Liquorflüssigkeit sich nicht nur nicht rasch ersetzt, sondern in außerordentlich vermehrtem Maße sich bildet, so daß, wird dieser neuen Reizliquorbildung nicht ein Abfluß geschaffen durch neuere Ventrikelpunktionen oder am besten durch die darauf folgende Hirntumoroperation mit gleichzeitiger entlastender Ventrikelpunktion, für den Kranken bedeutsame Gefahren entstehen infolge des enorm gesteigerten und nicht beseitigten Hirndrucks. Wir neigen deshalb zu der Ansicht, daß die Ventrikelpunktion nach Dandy bei Tumoren nach Möglichkeit nicht ausgeführt werden soll, wenn nicht die Hirntumoroperation sich unmittelbar daran anschließt. Die nicht geringen Gefahren der Ventrikulographie dürften auf dieses Phänomen der außerordentlichen Reizbarkeit der liquorproduzierenden Systeme durch die Lufteinblasung mit sekundärer Liquorbildung im Überschuß und den Erscheinungen des erhöhten Hirndrucks zurückzuführen sein[1]).

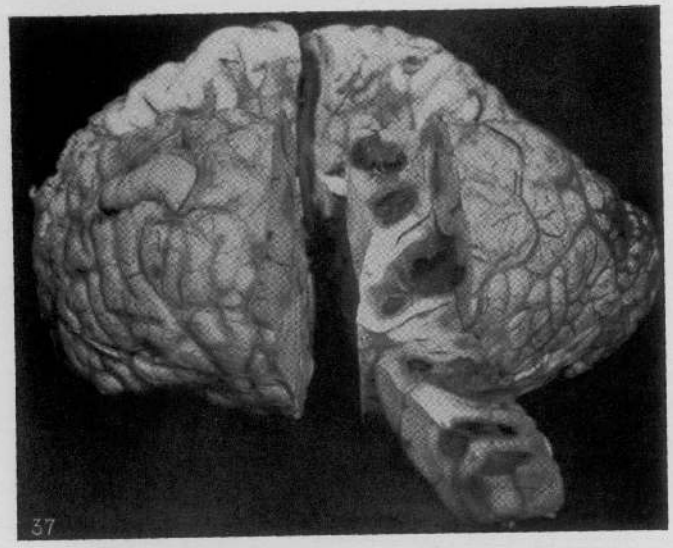

Abb. 37. Derselbe Fall wie Abb. 35.
Tumorbild: Melanosarkommetastasen an der im Arteriogramm gesehenen Stelle.

[1]) Wir haben neuerdings auch bei einigen tumorverdächtigen Fällen die Ventrikulographie ausgeführt und bei guter Verträglichkeit die Arteriographie sehr bald angeschlossen.

Zusammenfassend kommen wir also zu dem Ergebnis, daß die Enzephalographie vom Lumbalsack aus bei Tumoren besser zu unterbleiben hat, weil sie keineswegs ungefährlich ist und überdies in einem großen Teil der Hirngeschwülste zu keinem brauchbaren Ergebnis führt und ferner zu dem entschiedenen Rat, eine Ventrikulographie nach Dandy nach Möglichkeit nur dann auszuführen, wenn die Hirnoperation gleich angeschlossen werden kann. Die Arteriographie ist aber eine diagnostische Untersuchungsmethode, die, richtig angewandt, wesentlich harmloser ist als Enzephalographie und Ventrikulographie. Sie kann von jedem Chirurgen ausgeführt werden und verspricht diagnostisch, besonders in der Hirntumorendiagnostik, reiche Ausbeute. Es ist natürlich ganz selbst-

Horst Ka., 13 Jahre. Februar 1930 zeitweiliges Erbrechen. Herbst 1931 Abnahme des Sehvermögens, beiderseitige Stauungspapille. Leichte Klopfempfindlichkeit des Hinterhauptes, horizontaler Nystagmus, Sensibilität des Gesichts links eine Spur herabgesetzt; leichte Parese des linken Mundfazialis. Reflexe der oberen Extremitäten links spurweise lebhafter als rechts. Im Liquor außer einer ganz schwachen meningealen Reizungskurve kein pathologischer Befund. Gesichtsfeld: beiderseits zentrales absolutes Skotom und Einschränkung der Außengrenzen für weiß und rot nach unten. Diagnose: Hirndrucksteigernder Prozeß unklarer Lokalisation.

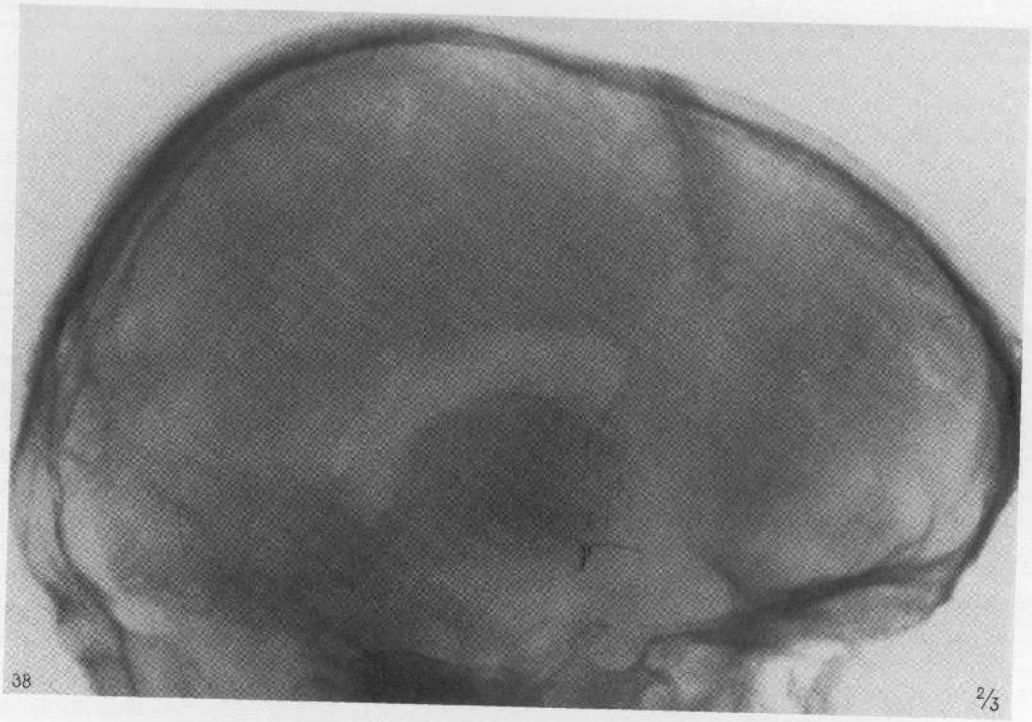

Abb. 38. Horst Ka. Hirntumor.
Enzephalogramm (Gesichtslage): Mittlere Ventrikelpartie und Hinterhörner gefüllt. Im Parietalbereich Gefäßschatten? Vom Vorderhorn nur schmaler Streifen gefüllt. An der Basis geringe Luftfüllung.

verständlich, daß weitere Erfahrungen mit der Arteriographie erst noch gesammelt werden müssen. — Wie jeder Zweig der Hirndiagnostik für sich allein die Diagnose eines Hirntumors und seine Lokalisation nicht zu erbringen vermag, so können wir das auch einstweilen von der Arteriographie nicht behaupten — trotz der schönen Resultate, die Moniz und wir diagnostisch schon damit erzielen konnten. Der Hirnchirurg wird immer darauf bestehen, das Ventrikulogramm auszuführen. Wenn dieses unter der gleichen Apparatur und unter den gleichen Aufnahmebedingungen (Fokusabstand usw.) hergestellt wird wie die Arteriographie, die der Ventrikulographie einige Zeit vorausgegangen ist, so lassen sich die arteriographischen Bilder zweifellos mit den ventrikulographischen in Verbindung setzen. So wird sicherlich eine weitere Erleichterung der topographischen Diagnostik der Hirntumoren zustande kommen können. Was uns aber besonders die Arteriographie empfehlen läßt, ist ihre Ungefährlichkeit. Man wird es sich bei einem komatösen Patienten mit Hirntumor

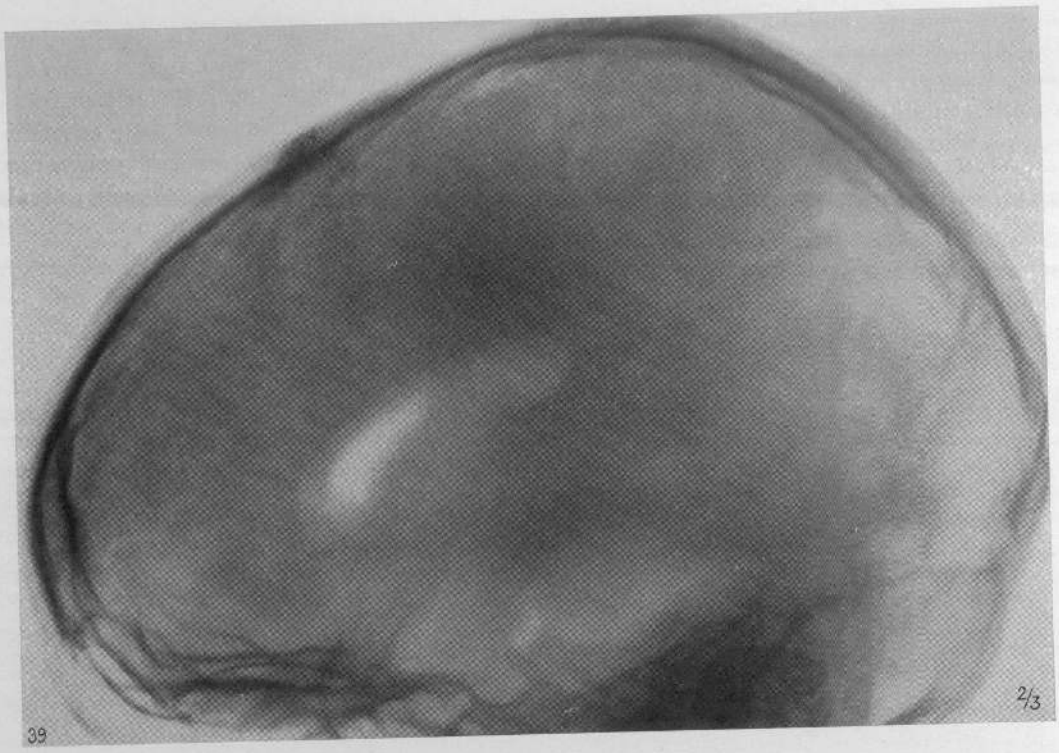

Abb. 39. Derselbe Fall wie Abb. 38.
Enzephalogramm (Rückenlage): Nunmehr Vorderhorn gefüllt. Hinterer Teil der Ventrikel schwach gefüllt. Im Parietalbereich Gefäßschatten sichtbar?

Abb. 40. Derselbe Fall wie Abb. 38.
Enzephalogramm (fronto-okzipitale Aufnahme): Normales Ventrikelbild. Dritter Ventrikel nicht sicher dargestellt.

sicherlich sehr überlegen und auch oft versagen müssen, eine Ventrikulographie auszuführen, gar nicht mehr zu reden von der Enzephalographie. Wir selbst haben uns bei unserem Tumormaterial trotz der vorsichtig ausgeführten Enzephalographie in mehreren Fällen dazu entschließen müssen, diese abzubrechen, weil sie nicht vertragen wurde. Aber auch bei diesen Patienten haben wir später die beidseitige Arteriographie ausführen können ohne irgendwelche Reaktion. Wir haben bei Kranken mit inoperablen Tumoren und bei Komatösen die Arteriographie ausgeführt, ohne daß wir die geringsten Zwischenfälle erlebten. Verglichen mit der Ventrikulographie oder gar der Enzephalographie sind also die Gefahren der Arteriographie wesentlich geringer. Sie sind auf die Methode als solche gar nicht zurückzuführen; aber wir wissen ja, daß auch das psychische Moment bei manchen Hirntumoren und die sekundäre Anfälligkeit aus diesen Gründen nicht ganz außer acht zu lassen ist. Es ist bekannt, daß durch Aufregungen vor der Operation usw. Kranke mit Hirntumoren sich akut verschlechtern können, ja zum Exitus kommen. Dieses letztgenannte Gefahrenmoment wird sich für die Arteriographie natürlich auch nicht ganz ausschalten lassen und dürfte jeder noch so gering eingreifenden diagnostischen Methode anhaften, die bei diesen häufig so labilen Kranken ausgeführt werden muß. Unter den in dieser Monographie gezeigten Tumorbildern sind wir aus den oben genannten Gründen nicht in der Lage, mehrere Bilder mit kombinierter Enzephalarteriographie zu zeigen. Ja, wir möchten im Gegensatz zu unserer früheren Absicht geradezu bei den Hirntumoren diese kombinierte Methode in einer Sitzung, die wir bei den übrigen Erkrankungen für geeignet halten, nicht empfehlen, nicht als ob die Arteriographie eine weitere Belastung und Gefahr darstellte bei bereits hergestelltem Enzephalogramm, sondern weil wir die Enzephalographie bei Hirntumoren verwerfen und die Ventrikulographie nach Dandy empfehlen, aber erst unmittelbar vor der Operation als Normalverfahren. Dagegen geht die Arteriographie als eine nach unserer Ansicht harmlosere diagnostische Untersuchungsmethode der Ventrikelfüllung zweckmäßig voraus und schließt sich an die neurologische Diagnostik einschließlich der Spezialuntersuchungen vom Augen- und Ohrenarzt als neuer diagnostischer Zweig an. Zur Technik der Arteriographie bei Hirntumoren ist dem früher Gesagten nichts Besonderes hinzuzufügen, es sei denn unsere Forderung, sie prinzipiell beiderseits auszuführen. Die Arteriographie zur Erzielung eines fronto-okzipitalen Arteriogramms dürfte manchmal erwünscht sein. Es ist auch sicherlich noch zu erreichen, stereoskopische Bilder zu erzielen.

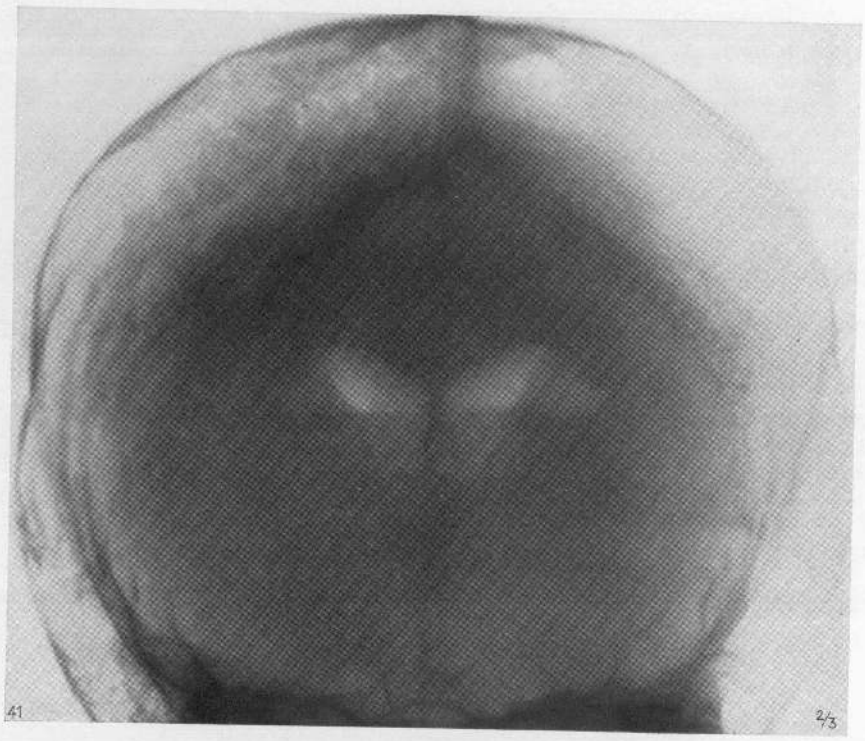

Abb. 41. Derselbe Fall wie Abb. 38.
Enzephalogramm (okzipital-frontal): Normalbild.

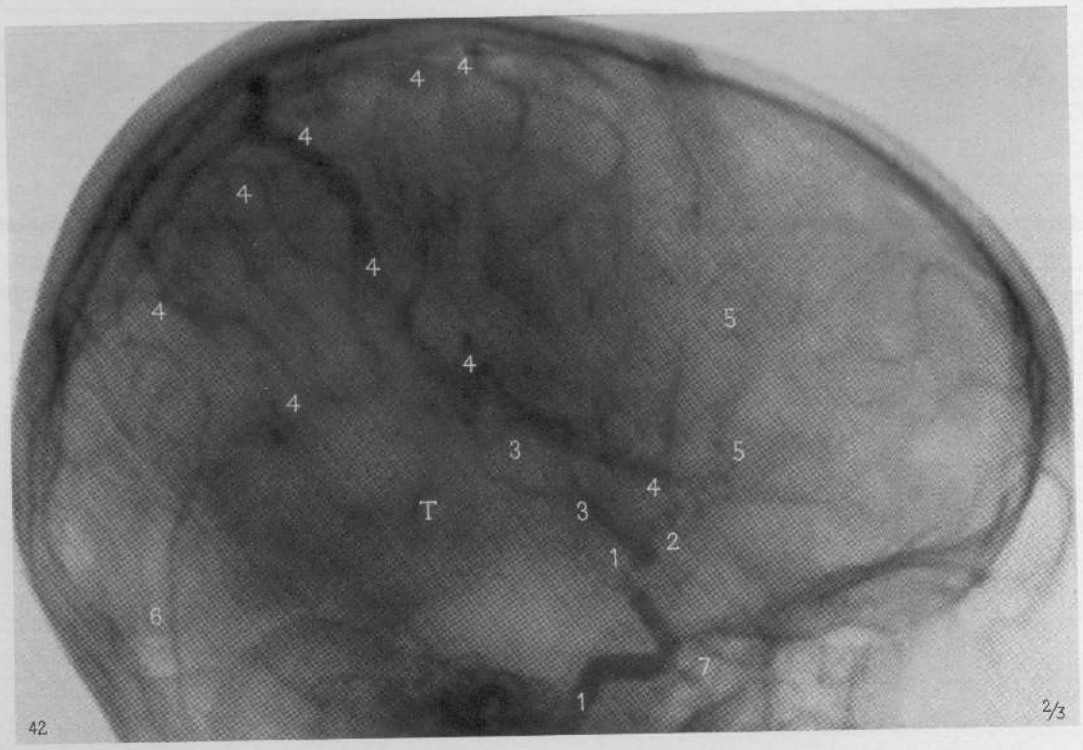

Abb. 42. Derselbe Fall wie Abb. 38.

Arteriogramm: Starke Füllung der Arteria carotis communis. Gute Füllung der Arteria carotis interna bis zum Karotidensiphon, der nach vorn aufgebäumt und abgeknickt erscheint. Verschwommener Abgang der Arteria cerebri anterior. Sylviische Gefäßgruppe an ihrem Abgang bis zur Mittellinie stark emporgeschoben. Starke Füllung in ihrem weiteren Verlauf. Gestaute Venen. Apfelgroßer Fleck im hinteren Temporallappen. Darstellung der Arteria occipitalis.

T Tumor. 1 Arteria carotis interna. 2 Nach vorn geschobener Karotidensiphon. 3 Nach vorn verlagerter Abgang der Arteria cerebri media mit mangelnder Füllung. 4 Gestaute Venen in der Umgebung des Tumorbezirkes und auf der Höhe des Schädels. 5 Unscharfe Arteria cerebri anterior; Abgang nicht klar zu sehen. 6 Arteria occipitalis. 7 Arteria ophthalmica.

Abb. 43. Anni Kro. Tumor cerebri.

Enzephalogramm: Hydrozephalus geringsten Grades. Lufteintritt in die Windungen des Frontal- und Parietalhirns.

Anni Kro., 12 Jahre. In den ersten Schuljahren anfallsweise Zuckungen des rechten Mundwinkels von etwa 10 Minuten Dauer. Allmähliche Zunahme der Anfälle mit anschließendem Dämmerzustand. Reizbar, empfindlich, Schwierigkeiten in der Schule. Am Befund Stauungspapille beiderseits mit Atrophie, Parese des linken Mundfazialis, Abweichen der Zunge nach rechts. An den Knochenhaut- und Sehnenreflexen spurweise Differenzen im Sinne rechtsseitiger Steigerung. Liquorzusammensetzung völlig regelrecht. WaR im Blut und Liquor negativ. Diagnose: Raumbeengender Prozeß unklarer Lokalisation.

Abb. 44. Derselbe Fall wie Abb. 43.

Enzephalogramm (annähernd fronto-okzipital): Regelrechtes Enzephalogramm.

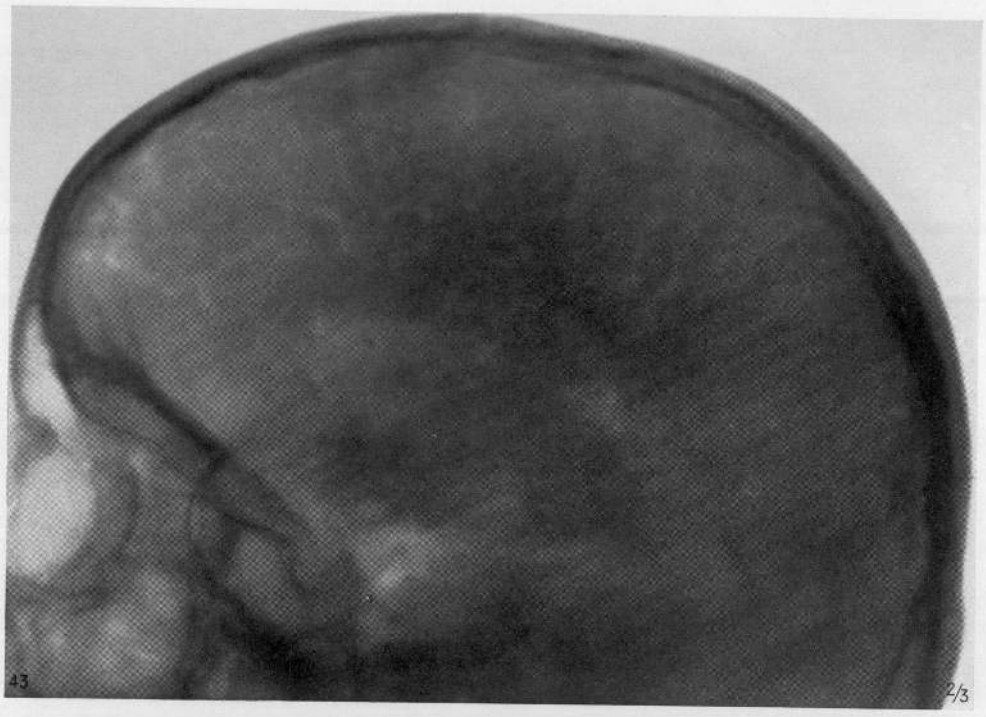

Abb. 43.

Abb. 44.

Abb. 45. Derselbe Fall wie Abb. 43. Tumor im Parietalbereich, von innen nach außen wachsend. Enzephaloarteriogramm: Steiler Verlauf der Arteria carotis interna. Abgang der etwas zusammengepreßten und gestauten Sylviischen Gefäße an richtiger Stelle. Die Achse dieser Gefäße ist ausgezogen. Nach hinten zu ist der Sylviische Gefäßbereich nach unten abgedrückt. Starke Venen laufen zum Sinus sigmoideus und zum Längssinus. Arteria cerebri anterior gut gefüllt, eine Spur nach vorn verschoben. In ihrem hinteren Teil ist die Arteria pericallosa unterbrochen, ebenso wie die Arteria pericallosa-marginalis. Dort liegt ein ungefährt kleinapfelgroßer, von Venen eingerundeter Tumorbezirk.

1 Arteria carotis interna. 2 Arteria cerebri media und ihre Äste. 3 Sinus sigmoideus. 4 Arteria cerebri anterior. 5 Fortsetzung in die Arteria pericallosa mit plötzlicher Unterbrechung. 6 Arteria pericallosa-marginalis, im Tumorbezirk plötzlich endend. 7 Schatten der Arteria pericallosa-marginalis der anderen Seite? V Gestaute Venen.

Abb. 46. Frieda See.

Frieda See., 44 Jahre. Amputation der rechten Brust wegen Mammakarzinom vor 2 Jahren. 1932 Sturz auf die linke Seite, seitdem angeblich Stirnkopfschmerz. Tagsüber Schläfrigkeit, nachts Unruhe. Desorientiert, Bewußtsein getrübt. — Im Befund Nackensteifigkeit, Mundfazialis links paretisch, Zunge weicht nach links ab, Lebhaftigkeit und Seitenunterschiede der Knochenhaut- und Sehnenreflexe. An beiden Armen und Beinen Spasmen, links erheblich stärker als rechts, Pupillen träge und wenig ergiebig auf Lichteinfall. WaR im Blut und Liquor negativ. 10/3 Zellen, Globulinvermehrung, Meningitiskurve, Liquordruck 200 mm Wasser. Im rechten Fundus Papillengrenze verwaschen. Diagnose: Meningitis carcinomatosa, Verdacht auf Ca-Metastase(n) in der Hirnsubstanz. Arteriogramm: Normale Gefäßfüllung der Arteria carotis interna. Scharfe Abknickung beim Abgang der Arteria cerebri anterior, die wahrscheinlich auch auf der anderen Seite gefüllt ist, nach hinten zu aber in die Höhe gehoben zu sein scheint. Ebenso Abknickung der kandelaberartig geformten Arteria frontalis ascendens. Sylviische Gefäßgruppe nach unten gedrückt, gleich bei ihrem Abgang bis in etwa ¾ ihres Verlaufs. In der Peripherie starke Venenfüllung. Totalstauung.

1 Arteria carotis interna. 2 Karotidensiphon nach vorn heruntergedrückt. 3 Arteria cerebri anterior nach vorn und unten gedrückt. 4 Arteria cerebri anterior der gegenüberliegenden Seite. 5 Arteria pericallosa-marginalis. 6 Arteria frontalis ascendens. 7 Zusammengedrückte Gruppe der drei Sylviischen Gefäße. 8 Arteria ophthalmica. V Übergang der Sylviischen Gefäßgruppe in gestaute Venen.

Abb. 47. Dieselbe Patientin wie Bild 46.

Arteriogramm von vorn. Arteria carotis interna wird sofort nach ihrem Eintritt in den Schädel nach unten und hinten abgeknickt und die von ihr abgehende Sylviische Gefäßgruppe in die Peripherie verlagert. Arteria cerebri anterior ist weit über die Mittellinie nach links verschoben. Die Arteria cerebri anterior der anderen Seite ist deutlich mitgefüllt.

1 Arteria carotis interna. 2 Arteria cerebri media (Fossae Sylvii). 3 Arteria cerebri anterior dextra. 4 Arteria cerebri anterior sinistra. 5 Längssinus. 6 Gefäßreicher Tumor?

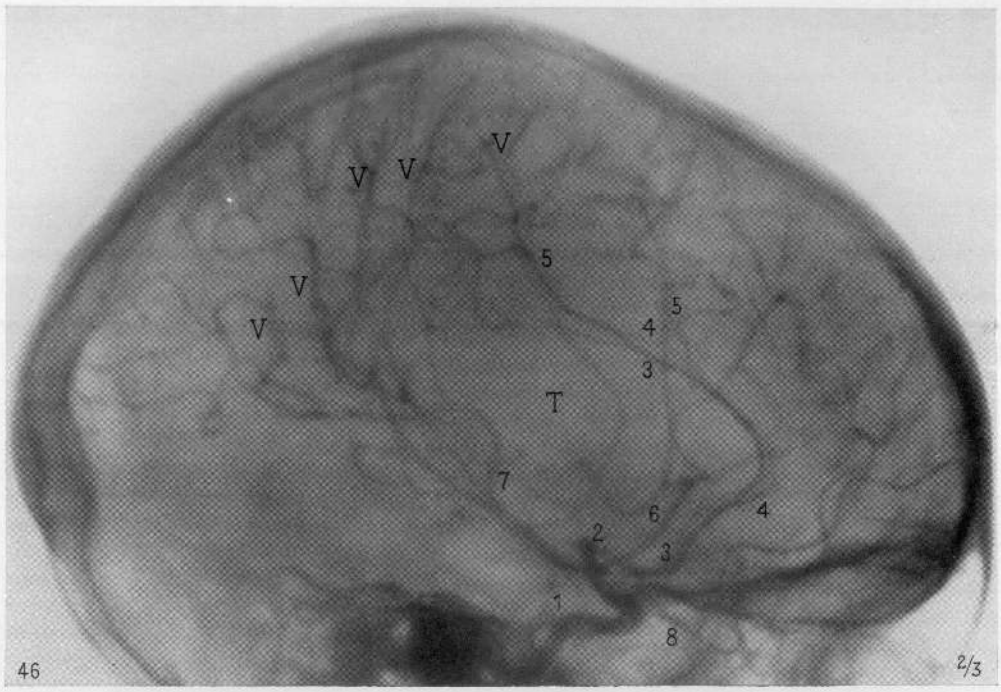

Abb. 46.

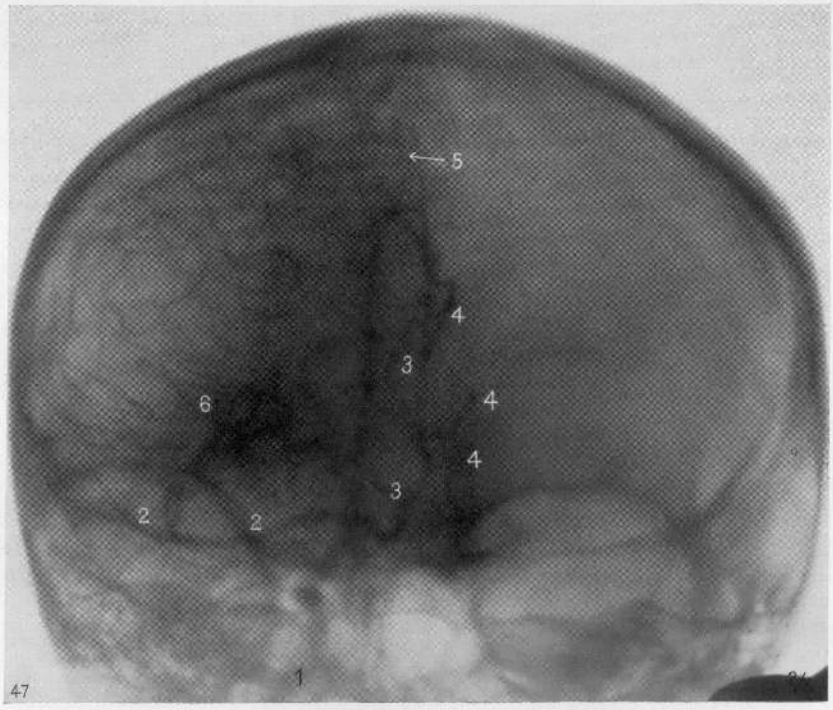

Abb. 47.

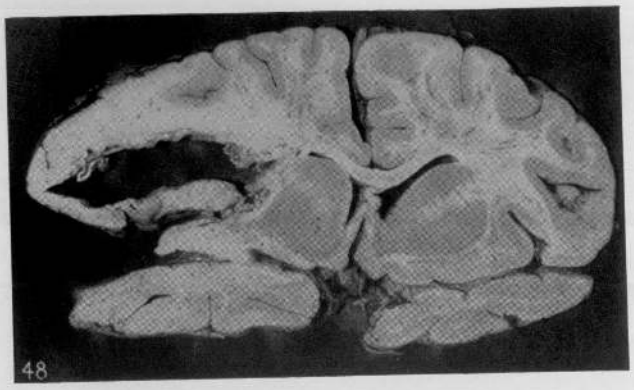

Abb. 48.
Dieselbe Patientin wie Abb. 46. Tumorpräparat.

Otto Ge., 60 Jahre. Kopfschmerzen, Vergeßlichkeit, Arbeitsunfähigkeit, Desorientiertheit, Konfabulationen, zunehmende Somnolenz. Korsakowsches Syndrom mit reichlichen Konfabulationen. Pupillen reagieren mäßig auf Licht und Konvergenz, leichte linksseitige Fazialisparese, linksseitige Reflexsteigerung und Kraftherabsetzung. Diagnose: Tumor cerebri.

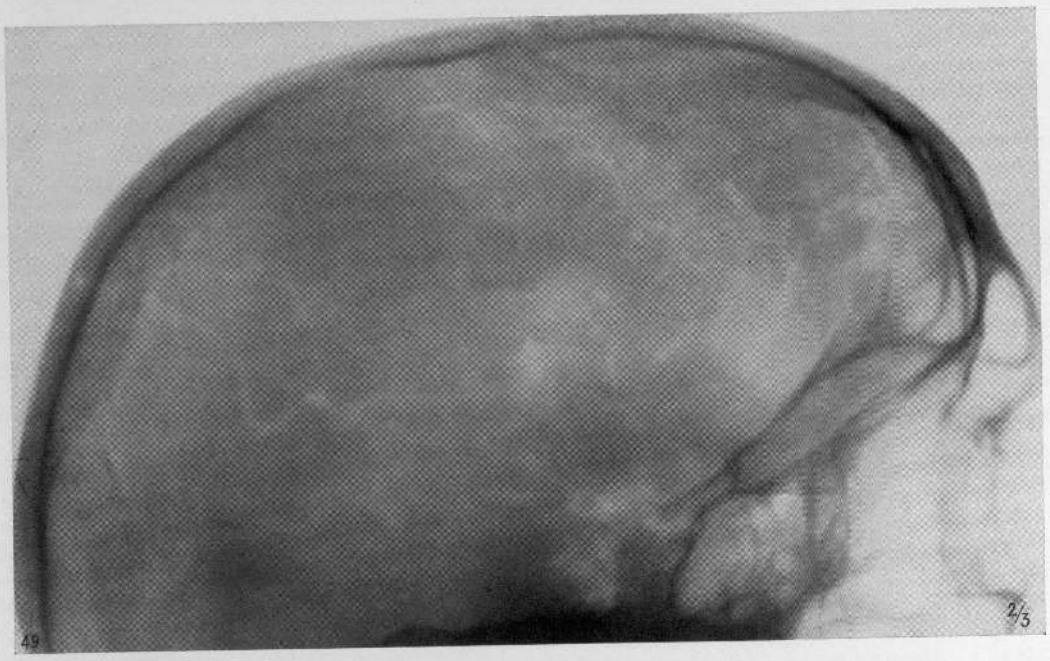

Abb. 49. Otto Ge. Tumor cerebri.
Enzephalogramm: Keine Ventrikelfüllung. An der Basis und am Chiasma geringe Luftfüllung.

Abb. 51. Derselbe Patient wie Bild 49. Rechte Seite.
Arteriogramm: Die Arteria carotis interna ist gleich nach ihrem Eintritt in den Schädel außerordentlich verdünnt. An der Sella erfährt sie gleich eine starke Abknickung nach unten. Die Sylviischen Gefäße sind stark ausgespannt, aus der Gefäßachse in ¾ ihres Verlaufes nach unten gedrückt, um nach hinten wieder steil nach oben umzubiegen. Die Arteria cerebri anterior ist nicht gefüllt. Über der Mitte der Sylviischen Gefäße ist ein gefäßreicher Fleck sichtbar, zu dem radiär gestaute Gefäße ziehen bzw. ihren Abgang nehmen. Ein Stirnhirngefäß ist weit nach vorn gezogen. (Großer Tumor des rechten Stirnhirns, auf das Parietale übergreifend.) 1 Arteria carotis interna. 2 Abgang der Sylviischen Gefäßgruppe mit Knickung nach unten. 3 Längs gedehnte sowie auseinandergefaltete Gruppe der Sylviischen Gefäße, die nach hinten zu in gestaute Venen übergeht. 4 Äußeres Frontalgefäß, längs nach vorn gezogen. T Tumorbezirk. V gestaute Venen.

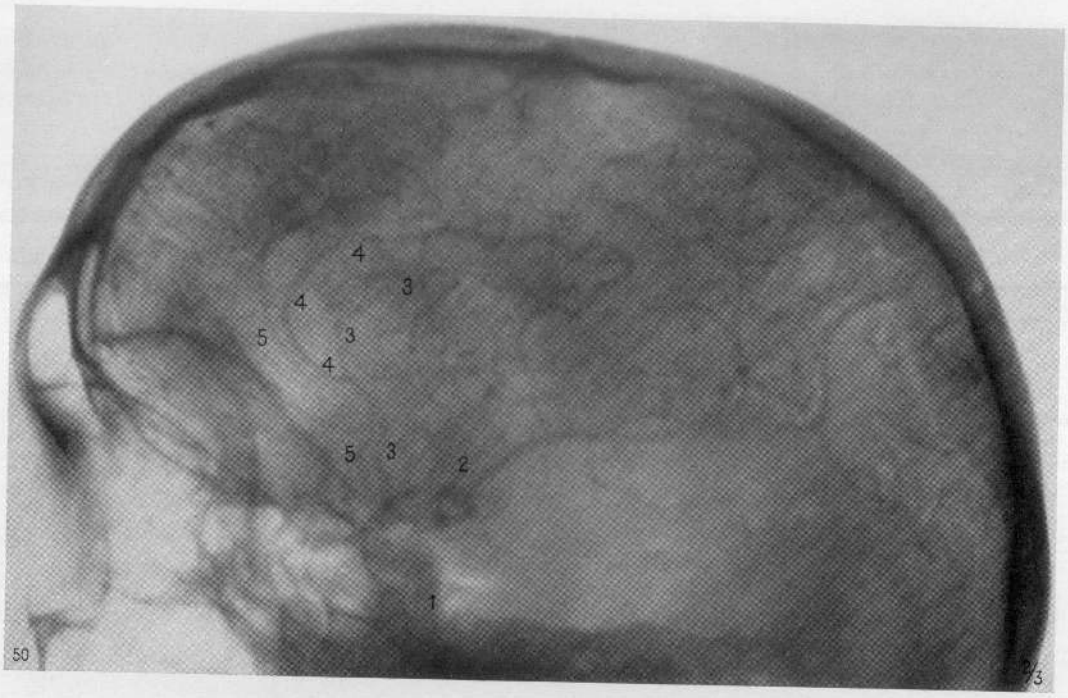

Abb. 50. Derselbe Fall wie Abb. 49. Gesunde Seite (links).
Arteriogramm: Normal. Geringe Venenstauung. Arteria cerebri anterior der anderen Seite mitgefüllt? 1 Arteria carotis interna. 2 Sylviische Gefäßgruppe. Normale Gehirngefäßachse. 3 Arteria cerebri anterior et pericallosa. 4 Arteria pericallosa marginalis. 5 Arteria cerebri anterior der anderen Seite?

Abb. 51.

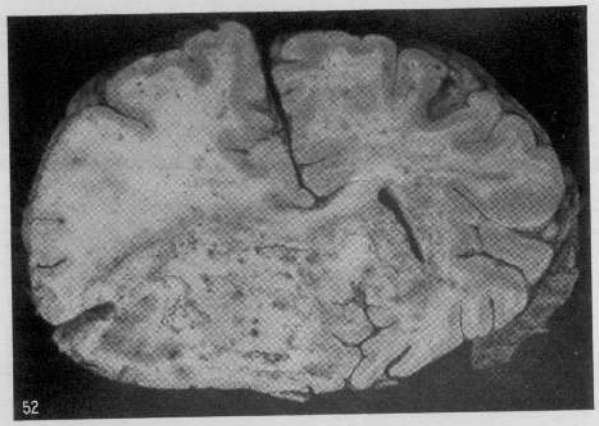

Abb. 52.
Derselbe Patient wie Abb. 49. Tumorpräparat.

Erna Be., 37 Jahre. Beginn der Erkrankung Anfang Februar 1932 mit Schwäche im rechten Arm, Sprachstörungen und allmählich einsetzender Schwäche im rechten Bein. Im Befund beginnende Stauungspapille, rechts stärker als links, rechts Anosmie, motorische Aphasie, Bauchdeckenreflexe rechts schwächer als links, spastische Parese des rechten Armes und Beines, Hyperreflexie. Diagnose: Raumbeengender Prozeß im linken parietalen Marklager.

Abb. 53. Erna Be. Hirntumor.
Enzephalogramm: Nur Hinterhorn bis zur Mitte und Basis mit Luft gut gefüllt. Aber starke Luftaustritte im Bereich der Stirnwindungen. Stauung?

Abb. 55. Derselbe Fall wie Abb. 53. Kranke Seite.
Füllung der Arteria carotis interna kaum zu sehen trotz guter Technik. Alle Gehirngefäße sehr verschwommen. Karotidensiphon mit äußerst unklarer Zeichnung. Andererseits wieder deutlicher Abgang der Arteria cerebri anterior sichtbar. Sie ist weit nach vorn gezogen und zieht dann als A. pericallosa scharf nach hinten. Die gesamte Sylviische Gruppe nach unten gedrückt, sofort in einen riesigen Bezirk stark gestauter Venen mündend. Diagnose: Riesiger Parietaltumor mit Stauung.

T Tumor, in der Peripherie vaskularisiert. 1 Arteria carotis interna und Karotidensiphon. 2 Arteria cerebri anterior. 3 Arteria pericallosa, nach hinten stark hochgehoben. 4 Arteria pericallosa-marginalis. 5 Nach unten abgedrückte Sylviische Gefäßgruppe (man vergleiche Abb. 54 und 55).

Abb. 54. Derselbe Fall wie Bild 53. Gesunde Seite.
Arteriogramm: Fast normales, sehr zartes Arteriogramm. Sylviische Gefäßgruppe von ihrem Abgang an auseinandergefasert, insbesondere die Arteria fossae Sylvii gestaut. Vielleicht erscheint die Arteria carotis etwas nach vorn verzogen so wie der Abgang der Arteria cerebri anterior, die aber sonst, wie auch die Arteria pericallosa-marginalis und Arteria pericallosa normalen Verlauf zeigt. Gesamtbild erhöhten Hirndruckes mit Stauung. Kein Tumorverdacht.
1 Arteria carotis interna. 2 Abgang der Sylviischen Gefäßgruppe. 3 Arteria temporalis posterior. 4 Arteria ophthalmica. 5 Arteria cerebri anterior et pericallosa. 6 Verbindungsäste mit der Arteria fossae Sylvii. 7 Arteria pericallosa-marginalis. 8. Arteria frontalis ascendens. 9. Arteria parietalis posterior.

Abb. 55.

Abb. 56. Derselbe wie Abb. 53. Tumorpräparat, Glioblastoma multiforme (inoperabel).

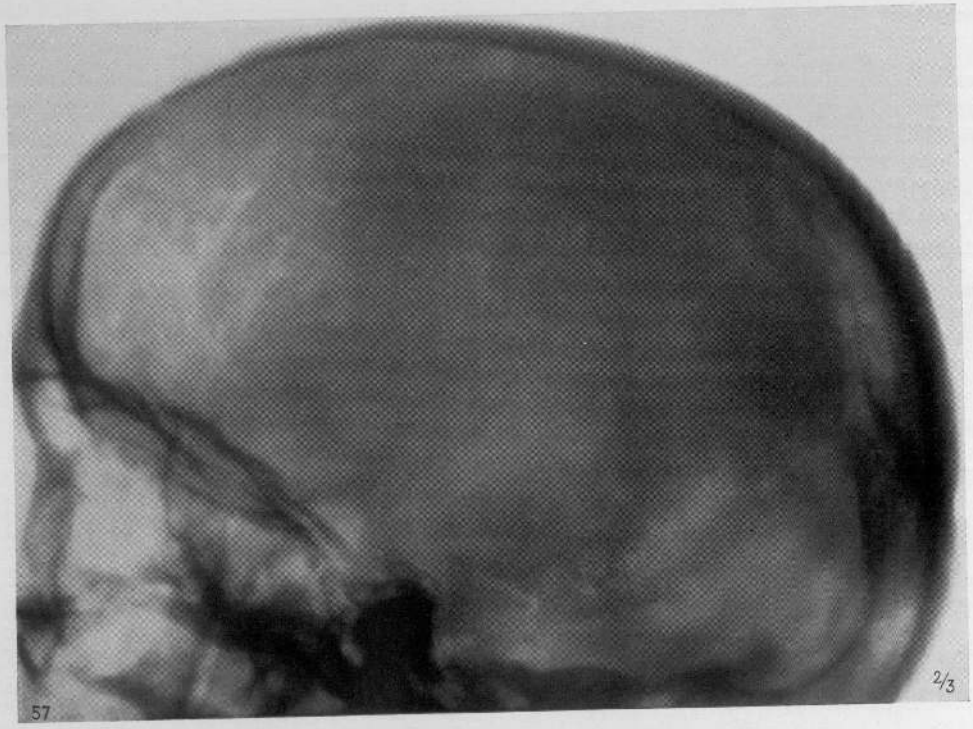

Abb. 57. Anna Ul. Tumor cerebri.
Enzephalogramm: Keine Ventrikelfüllung.

Anna Ul., 46 Jahre. Seit 1932 epileptiforme Anfälle. In der letzten Zeit völlig erblindet; leicht reizbar, empfindlich und „etwas komisch" geworden. Pupillen beide verzogen und lichtstarr, Stauungspapille mit Atrophie, Anosmie. Sämtliche physiologischen Knochenhaut- und Sehnenreflexe lebhaft, links lebhafter als rechts, Babinski, Oppenheim, Rossolimo, Trömner beiderseits positiv, Bauchdeckenreflexe rechts stärker als links, Spastik aller vier Extremitäten, Rombergsche Phänomen positiv, linksseitige Störung der Stereognosis. Diagnose: Raumbeengender Prozeß im rechten Temporo-Parietalhirn.

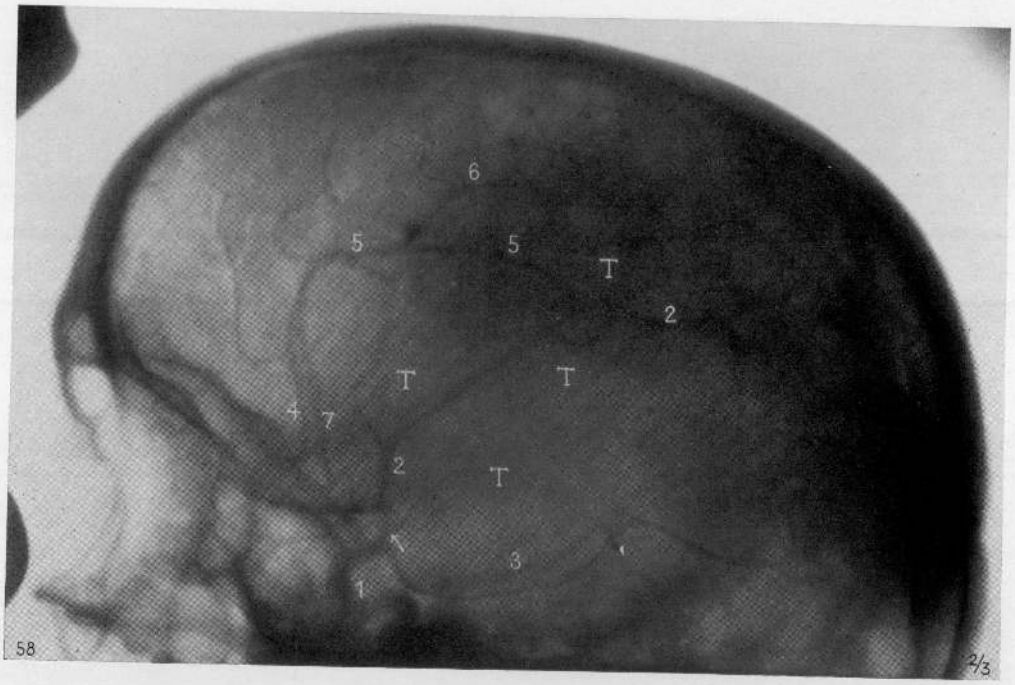

Abb. 58. Derselbe Fall wie Abb. 57.

Arteriogramm: Kräftige Füllung der Arteria carotis interna mit mächtigem, doppeltem, nach hinten geöffnetem Karotidensiphon. Abgang der Sylviischen Gefäße gespalten. Arteria temporalis posterior stark nach unten gedrückt. Arteria fossae Sylvii stark nach oben und vorn verlagert und in ihrer Mitte oberhalb der „Sylviischen Gefäßachse" ausgespannt, nach hinten wieder absteigend. Arteria cerebri anterior stark nach vorn verlagert, um dann scharf in die A. pericallosa umzubiegen, die ihrerseits wieder einen normalen Verlauf zeigt. Arteria cerebri anterior der anderen Seite mitgefüllt. Tumor des Temporallappens. Parietalwärts nach oben Stauung. 1 Arteria carotis interna und nach vorn aufgebäumter Karotidensiphon (←). 2 Sylviische Gefäßgruppe nach oben und vorn verlagert (verlagerte Gehirngefäßachse). 3 Nach unten abgedrückte Arteria temporalis posterior. 4 Arteria cerebri anterior. 5 Arteria pericallosa. 6 Arteria pericallosa-marginalis. 7 Arteria cerebri anterior der anderen Seite. T T T Tumor.

Abb. 59. Derselbe wie Abb. 57. Tumorpräparat.

Abb. 60.

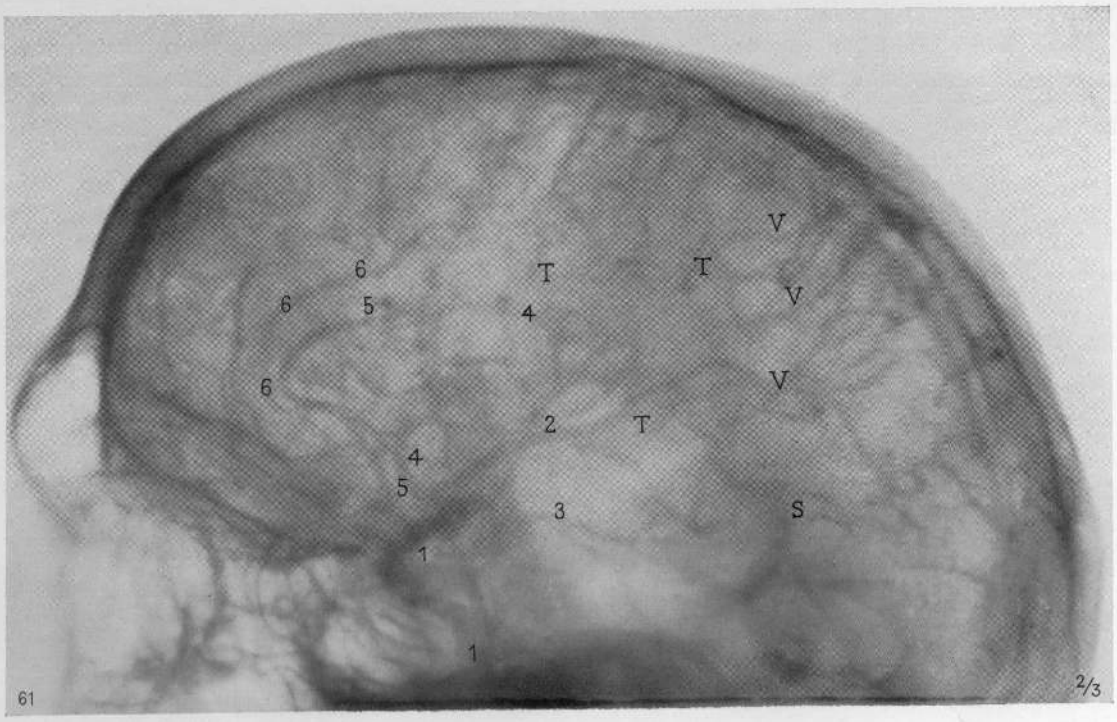

Abb. 61.

Abb. 62. Derselbe Fall wie Abb. 60. Tumorpräparat.

Abb. 60. Karl Schu. Krebsmetastasen.

Karl Schu., 55 Jahre. 3—4 Wochen vor der Aufnahme heftigste Kopfschmerzen und zunehmendes Schwächegefühl des rechten Armes. Später zwei typische Anfälle von Jacksonepilepsie mit Zuckungen im rechten Arm und der rechten Gesichtshälfte, kein Bewußtseinsverlust. In der letzten Woche tiefe Benommenheit, Sprachstörungen im Sinne erschwerter Wortfindung und Paraphasien. Komplette spastische rechtsseitige Parese des Armes, geringere des Beines und Schwäche im Fazialis, schwere Sensibilitätsstörungen im befallenen Gebiet. Rechtsseitige Hemianopsie, optische Agnosie. Diagnose: Tumor von der linken Temporo-Parietalgegend ausgehend.

Encephalogramm: Eigentümlich scharf abgesetzte Luftfüllung in den Gehirnwindungen.

Abb. 61. Derselbe Fall wie Abb. 60.

Arterioenzephalogramm: Aufgefasertes Karotidensiphonbild. Sylviische Gefäße sämtlich gestaut, nach oben verschoben und ausgespannt, nach hinten zugleich in starke Venenbildung übergehend. Ungefähr normaler Verlauf der Arteria temporalis posterior. Füllung des Sinus sigmoideus? Arteria cerebri anterior eine Spur nach vorn verlagert. Füllung der kontralateralen Seite. In dem hinteren Teil der Arteria pericallosa keine klare Zeichnung mehr. Diagnose: Großer, tiefsitzender Tumor der Temporo-Parietalgegend, von innen nach außen wachsend.

T Tumor. 1 Arteria carotis interna mit aufgefasertem Karotidensiphon. 2 In ihrem Abgang nach oben verlagerte Arteria fossae Sylvii. 3 Annähernd normaler Verlauf der Arteria temporalis posterior. 4 Nach vorn verlagerter Abgang der Arteria cerebri anterior, sich fortsetzend in die Arteria pericallosa. 5 Arteria cerebri anterior der anderen Seite. 6 Arteria pericallosa-marginalis. V Gestaute Venen. S Sinus sigmoideus.

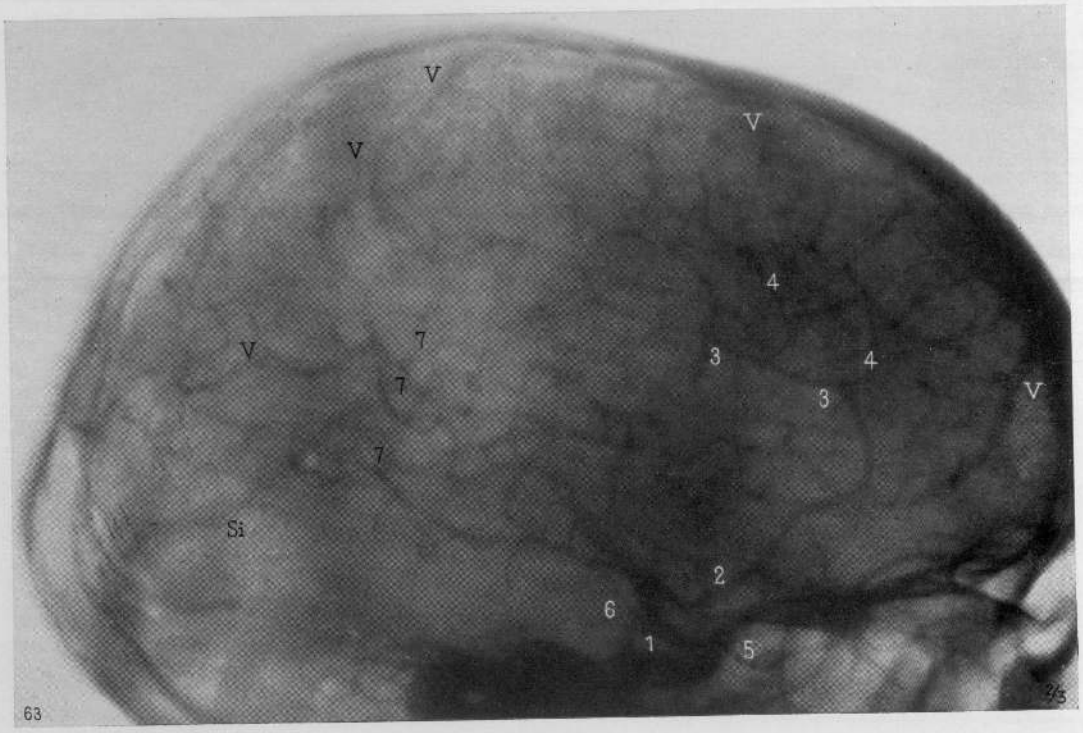

Abb. 63.

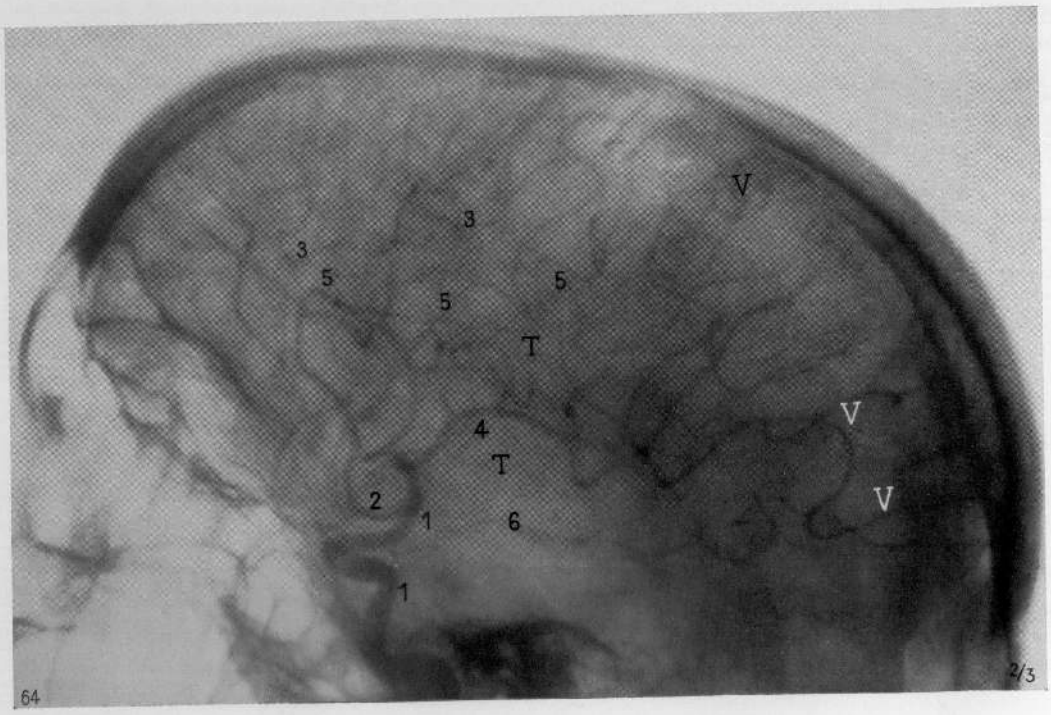

Abb. 64.

Abb. 64a.
Tumorbild und Schädelphotographie.
Zerebrum mit großem Defekt entsprechend dem entfernten Hirntumor. Nach hinten zu kleine Eindellung im hinteren Schläfenlappen, herrührend von nußgroßem, hartem, 2. Tumor, ausgehend von der Dura. ↓ Hirndefekt nach entferntem Tumor (Gliom). ⇣ Eindellung des Zerebrums durch nußgroßen zweiten Tumor der Dura (Endotheliom).

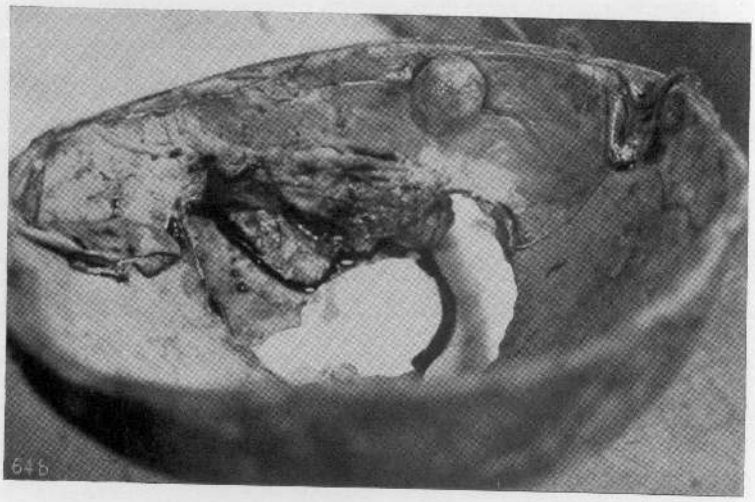

Abb. 64b.
Tumorbild u. Schädelphotographie.
Offene Schädelkalotte mit Operationsdefekt. Oben nußgroßer Tumor der Dura sichtbar, entsprechend der Eindellung im hinteren Schläfenhirn im vorigen Bild.

Abb. 63. Anna He. Tumor cerebri.

Anna He., 54 Jahre. Anfang 1932 Erschwerung in der Wortfindung, später Schmerzen in der rechten Gesichtshälfte und im rechten Arm; Zuckungen der beiden rechten Extremitäten. Beiderseits Stauungspapille, Abweichen der Zunge nach rechts. Rechtsseitige Spastik an Arm und Bein, Abschwächung der rechtsseitigen Bauchdeckenreflexe, Hyperästhesie im rechten Arm und rechten Bein, schwere Störung der Tiefensensibilität in der rechten Körperseite. Diagnose: Raumbeengender Prozeß (Tumor cerebri) in Gegend der vorderen Zentralwindung links.

Arteriogramm: Rechte, klinisch unverdächtige Seite: Stauungsbild. Arteria carotis interna normal. Arteria cerebri anterior ausgespannt und nach vorn gedrückt, aber in allen ihren Ästen erhalten. Im Stirnhirn Stauungsvenen, ebenso im Parietale auf der Scheitelhöhe. Die Sylviische Gruppe zweifellos gestaut, aber versammelter Verlauf ohne Achsenabweichung. Nach hinten zu wieder leichte Stauung und Übergang in Venen. Darstellung des Sinus sigmoideus. Gut sichtbare Arteria ophthalmica. Gesamtdiagnose: Stauung auf der linken Seite.

1 Arteria carotis interna. 2 Arteria cerebri anterior. 3 Arteria pericallosa. 4 Arteria pericallosa-marginalis. 5 Arteria ophthalmica. 6 Arteria chorioidea anterior. 7 Stauung im Bereich der nicht verlagerten Gehirngefäßachse. V Gestaute Venen. Si Sinus sigmoideus.

Abb. 64. Derselbe Fall wie Abb. 63. Kranke Seite.

Im Vergleich mit der rechten Seite auffallend die Erektion der Karotis kurz vor dem Abgang der Sylviischen Gefäße. Tiefer Abstieg beim Ursprung der Arteria cerebri anterior. Außerordentlich verdünnte Arteria temporalis posterior. In ihrem Abgangsteil stark erhobene Sylviische Gefäßgruppe, die dann nach hinten abfällt und in Venen übergeht. Arteria cerebri anterior im ganzen nach vorn verschoben. Der Abgang der Arteria pericallosa ist scharf abgeknickt. Nach hinten zu endet der Gefäßbezirk der Arteria pericallosa und Arteria paricallosa-marginalis bald. Von innen nach außen wachsender Tumor in der Tiefe des Parietale, bis zu dessen Basis heruntersteigend.

1 Arteria carotis interna, nach vorn verschoben und Karotidensiphon. 2 Abgang der Arteria cerebri anterior mit Frontalgefäßen. 3 Etwas verzerrter Verlauf der Arteria pericallosa-marginalis. 4 Bei ihrem Abgang hochgehobene und nach der Seite verzogene Arteria fossae Sylvii. Hinterer Gefäßverlauf normal. 5 Arteria pericallosa. 6 Lang ausgezogene und gespannte, schwach gefüllte Arteria temporalis posterior. V Venen. T Tumorbezirk.

Abb. 65. Babette Schw. Einzige Ca-Metastase eines Bronchialkarzinoms.
Arteriogramm: Injektion rechts (Darstellung der gesunden Hirnhälfte).

Babette Schw., 39 Jahre. Linksseitige Kopfschmerzen, Gefühl, als ob der rechte Arm eiskalt und steif würde. Parästhesien im rechten Bein und rechten Mundwinkel. Sprachstörung. Linksseitiges Bronchialkarzinom. Doppelseitige Stauungspapille, Parese des rechten Mundfazialis und der rechten Zungenmuskulatur, artikulatorische Sprachstörung, Spastik am rechten Arm und Bein. Diagnose: Karzinommetastase (Bronchuskarzinom im linken Temporoparietale).

1 Arteria carotis interna. 2 Arteria chorioidea. 3 Arteria ophthalmica. 4 Arteria cerebri anterior. In normaler Richtung als Gefäßachse des Gehirns laufend: 5 Arteria cerebri media = Arteria fossae Sylvii, 6 Arteria temporalis posterior, 7 Arteria parietalis. 8 Arteria frontalis ascendens. 9 Arteria pericallosa-marginalis. 10 Gefäßfüllung der anderen Seite? 11 Arteria cerebri anterior der anderen Seite?

Abb. 66. Derselbe Fall wie Abb. 65.
Arteriogramm: Injektion links (Darstellung der kranken Hirnhälfte). Karotidensiphon unscharf. Apfelsinengroßer Bezirk im Parietale, die Gefäße im ganzen nach unten drückend, eingerahmt und durchzogen von gestauten Venen.

1 Arteria carotis interna und Karotidensiphon (unscharf). 2 Arteria chorioidea. 3 Arteria ophthalmica. 4 Arteria cerebri media = Arteria fossae Sylvii. 5 Arteria temporalis posterior. 6 Arteria frontalis ascendens. Gefäßachse der Sylviischen Gefäße nach unten gedrängt. Arteria parietalis posterior nicht mit Sicherheit festzustellen. 7 Arteria cerebri anterior et pericallosa. 8 Arteria frontalis anterior interna, nach hinten zu in Verbindung tretend mit Ästen der Arteria pericallosa zu der Gruppe der Gefäße der Arteria pericallosa-marginalis. V Gestaute Venen. T Tumor.

Abb. 67. Erna Me. Hypophysentumor.
Leeraufnahme: Verwaschene Gegend des Türkensattels. Insbesondere Processus clinoideus posterior und Grund des Türkensattels verwaschen.

Erna Me., 32 Jahre. Doppelbilder bei temporaler Hemianopsie, heftige Kopfschmerzen, nie menstruiert. Beiderseits Optikusatrophie, absolute Starre der linken Pupille, Nystagmus beim Blick nach rechts, Gesichtsfeld rechts rudimentär, links nicht aufnehmbar, Knochenhaut- und Sehnenreflexe links lebhafter als rechts, Zungenabweichung nach rechts, linker Mundfazialis paretisch. Liquorverhältnisse regelrecht. Diagnose: Hypophysentumor. (Erdheimscher Tumor, durch Operation beseitigt. Geheilt entlassen.)

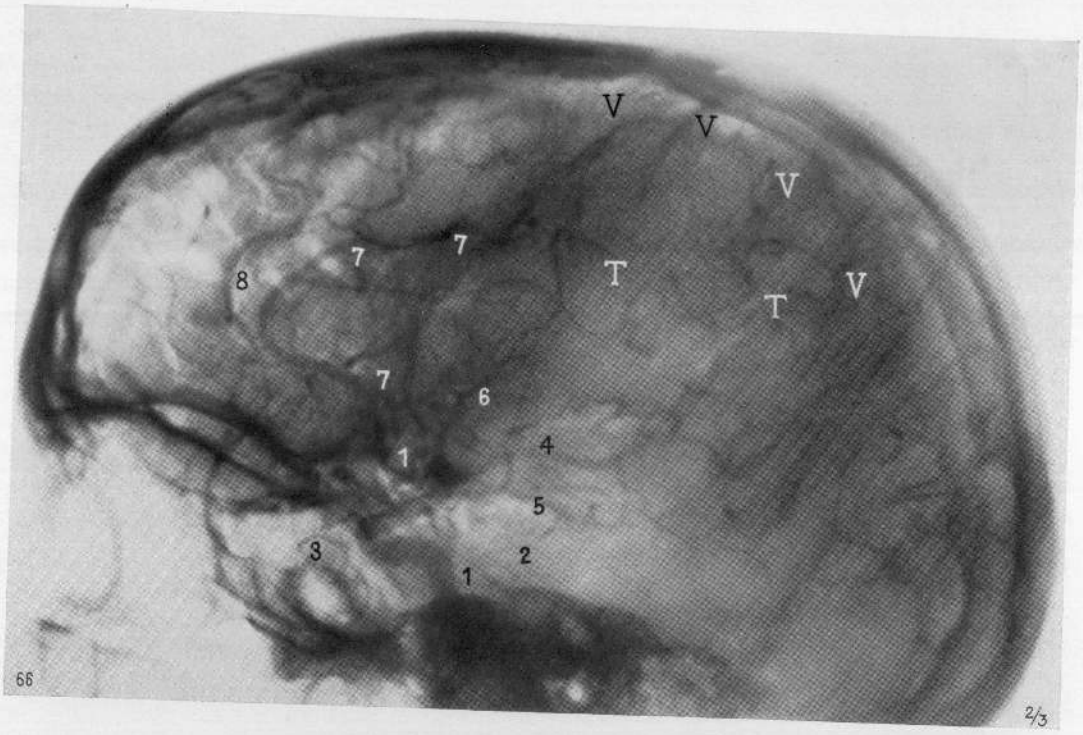

Abb. 66.

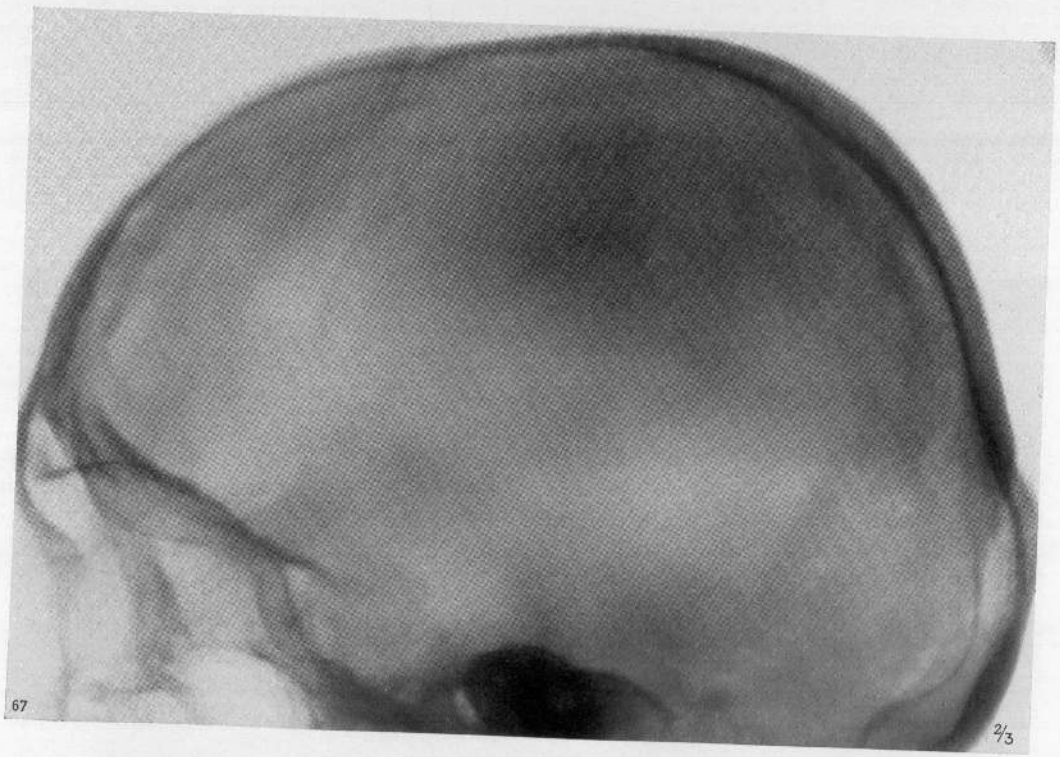

Abb. 67.

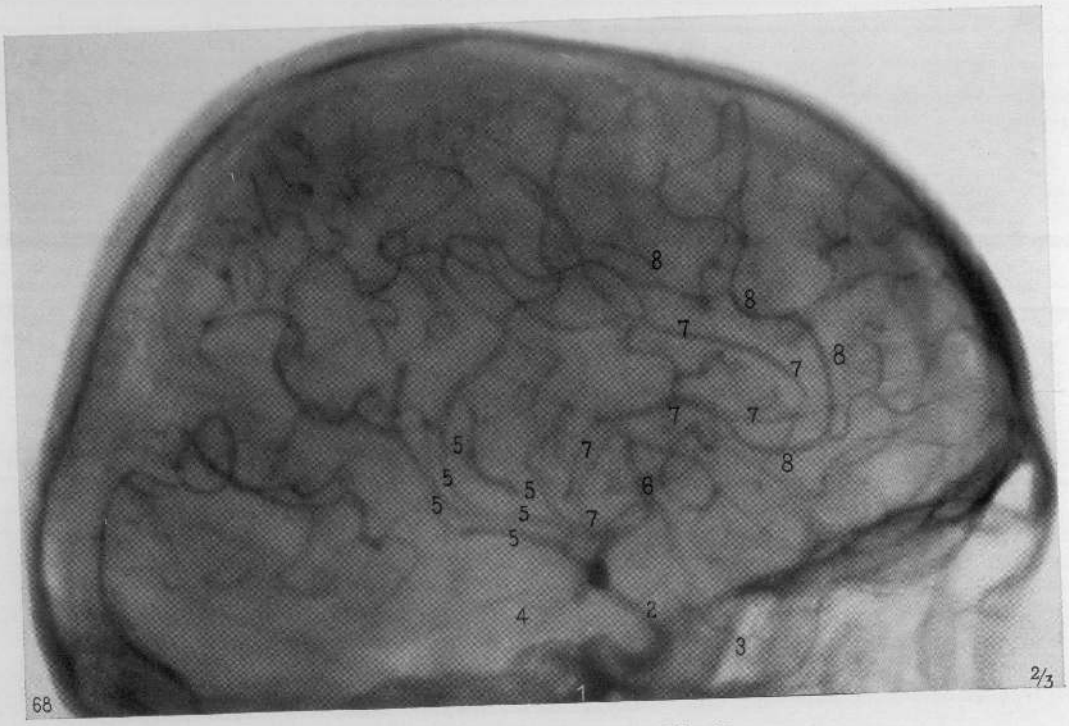

Abb. 68. Derselbe Fall wie Abb. 67.

Arteriogramm (Injektion rechts): Karotidensiphon nach hinten gebäumt, so daß die Abgänge der von ihm entspringenden Hauptgefäße Arteria cerebri media und Arteria cerebri anterior nach hinten verlagert werden. Gruppe der Sylviischen Gefäße gut gefüllt und nicht verändert. Abgang der Arteria cerebri anterior weit nach hinten gedrängt und hochgehoben durch den Tumor? Vielleicht auch etwas beengt bei ihrem Abgang.

1 Arteria carotis interna. 2 Nach hinten ausgezogener und verdünnter Karotidensiphon. 3 Arteria ophthalmica. 4 Arteria chorioidea anterior. 5 Gruppe der drei Hauptgefäße der Arteria cerebri media und der Sylviischen Furche. 6 Arteria cerebri frontalis ascendens. 7 Nach rückwärts und oben verlagerte Arteria cerebri anterior und pericallosa. 8 Arteria pericallosa marginalis.

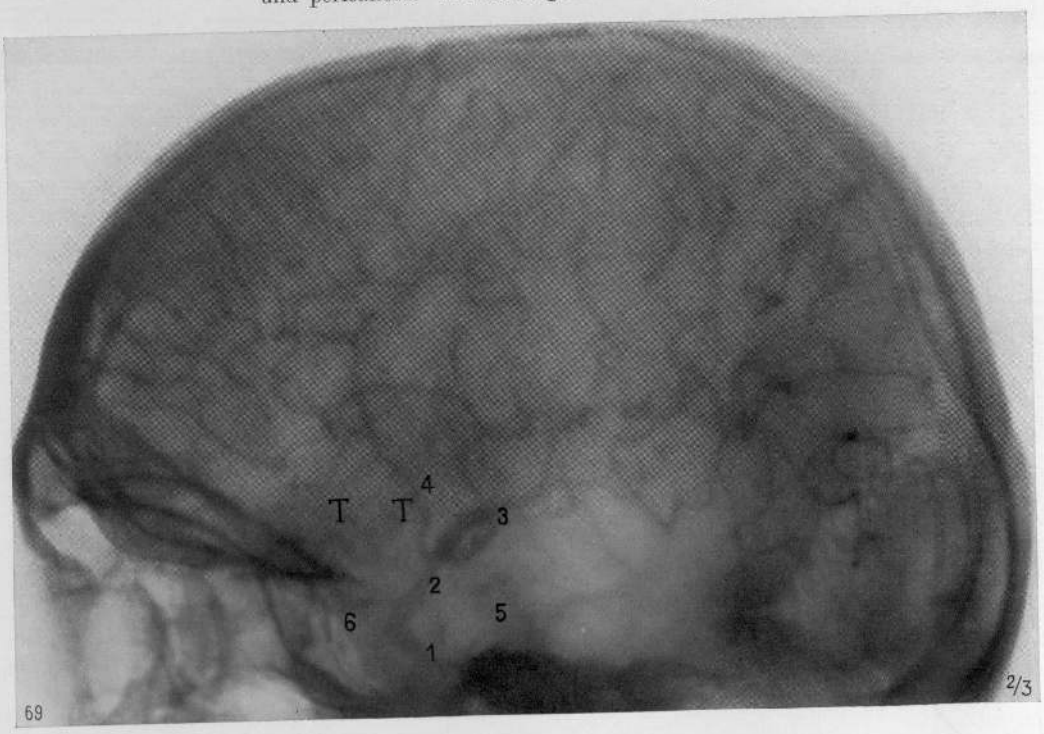

Abb. 69.

Marie Goe., 35 Jahre. 1923 allgemeine nervöse Beschwerden. 1926 Doppelbilder und Stauungspapille. 1927 Entlastungstrepanation. 6 Wochen später Balkenstich. Es wurde kein Tumor gefunden. Lähmung der linken Hand; Gehstörung. Seit 2 Jahren völlig erblindet. Kindskopfgroßer Hirnprolaps in rechter Temporalgegend von derb knolliger Konsistenz, Nystagmus, absolute Pupillenstarre, Atrophie nach Stauungspapille, Anosmie, spastische Parese des linken Armes und Beines, Abschwächung der linksseitigen Bauchdeckenreflexe. Herabsetzung der Oberflächen- und Tiefensensibilität an der linken Körperseite. Diagnose: Tumor der rechten Hirnhemisphäre.

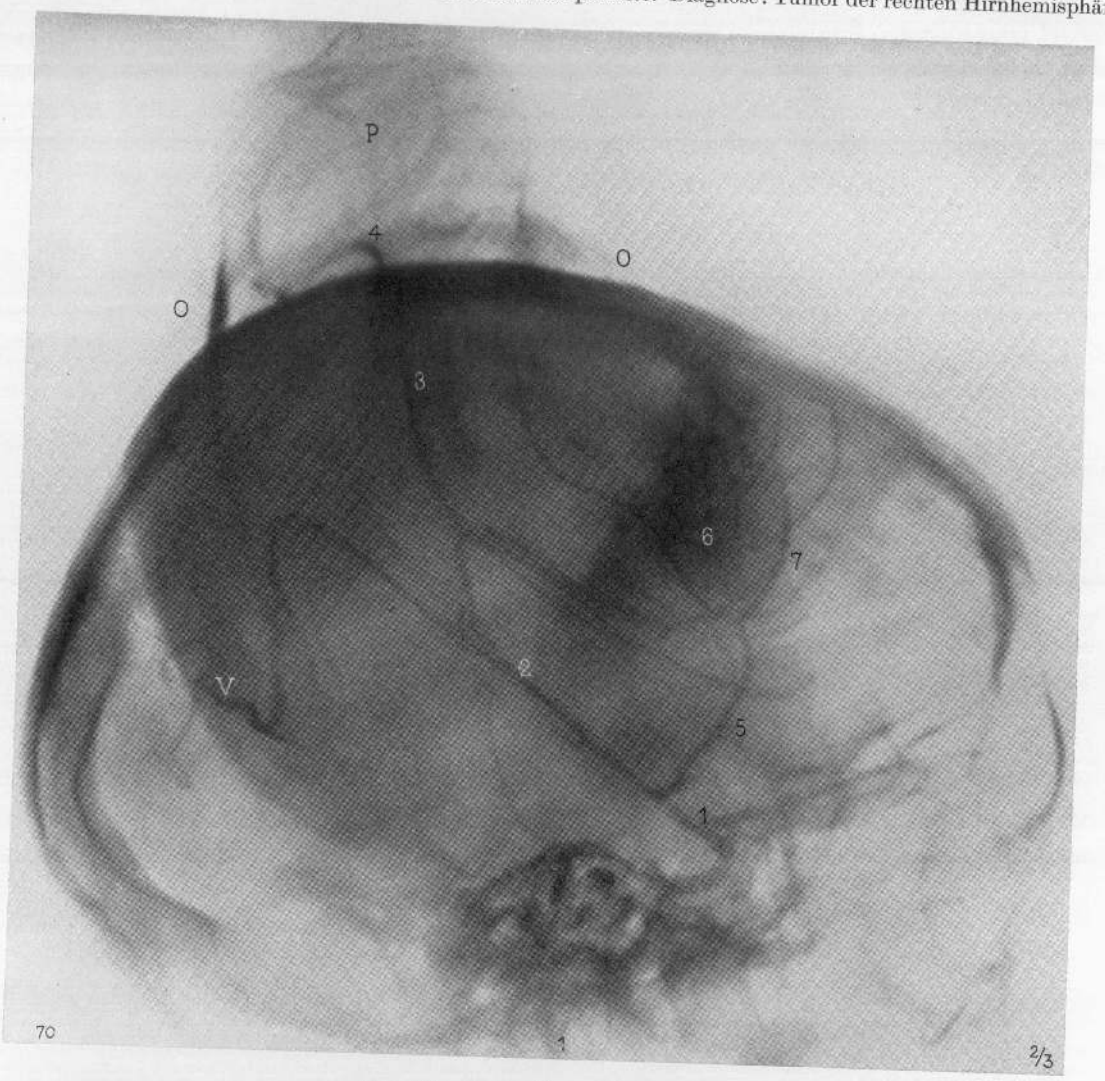

Abb. 70. Marie Goe. Hirntumor.

Arteriogramm: Arteria carotis nach Bildung des Karotidensiphons scharf nach hinten gezogen. Sylviische Gefäße linear ausgespannt, nach hinten in Venen übergehend, teils in den Stirnprolaps einmündend. Osteophytenwall um die Trepanationslücke. Arteria cerebri anterior nach vorn gedrückt. Tumor im Parietalbereich. 1 Arteria carotis interna. 2 Ausgezogene Gruppe der Sylviischen Gefäße. 3 Arteria parietalis, sich fortsetzend in P den Prolaps. 4 Aus drei sich fortsetzende Arterien. O Osteophytenwall. 5 Arteria cerebri anterior. 6 Arteria pericallosa. 7 Arteria pericallosa-marginalis.

Abb. 69. Derselbe Fall wie Abb. 67.

Arteriogramm (Injektion links): Karotidensiphon aufgefasert, deutlich in die Höhe gedrängt und nach hinten gezogen. Sylviische Gefäßgruppe gleich im Anfang ihres Abgangs schon gestaut und nur undeutlich gefüllt. Füllung der Arteria cerebri anterior gar nicht vorhanden. Eigentümlich vaskularisierter Fleck oberhalb der Hypophyse, den man als Tumor ansprechen muß. Offenbar ist die linke Arteria cerebri anterior verlegt, da auch ihre Fortsetzung als Arteria pericallosa und deren Nebenast, die Arteria pericallosa-marginalis nicht gefüllt sind. 1 Arteria carotis interna. 2 Aufgefaserter und hochgehobener Karotidensiphon. 3 Unvollständig gefüllte Sylviische Gefäßgruppe bei normaler Verlaufsrichtung der Gehirngefäßachse. 4 Arteria frontalis ascendens in Kandelaberform. 5 Arteria chorioidea anterior. 6 Arteria ophthalmica.

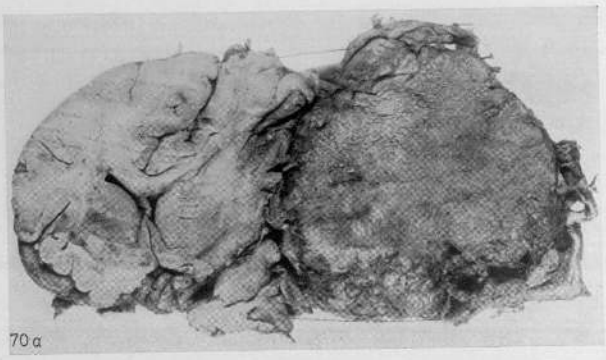

Abb. 70a. Derselbe Fall wie Abb. 70.
Riesiger, prolabierter Tumor, der die Größe des Querschnittes des Gehirns hat (Endotheliom).

Abb. 71. Joseph Zau. Hirntumor.

Joseph Zau., 45 Jahre. Vor 1½ Jahren erster epileptischer Anfall. Später alle 3 Monate ein Anfall. Vor ½ Jahr auswärts operiert. Tumor nicht gefunden. Pupillenstarre, beiderseits Atrophie nach Stauungspapille, Übererregbarkeit des linken Vestibularis, leichte linksseitige Paresen der oberen und unteren Extremitäten, Stirnhirnataxie. Klinische Diagnose: Tumor des rechten Stirnhirns.

Arteriogramm: Karotidensiphon aufgebäumt. Arteria temporalis posterior nach unten gedrückt, während die Sylviischen Gefäße weit nach oben und vorn gehoben sind. Verlauf der Arteria cerebri anterior und pericallosa (Doppelbildung?) einigermaßen normal, während anteriore Frontalgefäße bis in den Gehirnprolaps vordringen. Tumor im tiefen Parietal- bzw. Temporallappen, prolapswärts vordringend, in Richtung des eingezeichneten Pfeils.

1 Nach vorn aufgebäumter Karotidensiphon. 2 Nach unten gedrückte Arteria temporalis posterior. 3 Zusammengeschobenes und nach vorn verlagertes Bündel der Sylviischen Gefäße. 4 Arteria cerebri anterior. 5 Arteria pericallosa-marginalis. 6 Arteria cerebri anterior der kontralateralen Seite. 7 Arteria frontalis anterior mit Einmündung in P den Prolaps. T Tumor. ↑ Richtung des Druckes seitens des Tumors.

XI. Verschiedenes

Fall Fi. (Abb. 72 und 73) stellt einen 4jährigen, seit seiner Geburt hochgradig zurückgebliebenen (durch Geburtstrauma ?) idiotischen Knaben dar. Das Enzephalogramm (Abb. 72) zeigt atrophische Prozesse im Stirn- und Schläfenhirn, aber keine erweiterten Ventrikel, das Arteriogramm Gefäßveränderungen, deren Erklärung die größten Schwierigkeiten macht. Die Gefäße haben einen abnormen Verlauf. Die aus der Arteria carotis interna heraustretende Arteria cerebri anterior läßt keine Fortsetzung als Arteria pericallosa erkennen. Die im Sylvischen Bündel vereinigten Gefäße weichen weit auseinander und treten zum Sinus sigmoideus in Beziehung. Die gut gefüllten Venen an der Peripherie des Schädels sprechen für Stauungserscheinungen.

Max Heinz Fi., 5 Jahre. Geistiger Rückstand in frühester Kindheit. Mit 2 Jahren epileptiforme Anfälle, reizbar. Diagnose: Idiotie.

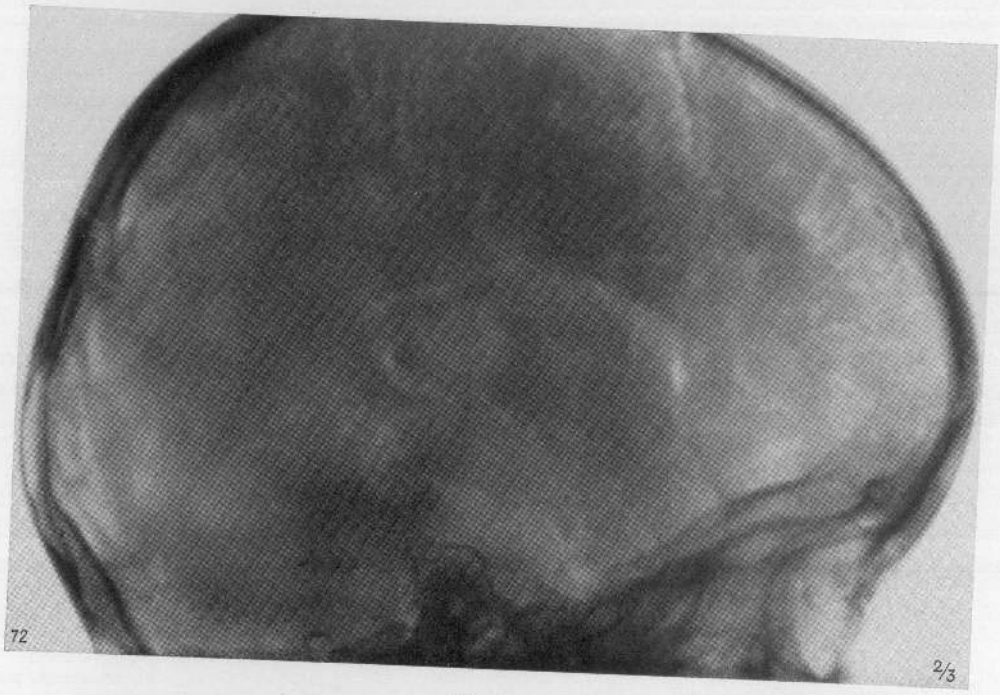

Abb. 72.
Enzephalogramm: Annähernd normales Ventrikulogramm mit geringer Einengung des Hinterhorns und atrophischen Prozessen im Stirn- und Parietalhirn.

Bei Fall Ha., einer Patientin mit eitriger Meningitis, die ihren Ausgang von der vereiterten Keilbeinhöhle nahm, wurde die Arteriographie bereits in desolatem Zustande der Kranken (an eine Enzephalographie war gar nicht mehr zu denken) ausgeführt. Das seitliche Arteriogramm zeigt eine eigentümlich verwaschene Zeichnung aller Gefäße des Gehirns, die zur Darstellung kommen. Es ist sicherlich kein Zufall, daß die Arteria cerebri anterior sich nicht füllt, wohl deshalb nicht, weil der Krankheitsprozeß zu Verlegungen oder spastischen Kontraktionen dieses Gefäßes geführt hat. Auch auf der dorso-anterioren Aufnahme ist die Arteria cerebri anterior ebenfalls nicht gefüllt zu sehen. Abgesehen davon sind die Gefäße bei dieser Patientin eigentümlich unruhig und dünn, als wären sie spastisch kontrahiert. Die Venen in der Parietalgegend sind deutlich sichtbar. Im Bereich der Hirnoberfläche, wo die Vena Rolandi zur guten Füllung gebracht worden ist, zeigt sich eine nicht unbeträchtliche Stauung (vgl. Abb. 75).

Die Autopsie der einige Tage später an Meningitis verstorbenen Patientin ergab an der Schädelbasis einen Durchbruch aus der vereiterten Keilbeinhöhle (Abb. 74 und 75).

Abb. 73. Derselbe Fall wie Abb. 72.

Arterioenzephalogramm: Abnorme Gefäßbildung.

1 Arteria carotis interna. 2 Aufgefaserte Gruppe der Sylviischen Gefäße mit Einmündung des untersten Gefäßes direkt in den Si Sinus sigmoideus. 3 Arteria chorioidea anterior. 4 Arteria cerebri anterior. V Venen an der Hirnoberfläche.

Abb. 74. Emma Ha. Meningitis.

Emma Ha., 46 Jahre. Seit Jahren Kopfschmerzen, seit Anfang Februar 1932 Doppelbilder. Klopfempfindlichkeit des ganzen Schädels, Abduzensparese rechts. Stauungspapille beiderseits, rechter Mundfazialis paretisch, vorgestreckte Zunge weicht nach rechts ab. Periost- und Sehnenreflexe links spurweise lebhafter als rechts, gestörte Diadochokinese rechts, Hypotonie an beiden Beinen, Nackensteifigkeit, Kernig und Lasègue positiv. Liquordruck 410 mm, starke Globulinvermehrung, starke Zellvermehrung (ca. 3000/3), negative WaR im Blut und Liquor, starke Meningitiskurve der Kolloidreaktionen. Diagnose: Eitrige Meningitis nach Keilbeinhöhlenempyem.

1 Sehr zarte Karotidenfüllung. Verdünnung der Arteria carotis durch Kompression nach ihrem Eintritt in den Schädel. 2 Unscharfes Bild beim Abgang der Sylviischen Gefäßgruppe. Abgang der Arteria cerebri anterior ist nicht zu sehen. 3 Arteria ophthalmica. 4 Arteria chorioidea anterior. 5 Arteria temporalis posterior. 6 Arteria parietalis posterior. 7 Frontaläste der Arteria cerebri frontalis anterior.

Abb. 75. Derselbe Fall wie Abb. 74.

Arteriogramm (von vorn): 1 Gute Füllung der Arteria carotis interna bis zu ihrem Schädeleintritt. 2 Sie fasert sich in die dünnen Gefäße der Sylviischen Gruppe auf, die ihrerseits wieder ihr Blut ableiten in V gestaute Venen. Abgang der Arteria cerebri anterior nicht sichtbar. R Vena Rolandi. S Gefüllter Längsblutleiter.

Abb. 74.

Abb. 75.

Buchdruckerei Richard Hahn (H. Otto) in Leipzig