



M. B. 50. 96

M. le Professeur Sangalli

*Hommage de l'auteur
Hannover*

LE CARTILAGE PRIMORDIAL

ET SON OSSIFICATION DANS LE CRÂNE HUMAIN

AVANT LA NAISSANCE

PAR

ADOLPHE HANNOVER

AVEC DEUX PLANCHES GRAVEES




COPENHAGUE


ANDR. FRÉD. HØST & FILS, ÉDITEURS


PARIS: CHEZ G. MASSON, 21, BOULEVARD SAINT-GERMAIN

MDCCCLXXXI









LE CARTILAGE PRIMORDIAL

DU CRÂNE HUMAIN

OUVRAGES EN FRANÇAIS DU MÊME AUTEUR

Tableau micrométrique pour servir à la comparaison et à la réduction des diverses mesures qui sont employées dans la micrométrie microscopique, 1842.

Recherches microscopiques sur le système nerveux, avec sept planches lithographiées, 1844.

Découverte de la structure du corps vitré, Archives gén. de médecine, 1846, Vol. suppl.

De la construction et de l'emploi du microscope, traduction approuvée par l'auteur, illustrée de vingt figures intercalées dans le texte et de deux planches gravées, et augmentée d'un tableau micrométrique, publiée par Ch. Chevalier, ingénieur-opticien, 1855.

Maladies des artisans, d'après les relevés des hôpitaux de Copenhague, traduit et analysé par le docteur Beaugrand, Ann. d'hygiène publique, 1862.

Recherches sur les entozoaires enkystés chez la grenouille, avec deux planches lithographiées. Extrait des Mém. de la Soc. roy. Danoise des Sciences, 1864.

Epithelioma cylindraceum foliaceum et globosum, avec deux planches gravées. Extrait, 1865.

Sur la structure et le développement des écailles et des épines chez les poissons cartilagineux, avec quatre planches gravées et trois figures dans le texte. Extrait et explication des planches, 1867.

Les rapports de la menstruation en Danemark et l'époque, en général, de la première menstruation chez les différents peuples. Bulletins de l'Acad. roy. de Belgique, 1869.

La rétine de l'homme et des vertébrés, mémoire histologique, historico-critique et physiologique, avec six planches gravées, 1876. Prix Montyon 1878.

Funiculus scleroticus, un reste de la fente fœtale dans l'œil humain. Extrait, 1876.

LE CARTILAGE PRIMORDIAL
ET SON OSSIFICATION DANS LE CRÂNE HUMAIN
AVANT LA NAISSANCE

PAR

ADOLPHE HANNOVER

AVEC DEUX PLANCHES GRAVÉES



COPENHAGUE
ANDR. FRÉD. HØST & FILS, ÉDITEURS

PARIS: CHEZ G. MASSON, 21, BOULEVARD SAINT-GERMAIN

MDCCCLXXXI

AVANT-PROPOS

Le but de ce mémoire est de donner un aperçu du cartilage primordial du crâne humain, depuis le moment où il devient visible à l'œil nu chez le fœtus jusqu'à la naissance. Je me suis borné à l'étude de l'état fœtal du crâne de l'homme, et n'ai par conséquent mentionné que subsidiairement les rapports du cartilage primordial hors du crâne, le développement des os crâniens et faciaux formés entre des membranes, l'ossification après la naissance, et les rapports du cartilage primordial chez les animaux.

La traduction française que je fais paraître aujourd'hui ne comprend que la troisième partie du mémoire danois, qui a été publié dans les Mémoires de la Société royale Danoise des Sciences. La première partie du mémoire danois contient un exposé historique et critique de la doctrine du cartilage primordial du crâne, dont il est pour la première fois question dans le mémoire de M. Dugès sur l'ostéologie et la myologie des batraciens, tandis que la dénomination, adoptée plus tard mais non tout à fait juste, de « crâne primordial » est due à M. Jacobson. Cette doctrine était, il y a un peu plus de trente ans, l'objet de vives discussions; mais, après le beau travail de M. H. Müller sur l'unité de l'ossification, personne n'en a plus contesté la vérité, quoiqu'il restât encore à élucider bien des points relatifs à l'ossification elle-même, faute de recherches spéciales entreprises sur une série complète de fœtus humains, pour obtenir une connaissance plus exacte de l'état du cartilage et de son ossification aux différentes époques de la vie utérine. Ce sont de telles recherches qui font l'objet de la seconde partie du mémoire danois, où j'ai décrit le cartilage primordial du crâne, son développement et son ossification chez vingt-cinq fœtus humains, qui forment une série non interrompue de fœtus de deux mois à peine jusqu'à huit mois; j'y ai ajouté un assez grand nombre d'observations non comprises dans la série fondamentale pour mieux illustrer divers sujets dignes d'observation. Deux de ces fœtus de quatre mois sont traités plus en détail pour servir de paradigme pour le cartilage primordial du crâne humain; aussi sont-ils représentés sur la première planche.

La troisième partie de mon mémoire, celle dont j'offre ici une traduction, se divise en trois chapitres. Dans le premier, je défends la doctrine que les os du crâne se forment de deux manières différentes, tantôt indirectement dans un cartilage, tantôt directement entre et dans des membranes, sans cartilage antérieur, et j'ai éclairci ce point par de nouvelles recherches microscopiques sur l'ossification, pour prouver que toute ossification est périostéale. Le deuxième chapitre est consacré à la description de l'ossification de chacun des os du crâne qui sont précédés d'un cartilage. Je me suis efforcé de préciser l'époque de l'apparition des points d'ossification de chaque os, leur développement spécial et la valeur qu'on peut leur attribuer relativement à la totalité de l'os lui-même. Je crois qu'une recherche analogue sur le développement des os crâniens et de leur points d'ossification chez les autres vertébrés, serait d'une grande importance pour fixer la signification et la dénomination de différents os qui sont encore contestés, et qu'à cet égard il vaudrait bien la peine d'étudier une série de fœtus de chaque classe aux différents âges de la vie fœtale. Parmi les faits observés par moi, je signalerai ceux qui regardent l'ossification du corps du sphénoïde et de l'apophyse mastoïde, l'origine de l'apophyse styloïde, la rotation de la partie pierreuse, les osselets de l'ouïe et le cartilage de Meckel. Dans le dernier chapitre de mon mémoire, j'ai repris la doctrine des vertèbres céphaliques envisagée au point de vue de ses rapports avec le cartilage primordial du crâne, et, en me fondant sur mes recherches anatomiques sur les différents points d'ossification, j'ai cherché à rendre aux os du crâne la signification de vertèbres, mais restreint l'analogie aux os formés dans du cartilage, en éliminant tous les os formés dans des membranes.

J'ai représenté sur la première planche le cartilage primordial du crâne humain, le cartilage de Meckel et son développement, et sur la seconde, la marche de l'ossification. Toutes les deux ont été gravées par M. le professeur Magnus Petersen, artiste éminent, bien connu par son habileté à rendre par la gravure tout le caractère d'un objet ou d'un dessin, et dont je suis heureux d'avoir pu utiliser le rare talent pour les planches qui ont accompagné plusieurs de mes autres ouvrages.

I

LE CARTILAGE PRIMORDIAL DU CRÂNE HUMAIN

L'OSSIFICATION EN GÉNÉRAL

La formation des os du crâne humain se fait de deux manières différentes, qu'on peut provisoirement caractériser en disant que certains os se forment et s'ossifient indirectement dans un cartilage ou par son intermédiaire (ossification intracartilagineuse ou enchondrale), tandis que d'autres prennent directement naissance dans ou entre des membranes (ossification intermembraneuse, périchondrale ou périostéale). La différence entre ces deux modes de formation réside en partie dans des rapports morphologiques, en partie dans des rapports histologiques et histogénétiques.

Au point de vue de la morphologie, il faut observer que le cartilage qui entoure la corde dorsale, selon toute probabilité, forme à l'origine une seule masse cohérente, dans laquelle les différentes vertèbres apparaissent un peu plus tard. Ce cartilage primordial entoure en même temps la moelle épinière, mais manque d'abord sur la face dorsale; c'est pourquoi les arcs vertébraux qui se développent en arrière, ne sont pas d'abord réunis dans la ligne médiane du dos. La partie du cartilage qui appartient au crâne est aussi ouverte en arrière, et la voûte du crâne reste longtemps membraneuse dans une étendue plus ou moins grande, tandis que la base en est formée de cartilage. Le cartilage du crâne conserve son caractère originel et forme une seule masse cohérente; l'épaisseur n'en est pas partout la même, et la forme que prendront plus tard les os formés dans le cartilage primordial est déjà distinctement dessinée avant la fin du second mois, mais on ne peut encore indiquer les limites de chaque os,

comme elles le seront plus tard par des sutures de divers genres. Le cartilage primordial constitue la base de l'occipital, du sphénoïde, de l'ethmoïde avec les cornets inférieurs, du temporal et des osselets de l'ouïe; ces derniers sont aussi dès l'origine une continuation immédiate du cartilage primordial du crâne. Le fondement cartilagineux commun manque à tous les autres os du crâne; ils se forment chacun à part entre des membranes composées de tissu conjonctif, et la limite de chaque os est dès le premier moment indiquée plus ou moins distinctement.

D'un autre côté, le mode d'ossification des os préformés dans le cartilage primordial, diffère de celui des os qui prennent naissance entre des membranes. De même que la plupart des autres os du squelette primordial, tant dans la colonne vertébrale qu'aux extrémités, présentent chacun plusieurs points d'ossification qui successivement se soudent, de même l'ossification des os du crâne part de différents points qui en croissant se rapprochent et se réunissent. La séparation qui se fait entre les os et les rend indépendants l'un de l'autre, a lieu longtemps après l'apparition des premiers points d'ossification. Au contraire, les os qui s'ossifient entre des membranes de tissu conjonctif n'ont en général qu'un seul point d'ossification ou du moins un seul point principal, auquel pendant l'évolution viennent quelquefois se joindre des points secondaires. Les points d'ossification eux-mêmes présentent en outre cette différence, qu'ils commencent comme des plaques extrêmement minces dans les os formés entre des membranes, tandis que dans le cartilage primordial ils ont une forme très variable, mais toujours une certaine épaisseur qui souvent même est considérable, et ils sont vraisemblablement toujours au début entourés de tous les côtés de cartilage, parce qu'ils naissent dans l'intérieur du cartilage et non à sa surface.

Ces différences se manifestent non seulement dans les os qui se forment complètement entre des membranes, par exemple, le frontal, le pariétal et tous les os de la face, mais aussi dans des parties osseuses qui plus tard se soudent aux os du cartilage primordial; car, tout d'abord, ces parties apparaissent aussi isolément, entre des membranes, avec leurs limites propres; elles n'ont qu'un seul point d'ossification et finissent par se souder aux os du cartilage primordial. En effet, tous les os du cartilage primordial, dans le crâne humain, s'unissent aux parties osseuses formées entre des membranes, et ce n'est qu'après la soudure complète que l'os total est formé. La partie de l'écaïlle de l'occipital située au-dessus de la ligne demi-circulaire supérieure, ne provient pas du cartilage, mais se forme entre des membranes. Les cornets de Bertin du sphénoïde se forment également entre des membranes, et c'est sans doute aussi le cas pour les bords externes minces de la grande aile et des ailes ptérygoïdiennes. La lame papyracée de l'ethmoïde n'appartient pas au cartilage primordial, et la majeure

partie des parois des cellules ethmoïdales est probablement formée entre des membranes. Toute l'écaïlle du temporal ainsi que la partie antérieure de la voûte du tympan et le conduit auditif externe ont la même origine. Enfin, parmi les osselets de l'ouïe, l'apophyse grêle du marteau n'est pas préformée dans le cartilage, ce qui au contraire, comme on sait, a lieu pour le cartilage de Meckel, qui cependant commence à être absorbé avant la fin de la première moitié de la grossesse.

Pour ce qui regarde les différences histologiques et histogénétiques, je me bornerai ici à la remarque générale, que les os du crâne formés dans le cartilage primordial, parcourent une phase de leur développement dans une formation cartilagineuse provisoire, ce que ne font pas les os formés entre les membranes, bien que, dans les deux cas, le résultat définitif soit le même; car, qu'ils proviennent ou non d'un cartilage, on ne saurait établir des différences essentielles entre les corpuscules osseux des os complètement formés. Les différences de détail seront, comme je l'espère, éclaircies par l'exposé suivant de l'ossification, que j'emploierai en même temps pour démontrer que l'ossification proprement dite, c'est-à-dire la formation de corpuscules osseux, est la même partout.

D'avance il faut se rappeler qu'il y a eu une période où l'on croyait, presque comme à un dogme, que chaque formation osseuse présupposait la présence d'une formation cartilagineuse antérieure. Dans les cas spéciaux où le cartilage n'était pas visible à l'œil nu ou sous le microscope, on se contentait de la supposition que le cartilage était converti en os au même moment qu'il était produit, ou l'on regardait comme des cellules cartilagineuses des éléments qui, en réalité, ne l'étaient point. M. H. Müller a le grand mérite d'avoir démontré que le cartilage ne contribue qu'indirectement à la formation osseuse, en ce sens qu'il se forme des canaux remplis de cellules médullaires ou de noyaux, aussi bien dans le cartilage primitif que dans la masse cartilagineuse calcifiée. Les noyaux fournissent les matériaux des corpuscules osseux étoilés aussi bien que de la substance osseuse intermédiaire. Il a constaté la présence des mêmes noyaux dans le tissu conjonctif qui forme le périoste; ils se transforment de même ici en corpuscules osseux et constituent la formation osseuse à la périphérie de l'os et autour des canaux Haversiens, qui pénètrent dans ce dernier avec le périoste. M. Gegenbaur a donné plus tard à ces noyaux le nom d'ostéoblastes, qui leur convient très bien.

Les idées de M. Müller sur le rôle des noyaux ne soulèvent aucune objection quant aux ossifications qui se produisent dans des points où il n'y avait positivement aucun cartilage auparavant; elles sont donc immédiatement applicables à l'ossification des os du crâne formés entre des membranes et, en général, à toute ossification périostéale qui a son point de départ dans du tissu conjonctif renfermant des noyaux. C'est

pourquoi on peut ranger dans cette catégorie les ossifications dans les tendons des oiseaux, lesquelles se développent au milieu d'un tissu filamenteux sans aucun vestige de cartilage. Tel est aussi le cas pour plusieurs produits pathologiques, qui ne sont pas de pures calcifications; car s'il n'existe pas de vestige de cartilage, on ne peut que supposer qu'une formation de noyaux égale à celle du périoste a précédé la formation des corpuscules osseux.

Mais en ce qui concerne les ossifications qui se forment dans des points où un cartilage distinct a existé auparavant, il semble que M. Müller¹ n'ait pas osé rompre entièrement avec la tradition. Il dit ainsi qu'on ne saurait en général nier que la même cellule qui remplissait une cavité cartilagineuse, ne puisse être transformée en un corpuscule osseux étoilé, et il cite comme un exemple d'un pareil changement les corpuscules osseux des disques intervertébraux des fœtus du bœuf, et en dessine quelques-uns. De même, la circonstance qu'il croyait que les noyaux ostéogènes (ainsi que les cellules médullaires) dérivait des corps cartilagineux, montre qu'il ne voulait pas tout à fait dépouiller le cartilage du rôle qu'il avait joué jusqu'ici². Je montrerai maintenant d'abord que les corpuscules osseux dérivent directement des noyaux qui se trouvent dans le périoste, et qui pénètrent dans l'intérieur du cartilage en accompagnant les canaux Haversiens, et je réfuterai en même temps l'opinion de M. Müller, que les noyaux qui naissent dans les canaux formés dans le cartilage avant et après le dépôt de la masse calcaire, tirent leur origine des cellules cartilagineuses dissoutes; enfin j'éclaircirai quelques observations isolées, qu'on continue en général de citer pour prouver la transformation directe du cartilage en substance osseuse.

¹ H. Müller, über die Entwicklung der Knochensubstanz nebst Bemerkungen über den Bau rhachitischer Knochen; Siebold und Kölliker, Zeitschrift für wissenschaftliche Zoologie 1858, 9, Pag. 175.

² M. Müller, avec la prudence qui lui est propre, ne se prononce sur aucune partie précise de la cellule cartilagineuse, mais répète seulement à plusieurs reprises que les corpuscules osseux sont des «Abkömmlinge der Knorpelzellen» (Zeitschrift für wissenschaftliche Zoologie 1858, 9, Pag. 150, 174, 223); il accompagne même quelquefois cette expression d'un «höchst wahrscheinlich». A. Kölliker (Handbuch der Gewebelehre des Menschen 1867, Pag. 210) dit que ce sont les protoblastes des cellules cartilagineuses, terme par lequel il comprend le contenu et le noyau de la cellule cartilagineuse. Je ne me fais cependant pas de scrupule ici de limiter ce terme seulement au noyau, parce qu'on ne saurait bien comprendre comment un contenu fluide et sans membranes pourrait être transformé en un corps solide. D'ailleurs, pour l'exposition suivante, on peut bien conserver la définition des protoblastes de M. Kölliker. Cfr. Ch. Robin, sur l'évolution de la notocorde 1868, Pag. 62 Note. — S. Stricker (Vorlesungen über allgemeine und experimentelle Pathologie 1878, 2, Pag. 319) maintient non seulement l'ancien point de vue, comme il ne met pas en doute que les cellules cartilagineuses ne soient directement transformées en cellules médullaires, mais prétend même que les cellules cartilagineuses, pendant l'évolution des os, peuvent être transformées en corps sanguins rouges!

Pour le rôle des canaux dont il s'agit, il faut surtout observer que l'origine ci-dessus mentionnée des ostéoblastes ne peut être démontrée par la formation des os entre des membranes, naturellement parce qu'il n'y existe ni cartilage ni cellules cartilagineuses. Et comme il est hors de doute que cette formation osseuse se fait au moyen des ostéoblastes, il faudrait en admettre deux sources différentes. Puis, il semble tout aussi hasardeux de supposer que la même masse, dissoute dans les canaux formés, puisse fournir les matériaux de deux substances aussi différentes que les cellules médullaires et les ostéoblastes, ou qu'il puisse y avoir un passage de l'une à l'autre. En outre, je n'ai jamais trouvé la moindre trace de canaux médullaires dans le cartilage primordial du crâne, bien que je ne nie pas qu'ils ne puissent apparaître plus tard dans le cartilage, quand il s'est déjà formé des canaux médullaires, à savoir dans la masse osseuse elle-même, et quand les bords ossifiés des canaux se prolongent directement dans le cartilage. En dernier lieu, mes observations sur l'ossification dans le cartilage primordial du crâne humain s'opposent au rôle que M. Müller attribuait aux noyaux des cellules cartilagineuses (protoblastes). Je passe donc à la description de cette ossification.

Pour les recherches je recommande les fœtus humains de trois mois, et on peut choisir les différentes ossifications dans la partie inférieure de l'écaille de l'occipital, dans la partie basilaire, dans l'ossification semi-lunaire derrière les condyles, dans la grande aile etc. En quelques points, par exemple dans la petite aile et les cornets, les grandes cellules claires dont il sera question plus loin sont plus petites qu'ailleurs. Je passe sous silence la description du vrai cartilage hyalin¹, à laquelle je n'ai rien de nouveau à ajouter (cartilage mastoïdien, Pl. 2, Fig. 15), et je continuerai de me servir de l'expression ossification, parce que, en général, celle-ci suit de très près la calcification et s'en distingue si peu à l'œil nu, que la question de savoir si l'on a affaire à une ossification ou à une calcification ne peut le plus souvent être résolue qu'à l'aide du microscope, les corpuscules osseux formant la diagnose de l'os et de l'ossification et étant différents des cellules cartilagineuses calcifiées.

Le cartilage de la partie inférieure de l'écaille de l'occipital, par ses dimensions relativement grandes, se prête très bien à l'observation de toutes les phases. Sur les coupes verticales on trouve en dehors le périoste (Pl. 2, Fig. 16, a), qui plus tard reçoit ici le nom d'aponévrose épiceranienne; celle-ci est composée de fibres fines, lisses, assez droites ou légèrement ondulées et mélangées de noyaux petits, ovales ou fusiformes

¹ Cfr. A. Hannover, on the first formation and development of cartilage; British and Foreign Medico-Chirurgical Review for April 1865; Mémoires de la Société Royale des Sciences de Danemark 1864, 7, Tab. 1, 2.

qui plus tard se transforment en ostéoblastes. Les couches les plus externes renferment moins de noyaux, et leurs fibres ressemblent davantage à celles du tissu conjonctif ordinaire, mais sont moins onduluses. Sous le périoste il y a une membrane extrêmement fine, dont il sera fait mention plus loin. La surface du cartilage qui regarde le cerveau est garnie d'une couche plus molle (Pl. 2, Fig. 17), dont les fibres plus rares ont une surface granuleuse et sont un peu entrelacées; elle renferme aussi un grand nombre de noyaux petits, ronds ou ovales, dont quelques-uns, dispersés çà et là, sont beaucoup plus grands que les autres. Cette couche, qu'on observe de même à d'autres endroits, par exemple sur les faces externe et interne de la grande aile, est plus adhérente au cartilage que le périoste externe, mais ne paraît pas se transformer en dure-mère, dont les fibres tendineuses et plus grosses sont lisses, raides, luisantes, sans noyaux et quelquefois se croisent; c'est pourquoi il est vraisemblable que le périoste de la surface interne du crâne est, quant à sa formation, indépendant de la dure-mère. Entre ces deux couches, dont les limites bien tranchées sont visibles même avec une loupe, repose le cartilage hyalin, composé de cellules cartilagineuses de grandeur moyenne.

Avant que la calcification commence, les cellules cartilagineuses subissent un changement notable (Pl. 2, Fig. 16, b). Elles deviennent très transparentes, presque limpides, ce qui se voit le mieux quand elles se couvrent les unes les autres; elles deviennent 2, 3, 4 fois plus grandes, ce qui peut-être se fait aux dépens de la substance intercellulaire claire, la substance hyaline qui constitue la base des cellules étant en quantité relativement moindre. Chaque cellule est ronde ou ovale, rarement un peu anguleuse par la pression de ses voisines, et est entourée d'une forte membrane cellulaire à double contour bien marqué (Pl. 2, Fig. 16, c); on peut en trouver qui ont complètement quitté la capsule qui les renfermait (Pl. 2, Fig. 16, d), d'où il résulte que le contenu clair a une certaine consistance; d'un autre côté, on peut observer des capsules vides ou rompues (Pl. 2, Fig. 16, e, e), ce qui prouve l'indépendance mutuelle de ces deux substances élémentaires. Dans la cellule claire on voit un ou deux, très rarement trois noyaux, qui sont relativement petits, ronds ou légèrement ovales, finement ponctués ou granuleux; leur grandeur n'a pas augmenté en proportion de celle des cellules. On observe rarement deux cellules réunies dans une enveloppe commune. Plus on s'éloigne de la partie du cartilage qui est en train de se calcifier (pour les petites ossifications il suffit d'une très petite distance), plus les cellules deviennent petites, et leur transformation en cellules ordinaires, telles qu'on les trouve dans le reste du cartilage hyalin, se fait graduellement.

Quand le moment de la calcification s'approche, la capsule, jusqu'alors simple, s'épaissit et en vient à se composer de plusieurs couches à contours bien marqués (Pl. 2, Fig. 18). On peut isoler les couches et, comme dans la période précédente, observer des cellules cartilagineuses qui ont complètement quitté la capsule, de même qu'on peut trouver des capsules isolées épaissies (Pl. 2, Fig. 18, a). Les capsules sont concentriques aux cellules cartilagineuses, mais la capsule d'une cellule peut se prolonger au-delà d'une cellule voisine, de manière que plusieurs cellules sont entourées d'une capsule commune (Pl. 2, Fig. 20). Il en résulte un aspect filamenteux, et l'illusion augmente encore lorsque les cellules ont été déplacées par la préparation, en sorte qu'elles présentent l'apparence de fibres étoilées à leur origine ou striées, ou encore d'une charpente dérangée, mais en réalité il n'existe pas de structure filamenteuse. Plus on s'approche du point d'ossification, plus les noyaux des cellules cartilagineuses deviennent obscurs et les capsules épaissies; l'épaisseur de ces dernières et la grandeur des cellules diminuent vers le dedans.

La seconde époque comprend la calcification des cellules cartilagineuses (Pl. 2, Fig. 19), laquelle se fait comme il suit. Des masses calcaires d'un aspect brillant et à cassure cristalline se déposent en morceaux plus ou moins grands, dont les grands semblent être formés par l'agglomération des petits (ce ne sont pas des «Kalkkrümel» d'après M. Kölliker). Le dépôt se fait toujours d'abord dans ou sur les capsules concentriques; elles sont couvertes et complètement pénétrées de la masse calcaire, tandis que la cellule cartilagineuse elle-même est encore libre. Lorsque toutes les capsules sont calcifiées, elles ont un aspect réticulaire. A mesure que le dépôt de la masse calcaire augmente, les mailles du réseau s'amointrissent, mais on peut encore constamment voir une portion de la cellule cartilagineuse au milieu de la maille. Les noyaux ronds ou ovales ne subissent aucun changement; quelquefois on observe une ou plusieurs gouttes brillantes sur la cellule. Finalement le dernier reste de la cellule est aussi couvert, toute la masse s'obscurcit et apparaît, sur un fond noir, comme une masse calcaire blanche, cristalline et granuleuse, souvent avec une striure qui provient des capsules concentriques. Mais les cellules cartilagineuses sont loin d'être détruites; car si l'on ajoute de l'acide chlorhydrique, la chaux se dissout en dégageant des bulles d'air et disparaît complètement; mais la masse cartilagineuse reste intacte avec toutes ses cellules, capsules et noyaux, et se montre presque tout à fait inaltérée comme avant la calcification, mais elle est plus pâle (Pl. 2, Fig. 20). Plus la calcification est récente, plus l'image est complète; dans les calcifications plus avancées, l'image est plus trouble, les capsules ont perdu leur striure, et les cellules sont plus ou moins indistinctes. Les noyaux conservent leur forme ronde, ils semblent en général être doués d'une plus

grande résistance et ne sont pas sortis de leurs cellules pour servir à la formation de protoblastes ou de corpuscules osseux. De ces corps il n'y a pas encore la moindre trace, mais on peut se tromper, quand on prend une masse calcaire anguleuse pour un corpuscule osseux et confond les interstices entre les cristaux calcaires avec des ramifications de corpuscules. Il faut encore ajouter ici, que les grandes cellules cartilagineuses transparentes résistent très bien aussi à l'action de l'acide chlorhydrique avant leur calcification.

La dernière phase comprend la dissolution de toute la masse calcaire déposée. Pour l'étudier, on peut de même employer la partie inférieure de l'écaille de l'occipital d'un fœtus de trois mois. Lorsqu'on en fait une coupe verticale et enlève le périoste sur les faces interne et externe, on observe deux stries obscures avec une strie claire et presque transparente au milieu. Les deux stries obscures constituent deux véritables plaques osseuses avec des corpuscules osseux qu'on voit de côté, et qui sont disposés en rangées, parce que la structure en est lamelleuse. A leur surface interne on trouve des noyaux fusiformes ou des noyaux grands, ovales et pointus à leurs extrémités, de la même nature que les ostéoblastes qui sont un produit du périoste; ils ont en effet la même origine et proviennent du périoste externe, qui, dès le commencement, pénètre dans la masse calcaire et forme les canaux Haversiens, qui sont revêtus de noyaux. Là où les ostéoblastes se rassemblent à la surface de la couche, ils affectent la forme de tourbillons, ce que font aussi plus tard les corpuscules osseux. Les corpuscules osseux les plus jeunes sont grands, clairs et sans ramifications; avec l'âge ils deviennent plus petits, mais sont alors pourvus de ramifications nombreuses, comme on peut le voir aussi bien au milieu que sur les bords d'une ossification où les corpuscules sont grands et clairs. Les corpuscules de la plaque antérieure ont en général l'apparence d'être plus jeunes que ceux de la plaque postérieure. Dans la strie claire du milieu on ne trouve qu'un tissu rare, indistinct et filamenteux, avec de petits noyaux qui sont peut-être les derniers restes des capsules striées et des noyaux des cellules cartilagineuses, mais ceux-ci n'ont aucune ressemblance avec les ostéoblastes grands et ovales, et il n'y a aucune transition entre eux. Dans la partie inférieure de l'écaille de l'occipital, je n'ai trouvé d'autres canaux cartilagineux ou osseux que la strie claire ci-dessus mentionnée.

Il y a une autre ossification où l'on peut aussi constater que les noyaux des cellules cartilagineuses n'ont rien à faire avec les ostéoblastes, c'est l'ossification en forme de lancette dans la partie basilaire occipitale. Chez les fœtus humains de trois mois elle a une longueur de 1^{mm},25, une largeur de 0^{mm},5 et une épaisseur de 0^{mm},25. A cet âge elle n'atteint pas complètement le bord antérieur du grand trou occipital, et autant

qu'on en peut juger sur des coupes microscopiques, elle est plus rapprochée de la face inférieure du cartilage que de la supérieure. Après avoir enlevé le périoste, on peut dégager une lamelle extrêmement mince et transparente, tant de la surface inférieure que supérieure de l'ossification. Ces lamelles sont osseuses et contiennent une couche de nombreux corpuscules osseux, grands, pointus aux extrémités, mais presque non ramifiés, reposant dans une substance fondamentale légèrement striée; en quelques endroits, on observe des marques d'un arrangement concentrique des corpuscules osseux, dont la cause est la formation d'un canal Haversien qui du dehors pénètre dans les lamelles. Les corpuscules osseux sont en plus grand nombre dans la lamelle inférieure de l'ossification. Entre les deux lamelles minces il y a une masse calcaire blanche, poreuse et opaque. La dissout-on dans l'acide chlorhydrique, les grandes cellules cartilagineuses apparaissent de la même manière que je l'ai décrit dans la partie inférieure de l'écaille occipitale; mais si l'on dissout les lamelles externes, les corpuscules osseux disparaissent, et à la place qu'ils occupaient on ne distingue qu'avec peine quelques taches faibles et transparentes dans une substance fondamentale uniforme et claire. La périphérie et le centre de l'ossification (de la calcification) ont donc une origine toute différente. Au centre, les cellules cartilagineuses grossies sont calcifiées; les cellules cartilagineuses les plus voisines des bords des lamelles se sont aussi agrandies, surtout au milieu et vers le haut, et leur transformation en cellules cartilagineuses calcifiées se fait assez vite. A la périphérie, au contraire, les corpuscules osseux sont formés, et leur formation ou la véritable ossification se fait au même temps que la calcification des cellules cartilagineuses, de sorte que, très près des lamelles, on peut trouver des cellules cartilagineuses grossies qui sont encore très distinctes et seulement en partie couvertes de masses calcaires. A la surface externe des lamelles, se déposent sans interruption les corpuscules osseux provenant des ostéoblastes dont la surface interne du périoste externe est revêtue; les ostéoblastes qui accompagnent les canaux Haversiens qui pénètrent dans la masse calcaire, servent à la formation des corpuscules osseux dans l'intérieur de cette masse, et le cartilage calcifié entre les lamelles est détruit. On ne peut donc plus maintenir l'opinion que la substance vitrée est formée par le périoste et le diplôé par le cartilage, parce que les corpuscules osseux (la véritable ossification) n'ont qu'une seule et même origine, ni croire qu'il reste un squelette cartilagineux, après qu'on a extrait la chaux d'un os à l'aide de l'acide chlorhydrique, car dans une véritable ossification le cartilage a disparu.

Il y a une troisième ossification qui est très instructive à cause de son peu d'étendue, à savoir le petit grain osseux trouvé par moi à la pointe de l'aile interne de l'apophyse ptérygoïde, qui plus tard forme le crochet de l'aile interne. Chez les fœtus de

cinq mois sa grandeur n'est que de 0^{mm},5, et après avoir dissous la chaux dans l'acide chlorhydrique, on ne voit que de grandes cellules cartilagineuses avec un grand noyau rond. Mais chez les fœtus un peu plus avancés, quand le grain a atteint 1^{mm}, sa lamelle externe contient des corpuscules osseux, tandis que l'intérieur est rempli de cellules cartilagineuses normales ou calcifiées, et on peut donc sur cette petite préparation, et même presque sans changer le champ du microscope, observer les corpuscules osseux formés par les ostéoblastes et, à côté d'eux, les cellules cartilagineuses avec leurs noyaux, sans qu'il y ait le moindre passage entre ces tissus élémentaires. La longue discussion sur la question de savoir si les corpuscules osseux tirent leur origine de la cellule cartilagineuse elle-même ou de ses noyaux, n'a plus maintenant qu'un intérêt historique.

Ce qui surtout a contribué à entretenir la croyance à la formation des os du cartilage, est la circonstance que plusieurs observateurs récents (Lieberkühn, Gegenbaur, Kölliker) croyaient pouvoir démontrer la transformation directe du cartilage en substance osseuse, avec des corpuscules osseux étoilés, dans les bois du cerf, dans la clavicle de l'homme, dans les noyaux osseux des cornes du bœuf, dans les anneaux de la trachée-artère chez les oiseaux et dans les os rachitiques. Mais ces observations ont cependant besoin d'être confirmées ou interprétées d'une autre manière. Je suis à même de le prouver pour l'observation de M. Gegenbaur¹ sur la transformation des cellules cartilagineuses en corpuscules osseux dans les noyaux osseux des cornes des ruminants (le veau). Les cellules cartilagineuses sont ici petites et très nombreuses; elles reposent dans une substance intercellulaire abondante et sont entourées d'un halo. Au moment de se calcifier, elles deviennent beaucoup plus grandes et présentent un double contour bien marqué, mais il est rare que leur capsule soit composée de plusieurs couches concentriques, comme nous l'avons décrit et représenté pour le cartilage primordial du crâne humain. La masse calcaire est grossièrement granuleuse, non cristalline, et, comme de coutume, elle se dépose d'abord à la périphérie et finalement au milieu de la cellule. Ce dépôt réticulaire de la masse calcaire la fait paraître formée de corpuscules osseux très ramifiés, mais les corps sont beaucoup plus petits que les véritables corpuscules osseux et beaucoup plus nombreux que les cellules cartilagineuses. En outre, la chaux une fois dissoute dans l'acide chlorhydrique, les cellules cartilagineuses apparaissent de nouveau avec leur double contour et leur halo, sans être changées. Là où la calcification est plus avancée, les cellules cartilagineuses sont comme nébuleuses ou effacées, et leur noyau est aussi plus indistinct. Outre la substance cartilagineuse, on observe une

¹ C. Gegenbaur, über die Bildung des Knochengewebes; Jenaische Zeitschrift für Medicin und Naturwissenschaft 1867, 3, Pag. 209, Pl. 3, Fig. 1.

formation filamenteuse abondante avec des faisceaux ramifiés, accompagnée de noyaux fusiformes et pointus; ceux-ci sont également très nombreux entre les rameaux calcifiés que forment les cellules cartilagineuses ramassées dans le reste du cartilage, et qui sont blancs sur un fond noir; si l'on dissout ces rameaux calcaires dans l'acide chlorhydrique, les grandes cellules cartilagineuses apparaissent de nouveau et reposent dans une substance intercellulaire granuleuse. Telle est la composition des couches externes, plus jeunes et plus molles. Mais dans les couches plus âgées et plus profondément situées, on trouve, outre les dits rameaux calcaires, des rameaux osseux composés d'une masse calcaire uniforme avec de véritables corpuscules osseux opaques et très ramifiés, qui sont beaucoup plus grands que les corpuscules osseux apparents dans les rameaux calcaires, et sont dépourvus d'une tache claire qu'on trouve ordinairement au milieu des cellules cartilagineuses calcifiées, à l'endroit où il ne s'est pas encore déposé de la chaux. Traite-t-on maintenant un tel rameau osseux par l'acide chlorhydrique, la chaux se dissout et il reste des noyaux pâles, ovales ou anguleux (ostéoblastes) qui reposent dans une substance fondamentale filamenteuse, ayant tout à fait l'aspect de l'os frontal (Pl. 2, Fig. 24, a); peu après cette substance filamenteuse disparaît avec les noyaux, de sorte qu'on ne peut plus en reconnaître la place, tandis que les cellules cartilagineuses redevenues visibles résistent très bien à l'acide chlorhydrique. Le dessin de M. Gegenbaur est parfaitement conforme à la nature; on voit le halo des cellules cartilagineuses et en partie même leur double contour après le traitement par l'acide chlorhydrique; mais ces cellules cartilagineuses ne seraient jamais devenues des corpuscules osseux, car elles subissent le sort commun des cellules cartilagineuses et meurent. Au contraire, les véritables corpuscules osseux sont formés des ostéoblastes qui se trouvent mêlés au cartilage et reposent sur une formation filamenteuse. Les faisceaux filamenteux forment le commencement des canaux Haversiens. Du reste, l'observation montre qu'on ne peut toujours décider à l'œil nu si telle partie est un os formé par le périoste ou une calcification produite dans le cartilage primordial. Même la structure de parties voisines et ayant le même aspect, comme par exemple l'aile interne de l'apophyse pterygoïde et les cornets de Bertin, n'est rendue claire qu'à l'aide du microscope et du traitement par l'acide chlorhydrique; dans le premier de ces os, on voit apparaître des cellules cartilagineuses comme preuve qu'il appartient au cartilage primordial, et dans les seconds, seulement des corpuscules osseux et des ostéoblastes. Je n'ai pas eu l'occasion d'examiner les bois du cerf, mais, selon tout apparence, ils se comportent comme les noyaux des cornes des ruminants et ne forment aucune exception à la loi générale de l'ossification, telle que je l'ai exposée plus haut; seulement il ne faut pas confondre les rameaux calcaires avec les rameaux osseux.

Pour la clavicule, je ne peux citer qu'une observation faite sur un fœtus à peine âgé de deux mois¹. La clavicule était ossifiée sur une longueur dépassant un peu 2^{mm}, et formait un cylindre légèrement courbé, qui était plus transparent aux deux extrémités, mais du reste devenait blanc en séchant. Celles-ci consistaient en cellules cartilagineuses très distinctes, qui, à une certaine distance des extrémités, étaient plus grandes et en partie calcifiées. En ajoutant de l'acide chlorhydrique pour dissoudre la chaux, on mettait à nu les cellules cartilagineuses, qui avaient une grandeur assez considérable et étaient entourées de capsules concentriques, mais pas très distinctes. A une distance plus grande des extrémités se montraient les corpuscules osseux, qui par l'acide chlorhydrique étaient changés en ostéoblastes, mais les cellules cartilagineuses faisaient défaut. Il n'y a donc pas de doute que la clavicule appartient au squelette primordial et n'est pas un «Deckknochen», et que, dans son ossification, elle suit la loi générale du cartilage primordial².

Il reste maintenant à considérer l'ossification du cartilage primordial du crâne dans sa totalité. Lorsqu'on éloigne le périchondre, le cartilage primordial du crâne, avant qu'il se soit formé aucun dépôt calcaire, a d'abord une surface entièrement lisse. On dirait qu'il est couvert d'une membrane séreuse, ou qu'il y a un fluide entre le cartilage et le périchondre, et c'est aussi bien sa surface interne que sa surface externe, en particulier, qui a cet aspect. Aussi est-il en général facile de séparer le périchondre du cartilage sans que celui-ci en souffre aucun dommage. Chez les fœtus plus âgés, j'ai trouvé immédiatement sur le cartilage une membrane indépendante, transparente et fine, dont l'origine et la signification ne sont pas claires pour moi. Je l'ai observée sur la partie inférieure de l'écaille occipitale, mais elle est surtout distincte à la surface externe de la partie papyracée et nasale, où je pouvais la soulever et insuffler de l'air en dessous. La membrane a une texture filamentueuse et striée et renferme çà et là des noyaux; en outre, comme les os nasaux sont situés entre le périoste externe et cette membrane à l'endroit où elle couvre la partie nasale, et comme la membrane se trouve également entre la partie papyracée et le périoste à l'endroit où se formera plus tard la lame papyracée, il est possible qu'elle participe à la formation de ces «Deckknochen». Mais d'un autre côté, on ne saurait lui attribuer un pareil rôle dans les points où il ne se forme pas de ces os, par exemple sur la partie inférieure de l'écaille occipitale.

¹ Fœtus humain, observation Nr. 1, Pag. 28 de l'édition danoise.

² Cfr. C. Bruch, über die Entwicklung des Schlüsselbeins; Jenaische Zeitschrift für Medicin und Naturwissenschaft 1867, 3, Pag. 299, et C. Gegenbaur, Nachschrift zu vorstehender Mittheilung, ibidem Pag. 304.

L'ossification du cartilage commence avec un dépôt calcaire en certains points fixes, qu'on a appelés points d'ossification, dénomination qui, en ce qui concerne le crâne cartilagineux, n'est pas exacte pour la première époque, où les corpuscules osseux ne sont pas encore formés; dans le crâne membraneux, au contraire, ces points sont dès l'origine des points d'ossification avec des corpuscules osseux, mais, dans le crâne cartilagineux, ils ne sont que des points de calcification, parce qu'ils ne contiennent tout d'abord que des masses calcaires à cassure brillante et cristalline, de forme et de grandeur très variables, mais sont dépourvus de corpuscules osseux. En général, ces points de calcification commencent sans doute toujours à l'intérieur du cartilage et non à sa surface, comme c'est aussi le cas avec les vertèbres, dont le point de calcification est toujours situé au milieu de leur corps. Cela est plus difficile à constater dans le crâne à cause de la minceur du cartilage; j'ai cependant vu des points de calcification se former à l'intérieur du cartilage du corps du sphénoïde, dans celui du marteau et de l'enclume, ainsi que dans des coupes microscopiques de la partie basilaire occipitale faites à l'origine. Les points de calcification augmentent ensuite en grandeur; ils sont facilement reconnaissables à leur couleur blanche, surtout quand le cartilage est desséché, et finissent par se montrer à la surface de ce dernier. Cela fait, le périchondre se soude aussitôt avec le point de calcification, qui devient alors un point d'ossification, le périchondre déposant ses noyaux ostéogènes ou les ostéoblastes qui se transforment en corpuscules osseux; le périchondre change de nom, mais non de nature ni de rôle, et s'appelle dès lors le périoste. A partir de ce moment la connexion entre le périoste et le cartilage devient constamment plus forte et plus intime, en même temps que la formation des corpuscules osseux s'accroît, et on ne peut plus comme auparavant éloigner le périoste sans léser le cartilage sous-jacent; comme exemple d'une connexion hâtive et très intime, on peut citer la surface inférieure de la partie basilaire occipitale et la racine postérieure de la petite aile; plus l'ossification fait des progrès, plus le périoste adhère fortement au cartilage, par exemple sur le fond de la selle turcique. Mais le périoste ne dépose pas seulement ses noyaux à la surface du point d'ossification, car en même temps commence la formation des canaux Haversiens, qui en réalité ne sont que des prolongements du périoste en dedans du point de calcification (périoste interne). Ils sont accompagnés des ostéoblastes qui doivent former les corpuscules osseux à l'intérieur du point de calcification, où les cellules cartilagineuses sont déjà calcifiées et en train de disparaître.

Il résulte des recherches précédentes que les corpuscules osseux naissent seulement des ostéoblastes ou des noyaux qui se trouvent dans le périoste, et qui par les canaux Haversiens pénètrent avec celui-ci dans l'intérieur du cartilage, et

que ni les cellules cartilagineuses ni leurs noyaux ne participent d'aucune manière directe à la formation des corpuscules osseux. Il en résulte, qu'il n'existe en réalité aucune ossification intracartilagineuse (enchondrale), mais que toute ossification (formation de corpuscules osseux), soit à la surface du cartilage soit dans son intérieur, se fait de la manière qui a été désignée jusqu'ici sous le nom d'ossification périostéale. Cette conclusion, je me regarde en droit de la faire seulement pour le cartilage primordial du crâne humain, mais je ne doute pas qu'elle ne s'applique aussi à l'ossification du cartilage dans tout le squelette primordial humain. Jusqu'à quel point elle est vraie pour les vertébrés inférieurs, l'avenir le montrera.

Je communiquerai maintenant d'une manière succincte quelques observations sur la première ossification des os du crâne formés entre des membranes. Comme il n'existe ici aucun cartilage, il n'y a pas de processus intermédiaire dans l'ossification, mais celle-ci est tout d'abord périostéale.

La partie supérieure de l'écaïlle occipitale qui n'appartient pas au cartilage primordial, a chez les fœtus humains de deux ou trois mois une épaisseur de $0^{\text{mm}},25$. A l'œil nu ou au toucher, on ne remarque aucune ossification, mais le microscope y fait découvrir des corpuscules osseux. Sur des coupes verticales, on voit que l'écaïlle est composée de trois couches. La couche externe est le périoste, qui adhère bien plus fortement à la couche sous-jacente qu'au cartilage primordial; de même que le périoste de la partie inférieure de l'écaïlle, il est formé de fibres de tissu conjonctif dirigées verticalement de haut en bas, suivant une ligne assez droite non onduleuse, et qui renferment quelques noyaux allongés. — La couche du milieu est plus claire que la couche interne mais n'en est pas nettement séparée, tandis que la limite vers la couche externe est bien marquée et forme presque une ligne droite. Cette couche moyenne est également composée de fibres de tissu conjonctif, mais celles-ci sont plus molles et par cette raison souvent onduleuses, et elles sont accompagnées de noyaux assez grands et ovales. On discerne dans cette couche des parties microscopiques ossifiées; l'ossification n'est pas uniforme à travers toute la couche, mais souvent interrompue et d'une épaisseur variable; la couche totale est dans ses parties ossifiées plus claire et plus transparente, et par là se distingue encore plus fortement des deux autres couches. L'ossification se fait comme il suit: la substance fondamentale filamenteuse disparaît peu à peu, et la masse calcaire pénètre dans toute la couche d'une manière uniforme, de sorte qu'elle ne se dépose pas sous forme cristalline comme dans le cartilage primordial (Pl. 2, Fig. 23). Les noyaux sont

changés en corpuscules osseux, deviennent plus gros et plus longs et sont disposés le long de leur grand axe selon la direction des fibres; les corpuscules osseux les plus jeunes sont plus clairs et n'ont que peu ou point de ramifications, mais celles-ci deviennent successivement plus fortes. La surface interne de la couche est fréquemment revêtue d'un grand nombre de noyaux qui sont en train de s'ossifier, ou elle est en tapissée comme d'un épithélium. — Enfin la couche interne se compose de fibres de tissu conjonctif de la même nature que dans la couche moyenne, avec de nombreux noyaux qui sont plus petits en dedans vers la cavité crânienne, plus grands et en même temps plus nombreux dans le voisinage de la couche moyenne. Les fibres de cette couche semblent quelquefois être en désordre ou entrelacées, ce qui peut-être est dû à la préparation, quoique l'observation ait été répétée un grand nombre de fois sur diverses préparations et avec la plus grande précaution; tel était aussi le cas dans la couche interne de la partie inférieure de l'écaïlle, mais les noyaux étaient ici beaucoup plus nombreux et en général plus grands, plus souvent ovales que ronds. Aucune des couches ne renfermait la moindre trace de canaux médullaires non plus que de cellules cartilagineuses. L'ossification a eu pour point de départ les noyaux dispersés dans le tissu conjonctif, qui sont transformés en corpuscules osseux, en même temps que la masse calcaire pénètre uniformément dans toute la couche. La couche interne est en dedans la matrice de l'ossification; celle-ci commence sur sa face externe, et ce n'est que plus tard que s'y joint l'ossification du périoste externe. Les deux feuilles du périoste communiquent alors entre elles au travers de la lamelle osseuse.

On rencontre des relations semblables en examinant le bord d'une lamelle osseuse, par exemple de la partie supérieure de l'écaïlle occipitale, quand l'ossification a fait plus de progrès (Pl. 2, Fig. 22). Le bord supérieur est garni de pointes fines, minces et ossifiées, qui sont réunies par une membrane transparente. Dans cette membrane, dont la substance fondamentale est filamenteuse et striée, on trouve un grand nombre de noyaux ovales et pointus, qui, tout près de la pointe ossifiée, sont anguleux et commencent à prendre la forme définitive des corpuscules osseux (Pl. 2, Fig. 22, a). Les corpuscules osseux les plus jeunes sont ordinairement clairs et pâles avec peu ou point de ramifications; ils ont évidemment grossi en même temps que s'est opérée leur transformation de noyaux en corpuscules osseux ou un peu avant (Pl. 2, Fig. 22, b). Dans les couches un peu plus âgées les corpuscules osseux sont plus opaques et plus fortement ramifiés, mais avec l'accroissement des rameaux leur corps devient moindre (Pl. 2, Fig. 25); par cette raison les corpuscules osseux opaques sont en général plus petits que les clairs; on trouve cependant aussi des corpuscules osseux opaques près de la limite de l'ossification et, réciproquement, des corpuscules osseux

clairs avec peu de ramifications au milieu d'ossifications plus avancées. Du reste la limite entre les membranes et les pointes est bien marquée, et la masse calcaire a pénétré l'ossification d'une manière uniforme sans être granuleuse ni cristalline.

Il y a encore un point où l'on peut assez aisément voir la transformation des noyaux en corpuscules osseux, à savoir dans les plaques ossifiées au milieu des os larges du crâne, le frontal et le pariétal, plaques qui au commencement sont si petites qu'on ne les découvre qu'avec le microscope. Dans une telle plaque osseuse mince on rencontre des corpuscules osseux, nombreux, opaques, plus ou moins ramifiés, mêlés avec des corpuscules osseux clairs; ils forment une ou tout au plus deux couches superposées (le frontal Pl. 2, Fig. 21 et 24). Entre eux on observe des îles rondes, ovales ou irrégulières d'une masse molle, non ossifiée, avec des noyaux assez nombreux, grands, ronds, ovales ou anguleux, reposant dans une substance striée; beaucoup d'entre eux portent de petits rameaux, et on peut en trouver qui sont isolés et qui reposent entièrement ou en partie sur la plaque elle-même. La limite de l'ossification n'est pas toujours une ligne aussi droite que dans les cas cités plus haut, mais elle est souvent comme frangée, quoique assez marquée. Les parties qui entourent l'ossification sont formées d'un tissu filamenteux. Les fibres ont tantôt une direction longitudinale, tantôt elles sont plus entrelacées, et, dans le dernier cas surtout, mêlées de noyaux qui, par leur grandeur, leur forme et leur nombre, correspondent aux corpuscules osseux formés plus tard. Dans les ossifications un peu plus âgées, la formation des noyaux est encore plus distincte et plus prononcée. Comme on sait, les plaques plus avancées des os larges du crâne semblent à l'œil nu être traversées par des rayons osseux partant d'un centre, et divergeant dans toutes les directions, mais en réalité c'est une structure méandrique, avec, il est vrai, une direction principale rayonnée. La structure méandrique ne devient cependant bien visible que sur des coupes microscopiques, soit verticales soit horizontales. Sur des tranches transversales et verticales, les sections des rayons longitudinaux, qui sont faciles à reconnaître à leur éclat et à leur couleur blanche sur un fond noir, apparaissent comme des taches isolées rondes ou ovales, tandis que les branches transversales sont coupées selon leur longueur. Les rayons sont bien limités et remplis de corpuscules osseux qui reposent dans une substance fondamentale claire ou à un faible degré filamenteuse. Par la réunion des rayons longitudinaux avec les branches transversales, il se forme des cavités allongées de grandeur variable à parois arrondies, de sorte que l'aspect en devient celui de grottes vues en perspective. Les parois de ces grottes, les rayons et les couloirs qui les séparent sont revêtus d'un grand nombre de noyaux qui se présentent comme de petites bosses rondes ou ovales, ou sont disposés en files serrées, de manière à paraître striés ou à ressembler à un épithélium pavimenteux

dont les cellules sont dérangées dans le sens de la longueur. L'aspect strié est rendu plus apparent par la circonstance que les noyaux reposent dans une membrane très filamenteuse, et après en avoir été dégagés, ils apparaissent comme des noyaux fusiformes avec des prolongements filiformes d'un ou des deux côtés, ou comme de véritables cellules avec un grand noyau ovale ou rond et avec un ou plusieurs corps de noyau punctiformes. Tous ces noyaux sont des ostéoblastes; leur transformation en corpuscules osseux se fait sans doute rapidement, mais la limite entre la substance ossifiée et non ossifiée est distincte et bien marquée. On ne découvre pas encore de canaux médullaires, à moins qu'on ne regarde comme tels une cavité qui se trouve dans quelques rayons osseux isolés plus épais. Quant au cartilage, il n'y en a pas le moindre vestige.

Nous revenons au cartilage primordial.

La dénomination de crâne primordial n'est pas très heureuse, parce que ce n'est pas le crâne total qui est primordial par sa forme cartilagineuse, mais seulement la partie qui en forme la base; si l'on veut conserver le nom, il faut, comme M. Betz l'a déjà fait, mais ce que plusieurs observateurs ont plus tard négligé de faire, distinguer entre le crâne primordial cartilagineux et le crâne primordial membraneux, celui-ci comprenant la voûte du crâne et les os de la face, qui se forment entre des membranes. Il n'est pas exact non plus d'appeler primaires les os formés dans des cartilages; car par rapport à la chronologie de la formation osseuse, les os formés entre des membranes ne sont secondaires ni chez l'homme ni moins encore chez divers animaux. Chez l'homme, j'ai trouvé la première ossification des os crâniens dans le maxillaire inférieur chez des fœtus de deux mois; peu de temps après, on constate un commencement d'ossification (calcification) dans la partie basilaire occipitale et derrière les condyles; l'apophyse grêle du marteau s'ossifie longtemps avant le reste du marteau. M. Kölliker¹ a abandonné la dénomination d'os secondaires, mais conservé celle d'os primaires et primordiaux, non parce qu'ils naissent toujours plus tôt que les autres, mais parce qu'ils doivent leur origine au squelette primordial. En allemand, on emploie pour les os autres que ceux du cartilage primordial le nom de «Belegknochen, Deckknochen». Cependant il ne faut pas s'imaginer qu'il en résulte aucune connexion génétique entre les deux espèces d'os, ni dire, par exemple, que les os nasaux sont les «Deckknochen» de la partie nasale sous-jacente du cartilage primordial, ou que le maxillaire inférieur est le «Deckknochen» du cartilage de Meckel, comme si chaque os primordial

¹ A. Kölliker, *Entwicklungsgeschichte des Menschen und der höheren Thiere* 1879, Pag. 419 et 454.

était muni de son «Deckknochen». Ces os sont toujours faciles à éloigner du cartilage sous-jacent, par exemple les os nasaux de la partie nasale, le vomer de la partie perpendiculaire ethmoïdale du cartilage primordial. Ils emploient tout au plus le cartilage comme un moule, et en sont d'ailleurs séparés par la membrane fine et transparente que nous avons mentionnée plus haut. La dénomination de «Deckknochen» s'applique plutôt aux vertébrés inférieurs, chez lesquels la plupart de ces os sont placés à la surface externe du cartilage primordial et le recouvrent. Chez l'homme, il y a seulement un petit nombre d'os qui méritent ce nom; ce sont les os nasaux, qui se forment à la surface externe de la partie nasale du cartilage primordial et en couvrent la portion supérieure, puis la lame papyracée et l'os lacrymal, qui couvrent la partie papyracée ethmoïdale du cartilage primordial. Les couvertures du vomer sur la partie perpendiculaire ethmoïdale, et des cornets de Bertin sur le corps du sphénoïde sont moins parfaites. Dans la plupart des cas, chez l'homme, ce n'est qu'un angle ou un bord d'un os formé entre des membranes, qui couvre le cartilage. Ainsi c'est seulement l'angle postérieur et inférieur du pariétal qui couvre l'apophyse cartilagineuse pétroso-pariétale; le bord inférieur de la partie supérieure de l'occipital couvre l'apophyse cartilagineuse pétroso-occipitale; le bord de l'écaille temporale couvre la partie mastoïdienne; la partie supérieure du corps du maxillaire supérieur couvre le bord inférieur de la partie papyracée ethmoïdale. On rencontre une exception à cette règle dans la grande aile du sphénoïde, dont le bord supérieur couvre la partie postérieure de l'apophyse orbitale externe du frontal et le pariétal; on observe une relation analogue dans la connexion de sa partie inférieure avec l'écaille temporale, ce qui peut-être s'explique par la circonstance que la partie couvrante est formée entre des membranes. Les exemples que nous venons de citer expliquent aussi l'arrangement réciproque des os dans les sutures, puisqu'un os formé entre des membranes se place, en général, dans une suture, en dehors d'un os formé dans le cartilage, ce qui cependant est moins visible dans les sutures sagittales. Comme particularités, on peut ici relever qu'une suture sagittale peut se former au milieu du cartilage primordial, par exemple entre l'occipital et l'apophyse mastoïde, qui à l'état de cartilage sont complètement réunis, tandis que, d'un autre côté, deux os dont chacun appartient à son système squelettogène, peuvent se souder sans qu'il reste aucune trace de leur séparation antérieure, comme par ex. l'écaille du temporal et le rocher, qui sont séparés jusqu'à la naissance, ou l'apophyse grêle du marteau et le marteau. Lorsque l'union entre deux os formés dans le cartilage primordial est une synchondrose, comme entre le rocher et l'occipital, l'interstice entre les os est rempli des restes du cartilage primordial, qui cependant devient en même temps plus fibreux.

Pendant la croissance du fœtus, le cartilage primordial augmente de grandeur et d'épaisseur, et s'il est déplacé en quelques points par l'ossification, il continue de s'accroître dans d'autres. Dans certains os, l'ossification du cartilage primordial semble être remplacée ou se terminer par une ossification intermembraneuse; tel est sans doute le cas à la pointe de la petite aile et aux bords minces de la grande aile et des ailes ptérygoidiennes; lorsqu'il n'y a plus de cartilage, l'ossification doit devenir intermembraneuse. La masse du cartilage n'est pas grande dans les cornets et le labyrinthe, et l'ossification des parois des cellules ethmoïdales se fait sans doute en grande partie seulement entre des membranes (cfr. Pag. 2). Les corpuscules élémentaires s'accroissent également; les cellules cartilagineuses sont moins grandes chez des fœtus plus petits et dans un cartilage plus jeune que chez des fœtus plus grands et dans un cartilage plus âgé (Pl. 1, Fig. 12, 13, Pl. 2, Fig. 15). Cela ne s'applique qu'en partie aux corpuscules osseux, mais ils peuvent avoir une grandeur différente dans des ossifications différentes; j'ai en outre rencontré des fœtus dont tous les corpuscules osseux semblaient moindres qu'à l'ordinaire (Pl. 2, Fig. 21).

Tandis que la plus grande partie du cartilage primordial du crâne est employée indirectement pour la formation de ses différents os, il y en a quelques portions qui disparaissent complètement, d'autres qui restent cartilagineuses pendant toute la vie. Les portions qui disparaissent, en partie déjà pendant la vie fœtale, sans être remplacées par aucune ossification, sont les apophyses péterso-occipitale et péterso-pariétale, le cartilage de Meckel et la portion lyrique de la partie criblée ethmoïdale sur la voûte orbitaire du frontal, comme aussi, d'après M. Kölliker¹, les capsules cartilagineuses des sinus sphénoïdaux, maxillaires et frontaux et quelques parties des cornets avant leur ossification. On peut aussi mentionner ici que l'ouverture de la corde dorsale dans la partie basilaire occipitale se ferme de très bonne heure. — Les cartilages permanents sont des portions de la partie nasale (non seulement de la partie dorsale et latérale au bas des os nasaux, mais, d'après M. Zuckerkandl², aussi, pendant l'enfance, de la partie sur laquelle reposent les os nasaux), et une portion de la partie perpendiculaire ethmoïdale (probablement aussi le vomer cartilagineux droit et gauche décrit par M. Huschke³, et, suivant la dénomination de M. Kölliker⁴, l'apophyse sphénoïdale de la

¹ A. Kölliker, *Entwicklungsgeschichte* 1879, Pag. 457.

² E. Zuckerkandl, *zur Anatomie und Entwicklungsgeschichte der Naso-Ethmoidalregion*; *Medicinische Jahrbücher* 1878, Pag. 314.

³ E. Huschke, *Lehre von den Eingeweiden und Sinnesorganen*; S. T. Sömmering, vom Baue des menschlichen Körpers 1844, 5, Pag. 606.

⁴ A. Kölliker, l. c. Pag. 455. Über die Jacobson'schen Organe des Menschen 1877, Pag. 7, Tab. 2, Fig. 9.

cloison cartilagineuse, et le cartilage de Jacobson près du bord inférieur de la cloison); ils comprennent en outre la synchondrose pétroso-basilaire, les condyles occipitaux, l'amphiarthrose de la branche supérieure courte de l'enclume avec la paroi de la caisse du tympan¹, connexion qui s'explique par la continuation que j'ai démontrée entre la branche cartilagineuse supérieure de l'enclume et le cartilage de la caisse du tympan, et de là à l'apophyse cartilagineuse styloïde, puis une couche cartilagineuse qui s'étend sur le marteau de son apophyse courte jusqu'à l'extrémité du manche, laquelle est réunie à la membrane du tympan (Gruber²), et enfin l'articulation du marteau avec l'enclume et l'articulation capsulaire de l'étrier. Il n'est pas facile de comprendre comment se forme plus tard le cartilage aux endroits où le cartilage primordial n'existe pas dans le crâne, comme dans l'articulation et la symphyse du maxillaire inférieur ou dans les noyaux frontaux des cornes des ruminants, noyaux dont nous avons parlé plus haut.

¹ J. Henle, *Eingeweidelehre* 1866, Pag. 743.

² D'après A. Kölliker, *Handbuch der Gewebelehre des Menschen* 1867, Pag. 707. E. Huschke (l. c. Pag. 837, Ann.) affirme que le cartilage, à l'extrémité de la branche supérieure de l'enclume et du manche du marteau, est assez souvent reconnaissable à sa couleur rouge.

II

L'OSSIFICATION DU CARTILAGE PRIMORDIAL DU CRÂNE HUMAIN AVANT LA NAISSANCE

Nous décrivons dans ce chapitre comment les os du crâne qui doivent leur origine au cartilage primordial, s'ossifient. Ce sont les résultats de recherches anatomiques faites sur plus de quarante fœtus humains dont l'âge variait de deux mois environ à huit mois. Pour des renseignements plus détaillés à leur égard je dois renvoyer le lecteur à l'édition danoise de mon mémoire.

L'OCCIPITAL

Cet os ne se forme pas complètement dans le cartilage primordial; car la partie supérieure triangulaire de l'écaille s'ossifie entre des membranes. La limite entre les parties supérieure et inférieure est formée par les protubérances occipitales externe et interne et par la ligne demi-circulaire supérieure, qui toutes appartiennent au cartilage primordial. Comme on sait, l'occipital comprend une écaille impaire avec une partie supérieure et inférieure, une partie condyloïdienne de chaque côté et une partie basilaire impaire. Dans chacune de ces parties naît un point d'ossification. Par contre, il n'y a pas de point d'ossification dans la partie du cartilage que j'appelle occipito-mastoïdienne; mais il manque seulement dans celle qui plus tard appartient à l'occipital, car on en

trouve dans la partie qui plus tard appartient à l'apophyse mastoïde. Il n'y a non plus de point d'ossification dans la membrane spinoso-occipitale, qui limite en arrière le trou occipital et remplace le cartilage qui fait défaut en bas dans la ligne médiane du corps; je lui ai donné ce nom, parce qu'elle est une continuation des membranes qui garnissent le canal vertébral. Nous examinerons à part chacune de ces parties.

PARTIE ÉCAILLEUSE

La partie supérieure, qui ne se forme pas dans du cartilage, est encore membraneuse chez les fœtus de deux mois et s'ossifie un peu plus tard que le frontal, que j'ai trouvé ossifié dans une étendue de 3^{mm} chez des fœtus âgés d'un peu plus de deux mois. L'ossification commence chez les fœtus de deux mois et demi et se manifeste par un épaississement impair transversal, du bord inférieur duquel partent des pointes qui s'enfoncent dans le cartilage de la partie inférieure; on peut aussi sous le microscope voir les éléments des deux parties mêlés entre eux. Chez les fœtus de trois mois et demi l'ossification est complète, son bord supérieur est convexe, et les rayons osseux de la partie inférieure sont placés devant ceux de la partie supérieure. A mesure que l'ossification s'étend sur les côtés, il peut se former entre les deux parties une fissure cunéiforme qui est remplie par l'apophyse pétroso-occipitale de la partie pierreuse du cartilage primordial, dont il sera question plus loin; lorsque cette partie s'ossifie et se creuse en un sillon qui est l'origine des gouttières latérales, elle est située au bas de la ligne demi-circulaire supérieure. Chez les fœtus de quatre mois l'ossification a la forme d'une demi-lune, dans le bord inférieur concave de laquelle les rayons osseux des deux parties sont assez également mêlés entre eux, la protubérance occipitale externe leur servant de point de départ principal. Le bord supérieur convexe devient graduellement plus dentelé, et toute la partie prend la forme qu'elle a à la naissance. Des vestiges de la fissure entre les parties supérieure et inférieure peuvent se rencontrer, même plusieurs années après la naissance, un peu au-dessus de la protubérance occipitale externe et dans les gouttières latérales ou un peu au-dessus¹. On peut aussi comme variété trouver une fissure verticale dans cette partie, de manière qu'elle semble composée de deux portions latérales, mais ce n'est pas la forme

¹ C. Bruch, Beiträge zur Entwicklungsgeschichte des Menschen; Denkschriften der schweizerischen naturforschenden Gesellschaft 1852, 12, Pag. 145. R. Virchow, Untersuchungen über die Entwicklung des Schädelgrundes im gesunden und kranken Zustande und über den Einfluss derselben auf Schädelform, Gesichtsbildung und Gehirnbau 1857, Pag. 12. — Les fissures de l'écaïlle sont bien représentées par B. S. Albinus, icones ossium foetus humani 1737, Tab. 2, Fig. 6, Tab. 3, Fig. 10, 11, 13.

régulière; il n'y a deux points d'ossification ni dans la partie supérieure ni dans l'inférieure, comme le prétendent M. Huxley¹ et M. Kölliker².

La partie inférieure au bas de la ligne demi-circulaire supérieure s'ossifie dans la partie occipito-mastoïdienne du cartilage primordial. Elle peut d'abord être plus mince que la partie supérieure, mais plus tard elle est en général plus épaisse. Les cartilages des deux côtés se rencontrent dans la ligne médiane du corps, et le lieu de réunion est de bonne heure indiqué par une petite protubérance. Dans cette partie moyenne il se développe, précisément au bas de la ligne demi-circulaire supérieure, un épaississement transversal, impair, ovale et limité du cartilage. On le trouve chez les fœtus âgés d'un peu plus de deux mois et peut en même temps y découvrir les traces d'une calcification, mais la véritable ossification ne survient qu'un peu plus tard; chez les fœtus de trois mois et demi il y a des corpuscules osseux, et comme il semble, plus tôt dans la lamelle postérieure de l'ossification que dans l'antérieure. En général l'ossification apparaît un peu plus tard que dans la partie supérieure, et on voit donc également ici qu'un os appelé secondaire peut s'ossifier plus tôt qu'un os primaire; j'ai cependant examiné un fœtus de trois mois, chez lequel la partie supérieure était encore membraneuse, en même temps que la partie inférieure contenait des corpuscules osseux clairs et que son bord supérieur était rempli de cellules cartilagineuses entassées. L'ossification ovale devient alors pointue à ses deux extrémités, les bords deviennent dentelés et s'enfoncent en haut entre les pointes de l'ossification de la partie supérieure, après quoi les ossifications des deux parties se soudent. L'aponévrose épicroanienne les couvre sans interruption, et sous le microscope on voit le cours vertical de ses fibres longitudinales; sur la surface antérieure des ossifications repose une couche continue et riche en noyaux. Toutefois la ligne demi-circulaire supérieure plus ou moins prononcée indique toujours la limite entre les ossifications, et la couleur différente que présente leur substance à l'œil nu, révèle longtemps la diversité de leur origine. Lorsque les deux ossifications sont soudées, elles continuent à croître aussi bien en haut et en bas que vers les côtés. En bas, l'ossification se fait aux dépens de la partie

¹ T. H. Huxley, lectures on the elements of comparative anatomy 1864, Pag. 143.

² A. Kölliker, Entwicklungsgeschichte 1879, Pag. 450. — A. Rambaud et C. Renault (origine et développement des os 1864, Pag. 103, Pl. 7, Fig. 1, h) admettent et représentent deux points d'ossification situés dans la partie supérieure de l'écaille, et réunis par un cartilage qui n'y existe pas; mais ils semblent tout à fait ignorer la doctrine du cartilage primordial du crâne et adoptent encore la formation directe de corpuscules osseux des cellules cartilagineuses. Ils ont dessiné Pl. 7 et 8 diverses variétés, entre autres aussi l'os épactal. Cfr. aussi F. B. Hagen, vorläufige Mittheilung über die Entwicklungsgeschichte des menschlichen Occiput und die abnormen Bildungen des Os occipitis; Monatsbericht der kgl. preussischen Academie der Wissenschaften zu Berlin, März 1879, Pag. 267.

occipito-mastoiidienne, mais ce cartilage s'accroît néanmoins continuellement en étendue et en épaisseur, surtout en dehors vers les côtés. Les cartilages des deux côtés se réunissent en général dans la ligne médiane du corps, sans toutefois se souder. Pendant ce développement, la membrane spino-occipitale s'interpose entre eux, et ils sont en outre, mais pas toujours, séparés par une pointe ou un prolongement en forme de langue (os Kerkeringii, os épactal, manubrium squamæ occipitalis Virchow), qui, du bord inférieur de l'ossification, pénètre entre eux et fait plus souvent saillie sur la face postérieure du cartilage que sur l'antérieure; la lamelle postérieure de l'ossification semble en général devancer l'antérieure dans son développement. Les cartilages des deux côtés ont cependant une tendance à se souder dans la ligne médiane du corps, et on peut souvent découvrir comme une projection de cartilage sur la membrane spino-occipitale interposée. En apparence, l'ossification semble continuellement pousser le cartilage vers le bas; celui-ci est enchâssé dans une rainure de l'ossification, dont la lamelle postérieure descend encore plus bas, de sorte qu'on doit chercher le dernier vestige de cartilage sur la face antérieure du crâne. L'ossification, qui est convexe en bas, déplace en croissant par son bord inférieur la membrane spino-occipitale.

L'ossification augmente en épaisseur dans les protubérances, mais elle est mince et transparente dans la ligne demi-circulaire supérieure. Des vestiges des fosses occipitales ont été observés chez des fœtus de cinq mois et demi, et de la crête occipitale externe chez un fœtus de six mois et demi; le périoste est très adhérent dans l'interstice entre les deux lignes demi-circulaires. Lorsque les os wormiens se trouvent au bas de la ligne demi-circulaire supérieure, ils sont probablement formés dans le cartilage primordial; en haut de la ligne ils se forment entre des membranes¹.

La membrane spino-occipitale a d'abord la forme d'une langue ou d'un trapèze, lorsqu'on la suppose coupée au niveau du trou occipital. Elle s'enfonce entre les deux parties occipito-mastoiidiennes et aboutit en haut au bord inférieur de l'ossification de l'écaille. Elle n'a aucune part à l'ossification, mais est successivement déplacée, en haut par l'ossification de l'écaille, sur les côtés par l'ossification semi-lunaire derrière les condyles; on rencontre cependant à la naissance, derrière l'ossification semi-lunaire, des restes et de la membrane et du cartilage, qui limitent conjointement le trou occipital par derrière. Plus le fœtus est jeune, plus la membrane est relativement grande. Elle s'abaisse déjà vers le milieu de la grossesse, mais augmente en épaisseur de sorte que, chez un fœtus de cinq mois, on peut la fendre en plusieurs couches, dont une feuille passe devant, une autre derrière le cartilage qui

¹ A. Rambaud et C. Renault, développement des os 1864, Tab. 8, Fig. 2-5.

est comme enchâssé dans une rainure de la membrane. Cependant son étendue varie chez les différents fœtus; chez un fœtus de sept mois elle avait 5^{mm} de largeur et 3^{mm} de hauteur, et chez un fœtus de sept mois et demi, 7^{mm} de largeur sur 5^{mm} de hauteur; naturellement il faut pour la grandeur considérer que tout le crâne s'accroît en même temps. C'est cette membrane qui, par l'hydrocéphale et la spina bifida, peut s'élargir fortement¹.

PARTIE CONDYLOÏDIENNE

Les condyles sont formés chez les fœtus à peine âgés de deux mois et peut-être même plus tôt; chez un fœtus âgé d'un peu plus de deux mois, la surface articulaire était très distincte. Le cartilage primordial y est très épais, et la première ossification se manifeste au même temps que dans la partie basilaire, un demi-cercle obscur se développant derrière le condyle, qui se transforme ensuite en une plaque semi-lunaire où le trou condyloïdien postérieur est tout d'abord visible. Cette plaque augmente en grandeur soit en arrière soit en dehors du condyle, et s'étend en avant sur le condyle vers la saillie du canal condyloïdien antérieur, où elle embrasse la partie postérieure du trou condyloïdien antérieur avec une ossification en forme de fourchette, ce qu'on voit chez les fœtus de trois mois et demi. L'ossification limite le bord latéral du trou occipital; au-dessous de la branche inférieure se trouve le condyle cartilagineux, dont le cartilage se prolonge dans le cartilage primordial en avant des extrémités de la fourchette; la branche supérieure est plus grêle et plus proéminente. La masse du cartilage primordial en avant de la fourchette diminue peu à peu; chez un fœtus de cinq mois et demi sa largeur n'était que de 2^{mm}, mais le trou condyloïdien antérieur est encore à la naissance cartilagineux dans sa partie antérieure, et comme il reste du cartilage entre l'ossification en forme de fourchette et l'ossification de la partie basilaire, du même qu'entre l'ossification semi-lunaire, qui s'accroît par derrière, et l'écaille occipitale, le trou occipital est capable de s'élargir pendant la croissance.

La surface articulaire n'est pas formée par la partie condyloïdienne seule, mais, en ce qui concerne son extrémité antérieure, en même temps par l'ossification de la

¹ F. B. Hagen (Monatsbericht 1879, Pag. 265) regarde la membrane spinoso-occipitale comme un reste de la membrane du crâne, qui à l'origine forme le crâne et se fend plus tard en un périoste externe et un interne, mais les membranes du cerveau et de la moelle épinière participent aussi à sa formation, et par cette raison son épaisseur devient si grande, qu'elle peut loger le cartilage dans une rainure.

partie basilaire; toutefois cette relation, qui, longtemps après la naissance, peut se manifester par une cicatrice cartilagineuse ou ossifiée dans la partie antérieure de la surface articulaire, n'est pas distincte chez les fœtus avant la naissance¹. Par contre, on trouve souvent chez les adultes que la surface articulaire est partagée en deux par un sillon transversal qu'il ne faut pas confondre avec la division mentionnée plus haut. On rencontre aussi ce sillon chez le plus grand nombre des fœtus; il part d'une excavation à la surface interne du condyle, descend obliquement en dehors et en avant sur la surface articulaire, et peut être poursuivi plus ou moins facilement jusqu'au bord externe du condyle. En général, j'ai rencontré cette excavation et ce sillon plus fréquemment chez des fœtus jeunes que chez des vieux; chez les vieux, le sillon de la surface articulaire disparaît le plus souvent, tandis que l'excavation à la surface interne du condyle reste.

Le trou condyloïdien postérieur varie tout autant chez les fœtus que sur les crânes complètement développés, de sorte qu'on peut le trouver fermé ou seulement indiqué par une fossette d'un ou des deux côtés. Comme il est entouré de très bonne heure d'une masse osseuse, il ne peut changer de place ni de figure comme le trou condyloïdien antérieur, qui est visible chez les fœtus âgés à peine de deux mois et conserve l'état cartilagineux dans sa paroi antérieure. L'échancrure jugulaire était bien développée chez un fœtus de deux mois et demi.

PARTIE BASILAIRE

Le cartilage primordial de cette partie est d'abord très mince; sur les côtés il passe dans les parties pierreuse et condyloïdienne et aboutit en haut, dans la ligne médiane du corps, vers la partie verticale de la selle turcique, avec laquelle il forme ordinairement un angle obtus; d'après M. Virchow, l'angle est moindre et le clivus Blumenbachi plus raide chez les fœtus jeunes que chez les vieux. Au milieu le cartilage est un peu creusé et plus mince. La première ossification se montre chez les fœtus âgés d'un peu plus de deux mois, sous forme d'un ovale à périphérie calcifiée et opaque avec un reste de cartilage au centre. L'ossification se fait donc ici presque en même temps que les autres ossifications de l'occipital; cependant elle peut quelquefois

¹ R. Virchow, Schädelgrund 1857, Pag. 14. P. Albrecht, die Epiphysen und die Amphiphallie der Säugethierwirbelkörper; Zoologischer Anzeiger 25 August 1879, Nr. 36, Pag. 446.

manquer chez des fœtus de deux mois et demi. L'ossification ou plutôt la calcification commence à l'intérieur du cartilage et en est couverte sur ses deux faces. L'ossification devient ensuite lancéolée, elle repose dans la portion inférieure de la partie basilaire, mais n'atteint pas le trou occipital, dont le bord antérieur reste encore quelque temps cartilagineux. En général, l'ossification est tout d'abord plus rapprochée de la surface inférieure (antérieure) de la partie basilaire et y est plus apparente. C'est ce qu'on voit aussi pendant le développement ultérieur, car la véritable ossification se fait plus tôt à la surface inférieure qu'à la supérieure, où l'on peut encore détacher la lamelle osseuse de la calcification sous-jacente; le périoste adhère également plus tôt à la surface inférieure et n'en peut bientôt plus être détaché sans endommager l'ossification. Chez les fœtus de trois mois et demi l'ossification atteint le trou occipital; le bord en est concave ou légèrement échancré, mais on peut encore, chez des fœtus un peu plus âgés, rencontrer du cartilage au bord antérieur du trou occipital. L'ossification lancéolée, en augmentant de grandeur, prend graduellement la forme d'une langue à pointe arrondie, et on peut, chez des fœtus plus âgés, distinguer à la surface supérieure (postérieure) une portion inférieure, rectangulaire et rugueuse, et une portion supérieure, triangulaire et lisse, toutes deux avec une faible dépression au milieu. Les deux portions sont quelquefois encore plus nettement séparées par une strie transversale, superficielle et fibreuse, qui arrive en forme d'arc de la surface interne de la branche supérieure que forme l'ossification en fourchette de la partie condyloïdienne. Il en résulte qu'il semble y avoir deux points d'ossification dans la partie basilaire, mais si l'on râcle la strie transversale, on n'en voit plus qu'un; la strie peut du reste être si adhérente qu'elle ne se laisse pas effacer sans que l'os en souffre. Chez d'autres fœtus, la strie n'est indiquée que par l'adhérence plus ferme des membranes du cerveau; elles adhèrent en général plus fortement à la portion inférieure rectangulaire, qui, pendant le développement, devient plus rugueuse avec des enfoncements irréguliers, tandis que la portion supérieure reste plus arrondie et excavée au milieu en forme d'hémisphère. On en rencontre des vestiges distincts sur les crânes d'adultes. Mais j'appellerai spécialement l'attention sur quelques particularités observées par moi sur plusieurs crânes de monstres anencéphaliques et cyclopiens, chez lesquels j'ai trouvé deux points d'ossification distincts et bien séparés. Quoique ces particularités se rapportent à l'ossification du corps du sphénoïde, je préfère de les expliquer ici, parce que la partie basilaire normale et complètement ossifiée ne forme qu'une pièce. Comme nous le verrons bientôt, il se forme au fond et à travers de la selle turcique une ossification rectangulaire et une autre de la même figure à la face inférieure du corps du sphénoïde, toutes deux réunies latéralement

par une colonne osseuse. Du bord postérieur de l'ossification rectangulaire au fond de la selle turcique part, à l'état normal, un prolongement qui monte sur la face antérieure de la lame quadrilatère. Chez les monstres ci-dessus mentionnés, j'ai trouvé que ce prolongement peut percer la lame quadrilatère et apparaître de nouveau à sa face postérieure, de sorte qu'à la face postérieure de la partie basilaire deux points d'ossification deviennent visibles, dont l'inférieur, normal et à peu près rectangulaire, est plus grand que le supérieur, qui est ovale ou affecte la forme d'une langue. A l'état sec des os, ces deux points sont séparés par une rainure profonde qui peut aussi apparaître sur la face inférieure de la partie basilaire, mais à l'état frais ils sont séparés par un cartilage de hauteur variable, et le point supérieur est entouré de cartilage de tous les côtés. Dans un cas de cyclopie la hauteur du cartilage entre les deux points était de 3^{mm}, et on pouvait pénétrer entre eux dans le cartilage jusqu'à une profondeur presque verticale de 5^{mm}, ce qui montre que la couche de cartilage n'était pas superficielle comme la strie fibreuse mentionnée plus haut. Du bord postérieur de l'ossification rectangulaire, sur la face inférieure du corps du sphénoïde, part aussi un prolongement qui se soude avec le bord antérieur de l'ossification ordinaire de la partie basilaire, mais chez des fœtus normaux même de sept et huit mois, j'ai trouvé que l'intervalle pouvait encore rester cartilagineux dans une largeur de 2—3^{mm}. Ce cartilage se continuait dans la lame quadrilatère, et si, en pareil cas, un prolongement osseux de l'ossification rectangulaire au fond de la selle turcique avait percé la lame quadrilatère, on aurait dans la partie basilaire deux points d'ossification, dont le supérieur sortirait du corps du sphénoïde, mais je n'ai jamais observé un tel arrangement à l'état normal¹. — La largeur et la

¹ A. Rambaud et C. Renault (développement des os 1864, Pag. 101, Tab. 2, Fig. 8) décrivent et représentent deux ossifications dans la partie basilaire chez un fœtus humain du troisième mois, situées dans la ligne médiane du corps, l'une derrière l'autre; la postérieure est la plus petite et représente le tubercule pharyngien. Si l'on n'a pas affaire ici à une observation défectueuse, dont la nature puisse être éclaircie par l'exposé donné ci-dessus, et surtout si l'on considère l'âge mentionné par eux d'un fœtus probablement normal, ils sont tombés sur une variété sans doute très rare. Toutefois il faut en tenir compte, parce que M. P. Albrecht (über das zwischen dem Basi-occipitale und dem Basi-post-sphenoid liegende Basi-oticum; Centralblatt der medicinischen Wissenschaften 17 August 1878, Nr. 33) a, sur plusieurs crânes d'enfants, trouvé dans la partie basilaire deux ossifications, qu'il appelle basi-occipitale et basi-otique, la dernière entre les extrémités de la partie pierreuse, de sorte qu'il se forme une synchondrose basi-otico-basi-occipitale outre la synchondrose sphéno-occipitale normale (basi-otico-basi-postsphénoïdale). Voy. aussi ses dessins dans Zoologischer Anzeiger 25 August 1879, Pag. 445, Fig. 10, Pag. 447, Fig. 11. M. le professeur F. Schmidt, à Copenhague, m'a fait part de ses observations sur les crânes du musée d'anatomie de

hauteur de toute l'ossification augmentent graduellement, et la forme en devient plus trapézoïdale; le cartilage primordial s'amointrit, de sorte qu'il ne reste à la fin qu'une bande d'une épaisseur de 1—2^{mm}, qui sépare l'ossification de la partie basilaire de l'ossification en forme de fourchette dans la partie condyloïdienne et de la partie pierreuse ossifiée.

Il faut encore ici relever qu'on peut trouver des vestiges de la corde dorsale sur la face externe du cartilage. Ainsi, chez un fœtus à peine âgé de deux mois, il y avait au milieu du bord inférieur cartilagineux de la partie basilaire une fissure transversale, du milieu de laquelle une fine fissure longitudinale montait le long du milieu de la face postérieure du cartilage. Chez un fœtus âgé d'un peu plus de deux mois on voyait au milieu de la même face comme une cicatrice, qui partait du bord inférieur du cartilage et s'élevait sur la face postérieure de la partie basilaire sur une longueur de 1^{mm}; les membranes cérébrales adhéraient très fortement à la partie inférieure de la cicatrice; au-dessus de celle-ci commençait l'ossification¹. Chez un fœtus de cinq mois, j'ai trouvé une fois un petit trou rond dans le bord inférieur de l'ossification le plus voisin de la face inférieure. Chez un autre fœtus de cinq mois, il y avait un vestige d'un raphé dans la portion inférieure rectangulaire de l'ossification. Je n'ai jamais rencontré d'autres vestiges indiquant que l'ossification de la partie basilaire serait, dès l'origine, composée de deux portions latérales ou munie d'une fissure longitudinale médiane.

L'université, chez lesquels cette variété ne se trouve pas, et je n'en ai non plus rencontré sur les fœtus examinés par moi ni sur les crânes normaux de la collection du musée de la Maternité. M. le professeur C. Hasse, à Breslau, a, sur ma demande, eu l'obligeance d'examiner avec M. le Dr. Roux la grande collection du musée de Breslau et m'a communiqué la lettre suivante qu'il a bien voulu me permettre de publier: «Nous avons d'abord examiné les crânes de l'homme, soit de fœtus, depuis le quatrième mois jusqu'à la fin de la période embryonale, soit d'enfants et d'un certain nombre d'adultes, mais sans rien découvrir qui correspondît à la description ni aux dessins de M. Albrecht. L'ossification de la partie basilaire chez les fœtus les plus jeunes faisait au contraire voir qu'une ossification double devait être un état très rare. Notre espoir de trouver quelque chose d'analogue chez les monstres les plus divers et de tous les âges tant de l'homme que des animaux a également été déçu, et nous n'avons non plus réussi à constater un état semblable dans les crânes des mammifères les plus différents.» — Mes observations sur les monstres ont été faites après la publication de l'édition danoise de mon mémoire.

¹ F. B. Hagen (Monatsbericht 1879, Pag. 272) fait mention d'un canal qui souvent traverse la partie basilaire en avant du tubercule pharyngien. J'ai vu chez ce fœtus (Observation Nr. 5, Pag. 38 de l'édition danoise) quelque chose d'analogue dans la petite ossification mentionnée au même endroit; il y aurait donc une communication du dehors avec la cavité crânienne, si d'ailleurs l'ouverture ne provenait pas d'un vaisseau.

L'occipital a avant la naissance en tout cinq points d'ossification isolés¹:

- 1) dans la partie supérieure de l'écaille, qui n'appartient pas au cartilage primordial (deux mois et demi),
- 2) dans la partie inférieure de l'écaille (un peu plus de deux mois),
- 3 et 4) dans les parties condyloïdiennes (un peu plus de deux mois),
- 5) dans la partie basilaire (un peu plus de deux mois).

SPHÉNOÏDE

Les cornets sphénoïdaux ou cornets de Bertin se forment entre des membranes, mais le reste de l'os, dans le cartilage primordial; nous montrerons que c'est aussi le cas pour l'aile interne de l'apophyse ptérygoïde, ce qu'on a nié mais à tort. Le sphénoïde s'ossifie par un grand nombre de points, beaucoup plus qu'on n'a supposé jusqu'ici. Toute la forme persistante de l'os est dès l'origine ébauchée dans ses parties essentielles, et le manque de symétrie dans ses deux côtés qu'on observe en différents endroits dans les crânes d'adultes, par exemple surtout dans les petites ailes et dans le bord libre de la lame quadrilatère, apparaît déjà dès le premier moment dans le cartilage primordial.

CORPS OU PARTIE CENTRALE

La selle turcique est profonde dès l'origine; je n'ai observé qu'une fois une véritable ouverture dans son fond; chez un fœtus de trois mois et demi, au milieu et en avant sous le limbus sphénoïdeus, il y avait un trou de la grosseur d'une pointe

¹ J. Cruveilhier (traité d'anatomie descriptive 1843, 1, Pag. 110) dit que l'occipital se développe par quatre points d'ossification: un pour l'écaille, c'est-à-dire pour toute la portion de l'occipital qui est en arrière du trou, un pour chaque portion condyloïdienne, un pour la portion basilaire; il cite les opinions discordantes de Meckel et Bécлар. — A. Rambaud et C. Renault (développement des os 1864, Pag. 106) indiquent deux points d'ossification dans la partie basilaire, trois et quelquefois quatre dans la partie écailleuse, et trois points d'ossification accessoires outre l'os épactal, puis probablement deux dans chaque partie condyloïdienne. — Ph. C. Sappey (traité d'anatomie descriptive 1876, Pag. 139) en compte cinq, trois médians et deux latéraux. Des trois points médians, le plus élevé répond au tiers supérieur de l'os, c'est-à-dire à sa portion cérébrale; le second au tiers moyen, ou portion cérébelleuse; le troisième à l'apophyse basilaire. Les points latéraux répondent à la moitié postérieure des condyles. Le point supérieur n'est jamais précédé d'un cartilage. Le point qui répond à la portion cérébelleuse de l'os est le premier qui se manifeste, et il apparaît le plus habituellement vers le cinquantième jour de la vie intra-utérine.

d'épingle, qui perforait le corps et apparaissait de nouveau à la surface inférieure immédiatement derrière la crête sphénoïdale. En revanche, j'ai assez souvent, chez des fœtus très jeunes, trouvé un enfoncement plat au milieu de la partie antérieure, avant qu'il se fût produit aucune ossification. Plus tard, lorsque le fond de la selle est plus ou moins ossifié, le centre peut rester plus mince et plus transparent ou plus excavé entre les points d'ossification, ou l'ossification elle-même, lorsqu'elle traverse le fond, peut présenter une ou plusieurs ouvertures rondes, qui du reste ne sont que des conduits nourriciers pour les vaisseaux, et telle est aussi l'opinion de M. Virchow. La lame quadrilatère de la selle turcique augmente de grandeur et d'épaisseur comme le reste du cartilage; son bord supérieur est encore cartilagineux à la naissance, et le cartilage peut, mais pas toujours, être poursuivi en bas dans le cartilage qui, à la surface inférieure, sépare le sphénoïde de l'occipital (cfr. Pag. 28). Le cartilage du limbus sphénoïdeus, également un de ceux qui s'ossifient le plus tard, peut aussi être visible à la naissance.

Par suite de l'épaisseur du cartilage dans le corps, on a ici une bonne occasion pour observer que l'ossification (la calcification) commence à l'intérieur du cartilage, et de là se propage à la surface. Elle commence un peu plus tard dans le corps du sphénoïde que dans l'occipital, et, comme nous le verrons, aussi un peu plus tard dans le corps que dans la grande aile, quoiqu'il soit bien possible que la calcification, avant ce temps, soit restée cachée dans l'intérieur du cartilage avant de l'avoir percé. La première trace d'ossification se montre chez les fœtus de trois mois sous forme d'une tache d'un blanc faible, qui apparaît de chaque côté à la partie antérieure du fond de la selle turcique, un peu cachée par le tubercule de cette dernière, et luit à travers le cartilage. Cependant l'ossification se ne manifeste pas en premier lieu dans la selle, mais à sa face inférieure où, chez les fœtus de trois mois et demi, on trouve une ossification proéminente en forme d'hémisphère de chaque côté de la crête. Les ossifications peuvent y être visibles, tandis qu'elles ne le sont pas encore au fond de la selle; même chez les fœtus de quatre mois et de quatre mois et demi, on les distingue souvent à peine à travers le cartilage du fond de la selle, en même temps qu'elles sont très prononcées et bien limitées en bas de chaque côté de la crête. Après leur apparition à ces endroits, elles forment une colonne osseuse (calcaire) dans chaque partie latérale du corps du sphénoïde. Chez les fœtus de cinq mois, les colonnes osseuses des deux côtés se soudent dans la ligne médiane du corps; on trouve alors au fond de la selle une ossification rectangulaire à laquelle la dure-mère adhère très fortement, et on constate également, mais peut-être un peu plus tard, que les deux ossifications hémisphériques à la face inférieure se sont aussi soudées dans la ligne médiane du corps en une

ossification rectangulaire qui même est plus large d'avant en arrière que celle du fond de la selle; elle est séparée par un cartilage de l'ossification de la partie basilaire. Un prolongement en forme de langue sort ensuite de son bord postérieur vers la partie basilaire, et un autre de son bord antérieur vers le vomer ossifié.

Le cartilage primordial du corps a de chaque côté en bas une apophyse, que j'ai nommée apophyse alaire, parce que la grande aile et l'apophyse ptérygoïde s'y joignent¹. Cette apophyse, qui déjà est visible chez les fœtus à peine âgés de deux mois, a sa surface supérieure plane; la surface inférieure porte un tubercule cartilagineux ovale, placé en travers ou un peu obliquement. La grande aile et l'aile externe de l'apophyse ptérygoïde touchent plus tard son bord externe, et l'aile interne de la même apophyse, le tubercule. Chez les fœtus de quatre mois il se forme, en travers dans l'apophyse alaire, une ossification ovale, plane et mince, qui n'est d'abord visible qu'à sa face supérieure. Chez les fœtus de quatre mois et demi, l'ossification se soude avec l'ossification hémisphérique de la face inférieure du corps; la connexion avec la grande aile et avec l'apophyse ptérygoïde ne se fait au contraire, comme nous le verrons, que plus tard. La fusion devient plus intime, lorsque les ossifications s'accroissent aux dépens du cartilage primordial, et lorsque la réunion rectangulaire des deux ossifications hémisphériques mentionnée plus haut est accomplie. Si, chez des fœtus de cinq mois et demi jusqu'à sept mois, on pratique alors une coupe transversale et verticale de la partie antérieure de la selle turcique, on voit un anneau osseux et anguleux composé des différents points d'ossification maintenant réunis et d'épaisseur inégale. En haut,

¹ L'apophyse alaire a été mentionnée par J. F. Meckel (über die Entwicklung der Centraltheile des Nervensystems bei den Säugthieren; Deutsches Archiv für die Physiologie 1815, 1, Pag. 618) et représentée par lui Pl. 6, Fig. 19, 21—28 e, e sous le nom de «zweites Paar Knochenkerne im Körper». H. Spöndli (über den Primordialschädel der Säugethiere und des Menschen 1846, Fig. 8, Nr. 6) la représente sous le nom de «seitlicher Knochenkern des (hintern) Keilbeinkörpers». Elle a aussi été décrite et reproduite par A. Rambaud et C. Renault (développement des os 1864, Pag. 108, Fig. 11, 13—15) chez des fœtus du troisième jusqu'au cinquième mois, et par Ph. C. Sappey (traité d'anatomie descriptive 1876, 1, Pag. 147, Fig. 17, 18, 19, Nr. 4), qui l'appelle point externe (latéral) de la partie postérieure du corps, répondant aux gouttières cavernieuses. Plusieurs observateurs pensent que l'ossification de l'apophyse alaire appartient à la lingula; R. Virchow, par ex., (Schädelgrund 1857, Pag. 15) dit qu'au troisième mois il y a dans la lingula une ossification qui est déjà parfaite au quatrième mois et se soude avec le corps; sa grandeur n'est nullement proportionnée à celle des autres parties. T. H. Huxley (elements of comparative anatomy 1864, Pag. 144) l'appelle de même à tort une ossification de la lingula et la relève entre l'ossification du fond de la selle turcique et la grande aile, où l'apophyse alaire a précisément sa place. A. Kölliker (Entwicklungsgeschichte 1879, Pag. 451) la cite également comme «zwei seitliche Punkte in der Gegend des Sulcus caroticus und der Lingula», mais l'apophyse alaire est située beaucoup plus en avant, et placée horizontalement, tandis qu'une ossification séparée dans la lingula aurait sans doute une direction verticale.

l'anneau est formé par l'ossification transversale rectangulaire au fond de la selle, en bas par celle de la face inférieure, où l'anneau est plus large, en partie à cause de la fusion avec l'ossification de l'apophyse alaire. Les côtés de l'anneau sont formés par les colonnes osseuses mentionnées plus haut, et son intérieur est encore rempli de cartilage, qui graduellement est déplacé par l'ossification, de sorte qu'à la fin il ne reste du cartilage que dans la partie supérieure, et cette masse cartilagineuse se continue vers le haut, en formant la paroi antérieure de la selle turcique pour aboutir ensuite au planum en avant de la selle. C'est ce cartilage qui forme la synchondrose intersphénoïdale entre le sphénoïde postérieur et l'antérieur, qui existe encore après la naissance. Chez un fœtus de sept mois et demi, l'ossification au fond de la selle commençait, en arrière, à s'étendre en haut vers la face antérieure de la partie quadrilatère de la selle turcique, en avant, vers la paroi antérieure de la selle avec une pointe arrondie. La masse cartilagineuse entre l'ossification rectangulaire de la face inférieure et l'ossification de la partie basilaire diminue d'épaisseur. L'ossification de l'apophyse alaire est limitée en dehors par un bord en forme de feuille de trèfle, mais il y a encore du cartilage entre elle et la grande aile ossifiée et l'aile externe de l'apophyse ptérygoïde qui y est jointe. La gouttière carotidienne était indiquée à côté de la selle, derrière l'apophyse alaire, chez un fœtus de sept mois.

Comme nous l'avons représenté chez un fœtus de quatre mois (Pl. I, Fig. 2), il y avait sur le planum, en avant de la selle turcique, une élévation en forme de croissant et convexe en arrière. Les cornes du croissant, tournées en avant, aboutissaient de chaque côté à une petite élévation ronde, qui était réunie directement à une autre élévation ronde mais plus grande, située en avant et en dehors de la première et munie d'un noyau osseux superficiel, rond ou légèrement ovale. Cette dernière ossification, qui semble avoir été observée par MM. Rambaud et Renault, est ovale chez les fœtus de cinq mois et demi, s'allonge en bas et apparaît de nouveau à la partie supérieure latérale du bec du sphénoïde. Chez les fœtus de cet âge, on trouve aussi dans la petite élévation ronde un petit noyau osseux, rond et superficiel, et qui à la surface est soudé à la grande. Chez un fœtus de six mois et demi, les petits noyaux osseux ronds des deux côtés étaient réunis dans la ligne médiane du corps, et formaient un pont osseux mince sous lequel le cartilage se continuait en avant dans la partie criblée de l'éthmoïde; le pont osseux peut être remplacé par du tissu fibreux. Le grand noyau osseux situé en dehors, qui s'allonge en bas et reparait à la partie latérale du bec du sphénoïde, se soude chez les fœtus de sept mois et demi et de huit mois au noyau osseux de la racine antérieure de la petite aile, et ils se touchent des deux côtés dans la ligne médiane du corps. Tandis que l'ossification de la face inférieure

du corps, à côté de la crête, monte pendant la calcification de bas en haut vers le fond de la selle, cette ossification, qui d'abord se montre à la surface du planum, semble se développer de haut en bas, et son point de départ inférieur, à côté du bec du sphénoïde, semble quelquefois faire défaut même chez des fœtus plus âgés. Remarquons encore que le prolongement du planum vers l'échancrure sphénoïdale de la partie criblée est préformé dans le cartilage, dans la ligne médiane duquel se trouve même une petite crête cartilagineuse qui se prolonge dans l'apophyse crista galli.

PETITE AILE

Les variations de forme et de longueur que cet os présente chez les adultes, apparaissent déjà dans le cartilage. J'appellerai spécialement l'attention sur son bord antérieur, d'où partent des saillies plus ou moins nombreuses et de grandeur différente, qui s'épanouissent sur la partie horizontale du frontal et, quoiqu'ils puissent y rester jusqu'à la dernière période de la vie utérine, ne s'ossifient pas mais disparaissent. C'est aussi le cas pour les saillies du bord antérieur, qui sont soudées à celles de l'épanouissement en forme de lyre de la partie criblée de l'ethmoïde. Elles forment quelquefois un réseau et sont si délicates qu'elles échappent à la vue, ou qu'on les enlève conjointement avec les membranes fibreuses de leur surface; chez d'autres fœtus, ces saillies cartilagineuses laissent des empreintes sur la partie horizontale, bien qu'elles disparaissent. En général, le bord antérieur du cartilage s'étend au-dessus de la partie horizontale du frontal et de la partie criblée en forme de lyre, et les saillies prennent naissance sous le bord, qui plus tard s'affaisse. M. Luschka¹ mentionne deux prolongements du bord antérieur du jugum sphenodeum (planum), un de chaque côté de l'échancrure ethmoïdale; leur bord antérieur est libre et s'avance sur la lame criblée; ces *alæ minimæ* peuvent exister comme des plaques osseuses isolées.

La pointe du cartilage est courbée en dehors en forme de sabre et s'étend le plus souvent jusqu'à l'angle inférieur et antérieur du pariétal. Cependant c'est quelquefois seulement en apparence que le cartilage se prolonge si loin en dehors; car le pli que forment les membranes cérébrales à partir du bord latéral de la partie quadrilatère de la selle turcique, et qui s'étend en forme d'arc convexe en avant jusqu'au bord postérieur de la petite aile, ne contient point de cellules cartilagineuses en dehors, bien que la couleur rouge de la masse puisse faire croire le contraire, mais seulement

¹ H. Luschka, die kleinsten Keilbeinflügel; Siebold und Kolliker, Zeitschrift für wissenschaftliche Zoologie 1857, 8, Pag. 123, Tab. 3.

des noyaux reposant dans une substance faiblement striée. Aussi, lorsque les petites ailes ossifiées s'étendent jusqu'au pariétal, est-il bien possible que leurs pointes extrêmes soient formées entre des membranes; nous avons déjà (Pag. 19) appelé l'attention sur ce fait, et nous le reverrons se reproduire dans la grande aile et les ailes ptérygoïdiennes.

Les deux racines, à l'origine de la petite aile, et le trou optique entre elles sont déjà visibles chez des fœtus à peine âgés de deux mois. La première ossification commence dans la pointe de la racine postérieure chez les fœtus de trois mois et demi; il se forme derrière le trou optique un tubercule ovale et dur, auquel les membranes du cerveau adhèrent de bonne heure très fortement. Le tubercule augmente en grandeur, et, chez les fœtus de cinq mois, il part de son bord antérieur un prolongement plat qui s'engrène dans la racine antérieure, et entoure ainsi le trou optique en forme de fer à cheval; cependant cette ossification dans la racine antérieure peut se former d'une manière indépendante, parce qu'on peut la trouver isolée chez des fœtus un peu plus âgés. Les ossifications, en s'accroissant, prennent la forme d'un cœur et le trou optique est placé à l'échancrure du cœur. L'ossification de la racine antérieure, chez les fœtus de cinq mois, s'unit ensuite à l'ossification ovale à côté du planum et augmente plus vite en grandeur que l'ossification de la racine postérieure; cette ossification, chez un fœtus de sept mois et demi, semblait aussi être soudée à la profonde ossification ovale, de sorte que les parois du trou optique, lorsque le fond en est ossifié, sont formés de trois ossifications différentes. L'ossification des racines augmente en étendue, mais ne s'étend guère au delà de la circonférence des racines; la pointe externe de l'aile n'est en général pas encore ossifiée chez les nouveau-nés.

GRANDE AILE

Dans son état cartilagineux la grande aile présente un contour arrondi, et il est vraisemblable que son bord externe, qui s'étend sur le frontal et le pariétal, n'est pas précédé d'un cartilage, mais s'ossifie entre des membranes.

La grande aile s'ossifie plus tôt que le corps du sphénoïde et au moins d'aussi bonne heure que l'occipital. Chez les fœtus de deux mois et demi, on trouve un demi-cercle ossifié autour de l'apophyse alaire cartilagineuse, qui embrasse le trou grand-rond et le bord antérieur du trou ovale, cependant on n'y constate encore qu'une calcification des cellules cartilagineuses; les corps osseux ne se trouvent que chez des fœtus un peu plus grands du même âge, quand la plaque osseuse a atteint une longueur de 3^{mm}. L'ossification du demi-cercle s'accroît en dehors, mais non en dedans, de sorte

qu'il reste longtemps une couche cartilagineuse entre elle et l'apophyse alaire. L'ossification s'allonge rapidement en dehors, et, chez les fœtus de quatre mois, elle s'étend presque aussi loin en dehors que la petite aile cartilagineuse. Elle est souvent, à sa face interne comme à sa face externe, couverte d'une couche fibreuse très fortement adhérente, semblable à celle qu'on peut observer sur la face postérieure de l'ossification dans la partie basilaire, et composée de fibres conjonctives lisses et de fibres plus fines, molles et entrelacées, mêlées avec un nombre pas très grand de noyaux; c'est une couche formative, qui servira à l'ossification. La masse cartilagineuse qui sépare l'ossification dans la grande aile de l'ossification en forme de feuille de trèfle, dans l'apophyse alaire, diminue graduellement; elle décroît d'abord en arrière, de sorte que c'est dans cette partie que la soudure se fait d'abord, et, même chez un fœtus de huit mois, j'ai trouvé encore en avant une bandelette cartilagineuse qui les séparait. Le trou ovale et le trou sphéno-épineux ne s'ossifient au commencement qu'à leur bord antérieur, en forme de demi-lune; ils sont bien successivement entourés d'une masse osseuse, mais chez un fœtus de huit mois leur bord postérieur était encore cartilagineux.

AILE EXTERNE DE L'APOPHYSE PTÉRYGOÏDE

Elle est préformée comme cartilage conjointement avec la partie qui forme la racine de la grande aile, et l'ossification de la grande aile sert de même comme point d'ossification pour l'aile externe. Par suite de cette origine commune, l'aile externe de l'apophyse ptérygoïde doit être considérée comme une apophyse de la grande aile et non comme une apophyse du corps du sphénoïde. Il est cependant possible que, dans des cas particuliers, ces deux ossifications débutent séparément¹. Selon toute probabilité, la partie inférieure mince et en forme d'aile, dont la substance osseuse chez les adultes diffère de celle des racines, est formée entre des membranes; tel est aussi le cas pour le bord mince postérieur de l'aile interne, mais à un moindre degré, parce qu'il demande pour sa formation une plus grande masse cartilagineuse, et il y a même un point d'ossification particulier dans la partie inférieure du cartilage (*hamulus pterygoideus*).

Le cartilage forme une crête exactement limitée et comprimée d'avant en arrière, ou une pyramide transversale à base tournée en haut; le développement en est

¹ A. Rambaud et C. Renault (développement des os 1864, Pag. 108, Pl. 9, Fig. 1) indiquent et dessinent, dans l'aile externe de l'apophyse ptérygoïde, un point d'ossification qui est séparé de celui de la grande aile, chez un fœtus de 50 jours; vers la fin du second mois, les points d'ossification se soudent en dedans, en laissant une ouverture entre eux pour le trou grand-rond (Pl. 9, Fig. 4).

même un peu plus avancé que le cartilage de la grande aile, avec laquelle il est uni; car, chez les fœtus de deux mois et demi, on y trouve une véritable ossification avec des corps osseux obscurs et nombreux, tandis que, chez le même fœtus, on n'observe dans la grande aile que des cellules cartilagineuses calcifiées. L'ossification est large et courte et augmente rapidement en grandeur, mais elle ne dépasse pas en bas l'ossification de l'aile interne. Entre les deux ailes se trouve la fosse ptérygoïde, qui au commencement est très plane, puisque l'aile externe est située presque en travers; ce n'est qu'après le milieu de la vie utérine qu'elle devient plus profonde, le bord externe de l'aile se tournant en même temps plus en arrière. Comme la grande aile n'était pas soudée à l'apophyse alaire chez un fœtus de huit mois, on peut en dire autant de l'aile externe de l'apophyse ptérygoïde.

AILE INTERNE DE L'APOPHYSE PTÉRYGOÏDE

On allègue en général que l'aile interne ne se forme pas dans du cartilage¹. M. Kölliker se trouve embarrassé par rapport à la position de l'apophyse ptérygoïde. En 1847², il comprend le «Pterygoidea oder Processus pterygoidei» parmi les os formés entre des membranes; dans son ouvrage³ de 1850, pag. 345, tout le sphénoïde, à l'exception de la lame externe de l'apophyse ptérygoïde, appartient aux os qui s'ossifient dans le cartilage primordial; mais plus loin, pag. 373, la lame interne de cette apophyse est comptée parmi les os qui s'ossifient entre des membranes, «wie es scheint», indications qui sont répétées en 1867. Dans son dernier ouvrage⁴, M. Kölliker indique comme appartenant au cartilage primordial «zwei Knochenkerne in der Ala magna, welche auch die Lamina externa processus pterygoidei liefern, endlich zwei Ossificationspunkte an der Stelle der nicht knorpelig vorgebildeten inneren Lamelle der Flügelfortsätze». Il faut citer ici une observation remarquable de M. Virchow⁵, qui, chez un fœtus de 19^{cm} de longueur, chez lequel l'aile externe était ossifiée, a trouvé à la place de l'aile interne une masse relativement

¹ T. H. Huxley (elements 1864, Pag. 159) dit que l'aile interne, même avant la naissance, est unie à l'aile externe, la dernière n'étant qu'une apophyse de l'alisphénoïde, qui appartient au cartilage primordial; néanmoins il ajoute qu'aucun de ces os ne se forme dans le cartilage (cfr. Pag. 126).

² A. Kölliker, Berichte von der königlichen zootomischen Anstalt zu Würzburg; zweiter Bericht für das Schuljahr 1847—48, 1849, Pag. 43.

³ A. Kölliker, mikroskopische Anatomie oder Gewebelehre des Menschen 1850, 2, 1. Gewebelehre 1867, Pag. 208 et 227.

⁴ A. Kölliker, Entwicklungsgeschichte 1879, Pag. 452, cfr. aussi Pag. 453 et 474.

⁵ R. Virchow, Schädelgrund 1857, Pag. 18.

molle, ayant sous le microscope l'apparence de cartilage; seulement les cellules rondes étaient placées dans une substance fondamentale un peu opaque et assez facile à distinguer du tissu conjonctif environnant.

Il n'y a pas le moindre doute que l'aile interne de l'apophyse ptérygoïde ne fasse partie du cartilage primordial du crâne. Le fondement cartilagineux, comparé à l'os parfaitement formé chez l'adulte, a une plus grande étendue que le cartilage de l'aile externe et se prolonge plus loin vers le bas. Le cartilage commence à la face externe du bourgeon ovale que l'apophyse alaire porte à sa surface inférieure; de là descend un cartilage cylindrique qui se termine en bas par une surface arrondie. Dans cette partie cartilagineuse il se forme deux points d'ossification avec tous les caractères d'une calcification cartilagineuse antérieure.

Le cartilage s'ossifie aussi tôt dans l'aile interne que dans l'externe¹. Chez les fœtus de deux mois et demi, on trouve une ossification de 1^{mm} 5 de longueur; chez un fœtus de trois mois elle avait 2^{mm}, et, après qu'on l'avait dissoute dans l'acide chlorhydrique, il restait les grandes cellules cartilagineuses primitives à gros noyau. L'ossification aboutit en haut graduellement à la face postérieure du bourgeon rond de la surface inférieure de l'apophyse alaire, et, chez les fœtus de trois mois et demi, se termine en bas en un petit bouton, dans lequel apparaissait, chez les fœtus de trois à quatre mois, une ossification isolée de 0^{mm}, 5 de diamètre. C'est cette ossification qui devient le crochet de l'aile interne (hamulus pterygoideus). L'ossification de l'aile interne prend la forme d'une pyramide comprimée tournant la base en haut, et s'accroît lentement; elle avait une longueur de 3^{mm} chez un fœtus de cinq mois et, traitée par l'acide chlorhydrique, contenait seulement des cellules cartilagineuses calcifiées. Après le même traitement, on a trouvé de véritables corpuscules osseux, conjointement avec des cellules cartilagineuses calcifiées, chez un fœtus un peu plus grand mais du même âge. Le petit point d'ossification du crochet ne contenait, chez un fœtus de cinq mois, que des cellules cartilagineuses calcifiées; chez un fœtus de cinq mois et demi, où il avait une grandeur de 1^{mm}, il contenait, dans une lamelle mince, des corpuscules osseux qui se dissolvaient dans l'acide chlorhydrique en laissant les ostéoblastes. Chez les fœtus de sept mois et de sept mois et demi, cette petite ossification, qui n'avait alors qu'une grandeur de 1^{mm} 5, contenait dans son intérieur des cellules cartilagineuses calcifiées, mais, dans la lamelle

¹ Aussi d'après A. Rambaud et C. Renault, l'ossification de l'aile interne commence au troisième mois. E. Dursy (zur Entwicklungsgeschichte des Kopfes des Menschen und der höheren Wirbelthiere 1869, Tab. 9, Fig. 1, d) dessine une aile interne indépendante et, comme il semble, tout à fait ossifiée chez un fœtus long de 20cm.

externe, des corpuscules osseux grands et très ramifiés, ce dont je m'assurais en outre en les dissolvant dans l'acide chlorhydrique. Cette ossification était encore détachée chez un fœtus de huit mois et non soudée à l'aile interne.

L'ossification de l'aile interne, dont l'origine est indépendante, n'est au commencement que faiblement unie à l'ossification de l'aile externe. Chez un fœtus de six mois et demi elle avait avec elle un contact assez intime pour qu'on ne pût l'ébranler, mais elle n'y était pas soudée; elle formait en haut une plaque osseuse triangulaire dont le sommet était tourné en arrière et couvrait la plus grande partie du bourgeon de l'apophyse alaire; son bord interne touchait le cornet de Bertin. Chez un fœtus de sept mois elle était en dehors soudée à l'aile externe, mais il y avait encore du cartilage sur la face antérieure de l'ossification. La soudure se renforce avec l'âge, le cartilage se maintient plus longtemps en haut et en dedans.

CORNETS SPHÉNOÏDAUX OU CORNETS DE BERTIN

Ces os, qui ne se forment pas dans le cartilage primordial et qui sont tantôt indépendants tantôt unis au sphénoïde, à l'ethmoïde ou au palatin, ne sont nommés ici que parce qu'ils font partie du sphénoïde, forment une partie de la paroi antérieure du corps de ces os et ferment les sinus sphénoïdaux. Ils prennent naissance dans le tissu conjonctif qui se trouve en dedans et au-dessus de la racine de l'aile interne de l'apophyse ptérygoïde, avec l'ossification de laquelle ils peuvent être en contact immédiat. On se convainc qu'ils ne contiennent pas du cartilage et qu'ils ne s'y forment pas, en les traitant par l'acide chlorhydrique, qui dissout les nombreux corpuscules osseux clairs ou foncés et fortement ramifiés qu'ils renferment, après quoi il ne reste que des ostéoblastes dans une substance fondamentale fibreuse ou granuleuse sans aucun mélange de cellules cartilagineuses. Le plus petit que j'aie observé avait une longueur de 2^{mm} chez un fœtus de trois mois; chez un fœtus de cinq mois, le cornet avait une longueur de 3^{mm}, et il augmente ensuite en grandeur¹. Je les ai toujours

¹ J. Henle (Handbuch der Knochenlehre des Menschen 1855, t. I, Pag. 113) dit qu'ils n'apparaissent que dans la première et la seconde année après la naissance. Bécclard place leur formation dans le septième mois; A. Rambaud et C. Renault (développement des os 1864, Pag. 113 et 116) sont d'avis que ce terme est trop rapproché; toutefois ils ne fixent pas le terme de leur formation et les regardent comme des parties de l'ethmoïde. E. Dursy (Entwicklungsgeschichte des Kopfes 1869, Tab. 7, Fig. 14) dessine la coupe ossifiée d'un cornet chez un fœtus long de 8^{cm}. V. aussi E. Zuckerkandl, Medizinische Jahrbücher 1878, Pag. 322.

observés chez des fœtus plus âgés, et les ai seulement cherchés en vain chez un fœtus de huit mois.

Le sphénoïde a avant la naissance, à des époques différentes, les treize paires ou vingt-six points d'ossification isolés qui suivent :

- 1 et 2) dans le fond de la selle turcique (trois mois), qui se présentent à la surface inférieure du corps comme
- 3 et 4) de chaque côté de la crête (trois mois),
- 5 et 6) dans l'apophyse alaire (quatre mois),
- 7 et 8) à côté du planum en dehors (quatre mois) comme une ossification ronde et puis ovale, qui plus tard apparaît comme
- 9 et 10) de chaque côté de la partie supérieure du bec sous la forme d'une ossification ovale (cinq mois et demi),
- 11 et 12) à côté du planum une petite ossification ronde à l'extrémité du limbus sphénoïdeus, derrière No. 9 et 10 (cinq mois et demi) et en dedans,
- 13 et 14) dans la racine postérieure des petites ailes (trois mois et demi),
- 15 et 16) dans la racine antérieure des petites ailes (cinq mois),
- 17 et 18) dans la grande aile (deux mois et demi),
- 19 et 20) dans l'aile externe de l'apophyse ptérygoïde, dont on ne saurait dire avec certitude si elle est dès l'origine séparée des No. 17 et 18 (deux mois et demi),
- 21 et 22) dans l'aile interne de l'apophyse ptérygoïde (deux mois et demi),
- 23 et 24) dans le crochet de l'aile interne (quatre mois)
- 25 et 26) dans les cornets de Bertin (trois mois), mais qui n'appartiennent pas au cartilage primordial.

Comme les No. 1 et 2, 3 et 4 sont les extrémités de la même colonne, qui apparaît au fond de la selle turcique et à côté de la crête, comme les No. 7 et 8, 9 et 10 sont également les extrémités de la même ossification dans la partie externe du planum et à côté du bec, et comme il est douteux que les No. 17 et 18 soient dès le commencement séparés des No. 19 et 20, le nombre précédent se trouve réduit à dix paires ou à vingt points d'ossification. Rambaud et Renault¹ indiquent une ossification médiane dans le bec, dans le quatrième mois, laquelle cependant quelquefois peut manquer; elle part, suivant eux, de la surface antérieure de l'ossification

¹ A. Rambaud et C. Renault, développement des os 1864, Pag. 111, 113, Pl. 9, Fig. 10, 11, 14, 15 K.

transversale au fond de la selle; je n'ai cependant jamais trouvé d'ossification dans le bec avant la naissance¹.

ETHMOÏDE

La partie du cartilage primordial que nous avons appelée partie ethmoïde, a en plusieurs endroits une plus grande étendue que l'os ethmoïde lui-même. La partie criblée est beaucoup plus grande que la lame criblée qui s'y forme plus tard, la

¹ J. F. Meckel (Archiv, 1815, 1, Pag. 618, Tab. 6, Fig. 14—29) dessine quatorze points d'ossification à des époques différentes; cependant il dit, Pag. 631, qu'il y a seize points d'ossification; il en compte huit dans le corps, quatre dans les grandes ailes et quatre dans les petites ailes. H. Spöndli (Primordialschädel 1846, Pag. 28) indique un point d'ossification impair au milieu de la selle turcique, un autre impair dans le corps du sphénoïde antérieur entre les petites ailes, deux dans les apophyses alaires, deux dans les apophyses clinoides antérieures, deux dans les apophyses clinoides moyennes, deux dans les grandes ailes, en tout dix points. Selon J. Cruveilhier (traité d'anatomie descriptive 1843, 1, Pag. 123) il y a dans le sphénoïde antérieur deux points d'ossification pour le corps et deux pour les petites ailes, dans le sphénoïde postérieur deux pour le corps et deux pour les grandes ailes; outre ces huit points, on en trouve deux autres de chaque côté, à savoir: un pour l'aile interne de l'apophyse ptérygoïde, et un pour le cornet sphénoïdal, ce qui porte à douze le nombre des points d'ossification. A. Kölliker (mikroskopische Anatomie 1850, 2, 1, pag. 354) cite huit points dans la grande aile, deux dans chaque paire, un point dans la partie postérieure et deux dans la partie antérieure du corps, en tout onze points. Dans son Entwicklungsgeschichte (1879, Pag. 451), il en indique deux dans la selle turcique, deux sous les côtés près des gouttières carotidiennes, deux dans les grandes ailes, quatre dans les petites ailes et le corps sphénoïde antérieur et deux dans l'aile interne de l'apophyse ptérygoïde, mais ces derniers ne sont pas, suivant lui, préformés comme cartilage, soit en tout douze points d'ossification. C. Bruch (Beiträge 1852, Pag. 66) dit qu'il y a constamment chez l'homme au moins deux points d'ossification pairs pour les grandes et les petites ailes et deux impairs dans le corps sphénoïde antérieur et postérieur, ce qui donne en tout dix points. R. Virchow (Schädelgrund 1857, Pag. 15—18) indique six points dans l'os sphénoïde postérieur (deux dans les grandes ailes avec l'aile externe de l'apophyse ptérygoïde, deux dans la pointe de la lingula et deux dans la fosse pituitaire), deux dans l'aile interne de l'apophyse ptérygoïde et quatre dans l'os sphénoïde antérieur (deux dans le corps et deux dans les petites ailes), en tout douze points. A. Rambaud et C. Renault (développement des os 1864, Pag. 116) citent quatre points dans le corps, six dans les petites ailes, six dans les grandes ailes et les ailes ptérygoïdiennes, trois dans le bec, en tout dix-neuf points, auxquels ils en ajoutent six autres qu'ils appellent secondaires ou accessoires, à savoir: deux dans les cornets de Bertin, deux dans le crochet de l'aile interne de l'apophyse ptérygoïde et deux dans l'apophyse clinoid postérieure. T. H. Huxley (elements 1864, Pag. 144—147) indique deux points dans le basi-sphénoïde (selle turcique), deux dans la lingula, deux dans l'ali-sphénoïde (grandes ailes), quatre dans le pré-sphénoïde (planum) et deux dans l'orbito-sphénoïde (petites ailes), en tout douze points d'ossification. Ph. C. Sappey (traité d'anatomie descriptive 1876, 1, Pag. 147) a quatorze points d'ossification: deux pour la partie antérieure et quatre pour la partie postérieure du corps, deux pour les petites ailes, deux pour les grandes ailes et l'aile externe des apophyses ptérygoïdes, deux pour l'aile interne de ces apophyses et deux pour les sinus sphénoïdaux.

partie nasale disparaît en grande partie, de même que la portion inférieure de la partie papyracée; une grande portion de la partie perpendiculaire est déplacée par le vomer, et l'épaisseur de toute la partie diminue. Par contre, il ne peut guère être question ici de la formation des différentes cellules tant dans l'ethmoïde que dans l'os maxillaire supérieur, parce que ces cavités ne se forment pas autant aux dépens du cartilage que des masses osseuses, dont l'origine est à chercher dans le cartilage ou hors de ce dernier. D'un autre côté, la lame papyracée ne se forme pas dans le cartilage mais entre des membranes, ce que nous prouverons plus tard. Le cornet inférieur prend naissance dans le cartilage primordial comme les autres cornets, et suit pas à pas leur développement; c'est pourquoi il devrait toujours être rapporté à l'os ethmoïde et ne pas être décrit comme appartenant aux os de la face, comme on le fait ordinairement dans les traités d'anatomie descriptive.

Les caractères généraux du cartilage primordial sont ici les suivants: la partie perpendiculaire part en avant comme une continuation immédiate du cartilage du bec du sphénoïde, en formant une cloison perpendiculaire entre les cavités droite et gauche du nez, et en faisant suite en haut à la ligne médiane de la partie criblée, tandis qu'elle est libre en bas. La partie supérieure du bord antérieur de la cloison passe dans la ligne médiane de la face postérieure de la partie nasale. Puis, la partie nasale se replie et passe par derrière en dedans de l'apophyse nasale de l'os maxillaire supérieur et en dedans de l'os lacrymal, après quoi il aboutit en arrière, comme partie papyracée, au bord latéral de la face antérieure du corps du sphénoïde. A la face interne de la partie papyracée sont logés les trois cornets. La voûte entre la partie perpendiculaire et la partie papyracée est formée par la partie criblée. Nous considérons chacun de ces parties séparément.

PARTIE CRIBLÉE

Cette partie dépasse de beaucoup les limites de la lame criblée postérieure, mais est au commencement si mince, que je crois même qu'elle manquait une fois complètement chez un fœtus à peine âgé de deux mois. Plus le fœtus est jeune, plus elle s'étend généralement en dehors, mais déjà dès le milieu de la vie utérine le cartilage diminue en étendue, et en même temps cette partie s'amincit sensiblement. La plaque cartilagineuse a le plus souvent la forme d'une lyre ou d'un triangle, avec un sommet arrondi tourné en avant. La partie rectangulaire, qui occupe le milieu et qui, après la naissance, s'ossifie comme lame criblée, est séparée par un renflement ou un bord recourbé de la partie externe, qui repose sur la partie horizontale du frontal

des deux côtés de l'échancrure ethmoïdale. Le renflement disparaît déjà avant l'ossification.

La partie moyenne et l'apophyse crista galli présentent à l'état cartilagineux les mêmes variations que l'os chez l'adulte. Le milieu peut être évidé; l'apophyse, qui était difficilement visible chez un fœtus à peine âgé de deux mois, peut déjà chez des fœtus de deux mois saillir fortement, et plus tard varier pour la grandeur, la forme et l'épaisseur. Les apophyses alaires à son bord antérieur sont visibles chez des fœtus de deux mois et demi; entre elles se trouve une fossette (fenticulus nasofrontalis Zuckerkandl, plus tard le foramen coecum) qui se prolonge comme un sillon profond le long du dos de la partie nasale, en commençant sous le frontal ossifié. En arrière, l'apophyse crista galli se perd et passe souvent, avec quelques petits renflements, dans la strie qui se trouve quelquefois dans la ligne médiane, sur la partie antérieure du planum du corps du sphénoïde.

La partie externe en forme de lyre, qui repose sur la partie horizontale du frontal (tectum orbitæ), peut s'étendre si loin en dehors qu'elle couvre la moitié postérieure interne de cet os, mais elle est très mince. Son extrémité antérieure arrondie saille quelquefois un peu sur la partie moyenne; son bord externe forme un arc peu marqué; son bord postérieur, qui est le plus grand, s'unit au bord antérieur du cartilage du planum et de la petite aile; cependant il ne se joint pas au bord même de la petite aile, mais s'engage un peu au-dessous. L'union avec la petite aile varie; elle est tantôt complète, tantôt réticulaire ou munie d'une ou de plusieurs dents qui se rencontrent des deux côtés. De même que le cartilage de la petite aile, le bord postérieur de la partie en forme de lyre a une longueur variable en dehors. Chez les fœtus de cinq mois ou au-dessous, la partie en forme de lyre commence à se réduire; les bords externes en deviennent comme déchirés, et le cartilage est si mince qu'il échappe même à la vue avec une loupe, ou accompagne les membranes cérébrales, quand on les enlève. Lorsqu'en même temps le tectum orbitæ, sur lequel le cartilage a reposé, n'est pas encore ossifié mais est resté membracé, on aperçoit une ouverture, que M. Spöndli¹ a dessinée et nommée foramen sphéno-frontale, mais ce n'est qu'un produit artificiel. Dans d'autres cas, le cartilage en forme de lyre peut avoir été si épais ou avoir eu une si grande influence sur l'ossification du frontal, qu'on trouve l'empreinte de cette forme sur l'os aux côtés de l'échancrure ethmoïdale, mais ce n'est pas le cartilage primordial lui-même qui est ossifié.

¹ H. Spöndli, Primordialschädel 1846, Pag. 26, Fig. 8, 14. Cfr. E. Dursy, Entwicklungsgeschichte des Kopfes 1869, Pag. 192.

De chaque côté de l'apophyse crista galli, il y a dans la partie rectangulaire moyenne du cartilage deux séries de trous, quelquefois subdivisés par des cloisons et par lesquels passent les filets du nerf olfactif. Les séries des deux côtés sont le plus souvent assez symétriques, mais ils varient beaucoup chez des fœtus différents de même que chez les adultes; ils sont surtout irréguliers en arrière. On trouve des ouvertures semblables dans le bord externe de la plaque en forme de lyre, souvent surtout une plus grande, dont le rôle est douteux, parce qu'il n'est pas vraisemblable qu'elles servent au trajet d'aucun filet du nerf olfactif, cette partie du cartilage disparaissant plus tard.

PARTIE PERPENDICULAIRE

Le cartilage primordial se continue sans interruption à partir du bec du sphénoïde, et forme une lame perpendiculaire entre les deux moitiés de la cavité nasale; il n'y a point de limite marquée entre lui et le bec. Le cartilage est beaucoup plus épais que l'os qui le remplace plus tard. Le bord inférieur épais s'amincit graduellement en avant, où il repose sur la crête nasale du sus-maxillaire et de l'os palatin. Le bord antérieur forme à peu près un angle droit avec le bord inférieur, est libre en bas, mais passe en haut dans la partie nasale qui se recourbe en forme d'ailes sur les côtés. Le bord supérieur est uni à la ligne médiane de la face inférieure de la partie criblée. Le bord postérieur est une continuation du bec. Le bord inférieur est de bonne heure compris entre les deux feuilles dans lesquelles on peut fendre le vomer ossifié, et celui-ci déplace successivement du bord inférieur une partie du cartilage de la partie perpendiculaire, de manière que ce dernier n'a pas le temps de s'ossifier; tout le reste est encore cartilagineux à la naissance, et on peut trouver du cartilage entre les deux feuilles du vomer. Le vomer cartilagineux de Huschke et le processus sphenoidalis septi cartilaginei de Kölliker chez les adultes, qui, d'après M. Kölliker, ont peut-être déjà été observés par M. Schwegel en 1859, sont mentionnés Pag. 19. Quant aux organes cartilagineux dont M. Jacobson fait mention, chez des fœtus et chez des adultes, et qui n'ont aucune liaison avec le cartilage primordial, nous nous bornerons à les rappeler ici¹.

¹ E. Dursy, *Entwicklungsgeschichte des Kopfes* 1869, Pag. 135—139, Tab. 7, Fig. 6, c, Fig. 7, Tab. 8, Fig. 2, c, Tab. 9, Fig. 6, c. A. Kölliker, *Jacobsonsche Organe* 1877, Pag. 3—7, Tab. 1 et 2; *Entwicklungsgeschichte* 1879, Pag. 766, Fig. 471 et 472. R. Fleischer, *Beiträge zu der Entwicklungsgeschichte des Jacobsonschen Organs und zur Anatomie der Nase*; *Sitzungsberichte der physikalisch-medizinischen Societät zu Erlangen* 12 November 1877, Pag. 8.

PARTIE NASALE

Le cartilage des deux côtés est cohérent dans la ligne médiane du corps et forme une seule masse; la surface antérieure (le dos du nez) présente une rainure longitudinale qui est plus profonde en haut, où elle commence entre les ailes de l'apophyse crista galli. Le cartilage est plus épais en haut, où les deux os nasaux, qui ne sont pas formés dans le cartilage primordial, reposent sur sa surface antérieure; on les trouve ossifiés chez les fœtus de trois mois. La partie nasale se prolonge sur le côté du nez, et le cartilage est recouvert ici par l'apophyse nasale du sus-maxillaire, qui est ossifiée chez les fœtus de deux mois et demi; plus en arrière, le cartilage passe en dedans de l'os lacrymal, qui repose sur sa face externe et peut déjà être ossifié chez les fœtus de quatre mois. Ces deux os se forment aussi entre des membranes, hors du cartilage primordial et à sa surface externe. Le cartilage est très délié en dedans d'eux. Nous le quittons ici, et nous le reprendrons de nouveau comme partie papyracée.

En avant, la partie nasale se continue dans le dos du nez et dans les ailes nasales en formant un renflement, et descend bien au-dessous de la partie sur laquelle les os nasaux reposent. Chez un fœtus de trois mois, les os nasaux très minces avaient 4^{mm} de long, tandis que la longueur du cartilage au-dessous était presque trois fois plus grande. Le cartilage est taillé en pointe au bas du dos du nez, et repose sur le bord antérieur de la partie perpendiculaire en formant une seule masse avec lui. Latéralement, il passe dans les ailes nasales et présente un bord inférieur ondulé, mais bien qu'il soit mince comme du papier, on peut ici, comme ailleurs, reconnaître les cellules cartilagineuses fortement serrées dans une substance fondamentale hyaline sans traces de fibres. La partie inférieure déliée a en général une couleur plus claire et jaunâtre, par laquelle on la discerne de la muqueuse du nez qui est plus grisâtre. Au contraire il n'y a pas de cartilage autour du bord même des narines.

PARTIE PAPYRACÉE

Après que le cartilage primordial, du côté du nez, a passé en dedans de l'apophyse nasale de l'os sus-maxillaire et de l'os lacrymal, il se rend en arrière comme partie papyracée pour former la paroi interne de l'orbite, mais la lame papyracée postérieure ne se forme pas dans du cartilage, mais entre des membranes. Le cartilage a ici une figure rectangulaire. Le bord antérieur est une continuation de la partie nasale, et le

bord supérieur, une continuation du bord latéral renflé de la partie moyenne rectangulaire de la partie criblée; le bord inférieur, assez droit et un peu épais au milieu, passe au bas de la suture papyracée maxillaire et descend en dedans du corps de l'os sus-maxillaire, un peu au-dessous de l'orifice du sinus maxillaire ou à peu près à la même hauteur que le cornet inférieur et parallèlement avec lui; le bord postérieur passe en haut dans le bord latéral de la face antérieure du corps cartilagineux du sphénoïde; en bas, il est collé par du tissu fibreux à la surface postérieure du pharynx. La partie papyracée a ainsi en bas et en arrière une étendue notablement plus grande que la lame papyracée ossifiée. Le cartilage est assez mince, mais pourtant plus épais que sur les côtés du nez.

Tandis que les autres parois de l'orbite étaient ossifiées chez des fœtus de trois mois et demi à quatre mois, la paroi interne était encore membraneuse chez un fœtus de sept mois. C'est seulement chez un fœtus de huit mois que j'ai observé le commencement d'une ossification, qui partait du bord de l'échancrure ethmoïdale du frontal et puis descendait. Les rapports sont ici les suivants: le périoste qui revêt la surface antérieure (externe) du dos du nez, passe de là sur l'apophyse nasale de l'os sus-maxillaire et de l'os lacrymal et tapisse tout l'orbite, par conséquent aussi sa paroi interne. En haut, dans la suture ethmoïdale frontale, ce périoste se réunit avec le périoste (la dure mère) qui couvre la face supérieure de la partie horizontale du frontal; en bas, il sort par la suture papyracée maxillaire pour communiquer avec le périoste de la face interne de l'os sus-maxillaire. Lorsqu'on a enlevé le périoste de la face interne de l'orbite, on peut de la surface lisse de la partie papyracée cartilagineuse détacher une membrane ferme, très fine et transparente, composée de fibres fines assez droites, dont quelques-unes sont plus épaisses et accompagnées de noyaux pas très nombreux, mais il n'y a point de cellules cartilagineuses. On retrouve cette membrane sous (en dedans de) l'os lacrymal ossifié et sous (en dedans de) l'apophyse nasale de l'os sus-maxillaire, et lorsqu'on enlève les os nasaux, on la trouve aussi reposant immédiatement sur le cartilage primordial du nez. Chez les fœtus de cinq mois cette membrane, ainsi logée entre le périoste externe et la partie papyracée, est assez distincte, mais elle se laisse à peine détacher de la partie papyracée, tandis que, chez des fœtus de six mois et demi à huit mois, j'ai pu la représenter et insuffler de l'air entre elle et le cartilage. L'ossification que j'ai mentionnée ci-dessus chez un fœtus de huit mois, ne concernait que cette membrane, qui devient la base de la lame papyracée postérieure de l'ethmoïde, laquelle ne s'ossifie pas dans le cartilage primordial, mais, comme les os nasaux, en dehors de ce dernier. L'ossification se fait ou dans la membrane elle-même ou entre elle et le périoste externe.

La partie papyracée est très mince même chez des fœtus de huit mois. Lorsqu'on l'enlève, le labyrinthe est mis à nu, et la masse sous-jacente est blanchâtre, noduleuse et divisée en un grand nombre de petits lobules. La couleur blanche, qui ressort le mieux, lorsque la préparation est sèche, provient d'un grand nombre de petites plaques osseuses qui contiennent des corpuscules osseux grands, obscurs et fortement ramifiés, et qui plus tard constituent les parois des cellules ethmoïdales. La masse à l'intérieur des lobules n'est cependant pas formée de cartilage, mais de tissu conjonctif avec des noyaux entremêlés, de sorte que les parois des cellules ethmoïdales, au moins en majeure partie, se forment entre des membranes comme la lame papyracée, et le cartilage lui-même, à cause de sa minceur, ne participe sans doute que fort peu à leur formation. Cela s'accorde avec la circonstance, que les cellules du labyrinthe sont aussi produites ou fermées par d'autres os formés entre des membranes comme le frontal, l'apophyse nasale de l'os sus-maxillaire, l'os lacrymal, la partie orbitale du palatin et les cornets de Bertin.

Le sinus maxillaire, chez les fœtus de trois mois, se forme comme un enfoncement très plan de la partie papyracée, dont la paroi contient aussi ici de petites cellules cartilagineuses et est revêtue d'une muqueuse épaisse. L'ouverture du sinus, au moins au commencement, n'est formée que par la muqueuse; elle est grande, ronde ou en forme de fente et offre plus tard les mêmes variétés que chez les adultes. L'os sus-maxillaire forme une ossification mince en dehors de l'enfoncement, et on n'y trouve pas d'excavation. Dans un cas le sinus plan était subdivisé en deux par un pli de la muqueuse. Chez les fœtus de six à sept mois, on observe dans l'os une dépression plane, limitée en bas par un bord saillant; l'ouverture du sinus a presque la même grandeur que la dépression; la partie papyracée est très mince au fond de celle-ci et est de bonne heure totalement absorbée. M. Dursy¹ pense que le cartilage participe à l'ossification de l'os sus-maxillaire, et que des rapports semblables à ceux des «Deckknochen» se manifestent en d'autres endroits de la partie ethmoïdale, dans le cartilage de Meckel et l'os maxillaire inférieur; mais M. Kölliker² repousse avec raison une telle combinaison. — Chez le fœtus je n'ai pas trouvé d'autre trace des sinus sphénoïdaux que peut-être une faible excavation des deux côtés du bec, autrement leur place est occupée par du cartilage ou par un os selon l'âge du fœtus³.

¹ E. Dursy, *Entwicklungsgeschichte des Kopfes* 1869, Pag. 188, 203, Tab. 7, Fig. 10, i, h, Tab. 8, Fig. 4, m, f, Fig. 5, d, s, Fig. 6, d, Tab. 9, Fig. 7, e.

² A. Kölliker, *Entwicklungsgeschichte* 1879, Pag. 440, 456, 765, Fig. 470.

³ E. Dursy, l. c. Pag. 194, Tab. 7, Fig. 14, b, Tab. 8, Fig. 8, o, Fig. 9, c. A. Kölliker, l. c. Pag. 766.

— Les sinus frontaux ne se forment qu'après la naissance. Ce que M. Dursy¹ représente comme une ébauche des sinus frontaux, n'est selon toute probabilité qu'une coupe des ailes cartilagineuses de l'apophyse crista galli.

CORNETS

Ils sont déjà formés dans le cartilage primordial chez les fœtus à peine âgés de deux mois. Chez les fœtus de deux à trois mois, ils apparaissent comme des bandes parallèles sur la face interne de la partie papyracée, et, sur des coupes verticales, on voit le cartilage relativement faible entouré d'une épaisse muqueuse. Le quatrième cornet (concha Santoriniana) est de même préformé dans du cartilage; chez les jeunes fœtus il est quelquefois plus saillant que le cornet supérieur ou les autres cornets; plus tard il est soumis aux mêmes variations que chez les adultes, et il peut manquer complètement. Le cartilage du cornet supérieur et du moyen est souvent fendu en arrière en deux racines.

Le cornet inférieur s'ossifie chez les fœtus de quatre mois, cependant je n'ai trouvé que des cellules cartilagineuses calcifiées. Chez un fœtus de quatre mois un peu plus grand, j'ai constaté une ossification avec des corps osseux dans l'extrémité antérieure du cornet moyen, et chez le même fœtus le cornet inférieur contenait une ossification très mince, où l'on pouvait reconnaître la figure persistante de l'os avec les apophyses maxillaire (auriculaire de Bertin) et lacrymale, tandis que le cornet supérieur et le quatrième n'étaient pas ossifiés. Cependant j'ai rencontré des fœtus de cinq mois chez lesquels les cornets n'étaient pas ossifiés. J'ai observé la première ossification du cornet supérieur, chez un fœtus de sept mois, et celle de la partie papyracée, entre le cornet supérieur et le moyen, chez un fœtus de sept mois et demi. En général, il semble que l'ossification des cornets commence en bas avec le cornet inférieur et puis se fait en montant dans les autres cornets. La capacité des méats entre les cornets est chez le fœtus relativement la même que chez l'adulte.

Il est difficile d'isoler complètement le cartilage des cornets de la muqueuse et du tissu fibreux par lequel il est fixé en arrière à travers la muqueuse; ces tissus doivent être éloignés pour que la surface noduleuse puisse paraître. Le cartilage des cornets est hyalin, mais les cellules cartilagineuses sont peut-être un peu plus petites qu'ailleurs; mais elles ont leur grandeur ordinaire dans la partie papyracée, entre les cornets et dans son bord inférieur libre. Après avoir dissous dans l'acide chlorhydrique

¹ E. Dursy, l. c. Pag. 186, Tab. 7, Fig. 8, c, Tab. 8, Fig. 2, b, et surtout Tab. 9, Fig. 6, a.

le dépôt calcaire qui précède l'ossification, on trouve que les cellules cartilagineuses sont devenues plus grandes et ont une bordure concentrique faible. Les corps osseux les plus jeunes sont très grands, ont des ramifications courtes et, après leur dissolution dans l'acide chlorhydrique, laissent comme résidu des noyaux anguleux et très pâles.

Avant la naissance, l'ethmoïde a seulement des points d'ossification dans les cornets, le cornet inférieur et moyen (quatre mois), le supérieur (sept mois) et la partie papyracée (sept mois et demi et huit mois). Il n'y a donc pas, avant la naissance, d'ossification dans la partie criblée avec l'apophyse crista galli, ni dans la partie perpendiculaire qui, chez l'enfant, ne s'ossifie qu'avant l'âge de six mois ou d'un an. De tous les os du crâne l'ethmoïde s'ossifie le plus tard. La lame papyracée et une partie des parois des cellules du labyrinthe s'ossifient entre des membranes. Une portion de la partie perpendiculaire reste cartilagineuse pendant toute la vie, et il en est de même pour toute la partie nasale, dont une portion disparaît¹.

TEMPORAL

L'os temporal est composé de quatre parties. La partie mastoïdienne et la pierreuse appartiennent au cartilage primordial et forment une seule pièce, tandis que

¹ H. Spöndli (*Primordialschädel 1846, Pag. 29*) appelle à tort l'ossification de l'ethmoïde une ossification totale. Selon J. Cruveilhier (*anatomie descriptive 1843, Pag. 129 et 177*), l'ossification de l'ethmoïde ne commence qu'au cinquième mois de la vie fœtale; c'est par les masses latérales, et plus particulièrement par l'os planum que débute l'ossification; peu de temps après paraissent les cornets, et ce n'est qu'après la naissance que la partie moyenne s'ossifie. L'ossification des cornets inférieurs ne commence que cinq mois après la naissance, par un seul noyau situé dans leur partie moyenne. A. Kölliker (*Berichte 1849, Pag. 45*) est en doute sur la manière dont le cornet inférieur s'accroît, peut-être parce que son rapport au cartilage primordial n'était alors pas bien déterminé. Dans son *Entwicklungsgeschichte 1879, Pag. 453*, il dit que l'ethmoïde s'ossifie au milieu de la vie fœtale, d'abord dans la lame papyracée et puis dans les cornets. D'après A. Rambaud et C. Renault (*développement des os 1864, Pag. 117—121*), les cornets supérieur et moyen et la lame papyracée s'ossifient au quatrième mois, et, à la naissance, les parties latérales sont complètement ossifiées. Après la naissance, il se forme cinq points d'ossification de chaque côté de l'apophyse crista galli et un dans sa pointe. Dans le cornet inférieur, ils indiquent deux points d'ossification vers la fin du troisième mois. T. H. Huxley (*elements 1864, Pag. 147*) mentionne très à tort un seul centre dans le cartilage internasal et un autre semblable dans chacune des masses latérales avec les deux cornets supérieurs. Ph. C. Sappey (*anatomie descriptive 1876, 1, Pag. 154 et 229*) dit que l'ethmoïde se développe par quatre points d'ossification, dont deux pour les masses latérales, apparaissant au commencement du cinquième mois de la vie fœtale et occupant leur partie centrale, et deux pour l'apophyse crista galli, la lame criblée et la lame perpendiculaire, ne se montrant qu'après la naissance. L'os planum se constitue en partie aux dépens du cartilage, en partie aux dépens de la couche celluleuse sous-périostique. Le cornet inférieur se développe par un seul point d'ossification qui se montre quelques mois après la naissance; je l'ai toujours trouvé ossifié chez les fœtus de quatre mois.

le cercle du tympan, avec le conduit auditif osseux externe qui se forme plus tard, et la partie écailleuse, avec la voûte du tympan et l'apophyse zygomatique, prennent naissance entre des membranes. Les deux premières parties sont à l'origine séparées des deux dernières et même vers la naissance à peine complètement unies avec elles. Comme chez l'ethmoïde, une partie du cartilage du temporal a une plus grande étendue que l'os postérieur, parce que les apophyses pétroso-pariétale et pétroso-occipitale disparaissent. La forme parfaite de l'os s'écarte considérablement de celle du cartilage cela vient de la circonstance qu'il se forme à la face externe de l'os, surtout à sa face inférieure, une forte ossification intermembraneuse qui se réunit avec l'ossification formée dans le cartilage; il n'existe pas d'autre partie du cartilage primordial du crâne où l'ossification intermembraneuse soit si forte. Le cartilage qui revêt la cavité glénoïde, est étranger au cartilage primordial.

PARTIE ÉCAILLEUSE

Elle existe à peine en germe chez les fœtus de deux mois et demi. La première ossification, encore faible, apparaît chez les fœtus de trois mois, sous forme d'une petite plaque osseuse avec un bord inférieur droit et un supérieur convexe, renfermée entre deux membranes; cependant, chez d'autres fœtus du même âge, les contours seuls peuvent en être indiqués, sans qu'il y ait ossification. La plaque devient semi-lunaire et plus grande, et l'apophyse zygomatique est en même temps ossifiée chez les fœtus de quatre mois et demi. La partie écailleuse, pendant sa croissance, se met en dehors du cartilage de la partie mastoïdienne, et chez les fœtus de cinq mois, son bord inférieur couvre la fosse où reposent les osselets de l'ouïe. Chez les fœtus de cinq mois et demi, on observe que le fort périoste de la partie mastoïdienne se divise en deux feuilles, lorsqu'il touche le bord postérieur de la partie écailleuse. L'une des feuilles se place sur la face externe de la partie écailleuse, l'autre sur la face interne entre le cartilage et la partie écailleuse, dont l'extrémité postérieure couvre alors une partie considérable du cartilage. La feuille interne quittant ensuite le cartilage là où celui-ci s'arrête, se couche sur la face externe de la dure-mère, à laquelle elle adhère assez fortement, mais peut au commencement en être détachée à cause de sa force et de son épaisseur. Plus tard elles se soudent et ne peuvent être séparées, et la dure-mère, ou plutôt sa surface externe, joue le rôle d'un périoste à la surface interne de la partie écailleuse. M. Bruch¹ observe aussi que le périoste et la dure-mère sont

¹ C. Bruch, Beiträge 1852, Pag. 144.

très fortement fixés à l'os et comme étranglés à l'endroit où la partie primordiale et la partie formée entre des membranes se joignent.

CERCLE DU TYMPAN

Chez les fœtus de deux mois et au-dessous, on peut l'enlever sous forme d'un filet tendineux. La première ossification distincte se montre chez les fœtus de deux mois et demi, chez lesquels il forme un demi-cercle ossifié, élastique et ouvert en haut, de l'épaisseur d'un fil à coudre fin¹; chez les fœtus de trois mois et demi, l'extrémité antérieure est devenue plus large. Pendant que tout le fil grossit, apparaît la rainure dans laquelle la membrane du tympan est encadrée, et la branche antérieure du demi-cercle s'élargit en forme de spatule chez les fœtus de cinq mois. Cette partie, qui est fixée au bord intérieur du demi-cercle, porte en haut un sillon où reposent le cartilage de Meckel et l'apophyse grêle du marteau. Le demi-cercle devient graduellement plus épais et plus large, surtout en avant, et se ferme davantage en haut; mais encore chez un fœtus de huit mois j'ai pu le dégager complètement des parties environnantes².

PARTIE MASTOÏDIENNE

Dès l'origine, elle forme une portion de la partie occipito-mastoïdienne du cartilage primordial, et quoique le trou mastoïdien toujours relativement grand, qui s'ouvre dans la gouttière latérale et indique à peu près la limite entre la partie occipitale et la partie mastoïdienne, soit distinct chez les fœtus de deux mois et demi, cette limite devient cependant plus marquée chez les fœtus de trois mois, et on observe en même temps un faible sillon dans le cartilage, qui ordinairement aussi est plus mince au-dessus du trou mastoïdien. Les impressions et les éminences de la face interne du cartilage répondent à l'épaisseur plus tard variable de l'os. Cette partie présente une particularité dans son ossification. Elle est terminée en bas et en avant par l'apophyse

¹ Selon Ch. Robin (notocorde 1868, Pag. 106), le cadre tympanal apparaît (vers la onzième semaine chez l'homme et chez le veau) par autogenèse, sans être précédé par un cartilage de même forme, et ne commence à posséder un périoste distinct que vers l'époque où il s'élargit transversalement, en avant surtout, pour constituer le canal auditif externe osseux, c'est-à-dire vers le huitième mois.

² A. Rambaud et C. Renault (développement des os 1864, Pag. 129, Pl. 11, Fig. 8, a, a, a), selon lesquels tant la partie écailluse que l'apophyse zygomatique se forment dans du cartilage, indiquent et dessinent trois points d'ossification dans le demi-cercle et un os épitympanique séparé au-dessus du demi-cercle.

mastoïde cartilagineuse qu'on trouve indiquée chez les fœtus de deux mois et demi, a une épaisseur assez notable chez les fœtus de quatre mois et devient blanchâtre chez ceux de quatre mois et demi. Mais toute la position de la partie mastoïdienne et de l'apophyse mastoïde, relativement à la partie pierreuse, s'écarte sensiblement de celle qu'elles occupent chez l'homme adulte. Tandis qu'il y a chez l'adulte à peu près une distance de deux centimètres, du point où les canaux demi-circulaires saillent sur la partie pierreuse jusqu'à la surface externe de l'apophyse mastoïde, la paroi cartilagineuse d'où sortira la partie mastoïdienne à l'état osseux, est située avant la naissance exactement derrière les canaux demi-circulaires. En d'autres termes, qu'on se figure toute l'apophyse mastoïde ossifiée enlevée par une section pratiquée précisément en dehors de la membrane du tympan et derrière elle; c'est la seule manière dont on puisse comprendre comment le canal demi-circulaire inférieur et l'externe peuvent fournir les points d'ossification pour la partie mastoïdienne¹. Chez les fœtus de cinq mois, on observe au-dessous et un peu en avant du trou mastoïdien une tache blanchâtre, verticale et ovale, qui est le commencement d'une ossification dans le canal demi-circulaire inférieur; une tache beaucoup plus faible, horizontale et ovale, dont l'extrémité antérieure est tournée en haut, se trouve en avant (hors) de celle-ci comme marque d'une ossification du canal demi-circulaire externe. A cet âge, il n'y a pas d'ossification chez quelques fœtus; chez d'autres, on trouve que le canal demi-circulaire inférieur a percé le cartilage et apparaît à sa surface comme un tubercule osseux, tandis que le canal demi-circulaire externe est encore moins distinct. Lorsque les deux tubercules osseux se sont fait jour à travers le cartilage, ils s'agrandissent rapidement en restant enchâssés dans la surface de ce dernier, et s'élargissent graduellement; ils étaient soudés chez un fœtus de sept mois, et formaient conjointement un tubercule osseux ovale et plan qui, chez un fœtus de sept mois et demi, était entouré de cartilage à l'exception du côté externe. Le cartilage entre ce tubercule et l'ossification demi-lunaire derrière les condyles de l'occipital n'avait qu'une largeur de 2^{mm}. Le cartilage en dehors et en avant du tubercule osseux est caché sous la partie écailleuse ossifiée, mais, comme nous l'avons décrit plus haut, en est séparé par le périoste. L'ossification de l'apophyse mastoïde se continue plus tard après la naissance.

¹ R. Owen (principes d'ostéologie comparée ou recherches sur l'archétype et les homologies du squelette vertébré 1855, Pag. 65) dit seulement que l'ossification rayonne d'un centre près du bord externe du canal demi-circulaire postérieur (inférieur) «pour compléter cette partie de la paroi crânienne qui, dans le crâne de l'adulte, reçoit sur sa surface interne l'empreinte du grand canal veineux, appelé fossa sigmoïda, et dont la surface externe se développe en apophyse mastoïde». Voy. du reste la note à la fin du présent chapitre relative aux observations d'autres auteurs sur les points d'ossification dans le temporal.

PARTIE PIERREUSE

La partie pierreuse n'est pas une partie particulière (Schaltstück) qui serait enfoncée dans le cartilage primordial du crâne. Elle forme une masse cohérente avec le reste du cartilage, comme on l'observe le mieux chez de très jeunes fœtus de deux mois et au-dessous. Elle fait suite au cartilage qui contribue à la formation de la partie externe de l'anneau cartilagineux qui entoure le trou occipital, et n'est reconnaissable que par l'orifice rond du conduit auditif interne et par le trou déchiré, qui se montre comme une fente entre la partie pierreuse et la partie basilaire. Chez les fœtus âgés d'un peu plus de deux mois, le canal demi-circulaire supérieur saille et est muni sous l'arc d'une fossette, remplie d'une masse fibreuse (fossa subarcuata v. Tröltsch¹). Chez les fœtus du même âge, on voit en outre à la surface inférieure deux éminences très planes d'une longueur de 3^{mm} pour le limaçon, séparées par une pièce cartilagineuse intermédiaire. Chez les fœtus de deux mois et demi, la partie pierreuse forme à sa surface supérieure un renflement qui est plus mince en avant, plus gros en arrière, avec un grand orifice pour le conduit auditif interne, où on peut déjà distinguer une cloison; en même temps des compartiments se forment à l'intérieur du limaçon. La fenêtre ronde apparaît comme une fossette tournée en bas et en arrière. Chez les fœtus de trois mois les deux fenêtres sont distinctes; les parois du limaçon ne contiennent que de petites cellules cartilagineuses; le canal demi-circulaire supérieur est plus saillant. La fossa subarcuata a la même grandeur que l'orifice du conduit auditif interne, et, chez les fœtus de trois mois et demi, on remarque aussi une excavation cartilagineuse derrière elle. Toute la partie pierreuse s'agrandit beaucoup chez les fœtus de quatre mois; son extrémité antérieure en forme de massue est, à sa face supérieure, fixée au bord latéral de la partie basilaire par un revêtement fibreux du cartilage; plus en arrière, elle en est séparée par le trou déchiré, qui a la forme d'une fente. En arrière, la partie est plus large, le canal demi-circulaire supérieur s'élevant davantage; la branche supérieure externe est presque deux fois plus grosse que l'inférieure interne; derrière le canal on trouve dans le cartilage une ouverture pour un vaisseau. En arrière, le cartilage passe dans la partie occipito-mastoïdienne, en dedans et en avant de l'apophyse mastoïde. Le limaçon a pris la forme d'une bouteille, tournée

¹ A. Kölliker (Entwicklungsgeschichte 1879, Pag. 741) mentionne ses observations sur le contenu de la fosse, qui ne sont pas d'accord avec celles de M. v. Tröltsch. J'ai toujours trouvé le fond rempli de cartilage; plus tard il y a dans le cartilage des ouvertures que je ne considère que comme des trous pour des vaisseaux.

en dedans et en avant, et la fenêtre ovale est séparée par une crête de la fenêtre ronde, qui est tournée tout à fait en bas. Chez les fœtus de quatre mois et demi, un cône cartilagineux apparaît au fond de la fossa subarcuata; sur sa face postérieure il y a une dépression.

L'ossification commence chez les fœtus de cinq mois; le bord supérieur de l'orifice auditif interne devient d'abord blanchâtre et puis s'ossifie; l'ossification s'étend graduellement jusqu'au canal demi-circulaire supérieur et de là en dehors dans une lisière cartilagineuse, qui se trouve au bord externe de la partie pierreuse et forme la portion postérieure de la voûte de la caisse du tympan. Le canal lui-même est d'abord seulement blanchâtre; c'est pourquoi il s'ossifie un peu plus tard que les canaux demi-circulaires inférieur et externe, dont nous avons mentionné plus haut l'ossification chez les fœtus de cinq mois, en traitant de la partie mastoïdienne. En même temps le limaçon aussi commence à s'ossifier; son cartilage est déjà, chez les fœtus de quatre mois et demi, plus dur que celui du canal demi-circulaire supérieur. Il se forme, chez les fœtus de cinq mois, au tiers postérieur du limaçon, une coque osseuse qui entoure la fenêtre ronde et atteint derrière elle sa plus grande épaisseur; de là, avec une limite bien marquée, elle gagne l'apophyse mastoïde cartilagineuse. Autour de la fenêtre ovale il n'y a qu'une coque mince et effilée, qui avec une lame mince s'étend au dedans de la fenêtre; en haut la coque forme une fossette osseuse où est logée la portion supérieure des osselets de l'ouïe. Les deux tiers externes du limaçon en forme de bouteille sont encore cartilagineux. La fossa subarcuata, dans laquelle se trouve une pyramide cartilagineuse munie de plusieurs petites ouvertures, se remplit peu à peu, la masse fibreuse qui la ferme avançant en dehors, et en même temps la dépression de sa face postérieure devient plus plane.

On voit par ce qui précède que l'ossification de la partie pierreuse se fait assez vite, une fois qu'elle a commencé. Or, on trouve, chez les grands fœtus de cinq mois et chez ceux de cinq mois et demi, que toute la portion antérieure de la partie pierreuse est ossifiée à partir du canal demi-circulaire supérieur, qui est muni d'une lamelle mince, à savoir les trois canaux demi-circulaires, les alentours du conduit auditif interne dont la grandeur a diminué, la portion postérieure de la lisière cartilagineuse à la face externe de la partie pierreuse, mais qui n'est pas encore soudée à la partie écaïlleuse, enfin les alentours de l'hiatus de Fallope, de la fenêtre ovale et de la ronde, ces dernières sur une grande étendue. En même temps le limaçon, qui a bien conservé sa forme de bouteille, a commencé à devenir rugueux et inégal à sa face inférieure, par suite d'un revêtement osseux d'origine intermembraneuse; c'est pourquoi le périoste ne peut plus en être détaché qu'avec difficulté. Autant que j'ai pu en juger à l'aide

d'une aiguille, toutes les parties de l'oreille interne étaient aussi ossifiées. Au contraire, il y a encore du cartilage dans la fossa subarcuata sous forme d'une pyramide plane avec diverses petites ouvertures, et le cartilage s'étend de là jusqu'aux apophyses cartilagineuses pétroso-pariétale et pétroso-occipitale dont il sera fait mention plus bas; la partie pierreuse est en outre faiblement reliée par un cartilage au bord latéral de la partie basilaire, et est couverte d'une masse fibreuse épaisse.

Chez un fœtus de six mois et demi, l'ossification commençait à rayonner en haut derrière le canal demi-circulaire supérieur, et chez un fœtus de sept mois, le fond de la fossa subarcuata était ossifié en partie, et le reste de sa cavité rempli d'une masse fibreuse; on peut pourtant encore trouver du cartilage chez des fœtus plus âgés. Le limaçon conserve encore sa forme de bouteille, mais sa surface est rugueuse et anguleuse, et les éminences étaient encore plus fortement développées chez un fœtus de sept mois et demi. L'ossification plane que forment conjointement les canaux demi-circulaires inférieur et externe à la face externe de la partie mastoïdienne, se prolongeait en dehors et en avant dans la lisière ossifiée à la face externe de la partie pierreuse. C'est cette lisière qui, nous l'avons déjà dit, forme la portion postérieure de la voûte de la caisse du tympan; la portion antérieure de la voûte, au contraire, ne se forme pas dans le cartilage primordial mais entre des membranes comme la partie écailleuse voisine.¹ Du reste la partie écailleuse, chez un fœtus de huit mois, n'était pas encore soudée à la lisière ossifiée ou à la portion membraneuse qui se trouve devant celle-ci.

Pour les rapports de quelques portions spéciales de la partie pierreuse, je communiquerai quelques observations. La fenêtre ovale, qui au commencement forme une seule pièce avec l'étrier, sera décrite plus tard avec les osselets de l'ouïe.

Fenêtre ronde. La première trace de cette fenêtre se montre chez les fœtus de deux mois comme une fossette dans une petite élévation; le fond de la fossette est

¹ H. Spöndli (Primordialschädel 1846, Pag. 25, Fig. 8, Nr. 19), qui transfère la lisière cartilagineuse au cartilage occipital, mais pourtant dit qu'elle est «unzertrennlich mit dem knorpeligen Felsentheile verbunden», lui fait gagner l'endroit où plus tard la racine de l'apophyse zygomatique part du temporal, seulement séparée de l'épine du sphénoïde par un intervalle peu considérable. Mais A. I. Vrolik (die Verknöcherung des Schläfenbeins der Säugethiere; Niederländisches Archiv für Zoologie 1871--1873, 1, Pag. 290, Pl. 21, Fig. 44) représente correctement l'étendue de la portion cartilagineuse de la voûte de la caisse du tympan chez des fœtus humains de 12 et 15^{cm} de longueur, et remarque que Kölliker (Entwicklungsgeschichte 1861, Pag. 196, Fig. 87, o) en prolonge à tort le cartilage jusqu'à la grande aile. Le dessin en est reproduit dans son Entwicklungsgeschichte 1879, Pag. 435, Fig. 266, o, Pag. 450, Fig. 278, o, «Knorpelstreifen zwischen der Parietalplatte und dem Keilbeine.» J. Gruber (zur Entwicklungsgeschichte des Hörorganes der Säugethiere und des Menschen; Monatsschrift für Ohrenheilkunde 1878, Pag. 54) dit seulement, que la portion de la voûte de la caisse du tympan, formée de la portion horizontale de l'écaille temporelle, naît d'une autre substance fondamentale que le reste de la caisse du tympan.

plan et opaque; elle est tournée en bas et en arrière chez les fœtus de deux mois et demi. Chez ceux de trois mois la fenêtre ronde est complètement formée, mais même chez les fœtus de quatre mois les limites n'en sont pas si bien marquées que chez l'adulte. L'ossification apparaît dans toute son étendue chez les fœtus de cinq mois, peut-être plus tard en bas. L'ossification suivante a déjà été mentionnée plus haut. M. Kölliker¹ dit que la fenêtre ronde «lange Zeit hindurch eine von mächtigen Weichtheilen erfüllte Lücke der knorpeligen Schnecke darstellt», et pense que cette partie ne contient pas de cartilage au commencement. Je ne suis pas d'accord avec lui à cet égard; car chez les fœtus de moins de deux mois il n'y a pas trace d'ouverture, et quand la fenêtre apparaît comme une fossette, la membrane qui en forme le fond est opaque et offre le même aspect que le reste du cartilage. Je suis donc de l'avis qu'il y a du cartilage dès l'origine, mais que celui-ci disparaît successivement, et il ne reste alors qu'une membrane transparente.

L'ouverture de l'aqueduc du vestibule est distincte chez les fœtus de deux mois et demi, et forme dans le cartilage une petite fente verticale qui au commencement est couverte d'une sorte de soupape cartilagineuse; celle-ci peut plus tard devenir ridée ou offrir quelques petites éminences sous lesquelles une petite surface plane conduit à l'ouverture. Elle s'ossifie chez les fœtus de cinq mois, et semble reculer un peu pendant la croissance.

Aqueduc de Fallope. L'hiatus de cet aqueduc, chez les fœtus de deux mois et demi, se présente comme une ouverture ovale et relativement grande à la face supérieure (externe) du cartilage, qu'il pénètre verticalement; l'ouverture conserve sa grandeur et n'est réduite que par l'ossification qui survient chez les fœtus de cinq mois, après quoi il se forme devant elle un sillon dans l'os. Sa grandeur était encore plus amoindrie chez un fœtus de sept mois. Le canal est relativement beaucoup plus court que chez l'adulte. La *prominentia canalis Fallopii*, sur la paroi interne de la caisse du tympan, est visible chez les fœtus de deux mois et demi, et s'ossifie chez les fœtus de cinq mois; bien que, chez un fœtus de sept mois, elle fût entourée d'une coque osseuse, sa surface interne était revêtue de cartilage; cette masse cartilagineuse séparait le canal des canaux demi-circulaires inférieur et externe. M. Vrolik² pense que le passage du nerf facial chez les fœtus de très bonne heure se fait hors du crâne, de l'hiatus jusqu'au trou stylo-mastoidien,

¹ A. Kölliker, *Entwicklungsgeschichte* 1879, Pag. 734, 751.

² A. I. Vrolik, *Niederländisches Archiv* 1871—1873, Pag. 306. C. Gegenbaur (*Bemerkungen über den Canalis Fallopii*; Gegenbaur, *Morphologisches Jahrbuch* 1876, 2, Pag. 435) à l'occasion d'une observation semblable par Rüdinger. Cfr. A. Kölliker, *Entwicklungsgeschichte* 1879, Pag. 740.

parce que le canal ne serait pas préformé comme cartilage mais seulement représenté par une rainure dans le cartilage. Il faut cependant remarquer que la *prominentia*, comme nous l'avons dit, est distincte déjà chez les fœtus de deux mois et demi, et j'ai trouvé du cartilage à sa face interne chez un fœtus de sept mois. J'ai examiné plus tard un fœtus de quatre mois et demi, chez lequel il y avait un petit trou rond stylo-mastoïdien dont l'ouverture était complètement enfoncée dans le cartilage devant la petite apophyse mastoïde, et en ouvrant tout l'aqueduc de Fallope à partir du trou stylo-mastoïdien, j'ai observé que les parois en étaient partout entourées de cartilage jusqu'à l'hiatus; la paroi externe de l'aqueduc dans la *prominentia* avait même une épaisseur assez considérable.

Canal carotidien. Il apparaît chez les fœtus de cinq mois et demi comme une rainure à la face inférieure et antérieure du limaçon. Il était parfaitement ossifié chez un fœtus de sept mois, mais sa paroi externe ne semble pas être formée dans le cartilage primordial et peut faire défaut, chez des fœtus plus âgés.

L'orifice inférieur de l'aqueduc du limaçon était distinct chez un fœtus de quatre mois et demi. Exactement derrière l'orifice j'ai trouvé, chez un fœtus de cinq mois, une ossification intermembraneuse dans la paroi externe du trou déchiré postérieur.

L'apophyse styloïde est une continuation immédiate du cartilage de la branche supérieure de l'enclume.¹ Cela est visible chez les fœtus de deux mois, mais déjà chez les fœtus un peu plus âgés il se dégage facilement de l'enclume. La transition entre ces parties se fait par une colonne cartilagineuse du côté externe et postérieur du cartilage de la caisse du tympan (probablement l'*eminentia papillaris* qui s'ossifie plus tard), où on discerne une fine ligne transversale blanche entre la branche supérieure et la colonne cartilagineuse (Pl. I, Fig. 6, a); cette ligne se montre aussi chez les fœtus de trois mois. Au commencement, il n'y a pas de différence entre l'aspect du cartilage dans la branche supérieure et dans la colonne cartilagineuse, mais elle peut se présenter plus tard. Chez les fœtus de deux mois et demi, on peut isoler l'apophyse styloïde sur une longueur de 5^{mm}; en sortant du crâne, elle forme un angle droit et passe comme une corde sur le tiers inférieur du conduit auditif externe, qui repose sur la membrane du tympan. Elle garde encore le même cours chez les fœtus de quatre mois, et la corde à travers la membrane du tympan a une longueur de 6^{mm}. Chez les fœtus de cinq mois elle est composée de deux pièces réunies à angle droit

¹ Pour le cartilage de Reichert, ainsi appelé par Kölliker, voyez son *Entwicklungsgeschichte* 1879, Pag. 475—477.

(Pl. 1, Fig. 14); la pièce supérieure plane part de la partie pierreuse droit en dedans, et le cartilage est clair et mou; la pièce inférieure, plus longue, ferme, arrondie et pointue en bas descend obliquement sur la face externe du conduit auditif externe, est dirigée en avant, en dedans et un peu en haut, et forme, comme le fait aussi la membrane du tympan, un angle de 30° avec le plan horizontal du crâne. La forme rectangulaire s'observe chez des fœtus plus âgés, mais le segment que coupe la corde s'amoindrit, de manière que celle-ci, chez un fœtus de six mois et demi, ne coupait que le quart inférieur de la membrane du tympan et du conduit auditif externe. La corde descend graduellement, et, chez les fœtus de sept mois et demi et de huit mois, l'apophyse styloïde longeait le bord inférieur du cercle du tympan. Ce déplacement du cours de l'apophyse styloïde est en rapport avec la rotation de toute la partie pierreuse, dont je parlerai en détail plus bas. Je n'ai pas observé d'ossification de l'apophyse styloïde avant la naissance; sa forme originelle rectangulaire est à peine sensible sur le crâne de l'adulte; la pièce supérieure plane s'arrondit graduellement.

Synchondrose pierreuse-basilaire. La connexion entre l'extrémité antérieure de la partie pierreuse et la partie basilaire avec la selle turcique est cartilagineuse. Tandis qu'on ne peut saisir la transition entre ces deux parties chez les très jeunes fœtus, la limite entre elles est marquée, chez les fœtus de trois mois, par un sillon sur la face supérieure; il s'approfondit graduellement et, chez les fœtus de quatre mois, est revêtu de tissu fibreux, le cartilage s'affaiblissant en même temps. La couverture fibreuse devient plus forte avec l'âge, mais la connexion cartilagineuse reste comme un pont cartilagineux et se voit encore vers la naissance; la bandelette cartilagineuse appartient surtout à la partie basilaire et à la selle turcique.

Apophyses pétroso-pariétale et pétroso-occipitale. De l'extrémité postérieure de la partie pierreuse s'élève, derrière le canal demi-circulaire supérieur, un prolongement cartilagineux qui, chez d'autres mammifères, a une étendue beaucoup plus grande et a reçu de M. Spöndli¹ le nom de lamina parietalis. Chez l'homme on

¹ H. Spöndli, Primordialschädel 1846, Pag. 17, chez le cochon et la souris. W. K. Parker, on the structure and development of the skull in the pig (*Sus scropha*); Philosophical transactions 1874, 164, Pag. 289, Pl. 28—37. F. B. Hagen (Monatsbericht 1879, Pag. 265) donne à l'apophyse pétroso-occipitale le nom de pariétale-occipitale, ce qui est moins correct, le cartilage partant de la partie pierreuse. Le même auteur décrit un arc pariétal-occipital dans la région de la future suture lambdoïde; mais cet arc n'a sans doute été qu'une variété, la ligne demi-circulaire supérieure ayant passé plus haut, ou la portion supérieure de l'écaïlle ayant été moins haute qu'à l'ordinaire; l'arc disparaît selon lui dans la 16^{ème} ou 17^{ème} semaine, quelquefois dans la 13^{ème}; il a observé des granules calcaires, mais il n'y avait pas d'ossification.

observe une petite masse cartilagineuse, plane et triangulaire que j'ai appelée apophyse pétroso-pariétale. Elle s'applique en haut sur la face interne de la fontanelle latérale postérieure, l'endroit où plus tard se forme l'angle postérieur et inférieur du pariétal, mais ne participe en rien à la formation de cet os. Elle est relativement plus grande chez les petits fœtus que chez de plus âgés. Chez les fœtus un peu plus grands de deux mois et demi, on voit que son bord antérieur se prolonge directement dans la lisière cartilagineuse de la face externe de la partie pierreuse, qui se réunit à la face interne de la partie écailleuse du temporal. Sa forme et sa grandeur varient beaucoup même aux deux côtés du même crâne. Sa partie postérieure donne en outre ordinairement naissance à une apophyse cartilagineuse triangulaire, l'apophyse pétroso-occipitale, qui s'applique sur la face interne de la fissure entre les portions supérieure et inférieure de la partie écailleuse de l'occipital, et vraisemblablement prend part à l'ossification qui se fait entre elles. On peut rencontrer, dans le cartilage, des vestiges de la gouttière latérale, mais cette apophyse n'existe pas toujours ou est rudimentaire. Déjà, chez les fœtus de quatre mois et demi, ces deux apophyses diminuent de grandeur, et chez un fœtus de huit mois, il n'en restait que de faibles traces. Par cette raison, elles appartiennent à ces parties du cartilage primordial qui disparaissent avant la naissance.

Une rotation particulière de toute la partie pierreuse accompagne la croissance du fœtus. C'est un fait bien connu que la membrane du tympan chez le fœtus occupe une position presque horizontale, tandis qu'elle se rapproche chez l'adulte de la direction verticale; mais on n'a pas fait attention que le même phénomène se reproduit pour tous les organes de la partie pierreuse, et que le changement de direction qui se manifeste pendant la croissance pour la membrane du tympan, a également lieu pour tous les organes de la partie pierreuse et pour le cartilage dans sa totalité. Nous allons examiner cette question plus en détail.

Chez les fœtus de deux à trois mois, la membrane du tympan est presque horizontale, et on peut en trouver chez lesquels elle l'est complètement. Le conduit auditif externe qui embrasse le cercle du tympan avec la membrane y enchassée, a une position horizontale correspondante. La paroi supérieure en est beaucoup plus courte que l'inférieure, parce que celle-ci s'étend plus loin en dedans. La paroi inférieure est en contact immédiat avec la membrane du tympan; elle est mince et transparente et ressemble tellement à la membrane du tympan qu'on peut s'y méprendre à première vue; lorsqu'on la coupe, il peut apparaître en haut une ouverture qui sans doute a dû être prise au moins quelquefois pour une ouverture de la membrane du tympan

elle-même (foramen Rivini)¹ Sur la surface externe du conduit auditif repose l'apophyse styloïde, mais celle-ci, qui, chez l'adulte, a une direction oblique en avant et en bas, passe dans cet âge, comme nous l'avons décrit, sur le tiers inférieur du cercle du tympan et est dirigée en avant, en dedans et un peu en haut. Les osselets de l'ouïe situés en dedans de la membrane du tympan ont de même une position presque horizontale. Le marteau est placé à peu près exactement dans la ligne transversale et horizontale de la tête, et l'extrémité du manche, un peu en dedans et au-dessus que sa tête. L'enclume est située derrière le marteau, un peu en dedans et au-dessus de lui. L'étrier est tourné en dedans vers la ligne médiane du corps, et sa base, dans la fenêtre ovale, est tournée directement en haut et en arrière. La position relative de la fenêtre ovale et de la ronde n'est pas changée pendant la croissance, mais toutes deux sont tournées presque directement en bas, et la fenêtre ronde est placée très peu au dessous de l'ovale. La fenêtre ronde se trouve exactement en dedans de la portion interne (inférieure) du bord du cercle du tympan, et par suite les fenêtres rondes des deux côtés du corps sont situées l'une près de l'autre, séparées seulement par une pièce intermédiaire dont la largeur correspond à l'âge du fœtus. Tout le limaçon, qui est renfermé dans le renflement en forme de bouteille à la face inférieure du cartilage primordial, est tourné en bas, et les extrémités antérieures des limaçons des deux côtés convergent vers la ligne médiane du corps.

En regardant la surface supérieure de la partie pierreuse tournée vers le cerveau, nous trouvons des rapports correspondants; cela saute mieux aux yeux chez les fœtus un peu plus âgés, au-dessous de quatre mois. Le bord de la partie pierreuse, nommé chez l'adulte le postérieur ou l'interne, est chez le fœtus le supérieur. Sur la partie pierreuse, qui est cartilagineuse et arrondie, il n'est naturellement pas si proéminent, mais il est cependant assez distinct et divise la surface supérieure en deux portions: l'une externe, marquée par le grand hiatus du canal de Fallope, mais qui chez l'adulte a sa place sur la face supérieure de la partie; l'autre interne avec l'orifice du conduit

¹ A. Rambaud et C. Renaud (développement des os 1864, Pag. 131, Pl. 11, Fig. 12) décrivent et représentent, chez un fœtus de deux mois, le conduit auditif membraneux comme une membrane particulière, qui repose sur la membrane du tympan et en est séparée par un intervalle. Ils citent T. Kerckringius comme ayant fait cette découverte. Ce dernier la décrit très naïvement comme il suit (*Spicilegium anatomicum* 1670, Pag. 221): «*Tympanum ejusque membranam maxime intererat hominis, utpote animalis disciplinae capacis, quae auditu praecipue acquiritur, conservari. Quid facit artifex nostra (natura)? tenuissimae tympani membranae aliam crassiusculam praetendit, quae eam ab occurrentibus defendat incommodis, donec meatus auditorius corroboretur adversus occurrentes injurias: crede id modo, Lector amice.*» Plus tard on peut les séparer, et K. les a conservées ainsi, «*quo fidem apud te inveniam.*»

auditif interne, qui par conséquent est tourné en haut et un peu en dedans, tandis que l'orifice même, chez l'adulte, est tourné en arrière. Le canal demi-circulaire supérieur tourne l'ouverture de sa fossa subarcuata en haut et en dedans, tandis que, chez l'adulte, il garde une position presque verticale et oblique, tournant sa face antérieure en avant et en dedans. Les deux autres canaux sont plus cachés; le canal demi-circulaire externe est pourtant chez le fœtus situé plus bas que l'inférieur, et le point d'ossification avec lequel il perce la partie mastoïdienne (Pag. 52), est placé un peu au-dessous du point d'ossification du canal demi-circulaire inférieur.

En comparant cette position des parties chez le fœtus avec celle qu'elles occupent dans le crâne de l'adulte, on trouve donc qu'une rotation doit avoir lieu autour de l'axe longitudinal de toute la partie pierreuse, depuis le canal demi-circulaire supérieur jusqu'à l'extrémité antérieure de cette partie, de manière que la face inférieure devienne l'externe, et la portion interne de la face supérieure, la postérieure. La rotation embrasse un angle d'environ 45° , mais elle est plus prononcée en avant qu'en arrière. La rotation est marquée chez les fœtus de cinq mois, chez lesquels la membrane du tympan fait un angle de 30° ; elle fait encore le même angle chez les fœtus de cinq mois et demi. Mais, à partir de cette époque, qui coïncide avec l'apparition subite et les progrès de l'ossification, le changement dans la situation des parties est plus facile à reconnaître. Chez un fœtus de sept mois, la paroi inférieure du conduit auditif externe n'était pas collée à la membrane du tympan comme auparavant; chez un fœtus de sept mois et demi, la membrane du tympan formait un angle de 40° ; la fenêtre ronde s'était éloignée de la ligne médiane du corps; le canal demi-circulaire supérieur était tourné plus en avant et en dedans, et l'orifice du conduit auditif interne, plus en dedans (en arrière). En même temps l'apophyse styloïde descend du tiers inférieur du cercle du tympan vers son bord inférieur (Pag. 58).

Il n'est pas facile d'expliquer la véritable cause de cette rotation. Quoique le changement apporté dans la situation de la membrane du tympan en soit le résultat le plus saillant, on doit plutôt supposer que la cause en est cachée plus profondément dans l'oreille interne, et qu'elle détermine peut-être aussi un déplacement des parties cérébrales qui sont logées sur la partie pierreuse ou qui sont en rapport avec elle.

Les points d'ossification du temporal avant la naissance (l'apophyse styloïde, dont le cartilage est une continuation directe de la branche supérieure de l'enclume, ne s'ossifie qu'après la naissance) se comportent de la manière suivante:

Le cercle du tympan (deux mois et demi) et la partie écailleuse (trois mois) s'ossifient entre des membranes avant la partie mastoïdienne et la partie pierreuse

(cinq mois), qui s'ossifient dans le cartilage primordial. Dans la partie mastoïdienne, les canaux demi-circulaires inférieur et externe percent le cartilage (cinq mois) et présentent deux points d'ossification qui plus tard (sept mois) se soudent. La coloration blanchâtre que présentent à la fois de grandes portions de la partie pierreuse, indique qu'une pénétration universelle de masse calcaire a lieu. C'est pourquoi les points d'ossification ne sont pas, en général, si bien marqués ici que dans le reste du cartilage primordial, et l'ossification se fait assez subitement dans de plus grands espaces à la fois; il semble pourtant que les grandes ouvertures, le conduit auditif interne, la fenêtre ronde et l'ovale, peut-être aussi l'hiatus du canal de Fallope sont des points d'ossification principaux. Cette ossification rapide se rattache certainement à la circonstance que tout l'intérieur de la partie pierreuse est divisé en un grand nombre de cavités, toutes revêtues d'un périoste, de manière que l'ossification peut se faire du dehors comme du dedans, condition qui ne se trouve dans aucun autre os formé dans le cartilage primordial, au moins pas au même degré. M. Kölliker¹ a avec raison appelé l'attention sur cette circonstance, et montré qu'il y a, à côté de la calcification et de l'ossification enchondrale, des dépôts du périoste non seulement sur la face externe, mais aussi sur la face interne des cavités, et que même le tissu conjonctif renfermé dans ces cavités est soumis en partie à une ossification qui est en relation avec les formations périostéales. Du reste il faut supposer que le périoste pénètre non seulement par les dites grandes ouvertures, mais en général par chaque ouverture, surtout par les ouvertures pour les vaisseaux².

¹ A. Kölliker, *Entwicklungsgeschichte* 1879, Pag. 738.

² Selon I. Cruveilhier (*anatomie descriptive* 1843, I, Pag. 138), le temporal se développe par cinq points d'ossification: un pour la portion écailleuse, qui paraît le premier, un pour la portion pierreuse, qui s'étend de la base vers le sommet de la pyramide, un pour le cercle du tympan, un pour la portion mastoïdienne dans le cinquième mois, et un pour l'apophyse styloïde qui est le plus tardif. A. Rambaud et C. Renault (*développement des os* 1864, Pag. 132, Fig. 16, 17) indiquent au troisième mois deux lames osseuses partant du vestibule pour la formation du sommet et de la base du limaçon; il y a des lames semblables pour la formation des trois canaux demi-circulaires. Au cinquième mois le limaçon et les canaux sont complètement ossifiés, à l'exception d'une ligne cartilagineuse à la face interne du canal demi-circulaire supérieur (Pag. 136). Les canaux demi-circulaires inférieur et externe, qui, au quatrième mois, se montrent à travers l'apophyse mastoïde cartilagineuse (Pag. 136), se présentent au cinquième mois à sa surface comme des plaques ovales (Pag. 138, Fig. 11, g, g', Fig. 12); ces auteurs ont justement remarqué la lisière cartilagineuse ossifiée pour la formation de la voûte de la caisse du tympan (Pl. 11, Fig. 21, 22, t). T. H. Huxley (*elements* 1864, Pag. 147—156) s'en rapporte d'abord aux observations antérieures de Cassebohm, Meckel, Hallmann et Kölliker, et indique ensuite trois points d'ossification dans la partie pierreuse et la mastoïde en renvoyant à un dessin et une gravure, tous deux médiocres, de T. Kerckringius (*Spicilegium anatomicum* 1670, Pag. 222—224, Pag. 268, Pl. 35, Fig. 3, Pag. 273, Pl. 37, Fig. 2, Pag. 276, Pl. 38, Fig. 2),

OSSELETS DE L'OUÏE

La cavité du tympan est dans les premiers temps remplie d'une masse gélatineuse, qui entoure les osselets encore très mous et empêche de les isoler; plus tard la masse devient plus membraneuse et est plus facile à écarter, mais la caisse du tympan en est encore remplie à la naissance.¹ Le cartilage primordial n'en constitue pas partout les parois. En dehors, la paroi est formée par la membrane tendue du tympan qui est d'abord épaisse et opaque, et plus tard devient plus mince. En haut, la paroi cartilagineuse n'est pas complète; la partie postérieure de la voûte de la caisse

à savoir: le prooticum, à l'extrémité externe du canal demi-circulaire supérieur, et de là à la voûte de la caisse du tympan et puis au canal demi-circulaire inférieur, l'opisthoticum, autour de la fenêtre ronde et de là en arrière, et l'épioticum, dans la partie mastoïdienne; mais la manière dont, d'après Kerckringius, il fait sortir l'ossification de trois points, ne s'accorde pas avec mes observations. Il n'a non plus remarqué que l'ossification autour de l'orifice du conduit auditif interne est indépendante et peut-être formée avant les autres. A. Kölliker (*Entwicklungsgeschichte* 1879, Pag. 739) est persuadé que l'assertion de Huxley d'une formation de la partie pierreuse (et de l'apophyse mastoïde) par trois pièces, le prooticum, l'opisthoticum et l'épioticum, ne trouve jusqu'à présent aucun appui dans le développement du cartilage pierreux chez les mammifères. A. I. Vrolik (*Niederländisches Archiv* 1871—1873, Pag. 290) a observé, chez un fœtus de 17^{cm} de longueur, le premier point d'ossification sur le premier tour du limaçon au-dessus de la fenêtre ronde; il s'étend plus tard sur le promontoire jusqu'à la fenêtre ovale. Un point d'ossification (Pl. 22, Fig. 46, 2) prend ensuite naissance dans le pont entre le conduit auditif interne et l'hiatus du canal de Fallope, ce dernier ne formant pas encore un canal, mais seulement une fossette. Un troisième point se forme à l'intérieur du cartilage du sommet du limaçon, un quatrième à l'endroit où le canal demi-circulaire postérieur (inférieur) s'unit avec l'antérieur (supérieur) (Pl. 22, Fig. 46, 4). Tous ces points d'ossification n'étaient que des dépôts calcaires et ne contenaient pas de corpuscules osseux. Plus tard, le second et le troisième point d'ossification se soudent à l'intérieur du cartilage, et des corpuscules osseux apparaissent. Chez un fœtus long de 16^{cm}, tous les quatre points d'ossification étaient soudés. Chez un fœtus d'une longueur de 24^{cm} (Pag. 296), il indique ensuite deux points d'ossification avec des corpuscules osseux dans la partie mastoïdienne, dont l'un du canal demi-circulaire externe, de sorte qu'il y a dans la partie pierreuse et la mastoïdienne en tout six points d'ossification, nombre qu'il craint (sans raison) devoir exciter de la surprise ou même de la méfiance. Les dits points d'ossification ne sont pas constants chez les mammifères. Ph. C. Sappey (*anatomie descriptive* 1876, 1, Pag. 166) dit que le temporal se développe par quatre points d'ossification: un pour la portion écailluse au commencement du troisième mois mais non précédé par un cartilage, un point vers la fin du quatrième mois qui est commun pour la portion mastoïdienne et le rocher, et d'abord produit le vestibule, puis le limaçon, les trois canaux demi-circulaires et le conduit auditif interne, et dès que le rocher s'est constitué, s'étend de dedans en dehors pour former la portion mastoïdienne; un point pour le cercle du tympan à quatre mois et demi, et un point pour l'apophyse styloïde, qui ne se développe qu'après la naissance et n'appartient pas au temporal, mais fait partie de l'appareil hyoïdien, ce qui ne s'accorde pas avec nos observations sur le passage immédiat du cartilage de la branche supérieure de l'enclume dans celui de l'apophyse styloïde.

¹ V. Urbantschitsch, ein Beitrag zur Entwicklungsgeschichte der Paukenhöhle; Sitzungsberichte der math.-naturwiss. Classe der kais. Acad. der Wissenschaften 1873, 67, 3, Pag. 19, mit 1 Tafel.

se forme bien dans le cartilage primordial provenant d'une lisière cartilagineuse à la face externe de la partie pierreuse, qui s'ossifie et se colle au bord inférieur de la partie écailleuse du temporal, mais la partie antérieure de la voûte, qui s'applique sur le même bord, est membraneuse et s'ossifie sans cartilage antérieur. En dedans, au contraire, la paroi est complètement cartilagineuse.

Les trois osselets de l'ouïe naissent de cette paroi interne sous forme d'une croissance cartilagineuse cohérente.¹ Chez les fœtus au dessous de deux mois, ils sont très mous, presque gélatineux et imparfaitement formés, mais présentent une seule masse cohérente sans la moindre trace de division. Cette masse se continue sans aucune interruption dans le cartilage de la paroi du tympan à l'endroit où se formera plus tard la fenêtre ovale, et l'étrier n'apparaît pas comme une formation indépendante. Chez les mêmes fœtus, la masse cartilagineuse qui donne naissance à l'enclume et au marteau est collée si fortement à la paroi interne de la caisse du tympan, qu'elle ne se laisse enlever qu'avec difficulté, et, chez les fœtus de deux mois et demi, l'étrier est encore une masse difforme qui se continue directement dans la paroi de la caisse du tympan, et il n'y a pas de fenêtre ovale; le cartilage est hyalin avec de nombreuses cellules cartilagineuses très petites. C'est seulement chez les fœtus de trois mois que la forme de l'étrier devient plus distincte et qu'on peut l'extraire de la fenêtre ovale qui alors est formée, mais les bords en deviennent déchirés; on peut même rencontrer des fœtus de quatre mois, chez lesquels la base de l'étrier est incomplète et se fend en deux lames lorsqu'on veut l'enlever, de sorte qu'il en reste une dans la fenêtre ovale. Chez les fœtus un peu plus

¹ E. Magitot et C. Robin (sur un organe transitoire de la vie fœtale désigné sous le nom de cartilage de Meckel; *Annales des sciences naturelles* 1862, 18, Pag. 238) pensent que les osselets de l'ouïe ont leur origine dans le cartilage de Meckel, et que chaque os dès le commencement se forme séparément. A. Kölliker (*Entwicklungsgeschichte* 1879, Pag. 437, 477, 478, 486, 734), qui appelle les osselets des formations indépendantes et affirme que l'enclume ne forme jamais une seule pièce avec le marteau, nie qu'il ait jamais, dans aucune phase chez le lapin, observé que le cartilage du labyrinthe et de l'étrier ne formaient qu'une seule pièce, mais il ajoute en même temps qu'il est possible qu'ils aient été réunis pendant leur premier état mou. Il considère la fenêtre ovale comme une partie non cartilagineuse de la paroi du labyrinthe mais toujours remplie par la base de l'étrier. Selon M. Reichert, l'enclume et le marteau avec le cartilage de Meckel se forment dans le premier arc branchial, et l'étrier dans le second, mais M. Kölliker doute que l'étrier surtout soit une partie d'un arc branchial. Cette dernière opinion est aussi rejetée par I. Gruber (*Monatsschrift für Ohrenheilkunde* 1877, Pag. 156) qui montre que l'étrier sort de la même masse constitutive que le labyrinthe, et que sa base, au commencement, n'en est pas séparée quoiqu'elle soit bien marquée à sa face interne. Voyez aussi E. Zuckerkandl (*ibidem* 1878, Pag. 81) et L. Loewe (*Über Entstehung des knorpeligen und knöchernen Labyrinths; Centralblatt für die medicinischen Wissenschaften* 1878, Nr. 30, Pag. 549) qui dit que, chez les fœtus du lapin, le cartilage du premier et du second arc branchial est une continuation immédiate de la capsule auditive cartilagineuse.

grands de quatre mois, la fenêtre ovale et la base sont complètes (comme aussi le muscle de l'étrier), et dès ce moment on ne peut plus constater la continuité originelle du cartilage avec la paroi interne de la caisse du tympan.

L'enclume et le marteau forment de même dans les premiers temps une masse cohérente, comme l'ont aussi indiqué plusieurs observateurs¹; c'est seulement chez les fœtus de deux mois qu'on observe en haut des traces d'une séparation, qui, chez les fœtus de deux mois et demi, apparaît à la face externe comme une ligne verticale et ondulée. Les surfaces articulaires sont plus distinctes chez les fœtus de trois mois, mais ne sont complètement développées que chez les fœtus de quatre mois, quoiqu'il n'existe pas encore entre eux de véritable cavité. Chez les fœtus de cinq mois, la cavité articulaire et toutes ses éminences sont distinctes et deviennent encore plus apparentes par leur ossification. Chez les fœtus de trois mois, les osselets cartilagineux ont environ la moitié de la grandeur de celle des adultes, mais ils sont encore très mous chez les fœtus de trois mois et demi. M. Kölliker² remarque au sujet de l'enclume et du marteau, qu'ils «in erster Linie vom Perioste aus ossificiren»; cette remarque ne concerne pas plus ces osselets que tout autre os formé dans le cartilage primordial. — Nous examinerons maintenant chaque osselet séparément.

ÉTRIER

Nous avons déjà rendu compte de ses rapports dans les premiers temps, lorsque, comme une masse sans forme déterminée, il sort du cartilage en formant une partie de la paroi interne de la caisse du tympan. Chez les fœtus de quatre mois tout l'étrier est encore cartilagineux. Son ossification survient à la même époque que l'ossification de la partie pierreuse, à savoir chez les fœtus de cinq mois. Elle commence dans les branches à

¹ V. Urbantschitsch, Virchow und Hirsch, Jahresbericht für 1878, Pag. 88.

² A. Kölliker, Entwicklungsgeschichte 1879, Pag. 472. Il regarde comme possible (Gewebelehre 1867, Pag. 707) que le marteau se forme complètement comme un «Deckknochen» autour du cartilage, «wie dies beim Processus spinosus der Fall ist». Antérieurement (Berichte 1847, Pag. 44), il a bien dit que les osselets ne croissent plus pendant leur ossification et qu'ils ne sont pas plus grands à l'état ossifié qu'à l'état cartilagineux; mais s'ils croissent par application du dehors, il semble que leur grandeur doive augmenter. — Selon I. Gruber (Monatsschrift für Ohrenheilkunde 1878, Pag. 54), la première articulation se forme entre l'enclume et l'étrier; l'articulation entre le marteau et l'enclume est distincte chez les fœtus humains de huit semaines. D'après A. Kölliker (Entwicklungsgeschichte 1879, Pag. 750), l'articulation entre le marteau et l'enclume ne se développe qu'après leur ossification, tandis qu'il n'y a qu'une connexion fibreuse à l'état cartilagineux.

l'endroit où s'insère le muscle de l'étrier, sous forme de deux points blancs extrêmement petits, progresse ensuite rapidement et est terminée chez les fœtus plus grands de cinq mois; cependant l'anneau formé par les branches est encore ouvert et cartilagineux dans la tête à l'endroit où celle-ci, avec l'os (l'apophyse) lenticulaire, s'attache à la pointe de la branche inférieure verticale de l'enclume. Les branches de l'étrier forment deux cylindres calcaires, remplis de cartilage et plus gros que chez l'adulte; une membrane est tendue entre ces deux branches. La base peut être divisée en deux plaques, dont l'une est fixée fortement dans la fenêtre ovale et l'autre accompagne les branches; cette connexion lâche peut être attribuée à la circonstance que la base n'est que calcifiée. Chez les fœtus de six mois et demi et sept mois la tête est encore cartilagineuse. La face de la base tournée vers la fenêtre ovale est couverte d'une couche de cartilage hyalin, qui entoure également la périphérie de la plaque; c'est apparemment le dernier reste de la connexion cartilagineuse originelle entre l'étrier et la paroi interne de la caisse du tympan; j'ai cependant, chez un fœtus de sept mois, en vain cherché cette couche¹. Chez un fœtus de sept mois et demi, la cavité articulaire entre l'étrier et l'os lenticulaire cartilagineux était très distincte; l'étrier était parfaitement ossifié, sa forme permanente bien manifeste, sa branche antérieure plus courte et plus droite.

ENCLUME

Des trois osselets l'enclume présente le premier sa forme permanente. Chez les fœtus au-dessous de deux mois, la branche inférieure est bien encore un peu rudimentaire, mais chez ceux de deux mois et demi, l'enclume est très développée et a presque la moitié de la grandeur de celle de l'adulte. Elle est au commencement presque gélatineuse, plus tard très molle, mais la forme normale est distincte à l'exception de la pointe de la branche supérieure qui est beaucoup plus grosse que plus tard, ce qui est en rapport avec sa continuation immédiate dans le cartilage de la caisse du tympan. On le voit le mieux chez les fœtus de deux à trois mois. La pointe de la branche supérieure s'étire en une colonne cartilagineuse dans la partie postérieure et externe de la caisse du tympan (probablement plus tard l'*eminentia papillaris*), et cette colonne se prolonge en bas sans interruption dans l'apophyse styloïde cartilagineuse

¹ Rüdinger (S. Stricker, *Handbuch der Lehre von den Geweben* 1872, 2, Pag. 910, Fig. 317, 318) dit qu'il y a du cartilage hyalin non seulement aux bords antérieur et postérieur de la base de l'étrier, mais qu'aussi toute la surface tournant vers le vestibule en est couverte, et que le bord entier de la fenêtre ovale a un revêtement cartilagineux hyalin.

(Pl. 1, Fig. 6, a, b), comme nous l'avons démontré Pag. 57. Chez les fœtus de quatre mois, le cartilage de l'enclume commence à devenir plus ferme, et la pointe de la branche supérieure est relativement plus mince. Chez ceux de cinq mois, on observe que la pointe a une couleur plus rougeâtre, tandis que la colonne est plus blanchâtre, et toutes deux sont alors faciles à séparer, ce qui est dû sans doute à l'ossification qui commence à la même époque. La première ossification de l'enclume se montre chez les fœtus de cinq mois à l'intérieur de toute la branche inférieure; en dehors il y a une couche de cartilage, et la pointe et l'os (l'apophyse) lenticulaire, qu'on ne peut présenter séparément, sont aussi cartilagineux. L'ossification se fait vite; car chez les plus grands fœtus de cinq mois, la branche supérieure est aussi ossifiée; il y a pourtant du cartilage à la pointe, qui se prolonge dans le cartilage de la caisse du tympan, mais elle s'en sépare facilement, et il y a également du cartilage tout près de la face d'articulation avec le marteau. J'ai aussi observé, chez un fœtus de six mois et demi, la différence de couleur ci-dessus mentionnée entre l'enclume et la colonne cartilagineuse de la caisse du tympan. Chez un fœtus de sept mois, la pointe de la branche supérieure était ossifiée et contenait, chez un fœtus de sept mois et demi, des corpuscules osseux distincts; chez le même fœtus l'os (l'apophyse) lenticulaire était encore cartilagineux. Chez un fœtus de huit mois, la pointe de la branche supérieure était logée dans la masse cartilagineuse qui se trouvait entre la plaque osseuse du canal demi-circulaire externe et le bord postérieur ossifié de l'écaille temporale. Le cartilage indiqué par M. Henle dans l'amphiarthrose de la branche supérieure avec la paroi de la caisse du tympan, a été mentionné Pag. 20.

MARTEAU ET CARTILAGE DE MECKEL

Le marteau n'existe pas en réalité chez les fœtus au-dessous de deux mois, et il ne doit pas être compris sous la forme qu'il revêt plus tard. Il est seulement représenté par une éminence hémisphérique, par laquelle le cartilage de Meckel se termine en arrière et se joint à l'enclume; il n'y a ni manche ni col (corps). Plus tard l'éminence hémisphérique devient bien la tête du marteau, mais au commencement elle constitue une seule pièce avec le cartilage de Meckel. Celui-ci est, si l'on veut, un marteau provisoire; plus tard le marteau devient l'organe principal d'autant plus que le cartilage de Meckel disparaît à la fin, et la tête du marteau est par cette raison le dernier reste ossifié du cartilage de Meckel. Pour décrire leur développement, il vaut mieux de les traiter séparément.

Marteau. La tête du marteau, c'est-à-dire la tête du cartilage de Meckel, forme au commencement une seule pièce avec l'enclume¹. J'ai observé le premier rudiment du manche chez un fœtus de deux mois (Pl. I, Fig. 5, b); il contenait de très petites cellules cartilagineuses (Pl. I, Fig. 13) et était couvert d'un épithélium pavimenteux, mais chez d'autres fœtus un peu plus âgés ce rudiment faisait défaut. Chez les fœtus de deux mois, l'apophyse grêle apparaît comme un cordon tendineux au bas du cartilage de Meckel et ne se forme pas dans le cartilage primordial. Chez un fœtus âgé d'un peu plus de deux mois, le marteau a à peine 2^{mm} de long, et l'apophyse grêle est ossifiée sur une longueur de 1^{mm}; elle peut cependant être tendineuse encore chez des fœtus un peu plus âgés, et est logée dans une gaine commune avec le cartilage de Meckel. Chez les fœtus de trois mois, le manche est presque complètement formé, et sa pointe est unie à la membrane du tympan; l'apophyse grêle est ossifiée sur une longueur de 1^{mm}, 5. La première ossification du marteau lui-même se montre chez les fœtus de quatre mois à l'origine de l'apophyse grêle, qui est ossifiée sur une longueur de 3^{mm}; c'est pourquoi l'ossification du marteau se fait un mois plus tôt que celle de l'étrier, de l'enclume et de la partie pierreuse; mais il faut remarquer qu'il y avait des fœtus plus âgés, chez lesquels aucune ossification, au moins en dehors, n'était visible. A partir de cette époque, la tête devient plus bombée et par suite se sépare davantage du cartilage de Meckel, qui en même temps diminue relativement plus vite de grandeur. L'apophyse courte a déjà été visible pendant quelque temps. Chez les fœtus de cinq mois, le marteau a 6^{mm}, 75 de long et est ossifié depuis le col jusqu'à l'endroit où s'attache en bas l'apophyse grêle, qui est alors ossifiée sur une longueur de 3^{mm}, 5 et renfermée dans une forte gaine de tissu conjonctif; mais leurs ossifications sont encore comme auparavant séparées par un cartilage intermédiaire. L'ossification gagne ensuite la tête sur la face opposée à la cavité articulaire, mais comme elle est partout couverte d'une mince couche cartilagineuse, il est probable qu'il n'existe encore qu'une calcification des cellules cartilagineuses, ce qui est aussi le cas pour la première ossification de l'enclume; au contraire, l'apophyse grêle, qui n'est pas développée dans le cartilage primordial mais dans du tissu conjonctif, contient, dès l'origine, des corpuscules osseux distincts et disposés en rangées. Le muscle interne du marteau s'insère au-dessous de l'apophyse grêle et en est séparé par un interstice distinct; ses fibres musculaires sont munies de stries transversales faciles à reconnaître. Le cartilage du manche, mou au début, devient graduellement plus ferme, et à la fin, chez les fœtus de sept mois et

¹ C. Bruch (Beiträge 1852, Pag. 19) croit avoir observé que le marteau se formait d'un noyau cartilagineux particulier qui se réunissait bientôt avec le cartilage de Meckel.

et demi et de huit mois, tout le marteau avec les apophyses grêle et courte est ossifié; seulement l'extrême pointe du manche le long de la membrane du tympan est encore cartilagineuse. Je ne pense pas que l'apophyse grêle soit parfaitement soudée au marteau avant la naissance¹. — L'articulation entre l'enclume et le marteau est mentionnée plus haut.

Cartilage de Meckel². Il est développé d'aussi bonne heure que les osselets de l'ouïe et, chez un fœtus à peine âgé de deux mois, était formé de cartilage hyalin avec de petites cellules cartilagineuses très nombreuses et serrées (Pl. I, Fig. 12). Il commence, comme nous l'avons décrit, comme une éminence hémisphérique de la face antérieure de l'enclume qui devient plus tard la tête du marteau, se porte en avant, en bas et en dedans, tantôt en ligne droite, tantôt en formant un arc, dont la forme semble varier; pendant sa croissance il est plus gros près de la tête, dont plus tard il se sépare nettement, s'amincit en avant, toujours enveloppé d'une gaine, s'applique sur la face interne de la mâchoire inférieure près de son bord inférieur, au-dessous de l'orifice postérieur du canal dentaire inférieur et de l'insertion du muscle mylo-hyoïdien, et aboutit au côté de la symphyse, où il se redresse en formant un crochet. Chez les fœtus plus âgés son cartilage est plus dur que celui des osselets de l'ouïe. Il appartient aux parties du cartilage primordial

¹ L'apophyse grêle du marteau a souvent, même dans les derniers temps, été considérée comme le reste du cartilage de Meckel. K. B. Reichert (über die Visceralbogen der Wirbeltiere im Allgemeinen und deren Metamorphosen bei den Vögeln und Säugethieren; Müllers Archiv für Anatomie, Physiologie und wissenschaftliche Medicin 1837, Pag. 183) dit ainsi que, chez le bœuf, la portion du cartilage de Meckel située librement entre la mâchoire inférieure et le conduit auditif externe s'ossifie, s'aplatit et devient l'apophyse grêle du marteau (cfr. Pag. 363). E. Huschke (S. T. Sömmering, vom Baue des menschlichen Körpers 1844, 5, Pag. 899), autrefois si exact, veut expliquer le raccourcissement de l'apophyse grêle avec l'âge par sa „ursprüngliche Fortsetzung in den Meckelschen Knorpel“. R. Owen (on the archetype and homologies of the vertebrate skeleton 1848, Pag. 67) met l'apophyse grêle du marteau en «continuation or connection with the cylindrical cartilage (hæmal portion of the tympano-mandibular arch) from which the lower jaw is subsequently developed.» (J'ai cité l'édition anglaise qui est plus complète à cet endroit que l'édition française de 1855, Pag 141). T. H. Huxley (elements 1864, Pag. 159) pense que le cercle de la membrane du tympan forme la limite de l'ossification du cartilage de Meckel; «so far it constitutes the Processus gracilis, while, beyond this point, it eventually becomes obliterated» et le représente ainsi Fig. 64, Pg.

² Le cartilage de Meckel a été observé longtemps avant Meckel, mais a été confondu avec l'apophyse grêle du marteau. T. Kerckringius (Spicilegium anatomicum 1670, Pag. 223) dit d'un fœtus du cinquième mois: «Malleus quippe jam ossueti longiusculo suo processu adhuc cartilagineo tympani membranae adheret». B. S. Albinus (Icones ossium fœtus humani 1737) représente Pl. 6, Fig 46: fœtus maturi malleus dexter; c. processus gracillimus cui per crenam annuli ossis temporum porrecto, inseritur tendo musculi externi mallei. Pl. 6, Fig. 49: fœtus immaturi malleus dexter; c. processus gracillimus, totus cartilagineus, crassiorque quam cum deinde osseus factus». Il est clair qu'Albin a vu ici le cartilage de Meckel, mais qu'il n'a pas remarqué sur la même préparation l'apophyse grêle, qui sans doute était présente à l'état ossifié. La figure 49 le représente comme étant plus gros et plus long que sur la fig. 46, cependant toute sa longueur n'est pas représentée.

qui disparaissent graduellement, ce qui commence chez les fœtus de trois mois et demi. M. Kölliker¹ considère le ligament latéral interne de la mâchoire inférieure comme le dernier reste de l'extrémité postérieure du cartilage de Meckel.

Le plus petit cartilage de Meckel observé par moi, chez un fœtus à peine âgé de deux mois, avait 4^{mm} de long. Chez un autre fœtus du même âge il mesurait tout étendu 5^{mm} (Pl. 1, Fig. 4); il reposait sur la face interne de la mâchoire inférieure non encore ossifiée, était arrondi en avant et séparé de celui du côté opposé par une pièce intermédiaire fibreuse². Je n'ai jamais, chez l'homme, dans la ligne médiane, rencontré aucune réunion des cartilages des deux côtés, laquelle serait d'ailleurs empêchée par le repli en forme de crochet que j'ai découvert sur le côté de la symphyse de la mâchoire inférieure. Chez les fœtus de deux mois, on voit que le cartilage se termine en avant par un crochet ou triangle tourné en haut et placé de chaque côté de la symphyse, l'hamulus processus Meckelii (Pl. 1, Fig. 5, a). Le cartilage est relativement plus gros à cet âge que plus tard et repose dans une assez forte gaine à la face interne de la mâchoire inférieure, qui alors est ossifiée et renferme le cartilage dans une gouttière ossifiée. Cette gouttière est plus marquée chez les fœtus un peu plus grands du même âge et se termine en avant par une arête, autour de laquelle le crochet se redresse comme autour d'une trochlée. La moitié postérieure du cartilage de Meckel avait une épaisseur de 0^{mm}, 5 environ, la moitié antérieure seulement de 0^{mm}, 25 (Pl. 1, Fig. 6). Lorsque le cartilage de Meckel, chez les fœtus de deux mois et demi, est devenu un peu plus long, on remarque qu'il repose librement dans une gaine molle dans la gouttière de la face interne de la mâchoire inférieure; en se portant en avant, il s'amincit par degrés, s'infléchit ensuite autour de l'extrémité de la gouttière sous un angle presque droit, et forme en montant un crochet dont la pointe arrondie atteint

¹ A. Kölliker, *Entwicklungsgeschichte* 1879 Pag. 472.

² L. F. Meckel (*Anatomie* 1820, 4, Pag. 47) dit que le cartilage va jusqu'à l'extrémité antérieure de la mâchoire inférieure, où il souvent, peut-être toujours, «mit dem der vordern (andern?) Seite unter einem spitzen Winkel sich vereinigt»; il disparaît au huitième mois. C. Bruch (*Beiträge* 1852, Pag. 18) mentionne son extrémité antérieure comme rencontrant le cartilage du côté opposé et s'unissant assez fortement avec lui. Selon E. Magitot et Ch. Robin (*Annales des sciences naturelles* 1862, 18, Pag. 217), le cartilage de Meckel naît chez des fœtus d'une longueur de 18—20^{mm} comme une bande à travers la face postérieure de la symphyse de la mâchoire inférieure, se terminant en arrière avec une intumescence; dans la ligne médiane du corps il est un peu étranglé, plus gros sur les côtés; ils l'appellent par cette raison un organe impair. Ph. C. Sappey (*traité d'anatomie descriptive* 1876, 1, Pag. 237) dit que les cartilages des deux côtés se continuent à leur extrémité interne; ils forment ainsi une arcade dont la partie médiane enverrait, selon quelques auteurs, un prolongement entre les deux moitiés du maxillaire; mais l'existence de ce prolongement ne lui paraît pas démontré. Aussi A. Kölliker (*Entwicklungsgeschichte* 1879, Pag. 482) cite un cas de fusion des deux côtés. Plusieurs observateurs indiquent que les cartilages, chez les animaux, peuvent être réunis dans la ligne médiane du corps.

presque la muqueuse de la bouche près de la première incisive (Pl. I, Fig 7, a). La gaine qui entoure aussi la pointe du crochet, adhère fortement à l'os, de sorte qu'en la détachant on enlève facilement une partie de ce dernier¹. Chez un fœtus de trois mois, le crochet montait obliquement (pas verticalement) vers la dent incisive interne, et à l'endroit où la pointe du crochet finissait, la gaine de tissu conjonctif était calcifiée et, examinée au microscope, contenait des cristaux calcaires, mais pas de corpuscules osseux, comme si c'était du cartilage calcifié; on pouvait cependant dégager la pointe même du crochet qui n'était pas calcifiée. Chez un autre fœtus de trois mois, la pointe du crochet perforait pour ainsi dire l'os; mais ce n'était en réalité que sa gaine vide; la gouttière ossifiée était chez ce fœtus très développée, repliée en forme de cornet, et le crochet se courbait autour de l'arête comme autour d'une trochlée (Pl. I, Fig. 8, a)².

¹ L'ossification du cartilage de Meckel est citée par plusieurs observateurs. K. B. Reichert (Müllers Archiv 1837, Pag. 182) a trouvé que la partie du cartilage de Meckel qui reste sur l'os, est résorbée ou, en quelques endroits, réellement changée en substance osseuse chez les animaux dont la mâchoire inférieure forme plus tard un demi-cercle non interrompu. C. Bruch (Beiträge 1852, Pag. 158) parle d'une ossification primordiale partielle de cartilage de Meckel chez un fœtus de bœuf long d'un pouce, reposant dans une gouttière à la face interne de la mâchoire inférieure, qui plus tard se ferme autour du cartilage; son extrémité antérieure se perd dans la mâchoire inférieure. G. W. Callender (on the formation and early growth of the bones of the human face; Philosophical transactions 1869, 159, Pag. 170), suivant qui la mâchoire inférieure sort en partie du cartilage de Meckel, en partie de membranes, dit que le cartilage de Meckel s'élargit en avant «into a lobed extremity» (Pl. 13, Fig. 6, 2) et qu'il était ossifié conjointement avec le tiers antérieur de la mâchoire inférieure chez un fœtus long de 3 1/2 pouces, ossification qui pouvait encore être reconnue chez un fœtus de 4,7 pouces (Pag. 171). A. Kölliker (Entwicklungsgeschichte 1879, Pag. 481, Fig. 296, cm) représente l'extrémité antérieure du cartilage de Meckel chez un fœtus de trois mois et demi avec une forme triangulaire, et dit qu'il est uni si intimement à la mâchoire inférieure qu'on peut avec raison les considérer comme soudés; plus en arrière, où le cartilage de Meckel prend une forme cylindrique, il est aussi soudé à la mâchoire inférieure, mais encore plus en arrière il est libre. Chez les fœtus un peu plus âgés de quatre et cinq mois, l'extrémité antérieure est calcifiée et ossifiée, développe des vaisseaux et se soude inséparablement à la mâchoire inférieure. Kölliker n'a pas vu le crochet qui termine le cartilage de Meckel en avant, mais qui a dû être caché dans la figure triangulaire qu'il dessine, et dont il n'a pas ouvert la gaine. C'est justement cette gaine qui plus tard, après la résorption du cartilage, même sur une étendue plus grande, se soude à la mâchoire inférieure et s'ossifie. Baumüller (Kölliker, l. c. Pag. 473) a trouvé l'ossification de l'extrémité antérieure et l'union avec la mâchoire inférieure dans une couche superficielle chez le cochon; Kölliker a constaté une ossification chez le mouton et, après la naissance, chez le lapin (l. c. Pag. 483). Au contraire, I. Brock (über die Entwicklung des Unterkiefers der Säugethiere; Siebold und Kölliker, Zeitschrift für wissenschaftliche Zoologie 1876, 27, Pag. 316) n'a jamais trouvé d'ossification du cartilage de Meckel chez le cochon comme Stieda chez le chat, ni aucune calcification de ses cellules cartilagineuses. — La masse cartilagineuse dans la symphyse ne dérive pas du cartilage de Meckel, ce que je ferai voir plus en détail dans le texte.

² E. Dursy (Entwicklungsgeschichte des Kopfes 1869, Pag. 120, Pl. 9, Fig. 7) mentionne un passage singulier de l'extrémité antérieure du cartilage de Meckel, à savoir, en avant, de l'éminence mentonnière interne à l'éminence externe, aux côtés d'un noyau osseux dans la symphyse, mais les cartilages étaient

Chez les fœtus de trois mois et demi, le cartilage de Meckel commence à disparaître. On y trouve bien encore le crochet (Pl. 1, Fig. 9, a), mais chez les grands fœtus de cet âge il est très mince et semble ne plus renfermer de cartilage. Au même temps que le crochet, l'arête en forme de trochlée de la gouttière ossifiée commence aussi à disparaître. Chez les fœtus de quatre mois, le crochet a disparu; le cartilage de Meckel se termine en pointe à l'extrémité de la gouttière ossifiée, sur la face interne de la mâchoire inférieure, et il ne reste que la gaine vide (Pl. 1, Fig. 10, a); quelquefois on rencontre, montant obliquement dans l'os, une rainure, dans laquelle le cartilage du crochet a été logé. Chez les fœtus de quatre mois et demi, le cartilage de Meckel s'amincit tant à son départ du marteau qu'à son extrémité pointue et arrondie; la gouttière ossifiée s'aplatit également surtout dans sa moitié antérieure; il y a cependant encore des traces de l'arête saillante par laquelle elle se termine. Chez les fœtus de cinq mois (Pl. 1, Fig. 11), le cartilage de Meckel est attaché un peu au-dessous de la tête du marteau et descend souvent jusqu'à l'ossification de ce dernier, de sorte qu'il se détache un peu plus en dedans, et l'apophyse grêle du marteau un peu plus en dehors; il est devenu plus délié et plus court et se termine par une gaine vide à 3^{mm} environ de la symphyse de la mâchoire inférieure; la tranche en est ronde ou légèrement ovale. Le cartilage de Meckel et l'apophyse grêle du marteau ont chacun leur gaine de tissu conjonctif et sont ensuite logés tous deux dans une forte gaine commune. Le cartilage de Meckel contient de grandes cellules cartilagineuses serrées, reposant dans une substance fondamentale hyaline. Chez les fœtus de six mois et demi et de sept mois, sa longueur est à peine diminuée, comme il croît en même temps que tout le crâne; mais il est devenu aussi délié qu'un fil à coudre de finesse moyenne, sauf cependant tout près du marteau, où il est un peu plus gros. A la mâchoire inférieure on n'observe alors qu'un sillon. Chez les fœtus de sept mois et demi et de huit mois, le cartilage s'est beaucoup raccourci en même temps qu'il est devenu très mou, et on ne peut poursuivre la gaine que jusqu'à la moitié de la mâchoire inférieure; mais elle ne renferme plus de cartilage dès le moment que le cartilage de Meckel atteint la mâchoire inférieure, dont le sillon est aussi effacé; il n'en reste du moins qu'un faible vestige au-dessous de l'orifice postérieur du canal dentaire inférieur. Cette résorption si précoce de substance osseuse chez le fœtus est bien remarquable; d'abord l'arête, par laquelle la gouttière ossifiée se termine à la face

séparés par une large couche fibreuse; sur le contour interne du noyau osseux, il a encore trouvé après la naissance un reste assez notable du cartilage de Meckel, aux dépens duquel le noyau osseux s'agrandit. — G. W. Callender (Philosophical transactions 1869, 159, Pag. 170) a observé la forme en cornet et l'a dessinée (Pl. 13, Fig. 6, 7, 8).

interne de la mâchoire inférieure, et autour de laquelle l'hamulus processus Meckelii se contourne, et ensuite la gouttière elle-même disparaissent.

L'extrémité antérieure du cartilage de Meckel est empêchée de s'unir à celle du côté opposé par la pièce intermédiaire fibreuse qui forme la symphyse de la mâchoire inférieure. Chez un fœtus à peine âgé de deux mois, elle avait une forme conique, une largeur de 0^{mm}, 5 et pouvait déjà à l'œil nu être reconnue à sa couleur foncée, un peu jaunâtre, qui tranchait nettement sur la teinte claire des extrémités du cartilage de Meckel (Pl. I, Fig. 4, a). Chez un fœtus d'un peu plus de deux mois, la pièce intermédiaire était large de 1^{mm}, chez un fœtus de deux mois et demi de 3^{mm}, chez un fœtus de trois mois de 4^{mm} (Pl. I, Fig. 8, c), chez un fœtus de trois mois et demi de 2^{mm} environ. Après la disparition du crochet, l'intervalle entre l'extrémité antérieure du cartilage de Meckel et la symphyse était de 2^{mm} et à peine de 2^{mm}, 5 chez les fœtus de quatre mois, de 3^{mm} chez un fœtus de quatre mois et demi, de 2 et 3^{mm} chez les fœtus de cinq mois, de 2—3^{mm} chez un fœtus de six mois et demi, de 5^{mm} chez un fœtus de sept mois. Naturellement l'intervalle s'agrandit, à mesure que le cartilage de Meckel se raccourcit.

J'insiste sur ces rapports, parce qu'il n'y a, chez l'homme, aucune connexion entre l'extrémité du cartilage de Meckel et la masse contenue dans la symphyse de la mâchoire inférieure. J'ai examiné cette masse avec le plus grand soin chez six fœtus de trois à six mois et demi. Chez un fœtus de six mois et demi elle était fibreuse, et les fibres étaient difficiles à isoler. Au centre de la masse il y avait des noyaux ayant l'apparence de cellules, et qu'on pouvait prendre aussi bien pour des ostéoblastes que pour des cellules cartilagineuses; je suis pourtant plus porté à les considérer comme des cellules cartilagineuses, quoiqu'elles ne fussent pas aussi grandes ni aussi transparentes que dans le cartilage hyalin, mais beaucoup plus petites, granuleuses et anguleuses. J'ai aussi rencontré les mêmes corps à la surface des extrémités des os dans la symphyse elle-même. Il y en avait également chez des fœtus de quatre et de cinq mois; dans un cas ils étaient en train de s'ossifier, et il était douteux que ces ostéoblastes fussent accompagnés de cellules cartilagineuses. Chez un fœtus de quatre mois et demi, au contraire, j'ai trouvé au milieu de la symphyse, mais à une distance de 3^{mm} de la pointe du cartilage de Meckel, un cartilage distinct rougeâtre avec des cellules cartilagineuses qui étaient plus grandes, plus opaques, plus granuleuses et pourvues d'un plus grand noyau que les cellules cartilagineuses claires du cartilage de Meckel dont le noyau était rond et petit. J'ai observé ces cellules cartilagineuses dans la partie supérieure de la symphyse, mais il est bien possible qu'il y en eût aussi dans sa partie inférieure. Le dernier résultat positif est, suivant moi, d'une plus grande importance que les

observations douteuses antérieures. La disposition générale du cartilage dans la symphyse de la mâchoire inférieure m'a en outre convaincu qu'il n'existe aucune connexion entre lui et le cartilage de Meckel, de même que le cartilage de la symphyse, d'après ce qui a été dit plus haut, ne peut provenir d'une réunion (supposée) du cartilage de Meckel des deux côtés dans la ligne médiane du corps. Du reste, l'origine du cartilage dans la symphyse se laisse tout aussi peu préciser que les formations cartilagineuses de l'apophyse condyloïde et de l'angle de la mâchoire inférieure, qui n'appartiennent pas au cartilage primordial du crâne¹.

Depuis le temps de Rathke, divers observateurs se sont efforcés de prouver l'existence de «Deckknochen» dans chacune des différentes parties dont se compose le cartilage primordial du crâne. J'ai déjà (Pag. 18) remarqué, qu'on ne peut à cet égard attribuer au cartilage d'autre rôle général que celui d'un moule pour les os qui se forment à sa face externe, mais que le cartilage ne prend aucune part directe dans leur formation; par la même raison, je ne peux reconnaître que la mâchoire inférieure, dont du reste nous n'avons pas à examiner la formation ici, soit considérée comme un «Deckknochen» du cartilage de Meckel et, encore moins, qu'elle soit formée du cartilage². On ne peut pas même admettre que la mâchoire inférieure se serve du cartilage de Meckel comme moule, parce que ces parties diffèrent tout à fait dans leur forme externe, et elles sont en outre séparées tant par le périoste de la mâchoire inférieure que par les fortes gaines autour du cartilage de Meckel. M. Kölliker ne veut pas appeler la mâchoire inférieure un vrai «Deckknochen», parce que la portion antérieure du

¹ H. Masquelin (recherches sur le développement du maxillaire inférieur de l'homme; Bulletins de l'Académie royale de Belgique 1878, 2, 45, Pag. 472, Pl. 1 et 2) a, chez des fœtus humains d'une longueur de 95 mm, trouvé du cartilage sur le bord supérieur des parois alvéolaires, et, chez un fœtus de 170 mm de longueur, au même endroit, du cartilage fibreux qui s'ossifiait directement. Chez des fœtus de la même longueur, il a observé un cartilage médian dans ou derrière la symphyse, mais qui n'avait aucun rapport avec la mâchoire ou avec le cartilage de Meckel. Cfr. E. Dursy, Pag. 71, note 2.

² Ch. Robin (notocorde 1868, Pag. 56, 111) mentionne que, chez des fœtus humains d'une longueur de 18—20 mm, il se forme au milieu de la moitié antérieure du cartilage de Meckel une ossification longue de $\frac{1}{2}$ —1 mm qui s'accroît en hauteur et en longueur, forme un sillon sur son bord inférieur pour le cartilage de Meckel et présente graduellement toute la forme de la mâchoire inférieure. Cfr. I. Stieda, Studien über die Entwicklung der Knochen und des Knorpelgewebes; die Bildung des knöchernen Unterkiefers bei Säugethieren; la Valette St. George und Waldeyer, Archiv für mikroskopische Anatomie 1875, 11, Pag. 243, Pl. 14, et au même endroit la critique des observations antérieures surtout par Strelzoff, et H. Masquelin. l. c. — W. K. Parker (Philosophical transactions 1874, 164, Pag. 330) pense que la mâchoire inférieure se forme dans des membranes chez les poissons, la grenouille et la poule, mais qu'elle a exceptionnellement chez les mammifères «un cartilagineux foundation». Ph. C. Sappey (traité d'anatomie descriptive 1876, 1, Pag. 237) dit que le cartilage de Meckel ne prend aucune part au développement de la mâchoire, mais «joue le rôle d'un simple tuteur».

cartilage de Meckel se soude à l'os; mais j'ai montré plus haut que c'est seulement le cas pour la gaine, et l'ossification d'une gaine de tissu conjonctif autour d'une partie cartilagineuse n'a pas la même valeur que la calcification et l'ossification de cette partie cartilagineuse elle-même. Suivant M. Kölliker, le cartilage de Meckel aurait même deux «Deckknochen» complètement différents, à savoir la mâchoire inférieure et l'apophyse grêle du marteau, de laquelle il dit qu'elle se forme au bas du cartilage de Meckel «fast wie ein Deckknochen». ¹ (Cfr. aussi Pag. 65, note 2).

Je donne enfin dans le tableau ci-après la longueur du cartilage de Meckel aux différentes époques de la vie du fœtus. La mesure en est prise de la tête du marteau inclusivement, parce que cette partie est originairement la tête du cartilage de Meckel et n'est pas séparée du reste du cartilage; au contraire, l'hamulus processus Meckelii n'est pas compris dans la mesure. Il résulte de ce tableau que le cartilage de Meckel croît conjointement avec le reste du cartilage primordial du crâne, et quoique son crochet et sa partie antérieure commencent à disparaître chez les fœtus à l'âge de trois mois et demi, et quoique aussi la grosseur du cartilage diminue par degrés, la longueur absolue néanmoins augmente successivement jusqu'à l'âge de sept mois, mais après ce terme il survient un raccourcissement rapide.

Age du fœtus	Longueur du cartilage de Meckel en millim.
deux mois à peine	4
deux mois à peine (Pl. I, Fig. 4)	5
deux mois (Pl. I, Fig. 5)	6, 25
deux mois.	6, 5
un peu plus de deux mois	7, 5
un peu plus de deux mois (Pl. I, Fig. 6)	10, 5
deux mois et demi.	11
deux mois et demi (Pl. I, Fig. 7)	11, 5
trois mois.	12, 5
trois mois (Pl. I, Fig. 8)	14, 5
trois mois et demi (Pl. I, Fig. 9)	15, 5
quatre mois (Pl. I, Fig. 10)	19
quatre mois et demi	20
cinq mois (Pl. I, Fig. 11)	18, 5
cinq mois.	22
six mois et demi	23
sept mois	32
sept mois et demi	10 outre la tête
huit mois	11 du marteau.

¹ A. Kölliker, Entwicklungsgeschichte 1879, Pag. 486.

Les points d'ossification dans les osselets de l'ouïe avant la naissance sont les suivants :

Étrier. Quoique j'aie trouvé la première ossification (calcification) chez les fœtus de cinq mois dans la branche où s'insère le muscle de l'étrier, il semble qu'il n'existe pas un seul point d'ossification, mais toute la base et les branches sont pénétrées tout d'un coup de chaux chez les fœtus de cet âge; ou peut cependant rencontrer l'étrier à l'état cartilagineux chez des fœtus plus âgés. La base semble du reste être un peu plus précoce que les branches¹.

Enclume. L'ossification (la calcification) commence à l'intérieur de la branche inférieure et monte de là dans la branche supérieure chez les fœtus de cinq mois; il n'y a alors qu'un point d'ossification. L'os (l'apophyse) lenticulaire est encore cartilagineux à la naissance.

Marteau. Il a deux points d'ossification. L'un dans l'apophyse grêle (deux mois et demi), qui n'appartient pas au cartilage primordial et s'ossifie longtemps avant le reste du marteau (quatre mois). L'autre ossification (calcification) commence dans le col et monte alors dans la surface interne de la tête; ces deux ossifications forment sans doute une seule pièce à l'intérieur du cartilage, bien que souvent à l'extérieur elles puissent avoir l'apparence de deux points d'ossification séparés dans le marteau lui-même. Le marteau est quant à l'ossification le plus précoce des osselets de l'ouïe.

¹ Selon A. Rambaud et C. Renault (développement des os 1864, Pag. 134, Fig. 28), le marteau a au troisième mois trois points d'ossification, l'enclume un, l'os lenticulaire un, l'étrier quatre; au cinquième mois ils sont complètement ossifiés (Pag. 136); à la pointe de l'apophyse grêle il y a encore un peu de cartilage (!) au septième et au huitième mois (Pag. 140). T. H. Huxley (elements 1864, Pag. 161) mentionne trois points d'ossification dans l'étrier, outre un dans l'os lenticulaire.

III

LES VERTÈBRES CÉPHALIQUES DU CRÂNE HUMAIN

Göthe dit qu'il reconnut, en 1790, que le crâne était composé de vertèbres, mais c'est Oken qui, en 1807, développa la soi-disant théorie des vertèbres céphaliques. Il la poussa à l'extrême, s'efforçant non seulement de démontrer l'identité des os du crâne avec les vertèbres de la colonne vertébrale, mais s'imaginant aussi voir une répétition des os de la face dans les os des extrémités, de sorte qu'il compara finalement l'os intermaxillaire avec le pouce et les dents avec les doigts, bien qu'il soit fort embarrassé pour faire cadrer le nombre des dents avec celui des phalanges. Oken admit d'abord dans le crâne trois vertèbres, qu'il mit en relation avec trois des sens (Ohr-, Kiefer-, Augenwirbel); quelques années après il y en ajouta une quatrième, la vertèbre nasale, mais le nombre en fut porté par d'autres auteurs jusqu'à six, sept et même neuf, parce qu'on voulait assigner à chaque os ou même à chaque cartilage du crâne une place dans le système, et comprendre chaque os dans la comparaison sans tenir compte s'il était précédé d'un cartilage ou produit entre des membranes. La divergence des opinions provenait aussi en partie de ce qu'on prenait différents points de départ, et s'efforçait de démontrer chez les vertébrés supérieurs l'existence des mêmes rapports que chez les animaux inférieurs; cependant même les adversaires de la théorie reconnurent que l'occipital contenait tous les éléments d'une vertèbre.

La doctrine moderne du cartilage primordial du crâne et les recherches sur la notocorde ont donné à la théorie vertébrale une valeur nouvelle, mais il ne viendrait aujourd'hui à l'idée de personne de comparer les os des extrémités, formés dans le squelette primordial, avec ceux de la face formés dans des membranes. Je suis donc entièrement

d'accord avec M. Kölliker que cette théorie n'est pas une hypothèse arriérée; c'est un chapitre d'anatomie comparée, et comme telle elle a son fondement et sa valeur. Pour que cela devienne évident, il faut d'abord éclaircir la nature de la partie avec laquelle les vertèbres supposées du crâne peuvent être comparées, ou, en d'autres termes, il faut définir l'idée d'une vertèbre spinale. Cette définition, comme aussi la comparaison avec le crâne, doit être renfermée dans les limites mêmes de la classe d'animaux qu'on considère; car il ne convient pas de choisir les rapports chez les poissons cartilagineux comme point de départ pour une comparaison complète avec les vertébrés supérieurs, bien qu'il puisse y avoir entre eux des points de contact. Cela dépasserait d'ailleurs de beaucoup le but que je me suis proposé, si j'appliquais la théorie vertébrale à toute la série des animaux; aussi limiterai-je mon exposé, comme j'en ai fait partout, exclusivement ou au moins de préférence aux rapports chez l'homme. Et tandis que le plus souvent on a seulement considéré le crâne ossifié, je ferai rentrer dans la comparaison le cartilage primordial lui-même et ses points d'ossification, et je rendrai à ces derniers la part qui leur revient en ce qui concerne la forme et la signification de l'os.

Les vertèbres de la colonne vertébrale sont préformées comme cartilage, et en examinant de très petits fœtus, par exemple du cochon, d'une longueur de 20^{mm} environ, on trouve que le cartilage primordial du crâne se continue dans celui de la colonne vertébrale, et que tous deux forment une seule masse cohérente. Ce n'est que chez les fœtus un peu plus grands, lorsque le cartilage primordial de la colonne vertébrale se divise en vertèbres, qu'il se fait aussi une séparation entre le cartilage primordial de la colonne vertébrale et celui du crâne. Mais tandis que la division du cartilage primordial de la colonne vertébrale est bien distincte, même à l'œil nu, on ne découvre aucune division dans le crâne, et les adversaires de la théorie vertébrale ont surtout profité de cette circonstance pour démontrer que le crâne ne renferme pas plusieurs vertèbres. Nous essaierons tout à l'heure d'affaiblir cette objection en montrant qu'en réalité il se fait aussi une division dans le cartilage primordial du crâne, bien qu'elle ne soit pas aussi apparente que celle de la colonne vertébrale. Pour le moment, il suffira de relever que ce qui constitue le caractère d'une vertèbre, c'est d'être préformée comme cartilage, et celui-ci contribue aussi bien à la formation des vertèbres de la colonne vertébrale qu'à celle de la base du crâne; de part et d'autre, l'ossification du cartilage est également soumise aux mêmes lois. Comme conséquence de cette limitation, les os ou les parties osseuses du crâne, ossifiées entre des membranes, sans formation antérieure de cartilage, seront exclues de la théorie vertébrale en ce qui concerne l'homme.

Une vertèbre spinale se compose essentiellement d'un corps et d'un arc; le corps est le principal. L'arc se détache de la face postérieure du corps; il est au commencement ouvert en arrière, mais les cartilages des deux côtés se joignent graduellement dans la ligne médiane du dos, et lorsqu'une ossification s'est produite à l'intérieur du corps et dans chacune des parties latérales, il peut aussi se former un point d'ossification accessoire à l'endroit où les arcs latéraux se rencontrent en arrière dans la ligne médiane (apophyse épineuse). Abstraction faite des vertèbres rudimentaires, une vertèbre spinale constitue une tranche originellement cartilagineuse, plus tard ossifiée, d'une colonne qui renferme une partie du système nerveux central et de la notocorde. Le système nerveux central est logé derrière le corps de la vertèbre en dedans de son arc et persiste pendant toute la vie; la notocorde au contraire passe verticalement à travers le corps de la vertèbre et disparaît déjà pendant la vie utérine. Le corps de la vertèbre est séparé de celui des vertèbres voisines par une masse particulière, qui, après avoir atteint tout son développement, est appelée disque intervertébral; mais ce caractère est moins essentiel, en partie parce que la masse, en quelques endroits, ne devient pas un corps indépendant, en partie parce qu'elle peut complètement faire défaut, de manière que deux corps vertébraux se soudent. Je donnerai le nom de vertèbre à corps double à une telle réunion de deux corps vertébraux. De même, la présence d'une apophyse transverse avec une côte qui s'y joint n'est pas absolument nécessaire à l'idée d'une vertèbre; le cartilage d'une côte constitue au commencement une seule pièce avec le corps et son apophyse transverse; plus tard la côte en est séparée par sa tête.

La formation d'une vertèbre est possible jusqu'au point où aboutissent conjointement le système nerveux central et la notocorde. Quant au système nerveux central, il va sans dire qu'il n'y a aucune difficulté à démontrer l'existence de vertèbres dans le crâne humain, mais il en est autrement pour la notocorde. Elle ne traverse pas les corps vertébraux sous forme d'une corde lisse, mais est garnie de nœuds. La partie lisse de la corde est située à l'intérieur du corps vertébral, et lorsque l'ossification (la calcification) commence au centre du corps, la notocorde passe par la partie antérieure du point de calcification; dans ce point et tout autour on trouve des cellules cartilagineuses avec des parois capsulées, et la masse calcaire est cristalline, comme je l'ai représentée Pl. 2, Fig. 19, et à un faible degré granuleuse. Chaque nœud, au contraire, indique la séparation de deux vertèbres, c'est-à-dire le lieu où plus tard un disque intervertébral peut se former. Tant qu'on ne s'approche pas de l'extrémité supérieure de la notocorde, il n'est en général pas difficile de compter le nombre des vertèbres de la colonne vertébrale d'après le nombre des nœuds; il est

même quelquefois plus facile de le faire suivant cette méthode que d'après le lieu de séparation du futur disque intervertébral. Comme mes observations sur des fœtus humains de deux mois me l'ont montré, les rapports sont tels, que les nœuds sont très grands entre les vertèbres coccygiennes, mais l'intervalle entre les nœuds très petit à cause de la petitesse des corps vertébraux. En haut, l'intervalle entre les nœuds devient plus grand, les corps vertébraux augmentant en hauteur, et plus haut encore, entre les vertèbres cervicales, les intervalles sont plus grands qu'entre les vertèbres dorsales, parce que, à partir des vertèbres coccygiennes, la grandeur des nœuds décroît d'une manière assez uniforme, non seulement en épaisseur, mais aussi en longueur; tandis que la partie lisse de la corde à l'intérieur des corps vertébraux conserve à peu près la même grosseur à travers toute la colonne vertébrale, les nœuds entre les vertèbres coccygiennes sont six à huit fois plus gros que la partie lisse de la corde, mais entre les vertèbres cervicales supérieures les nœuds ont à peine une grosseur double. C'est ici, à l'extrémité supérieure de la notocorde, que commencent les difficultés de l'examen, parce que les nœuds sont très petits. Encore plus difficile est l'observation de la notocorde au-dessus de l'atlas dans le cartilage primordial du crâne. Je communiquerai quelques-unes des recherches les plus récentes sur le trajet de la notocorde dans le crâne, mais à cause des observations peu nombreuses dont ces rapports ont été l'objet chez l'homme, je les suppléerai avec quelques observations faites sur plusieurs mammifères.

Chez un fœtus de bœuf d'une longueur de 8 pouces, M. H. Müller¹ a trouvé une intumescence de la notocorde, autant qu'on en peut juger d'après sa description dans la future synchondrose sphéno-occipitale. Chez plusieurs fœtus humains, il mentionne des traces de la notocorde dans le cartilage basilaire, et d'un fœtus long de 6½ pouces il représente une cavité irrégulière, remplie de restes de la notocorde et munie de plusieurs canaux en haut vers le clivus, dans la future synchondrose sphéno-occipitale. Il a observé des cavités semblables au même endroit chez un nouveau-né comme aussi chez des enfants après la naissance; il pense qu'elles sont de nature intervertébrale, et qu'elles causent les tumeurs gélatineuses du clivus, décrites par M. M. Virchow, Luschka et Zenker.

Selon M. Robin², la notocorde se termine chez le cavia par une intumescence qui s'étend jusqu'entre les yeux; chez deux autres cavia elle se terminait de la même

¹ H. Müller, über das Vorkommen von Resten der Chorda dorsalis bei Menschen nach der Geburt und über ihr Verhältniss zu den Gallertgeschwülsten am Clivus; Hente und Pfeufer, Zeitschrift für rationelle Medicin 1858, 2, Pag. 202, Tab. 3, Fig. 1, 2, 7, 15.

² Ch. Robin, notocorde 1868, Pag. 15, Tab. 1, Fig. 1, a; Pag. 16, Tab. 2, Fig. 4, a; Pag. 18, Tab. 6, Fig. 13, 1; Pag. 21, Tab. 1, Fig. 2, d, Tab. 3, Fig. 7; Pag. 23, Tab. 1, Fig. 3, a, Tab. 9, Fig. 36; Pag. 26, Tab. 2, Fig. 5, a; Pag. 28, Tab. 3, Fig. 6, a.

manière dans les deux tiers postérieurs du corps du sphénoïde; chez le mus decumanus, elle atteignait le quart postérieur de l'œil sans intumescence, chez un autre, le corps du sphénoïde; chez le lapin, elle se terminait au niveau de la partie antérieure des capsules auditives, et l'extrémité en était un peu gonflée. Chez l'homme, M. Robin la représente avec une extrémité en forme de massue, entre les yeux; chez trois fœtus un peu plus grands (et chez un fœtus de mouton), elle s'étendait presque derrière les yeux, de sorte que l'extrémité antérieure en forme de massue touchait le bord postérieur du corps du sphénoïde sans y pénétrer, par conséquent au niveau de l'extrémité antérieure des capsules auditives.

M. Dursy¹ fait remarquer que la forme et la situation des nœuds, chez le bœuf, ne sont pas les mêmes que chez l'homme et le cochon. Chez le bœuf, il a trouvé une intumescence allongée dans la région du futur point d'ossification de la partie basilaire, une autre plus petite dans le voisinage et en arrière de la selle turcique; il ajoute cependant qu'il ne saurait reconnaître aucune intumescence de la notocorde dans la future synchondrose sphéno-occipitale, mais, chez le cochon, il y avait au même endroit une intumescence large et biconvexe, et une autre beaucoup plus petite devant la place où la notocorde pénétrait dans la selle turcique. Chez des fœtus de bœuf d'une longueur de 4-6^{mm}, la notocorde formait dans le clivus un arc convexe en bas et se terminait en forme de massue près de la région postérieure de la selle turcique, en présentant quelquefois une courbure à angle aigu dont le sommet atteignait la surface dorsale du cartilage ou même la dépassait, de sorte qu'il était seulement couvert des membranes du cerveau. Il a constaté des rapports tout à fait analogues chez des fœtus de cochon. Chez un fœtus humain d'une longueur de 7^{mm}, 5, il n'a pu observer la notocorde dans la partie basilaire ossifiée; dans la région de la future synchondrose sphéno-occipitale, il y avait deux cavités plus grandes avec des cellules de la notocorde, séparées par une pièce intermédiaire cartilagineuse. Chez des fœtus humains d'une longueur de 8-18^{cm}, il a observé une intumescence dans la région de la future synchondrose sphéno-occipitale et une autre au-dessous de la lame quadrilatère de la selle turcique. Il mentionne en outre que la notocorde, à son entrée dans le crâne, est située à la surface et seulement couverte des membranes du cerveau; puis elle décrit un arc convexe en bas, dont la convexité atteint presque la face ventrale du crâne cartilagineux, puis monte par la future synchondrose sphéno-occipitale jusqu'à la base de la lame quadrilatère de la selle turcique et se courbe ensuite de nouveau en bas, le point le plus élevé de la courbure atteignant presque ou tout à fait la limite supérieure du cartilage ou même pénétrant dans le périchondre. La notocorde n'est pas interrompue par

¹ E. Dursy, *Entwicklungsgeschichte des Kopfes* 1869, Pag. 16, 28, 33, 37.

l'ossification dans la partie basilaire, et ne disparaît pas non plus dans l'ossification des vertèbres, mais les traverse très près de la face ventrale et est par conséquent excentrique. Ni chez le bœuf et le cochon, ni chez l'homme la notocorde ne touche l'ossification dans le corps du sphénoïde, et c'est pourquoi cette ossification ne se forme pas comme celle de la partie basilaire, qui se forme autour de la notocorde et sur celle-ci (par conséquent comme dans le corps des vertèbres). Chez le bœuf et l'homme la notocorde monte jusqu'à la surface du clivus, et il ne regarde donc pas comme anormal qu'il puisse se trouver des restes de la notocorde dans le cartilage du clivus chez des fœtus humains plus âgés ou chez des enfants.

D'après Mihalkovics¹, la notocorde se termine chez le lapin par un bout arrondi derrière le corps pituitaire. Il a représenté, Pl. 6, Fig. 57 chez le lapin, une grande intumescence en forme de genou dans la synchondrose sphéno-occipitale, sur laquelle la notocorde se termine en forme de pointe.

Kölliker² a décrit les rapports chez le lapin, le cochon, le mouton et l'homme. Chez le lapin, la notocorde s'épaissit dans le ligament odontoïdien moyen, monte dans la partie basilaire, dans quelques cas précisément sous le périchondre, descend ensuite en paraissant de nouveau sortir du cartilage et se termine enfin en forme de crochet dans la lame quadrilatère de la selle turcique. Chez un fœtus de lapin, né presque à terme, il y avait une intumescence plus grande et, devant celle-ci, une plus petite dans la synchondrose sphéno-occipitale, et la notocorde se terminait en pointe tout près du périchondre de la surface antérieure de la lame quadrilatère, son extrémité se courbant en forme de crochet en bas et en avant. Chez un fœtus de cochon d'une longueur de 32 mm, il dessine une nodosité entre le corps et l'apophyse odontoïde de l'axis, et une plus petite dans le ligament odontoïdien moyen; puis la notocorde, après avoir pénétré dans la partie basilaire, formait une plus grande et une plus petite intumescence, s'arrondissait ensuite en un arc convexe vers le bas et montait enfin vers la partie supérieure de la surface postérieure de la partie basilaire, où elle formait une nodosité et se terminait en pointe tout près du périchondre de la paroi postérieure de la selle turcique. Chez des fœtus de cochon un peu plus grands, il a trouvé dans la partie basilaire ossifiée, chez l'un quatre, chez l'autre trois intumescences. Chez le premier fœtus, la première intumescence était située sur la face dorsale entre le cartilage basilaire et son périchondre, la seconde et la troisième tout près sur l'ossification, la quatrième et un

¹ V. v. Mihalkovics, *Entwicklungsgeschichte des Gehirns* 1877, Pag. 191, Tab. 4, Fig. 35, Tab. 6, Fig. 54—56.

² A. Kölliker, *Entwicklungsgeschichte* 1879, Pag. 443, Fig. 275—277.

vestige d'une cinquième dans l'ossification elle-même. Chez le second fœtus, il y avait deux grandes intumescences dans le cartilage sur l'ossification, et une troisième plus petite dans celle-ci. Chez tous deux on trouvait de plus une grande nodosité dans la synchondrose sphéno-occipitale, et chez l'un une petite plaque tout près du périchondre du clivus. Chez un fœtus de cochon d'une longueur de 160^{mm}, il a observé une intumescence entre le corps et l'apophyse odontoïde, une autre dans la synchondrose près du périchondre, d'où un fil délié se rendait vers la lame quadrilatère de la selle turcique. Chez les fœtus de mouton, l'intumescence dans l'axis et dans le ligament odontoïdien moyen était peu considérable; la notocorde passait sur la face supérieure du cartilage, en partie dans le périchondre, en partie entre lui et le cartilage, descendait dans le cartilage, montait ensuite presque verticalement vers la base de la lame quadrilatère, atteignait la surface supérieure du cartilage, mais finissait par redescendre et se terminait par un bout arrondi tout près du périchondre de la selle; sauf ce dernier épanouissement aucun autre n'était visible dans son trajet. Chez des fœtus humains de trois et quatre mois, il y avait deux intumescences, l'une occipitale, l'autre sphénoïdale. La notocorde entrait par la face dorsale du cartilage, plongeait dans l'ossification, où elle formait une intumescence logée moitié dans le cartilage, moitié dans l'ossification, et en formant un arc convexe en bas, pénétrait probablement le périchondre. Chez les deux fœtus il y avait dans le cartilage sphéno-occipital des épanouissements irréguliers, et la notocorde se terminait en partie à la surface antérieure de la lame quadrilatère, en partie au clivus. Chez un fœtus de sept mois, la notocorde formait une intumescence dans la synchondrose sphéno-occipitale, d'où un fil se rendait dans la lame quadrilatère et se terminait à sa face antérieure.

Mes propres recherches sur le mouton, le cochon et l'homme confirment en général les précédentes. Chez le mouton, la notocorde avait au milieu de la partie basilaire une épaisseur de 0^{mm}, 1 à 0^{mm}, 19, venait d'en bas, montait et se terminait, à une distance de plus de 1^{mm} de la lame quadrilatère de la selle turcique, en un bouton en forme d'olive d'une largeur de 0^{mm}, 3 et d'une longueur de 0^{mm}, 7. Chez le cochon, la notocorde passait à travers les deux ossifications de l'axis, sortait de la surface inférieure de l'ossification de la partie basilaire, montait verticalement et se terminait en forme de bouton dans la partie supérieure de la synchondrose sphéno-occipitale. J'ai examiné dix-neuf fœtus humains, mais chez neuf, dont six âgés de deux mois à trois mois et demi, et trois de cinq mois à six mois et demi, je n'ai pu découvrir aucune trace de la notocorde ou n'en ai trouvé que de tout à fait insignifiantes. Chez les dix autres, dont l'âge variait de deux à trois mois et demi, la notocorde était distincte dans les vertèbres cervicales, et lorsque celles-ci étaient ossifiées, elle passait par la partie antérieure

ventrale de leur ossification et formait, entre le corps et l'apophyse odontoïde, une intumescence allongée et assez considérable, mais je n'en ai trouvé aucune dans le ligament odontoïdien moyen. Lorsqu'il y avait une ossification dans la partie basilaire, la notocorde devenait invisible dans la dite partie; je suppose cependant qu'elle passait par l'ossification, mais je n'ai pu y découvrir aucune nodosité: elle apparaissait ensuite tout près de la surface supérieure dorsale de l'ossification, montait en formant un arc convexe en haut, présentait une intumescence allongée et convexe en haut et en arrière, et son extrémité pointue ou légèrement arrondie aboutissait à la base de la lame quadrilatère de la selle turcique; dans plusieurs cas la nodosité était au contraire irrégulière et anguleuse. La nodosité de la synchondrose sphéno-occipitale est souvent entièrement libre dans le cartilage, de sorte qu'on peut l'en dégager sans difficulté: il reste alors une fossette (canal) plus ou moins plate ou profonde, dont la surface intérieure est plane, et qui peut envoyer plusieurs prolongements en avant ou en haut, mais ces prolongements ou canaux sont vides et clairs et ne contiennent aucune masse de la notocorde¹. J'ai aussi rencontré la fossette convexe de l'intumescence vide et dilatée; une fois le bord supérieur, tourné vers le clivus, avait la forme d'un C et était lisse, mais le bord inférieur concave était ondulé et se terminait en avant par deux évasements, de sorte que la fossette y avait une largeur plus grande; son extrémité antérieure était à 0^{mm},5 de la selle turcique, la postérieure à 1^{mm} de l'extrémité antérieure de l'ossification de la partie basilaire. Chez un fœtus de quatre mois et demi, la notocorde se terminait en une petite masse, à 0^{mm},75 de la face antérieure de la selle turcique, et on pouvait la détacher tout entière de la fossette. Les prolongements vides étaient quelquefois évasés en forme de trompette en s'étendant sous le périchondre du clivus; il semble qu'ils n'appartiennent pas à la notocorde elle-même, mais au canal où elle est logée. Les formes irrégulières de la nodosité dans le crâne et la circonstance qu'elle peut être entièrement libre dans le canal où elle est située, semblent présager sa destruction prochaine. On peut sans doute admettre qu'en général la notocorde du crâne humain a disparu chez les fœtus âgés de plus de trois mois et demi; le grand nombre des fœtus chez lesquels je n'ai pu la trouver, semble cependant indiquer qu'elle peut disparaître encore plus tôt², et qu'elle ne se conserve qu'exceptionnellement chez des fœtus âgés de plus de trois mois et demi.

Comme résultat général des recherches précédentes, il s'ensuit que la notocorde, après avoir passé excentriquement par le corps des vertèbres cervicales et par la portion

¹ Cfr. E. Dursy, *Entwicklungsgeschichte des Kopfes* 1869, Pag. 19.

² H. Müller, *Henle und Pfeufer, Zeitschrift für rationelle Medicin* 1858, 2. Pag. 202.

antérieure de leurs parties ossifiées, là où il s'en trouve, pénètre dans l'axis et présente une intumescence entre l'apophyse odontoïde et le corps. De là la notocorde passe par le ligament odontoïdien moyen, avec ou sans intumescence. Ici est la limite entre les vertèbres de la colonne vertébrale et le crâne. Arrivée dans la partie basilaire de l'occipital, la notocorde court ordinairement le long de sa face dorsale, rarement de sa face ventrale et forme une, quelquefois plusieurs intumescences presque au milieu de cette partie; lorsqu'elle rencontre une ossification, elle semble tantôt la traverser, tantôt passer entre elle et le périchondre. Elle se courbe alors en forme d'un C ou d'un S et se termine par une intumescence de forme variable à l'endroit qu'occupera plus tard la synchondrose sphéno-occipitale, c'est-à-dire près de la base de la lame quadrilatère de la selle turcique, à quelque distance derrière la paroi calcaire qui se trouve dans le corps sphénoïdal (postérieur); en avant de cette limite il n'existe pas de trace de la notocorde.

Chez l'homme, l'atlas est dépourvu de corps; l'apophyse odontoïde de l'axis est le vrai corps de l'atlas. Comme il n'y a pas de disque intervertébral entre le corps et l'apophyse odontoïde, quoique la notocorde soit ici munie d'une intumescence, il ne se produit qu'un corps vertébral, en sorte que l'axis devient une vertèbre à corps double avec un seul corps et deux arcs, l'arc postérieur de l'atlas et l'arc de l'axis; l'arc antérieur de l'atlas n'est qu'un supplément de son corps. Le ligament odontoïdien moyen représente le premier disque intervertébral du cou. Une question plus difficile à résoudre est la signification de la synchondrose sphéno-occipitale. M. Kölliker¹ est porté à la regarder comme un disque intervertébral; mais autant que j'ai pu le constater, il n'a cité que deux observations à l'appui de son opinion. La première concerne un fœtus de cochon d'une longueur de 120^{mm}, dont il dit (Pag. 446) que la synchondrose avait à peu près (nahezu) la structure d'un disque intervertébral; la seconde observation (Pag. 448) est faite sur un fœtus humain de sept mois, chez lequel la synchondrose était noch entschiedener faserig als beim Schweine». En se fondant seulement sur ces deux observations, il admet, Pag. 459, «eine ächte Zwischenwirbelscheibe mit einem gewucherten Chordareste zwischen dem Occipitale basilare und dem Sphenoidale posterius», et en déduit enfin, Pag. 461, que «in dem Auftreten eines wahren Ligamentum intervertebrale in der Schädelbasis eine Metamerenbildung sich ausspricht, die auf drei Wirbelabschnitte hinweist, wogegen bei der Verknöcherung dieses Theiles des Schädels nie mehr als zwei Glieder, das Occipitale und Sphenoidale posterius, auftreten». Quelque désireux que je sois d'invoquer l'observation

¹ A. Kölliker, *Entwicklungsgeschichte* 1879. — Suivant lui les intumescences dans la partie sphéno-occipitale s'accordent complètement, quant à leur structure, avec les intumescences intervertébrales de la notocorde.

de M. Kölliker en faveur de l'opinion que j'exposerai plus bas, je ne puis cependant le faire, parce que mes observations sont entièrement en désaccord avec les siennes. J'ai examiné au microscope la synchondrose sphéno-occipitale chez quinze fœtus humains, âgés de trois à huit mois, et sauf les restes de la notocorde, je n'y ai jamais rencontré d'autres éléments qu'un vrai cartilage hyalin sans aucun mélange fibreux, et composé tantôt de cellules cartilagineuses plus petites, tantôt de cellules plus grandes avec une formation capsulaire concentrique, lorsque la calcification avait commencé, cas dans lequel la masse me paraissait plus molle à la périphérie, et elle pouvait alors présenter l'aspect strié que j'ai reproduit Pl. 2, Fig. 20, et qui est causé par le déplacement ou l'allongement des cellules. A l'égard de la structure de la synchondrose sphéno-occipitale avant la naissance, je ne peux donc admettre aucune identité avec un disque intervertébral.

Si maintenant, conformément à l'exposé précédent et au plan total de notre mémoire, nous nous proposons seulement de démontrer l'existence de vertèbres dans le cartilage primordial du crâne humain et dans les os qui y sont formés, en excluant tous les os dont la formation est différente, nous prendrons comme point de départ les intumescences de la notocorde dans le crâne primordial, ainsi que nous l'avons fait pour les vertèbres spinales. Bien que ces intumescences apparaissent sous des formes assez variées, il faut en admettre deux comme constantes, l'une presque au milieu de la partie basilaire, l'autre à peu près dans la future synchondrose sphéno-occipitale. L'analogie avec les vertèbres spinales cesse, en tant qu'on ne peut en même temps constater aucune séparation entre les vertèbres; mais, dans ce qui précède, nous avons déjà établi que c'est un caractère secondaire pour une vertèbre d'être séparée des vertèbres voisines par le corps particulier, qui, après avoir atteint son développement, est appelé disque intervertébral. La première intumescence dans la partie basilaire se trouve en un point où il ne se fait qu'une seule ossification. De même que dans les vertèbres spinales, l'ossification est de tous les côtés entourée de cartilage et se développe le plus tôt et le plus fortement près de la face inférieure du cartilage; la notocorde, au contraire, qui dans les vertèbres spinales passe près de la face ventrale de l'ossification, est dans la partie basilaire logée le plus souvent près de sa face dorsale, mais se rapproche en avançant de la face ventrale. Cette ossification unique offre cependant plusieurs signes qui font supposer qu'elle en comprend deux. Je signalerai d'abord les observations de M. Albrecht et de MM. Rambaud et Renault de deux ossifications, l'une derrière l'autre (voir Pag. 28, note). Je rappellerai ensuite la division, observée par moi, de la surface postérieure de l'ossification, en deux parties, une supérieure et une inférieure, au moyen d'un cordon transversal fibreux et très

adhérent, ainsi que la forme et l'aspect différents de la partie supérieure, triangulaire et lisse de la surface postérieure, et de sa partie inférieure, rectangulaire et inégale, différence qu'on peut aussi rencontrer dans le crâne pleinement développé. J'ai en outre, chez des monstres anencéphaliens avec fissure spinale de la région cervicale, trouvé que la face postérieure de la partie basilaire peut être courbée en forme de genou et divisée en deux parties, l'une supérieure, triangulaire, allongée et quelquefois presque horizontale, l'autre inférieure, rectangulaire ou trapézoïdale, et M. Geoffroy-St-Hilaire¹ a même observé et représenté un monstre de ce genre, dont la partie basilaire (l'occipital inférieur) était «partagée en ses deux éléments primitifs, l'otosphénaux et le basisphénaux». Si l'on ajoute à cela l'intumescence ci-dessus mentionnée de la notocorde presque au milieu de la partie basilaire, et si, de même que dans la colonne vertébrale, on la regarde comme un signe de séparation entre deux vertèbres, je suis porté à émettre l'hypothèse que la partie basilaire du cartilage primordial du crâne est le corps d'une vertèbre à corps double, analogue à la vertèbre à corps double qui, par suite d'une intumescence de la notocorde, est formée par le corps de l'axis et l'apophyse odontoïde. Nous examinerons maintenant si cette hypothèse peut se vérifier dans tous ses détails en ce qui concerne l'homme, mais je laisserai à d'autres le soin d'en contrôler la valeur par des recherches sur le cartilage primordial du crâne et la notocorde chez les animaux².

De même que le corps double de l'axis est muni de deux arcs qui embrassent des sections du système nerveux central, de même la vertèbre à corps double de la partie basilaire est accompagnée de deux arcs, un supérieur et un inférieur, qui renferment deux sections du système nerveux central, savoir la moelle allongée et le pont de Varole.

L'arc inférieur de la vertèbre à corps double qui appartient à la partie du corps située au-dessous du cordon transversal fibreux de sa surface postérieure, est formé par la partie condyloïdienne et par l'ossification demi-lunaire qui se trouve derrière elle, et il

¹ E. Geoffroy-St-Hilaire, sur de nouveaux anencéphales humains; Mémoires du museum d'histoire naturelle 1825, 12, Pag. 233—292, Pl. 8. Anencephalus cotyla représenté ibidem 1825, 13, Pag. 124, Pl. 1, Fig. 6, 7, 8, FG, le crâne vu en dessus, en dessous et de côté. Sur la planche 8 du vol. 8, la partie basilaire des Fig. 4, 12 et 15 est marquée des mêmes lettres FG, sans qu'elle soit partagée. Cfr. aussi sa philosophie anatomique 1818—1823, 2, Pag. 70—73, 125. Du reste ces «deux pièces placées bout à bout» ne sont pas «nécessairement formées de deux moitiés latérales primitivement distinctes», comme le prétend M. J. Geoffroy-St-Hilaire (histoire générale et particulière des anomalies 1836, 2, Pag. 367).

² Il vaudrait bien la peine d'examiner s'il y a deux noyaux osseux dans la partie basilaire pendant son développement chez les vertébrés inférieurs. H. Rathke (Entwicklungsgeschichte der Natur 1839, Pag. 125) a une fois, chez le Coluber natrix, trouvé un noyau osseux qui reposait dans presque toute sa longueur sur la partie basilaire (son ossification).

est fermé en arrière par la portion inférieure de la partie écailleuse de l'occipital. Le condyle représente l'apophyse articulaire inférieure; vers la fin de l'ossification, après la naissance, sa portion antérieure est en outre formée par la partie basilaire (Pag. 25). Le point d'ossification de l'arc postérieur vertébral naît de chaque côté de l'ossification en forme de fourchette au-dessus du condyle; l'ossification de l'arc commence, comme dans une vertèbre spinale, tout près du corps et s'étend de là aux deux côtés. L'apophyse articulaire supérieure est peut-être représentée par l'apophyse jugulaire, mais avec une articulation incomplète. L'apophyse transverse est représentée par l'ossification demi-lunaire qui, derrière le condyle, s'étend en dehors dans la partie occipito-mastoidienne; par contre, je ne regarde pas l'apophyse mastoïde comme appartenant à l'apophyse transverse de l'arc inférieur, puisque ses points d'ossification sont formés dans l'arc supérieur, par le canal demi-circulaire inférieur et par l'externe, qui percent le cartilage. En arrière, l'arc inférieur est au commencement ouvert comme les arcs des vertèbres spinales; seulement en bas il est fermé par une membrane, la membrane spinoso-occipitale, qui est graduellement déplacée par le cartilage et par l'ossification de la portion inférieure de la partie écailleuse de l'occipital; comme dans les vertèbres spinales, il s'y forme un point d'ossification impair pour une apophyse épineuse, comprenant la protubérance et la crête occipitale externe, par lesquelles l'arc inférieur à la fin est fermé en arrière. La portion supérieure de la partie écailleuse qui n'est pas formée dans le cartilage primordial, n'est donc non plus une partie d'une vertèbre. L'ossification de l'apophyse spinale a lieu plus tôt et plus vite dans le crâne que dans les vertèbres spinales.

L'arc supérieur de la vertèbre à corps double aboutit à la portion supérieure de l'ossification de la partie basilaire, située au-dessus du cordon fibreux; l'arc est formé par la partie pierreuse avec l'apophyse pétroso-pariétale qui en part. Les rapports d'un arc sont beaucoup plus faciles à saisir pendant que les parties sont à l'état cartilagineux, surtout chez de très jeunes fœtus de deux mois ou au-dessous (cfr. Pl. 1, Fig. 1); plus tard cela devient plus difficile à cause du grand nombre des points d'ossification et des cavités diverses qui se forment dans la partie pierreuse; c'est pourquoi on a en général été embarrassé pour assigner à la partie pierreuse sa place dans le système, et on l'a appelée une partie intercalée (Schaltstück), destinée seulement à un organe des sens. L'apophyse mastoïde doit en outre être comprise dans l'arc; cependant il ne faut pas se la figurer comme un arc d'après la forme qu'elle a dans le crâne adulte, mais la considérer comme une partie dont l'ossification provient des canaux demi-circulaires inférieur et externe. On ne peut constater l'existence d'aucune apophyse articulaire supérieure; l'inférieure est rudimentaire et peut-être représentée par la facette articulaire qui se trouve sur la face inférieure de la

partie pierreuse, et qui s'articule avec l'apophyse jugulaire de l'occipital. L'apophyse transverse est formée par la masse cartilagineuse qui part directement de la paroi externe du vestibule et contient les traces des osselets de l'ouïe, lesquels forment au commencement une seule masse. L'extrémité extérieure de cette apophyse transverse est formée par l'apophyse styloïde qui, à l'état cartilagineux, apparaît comme une continuation de la branche supérieure de l'enclume. Le cartilage de Meckel, dont la partie arrondie est soudée, à l'origine, à l'apophyse transverse, pourrait peut-être être regardé comme une côte; de même que chez les côtes, l'articulation devient graduellement plus distincte, et il se forme une tête, mais cette tête s'articule ici avec l'apophyse transverse, tandis que la tête des côtes, au moins chez l'homme, s'articule avec le corps des vertèbres et, une fois développée, s'appuie seulement sur l'extrémité de leur apophyse transverse. En arrière, l'arc supérieur est ouvert et se termine en haut par l'apophyse pétroso-pariétale qui, chez l'homme, ne rejoint pas celle du côté opposé, mais seulement recouvre l'endroit où plus tard se formera l'angle postérieur et inférieur du pariétal. Chez les fœtus de mouton, je n'ai pas trouvé que cette apophyse s'étende plus loin que chez l'homme, et elle ne monte pas plus haut. Chez un fœtus de cochon d'une longueur de 60^{mm}, l'apophyse passait par dessus la portion supérieure de l'écaïlle occipitale ossifiée, recouvrait la face interne du sixième postérieur du pariétal et se terminait en haut en une pointe courbée en avant, mais qui n'atteignait pas celle du côté opposé, l'intervalle entre les pointes étant de 4^{mm}.

La seconde (troisième) vertèbre céphalique est préchordale, car elle est située devant l'extrémité antérieure de la notocorde, qui forme sa dernière intumescence à la place qu'occupe plus tard la synchondrose sphéno-occipitale. Comme il n'existe aucune notocorde dans la synchondrose intersphénoïdienne, celle-ci n'a pas la même signification que la synchondrose sphéno-occipitale¹, et, selon nos prémisses, toutes les parties situées en avant de la synchondrose sphéno-occipitale et de la dernière intumescence de la notocorde formeront une seule vertèbre. Le corps de la vertèbre sera donc formé par tout le cartilage du corps du sphénoïde (au moins chez l'homme) avec la partie cribreuse, le bec du sphénoïde et la lame verticale de l'ethmoïde (apophyse spinale antérieure); ces dernières parties ne sont qu'un appendice. Les points d'ossification nombreux et toujours pairs du corps du sphénoïde n'ont aucune analogie avec l'ossification impaire du corps des vertèbres

¹ Il n'existe aucun disque intervertébral entre les deux sphénoïdes; A. Külliker (Entwicklungsgeschichte 1879, Pag. 459) dit que, pendant l'ossification, il se forme seulement entre eux «eine mehr faserige Zwischenlage, die an die Lig. intervertebralia erinnert».

spinales¹. L'arc de la vertèbre est formé par les petites ailes, qui se dirigent en haut et en dehors, mais, chez l'homme, cet arc est encore plus ouvert en arrière que l'arc supérieur de la vertèbre précédente. La grande aile et l'aile externe de l'apophyse ptérygoïde, dont l'ossification part du même point, forment conjointement une apophyse transverse. On pourrait peut-être considérer l'aile interne de l'apophyse ptérygoïde comme une côte. Les apophyses articulaires ne se laissent guère constater (l'apophyse alaire?). Comme on le verra, l'analogie avec une vertèbre spinale est beaucoup plus faiblement prononcée ici que dans la précédente vertèbre à corps double.

Les nerfs sont difficiles à interpréter. On peut cependant avec quelque certitude considérer les nerfs glosso-pharyngien, pneumo-gastrique et l'accessoire de Willis comme appartenant au premier nerf intervertébral, puisqu'ils sortent du trou de conjugaison qui se trouve entre les arcs supérieur et inférieur de la vertèbre à corps double, et qui est formé par le trou décliné postérieur. Le nerf trijumeau ou ses branches appartiendront au second nerf intervertébral, qui sort de divers orifices entre la seconde vertèbre céphalique et l'arc supérieur de la vertèbre à corps double, mais on est embarrassé à l'égard des nerfs hypoglosse, facial et auditif. La carotide interne est une artère vertébrale, tant qu'elle reste dans le canal carotique. Puisque j'ai représenté le cartilage des ossclets de l'ouïe comme étant l'apophyse transverse de la partie supérieure de la vertèbre à corps double, je rappellerai le passage de la carotide (*A. maxillaris interna*), comme une artère vertébrale (*intertransversaria*), par l'étrier chez divers rongeurs et animaux hibernants (Otto, Meckel), passage exceptionnellement trouvé par M. Hyrtl chez plusieurs cadavres d'enfants².

Comme on l'aura vu, ni le pariétal, ni le frontal, ni l'écaïlle du temporal, ni la portion supérieure de l'écaïlle de l'occipital n'entrent dans la formation d'une vertèbre céphalique, parce que ces os ne sont pas précédés d'un cartilage comme le sont toutes les parties d'une vertèbre spinale. C'est pour la même raison que je rejette absolument l'idée de vertèbres faciales.

¹ Cependant il est peut-être permis de regarder comme un doublement la forme en cœur, souvent visible dans l'ossification des vertèbres spinales, à quoi vient s'ajouter l'observation d'un vestige de raphé dans la portion inférieure rectangulaire de l'ossification de la partie basilaire, citée Pag. 29. Cfr. H. Müller, Henle und Pfeufer, *Zeitschrift für rationelle Medicin* 1858, 2, Pag. 113, Note.

² A. G. Otto, de animalium quorundam, per hyemem dormientium, vasis cephalicis et aere interna; *Nova acta acad. ces. Leop.-Carol. nat. cur.* 1826, 13, Pag. 23, Tab. 8, Fig. 1—3. A. Meckel, *Carotis interna und Steigbügel des Murmelthieres und Igels*; Meckel, *Archiv für Anatomie und Physiologie* 1828, Pag. 174, Tab. 7, Fig. 3—8. I. Hyrtl, *Müllers Archiv* 1835, Jahresbericht, Pag. 151.

EXPLICATION DES PLANCHES

Toutes les figures sont exécutées d'après des fœtus humains.

PLANCHE I

Fig. 1. Cartilage primordial du crâne chez un fœtus à peine âgé de deux mois; grandeur naturelle. L'écaïlle occipitale est rejetée en arrière et la partie pierreuse placée en peu de côté. En avant, on voit la partie criblée avec un bord renflé, et au milieu, l'apophyse crista galli. Sur les côtés s'étendent les petites ailes, qui ont une largeur extraordinaire; entre elles on observe les deux trous optiques et, derrière ceux-ci, la selle turcique et le grand trou occipital. De chaque côté se trouve la partie pierreuse avec le trou auditif interne.

Fig. 2. Cartilage primordial du crâne chez un fœtus âgé de quatre mois, vu d'en haut; grossissement de 2 fois. On a courbé en arrière les deux parties de l'écaïlle occipitale ainsi que les apophyses pétroso-occipitale et pétroso-pariétale, pour éviter de les représenter trop en raccourci.

- a. Partie nasale avec un sillon le long du dos du nez, vu en raccourci, partant du
- b. bord antérieur renflé de la partie criblée en forme de lyre, qui a une étendue plus grande que la lame criblée. Elle est

partagée au milieu par l'apophyse crista galli, qui est munie en avant de deux ailes et aboutit en arrière à une éminence conique; les côtés en sont percés de deux séries de trous pour le nerf olfactif, et extérieurement de chaque côté se trouve une ouverture plus grande. Le bord postérieur de la partie criblée est engagé sous le bord antérieur de la petite aile.

- c. Portion extérieure très mince de la partie criblée, qui sera absorbée.
- d. Portion extérieure et postérieure de la partie criblée, dont les pointes se réunissent de différentes manières avec celles du bord antérieur de la petite aile.
- e. Pointe de la petite aile; sa racine postérieure s'appuie contre le côté du planum; au-dessous est le trou optique. Sur le planum on voit en avant deux grandes saillies rondes et, derrière celles-ci, deux autres plus petites, réunies par le limbus sphénoïdeus en forme de croissant; chaque saillie renferme un point d'ossification.
- f. Grande aile.

- g. Trou épineux.
- h. Trou ovale; ces trous ne sont pas encore fermés par derrière.
En dehors de la selle turcique on voit en bas, de chaque côté, une apophyse que j'ai proposé d'appeler apophyse alaire, avec un point d'ossification ovale qui est séparé par un cartilage de la grande aile ossifiée.
- i. Partie quadrilatère de la selle turcique; devant se trouve la selle excavée, au fond de laquelle on voit en avant deux points d'ossification ronds.
- k. Partie pierreuse, dont l'extrémité antérieure se perd dans le cartilage à côté de la partie basilaire. L'orifice ovale antérieur en dedans est le trou auditif interne, en dehors duquel on voit l'ouverture de l'aqueduc de Fallope; derrière le trou auditif, sous le canal demi-circulaire supérieur, se trouve la fossa subarcuata, et en dedans de celle-ci, l'ouverture en forme de fente de l'aqueduc du vestibule. Le trou déchiré sépare la partie pierreuse de la partie condyloïdienne occipitale.
- l. Lisière cartilagineuse sur la face externe de la partie pierreuse, le long du bord inférieur de l'écaïlle temporale; elle forme la partie postérieure de la paroi supérieure de la caisse du tympan, tandis que la partie antérieure est formée dans des membranes et n'appartient pas au cartilage primordial.
- m. Apophyse pétroso-pariétale, partant de l'extrémité postérieure de la partie pierreuse et s'appuyant sur la face interne de l'angle postérieur et inférieur du pariétal.
- n. Apophyse pétroso-occipitale, s'engageant dans la fissure entre les parties supérieure et inférieure de l'écaïlle occipitale pour s'y ossifier avec la partie inférieure.
- o. Partie supérieure ossifiée de l'écaïlle occipitale, qui n'appartient pas au cartilage primordial mais s'ossifie dans des membranes. Devant elle on voit la partie inférieure ovale, pointue à chaque extrémité, de l'écaïlle occipitale, laquelle s'ossifie aux dépens de la partie cartilagineuse occipito-mastoi'dienne placée au-dessous. Plus tard, elle a à peu près pour limite le trou mastoi'dien, qui se trouve dans le cartilage derrière l'extrémité postérieure de la partie pierreuse.
- p. Partie basilaire avec un point d'ossification en forme de lancette; le cartilage se continue en haut du clivus jusqu'à la partie quadrilatère de la selle turcique; sur les côtés, il se perd dans
- q. la partie condyloïdienne avec le trou condyloïdien antérieur, dont la moitié antérieure est cartilagineuse.
- r. Ossification en forme de fourchette au-dessus du condyle occipital, embrassant la moitié postérieure du trou condyloïdien antérieur, et se perdant en dehors et en arrière dans une ossification semi-lunaire avec le trou condyloïdien postérieur.
- s. Membrane spinoso-occipitale.
- t. Partie occipito-mastoi'dienne, avec le trou mastoi'dien en dehors.

Fig. 3. Cartilage primordial du crâne chez un autre fœtus âgé de quatre mois, vu d'en bas; grossissement de 2 fois. La partie

- papyracée, avec les cornets fixés à sa face interne, a été mise un peu de côté afin qu'on pût représenter les quatre cornets. Bien que la grandeur du fœtus, la longueur et le diamètre transversal du crâne fussent les mêmes que dans l'exemple précédent, il y avait désaccord dans les proportions relatives des différentes parties. En ce qui concerne les diamètres, il faut se rappeler que je les ai déterminés en prenant la mesure intérieure de la cavité crânienne sans, par conséquent, tenir compte de la partie nasale ni dans ce crâne ni dans le précédent.
- a. Extrémité antérieure de la partie perpendiculaire ethmoïdale, qui s'étend en arrière, le bord inférieur devenant plus large; de chaque côté de son origine sur le corps du sphénoïde on voit un point d'ossification rond, qui, dans la Fig. 2, se trouve sur le devant au fond de la selle turcique.
- b. Partie nasale, qui s'infléchit et va se perdre dans la partie perpendiculaire ethmoïdale.
- c. Bord inférieur libre de la partie papyracée ethmoïdale. En dedans de celle-ci on voit les quatre cornets, à savoir le cornet inférieur, le cornet moyen avec deux racines, le cornet supérieur et, près de la partie perpendiculaire, dans le fond, le quatrième cornet.
- d. Extrémité arrondie de l'aile interne de l'apophyse ptérygoïde, où se forme plus tard un point d'ossification pour l'hamulus pterygoideus.
- e. Aile interne de l'apophyse ptérygoïde, aboutissant en dedans à l'extrémité postérieure de la partie papyracée ethmoïdale, en haut à un bourgeon ovale cartilagineux, sur la face supérieure duquel se trouve le point d'ossification ovale de l'apophyse alaire. La face postérieure de l'aile interne est recouverte d'une ossification en forme d'éclisse.
- f. Aile externe de l'apophyse ptérygoïde.
- g. Grande aile.
- h. Trou épineux.
- i. Trou ovale; les deux trous ne sont pas encore fermés par derrière.
- k. Partie pierreuse en forme de bouteille, sur la partie postérieure de laquelle l'apophyse styloïde descendant sous un angle droit projette son ombre. En dedans de celle-ci se trouve la fenêtre ronde et en dehors la fenêtre ovale.
- l. Point où l'apophyse mastoïde se développera.
- m. Partie occipito-mastoïdienne avec le trou mastoïdien.
- n. Partie inférieure ossifiée de la partie écailleuse de l'occipital.
- o. Partie basilaire, avec un point d'ossification en forme de lancette.
- p. Masse cartilagineuse entre l'ossification précédente et
- q. la partie condyloïdienne occipitale.
- r. Ossification semi-lunaire derrière la partie condyloïdienne avec le trou condyloïdien postérieur.
- s. Membrane spinoso-occipitale.
- t. Bord de la partie occipito-mastoïdienne, qui, par derrière, limite sur les côtés le trou occipital.

Fig. 4—11. Cartilage de Meckel, avec un grossissement de 2 fois (Pag. 69—75).

Fig. 4. Chez un fœtus à peine âgé de deux mois; la longueur du cartilage de Meckel, lorsqu'il est étendu, est de 5^{mm}.

a. Partie moyenne fibreuse dans la symphyse du maxillaire inférieur, entre les extrémités antérieures arrondies des deux cartilages, dont elle est nettement séparée.

b. Enclume rudimentaire.

Fig. 5. Chez un fœtus âgé de deux mois.

a. Hamulus processus Meckelii, qui termine le cartilage à côté de la symphyse du maxillaire inférieur.

b. Manche rudimentaire du marteau.

Fig. 6. Chez un fœtus âgé d'un peu plus de deux mois; enclume et marteau du côté droit, vus du dedans; le manche du marteau est formé, et l'apophyse grêle est ossifiée sur une longueur de 1^{mm}.

a. Lieu de passage, indiqué par une ligne transversale, entre la branche supérieure de l'enclume et

b, l'apophyse styloïde recourbée à angle droit.

c. Maxillaire inférieur, formant un demi-canal ossifié qui se termine en avant avec un bord saillant, et qui sert de lit au cartilage de Meckel.

d. Hamulus processus Meckelii, qui se dresse à côté de la symphyse du maxillaire inférieur.

Fig. 7. Chez un fœtus âgé de deux mois et demi; enclume et marteau, avec l'apophyse grêle, qui est ossifiée sur une longueur de 1^{mm}, 25.

a. Hamulus processus Meckelii, qui atteint presque la muqueuse de la bouche, dans le voisinage de la place qui sera occupée par la première incisive.

b. L'extrémité épaisse et tournée vers le bas de la branche supérieure de l'enclume, qui sans limite bien tranchée se perd dans l'apophyse styloïde.

Fig. 8. Chez un fœtus âgé de trois mois; enclume, marteau et maxillaire inférieur vus du dedans; à gauche, le cartilage de Meckel est un peu détaché du demi-canal ossifié, qui se trouve sur la face interne du maxillaire inférieur et où il repose. L'apophyse grêle du marteau est ossifiée sur une longueur de 1^{mm}, 5.

a. Hamulus processus Meckelii, avec lequel le cartilage se termine à côté de la symphyse du maxillaire inférieur, le crochet se courbant vers le haut sous le bord où finit en avant le demi-canal ossifié et replié en forme de cornet sur la face interne du maxillaire inférieur.

b. Extrémité de la branche supérieure de l'enclume, qui sans limite bien marquée se perd dans l'apophyse styloïde.

c. Partie moyenne de la symphyse du maxillaire inférieur, laquelle, conjointement avec le maxillaire inférieur ossifié, produit un intervalle de 4^{mm} de large entre les hamuli des deux côtés.

d. Apophyse coronoïde du maxillaire inférieur, dont le bord antérieur se continue en bas dans le bord supérieur du maxillaire inférieur, qui est muni en avant de deux découpures.

Fig 9. Chez un fœtus âgé de trois mois et demi; marteau et cartilage de Meckel.

a. Hamulus processus Meckelii, qui est devenu plus pâle.

Fig. 10. Chez un fœtus âgé de quatre mois; enclume et marteau du côté droit, vu du dedans. L'apophyse grêle est ossifiée sur une longueur de 1^{mm}, 5.

a. L'hamulus processus Meckelii est disparu, et le cartilage se termine en pointe dans une gaine vide de 1^{mm} de long.

b. Extrémité arrondie de la branche supérieure de l'enclume.

Fig. 11. Chez un fœtus âgé de cinq mois; marteau du côté gauche, vu du dehors. L'apophyse grêle du marteau est ossifiée sur une longueur de 3^{mm}, 5. L'apophyse courte est distincte. Le cartilage de Meckel présente à son origine une attache assez large et se termine en pointe, son hamulus ayant disparu.

a. Ossification dans le marteau, laquelle est encore séparée par un cartilage de l'apophyse grêle ossifiée.

Fig. 12. Cellules cartilagineuses dans le cartilage de Meckel, chez un fœtus à peine âgé de deux mois; grossissement de 340 fois (Pag. 19).

Fig. 13. Cellules cartilagineuses dans le manche rudimentaire du marteau, chez un fœtus âgé de deux mois; grossissement de 340 fois (Pag. 19). Il y avait des cellules semblables dans l'étrier encore difforme.

Fig. 14. Côté gauche d'un fœtus âgé de cinq mois; grossissement de 2 fois.

a. Anneau de la membrane du tympan, dont la branche antérieure est élargie en forme de spatule.

b. Partie plate descendant verticalement de l'apophyse cartilagineuse styloïde.

c. Partie arrondie de la même apophyse, formant avec la précédente un angle droit, qui s'étend horizontalement au-dessus du quart inférieur de la membrane du tympan et de son anneau.

PLANCHE II

Le grossissement est partout de 340 fois.

Fig. 15. Cellules cartilagineuses dans le cartilage hyalin de la partie mastoïdienne chez un fœtus âgé d'un peu plus de deux mois (Pag. 5 et 19).

Fig. 16. Coupe verticale de la partie inférieure de l'écaïlle occipitale chez un fœtus âgé d'un peu plus de deux mois (Pag. 5 et 6).

a. Périoste de la face externe, avec des noyaux fusiformes et des ostéoblastes.

b. Cellules cartilagineuses grossies et presque transparentes avant la calcification.

c. Cellule cartilagineuse grossie, avec une membrane cellulaire à double contour et ressemblant à une capsule.

d. Cellule cartilagineuse grossie qui est sortie de sa membrane cellulaire.

e, e. Cellules cartilagineuses dont la membrane cellulaire est déchirée, pour montrer que le contenu des cellules a une certaine consistance.

Fig. 17. Couche filamenteuse et riche en noyaux sur la face interne cérébrale de la même partie que la Fig. 16 (Pag. 6).

Fig. 18. Partie inférieure de l'écaïlle occipitale chez un fœtus âgé de deux mois (Pag. 7), qui, malgré son âge moins avancé, était plus développé sur un point que le fœtus précédent. Formation concentrique de capsules à la périphérie des cellules cartilagineuses, avant la calcification qui est imminente.

a. Capsule rompue dont le contenu est sorti, chez un fœtus un peu plus âgé.

Fig. 19. Partie inférieure de l'écaïlle occipitale chez un fœtus âgé de deux mois et demi (Pag. 7). Calcification des cellules cartilagineuses. Des masses calcaires à cassure cristalline et d'un aspect brillant se sont déposées sur la formation capsulaire, à la périphérie des cellules cartilagineuses, et commencent à recouvrir le reste des cellules. La calcification des vertèbres présente le même aspect (Pag. 79).

Fig. 20. Partie inférieure de l'écaïlle occipitale chez un fœtus âgé de deux mois et demi (Pag. 7). On a dissous la masse calcaire dans l'acide chlorhydrique, pour montrer que les cellules cartilagineuses n'ont pas encore été détruites par la calcification et que la formation capsulaire existe encore. Le déplacement des capsules a donné à la masse un aspect strié, mais il n'existe aucune structure filamenteuse.

Fig. 21. Arcade sourcilière du frontal chez un fœtus âgé d'un peu plus de deux

mois (Pag. 16 et 19). Formation des corpuscules osseux des ostéoblastes.

a. Masse tendre, non ossifiée, avec des noyaux.

b. Masse ossifiée, avec des corpuscules osseux qui ne forment qu'une couche; quelques-uns sont foncés et munis de ramifications; on voit quelques ostéoblastes, qui sont en train de se transformer en corpuscules osseux. Ceux-ci semblaient, chez ce fœtus, être plus petits qu'à l'ordinaire.

Fig. 22. Partie supérieure de l'écaïlle occipitale chez un fœtus âgé de trois mois et demi (Pag. 15). Pointe ossifiée sur le bord supérieur libre de l'os. Les bords des pointes étaient réunis par une membrane transparente.

a. La membrane transparente, avec des ostéoblastes ovales, pointus ou anguleux, quelques-uns avec de petites ramifications.

b. Corpuscules osseux; leurs ostéoblastes sont devenus plus grands du moment qu'ils ont été pénétrés par la masse calcaire. La limite du calcaire est bien marquée.

Fig. 23. Partie supérieure de l'écaïlle occipitale chez un fœtus âgé de deux mois et demi (Pag. 14). Ossification de sa couche moyenne. Ostéoblastes dans différentes périodes de leur transformation en corpuscules osseux; la couche fondamentale dans laquelle ils reposent n'est plus filamenteuse.

Fig. 24. Milieu du frontal chez un fœtus âgé de deux mois et demi (Pag. 11 et 16).

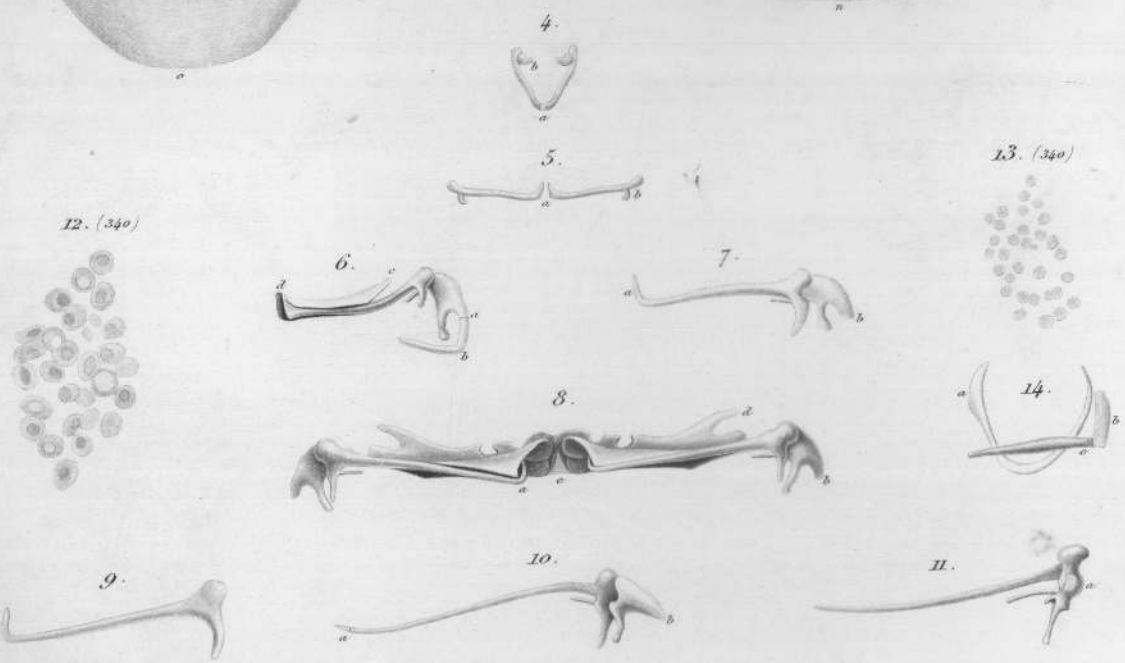
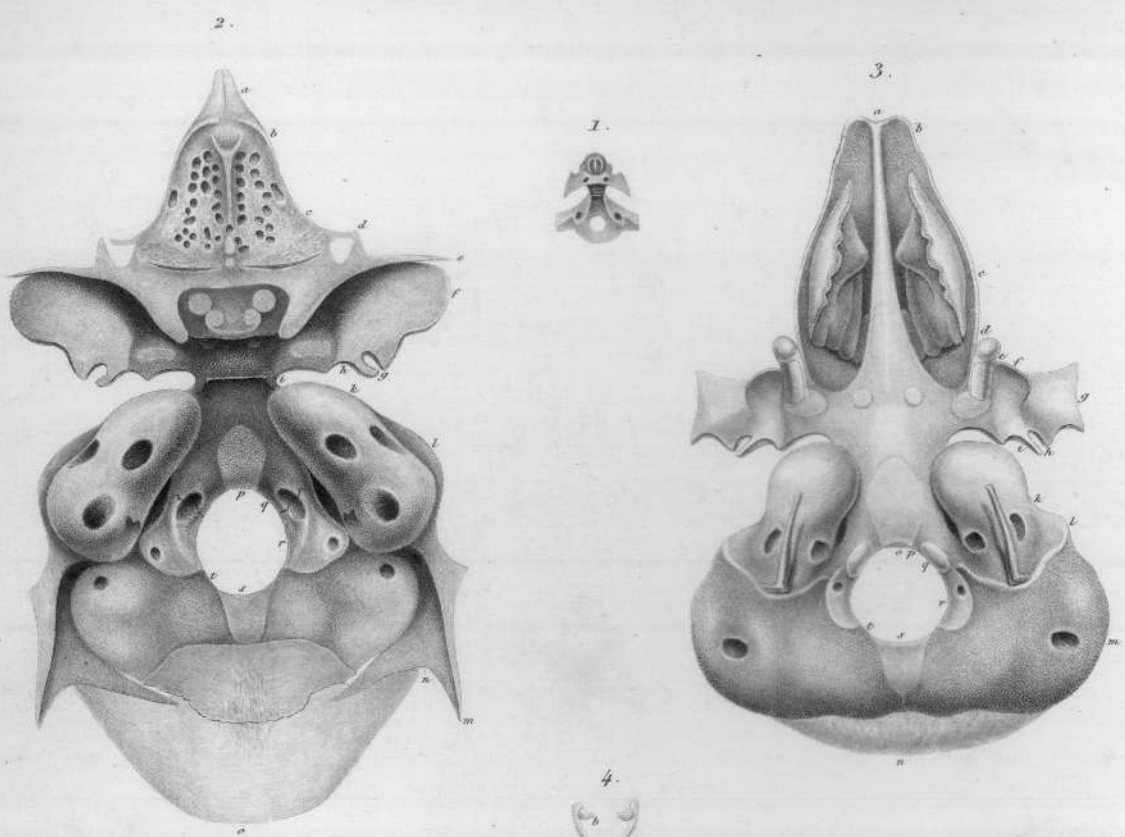
- a. Aspect bosselé que présentent les ostéoblastes qui recouvrent un rayon osseux au milieu de la plaque osseuse.
- b. Ostéoblastes reposant dans une substance striée, dans différentes périodes de leur transformation en corpuscules osseux. Limite bien marquée entre la substance molle où les ostéoblastes reposent et celle qui est calcifiée.

Fig. 25. Partie supérieure de l'écaille occipitale chez un fœtus âgé de deux mois et demi (Pag. 15). Partie complètement ossifiée. Les corpuscules osseux sont nombreux, foncés et munis de ramifications anastomosées. Les grands corpuscules osseux clairs qui se trouvent dans la partie inférieure, sont les plus jeunes.



TABLE DES MATIÈRES

	Pages
I. Le cartilage primordial du crâne humain. L'ossification en général	1
II. L'ossification du cartilage primordial du crâne humain avant la naissance	21
Occipital	21
Partie écailleuse	22
Partie condyloïdienne	25
Partie basilaire	26
Sphénoïde	30
Corps ou partie centrale	30
Petite aile	34
Grande aile	35
Aile externe de l'apophyse ptérygoïde	36
Aile interne de l'apophyse ptérygoïde	37
Cornets sphénoïdaux ou cornets de Bertin	39
Ethmoïde	41
Partie criblée	42
Partie perpendiculaire	44
Partie nasale	45
Partie papyracée	45
Cornets	48
Temporal	49
Partie écailleuse	50
Cercle du tympan	51
Partie mastoïdienne	51
Partie pierreuse	53
Osselets de l'ouïe	63
Étrier	65
Enclume	66
Marteau et cartilage de Meckel	67
III. Les vertèbres céphaliques du crâne humain	77
Explication des planches	91



A. Hannover ad naturam del.

Magnus Petrusen sc.



13.



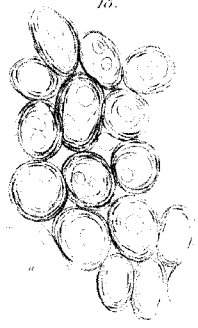
16.



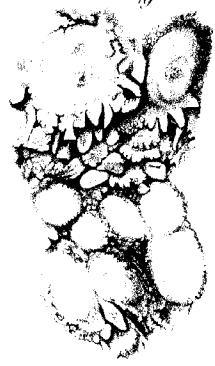
17.



18.



19.



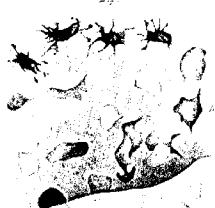20.



21.



24.



22.



23.



25.





Plasmodium sulcatum (Linn.) (Linn.) (Linn.)

Plasmodium sulcatum (Linn.) (Linn.) (Linn.)

Plasmodium sulcatum (Linn.) (Linn.) (Linn.)







OUVRAGES EN FRANÇAIS DU MÊME AUTEUR

Tableau micrométrique pour servir à la comparaison et à la réduction des diverses mesures qui sont employées dans la micrométrie microscopique, 1842.

Recherches microscopiques sur le système nerveux, avec sept planches lithographiées, 1844.

Découverte de la structure du corps vitré, Archives gén. de médecine, 1846, Vol. suppl.

De la construction et de l'emploi du microscope, traduction approuvée par l'auteur, illustrée de vingt figures intercalées dans le texte et de deux planches gravées, et augmentée d'un tableau micrométrique, publiée par Ch. Chevalier, ingénieur-opticien, 1855.

Maladies des artisans, d'après les relevés des hôpitaux de Copenhague, traduit et analysé par le docteur Beaugrand, Ann. d'hygiène publique, 1862.

Recherches sur les entozoaires enkystés chez la grenouille, avec deux planches lithographiées. Extrait des Mém. de la Soc. roy. Danoise des Sciences, 1864.

Epithelioma cylindraceum foliaceum et globosum, avec deux planches gravées. Extrait, 1865.

Sur la structure et le développement des écailles et des épines chez les poissons cartilagineux, avec quatre planches gravées et trois figures dans le texte. Extrait et explication des planches, 1867.

Les rapports de la menstruation en Danemark et l'époque, en général, de la première menstruation chez les différents peuples. Bulletins de l'Acad. roy. de Belgique, 1869.

La rétine de l'homme et des vertébrés, mémoire histologique, historico-critique et physiologique, avec six planches gravées, 1876. Prix Montyon 1878.

Funiculus scleroticae, un reste de la fente fœtale dans l'œil humain. Extrait, 1876.