



Amigo del mio con

G. BRUGNOLI



M. A. 50.11


VASTA IDATIDE DEL FEGATO

TRATTATA COLLA PUNTURA CAPILLARE ASPIRANTE


PRATICATA NEL SESTO SPAZIO INTERCOSTALE DESTRO

STORIA E CONSIDERAZIONI









VASTA IDATIDE DEL FEGATO


TRATTATA COLLA PUNTURA CAPILLARE ASPIRANTE

PRATICATA NEL SESTO SPAZIO INTERCOSTALE DESTRO

STORIA E CONSIDERAZIONI

DEL PROFESSOR

GIOVANNI BRUGNOLI



BOLOGNA

TIPI GAMBERINI E PARMEGGIANI

1880

Estratta dalla Serie IV. Tomo I. delle Memorie dell' Accademia delle Scienze
dell' Istituto di Bologna, e letta nella Sessione 18 Marzo 1880.

~~~~~

Posciachè negli anni decorsi ebbi ad intrattenere questo illustre Consesso dando comunicazione di studj e di osservazioni sul valore terapeutico della puntura del petto in diverse circostanze di malattia, cioè nell'essudato sieroso pleuritico (1), nello empiema (2), nella gangrena pulmonale (3) e da ultimo nel pneumotorace (4), in quest'anno pure a soddisfare al penso accademico ho divisato di parlare della puntura del petto nella cura dell'echinococco, e di quelle cisti di echinococco cioè che hanno sede nel fegato e che per la località del viscere in cui si sono svolte rimangono nascoste sotto la cassa toracica; e tanto più prendo questo divisamento perchè ho da registrare un fatto clinico tanto importante da ritenerlo degno d'istoria, sia per riguardo all'alterazione anatomo-patologica, una ciste di tanto volume da avere pochi riscontri, sia per l'applicazione nel trattamento curativo, del metodo della puntura capillare aspirante fatta attraversando la cassa toracica per ricercare il diagnosticato tumore idatideo nascosto tutto quanto sotto la parete costale ed inaccessibile a qualsiasi ricerca di ispezione e di palpamento; atto operativo che è stato seguito dal più brillante successo.

Ed ecco subito la narrazione del fatto clinico che ho ora accennato.

(1) *Contribuzione alla pratica della Toracentesi capillare negli essudati sierosi pleuratici*. — Sessione delli 27 Marzo 1873. *Memorie*, Ser. 3, Tom. 3, pag. 247.

(2) *Sulla cura dell'Empiema*. — Sessione delli 20 Novembre 1873. *Memorie*, Ser. 3, Tom. IV, pag. 281.

(3) *Contribuzione allo studio clinico della Gangrena Pulmonare*. — Sessione 1 Marzo 1877. *Memorie*, Ser. 3, Tom. 7, pag. 525.

(4) *Della puntura del petto nel Pneumotorace e del modo di praticarla*. — Sessione 23 Giugno 1879. *Memorie*, Ser. 3, Tom. 10, pag. 51.

La mattina del 25 luglio dell'anno scorso mi reco a Lugo in seguito di presante chiamata per visitare in consultazione una nobile signora, giovane di 26 anni che trovavasi assai aggravata in ispecie per disturbi di respiro e delle funzioni gastro-epatiche; sulla malattia vi hanno incertezze anche e più particolarmente dal lato diagnostico. E difatti mi si presenta questa signora con un respiro alquanto affannoso, non può decubere supina, ogni movimento ne aumenta la dispnea e si veggono traccie di cianosi in alcuni momenti, i polsi sono frequenti precipitati, essa è in preda a rilevante angustia. Otteuto dopo breve tempo notevole calma mi è permesso di fare un'esame alquanto diligente dello stato dell'inferma per quanto le circostanze il permettono; ed ecco quanto di maggior interesse mi fu dato raccogliere. Derivazione alquanto sospetta, l'infanzia segnata da qualche lieve marca di tempra linfatica e di scrofola; in seguito regolare anzi vigoroso sviluppo del corpo; andò a marito a 24 anni non compiti essendo bene complessa di corpo ed in fiorente salute. Ma subito dopo e nei due anni che sono trascorsi la nutrizione è andata man mano deteriorando; Essa ha perduto il benessere della sanità e della vigoria. Non è stata incinta, ha avuto però di spesso mestruazioni abbondantissime da dirsi vere menoragge, alle quali si attribuiva lo scadimento nutritivo osservato. È stata pure decisamente malata per febbre, per bronchite catarrale; da qualche mese i disturbi di salute sono stati continui e più accentuati, tosse secca urtante, respiro affannoso, dolori al petto per il che si diede malata e venne medicata, ritenuta affetta da un essudato da cronica pleurite; ebbe poi alternative di alleviamento e di recrudescenze, ma il male però crebbe così da porla nelle condizioni che ho or ora accennate; alla dispnea, alla tosse si aggiunsero intolleranza per parte dello stomaco di cibo e bevanda anche in piccola quantità, vomito talora, inappetenza: non poteva prender sonno quantunque ne sentisse forte bisogno, perchè non appena vi chiudeva gli occhi si sentiva fermare il respiro.

Dall'esame obiettivo del torace mi risultò che a destra anteriormente vi ha un suono ottuso alla percussione che incomincia dopo la seconda costa e si estende in basso a tutto il torace e ivi manca il mormorio vescicolare respiratorio; invece posteriormente si ottiene suono chiaro alla percussione fino alla nona costa ed ivi si ode pure il rumore vescicolare: bene osservando rilevo che vi si trovano le condizioni opposte di quelle che d'ordinario si riscontrano nei versamenti pleurici, giacente supino l'infermo; giacchè allora l'altezza del pelo del liquido è segnata da un piano che dall'alto posteriormente viene in basso anteriormente, mentre nel fatto in osservazione il piano dalla parte anteriore e superiore del torace scende in basso e posteriormente. Al lato sinistro posteriore, respiro normale e suono chiaro normale alla percussione; anteriormente si nota il cuore essere stato portato in alto ed a sinistra, l'impulso si vede e si sente al quarto spazio intercostale, l'ottusità notata a destra si prolunga oltre lo sterno. Per essere breve non fo qui nota degli altri sintomi relativi ai movimenti respiratori, al fremito vocale e di quant'altro si riferisce a disturbi funzionali di respiro e di circolazione sanguigna, sembrandomi sufficiente allo scopo diagnostico del caso quanto ho esposto.

Nell'esame dell'addome colla percussione e col palpamento si riconosce manifestamente che il fegato sporge dall'arco costale ed arriva a toccare la linea inferiore della regione ombellicale, cioè sulla linea delle creste degl'ilei; si estende pure a sinistra fino alla milza colla quale sembra far corpo e questa sembra spinta in alto ed allo indietro; la superficie del fegato appare liscia, si avvertono però piccole inguaglianze ma niuna bozza o tumore prominente nè sodo, nè fluttuante. Null'altro si riconosce di anormale da parte degli intestini e dell'apparato genito-urinario; non edemi, la cute bianca, panicolo adiposo alquanto scadente.

Io non ripeterò qui le molte considerazioni fatte su questo complesso di sintomi; non dirò della discussione tenuta cogli onorevoli Colleghi curanti i sig. dott. Ballotta e Lanzoni per arrivare a formarne la diagnosi; più innanzi avrò occasione di parlarne alquanto; ora mi limito soltanto ad annunziare che il mio giudizio fu che si trattasse di una nuova produzione nel fegato e specialmente di una vasta cisti idatidea da echinococco, diagnosi alla quale assentirono pure senza eccezione gl' illustri medici curanti nominati.

Esaurita così la parte diagnostica della consultazione si passò allo studio della parte terapeutica.

In presenza di una idatide da echinococco nel fegato il medico non può essere che assai titubante nello appigliarsi ad un trattamento curativo qualsiasi; e confesso che ogni volta che mi trovai dinanzi a questo fatto rimasi sempre assai perplesso nel prendere un partito. La cura medica, così detta, lascia sempre il desiderio di un medicamento capace di distruggere l'idatide; e se qualche volta misi a prova il calomelano, come propose Baumés, se attratto dalla proposta del Laenneq, ricavata dall'osservazione di vedere le mandrie di pecore affette da malattie prodotte da vermi vescicolari, guarirne col pascolare nei prati a palude salata (1), usai anche a lungo del cloruro di sodio, non ne viddi mai alcun risultato soddisfacente. Quale felice risultato potevamo aspettarci dal joduro di potassio proposto dall'Hawkins, raccomandato per osservazioni pratiche da Heckford, da Desnos, da Jaccoud? Oltrechè è messo in dubbio, anzi per le ricerche di Murchison, di Frerichs e Semmola (2) viene dimostrato che nelle cisti non è penetrato il joduro per poter uccidere le idatidi, è certo che l'azione di questo farmaco non potrebbe essere che lentissima, mentre nel caso in discorso era richiesto, se possibile, un pronto provvedimento; di più la scadente nutrizione, l'abbattimento delle forze fors'anche crescerebbero per l'azione prolungata del joduro. Anche all'elettro-puntura non era qui da pensare per l'urgenza del provvedimento, se anche le osservazioni raccolte in Francia e quelle del Semmola in Italia non venissero a scemare d'assai quel valore terapeutico che vi hanno dato i medici inglesi.

La cura chirurgica nelle idatidi del fegato quando si presenta il tumore sporgente

(1) Tratt. dell'Ascoltazione mediata. — Traduz. ital. Livorno 1834, Tom. 2, pag. 350.

(2) Dict. Encyc. des Scien. Méd. Art. Foie (Pathologie) pag. 231.

fuori dall'arco costale forma una suprema risorsa; e se talvolta praticata anche colle maggiori cautele, con tutte le possibili precauzioni, con tutti i metodi che furono proposti, diede infausto risultato, assai spesso però pervenne ad evacuare il liquido, a far cicatrizzare la sacca, ad ottenere completa guarigione. Ma nel caso in osservazione non vi era, come dissi già, tumore sporgente dall'arco costale sul quale operare direttamente e con sicurezza. Però in quello ampliamento che ho notato, sulla metà inferiore del torace destro e nella parte laterale anteriore si osservava un rialzo (une voussure), una specie di bozza larga e piana prodotta da sollevamento delle coste, la quale sembrava indicare che sotto quella porzione di cassa toracica si fosse esercitata una lenta e continuata pressione che l'avesse alcun po' sollevata, come vediamo accadere negli essudati pleuritici e pericarditici; da ciò il sospetto che contro quella porzione di torace facesse pressa la cisti. La figura data dal Frerisch a pag. 55 del suo Trattato pratico delle malattie del fegato (1), la figura ed il caso descritto dall'amico e collega distinto, l'accademico sig. cav. Ferdinando Verardini (2), me lo accrescevano. A confermarlo però poteva tornare opportuno l'impiantare ivi profondamente un'ago da agopuntura, come ho praticato altre volte, e come riferi lo stesso nostro collega a pag. 380 della memoria citata, perchè l'ago coi movimenti facili di inclinazione indicasse d'essere penetrato in un'ampia cavità; in oggi però che gli aghi per le punture capillari sono bene entrati nel dominio della pratica e specialmente gli aghi canelli con cui fare iniezioni ed aspirazioni, mi sembrò che una puntura di saggio praticata coll'ago e la siringa di Pravaz, quale apparecchio aspirante, senza esporci ad incidenti spiacevoli potesse certiorare se là esistesse la cisti come io aveva supposto. Nello scegliere il luogo ove impiantare l'ago mi parve che nel sesto spazio intercostale si avvertisse un punto di fluttuazione, la qual cosa sempre più ci incoraggiò nel proposto divisamento, ed ivi infatti dal sig. dott. Ballotta venne impiantato l'ago. Per fare l'aspirazione, ritirato lo stantuffo della piccola siringa, questa si riempì di un umore di tanta limpidezza da lasciare incerti se il tubo di vetro fosse vuoto o no.

Confermata così ampiamente la diagnosi e veduta l'insufficienza di quel piccolo apparecchio a soddisfare allo svuotamento di una cisti che dai dati raccolti doveva ritenersi assai voluminosa, fu proposto di usare dell'aspiratore di Potin, e avuto questo prontamente, venne infisso uno degli aghi più fini nello stesso spazio intercostale alla distanza di oltre un centimetro dal luogo ove era stato impiantato il primo; messo in azione l'apparato, l'umore della cisti incominciò a passare nel vaso in cui si praticava il vuoto ed in breve, proporzionatamente alla sottigliezza dell'ago-canello, lo si vide pieno, ed è della capacità di due litri; a questo venne sostituito una bottiglia della capacità di un litro, ed anche questa rimase piena. Così che furono estratti tre litri di liquido da quella sacca.

(1) Paris 1862.

(2) Nelle Memorie di questa Accademia. Anno 1865, Ser. 2, Tom. 4, pag. 369.

Durante lo svotamento la signora era in preda a qualche smania, e ad agitazione; accusava di provare sensazioni interne non descrivibili, fu colta anche da un deliquio che si protrasse alquanto, ma che non ebbe caratteri da allarmarci. In tale stato essa continuò per tutto il rimanente della giornata; prima di partire procurai confortarla con liete speranze, le raccomandai la maggiore possibile immobilità e consigliai che le fosse amministrata una pozione sonnifera.

Ho saputo poscia che la signora non tardò molto nella sera a prender sonno, dormì tanto profondamente che soltanto a tarda mattina si svegliò ed allora si trovò tanto cambiata da farne essa stessa le maggiori meraviglie e da non riconoscersi per quella del giorno innanzi essendo affatto scomparse tutte le sofferenze, tutte le dolorose sensazioni; ed il 6 Agosto, 12 giorni dopo la puntura, il sig. dott. Ballotta mi scriveva che la signora non presentò nessuna alterazione del generale, che cessarono tutte le sensazioni dolorose e tutti i disturbi funzionali, che ha riacquisito il beneficio di sonni prolungati, che le si è ridestato l'appetito e mangia molto, che sta alzata la maggior parte del giorno, e che ha avuto la mestruazione senza sconcerti.

Passarono appena altri dodici giorni che Essa fece un corsa a Bologna, affinché la visitassi per sapere se fosse mai minacciata di recidiva. Essa non provava alcun disturbo nell'esercizio delle sue funzioni, correva, saliva e discendeva scale senza che la respirazione si rendesse affannosa. Il fegato però si manteneva voluminoso, in alto giungeva alla quarta costa, in basso sporgeva tre dita trasverse oltre l'arco costale, anche il lobo sinistro si conservava alquanto ingrandito. Rivisitata di nuovo dopo circa tre mesi riscontrai pure diminuite le dimensioni del fegato e si trovava sempre come si trova di presente in uno stato di benessere assai lodevole avendo anche migliorato nella nutrizione.

Essendo già trascorsi quasi otto mesi in queste condizioni, se non si può dichiarare ottenuta una completa e stabile guarigione, si dovrà riconoscere che più felice risultato non si poteva fin qui sperare.

Il caso clinico che ho descritto mi sembra assai importante non solamente per parte dell'applicazione terapeutica, ma eziandio dal lato diagnostico e dal lato anatomico e quindi stimo opportuno alla istoria clinica far seguire alcune brevi considerazioni.

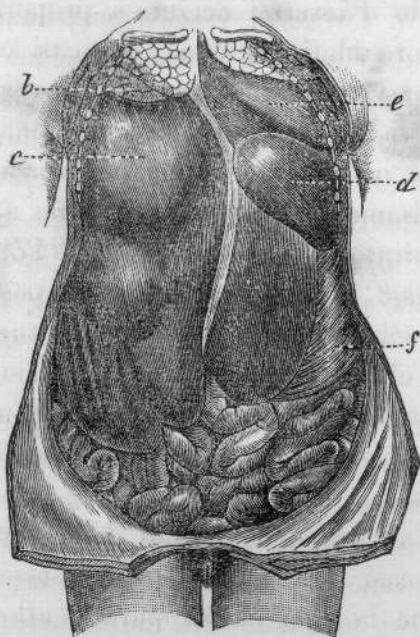
E primieramente a convalidare il concetto diagnostico di una cisti da echinococco innanzi tutto è da porsi la quantità, la qualità, e la natura chimica del liquido estratto. La limpidezza di esso da non distinguere quando il tubo di vetro fosse pieno o no, la sua somiglianza all'acqua di cristallo di roccia, come dissero alcuni scrittori, l'essere privo di albumina sono tali caratteristiche che senza altra indagine chimica lo dichiarano apertamente pel contenuto di una cisti da echinococco, eziandio quantunque le indagini microscopiche nella ricerca degli uncineti nel sedimento lasciato risultassero negative. La quantità poi che ne fu estratta (tre litri) è tale da indurre a ritenere, anche pel gettito non mai interrotto che ebbe

luogo durante lo svotamento, che si sia trattato di uno di quei casi di una cisti senza vescicole figlie, uno di quei casi che il Laennec chiamò cisti acefalociste e che tenne distinte dalle cisti da echinococco. La istoria completa dello sviluppo della idatide dal *taenia echinococcus* mostra come fissato il germe nella località avveghino modificazioni di due ordini, cioè cresca in forma di vescica così da arrivare talvolta a dimensioni considerevoli, poscia dia luogo alla proliferazione di idatidi figlie simili alla madre formando l'acefalociste, indi la membrana germinale origini gli echinococchi. Non è un fatto eccezionale però il trovare soltanto una sacca piena del liquido speciale senza traccia di vescicole figlie e di echinococchi, il quale fatto, come è notorio, viene interpretato ritenendo che l'idatide non abbia percorso tutte le fasi del suo sviluppo, che non abbia oltrepassato la formazione della vescicola madre, anzi siasi arrestata prima di giungere a questa trasformazione. Una idatide di questa specie voglio sperare sia stata quella di questa inferma.

Se in oggi e dopo la puntura non è più luogo di mettere a riscontro diagnostico il concetto di un essudato pleurítico, prima non era così, la grande ottusità alla percussione, la mancanza del mormorio respiratorio e di vibrazioni toraciche nella parte anteriore del torace fino quasi alla seconda costa, l'allargamento di questa parte, i disturbi del respiro, la dispnea, ne potevano essere non lievi indizi; ma la linea che marcava l'ottusità, indicante come dissi un piano che dalla parte superiore anteriore della cassa toracica si portava alla parte posteriore inferiore, si mostrava ben diversa da quella data da un essudato pleurítico libero; inoltre lo spostamento così rilevante del cuore a sinistra ed in alto è proprio della cisti di fegato, non dell'essudato; infine il riscontrare il fegato occupante la regione ombellicale, piuttostochè indicare un abbassamento di esso prodotto da una raccolta pleurale, aveva i dati tutti di un vero ingrandimento per una produzione patologica in esso sviluppata; il fegato non viene abbassato per un versamento pleurico se non è riempita la cavità toracica, e nel fatto in discorso la parte superiore e posteriore del pulmone respirava con sufficiente regolarità. E se anche non vi era manifesto abbassamento del fegato nell'atto dell'inspirazione, a questo fatto non si poteva dare molto valore considerando la mole straordinaria di esso; aggiungerò ancora che niun indizio si aveva di quel solco fra il bordo costale e la superficie convessa del fegato, ritenuto importante segno dallo Stokes ad indicare l'abbassamento del fegato per spandimento pleurítico.

Tutti questi argomenti, a me pare, possono servire pur anco ad escludere il concetto che siasi trattato di cisti idatidea del pulmone o della pleura: il fegato in questo supposto caso non poteva avere le dimensioni notate, non lo spostamento ed abbassamento descritto, come neppure non poteva esservi lo spostamento del cuore così marcato a sinistra ed in alto, non pure l'innalzamento della milza. A maggiore conferma poi della diagnosi fatta, richiamo la vostra attenzione alla figura dell'Opera più volte citata del Frerichs che vi presento ed alla relativa Osservazione

(pag. 51 e 511), ove la disposizione che avevano preso i visceri in quel cadavere, in relazione ai dati somministrati dalla storia clinica, a me sembra dovere dissipare ogni dubbio.



(a) FRERICHS. — Op. cit. Figura 17-52. Il diaframma a destra s'innalza fino alla seconda costa; al di sopra il lobo medio e superiore del polmone (b) ridotto per la compressione ad una membrana grigia bluastra priva d'aria, il lobo inferiore spinto indietro. A sinistra il cuore (e) respinto in alto e lateralmente in posizione trasversale colla punta al terzo spazio intercostale, innalzandosi il diaframma fino alla quarta costa spintovi dalla milza ipertrofizzata (d). Sotto al diaframma si vede il fegato che contiene una cisti (c) che misura 9 pollici e  $3\frac{1}{4}$  in altezza.

Il fatto poi che ho descritto mi pare notevole, come dissi anche pel lato anatomico. Una cisti, dalla quale con ago capillare aspiratore si estrassero 3 litri di liquido, deve avere avuto straordinarie dimensioni da annoverarla fra i casi rari e meritevoli di nota; come i fatti che furono riportati e descritti dal Frerisch (1), dal Gooch (2), dal Dolbeau (3), dal Verardini (4), e tanto più per la particolarità di spingersi tanto in alto nel torace da avere il riscontro nel caso del Frerisch ed in quello di Gooch che arrivavano fino alla clavicola.

Questo fatto poi dal lato curativo presenta a mio avviso notevole importanza e non solamente conferma la facilità, la semplicità dell'atto operativo, le poche molestie che questo cagiona, ma la prontezza colla quale si provvede non solamente al più urgente bisogno, quanto al fatto morboso istesso con una cura radicale; provvedimento difatti che può talvolta tornare completo dando stabile guarigione; ed i casi di guarigione di cisti di fegato in seguito di una sola puntura capillare aspirante si vanno già moltiplicando (5), e questo metodo ottiene ora la

(1) Op. cit. Paris, pag. 52 e 516.

(2) Cases and remarks in surgery. London 1758.

(3) Études sur les grands kystes du foie (Thèse).

(4) Memor. cit.

(5) I casi di Boinot, Frerichs, Heurtaux, Jaccoud, Lancereaux, Moutard-Martin, Gubler ecc. Diction. Encyc. Sc. Med. Ser. 4 T. 3 pag. 237 art. Foie.


preminenza, e tanto più deve essere accolto essendo reso probabile per le ricerche e gli argomenti portati da Desnos (1) che una idatide distrutta dal tre quarti nuocia assai allo sviluppo ed alla vita delle vescicole rimaste sane e sia atta anzi a darvi morte.

Il lato speciale del fatto clinico narrato è quello d'essermi accinto a proporre la puntura non avendo sotto l'arco costale il tumore idatideo, come nei casi ordinari che fin qui sono stati pubblicati, per quanto sia a mia notizia, e di doverla praticare nel sesto spazio intercostale, ove, sebbene vi fossero molti dati per ritenere colà trovarsi la cisti, non vi era quella certezza che vi ha quando col palpamento avete per così dire in mano il tumore. A tale divisamento fui condotto dalle applicazioni che sono state fatte degli apparecchi aspiratori di Dieulafoy e di Potin in malattie di fegato e negli ascessi profondi di esso, dal sapere come si possa quasi impunemente far penetrare nel fegato non solamente aghi da agopuntura, ma gli aghi fini di quegli apparecchi aspiratori e che il trauma in tali condizioni è quasi nullo, essendo così tenue il foro da non lasciare tracce, dissociando piuttosto che troncando le fibre della cisti, la quale col vuotarsi offre circostanze favorevoli alla chiusura immediata della piccola ferita.

Il fatto narrato conferma adunque l'utilità nella cura delle idatidi della puntura capillare aspiratrice, la quale unica in molti casi non bastando, potrà essere ripetuta, e quando essa arrivi a farci conoscere che la cisti ha suppurato, allora necessiterà il ricorrere agli antichi metodi di Recamier, di Bégis, di Graves per aprire largamente il tumore e dare uscita a quelle materie purulente o putrefatte che potrebbero occasinare gravissime conseguenze.

Lo svuotamento di una cisti idatidea del fegato è sempre operazione grave e in casi anche i più semplici pericolosa, ma bisogna dichiarare che la puntura capillare aspiratrice è il metodo che presenta maggiori risorse, è quello che a mio avviso deve avere la preminenza.

(6) Bull. thérap. 1875.



AR 02

BOLOGNA  
TIPI GAMBERINI E PARMEGGIANI  
1880