

BIBLIOTECA MEDICA
MISCELL
B 49
10
ROMA

REALE ACCADEMIA DEI LINCEI

ANNO CCLXXV (1877-78)

OSSERVAZIONI

SULLE

ALTERAZIONI DEI GANGLI INTERVERTEBRALI

IN ALCUNE MALATTIE DELLA MIDOLLA.

MEMORIA

DEL DOTT. ARNALDO ANGELUCCI



ROMA

COI TIPI DEL SALVIUCCI .

1878

2.

M. B. 49



REALE ACCADEMIA DEI LINCEI

ANNO CCLXXV (1877-78)

OSSERVAZIONI

SULLE

ALTERAZIONI DEI GANGLI INTERVERTEBRALI

IN ALCUNE MALATTIE DELLA MIDOLLA.

MEMORIA

DEL DOTT. ARNALDO ANGELUCCI

ROMA

COI TIPI DEL SALVIUCCI

1878

SERIE — 3.^a *Memorie della Classe di scienze fisiche, matematiche e naturali.*

VOL. II.^o — *Seduta del 2 giugno 1878.*

Da quando Ehrenberg (1) descrisse la struttura dei gangli intervertebrali, e chiamò le loro cellule nervose « cellule clavate », numerosi studi hanno arricchito la letteratura e le conoscenze che oggi possediamo sulla struttura istologica e sulle funzioni di questi gangli. All'opposto però scarse sono le cognizioni sulla loro patologia, e mentre pochi ma dettagliati lavori hanno dimostrato la loro alterazione nell'*Herpes Zoster*, alcun lavoro speciale non esiste sui rapporti delle alterazioni dei gangli intervertebrali con le alterazioni della midolla. Solo in pochissimi casi, viene citata la loro alterazione, come complemento di altre ricerche ed in qualche descrizione di alcuni processi patologici: questi fatti isolati, non confermati, anzi in parte contraddetti, hanno gettato poca luce sulla questione ed oggi scarse sono le conoscenze sul loro modo di comportarsi nelle alterazioni della midolla.

Le prime osservazioni sulla anatomia patologica dei gangli intervertebrali nel *Zoster* furono fatte da Bärensprung (2). Questi ha avuto occasione di esaminare i gangli intervertebrali in un bambino perito per tubercolosi polmonale, il quale 40 giorni prima della sua morte era andato soggetto ad una eruzione di *Zoster* lungo il decorso del 6°, 7°, 8° nervo intercostale destro, che dopo 16 giorni era completamente scomparsa.

La sezione mostrò la midolla e le radici spinali normali, il 6°, 7° ed 8° nervo intercostale destro apparivano iniettati. Le osservazioni microscopiche nei gangli intervertebrali lasciavano scorgere i residui di un'infiammazione: le principali alterazioni si trovavano nel connettivo interstiziale, in esso giacevano delle masse di granuli brunastri, residui di distrutti corpuscoli rossi, la tessitura interstiziale era più ricca di nuclei, appariva meno elastica ed arricciata che nello stato normale, le fibre nervose erano in alcuni punti granulose, fortemente varicose ed interrotte.

Chareot e Cotard (3) studiarono un caso di *Zoster* sviluppatosi nel territorio d'innervazione del plesso cervicale destro in una donna di 78 anni la quale morì 14 giorni dopo l'eruzione in seguito ad una pleurite bilaterale. Trovarono un processo di nevrite nel plesso cervicale destro, i gangli spinali corrispondenti fortemente iniettati,

(1) Poggendorffs' Annalen der Physik und Chemie 1833. Come anche: *Beobachtung einer auffallenden bisher unbekanntem Structur des Sodenorgans bei Menschen und Thieren*. Berlin, 1836. — (2) *Beitrag zur Kenntniss des Zosters*. Annalen II Heft, 1863. — (3) *Sur un cas de zoni du cou avec altération des nerfs du plexus cervical et des ganglions correspondants des racines spinales postér.* Gaz. med. 15 anno 1866.

la loro tessitura interstiziale era proliferata, nel mentre che le cellule e le fibre nervose apparivano normali.

Wagner (1) in un uomo di 23 anni, il quale negli ultimi 7 giorni della sua vita ebbe a soffrire un'eruzione di Zoster forse causata dall'alterazione dei gangli spinali per carie delle vertebre, trovò dal 9° fino al 12° ganglio dorsale sinistro le seguenti alterazioni. Gli involucri dei gangli erano infiltrati da una massa caseosa, la tessitura interstiziale era molto ricca di nuclei, numerose cellule nervose avevano subito una avanzata degenerazione grassa in modo da restarne quale traccia entro le capsule ove esse giacciono delle masse ora omogenee ed ora granulose. Lasciata la preparazione un solo giorno nell'etere si notava la loro completa scomparsa.

Il Kaposi in un lavoro sulla etiologia dell'Herpes Zoster (2), parla di un caso di Zoster lombo-inguinale osservato in un uomo di 54 anni, morto per piemia 9 giorni dopo l'eruzione. Alla sezione trovò macroscopicamente iperemia della midolla lombare e suoi involucri, microscopicamente alterazione marcata del 2°, 3° ganglio lombare destro, tracce al 4°, 5° ganglio lombare dello stesso lato, visibili alterazioni nell'ultimo ganglio dorsale e nel 1° lombare. L'autore poi rinvenne iperemie varicosità dei vasi e focolai emorragici nella tessitura interstiziale, le cellule nervose si presentavano alterate, fortemente pigmentate, ed infiltrate da corpuscoli sanguigni.

Queste osservazioni sui gangli intervertebrali del tronco e delle estremità sono avvalorate dalle alterazioni trovate nel ganglio del Gasser nel Zoster della faccia. Infatti il Weidner (3), in un vecchio morto 5 anni dopo avere sofferto un'eruzione di Zoster alla faccia in corrispondenza della regione innervata dal 1° ramo del trigemino destro, trovò nelle varie cellule nervose del corrispondente ganglio del Gasser il protoplasma più o meno infiltrato da masse di pigmento, ed il nucleo ora ben netto e visibile ora non visibile od indistinto. La tessitura interstiziale del ganglio appariva ricoperta da una numerosa quantità di nuclei.

Wiss (4) descrive minutamente un caso di Zoster il quale si era sviluppato in rapporto col primo ramo del trigemino, in un uomo di 68 anni, morto all'ottavo giorno di una tale eruzione. Quest'autore alla sezione trovò flebite e trombosi della vena oftalmica, emorragie nell'interno del ganglio del Gasser, e nel primo ramo del trigemino ove le fibre nervose erano manifestamente alterate; il 2° e 3° ramo del trigemino erano normali; la struttura del ganglio del Gasser quasi normale all'uscita del 2° e 3° ramo del trigemino mostravasi grandemente alterata all'uscita del primo, la sua tessitura interstiziale era infiltrata da numerose cellule neoformate più al centro che alla periferia. Le cellule nervose, alcune delle quali erano maggiormente pigmentate venivano schiacciate da questa proliferazione e prendevano un aspetto molto irregolare. Il Wiss osservò che alcuni nuclei della tessitura interstiziale erano pigmentati, ed il pigmento che essi contenevano era in rapporto con quello che si rendeva libero dalla cellula nervosa per il disgregamento molecolare di essa. La reazione chimica con cianuro di potassa ed acido idroclorico escluse che questo pigmento fosse originato dalla distruzione dei corpuscoli rossi del sangue, ma bensì verificò che era identico a quello delle cellule nervose.

(1) Wagner, Archiv der Heilkunde, tom. 11 fasc. 4°. 1870. — (2) Wiener med. Jahrb. 1876. — (3) Berliner klin. Wochenschrift, f. 27 anno 1870. — (4) Archiv der Heilkunde, f. 12 anno 1871.

Sull'alterazione dei gangli intervertebrali nei processi patologici della midolla spinale possediamo le seguenti cognizioni. Nell'Atassia locomotrice Bourdon (1) trovò che l'alterazione dei gangli intervertebrali accompagnava quelle del cervello e della midolla spinale. Le alterazioni della sostanza cerebrale consistevano in iperemie vasali che s'avveravano principalmente nella sostanza grigia dei talami ottici e dei corpi striati. Nella midolla spinale la pia e la dura madre erano fortemente vascolarizzate, i cordoni anteriori normali, i posteriori profondamente alterati, specialmente nella regione lombare, la sostanza grigia rammollita, le radici anteriori e posteriori nella regione lombare alterate, il grado d'alterazione che le colpiva era più avanzato nelle radici posteriori.

Tutti i gangli intervertebrali della regione lombare si osservavano aumentati di volume, arrossati, insolitamente vascolarizzati con consistenza non diminuita, e con involucro notevolmente ispessito. Le ricerche microscopiche fecero conoscere l'esistenza di capillari enormemente dilatati, tracce non dubbie di antichi processi congestivi con diffusione di materia ematica. Alcune cellule nervose mostravansi per lo intero ripiene di pigmento brunoastro, con i bordi retratti ed irregolari; altre all'opposto apparivano voluminose quasi sferiche scolorate con aspetto di vescicole adipose, da cui facilmente si distinguevano per le tracce ancora apparenti del nucleo e per le vestigia dei loro prolungamenti.

Wulpian (2) nelle ricerche sullo stato dei nervi sensibili dei gangli spinali e simpatici nei casi di sclerosi dei fasci posteriori, trovò che mentre l'intero tratto della radice posteriore che scorre dalla midolla al ganglio era atrofico, il ganglio stesso od il suo tronco periferico fino alle sue ultime divisioni nella pelle apparivano normali.

Questi fatti hanno indotto il Leyden (3) a scrivere che nell'Atassia locomotrice non si è ancora con sicurezza constatata l'alterazione dei gangli intervertebrali.

Dumeniel (4) nell'atrofia muscolare progressiva delle estremità superiori constatò la insensibilità allo stimolo elettrico delle parti affette, la degenerazione grassa delle fibre delle radici anteriori e posteriori della midolla cervicale. In qualche ganglio spinale della regione cervicale le osservazioni microscopiche lasciavano scorgere degenerate in grasso le cellule della tessitura interstiziale. Le cellule nervose erano fortemente pigmentate, il loro nucleo poco visibile, le fibre nervose degenerate in grasso sì fortemente, che riusciva difficile il poterle riconoscere.

Lubimoff (5) anche in un caso d'atrofia muscolare vide nei gangli intervertebrali le cellule nervose alterate ed il pigmento che era abbondantemente accumulato nella tessitura interstiziale potevasi differenziare facilmente dai granuli di grasso mercè l'alcool bollente.

Schneevogt, Clarke e Leyden (6) all'opposto nei casi d'atrofia muscolare progressiva non hanno mai potuto confermare le ricordate alterazioni dei gangli intervertebrali.

(1) *Études cliniques et histologiques sur l'Ataxie locomotrice progressive*. Archive général de Médecine. Nov. 1861. — (2) Archiv. de Physiol. norm. et pathol. — (3) Leyden, *Klinik der Rückenmark's Krankheiten*. Berlin, 1876. — (4) *Nouveaux faits relatifs à la Pathol. de l'Atrophie musculaire grasseuse*. Gaz. hebdom. de Méd. et de Chir. n. 27, 29, 30. — (5) *Recherches sur l'état du système nerveux sympathique dans un cas d'Atrophie musculaire progressive spinale sympathique et dans un cas de sclérose latérale amyotrophique*. Archiv. de Physiol. norm. et path. n. 6 p. 889. — (6) Leyden, l. c.

L'Arnt (*) in un lavoro sull'alterazione della fibra nervosa nella paralisi generale progressiva descrive una alterazione delle fibre nervose, che egli ha chiamato degenerazione pigmentosa della membrana midollare delle fibre nervose. Nelle fibre dei gangli intervertebrali dello stesso caso, ed in quelle del ganglio del Gasser in un altro trovò la membrana midollare atrofica o scomparsa, mentre il cilindro assile mostravasi splendente più dell'ordinario ipertrofico e striato. Nello stesso lavoro l'Arnt descrive anche un'altra alterazione delle fibre del cervello, della midolla, dei gangli intervertebrali, del ganglio di Gasser e del ganglio giugulare del vago. Queste fibre contenevano nuclei pallidi, appiattiti, formati da una sostanza poco refrangente, leggermente granulosa nella quale erano rinchiusi due o tre grossi granuli a guisa di nucleo i quali offrivano una straordinaria posizione, poichè essi non giacevano sulla superficie della fibra, ma sul cilindro dell'asse, per cui egli conchiuse di avere trovato *cilindri assili portanti nuclei*.

Nella paralisi progressiva del bulbo Leyden trovò le radici anteriori alterate, mentre i gangli intervertebrali apparivano normali.

Levi (†) in un caso di paralisi ascendente, sullo stato del cervello, della midolla, del simpatico e dei gangli intervertebrali ci fornisce i seguenti dati. Traccia alcuna di congestione capillare nella midolla, nessun essudato interstiziale, nessun ispessimento del tessuto connettivo, le cellule e le fibre nervose perfettamente normali: lo stesso fatto fu osservato nelle radici nervose e nei gangli situati a livello dei fori di coniugazione. Molti gangli del gran simpatico ed il nervo pneumo-gastrico non presentavano lesioni: nel cervello la forte iniezione venosa delle meningi era la sola alterazione rimarcabile.

Il Westphal (‡) cita un caso di paralisi e contrattura delle estremità inferiori in cui alcuni gangli spinali e lombari esaminati a fresco presentavansi normali. Nella midolla trovò la degenerazione grigia dei cordoni posteriori e l'atrofia delle radici dello stesso lato.

Dejerine (†) nelle sue ricerche sul sistema nervoso nelle paralisi difteriche descrive le alterazioni trovate nella midolla e nelle radici anteriori, mentre le radici posteriori ed i gangli intervertebrali erano normali. Altri autori descrivendo in alcuni processi patologici della midolla le alterazioni dei nervi periferici non parlano dello stato dei gangli intervertebrali.

In un caso di mielite acuta Mankopf osservò che le radici spinali contenevano numerose cellule e fibre nervose degenerate in grasso.

Leyden riferisce che frequentemente nelle malattie della midolla riscontrasi la degenerazione grassa delle fibre dell'ischiatico.

Klemm vide in due casi di mielite l'innietamento e rigonfiamento dell'ischiatico, ma alle ricerche microscopiche non potè dimostrare alcuna alterazione delle sue fibre.

(*) *Aphorisme zur Pathol. anat. der central Organe des Nervensystem.* Virchow Arch. 61. — (†) *Contribution à l'étude de la paralysie ascendente etc.* Archiv. général de Médecine 1865. — (‡) Westphal, *Ueber Erkrankungen des Rückenmarks, bei der allgemeinen progressiven Paralyse der Irren.* Archiv für pathologische Anatomie, tom. 39, 1877. — (†) Archives de Physiologie normale et pathologique n. 2, 1878.

Nella Chorea minor Elischer (1) descrive l'alterazione del nervo mediano e dello sciatico.

Nell'atrofia muscolare progressiva Dejerine (2), oltre le alterazioni delle corna anteriori della midolla trovò anche le alterazioni delle fibre dell'ischiatico.

Nelle presenti nostre ricerche abbiamo fatto soggetto di studio quattro casi di malattie della midolla in cui trovammo che le alterazioni si diffondevano anche alle radici spinali ed ai gangli intervertebrali. Vennero esaminati i seguenti casi:

1° e 2° Caso — *Mielite acuta ascendente da emorragia traumatica.*

3° Caso — *Paralisi progressiva degli alienati.*

4° Caso — *Mielite cronica spontanea.*

Abbiamo riunite le due storie, e la descrizione delle alterazioni dei gangli intervertebrali dei due casi di mielite acuta, perchè il processo morboso ha avuta la medesima origine, il medesimo decorso e le alterazioni trovate risultarono identiche.

Storia del primo Caso. MIELITE ACUTA. Giovanni S. di anni 26 cadde dall'alto, trasportato all'Ospedale della Consolazione di Roma (quartiere del prof. Laurenzi) un'ora dopo la caduta conservava integre le facoltà sensitive e motrici. Poche ore dopo avvertì un dolore alla regione sacrale ed un senso di formicolio nelle estremità inferiori. 2° *Giorno.* La sensibilità tattile dolorifica elettrica era abolita completamente in ambedue le estremità inferiori fino ad una linea che s'arrestava quattro dita trasverse al disotto delle spine iliache anteriori superiori. 5° *Giorno.* La linea anestetica era ascesa un cent. sotto l'ombelico con paralisi dello sfintere della vescica e del retto. 10° *Giorno.* L'anestesia ascendendo sempre parallela alla regione anteriore posteriore e laterali del tronco, aveva guadagnato una linea che s'arrestava quattro cent. sotto la l'area mammaria: le estremità inferiori e lo scroto erano edematose. 13° *Giorno.* L'anestesia aveva superate le mammelle, la respirazione era stentata, l'espansione degli archi costali minima. 16° *Giorno.* L'area dell'anestesia era rappresentata da una linea che seguiva parallela il margine inferiore della seconda costola. 18° *Giorno.* S'osservò l'anestesia nel campo d'innervazione del brachiale-cutaneo interno destro, e la respirazione diaframmatica. 20° *Giorno.* La linea anestetica giungeva un cent. sotto la clavicola all'innanzi, 5 cent. al disopra della spina della scapola all'indietro; l'infermo accusava uno stringimento all'esofago, la respirazione era breve e faticosa, l'edema ascendeva fino all'area mammaria. 21° *Giorno.* La temperatura ascese a 41 Celsius. 22° *Giorno.* Morte.

Sezione. Cadavere edematoso, deebuiti al sacro alle regioni calcanee e malleolari. Aperto lo speco vertebrale 4 ore dopo la morte si rinvenne la dura madre vascolarizzata in tutto il tratto spinale, nella regione lombare appariva rigonfiata, la superficie interna era ricoperta da un sottile strato d'essudato purulento aderente alle pareti, mentre un essudato siero purulento era raccolto nella sua cavità. Anche la pia madre mostravasi vascolarizzata nel tratto spinale, la sua superficie esterna nella regione lombare era ricoperta da un essudato purulento. L'aspetto della midolla normale nella regione cervicale, leggermente rigonfiata nella ultima porzione dorsale,

(1) *Ueber die Veränderung in den peripherischen Nerven und in Rückenmark bei Chorea minor.* Virchow Arch. 61. — (2) *Atrophie musculaire et paraplégie dans un cas de syphilis maligne précoce.* Archiv. de Physiol. norm. et pathol. n. 8. 1876.

appariva ingrossata e molto rammollita alla regione lombare, al disopra della origine della coda equina in corrispondenza de'cordoni posteriori trovavasi un coagulo sanguigno della lunghezza di circa quattro centimetri. Alla regione lombare per l'alto grado di rammollimento erano invisibili i confini della sostanza grigia la quale formava una massa unica colla sostanza bianca. Alla regione dorsale la sostanza grigia appariva leggermente rammollita rigonfiata e nel taglio trasverso si vedeva ravvolta da un anello rammollito di sostanza bianca. Nei cordoni posteriori il focolo di rammollimento era più esteso che negli anteriori. Alla regione cervicale mentre i confini delle corna anteriori erano ben netti, quelli delle corna posteriori erano poco distinti perchè circondati da un leggero rammollimento della sostanza bianca. Le radici anteriori e posteriori apparivano molto vascolarizzate, all'aspetto macroscopico i gangli intervertebrali non offrivano nulla d'anormale. Nulla d'anormale nella cavità del cranio.

Storia del secondo Caso. MIELITE ACUTA. Gaspare B. di anni 18 osservato un giorno dopo la caduta da un'altezza di pochi metri, fu costatato che eragli impossibile di camminare e di stare nella posizione eretta. Accusava un forte dolore alla regione lombare ed un senso di formicolio alle estremità inferiori. Nella posizione orizzontale poteva appena alzare la gamba destra, mentre alzava la sinistra senza una grave difficoltà; la sensibilità tattile dolorifica ed elettrica era abolita all'arto inferiore destro fino a 4 cent. sotto la spina iliaca anteriore superiore corrispondente, mentre all'arto inferiore sinistro sopra al ginocchio avvertiva indistintamente la sensibilità dolorifica ed elettrica la quale addiveniva distinta al 3° medio della coscia. 6° *Giorno.* L'anestesia era avanzata nel lato sinistro fino al livello della spina iliaca anteriore superiore, mentre nel lato destro era solo avanzata per 3 cent. 12° *Giorno.* L'anestesia aveva fatto un rapido progresso al lato destro, e trovavasi in ambedue i lati marcata da una linea che scorreva orizzontalmente parallela all'ombelico. Paralisi del retto e della vescica urinaria, scroto ed estremità inferiori edematose. 20° *Giorno.* Morte.

Sezione 20 ore dopo la morte. Cadavere edematoso alle estremità inferiori ed allo scroto, vasto decubito al sacro. Nello speco vertebrale la dura madre si presentava riccamente vascolarizzata in specie alla regione lombare: lo stesso fatto avveniva per la pia madre che nella stessa regione era rigonfiata ed edematosa. Al disopra della coda equina poggiava un grosso coagulo sanguigno. L'aspetto della midolla era normale nella regione cervicale e dorsale, rigonfiata ed altamente rammollita alla regione lombare. All'aspetto macroscopico i gangli non presentavansi anormali, nella cavità del cranio, del petto e del ventre non s'osservarono lesioni degne di nota.

Nelle osservazioni microscopiche di ambedue i casi, i più manifesti ed avanzati periodi del processo patologico si trovarono nei gangli intervertebrali lombari. Anche i gangli dorsali del primo caso si presentarono alterati, mentre i gangli cervicali erano fortemente iniettati. Le cellule nervose non essendosi nè presentate tutte contemporaneamente alterate nè alla stessa fase di processo degenerativo, abbiamo avuto l'occasione di esaminare il decorso ed i periodi delle alterazioni alle quali erano progressivamente in preda.

Il primo ad alterarsi era il protoplasma delle cellule. Esso appariva ripieno di granulazioni bruno-giallastre che lo rendevano meno trasparente e più oscuro, in alcune cellule era addivenuto talmente torbido e granuloso che nascondeva i contorni del nucleo e solo vedevasi nettamente il nucleolo. In altre cellule che offrivano gli stessi cambiamenti del protoplasma, anche quelli del nucleo erano manifesti. Mostravasi il nucleo rigonfio ed aumentato di volume, i suoi margini, benchè netti e rotondi, non erano marcati come nello stato normale, il suo contenuto era oscurato ma omogeneo, il nucleolo ingrandito e marcato da forti contorni conteneva grosse granulazioni giallastre refragenti la luce.

Nei sopra descritti stadi d'alterazione, alcune cellule apparivano ingrandite con margini netti e rotondeggianti, altre all'opposto sembravano leggermente atrofiche, con margini grossolani oscuri e di forma irregolare (Fig. 2). In altre cellule si vedeva il nucleo impiccolito, retratto, con margini irregolari e stellati addossato al nucleolo (Fig. 3). Da ultimo alcune cellule fortemente atrofiche avevano il nucleo molto impiccolito, irregolarmente retratto e formante una massa unica col nucleolo i di cui contorni erano divenuti indistinti ed irregolari. In altre cellule non era più visibile alcuna traccia di nucleo e di nucleolo.

Le cellule che mostravano questo alto grado di degenerazione del nucleo erano atrofiche, retratte, il loro protoplasma appariva torbido, granuloso, diminuito di volume, con contorni irregolari marcati da grosse linee oscure. Un attento esame della singolare apparenza dei contorni di queste cellule faceva vedere che l'ingrossamento dei margini era dovuto ad un fenomeno di refrazione della luce, poichè la cellula retratta irregolarmente in tutte le sue parti presentava vari e differenti piani di refrazione. Il processo d'atrofia e di raggrinzamento del protoplasma non colpiva uniformemente tutte le sue parti, perchè irregolarmente retratto e perchè molti nuclei occupavano la periferia di esso.

Le capsule, le di cui alterazioni avevano una certa relazione con quelle delle cellule, nei primi periodi mostravano le pareti rigonfiate, i nuclei non aumentati, in seguito esse si ispessivano ed i loro nuclei aumentavano di numero. Lo spazio pericellulare, che fisiologicamente esiste fra la cellula dei gangli intervertebrali e la sua capsula, si vedeva sempre ingrandito, ad eccezione dei primi periodi d'alterazione della cellula in cui non appariva alcuna traccia di esso.

La tessitura connettivale interstiziale mostrava un aumento di nuclei, la presenza di piccole goccioline di grasso e di granuli di pigmento. La quantità di questi granuli non era grande, essi erano regolarmente stratificati, o allocati entro il protoplasma o entro il nucleo delle cellule connettive.

Le reazioni chimiche con cianuro di potassa ed acido idroclorico fatte su molti preparati non avendo colorato in bleu questi granuli, hanno fatto ammettere che la loro chimica natura era diversa da quella dei granuli di pigmento sanguigno costituiti da ematoidina.

I vasi sanguigni molto iniettati avevano le pareti perfettamente normali.

Nei gangli lombari d'ambidue i casi ed anche nei dorsali del primo, tanto i tronchi dei nervi scorrenti entro al ganglio, quanto quelli delle radici anteriori e posteriori, presentavano in molte delle loro fibre le seguenti alterazioni. Le fibre apparivano

qua e là rigonfiate e varicose, il loro contenuto era fortemente granuloso, la membrana di Schwann ispessita; impregnate con il carminio non appariva alcuna stria colorata che segnasse il decorso del cilindro dell'asse; alla reazione coll'acido osmico mostravano la scontinuità della loro guaina midollare rappresentata da numerose goccioline irregolarmente disposte entro la guaina di Schwann.

Storia del terzo Caso. DEMENZA PARALITICA PROGRESSIVA. Antonio dell'O. di anni 56 fu condotto al Manicomio di Roma nel maggio 1877. La conoscenza del suo passato, le profonde alterazioni del senso del moto della intelligenza che presentava fecero diagnosticare gli ultimi stadi d'un processo di demenza paralitica progressiva. Egli giaceva immobile nel suo letto, non aveva conoscenza di se stesso, le facoltà motorie e sensitive apparivano completamente abolite, gli sfinteri della vescica e del retto erano paralizzati. Morì nell'agosto dello stesso anno.

Sezione dopo 24 ore. Cervello piccolo di consistenza più dura del normale, l'arteria basilare le carotidi interne le arterie del circolo di Willis contenevano grosse placche aterosclerotiche, al taglio si mostrava la sua sostanza anemica. Nello spazio vertebrale l'aspetto della dura e pia madre era normale, la midolla aumentata di consistenza, al taglio trasverso la sostanza grigia appariva atrofica e non bene limitata dalla sostanza bianca. Niente d'anormale macroscopicamente mostravano le radici spinali ed i gangli intervertebrali. Ateromiasie nell'aorta: degenerazione grassa dei visceri addominali.

In questo caso il processo patologico dei gangli intervertebrali aveva avuto una grande analogia con quello già osservato nei due casi di mielite acuta, solo ne differenziava per il singolare aspetto che presentavano le cellule nervose, le quali si mostravano indistinte nei vari gradi d'alterazione pigmentosa.

Abbiamo osservato che i primi gradi d'alterazione delle cellule erano a carico del protoplasma, il quale appariva oscuro, torbido, granuloso, mentre il nucleo ed il nucleolo erano normali.

In alcune cellule in cui il nucleo ed il nucleolo erano normali o presentavano i primi periodi della loro alterazione, il protoplasma si mostrava torbido, granuloso, grandemente diminuito di volume, terminato con margini irregolari e sfumati in modo da sembrare alle volte barbificazioni d'un protoplasma atrofico. Un grande spazio lo separava dalla capsula, ed in esso qua e là apparivano masse di granuli nerastri liberi, i quali confinavano con gli orli sfumati del protoplasma (Fig. 7). Alcune di queste cellule presentarono le nette immagini del pigmento che si rendeva libero dal protoplasma della cellula nervosa a causa del suo disgregamento molecolare; si vedevano piccoli accumuli di pigmento situati liberi in un orlo che divideva la capsula dalla cellula, confinare col pigmento della cellula nervosa, alcune volte vedevansi questi granuli disposti in forma di strisce arrivare fino alla capsula ed anche essere situati nel protoplasma delle cellule e nei nuclei della stessa (Fig. 5). Abbenchè molti nuclei della tessitura interstiziale in vicinanza di tali capsule si mostrassero pigmentati, non avemmo mai l'occasione di vedere queste strisce di pigmento confinare direttamente con essi.

A processo patologico più avanzato, partendo dalle alterazioni del nucleolo, il protoplasma non presentava i netti caratteri del suo disgregamento molecolare, ma appariva progressivamente atrofico raggrinzato e circondato da bordi nerastri.

In alcune di tali cellule il nucleo era ingrandito di volume, il suo contenuto era torbido ma omogeneo, i suoi contorni erano rotondi, altre volte esso si vedeva rebratto e stellato, conteneva un nucleolo granuloso ed ingrandito, ed era circondato da un protoplasma oscuro avvizzito ed atrofico contenente grandi ammassi di pigmento (Fig. 3). In fine in altre cellule si mostravano il nucleo ed il nucleolo poco distinti formanti insieme una massa irregolare, il protoplasma era ridotto ad un solo segmento appena visibile o del tutto scomparso, ed essi erano circondati da ammassi di granuli di pigmento (Fig. 4). In altre circostanze si vedevano, quali resti delle varie parti della cellula nervosa, mucchi di pigmento rinchiusi entro capsule proliferate ed ispessite.

In moltissime cellule si scorgeva la presenza di goccioline di grasso fra esse e la loro capsula, le quali alle volte si mostravano ammicchiate ed in parte quasi invaginate nel protoplasma della cellula, la quale in tali casi prendeva un aspetto irregolare (Fig. 6).

In questo caso l'irregolarità con cui il processo patologico colpiva gli identici elementi era più marcato che nei due casi di mielite acuta; ciò s'avverava anche per le cellule nervose alcune delle quali perfettamente normali, erano circondate da tessitura interstiziale e da gruppi d'altre cellule profondamente alterate. Il numero delle cellule nervose sembrava diminuito. Anche in questo caso i margini oscuri che apparivano nella periferia delle cellule atrofiche erano dovuti al fatto citato nei casi precedenti. La capsula delle cellule nervose presentava un rapporto fra le sue alterazioni e quelle della cellula in essa contenuta. Nei vari periodi d'alterazione la capsula mostrava un aumento di nuclei, i quali venivano per la proliferazione successiva spinti nel protoplasma della cellula nervosa, che ai suoi contorni assumeva un aspetto irregolare. Si vedevano anche delle capsule nelle quali all'opposto i nuclei erano diminuiti, ma esse mostravano un forte ispessimento e contenevano i resti atrofici di qualche cellula nervosa: alcune altre capsule pressochè normali avevano la pigmentazione delle pareti, erano quasi vuote o solo contenevano disseminati piccoli ammassi di granuli scuri. I nuclei del tessuto connettivo interstiziale erano aumentati, si notava in esso anche la presenza di cellule granulose e di goccioline grasse di granuli di pigmento e di piccoli focolai emorragici.

Le cellule granulose apparivano quali grossi nuclei riempiti di granuli grassi, giallastri refrangenti fortemente la luce. Le emorragie erano rappresentate da piccoli stravasi sanguigni attorno ai vasi: i più vasti focolai emorragici erano osservabili in vicinanza della capsula del ganglio (Fig. 8 B). Dei corpuscoli rossi erano infiltrati nel tessuto interstiziale unitamente a dei granuli di pigmento. In alcuni preparati per sfibramento si osservava che il protoplasma delle cellule connettive interstiziali conteneva uno o due corpuscoli rossi ben conservati e riconoscibili, in altre essi erano sformati e ridotti in un detritus granuloso. Con la reazione chimica di cianuro potassico ed acido idroclorico si ebbe una colorazione intensamente bluastra dei granuli di pigmento: questa reazione dimostrò che quel pigmento aveva origine dal disfacimento dei corpuscoli rossi. È a notarsi però che alcuni granuli di pigmento restavano incolori: questo fatto s'avverava nei nuclei pigmentati di quelle capsule nell'interno delle quali esistevano granuli di pigmento liberi per il disgregamento molecolare del protoplasma.

I vasi sanguigni erano molto iniettati, alcuni capillari presentavano piccole ectasie e sfiancamenti (Fig. 8 C), altri mostravano un rilevante ispessimento delle pareti. La capsula che circonda i gangli intervertebrali mostravasi ispessita.

In molte fibre nervose tanto entro ai gangli quanto nelle radici spinali fu trovata l'ispessimento della membrana di Schwann, i nuclei granulosi, la guaina midollare rigonfiata granulosa ed in qualche luogo scomparsa era rimpiazzata da piccole goccioline. Il cilindro dell'asse mostravasi rigonfio, debolmente impregnato con il carminio, in alcune fibre non era avvertibile la sua presenza, con l'acido osmico si tingevano in nero alcuni nuclei della membrana di Schwann e le goccioline contenute entro di essa. Tra queste fibre rimarcavasi anche la presenza delle cellule granulose.

Storia del quarto Caso. MIELITE CRONICA. N. N. nell'estate del 1876 soffrì un forte dolore alla regione lombare accompagnato da indebolimento delle estremità inferiori che unitamente ad altri sintomi generali lo costrinse a giacere lungamente in letto.

Nell'inverno del 1877 poté riprendere il suo lavoro però senza avere interamente riacquistate le forze, l'incenso era stentato faticoso ed accompagnato da dolore alla regione lombare. Nell'autunno dello stesso anno impossibilitato a camminare e molestato da più forti dolori, fu costretto di tornare in letto. Da questo tempo fino a quando entrò (gennaio 1878) nella clinica medica di Rostock aggravò sempre: presentava una completa paralisi delle estremità inferiori della vescica del retto, un leggero edema alle estremità inferiori, un dolore alla pressione nella regione cervicale, la sensibilità scemata in ambedue le estremità inferiori. Morì 8 giorni dopo l'ingresso nelle sale cliniche.

Sezione dopo 24 ore. Speco vertebrale. La dura e pia madre molto vascolarizzate in tutto il loro tratto spinale. La midolla alla regione lombare era rigonfia e rammollita, alla dorsale macroscopicamente appariva normale, ed alla cervicale si notava un parziale rammollimento nei cordoni posteriori. I gangli intervertebrali lombari apparivano diminuiti di volume: nulla di rimarchevole al cervello.

Alle osservazioni microscopiche si riscontrarono alterati i gangli lombari ed i gangli cervicali, non che qualche ganglio dorsale. Quasi tutte le cellule nervose dei gangli lombari erano colpite dal processo regressivo, il numero delle cellule alterate era minore nei gangli cervicali, i dorsali apparivano quasi normali. Tanto nei gangli lombari quanto nei cervicali si scorgeva che tutte le cellule alterate erano diminuite di volume, i loro contorni apparivano oscuri irregolari retratti, il loro protoplasma aveva perduto l'aspetto finalmente granuloso, si mostrava omogeneo e refrangente la luce, il nucleo di forma rotondeggiante non appariva mai netto e distinto (Fig. 9 A); qualche volta si mostrava retratto, stelliforme, atrofico, addossato al nucleolo che non mostrava alterazioni, ovvero era del tutto scomparso tanto nelle cellule pigmentate quanto nelle non pigmentate.

Il nucleo non occupava sempre il centro della cellula ma alle volte era addossato alla sua periferia. Con la colorazione al carminio in alcune cellule si sono potuti osservare i resti del nucleo e del nucleolo più chiaramente ove essi apparivano indistinti. Ad onta di questo artificio tanto il nucleo quanto il nucleolo non apparivano mai netti e distinti come nello stato normale. In ultimo è da notarsi che non fu

possibile di scorgere nè nel nucleo nè nel nucleolo un aumento di volume, il quale potesse ascrivarsi ad un fatto patologico.

Avendo avuto opportunità di vedere anche in questo caso delle cellule nervose a varie fasi di processo regressivo non apparve mai che qualcuna di esse si mostrasse aumentata di volume, ma solo erano ripiene di granuli di pigmento, il quale si infiltrava anche lungo i loro prolungamenti. La quantità di questo pigmento in alcune cellule era considerevole, infatti grandi cellule sotto forti ingrandimenti presentavano tutte le loro parti completamente ripiene di pigmento. La capsula che circondava queste cellule mostravasi ispessita e qualche volta ricca di nuclei, gli spazi pericellulari in alcune cellule nervose erano poco aumentati, mentre in altre non erano punto visibili. Il numero dei nuclei contenuti nella tessitura interstiziale era scarso ma in cambio vi si vedevano numerose cellule connettive granulose, piccole goccioline di grasso e molti granuli di pigmento giallo-scuri che apparivano anche nel protoplasma e nel nucleo delle sue cellule (Fig. 9 G). La nota reazione chimica dava la colorazione bleu dei granuli di pigmento. Il pigmento contenuto nelle cellule nervose fu sempre indifferente a questa reazione.

I vasi sanguigni mostravansi iniettati, ed in alcuni le pareti erano fortemente ispessite.

Le fibre nervose, tagliate trasversalmente all'asse nei gangli lombari nelle radici anteriori e posteriori della detta regione, e nelle radici posteriori della regione cervicale apparivano rigonfiate, omogenee, splendide. Nei preparati ottenuti con lo sfilamento la fibra si presentava varicosa rigonfiata con contenuto omogeneo refrangente la luce, la membrana di Schwann ispessita, alcuni nuclei di essa erano granulosi, colorate con il carminio mostravano la loro guaina midollare in gran parte scomparsa. Questa aveva l'aspetto di piccoli strati filiformi colorati in rosso e disposti irregolarmente all'intorno del cilindro dell'asse, il quale appariva irregolarmente varicoso, rigonfiato ed assorbiva poco il carminio. Fra le fibre delle radici spinali le cellule granulose mostravansi in buon numero. Nei gangli dorsali quali uniche alterazioni fu notato solo il riempimento dei vasi sanguigni e la pigmentazione della tessitura interstiziale.

Basandosi sulle alterazioni che in questi casi hanno presentato i gangli intervertebrali crediamo di potere stabilire che essi possono prender parte all'alterazione della midolla, in seguito alla estensione del processo patologico del quale essa viene colpita.

L'aver osservato in alcuni gangli, nei quali non apparivano manifeste alterazioni della cellula nervosa considerevoli iperemie vasali e proliferazioni del connettivo interstiziale, e dove alcune cellule nervose mostravansi alterate ne esistevano altre perfettamente normali circondate però da tessuto interstiziale alterato, ha portato ad emettere che i primi fenomeni dell'alterazione nei gangli intervertebrali erano marcati dalla proliferazione del connettivo interstiziale e dalle iperemie vasali. Lasciando da parte la questione tuttora irrisolta, se le iperemie vasali o le alterazioni del tessuto interstiziale aprano le fasi del processo patologico, e fondandosi sulla unione delle due alterazioni, si deve ammettere col Meynert (1) la stretta connessione che

(1) *Studien über das pathol. Anat. Material der Wiener Irrenanstalt-Vierteljahresschrift für Psychiatrie*, 1868.

passa fra le iperemie del sistema vasale ed i cambiamenti della tessitura interstiziale. Da ciò ne segue che la cellula nervosa si comportava come le cellule nervose della midolla dove la loro alterazione sembra seguire quella della neuroglia⁽¹⁾ e dei vasi.

Osservammo lo svolgersi del processo patologico nei gangli intervertebrali avverarsi con fasi molto irregolari, così che anche le identiche strutture non si vedevano nello stesso tempo colpite dalla medesima fase d'alterazione in modo che anche in uno stesso preparato notavasi questa differenza. Simile fatto venne osservato anche in altri centri nervosi. Il Lubimoff⁽²⁾ è giunto a queste medesime conclusioni studiando la sostanza cerebrale nelle paralisi progressive degli alienati, come del pari in casi speciali hanno ammesso l'Umgeher, l'Habraneck, il Wellischek.

Le alterazioni che presentava il tessuto connettivo interstiziale erano perfettamente analoghe con quelle descritte da Virchow⁽³⁾ con il nome di nevrite interstiziale proliferante in un caso di lesione traumatica del nervo mediano e dei tronchi nervosi nella lebra anestetica. Si è veduto che in essa oltre la proliferazione dei nuclei si riscontravano le cellule granulose, delle goccioline di grasso, dei granuli di pigmento e delle emorragie.

Da ciò che si sa sulle cellule granulose può dirsi che esse non sono sempre la conseguenza di una infiammazione, perchè furono dal Simon trovate nel connettivo interstiziale del cervello e della midolla in individui che durante la vita non avevano avute speciali sofferenze. Meyer le ha trovate nel connettivo dei vecchi, ed Jastrowitz nel feto le ha vedute costituire uno speciale fenomeno fisiologico. Nei casi però da noi studiati non avvi dubbio che dipendano da un fatto patologico in specie se viene messo in rapporto il numero di esse con le speciali alterazioni che presentano gli altri elementi.

Tutti i casi da noi riferiti hanno presentato la pigmentazione della tessitura interstiziale. Questo fatto era originato dalle emorragie che si erano effettuate nello stroma del ganglio e dal disgregamento molecolare della cellula nervosa come lo hanno fatto vedere le reazioni chimiche caratteristiche ed i fatti istologici.

Due distinti processi regressivi avevano colpito nei nostri casi le cellule nervose dei gangli intervertebrali. Nei due casi di mielite acuta ed in quello di paralisi progressiva degli alienati le cellule nervose ci rappresentavano i diversi gradi della loro ipertrofia o rigonfiamento torbido, e del loro successivo disgregamento molecolare, mentre nel caso di mielite cronica osservammo le particolari immagini di quel processo che va sotto il nome di sclerosi della cellula nervosa. Nei gangli del demente paralitico osservammo che in non tutte le cellule nervose il corso di questo processo sembrava identico poichè quelle cellule, le quali presentavano il nucleo e la capsula poco o nulla alterati, ed avevano il protoplasma grandemente diminuito fino ad apparire simile a scarse masse di granulazioni circondanti il nucleo, mostravano l'evenienza di un processo di disgregamento molecolare acuto del protoplasma. Le cellule poi nelle quali i successivi mutamenti del nucleo e del nucleolo svolgevansi unitamente al progressivo periodo d'atrofia del protoplasma, fino ad apparire il nucleo ed il nucleolo ridotti quasi ad una massa unica, e circondati da un protoplasma atrofico e pigmentato, facevano vedere che esse erano colpite da un processo relativamente cronico.

(1) Leyden, opera cit. — (2) Studien über die Veränderung des Gehirnbaues und deren Hergang bei der Progressiven Paralyse der Irren. Virchow Archiv. t. 57. — (3) Archiv für pathol. Anat. t. 53. 1871.

Nei casi di mielite cronica e di paralisi progressiva fu trovata considerevole quantità di pigmento nelle cellule nervose. Circa all'origine di un tal fatto, alcuni autori pensano che i disturbi di nutrizione della cellula sieno accompagnati da aumento del suo pigmento; altri invece hanno creduto che l'aumento del pigmento si deve ai depositi speciali di pigmento sanguigno. La reazione stabilita per decidere su tale questione e per conoscere la natura del pigmento contenuto nelle cellule nervose, mostrò che questo era sempre indifferente alla reazione, mentre si coloravano in bleu molti granuli contenuti nella tessitura interstiziale. Questa circostanza farebbe concludere che se la cellula nervosa conteneva pigmento sanguigno (Ematoidina) aveva questo nel protoplasma della cellula subito ulteriori modificazioni.

Le alterazioni dei vasi sanguigni furono trovate esclusivamente nella mielite cronica e nella paralisi progressiva, forse perchè le malattie dei vasi sono generalmente proprie dei processi cronici. Queste alterazioni erano rappresentate dal loro inietramento e dall'aspetto delle pareti, le quali si mostravano o ectasiche e sfiancate, o ispessite e proliferate.

Le fibre nervose furono trovate profondamente alterate nei processi acuti e cronici sì nell'interno dei gangli come nelle radici anteriori e posteriori.

SPIEGAZIONE DELLE FIGURE.

Cellule colorate col carminio.

Fig. 1. Gruppo di cellule nervose normali dei gangli intervertebrali. *A.* nucleo. *B.* nucleolo. *C.* protoplasma. *D.* pigmento. *E.* capsula. *F.* spazio pericellulare. Hartnack Ocul. 3. Ob. 7.

Fig. 2. Prime alterazioni della cellula nervosa nei gangli lombari - *Caso mielite acuta* - *A.* protoplasma granuloso e torbido con confini irregolari. *B.* nucleolo granuloso. *C.* nucleo e rigonfiato e d'aspetto omogeneo oscurato, con contorni poco visibili. *D.* confini irregolari del protoplasma. *G.* capsula leggermente rigonfiata. *I.* pigmento della cellula. *O.* spazio pericellulare di molto ingrandito. Hart. Ocul. 2. Obiet. 8.

Fig. 3. Cellula nervosa dei gangli lombari con alterazioni più profonde della Fig. 2. - *Caso demenza paralitica* - *A.* protoplasma fortemente torbido e granuloso con confini irregolari marcati da grosse linee oscure. *B.* nucleolo granuloso. *G.* nucleo retratto, stelliforme, atrofico. *C.* grande quantità di pigmento contenuto nella cellula. *D.* capsula ispessita proliferata. *E.* spazio pericellulare ingrandito.

Fig. 4. Cellula fortemente pigmentata ed atrofica dei gangli intervertebrali - *Caso demenza paralitica* - *A.* protoplasma intieramente pigmentato ed atrofico con confini irregolari e marcati da linee scure. *B.* nucleo e nucleolo formanti quasi una massa unica, il nucleo apparisce retratto, altamente atrofico, il nucleolo si mostra indistinto, oscurato e granuloso. *C.* capsula ispessita.

Fig. 5. Cellula dei gangli lombari - *Caso demenza paralitica* - *A.* protoplasma granuloso. *B.* nucleo e nucleolo normali. *C.* striscia di pigmento in rapporto col pigmento della capsula situato anche entro un nucleo di essa. *D.* e con quello che si rende libero dalla cellula. *E.* terminazioni sfumate del protoplasma. *F.* capsula. *H.* spazio pericellulare di molto ingrandito.

Fig. 6. Cellula dei gangli lombari - *Caso demenza paralitica* - *A.* protoplasma granuloso circondato da goccioline di grasso, *B.* alcune delle quali sono annicchiate ed invaginate in esso. *D.* nucleo e nucleolo retratti ed atrofici. *C.* capsula ispessita.

Fig. 7. Gruppo di cellule nervose colorate col carminio, rappresentanti il disgregamento molecolare del loro protoplasma. *A.* nucleo inalterato ma poco apparente. *B.* protoplasma. *C.* capsula.

Fig. 8. Taglio dei gangli intervertebrali lombari - *Caso demenza paralitica* - Hartnack Ob. 4. Oc. 3. *A.* cellule fortemente pigmentate. *B.* emorragia esistente nella capsula del ganglio. *C.* ectasia dei vasi capillari tagliate longitudinalmente. *E.* ectasie tagliate trasversalmente. *F.* *H.* tessitura interstiziale e capsule ricche di nuclei. *D.* tronco nervoso scorrente nel ganglio. *G.* capsula del ganglio. *K.* capillari molto inieffati.

Fig. 9. Taglio dei gangli intervertebrali lombari - *Caso mielite cronica* - Hartnack Ob. 8. Oc. 2. *A.* cellula con nucleo normale ma poco visibile, con protoplasma retratto, splendente, omogeneo, fortemente pigmentato e circondato da linee scure. *B.* *C.* cellule fortemente pigmentate con protoplasma splendente, omogeneo in cui non è visibile alcuna traccia di nucleo o di nucleolo. *E.* cellula fortemente pigmentata in cui è solamente visibile il nucleolo. *F.* cellula completamente ripiena di pigmento con nucleo e nucleolo poco visibili, la sua capsula appare molto ispessita e proliferata. *D.* cellula ripiena di pigmento in cui non apparisce traccia di nucleo. *H.* tessitura interstiziale pigmentata. *G.* nuclei della tessitura interstiziale pigmentati e circondati da granuli di pigmento. *K.* piccolo vaso le cui pareti appariscono pigmentate. Nelle cellule *F.* *B.* le capsule mostrano contenere granuli di pigmento.




Fig. 8.

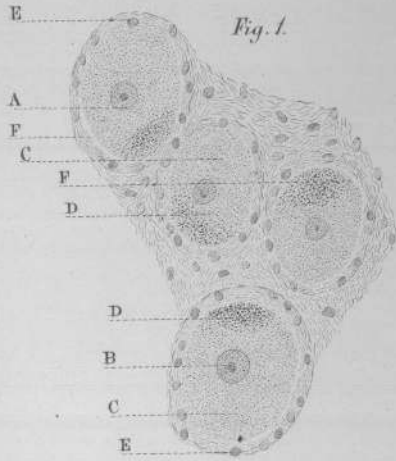
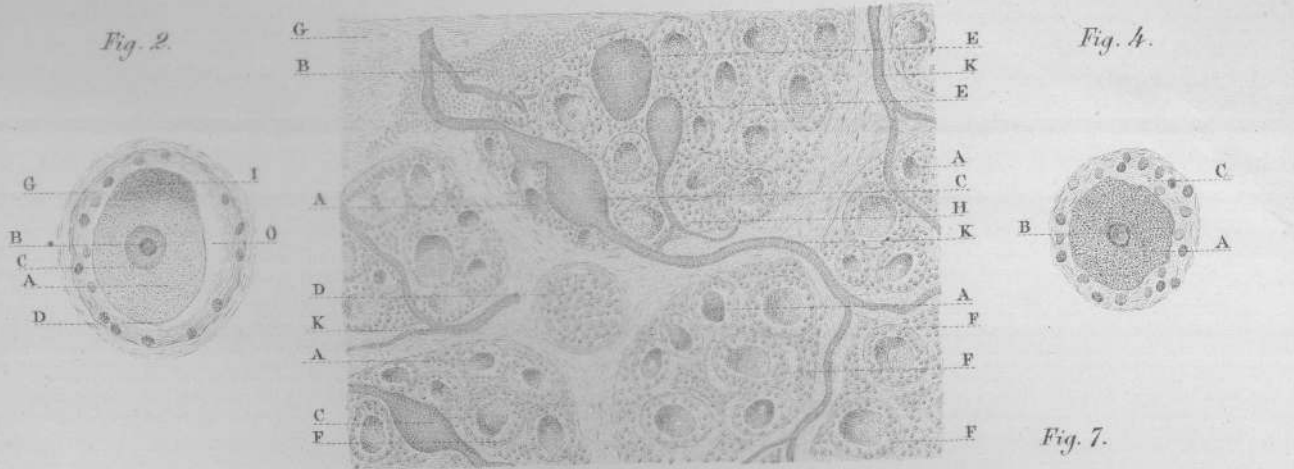


Fig. 3.

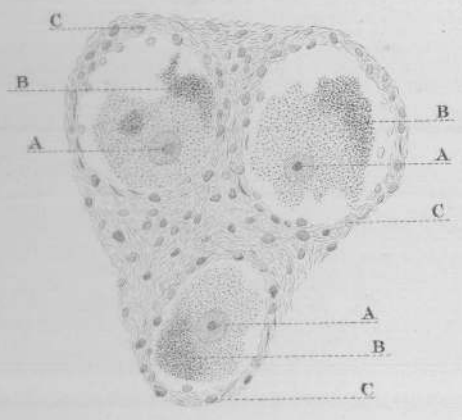
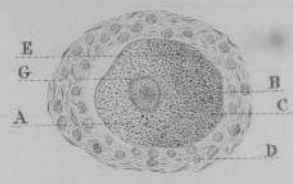


Fig. 9.

