



Omaggio

Deyle

M. S. 1. 2. 8. 99


SULLE FERITE DEL MIDOLLO SPINALE

RICERCHE FISILOGICHE ED ANATOMO-PATOLOGICHE

PEI

PROF.^{RI} GIROLAMO PICCOLO E SANTI SIRENA


Estratte dal Giornale di Scienze Naturali ed Economiche. Vol. XI, 1875, Palermo.



PALERMO
STABILIMENTO TIPOGRAFICO LAO
via Celso, 31.

1876.





SULLE FERITE
DEL MIDOLLO SPINALE

RICERCHE FISILOGICHE ED ANATOMO-PATOLOGICHE

PEI


PROF.ⁿⁱ GIROLAMO PICCOLO E SANTI SIRENA

Estratto dal Giornale di Scienze Naturali ed Economiche. Vol. XI, 1875, Palermo.

PALERMO
STABILIMENTO TIPOGRAFICO LAO
via Celso, 31.

1876.

M
1875
38



SULLE FERITE DEL MIDOLLO SPINALE

RICERCHE FISIOLOGICHE ED ANATOMO-PATOLOGICHE

pei

prof.^{ri} *Girolamo Piccolo e Santi Sirena.*

In una delle sedute del Consiglio di Perfezionamento (27 dicembre 1874), e nella tornata del 2 settembre 1875 del Congresso degli Scienziati in Palermo, (classe di Anatomia, Fisiologia e Medicina) noi abbiamo comunicato i principali risultati d'una serie di esperienze sulle lesioni traumatiche del midollo spinale, che avevamo intrapreso a cominciare dal marzo del 1874.

Oggi poi colla lieta speranza, che le nostre osservazioni fossero giudicate di qualche interesse scientifico, ci permettiamo pubblicare in proposito una particolareggiata monografia. E ci accingiamo volentieri ad un tal lavoro, in quanto che, crediamo di avere ottenuto qualche risultato, che se mal non ci avvisiamo, potrà interessare i cultori della scienza in ciò che concerne la fisiologia e la patologia del midollo spinale; maggiormente, che su talune importanti quistioni intorno alla funzione di quest'organo, almeno per quanto ne sappiamo dalla letteratura a noi accessibile, non si è ancora detta l'ultima parola.

Infatti, la fisiologia del midollo spinale benchè avesse fatto ai nostri tempi considerevoli progressi, e si fosse avvantaggiata d'un certo numero di nuove scoperte, tuttavolta nessuno oserebbe affermare, che essa sia completamente conosciuta: nè che la discussione impegnata da anni su taluni principali articoli che tantosto esporremo, sia definitivamente chiusa dalla concordanza delle indagini fisiologiche.

Incertezze, in effetto, regnano tuttora sulle funzioni delle varie parti del midollo, a talchè malgrado da più di un mezzo secolo i fisiologi si proponessero stabilire, quali di queste parti trasmettano le impressioni al sensorio comune, quali conducano l'impulso motore volontario ai nervi periferici, è questo tuttavia un problema non completamente risolto, e oggigiorno costituisce una delle questioni più controverse della fisiologia.

Secondo la vecchia teoria ideata da Carlo Bell, e sostenuta da Longet, i cordoni posteriori del midollo spinale (superiori negli animali) sarebbero sensitivi, e trasmetterebbero perciò le impressioni all'encefalo. Rende in apparenza verosimile questa dottrina il solo fatto, che scoperti ed eccitati meccanicamente i cordoni posteriori alla regione dorso-lombare, si provocavano dolori. Se non che essa perde ogni valore scientifico, allorché si riconobbe, che l'eccitazione non si limitava alle fibre di questi cordoni, ma comunicavasi bensì alle radici posteriori dei nervi rachidiani, dalla cui irritazione nasceva la sensazione di vivo dolore, e non già da quella dei cordoni, per come erasi detto. Infatti, uguali eccitazioni praticate sulla linea mediana, alla regione cervicale, dove le fibre radicali non sono così ravvicinate come alla regione dorsale e lombare, producono poco o punto dolore, il che prova chiaramente che i cordoni posteriori sono insensibili.

Secondo Bellingeri, Foderà, Schoeps, Calneil, Kürschner, Van Deen, Stilling, Brown-Sequard, Ludwig Türk, Schiff, Paolini ed altri, in seguito alla sezione trasversale dei cordoni posteriori, la sensibilità persisterebbe nelle parti innervate dal moncone periferico. Inoltre, per Foderà (1823), e dopo di lui per Schoeps, Van Deen, Brown-Sequard, Schiff, Ludwig Türk, una simile operazione avrebbe per effetto di esagerare la sensibilità (iperestesia) nelle parti del corpo, che dovrebbero essere insensibili (anestetiche) ove la teoria di Bell e Longet fosse esatta.

Dalle moderne indagini fisiologiche, in conformità all'opinione emessa per il primo da Bellingeri (1823) risulterebbe, che le impressioni periferiche del tronco e delle estremità, sono trasmesse dalla sostanza grigia all'encefalo, e non già dai cordoni posteriori. Tuttavolta un eminente fisiologo, M. Schiff, pur ammettendo con gli altri scrittori che la sensibilità dolorifica è trasmessa dalla sostanza grigia, sostiene nondimeno che una via diversa percorre la sensibilità di contatto. Egli crede di avere provato con esperimenti sul coniglio, che la sensibilità tattile sia condotta all'encefalo dai cordoni posteriori. E questa opinione, malgrado fosse stata combattuta da Brown-Sequard, siccome pareva confermata dai fatti patologici, nel senso, che in taluni casi l'abolizione della sola sensibilità di contatto coincide coll'alterazione dei cordoni posteriori (rammollimento, atrofia, sclerosi) fu abbracciata da molti fisiologi e clinici.

Né minori incertezze delle precedenti regnano sulle funzioni dei cordoni anteriori e dei laterali. Infatti, giusta l'opinione di alcuni, specialmente di Brown-Sequard, essi condurrebbero in parte la sensibilità all'encefalo; mentre secondo Ludwig Türk questa facoltà sarebbe dovuta ai soli cordoni laterali.

Altri fisiologi credono che i cennati cordoni trasmettano l'eccitazione motrice volontaria. Però non è tuttavia ben determinato se i cordoni anteriori, più specialmente che i laterali, servano alla trasmissione, o viceversa; sicché in rapporto a questo resta indeciso se gli uni siano più necessari degli altri. Secondo Brown-Sequard, la loro importanza varierebbe nelle diverse regioni del midollo; a suo avviso i cordoni laterali alla regione cervicale sarebbero più importanti degli anteriori,

per guisa, che ove fossero recisi, potrebbero persino abolire totalmente la motilità volontaria; mentre invece alla regione dorsale, l'importanza funzionale dei cordoni anteriori prevarrebbe su quella dei laterali.

D'altra parte, secondo Schiff, i cordoni laterali alla regione cervicale sarebbero la via di trasmissione del centro nervoso respiratorio ai muscoli serventi alla respirazione; opinione che fu emessa da Carlo Bell, dal quale i cordoni laterali ricevettero il nome di *cordoni respiratorii*.

Divergono pure le opinioni dei fisiologi relativamente al meccanismo della trasmissione. In effetto, secondo i fautori della teoria di Bell e Longet, i cordoni anteriori sarebbero motori, eccitabili, e condurrebbero direttamente l'eccitazione cerebrale alle radici dei nervi motori, senza il concorso della sostanza grigia; mentre secondo altri fisiologi, per contrario, i cennati cordoni non sarebbero motori, non avrebbero conducibilità propria, e non potrebbero dispensarsi dal concorso della sostanza cinerea per trasmettere l'impulso motore alle fibre radicali; cosicchè a queste l'eccitazione motrice arriverebbe per la via della sostanza grigia.

Le incertezze sulla funzione dei cordoni non potevano non ripercuotersi sulla patologia del midollo ed essere la sorgente di opinioni poco esatte. Infatti la teoria ammessa da molti moderni patologi, che cioè la sclerosi dei cordoni anteriori sia causa della paraplegia, e quella dei cordoni posteriori dell'atassia locomotrice o tabe dorsale, non devesi ripetere che dalla inesatta conoscenza che si ha della funzione dei cordoni.

Non meno della fisiologia, è incerta l'anatomia patologica del midollo spinale. Infatti, da taluni si presume che alle ferite di quest'organo seguano emorragie, suppurazioni, essudati, rammollimenti e sfornamenti; da tali altri si crede che esse talvolta guariscano per riunione diretta e rigenerazione del tessuto nervoso, *senza cicatrice intermedia*; mentre da altri si ammette, che i lembi della ferita si riuniscano per un tessuto cicatriziale.

Discutesi inoltre tuttora, relativamente al cammino delle alterazioni consecutive alle lesioni suddette. Ludwig Türck, Bouchard, Cornil e Ranvier, affermano aver veduto costantemente dopo la distruzione d'un segmento trasversale del midollo, degenerazione secondaria delle parti di quest'organo, la quale affettava i cordoni posteriori nel moncone centrale, e i cordoni laterali in quello periferico.

D'altra parte, Vulpian dimostra di non essere riuscito a riprodurre sperimentalmente sui cani e sui piccioni siffatta alterazione, che sarebbe ascendente nel moncone centrale, e discendente in quello periferico.

Fra tante incertezze, noi abbiamo intrapreso i nostri esperimenti e li abbiamo fatti sui cani, sui conigli e sui piccioni, e con ispecialità sui primi, proponendoci di studiare:

1° Se la sensibilità di contatto rimanga o no abolita, dopo la sezione dei cordoni posteriori (questi esperimenti furono eseguiti sui cani).

2° Studiare i turbamenti della sensibilità e della motilità, nonchè le alterazioni

anatomo-patologiche consecutive alla sezione parziale, e alla recisione totale del midollo.

In quanto al metodo, per offendere il midollo spinale, se fai eccezione di tre esperimenti per i quali eseguimmo il metodo comunemente adoperato, cioè di scoprire il midollo, resecando le lamine delle vertebre, nel rimanente lo tagliavamo, ora totalmente ora parzialmente col metodo sottocutaneo, vale a dire, penetrando nel canale rachidiano per i fori di congiunzione.

A tale scopo ci servivamo di un tenotomo a lama lunga e stretta, ora a taglio doppio, ora ad un taglio. Quindi legavamo l'animale nella posizione della sua stazione sopra una tavola di operazioni; allora, secondo l'altezza, dove volevamo ferire il midollo, fissavamo in esso, come punti di ritrovo: alla regione lombare lo spazio che separa un'apofisi spinosa dall'altra; alla dorsale il bordo posteriore di una costa in prossimità della sua articolazione coll'apofisi trasversa; alla cervicale l'estremità dell'ala dell'atlante, e partendo da questa calcolavamo approssimativamente la distanza del foro di congiunzione sottostante all'apofisi articolare della terza vertebra cervicale.

Stabilito così uno di questi punti, lo fissavamo applicandovi fortemente il dito pollice, talvolta l'indice della mano sinistra (1); mentre colla mano destra prendevamo il tenotomo a penna da scrivere, ed introducendolo orizzontalmente fra i muscoli, lo facevamo penetrare, per uno dei fori di congiunzione, nel canale rachidiano.

Oltre della mancanza di resistenza, allorché eravamo caduti collo strumento nel foro di congiunzione, eravamo avvertiti di essere penetrati nel canale rachidiano da un grido di dolore, che mandava l'animale, e da una scossa tetanica ch'esso soffriva appena avevamo reciso il midollo. Dopo di che lo slegavamo e lo mettevamo sul suolo affine di conoscere approssimativamente il grado della lesione prodotta; diciamo approssimativamente, poiché immediatamente dopo, ovvero poco dopo l'operazione, era difficile, per non dire impossibile, pronunziare un'esatta diagnosi, essendo allora le alterazioni del senso e del moto che ne seguono, quasi identiche in alcune sezioni parziali del midollo, e in talune compressioni dello stesso.

Nell'operazione fummo sempre felici; però non dobbiamo tacere, che in certi animali, con ispecialità in quelli robusti e tarchiati, qualche volta provammo delle difficoltà a penetrare nel foro di congiunzione a motivo dei loro vivaci movimenti.

Questo metodo noi lo ideammo in seguito ad un fatto dolorosissimo accaduto in questa nostra città (2); sicché credemmo dapprima, che la sua applicazione alla

(1) Nella regione lombare talvolta fissavamo il detto punto con un laccio, che collocavamo circolarmente al tronco dell'animale, facendolo cadere nello spazio che separa un'apofisi spinosa dall'altra.

(2) Certo F. Finocchiaro ricevè un colpo di coltello alla guancia sinistra dal quale riportò una grave lesione al midollo spinale (regione cervicale), che lo rese istantaneamente paral-

sezione parziale del midollo fosse una novità nella scienza. Se non che rovistando poi la letteratura, restammo disillusi, poichè trovammo che Rolando (1828) sperimentando sui capretti, penetrava con un punteruolo nel canale rachidiano, facendolo passare come noi, attraverso i fori di congiunzione, e collo scopo di ledere, sia i cordoni anteriori, sia i posteriori del midollo.

Esso, siccome risulta da quello che abbiamo detto, è un metodo molto semplice, di facile esecuzione; però come ha dei pregi, ha egualmente dei difetti.

Un primo pregio è, che non compromette la vita degli animali, ed evita l'emorragia, più o meno copiosa, che suole accompagnare l'apertura del canale rachidiano. Secondo, non dà luogo a suppurazione di sorta; mentre col processo ordinario, è questa così considerevole, che nei mammiferi sovente è causa di morte, e nei casi più fortunati, durando da quattro a sei settimane, li indebolisce di molto. In terzo luogo, produce il minore disturbo possibile all'animale; gli risparmia le sofferenze, ed è di una grande brevità, soprattutto allorchè si abbia acquistato una certa abitudine nel praticarlo. E da ultimo, ci dà la sicurezza, che le modificazioni del senso e del moto, che seguono immediatamente all'operazione, sono senz'altro l'effetto esclusivo della mutilazione del midollo, sicurezza che non si ha qualora si pone a nudo quest'organo; poichè allora s'interessano alcuni muscoli del dorso e si diminuisce la quantità del sangue coll'emorragia.

Fra i difetti non annovereremo certamente la difficoltà che talvolta s'incontra a penetrare nei fori intervertebrali, e per la quale pare sia stato questo metodo abbandonato da Rolando, poichè questa è relativa, e si ovvia colla pratica; bensì quelli, che derivano dallo strumento, sia che si scelga un tenotomo a doppio taglio, sia che si scelga un tenotomo a un taglio. Col primo frequentemente non si ottiene con precisione il taglio delle parti del midollo, che s'intendono sezionare, ma si ha una lesione più estesa di quella che si vorrebbe. Col secondo si ha l'inconveniente che facendolo penetrare nel canale rachidiano col taglio rivolto in sopra, nell'intento di sezionare i soli cordoni posteriori, talora li comprime in vece di sezionarli.

Compiuta l'operazione, noi non avevamo che poca o nessuna certezza sulla estensione della lesione al midollo, nè sapevamo perciò se la lesione corrispondesse allo scopo propositoci; però questo, che forse altri reputeranno qual difetto del metodo, noi lo ritenevamo qual pregio, in quanto che così, senza idee preconcepite ed al modo del clinico, potevamo cotidianamente studiare i fenomeni morbosi che l'animale presentava, onde fare la diagnosi della lesione, prima di sacrificarlo.

Nella diagnosi, non esitiamo confessarlo, non sempre fummo felici, e nel corso

tico. Egli allora fu tosto trasportato e ricevuto nella Clinica chirurgica diretta dal prof. Albanese, ove dopo parecchie settimane finì i suoi giorni.

L'autopsia confermò la diagnosi, e noi vi apprendemmo che potevasi ferire il midollo, penetrando nel canale rachidiano attraverso i fori di congiunzione.

chè i loro movimenti sono tuttavia inceppati (l'animale camminando saltella). In essi inoltre è ricomparsa la sensibilità dolorifica; però è alquanto ottusa. Infatti le lievi irritazioni non sono avvertite dall'animale; mentre invece esso reagisce colla bocca, allorchè le stesse parti sono stimolate con forti punture d'ago, ovvero con pressioni sulle dita.

Dal 13 al 20 Aprile. Negli arti paralizzati i movimenti si ristabiliscono quasi in totalità, tanto che l'animale cammina e corre liberamente; però in essi la sensibilità si mantiene tuttavia ottusa.

Fondandoci su quest'ultimo fenomeno da una parte, e sulla paralisi dall'altra, noi credemmo di aver reciso in parte i cordoni laterali e le corua posteriori della sostanza grigia del midollo, sino in avanti del canale centrale. Restammo però incerti sulla sorte dei cordoni posteriori, onde a verificare cosa di essi ne fosse, maggiormente che l'animale conservò sempre la sensibilità di contatto, il 21 aprile lo uccidemmo, arrecandogli una grave puntura al quarto ventricolo.

RI Trovato ANATOMICO. — Gli involucri rachidiani a livello dell'ultima vertebra dorsale, per un punto assai circoscritto, aderiscono validamente al midollo. (Vedi tav. II, fig. II, 4.) In questo alla stessa altezza havvi una lesione di continuo diretta trasversalmente all'asse dell'organo, la quale apparentemente interessa i cordoni posteriori, il laterale posteriore sinistro ed una metà circa del cordone laterale posteriore destro, confinante col cordone posteriore omonimo. (Vedi tav. I, fig. VII, A 1). Nel rimanente, l'organo non presenta alcuno sformamento, ed ha in sopra come in sotto della lesione la consistenza che allo stato normale. Diviso in due metà eguali, una destra, l'altra sinistra, si vede che la suddetta lesione, in profondità apparentemente, si estende fino a qualche linea in avanti del canale centrale. (Vedi tav. I, fig. VII, B 2).

Col microscopio, a livello della cicatrice (1) si vede che la sostanza grigia nella metà destra è in gran parte distrutta; mentre nella metà sinistra, havvene tuttavia una buona porzione. Le parti distrutte sono sostituite d'ammassi di globuli sangnigni riuniti in piccoli focolai, ovvero allo stato d'infiltrazione; da corpuscoli di Giuge, cellule linfoidi e finissime granulazioni di colorito rosso rubino.

Nel capo cefalico, a qualche millimetro in sopra della detta lesione, non havvi nulla; al contrario, nel capo caudale havvi proliferazione notevole nel nevroglio della sostanza grigia circostante la lesione; in essa le cellule nervose sono rare, impiccolite, di aspetto sensibilmente granuloso, in gran parte senza nucleo e nucleolo, ovvero con quest'ultimo solamente, il quale d'altronde è appena riconoscibile.

I tubi nervosi, con ispecialità dei cordoni che furono recisi, sono sformati, rimpiccoliti con contenuto granuloso; in altri termini, sono degenerati in grasso. In essi però, sebbene non con molta frequenza, siamo riusciti a scoprire il cilindro

(1) L'osservazione microscopica si fa sopra tagli longitudinali alla direzione dell'organo.

dell'asse. I vasi sono dilatati, a pareti in proliferazione e zeppi di globuli sanguigni. Da ultimo è a notarsi, che in questo stesso capo le testè descritte alterazioni non si estendono che fino a pochi millimetri in sotto della suindicata lesione; ad uno od $1\frac{1}{2}$ cent. in sotto di questa, non si osserva più nulla, ovvero si scorge un piccolo aumento numerico delle cellule linfoidi del nevroglio della sostanza grigia.

Esperimento II.

9 Giugno 1874. In una cagna dal pelo nero, bracca bastarda, di alta statura, giovane e ben nutrita, anzitutto esaminiamo la sensibilità tattile vellicando colle barbe d'una penna finissima la parte posteriore del corpo, specialmente l'inguine, la parete addominale, ovvero gli organi genitali, senza che essa vegga né lo sperimentatore, né il corpo con cui questi la tocca. Allora l'animale incontinentemente si rivolge, ed annasa il punto vellicato. Siffatto movimento ci dà la prova che esso percepisce le impressioni tattili, e conosce in ugual tempo il luogo d'onde una impressione parte.

Pungendogli poi con un ago le estremità posteriori, come le anteriori, dà segni di dolore.

Dopo ciò, con un tenotomo a doppio taglio, per il foro di congiunzione (lato sinistro) formato dalla prima colla seconda vertebra lombare, penetriamo nel canale rachidiano, procurando di tagliare i cordoni posteriori del midollo. Dalla ferita non iscola la benché piccola quantità di sangue.

Immediatamente dopo l'operazione l'animale cade paraplegico, i suoi arti pelvici divengono rigidi, immobili, più caldi dei toracici; insensibili alle punture, ai pizzicotti, alle pressioni. Però a capo di due ore, la sensibilità ritorna, sicché le forti pressioni praticate su di essi, suscitano dolore. Ciononostante esso non resta, come ognun supporrebbe, coricato sul suolo, ma cammina, avvalendosi degli arti anteriori e trascinando i pelvici, insieme all'estremità posteriore del tronco.

Il giorno appresso continua nello stesso stato.

11 Giugno. È vivace, mangia con avidità la minestra e la trippa; ha le sue evacuazioni alvine come nello stato normale; l'emissione dell'urina però è a brevi intervalli. Negli organi paralizzati la sensibilità dolorifica è manifestamente diminuita, quella di contatto conservata. In fatti, ripetendo l'esperimento suindicato, cosa che facevamo anche alla presenza dei nostri colleghi Federici e Randacio, esso si agita con gli arti toracici, avvicina la bocca ed annasa il punto vellicato, come se volesse allontanarne una qualche molestia.

13 Giugno. Gli arti paraplegici eseguono qualche raro e debole movimento spontaneo.

DIAGNOSI. — Stando ai fenomeni su esposti, soprattutto al ritardo della ricomparsa

dei movimenti volontari, ed alla diminuzione della sensibilità dolorifica, supponemmo di avere sezionato tutto il segmento posteriore del midollo spinale, sino in avanti del canale centrale.

RITROVATO ANATOMICO (1). — All' autopsia, che facciamo alla presenza dei prelodati professori Randacio e Federici, si trova: all'altezza della prima vertebra lombare, una lesione di continuo leggermente obliqua da sinistra a destra, comprendente la dura madre e tutta la metà o segmento posteriore del midollo. Tuttavia l'organo non è sformato.

Al microscopio si vede, che la sostanza grigia, meno il corno anteriore destro ed un piccolo avanzo del corno anteriore sinistro, è tutta distrutta; con essa sono ugualmente distrutti i cordoni suddetti, i quali come la prima sono sostituiti da tessuto infiammatorio, da una notevole quantità di corpuscoli granulosi o di Gluge, e da piccole masse di miellina libera. Inoltre nel tessuto infiammatorio havvi un piccolo focolaio emorragico. Gli stessi avanzi della sostanza grigia sono notevolmente alterati; contengono qualche rara cellula ganglionare, e questa stessa è rimpiccolita, sensibilmente granulosa.

Le alterazioni testé descritte si rinvencono a livello della lesione di continuo. Nel capo caudale sino a 7 mill. in giù della succennata lesione havvi proliferazione cellulare nel nevroglio, soprattutto della sostanza grigia, mista ad una quantità notevole di sfere granulose o corpuscoli di Gluge. I tubi nervosi sono sformati, opacati. I vasi, con ispecialità quelli vicini alla lesione, sono dilatati, a pareti ispessite in proliferazione, e zeppi di globuli rossi.

Nel capo centrale, al contrario, ad 1 o 1 ½ mill. circa in su della lesione non havvi nulla.

Nei tubi nervosi delle radici spinali posteriori situate immediatamente sotto non che sopra la suindicata lesione, non havvi alcuna alterazione.

Esperimento III.

12 Luglio 1874. In una cagna barbone dal pelo bianco, di media statura, giovane, ben nutrita e molto vivace, coi mezzi sopra indicati esaminiamo dapprima la sensibilità tattile e dolorifica che troviamo squisite. Indi, penetrando con un tenotomo a doppio taglio a livello della seconda vertebra lombare, nel canale rachidiano (lato sinistro) procuriamo recidere i cordoni posteriori del midollo. L'operazione non è seguita da emorragia. L'animale intanto cade immediatamente paraplegico; i suoi arti pelvici divengono rigidi come in uno stato di tetano permanente, ed insensibili alle punture e ai pizzicotti; rigidi altresì ed insensibili alle punture divengono gli arti anteriori; se non che in questi dopo un'ora si ristabilisce

(1) Uccidemmo l'animale il 14 giugno, per trasfusione d'aria nella giugulare.

completamente la sensibilità; esso non può stare seduto, e nei tentativi che fa per mettersi a sedere, perde l'equilibrio e cade sul dorso.

A capo di alquante ore negli arti addominali svanisce lo stato tetanico, e vi ritorna la sensibilità, sebbene diminuita. In fatti, forti pressioni fatte sulle dita provocano contrazione degli arti, e richiamano l'attenzione dell'animale; esso però non grida, nè si avventa, talchè pare che le forti eccitazioni giungano al di lui sensorio comune come sensazioni tattili, e non già dolorifiche.

13 Luglio. La sensibilità dolorifica si è ripristinata, ma è tuttavia diminuita in rapporto agli organi integri; la motilità anch'essa è alquanto migliorata, nel senso che gli arti addominali cominciano ad eseguire qualche debole movimento, e l'animale ha le sue funzioni organiche normalmente, e l'appetito al solito.

In quest'animale, come in quelli dell'esperienze precedenti, negli arti paralizzati si conservò la sensibilità di contatto. In fatti, allorchè sonnacchiava, noi con le barbe di una penna gli vellicavamo la parete addominale, ed esso avvertiva l'impressione, anzi reagiva come se fosse molestato da un qualche insetto.

Lo stesso esperimento, dopo che lo avevamo già ripetuto iterate volte, e sempre coll'identico risultato, un giorno (14 luglio) lo ripetemmo alla presenza del prof. Federici e del dottor Bonfigli, direttore del Manicomio di Ferrara, i quali ne rimasero soddisfatti.

Intanto a completare l'esperienza il 15 dello stesso mese uccidiamo l'animale, ed all'autopsia troviamo: nella dura madre rachidiana all'altezza della seconda vertebra lombare, lato sinistro, una piccola lesione di continuo; e nel midollo, alla stessa altezza, una grave lesione, la quale apparentemente comprende tutto il segmento posteriore del midollo. Intanto l'organo non è sformato, la sua consistenza non è diminuita, ma in sopra come in sotto della lesione, è uguale.

Col microscopio inoltre, si vede, che con i cordoni del segmento posteriore suddetto, son pure distrutte le corna posteriori della sostanza grigia fino in avanti del canale centrale.

Le parti distrutte sono sostituite da accumuli di globuli sanguigni, cellule linfoidi in notevolissima quantità, miellina libera riunita in masse di differente volume, e da qualche raro corpuscolo di Gluge; alterazioni tutte che sono limitate alla lesione di continuo.

Esperimento IV.

18 Giugno 1874. In una grossa cagna corsa, coperta di pelo maculato, adulta, dopo d'esserci assicurati dello stato normale della sensibilità tattile e dolorifica, con un tenotomo che facciamo penetrare nel canale rachidiano a livello della prima vertebra lombare (lato sinistro) cerchiamo di tagliare i cordoni posteriori del midollo spinale.

L'operazione è seguita da piccola emorragia, e l'animale è immediatamente col-

pito da paraplegia incompleta; i suoi arti addominali eseguono soltanto movimenti deboli ed inceppati; tuttavia esso arriva a sedersi, ed a camminare coi soli arti toracici, trascinando quelli pelvici che ha tesi, rigidi, e sensibili soltanto alle forti pressioni che gli vengono fatte sulle dita.

Intanto l'animale mangia di buon appetito la trippa.

Due ore dopo l'operazione negli arti paralizzati havvi iperestesia, talchè agli eccitamenti, benchè leggieri, esso reagisce con ferocia.

19 Giugno. Ha iscuria; i suoi arti addominali di tratto in tratto sono rigidi.

20 e 21 Giugno. Continua come nel giorno precedente. La sensibilità di contatto si conserva come nello stato sano.

Diagnosi. — Fondandoci sulla comparsa dell'iperestesia, credemmo d'aver reciso i cordoni posteriori, e le corna omonime della sostanza grigia. Ucciso quindi il 22 del detto mese l'animale, per trasfusione d'aria nella giugulare, trovammo:

Nel midollo una piccola lesione diretta trasversalmente all'asse dello stesso, la quale comprendeva in superficie ambo i cordoni posteriori, e quasi metà (la posteriore) dei cordoni laterali posteriori. (Vedi tav. I, fig. I, num. 1).

Inoltre coll'esame microscopico vedemmo che la suddetta lesione arrivava fino quasi sul canale centrale, ledendo le corna posteriori della sostanza grigia; e che i margini di essa erano sede d'un tessuto di proliferazione, d'una gran quantità di sfere granulose, o corpuscoli di Gluge; mentre attorno della stessa vi era della miellina riunita in masse di differente volume, e dei globuli sanguigni allo stato d'infiltrazione.

In questo, come nei precedenti esperimenti, i tubi nervosi delle radici spinali situate immediatamente sotto della lesione non offrivano alterazione di sorta.

I vasi erano considerevolmente dilatati e pieni di globuli sanguigni.

Riassumendo ora i principali fatti osservati nei quattro esperimenti esposti sin qui, avemmo: conservazione della sensibilità di contatto e della dolorifica negli organi paralizzati, malgrado la recisione alla regione lombare dei cordoni posteriori del midollo, e della metà posteriore della sostanza grigia.

Il che a nostro parere prova, che le sensazioni di contatto, e quelle dolorose, non sono trasmesse all'encefalo per la via dei cordoni posteriori del midollo spinale. E siccome per le indagini fisiologiche è omai dimostrato, che la sostanza grigia è l'organo conduttore delle sensazioni dolorose, così resta anche per noi provato, che essa è pure l'organo conduttore delle impressioni di contatto al sensorio comune.

Esperimento V.

2 Marzo 1875. Cane dal pelo marrone, di statura alta, smilzo, ma di buona salute. Assicuratrici anzitutto della sua normale sensibilità, coll'intenzione di sezionare i cordoni posteriori del midollo spinale, e le corna posteriori della sostanza grigia, penetrammo con un tenotomo nel canale rachidiano a livello dell'undecima vertebra dorsale. L'operazione fu fatta celeremente, e non fu seguita da alcun accidente; dalla stessa ferita cutanea non scolorò una goccia di sangue. Svincolato però l'animale e messolo a terra ci accorgemmo, che esso era colpito da paraplegia con anestesia; aveva gli arti addominali rigidi, immobili, insensibili alle punture d'ago. Tali fenomeni però non ebbero lunga durata; sicchè poco tempo dopo l'operazione vedemmo negli stessi arti manifestarsi movimenti spontanei, e l'animale stesso dar segni di dolore irritandogli fortemente le dita, alzarsi e restarsi in piedi, tenendo rigidi gli arti paraplegici, e poggiandoli sul suolo con la superficie dorsale dei piedi. A capo di tre ore esso camminava barcollando sugli arti paralizzati che muoveva disordinatamente, o meglio trascinandoli tesi ed immobili. Così da sé scendeva la scala, e dal laboratorio andava nella stalla.

Frattanto esaminata nuovamente, per mezzo di punture e di pressioni, la sensibilità degli stessi arti, la trovammo diminuita, mentre la temperatura di essi, in confronto agli arti sani era manifestamente aumentata; ciò che era percepibile anche al tatto.

Ciò non ostante, dopo l'operazione l'animale mangiava, evacuava ed emetteva l'orina come nello stato sano.

3 Marzo. La rigidità degli arti paraplegici è scomparsa, i loro movimenti sono ordinati, ma deboli, sicchè l'animale camminando vacilla. Nel rimanente non havvi nulla di nuovo.

4 Marzo. Presa la temperatura col termometro posto fra le dita, si trovano + 28 nei piedi anteriori, 32 $\frac{1}{10}$ nel piede posteriore sinistro, + 32 $\frac{1}{2}$ nel destro.

La sensibilità dolorifica in essi continua ad essere alquanto diminuita, quella tattile al contrario non presenta alcuna variazione. In fatti toccando l'animale colle barbe di una penna sugli organi genitali o sulla parete addominale, noi potevamo richiamare la sua attenzione sul punto impressionato, per l'appunto come prima dell'operazione. Nè questo risultato variava reiterando l'esperimento.

7 Marzo. L'animale presenta un notevole miglioramento nei movimenti degli arti paraplegici, tantochè cammina e corre senza vacillare.

La temperatura degli arti pelvici misurata ai piedi è + 32, e dei toracici + 22. Essa nei primi si mantenne tale sin quasi alla metà del mese succennato. A quest'epoca diviene + 28 in tutte le estremità. Allora la motilità è del tutto ristabilita; in effetto l'animale salta beve e coordina anche bene i movimenti per grattarsi le orecchie.

Aprile. Al principio di questo mese anche la sensibilità dolorifica negli arti pelvici è allo stato normale, cosicchè nessun fenomeno vedesi più, che accenni ad una alterazione del midollo spinale.

DIAGNOSI. — La celerità con cui scomparve la paraplegia e si ristabilì completamente la motilità, ci avrebbe fatto inclinare a credere che il midollo fosse stato compresso, anzichè sezionato; ma, tenuto però presente l'indebolimento della sensibilità per quasi un mese, credemmo più probabile che il tenotomo avesse reciso, oltre ai cordoni posteriori, le corna limitrofe, e la parte centrale della sostanza grigia.

Collo scopo di accertare quindi, se e quale fosse la lesione del midollo, il 18 luglio, cioè dopo 137 giorni dall'operazione, uccidemmo l'animale per trasfusione d'aria, ed all'autopsia, scoperto il midollo ed escissa la dura madre rachidiana, ci accorgemmo, che questa a livello dell'undecima vertebra dorsale, per un punto limitatissimo, aderiva al midollo. Estratto questo (porzione lesa) dalla sua cavità e spogliatolo dalla dura madre, vedemmo sulla sua superficie dorsale, allo stesso punto ove aderiva colla dura madre, una cicatrice lineare diretta trasversalmente all'asse dello stesso organo, la quale in apparenza comprendeva i cordoni posteriori.

Nel rimanente il midollo, in sopra non che in sotto della cennata lesione, presentava il medesimo colorito, la medesima consistenza e la medesima forma che allo stato normale.

Coll'esame microscopico notammo inoltre, che della sostanza grigia rimanevano soltanto le corna anteriori. La parte distrutta, compreso il canale centrale, era sostituita d'un tessuto cicatriziale di apparenza fibrillare, il quale era formato da fibre connettivali, da cellule ovali ovvero fusiformi; queste ultime ch'erano assai più numerose, col loro grande diametro, erano dirette verticalmente all'asse dell'organo.

In esso inoltre, si notava un buon numero di vasi di nuova formazione a corso irregolare.

Gli avanzi della sostanza grigia (corna anteriori) erano considerevolmente alterati; in essi infatti non si vedevano che tracce di cellule nervose, ed il nevroglio, molto più sviluppato del normale, era sede di una quantità immensa di piccole cellule rotonde nucleate.

Colla sostanza grigia inoltre erano distrutti i cordoni posteriori e la metà posteriore (parte periferica) del cordone laterale sinistro, i quali erano sostituiti da un tessuto cicatriziale giovane, in altri termini formato in gran parte da cellule fusiformi in cui non ci fu dato scorgere nessuna traccia di tubi nervosi.

La metà anteriore del cordone laterale posteriore sinistro ed a preferenza la metà del cordone laterale posteriore destro, confinante col posteriore omonimo, erano sclerotizzate. Tutto il rimanente della sostanza bianca era in lodevolissimo stato.

I vasi erano sensibilmente dilatati, pieni di globuli sanguigni.

I tubi nervosi delle radici spinali posteriori situate immediatamente sotto della cicatrice, erano sensibilmente rimpiccioliti, pallidissimi, in gran parte senza doppi contorni. Tuttavia, in quei tubi nei quali si conservavano i doppi contorni, si notava con molta facilità la presenza del cilindro dell'asse.

Riassumendo il fin qui esposto in questo esperimento avemmo :

1. Che la sezione totale dei cordoni posteriori di una metà del cordone laterale posteriore sinistro, e della metà posteriore della sostanza grigia, sino in avanti del canale centrale del midollo spinale, produsse paraplegia, la quale guarì completamente; cosicchè dopo la guarigione, nessuno, ignaro della praticata operazione, avrebbe mai pensato, vedendo l'animale, che in esso era stata prodotta una così grave lesione del midollo. D'altra parte, in vista d'un così felice risultato, nessuno conscio del caso, si sarebbe astenuto dal pensare alla riproduzione della sostanza nervosa.

Inoltre, la motilità non turbata in alcun modo, dopo che fu recisa una metà del cordone laterale posteriore sinistro, e dopo che la consecutiva sclerosi offese l'altra metà, estendendosi eziandio sopra una metà del cordone laterale posteriore destro, prova che la funzione dei cordoni laterali posteriori nel trasmettere l'impulso motore volitivo, fu sostituita dai cordoni anteriori e dai laterali omonimi.

2. Che tale lesione fu seguita immediatamente da anestesia, indi da temporanea diminuzione della sensibilità dolorifica.

Ora il ripristinamento completo della sensibilità, dopochè sono stati sezionati i cordoni posteriori e tutta la sostanza grigia posteriore, sino in avanti del canale centrale, dimostra, che la sensibilità non è trasmessa al sensorio comune per la via dei cordoni posteriori, e che le corna anteriori della sostanza grigia conducono all'encefalo le impressioni dolorose, e possono persino da soli, bastare a conservare nello stato normale la sensibilità negli organi innervati dal moncone periferico del midollo.

3. Che la sensibilità di contatto, conformemente a tutti i precedenti esperimenti, si conservò qual'era prima dell'operazione. Ciò che chiaramente prova che la sensibilità tattile non è trasmessa al cervello dai cordoni posteriori del midollo, ma invece dalla sostanza grigia.

4. Finalmente che i due lembi della ferita del midollo si riunirono per un tessuto di cicatrice, non avendo (malgrado l'animale fosse vissuto 137 giorni) all'esame microscopico rinvenuto traccia di riproduzione della sostanza nervosa.

Esperimento VI.

8 Marzo 1875. In un piccolo e giovane cane dal pelo bianco con macchie rosse, dopo d'esserci accertati dello stato della sua sensibilità di contatto e dolorifica,

col solito metodo sottocutaneo introduciamo un tenotomo a livello della seconda vertebra lombare nello speco vertebrale, coll'intento di recidere il segmento anteriore del midollo spinale. Dalla ferita non viene alcuna goccia di sangue. L'animale intanto è tosto colpito da paraplegia. Esso si agita con gli arti anteriori, procura di mettersi a sedere, ma cade sul dorso, non riuscendogli a tenersi in equilibrio. I suoi arti paraplegici divengono rigidi, immobili, completamente anestetici, e più caldi degli arti sani. Ad onta di ciò mangia la trippa e il pane.

A capo di due ore dall'operazione, esso cammina con gli arti toracici, trascinando sul suolo i paraplegici in uno stato di rilassamento.

Il dì seguente (9 marzo) cogli arti addominali esegue qualche debole movimento volontario, che da quest'epoca in poi non abbiamo veduto mai più riprodursi; inoltre in questi la temperatura è uguale a quella degli arti sani, ma la anestesia continua; ha le evacuazioni alvine come nello stato normale, però soffre incontinenza di urina.

11-20 Marzo. Continua come nei giorni precedenti. Negli organi paralizzati la sensibilità di contatto e la dolorifica sono abolite.

DIAGNOSI. — Ponendo mente ai movimenti volontari manifestatisi un giorno dopo l'operazione negli arti paraplegici, supponemmo d'avere reciso tutto il midollo, all'infuori d'un tenue strato dei cordoni anteriori, e fors'anche dei cordoni posteriori.

Intanto il 24 marzo sacrificammo l'animale pungendogli il quarto ventricolo cerebrale, e coll'autopsia trovammo:

Sulla dura madre rachidiana, superficie dorsale, all'altezza della 2^a vertebra lombare un solco profondo, diretto trasversalmente all'asse del midollo; più, valida aderenza del segmento anteriore di questa membrana al canale rachidiano. Sul midollo, una cicatrice, la quale in circonferenza apparentemente lo comprendeva in totalità, e che aderiva colla dura madre.

L'organo frattanto in sotto come in sopra della lesione, non offriva alcun rammollimento, non iperemia, nè tampoco sformamento, se eccettui quello dovuto alla presenza della cicatrice.

Col microscopio, a livello della cicatrice trovammo, distruzione completa della sostanza grigia, la quale era sostituita da un tessuto cicatriziale, che alla superficie dell'organo si continuava col tessuto cicatriziale degli involucri di cui pareva una derivazione. Esso era formato da cellule rotonde, ovali ovvero fusiformi, le quali ultime col loro grande diametro erano rivolte trasversalmente all'asse dei tubi nervosi, (Vedi tav. I, fig. III), e da un buon numero di vasi di nuova formazione.

La porzione centrale dei cordoni anteriori era pure distrutta, e sostituita da tessuto cicatriziale giovane analogo al suddescritto; mentre nella parte periferica di essi, i tubi nervosi erano sclerotizzati.

I cordoni posteriori nella porzione limitante la lesione erano anch'essi sclerotizzati; mentre nel rimanente erano in lodevole stato. I cordoni laterali destri e

sinistri erano scomparsi, e sostituiti, come la sostanza grigia, da un tessuto cicatriziale analogo a quello suddescritto.

I tubi nervosi del moncone periferico dei cordoni che furono recisi, erano colpiti da degenerazione grassosa; al contrario, quelli degli stessi cordoni, ma del capo centrale, erano allo stato normale.

Inoltre, i tubi delle radici spinali poste sopra della lesione erano in lodevole stato; mentre quelli delle radici anteriori poste immediatamente sotto della lesione, erano degenerati in grasso. Egualmente colpiti da degenerazione grassosa erano i tubi nervosi delle analoghe radici poste a 4 $\frac{1}{2}$ cent. in sotto della lesione. Se non che in questi, la degenerazione grassosa era meno avanzata, e meno generale. In quanto che nello stesso campo microscopico, si vedeva una quantità considerevole di tubi, nei quali i doppi contorni, la miellina erano nelle più belle condizioni.

Negli analoghi tubi, ma delle radici posteriori poste immediatamente dietro della lesione non vi era nulla, soltanto divisione della miellina in grossi segmenti.

La vescica urinaria era notevolmente contratta.

Riassumendo ora quanto è stato detto, in questo esperimento abbiamo avuto, che in seguito alla sezione del midollo alla regione lombare (comprendente tutta la sostanza grigia, i cordoni laterali e la massima parte di quelli anteriori), la sensibilità dolorifica e tattile rimasero abolite negli organi innervati dal moncone periferico del midollo.

Il che per noi riprova, che i cordoni posteriori, i quali furono risparmiati dal tenotomo, non sono punto le parti del midollo conducenti all'encefalo le impressioni dolorose e di contatto, e che all'incontro, si queste, come quelle vi sono trasportate dalla sostanza grigia.

Esperimento VII.

11 Agosto 1874. In una cagna dal pelo bianco screziato, di alta statura, vecchia tarchiata, penetriamo con un tenotomo nel canale rachidiano, collo scopo di recidere la metà posteriore del midollo spinale, a livello della seconda vertebra lombare.

L'animale è tosto colpito da paraplegia; i suoi arti paralizzati divengono, il sinistro tetanico, il destro in flessione; ambedue completamente anestetici; ma conservano la stessa temperatura che pria dell'operazione.

12 Agosto. L'appetito non gli manca; ha le defecazioni come nello stato ordinario, ma ha incontinenza di urina.

15 Agosto. Ha debolissime e rare contrazioni negli arti paralizzati.

Settembre. In questo mese migliora sensibilmente; non ha più incontinenza di urina; però gli si manifestano delle piccole piaghe di decubito agli arti paraple-

gici, i quali nei movimenti offrono un lieve miglioramento, tanto che la cagna arriva ad alzarsi, sostenersi in equilibrio sulle sue quattro estremità per soddisfare i suoi bisogni, e talora altresì per muovere qualche passo, ma con istento: però i suoi movimenti di deambulazione sono deboli, disordinati, sicchè essa vacilla, e finisce per cadere, ovvero viuta dalla stanchezza, per mettersi a sedere.

Da ottobre a dicembre, guarisce delle piaghe di decubito, ma la sensibilità dolorifica e tattile le rimangono abolite; i muscoli le si atrofizzano, la motilità negli arti addominali le migliora, ma non giunge a ristabilirsi completamente.

Nel mese di gennaio 1875 continua come sopra, laonde non è in grado, nè di correre, nè di saltare. Tuttavolta, coll'arto sinistro essa può grattarsi l'orecchio del lato corrispondente; col destro ne fa dei tentativi, ma non raggiunge lo scopo. Cammina lentamente, diremmo a passi di piombo, ma con movimenti coordinati. Se non che, dopo alquanti passi, i movimenti si disordinano in modo che gli arti paralizzati si ravvicinano, ovvero s'incrociano. Il disordine succede più presto, ed è più sensibile quando essa accelera il passo.

In base ai sintomi su esposti credemmo d'avere reciso tutto il midollo, eccettuata una tenue porzione dei cordoni anteriori e dei laterali omonimi.

Il 25 gennaio uccidemmo l'animale, insufflandovi dell'aria nella giugulare esterna, ed all'autopsia trovammo:

Sulla dura madre rachidiana, all'altezza della seconda vertebra lombare, una cicatrice trasversale all'asse del midollo spinale, la quale, a destra ed a sinistra, aderiva col canale rachidiano e col midollo. In quest'ultimo, alla stessa altezza, un'altra cicatrice dello spessore di quasi due millimetri, (Vedi tav. I, fig. VI, 3), diretta pure trasversalmente all'asse dello stesso, la quale, oltre della metà posteriore, comprendeva altresì, a destra ed a sinistra, una piccolissima porzione dei cordoni laterali anteriori. I cordoni anteriori erano apparentemente intatti. Nel rimanente l'organo era di consistenza normale, e non presentava sformamento di sorta.

Col microscopio, a 5 mill. in sopra della lesione si vedeva solo un piccolo aumento numerico dei corpuscoli del nevroglio. Al contrario, a 7 mill. in sotto il nevroglio, ed a preferenza quello della sostanza grigia, era assai più sviluppato del normale ed era contemporaneamente sede di una quantità considerevole di cellule rotonde granulose; mentre a quasi un mill. la sostanza grigia era sclerotizzata, i vasi erano dilatati ed a pareti ispessite in proliferazione. A livello della cicatrice la sostanza grigia era distrutta; della bianca rimaneva una piccola porzione soltanto dei cordoni anteriori e dei laterali omonimi, che alla sua volta era sensibilmente sclerotizzata, specialmente nella parte limitante la lesione. (Vedi tav. II, fig. V, 1, 1, 2, 2, 3, 3, 3). Le parti distrutte erano sostituite da un tessuto cicatriziale vagamente fibrillare sparso di cellule fusiformi, e vasi di nuova formazione, il quale nella parte corrispondente alla sostanza grigia era di aspetto reticolare. (Vedi tav. II, fig. V, 4). I tubi nervosi delle radici spinali situate sopra della descritta lesione

erano allo stato normale; quelli delle analoghe radici, ma poste immediatamente sotto di essa degenerati in grasso; in essi i doppi contorni erano scomparsi, e la miellina era sostituita d'una massa di granulazioni grassose ovvero di goccioline grassose miste a granulazioni della stessa natura. Fra questi tubi inoltre ve ne erano taluni atrofici.

Le analoghe alterazioni, ma assai meno apprezzabili, si vedevano nei tubi delle radici situate a 5 cent. in sotto della lesione.

I muscoli esterni del bacino, e quelli della coscia erano flaccidi, scolorati, atrofici; qua e là in preda a leggiera infiltrazione grassosa.

Riepilogando ora il fin qui detto in questo esperimento abbiamo avuto:

1° Anestesia completa degli organi paralizzati, essendo interrotta la continuità della sostanza grigia.

Il che conferma sempremai, che la discontinuità totale della sostanza grigia del midollo spinale, in un punto, abolisce la sensibilità negli organi sottostanti alla lesione.

2° Miglioramento della paraplegia, non essendo stata preservata che una piccola porzione dei cordoni anteriori, e dei laterali omonimi. Il che dimostra, contrariamente all'opinione di Rolando, Calmeil, Nonat, Brown-Sequard, e Chauveau, che i cordoni anteriori del midollo non partecipano alla trasmissione delle impressioni sensitive; ed inoltre, che gli avanzi dei testè cennati cordoni, malgrado fossero in parte sclerotizzati, purtuttavia trasmettevano l'impulso motore volontario a segno, che la motilità in parte si ripristinò.

In quanto ora al modo come una tale trasmissione avveniva, è difficile determinarlo.

Alcuni opinano, che i cordoni anteriori comunicano direttamente alle radici dei nervi motori l'eccitazione motrice volontaria; altri credono per contrario, che i cordoni trasmettano l'impulso motore alla sostanza grigia, da cui poi sarebbe condotto alle dette fibre radicali.

Tale questione non è ancora risolta, nè noi crediamo che questo nostro caso valga a scioglierla definitivamente. Tuttavolta, se da una parte si riflette che in esso la sostanza grigia al punto della lesione restò interrotta completamente per quasi due millimetri; se si considera dall'altra, che nel moncone periferico del midollo troviamo la detta sostanza sclerotizzata per quasi un millimetro, non potrà non convenirsi che esso depone più in favore della prima, che della seconda delle due opinioni di sopra menzionate.

3° Coordinamento di alcuni movimenti malgrado la perdita assoluta della sensibilità. Il che prova che il senso non è tanto necessario alla coordinazione dei movimenti, quanto generalmente si crede dai fisiologi e dai clinici. Nè qui ci si opponga che nella deambulazione i movimenti cominciarono, ma non continuarono a lungo coordinati, poichè al disordine dei movimenti che ne seguiva, non era cer-

tamente estranea la debolezza degli arti paralizzati, e la difficoltà che l'eccitazione motrice incontrava a passare negli avanzi dei succennati cordoni.

4° Mancanza assoluta di riproduzione della sostanza nervosa, essendosi ristabilita la continuità dell'organo per mezzo di tessuto cicatriziale comune. E ciò dopo più di cinque mesi.

Esperimento VIII.

4 Febbraio 1875. Ad una cagna coperta di pelo maculato, di media statura, con pannicolo adiposo sottocutaneo sviluppato, cerchiamo col solito strumento sezionarle la metà posteriore del midollo spinale a livello della seconda vertebra lombare. Compiuta l'operazione l'animale cade paraplegico; le sue estremità addominali divengono tetaniche, immobili, insensibili anche alle forti pressioni; la temperatura però vi si conserva uguale a quella degli arti sani.

7 Febbraio. Mangia di buon appetito; si alza a stento per evacuare l'alvo, avendo sempre tesi gli arti paralizzati che trascina se fa qualche passo; ha incontinenza d'urina.

12 Febbraio. Non ha più rigidità negli arti, nei quali cominciano a vedersi dei deboli movimenti volontari.

14 Febbraio. Comincia a camminare, ma vacillando e zoppicando. Intanto continua ad avere anestesia nelle estremità posteriori; queste in effetto, colle forti pressioni sulle dita, si contraggono, restano alcuni istanti in flessione, ma l'animale non dà alcun segno di sensazione dolorosa, solamente volge la testa e guarda; all'incontro, con lievi irritazioni sugli arti anteriori, si avventa.

2 Marzo. Continua come sopra. Frattanto ci accorgiamo che essa è gravida.

30 Marzo. Partorisce due figli vivi e ben nutriti

In seguito vediamo, non senza sorpresa, ripristinarsi in essa la sensibilità dolorifica, la quale però è molto diminuita in confronto a quella degli arti sani, e altresì conservarsi normale la sensibilità di contatto; l'incontinenza di urina scomparire, la motilità degli arti paralizzati migliorare gradatamente, ed in ultimo (nel mese di maggio) ristabilirsi, sicché l'animale cammina, corre, si gratta, ed anche si sostiene ritto sugli arti paralizzati; soltanto non può saltare, e qualora ne fa il tentativo, perde l'equilibrio e cade. Nè in questo vi fu mai miglioramento.

Diagnosi.— Stando ai fenomeni summenzionati, credemmo d'averle lesi i cordoni posteriori, i laterali omonimi e tutta la sostanza grigia, eccettuate le sole estremità delle corna anteriori. Eccettuammo quest'ultime, per due ragioni; primariamente perchè il ritardo con cui ricomparve la sensibilità fu tale, quale non avevamo mai veduto in casi analoghi, sicché per alquante settimane ritenemmo vi fosse discontinuità completa nella sostanza grigia; in secondo luogo, perchè la sensibilità dolorifica si mantenne costantemente diminuita, diminuzione che non avevamo ri-

scontrato in altri esperimenti, in cui era rimasta una maggior quantità di sostanza nelle medesime corna.

Il 27 giugno sacrificammo l'animale, e all'autopsia trovammo:

Nel midollo spinale, all'altezza della seconda vertebra lombare una cicatrice lineare, la quale diretta trasversalmente all'asse dello stesso ne comprendeva tutta la metà o segmento posteriore. (Vedi tav. II, fig. III, 3).

Fra tanto l'organo in sotto come in sopra della lesione, era di consistenza, colorito, e forma normale.

Col microscopio, a livello della cicatrice, vedemmo che il segmento posteriore dell'organo era completamente distrutto fino in avanti della commissura bianca e sostituito d'un tessuto reticolare, le cui maglie, di differente grandezza, erano ripiene di cellule rotonde, a nucleo granuloso fra le quali si osservava qualche corpuscolo di Gluge. (Vedi tav. IV, fig. III).

Inoltre vedemmo, che nel segmento anteriore, la parte dei cordoni anteriori limitante la sostanza grigia era sclerotizzata, mentre la parte periferica era in lodevole stato.

I cordoni laterali anteriori, meno la parte di essi limitante i cordoni anteriori, erano sclerotizzati, ovvero scomparsi e sostituiti da tessuto reticolare a finissime maglie.

Della sostanza grigia rimaneva un piccolo avanzo delle corna anteriori, il quale in un lato aveva uno spessore di 0^{mm} , 17, in un altro di 0^{mm} , 20. (Vedi tav. IV, fig. III, 1-2).

Questo stesso avanzo inoltre era sensibilmente sclerotizzato, e le pochissime cellule, che conteneva erano atrofiche, sformate, senza nucleo.

I tubi nervosi delle radici spinali situate immediatamente sotto la emisezione, erano degenerati in grasso, e molti anche atrofici. Però in molti di essi potemmo constatare la presenza del cilindro dell'asse.

Epilogando, in questo esperimento abbiamo avuto:

1° Paraplegia, la quale tenne dietro alla recisione dei cordoni posteriori, dei laterali omonimi, e di quasi tutta la sostanza grigia alla regione lombare.

2° Guarigione completa, se eccettui l'impossibilità al salto, dovuta agli avanzi suddetti del midollo.

Il che a nostro parere prova, che i cordoni anteriori e i laterali omonimi, benché in parte sclerotizzati, sostituivano i laterali posteriori distrutti dal coltello.

3° Conservazione della sensibilità dolorifica e tattile, malgrado che della sostanza grigia fosse rimasta unicamente la sommità delle corna anteriori.

Il che conferma sempre mai che questa sostanza è la sola parte del midollo conduttrice delle impressioni dolorose e di contatto.

4° Anche in questo caso, come nei precedenti, fuvi mancanza assoluta di riproduzione della sostanza nervosa, e ristabilimento della continuità per mezzo di tessuto cicatriziale.

Esperimento IX.

5 Maggio 1875. In una piccola cagna, giovanissima, di razza inglese bastarda, dal pelo lungo e nero, procuriamo recidere, col solito metodo, a livello della terza vertebra cervicale, i cordoni posteriori del midollo spinale, insieme alle corna posteriori della sostanza grigia. Terminata l'operazione, essa cade immediatamente sul suolo, si agita per sollevarsi, muove debolmente e disordinatamente tutti gli arti, ma non riesce ad alzarsi; ha la sensibilità della pelle, in tutte le regioni posteriori alla lesione quasi normale. Se non che questa poco dopo si esagera notevolmente nel lato sinistro. In fatti, in questo le punzecchiate provocano segni di vivo dolore; mentre uguali irritazioni sul lato destro sono avvertite dall'animale come prima dell'operazione.

6 Maggio. Si alza, dà pure qualche passo, ma vacillando, sicchè tosto cade; ha la pupilla dell'occhio destro un po' più ristretta di quella del sinistro; nel rimanente l'appetito, le escrezioni, i movimenti del torace, li ha come nello stato normale.

10 Maggio. Non ha più iperestesia, e la sensibilità del lato sinistro diviene uguale a quella del lato destro.

In seguito il restringimento della pupilla cessa ugualmente; la motilità degli arti migliora sempre più, ed in ultimo si ristabilisce completamente; laonde nel mese di giugno l'animale cammina, corre, coordina bene i suoi movimenti, salta, si gratta come allo stato normale.

Tenuto conto dell'iperestesia, credemmo d'aver recisi i cordoni posteriori, parte dei laterali omouimi, e le corna posteriori della sostanza grigia. Tuttavia, a dirlo franca, ci fu difficile il comprendere come dalla lesione delle due corna menzionate potesse insorgere l'iperestesia unilaterale. A chiarire quindi le nostre dubbiezze, il 14 giugno uccidemmo l'animale per trasfusione d'aria nella giugulare, ed all'autopsia trovammo:

Sul midollo all'altezza della seconda vertebra cervicale, due piccolissime cicatrici di forma quasi circolare, le quali (nello stesso livello) erano visibili: una, più piccola, nel solco che separa il cordone laterale posteriore sinistro dal posteriore omonimo; l'altra, più grande, nel solco di separazione del cordone laterale anteriore destro dal laterale posteriore omonimo. Con queste due cicatrici, per un punto limitatissimo, aderivano l'aracnoide, e la pia madre.

Col microscopio, al livello delle cicatrici trovammo: nella metà o segmento posteriore, che il corno destro, e poco meno della metà del sinistro, erano scomparsi. Con essi, era egualmente scomparsa, la parte dei cordoni laterali posteriori. Queste parti erano sostituite da un tessuto trabecolare, il quale nelle sue lacune conteneva delle cellule rotonde granulose; mentre gli avanzi dei cordoni erano atrofici. (Vedi tav. IV, fig. I).

Nella metà o segmento anteriore si vedeva: proliferazione cellulare sensibilissima

nella sostanza grigia con sclerosi pronunziatissima della parte di essa limitante la lesione: il canale centrale era illeso; i vasi sanguigni dilatati, a pareti ispessite, e zeppi di globuli sanguigni.

In questo esperimento abbiamo avuto:

1. Che la sezione incompleta dei cordoni posteriori, e di una piccola porzione dei laterali omonimi del midollo spinale, alla regione cervicale, non che del corno posteriore destro e di una metà del sinistro della sostanza grigia, produsse paralisi dei quattro arti, che guarì completamente.

2. Che le parti tagliate del midollo non si riprodussero, bensì riunironsi, come nei casi precedenti, per un tessuto cicatriziale.

3. Che la sensibilità negli organi paralizzati, non solamente si conservò come nello stato normale, ma anche, poco dopo l'operazione, aumentò notevolmente nel lato sinistro del corpo, per la durata di cinque giorni.

Rispetto a quest'ultimo fenomeno, i fisiologi credono, che l'iperestesia d'un lato del corpo insorga dopo l'emisezione del midollo dello stesso lato, ovvero della sezione d'un sol cordone posteriore. Credono altresì, che la sensibilità si esageri, in ambedue i lati, dopo il taglio di tutti due i cordoni posteriori, e delle corna grigie contigue. Eppure, nel caso nostro, la manifestazione dell'iperestesia non soggiacque a siffatte regole. Vedemmo in effetto, che non ostante fossero stati recisi incompletamente ambedue i cordoni posteriori, e lese entrambi le corna posteriori, la sensibilità non si esagerò in tutti due i lati del corpo, ma solo nel lato sinistro, come avviene dopo la emisezione del midollo. Né ciò è tutto. L'iperestesia comparve da quel lato del corpo dove il corno posteriore della sostanza grigia era il meno distrutto (ne mancava poco meno della metà); mentre nel lato opposto, dove il corno grigio era in totalità reciso, la sensibilità si conservò illesa negli organi dello stesso lato.

Il che prova, che le parziali lesioni della sostanza grigia del midollo spinale, in seguito delle quali comparisce l'iperestesia, non sono ancora tutte ben note nella scienza, e che nelle ferite del midollo spinale, l'iperestesia unilaterale non è un fenomeno sicuro o patognomonico, col quale si possa diagnosticare avvenuta la emisezione dello stesso organo.

Esperimento X.

14 Ottobre 1874. In una cagna barbone, giovane, di mezzana grossezza e di buona costituzione, procurammo recidere il segmento anteriore del midollo spinale a livello della seconda vertebra lombare. Essa divenne immantinente paraplegica; i suoi arti addominali divennero fortemente tesi, immobili, anestetici, e più caldi dei toracici; in questi la sensibilità diminuì notevolmente in rapporto a quello che essa era prima dell'operazione; tanto che le forti punture d'ago arretrate in essi non ec-

citavano più dolore; qualche volta le sole forti pressioni sulle dita, determinavano una debole contrazione dell'arto. Dopo alcune ore la temperatura divenne uguale in tutti gli arti; i toracici però erano tremanti ed agitati da continue scosse tetaniche.

15 Ottobre. La sensibilità le ritorna allo stato normale negli arti toracici; negli addominali le ricomparisce, ma diminuita soprattutto nel sinistro.

17 Ottobre. Ha febbre, rifiuta il cibo; ha le evacuazioni alvine come nello stato normale; non ha rigidità negli arti addominali.

19 Ottobre. Mangia con avidità, non ha più tremore.

20 Ottobre. Comincia a fare dei movimenti volontari cogli arti paralizzati.

22 Ottobre. Si alza ed a stento si sostiene in equilibrio sulle sue estremità; però appena provasi di fare qualche passo, gli arti addominali si flettono, sicché essa si ferma, ovvero cammina con gli arti toracici trascinando l'estremità posteriori.

26 Ottobre. Si rizza con facilità, cammina un poco, ma vacillando.

26 Novembre. Cammina, corre coordinando bene i movimenti, tanto da non dar più segno della sofferta lesione; soltanto non è buona per il salto, ed il prof. Federici che venne a vederla, non ebbe a notare in essa alcun disturbo nei movimenti.

7 Febbraio 1875. Salta senza perdere l'equilibrio o raramente, di modo che saltando rimane quasi sempre in piedi; si gratta il collo col piede posteriore destro; col sinistro facendo lo stesso tentativo arriva appena sino alla spalla. Frattanto la sensibilità continua ad averla diminuita negli arti paralizzati, con ispecialità nel sinistro.

Diagnosi.—Poggiando da una parte sul ritorno della sensibilità negli arti paraplegici al secondo giorno della lesione, e dall'altra sul ritardo con cui manifestaronsi i primi movimenti volontari nei medesimi arti, credemmo molto probabile di avere col tenotomo interessato il segmento anteriore del midollo, con più precisione, i cordoni anteriori, i laterali omonimi, e le corna anteriori della sostanza grigia, sino indietro del canale centrale. Eravamo però incerti sulla sorte dei cordoni laterali posteriori e delle corna posteriori della sostanza grigia, onde il dì 8 febbraio (110 giorni dopo l'operazione) pensammo di ucciderla, facendole penetrare dell'aria nella giugulare esterna.

Ritrovato anatomico.—La dura madre rachidiana, all'altezza della seconda vertebra lombare, per un punto limitato, aderisce validamente al canale rachidiano. A questa stessa altezza, sulla superficie anteriore del midollo havvi una valida cicatrice, la quale apparentemente interessa la metà anteriore dello stesso organo, aderendo intimamente con i suoi involucri. Nel rimanente, l'organo, in sopra come in sotto della lesione, non è per nulla rammollito, non iperemizzato, nè tampoco sformato.

L'osservazione microscopica rivela: nel capo centrale, a 4 millimetri in sopra della lesione, un leggiero aumento numerico dei corpuscoli connettivali del nevroglio della

sostanza grigia. Una tale proliferazione diviene sempre più sensibile a misura che con i tagli trasversali ci avviciniamo alla cicatrice. Le cellule nervose non che i tubi della sostanza bianca, fin quasi sopra la cicatrice, sono allo stato normale.

Nel capo caudale: ad 11 mill. in sotto della lesione, nella sostanza grigia havvi proliferazione cellulare. Delle cellule ganglionari, talune sono di aspetto sensibilmente granuloso, tali altre degenerate in grasso. I tubi nervosi anch'essi sono colpiti da degenerazione grassosa.

Tutte queste alterazioni divengono sempre più pronunziate a misura che, con i tagli trasversi, da sotto in sopra, ci avviciniamo alla lesione; e da ultimo a 3 o 4^{mm} in sotto di questa havvi sclerosi avanzata, estesa a tutta la sostanza grigia ed ai cordoni anteriori; sicchè a questo livello le cellule nervose sono considerevolmente rimpiccolite, rare, senza nucleo e nucleolo, ovvero con quest'ultimo soltanto; i tubi nervosi sono atrofici.

A livello della cicatrice, la sostanza grigia è quasi intieramente distrutta, o con più esattezza, di essa rimane un piccolo avanzo, la metà periferica del corno posteriore destro, e questo stesso avanzo dello spessore di 0^{mm}, 42 alla sua volta è sclerotizzato, e contiene pochissime cellule ganglionari, che sono piccole, senza nucleo.

Colla sostanza grigia sono pure distrutti i cordoni anteriori ed il laterale anteriore sinistro. Del laterale anteriore destro si conserva uno straterello verso la periferia, i tubi del quale però sono notevolmente sclerotizzati; sono ugualmente sclerotizzati i cordoni laterali posteriori, ma non egualmente; in fatti in essi, la sclerosi è poco apprezzabile nella parte limitante i cordoni posteriori; assai pronunziata in quella confinante coi cordoni laterali anteriori. I cordoni posteriori, soprattutto verso la periferia, sono in lodevole stato.

Le parti distrutte sono sostituite da un tessuto cicatriziale di aspetto reticolare, formato da fasci di cellule fusiformi, da filamenti connettivali, e da vasi di nuova formazione, i quali ultimi si anastomizzano fra di loro e formano insieme ai fasci connettivali una rete, le cui maglie sono ripiene di cellule rotonde nucleate, granulose.

I tubi nervosi delle radici spinali anteriori poste immediatamente sotto della lesione sono degenerati in grasso, mentre quelli delle analoghe radici, ma situate immediatamente sopra della cennata lesione, non che quelli delle radici spinali posteriori, sono normali.

I muscoli degli arti pelvici sono atrofici; *la vescica è fortemente contratta.*

Riassumendo in questo esperimento abbiamo avuto:

1° Che malgrado la grave lesione suddescritta del midollo, la paraplegia guarì completamente.

Ora, se per renderci conto di ciò, volessimo indagare quali siano stati i conduttori dell'eccitazione motrice volontaria in questo caso, non sapremmo che additare

i cordoni laterali posteriori. In fatti, non sapremmo spiegarlo colla riproduzione della sostanza nervosa, poichè come dicemmo, i due capi del midollo si riunirono per mezzo di tessuto cicatriziale.

Nemmeno potremmo mettere avanti la sostanza grigia, che d'alcuni scrittori (pel motivo dei suoi rapporti colle radici anteriori dei nervi rachidiani) fu riguardata come l'unico conduttore delle determinazioni volontarie, perchè questa sostanza era distrutta.

Non ci resterebbero adunque che i soli cordoni laterali posteriori, i quali, fra gli elementi rimasti nel midollo, ove si faccia eccezione del residuo della sostanza grigia, erano i soli atti a condurre l'impulso motore cerebrale. Ammesso quindi che il ripristinamento della motilità si ebbe per la loro persistenza, se mal non ci apponiamo, ne segue: 1° che i cordoni anteriori e i laterali omonimi del midollo, non sono costituiti, né in totalità, né in parte dalle radici anteriori dei nervi spinali, perchè altrimenti i movimenti degli arti paraplegici sarebbero rimasti aboliti; 2° che i cordoni anteriori, e i laterali omonimi, possono nella loro funzione essere sostituiti dai laterali posteriori, talmentechè la loro interruzione non ostacola il ristabilimento della motilità.

2° Che la sensibilità, sebbene alquanto diminuita, si conservò in tutti gli organi animati dai nervi provenienti dal moncone periferico del midollo.

Ora questi risultati dimostrano: 1° Che la trasmissione dell'eccitazioni dolorose, praticate su ambedue gli arti paraplegici, potè aver luogo, malgrado la sostanza grigia dei due monconi comunicasse unicamente per un avanzo della stessa sostanza (metà del corno posteriore destro) (1); 2° Che la propagazione dell'eccitazioni dolorose si faceva nel senso diretto e nel senso incrociato, vale a dire tanto dal lato destro del midollo, dove la sostanza grigia era in continuità (senso diretto), quanto dal lato sinistro, dove, al contrario, eravi interruzione completa della medesima sostanza (senso incrociato); però la trasmissione nel senso diretto era prevalente, il che noi potemmo desumere dalla maggiore sensibilità dell'arto posteriore destro.

Or se questo fatto non si mette in dubbio, ne segue, che la facilità maggiore della conduzione delle impressioni sensitive nel lato destro del midollo, è un fatto che non convalida l'opinione dominante nella scienza sull'incrociamiento completo o quasi completo delle fibre sensitive nella sostanza grigia del midollo. In fatti, ove fosse vera l'ipotesi di Brown-Sequard che i conduttori sensitivi si decussano completamente o quasi, nella sostanza grigia, l'effetto ne sarebbe stato l'anestesia dell'arto destro, e la iperestesia o per lo meno la conservazione totale della sensibilità nel sinistro, e noi al contrario vedemmo più sensibile il primo. Ciò prova inoltre, che se c'è una decussazione delle fibre sensitive nella sostanza grigia, essa è molto

(1) Qui non sappiamo determinare se l'indebolimento della sensibilità negli stessi arti dipese soltanto dalla quantità (piccola) della sostanza grigia che faceva comunicare la sostanza omonima dei due capi, ovvero vi concorse eziandio la sclerotizzazione di questo stesso mezzo di comunicazione.

incompleta, e tale soltanto da tenere in relazione funzionale le due metà, destra e sinistra, dell'organo.

Se ora, ponendo mente al residuo della sostanza grigia sfuggito al tenotomo, volessimo renderci conto del meccanismo con cui avveniva la trasmissione delle singole impressioni sensitive, andremmo incontro a gravi difficoltà.

I fisiologi, ammettendo l'ipotesi che le fibre nervose non si riuniscono mai, e che decorrano separate, indipendenti l'una dall'altra, dai centri nervosi sino alla periferia, supposero che ciascuna parte sensibile periferica del corpo dovrebbe essere rappresentata nella sede del sensorio comune da conduttori sensitivi distinti ed isolati, perchè altrimenti un'eccitazione dolorosa non potrebbe cambiarsi in una sensazione distinta, speciale, e l'essere senziante non potrebbe, nè discernere il punto irritato, nè sottrarlo al dolore, nè difenderlo.

Ora questa teoria, generalmente abbracciata, non potrebbe darci una spiegazione del fenomeno su ricordato, perciocchè riteniamo anatomicamente impossibile che tutti i vari milioni dei conduttori sensitivi che vivificavano gli organi sottostanti alla lesione del midollo, si fossero riuniti in un residuo del corno posteriore della sostanza grigia, per arrivare all'organo della coscienza.

Nè sapremmo spiegarlo con altra ipotesi; sicchè dopo i fatti osservati consideriamo il trasporto isolato delle singole sensazioni al sensorio comune uno fra i tanti problemi che aspettano tuttavia dalla scienza una plausibile spiegazione.

Esperimento XI.

5 Luglio 1874. Cagna dal pelo marrone, giovane, di piccola statura, magra, vivace di aspetto lupigno.

In questa abbiamo procurato (sempre collo stesso metodo) di recidere la metà anteriore del midollo spinale, a livello della seconda vertebra lombare. Essa divenne tosto paraplegica; i suoi arti addominali divennero immobili, rilassati; ma conservarono la temperatura e la sensibilità, che avevano pria dell'operazione. Però non potemmo vedere se quest'ultima era uguale a quella degli arti sani, poichè le stesse irritazioni, sugli uni e sugli altri, provocavano violenta reazione.

6 Luglio. Ha tremore in tutto il corpo; l'appetito, le funzioni alvine e l'emissione dell'urina le ha, come nello stato normale. La sensibilità alquanto diminuita negli arti paralizzati, con ispecialità nel sinistro; col destro esegue dei movimenti volontarii, ma debolissimi ed inceppati.

7 Luglio. Coll'arto posteriore destro, poichè il sinistro l'ha tuttavia immobile, fa iterati tentativi per alzarsi, ed arriva talvolta ma a stento ad alzarsi e sostenersi in piedi per alcuni istanti.

8 Luglio. Fa qualche passo, tremando, vacillando e zoppicando; sicchè tosto si mette a sedere, se pur non cade.

12 Luglio. Non ha più tremore; la paralisi però nell'arto sinistro gli continua.

Agosto. La sensibilità nell'arto posteriore sinistro gli persiste alquanto diminuita, nel destro gli ritorna allo stato normale. In questo inoltre, sebbene lentamente, si ristabilisce la motilità, talmente che l'animale può facilmente camminare, e altresì correre, trascinando l'arto sinistro; ma non può né saltare, né grattarsi le orecchie.

DIAGNOSI.—Fondandoci sull'abolizione dei movimenti nell'arto sinistro, ritenemmo di avere reciso, oltre alla metà anteriore del midollo anche il cordone laterale posteriore sinistro.

A confermare quindi ovvero correggere la nostra diagnosi, il 6 settembre sacrificammo l'animale.

RITROVATO ANATOMICO.—Sul midollo all'altezza della seconda vertebra lombare (superficie addominale) trovammo una cicatrice lineare diretta trasversalmente all'asse dell'organo la quale apparentemente, oltre alla metà anteriore ne interessava il cordone laterale posteriore sinistro.

Nel rimanente l'organo in sotto della lesione, come in sopra era di consistenza normale; non presentava alcuno sformamento, né tampoco iperemia.

Coll'osservazione microscopica vi notammo: nel capo cefalico a 5 mill. circa in sopra della lesione, una leggiera proliferazione cellulare nel nevroglio della sostanza grigia, che vedevamo divenire sempre più sensibile a misura che con i tagli trasversali ci avvicinavamo alla cicatrice; e della miellina libera riunita in masse di piccolo volume. A tre mill. circa, con le menzionate alterazioni vi era sclerosi, la quale però non era ugualmente progredita in tutto lo spessore dell'organo. Essa era sensibilissima nella sostanza grigia e nella bianca a questa limitrofa; mentre era quasi nulla nella parte periferica della metà destra; poco pronunziata nella metà sinistra.

Nel capo caudale, a 7 mill. circa in sotto della lesione, vi era un sensibile aumento numerico dei corpuscoli connettivali aventi sede nel nevroglio della sostanza grigia; degenerazione dei tubi nervosi dei cordoni, che furono recisi; alterazioni, che si facevano più pronunziate a misura che con tagli trasversi ci avvicinavamo alla lesione: ad uno o due mill. poi in sotto della lesione vi era sclerosi molto avanzata.

A livello della lesione vi era scomparsa quasi totale della sostanza grigia; con più precisione di questa rimaneva soltanto il corno posteriore destro ed uno strattarello, il più esterno, del corno anteriore dello stesso lato, il quale ultimo era in continuità di sostanza col corno posteriore. (Vedi tav. II, fig. 1, 10, 11). Colla sostanza grigia erano pure distrutti i cordoni anteriori, i laterali anteriori di ambo i lati ed il cordone laterale posteriore sinistro. Del cordone posteriore sinistro rimaneva una piccola porzione, la più periferica, la quale d'altronde era sclerotizzata. (Vedi tav. III, fig. 1, 2). Il cordone posteriore ed a preferenza il laterale posteriore destri erano in parte sclerotizzati. Le parti distrutte erano sostituite da tessuto cicatriziale di aspetto fascicolato ovvero reticolare. (Vedi tav. III, fig. 1, 3, 4).

Le cellule ganglionari della sostanza grigia del capo periferico limitate la di-

struzione di sostanza, non erano gran fatto alterate: di esse talune avevano un'aspetto sensibilmente granuloso, dovuto alla presenza di granulazioni grasse; altre in maggior numero, erano normali; mentre alla stessa distanza quelle del capo centrale erano normali.

I tubi nervosi delle radici spinali anteriori situate immediatamente sotto della lesione, erano colpiti da degenerazione grassosa.

Epilogando, in questo esperimento abbiamo avuto:

1° Abolizione dei movimenti nell'arto posteriore sinistro, essendo rimasta recisa la metà laterale del midollo del lato corrispondente.

Il che conferma l'opinione generalmente abbracciata, che l'impulso motore volontario alla regione lombare del midollo spinale, è comunicato agli organi del movimento nel senso diretto, cioè dallo stesso lato del midollo.

2° Ristabilimento della motilità nell'arto posteriore destro, malgrado fossero stati tagliati, il cordone anteriore, il laterale omonimo e la massima parte del corno anteriore della sostanza grigia della metà del midollo del lato corrispondente.

Questo risultato prova, come abbiamo detto ripetute volte, che i cordoni anteriori e i laterali del midollo si sostituiscono vicendevolmente nell'ufficio di trasmettere il comando della volontà; e in questo caso il laterale posteriore destro sostituisce i cennati cordoni distrutti.

3° Che la emisezione del midollo non abolì la sensibilità nell'arto paralizzato, si bene la rese ottusa.

Questo risultato è simile a quello precedentemente menzionato, in cui vedemmo diminuita la sensibilità del lato del corpo corrispondente alla metà del midollo, dove la sostanza grigia era stata ugualmente distrutta.

Esso depone, torniamo a ripeterlo, contro l'opinione di Brown-Sequard, secondo il quale i conduttori delle impressioni sensitive si decusserebbero completamente nel midollo, e il taglio quindi d'una metà laterale di quest'organo darebbe per risultato l'iperestesia del lato paralizzato, e l'anestesia del lato opposto con conservazione della motilità; e prova al contrario, che le eccitazioni sensitive si propagano nella sostanza grigia del midollo, parte nel senso diretto, e parte nel senso incrociato, cioè dall'altro lato del midollo. Se in fatti tutti i conduttori delle impressioni sensitive di un lato del corpo decorressero nella metà del midollo dello stesso lato, colle irritazioni che facevamo sull'arto sinistro avremmo riscontrato in esso l'anestesia completa, e questa non c'era; invece vi trovammo diminuita la sensibilità. D'altra parte, se fra i conduttori sensitivi di ciascuna metà del midollo vi fosse completa decussazione, noi avremmo dovuto vedere la sensibilità conservata tutta intera nell'arto sinistro, ed annullata totalmente, o per lo meno molto indebolita nell'arto opposto; ed all'incontro trovammo che essa rimase solamente diminuita nell'arto sinistro, mentre nel destro si ripristinò completamente.

Esperimento XII.

7 Aprile 1875. In un cane dal pelo bianco e larghe macchie nere sul dorso, adulto, robusto, di media statura, stupido e poco sensibile (1), procuriamo recidere i cordoni anteriori del midollo spinale, a livello della dodicesima vertebra dorsale. Nell'atto di ferire il midollo esso non dà alcun segno di dolore; soltanto fa un movimento coi muscoli del dorso.

Frattanto è subito colpito da paraplegia; i suoi arti toracici divengono rigidi, gli addominali rilassati, immobili, e più caldi dei primi, ma tutti anestetici. Se non che a capo quasi di due ore l'anestesia cessa, sicché alle forti pressioni sulle dita l'animale reagisce avventandosi; e ancora più tardi cogli arti paralizzati esegue de' movimenti volontari, sicché esso fa qualche tentativo per alzarsi, ma invano. Mangia col solito appetito.

8 Aprile. Si alza stentatamente per fare i suoi bisogni, e tosto ritorna a coricarsi; ha la sensibilità diminuita negli arti paralizzati. Nel rimanente continua.

9 Aprile. Non ha più rigidità negli arti anteriori; i movimenti negli arti paraplegici li ha migliorati, laonde si alza, cammina, ma adagio, vacillando, e con movimenti non liberi, poiché gli arti addominali, soprattutto il sinistro, li ha alquanto rigidi.

14 Aprile. La temperatura negli arti paraplegici l'ha uguale a quella dei sani.

27 Maggio. Riacquista la motilità, sicché esso cammina, corre e coll'arto sinistro si gratta anche l'orecchio dello stesso lato; non può però fare altrettanto col destro. La sensibilità intanto continua ad averla diminuita.

Ponendo mente a questo fenomeno, e alla difficoltà maggiore con cui si ristabilirono i movimenti nell'arto destro, noi credemmo che insieme ai cordoni anteriori, fosse stato pur leso il laterale anteriore destro, non che la maggior parte della sostanza grigia.

Il 28 maggio intanto sacrificammo l'animale e all'autopsia trovammo:

Sulla superficie addominale del midollo, all'altezza della 12^a vertebra dorsale una cicatrice trasversale, la quale apparentemente interessava la metà anteriore dell'organo; in altri termini, i cordoni anteriori ed i laterali anteriori. L'organo frattanto non era sformato; presentava il colorito e la consistenza che allo stato normale; si sgusciava facilmente, non essendovi fra esso ed i suoi involucri che una aderenza circoscritta alla lesione.

Coll'osservazione microscopica, a livello della descritta lesione trovammo, che la sostanza grigia era quasi completamente distrutta, o meglio di essa rimane-

(1) Le punture d'ago sulla coda, sul dorso e sopra i piedi non le avverte; soltanto dà segni di dolore colle forti pressioni sulle dita.

vano due piccolissime porzioni, le estremità delle corna posteriori, le quali misurate d'avanti indietro avevano uno spessore di 0^{mm},50 quella del lato sinistro, di 0^{mm},37 quella del lato destro. Questi stessi avanzi d'altronde erano notevolmente sclerotizzati. Sicché non vi si vedevano cellule ganglionari, e le poche fibre nervose che vi si scorgevano erano atrofiche.

Il cordone anteriore destro era intieramente scomparso; dell'anteriore sinistro, al contrario, rimaneva una porzioncella limitante il cordone laterale omonimo, i tubi della quale erano un tantino impiccoliti, ma tuttavia in lodevole stato.

Del cordone laterale anteriore destro rimaneva uno stratarello di tubi tuttavia riconoscibile, in vicinanza del cordone laterale posteriore destro; nel rimanente era sostituito da tessuto cicatriziale.

Tutte le altre parti erano in lodevole stato. Quelle distrutte erano sostituite da un tessuto alveolare formato da fasci connettivali fibrillari finamente granulosi, e da cellule fusiformi sui sepimenti del quale camminava un numero notevole di vasi sanguigni, che ad un di presso seguivano l'andamento degli stessi sepimenti; mentre le lacune erano ripiene di cellule rotonde, granulose e di sfere granulose, o corpuscoli del Gluge.

Nelle radici spinali anteriori, poste immediatamente sotto la cicatrice, i tubi nervosi avevano perduto i loro doppii contorni, ovvero li conservavano, ma sformatissimi. In essi la mielina era ugualmente scomparsa e sostituita da una massa di granulazioni, ovvero di piccolissime gocce grasse. Inoltre fra essi ve ne erano taluni atrofici.

Le analoghe alterazioni, ma molto meno pronunziate esistevano nei tubi nervosi delle radici ugualmente anteriori situate a poca distanza in sotto della lesione. Al contrario nei tubi nervosi delle radici anteriori, poste immediatamente sopra dell'accennata lesione, in quelli delle radici posteriori superiori, come inferiori alla lesione, non vi si trovava nulla.

Corollario.—Epilogando ora quanto è stato detto in questo esperimento, abbiamo avuto:

1° Paraplegia la quale guarì malgrado la recisione del segmento anteriore del midollo spinale alla regione dorsale, e di quasi tutta la sostanza grigia.

Questo risultato conferma ancora di più quanto abbiamo detto di sopra, intorno alla sostituzione reciproca, fra i cordoni anteriori e i laterali, nella funzione di trasmettere l'impulso della volontà agli organi del movimento, non che nell'attribuire agli stessi l'incarico principale di tale trasmissione. In fatti è evidente, che la sostanza grigia, essendo distrutta non poteva essere l'organo conduttore dell'eccitazione motrice volontaria. Né è presumibile che a tanto bastassero i residui della stessa, rappresentati unicamente dagli apici delle corna posteriori; poichè se questi residui si mostrarono insufficienti a conservare integra la sensibilità, non può mai suppersi che potevano bastare a trasmettere l'impulso motore

volontario al segno, di dare il ristabilimento della motilità negli arti paraplegici.

Ed è del pari evidente, che i cordoni anteriori essendo nello stato normale indubbiamente conduttori importanti dell'impulso volontario agli organi del movimento, è forza ammettere che siano stati sostituiti nel loro compito da altri cordoni, altrimenti il ristabilimento della motilità sarebbe inspiegabile, essendosi già trovati distrutti i detti cordoni anteriori.

Ora, nella metà destra del midollo, il cordone laterale posteriore ed una porzione del laterale anteriore, essendo stati risparmiati dal tenotomo, erano i soli che potevano sostituire il cordone anteriore; mentre nella metà sinistra, il cordone anteriore poteva essere sostituito da ambedue i cordoni laterali (anteriore e posteriore).

Conferma inoltre questa nostra opinione, il risultato clinico, nel senso che il ristabilimento della motilità negli arti paraplegici fu in istretto rapporto coll'estensione della lesione dei detti cordoni. In fatti, nell'arto destro la motilità si ristabilì per la deambulazione e per la corsa, ma in esso mancarono sempre i movimenti per potersi l'animale grattare l'orecchio; nel sinistro all'incontro la motilità si ristabilì completamente.

2° Indebolimento della sensibilità negli organi paralizzati, malgrado fossero rimasti intesi i cordoni posteriori del midollo; e malgrado della sostanza grigia fossero rimaste le estremità delle due corna posteriori, trovate d'altronde all'autopsia, notevolmente sclerotizzate. Il che da una parte conferma una volta di più, che i testè menzionati cordoni non sono i conduttori della sensibilità, poichè se tali fossero, questa facoltà non si sarebbe riscontrata diminuita; dall'altra, prova manifestamente, che la trasmissione della sensibilità all'encefalo, benchè indebolita, ha pur luogo quando la sostanza grigia dei due capi (centrale e periferico) si trova in continuità con un avanzo della medesima sostanza sia anche notevolmente sclerotizzato.

Esperimento XIII.

23 Settembre 1874. Col metodo già descritto abbiamo procurato tagliare, in un grosso e robusto coniglio, i cordoni posteriori del midollo spinale a livello della seconda vertebra lombare. Nel momento di ferire il midollo esso contrasse fortemente i muscoli del dorso senza dare altri segni di dolore, e immediatamente dopo cadde in paraplegia incompleta. In effetto, benchè debolmente e stentatamente, muoveva gli arti pelvici. Inoltre in questi la sensibilità era considerevolmente diminuita, al segno che le sole forti pressioni sulle dita provocavano un lieve segno di dolore.

24 Settembre. Ha incontinenza d'urina. Nel rimanente mangia come nello stato normale; ha i movimenti negli arti paraplegici, soprattutto nel destro, migliorati, la sensibilità più diminuita nel sinistro.

25 Settembre. Si alza, fa anche qualche passo barcollando. Nel rimanente continua.
27 Settembre. Cammina celeremente.

Fondandoci sul fenomeno della diminuita sensibilità negli arti paralizzati, credemmo di avere recisa tutta la metà posteriore del midollo, sino in avanti del canale centrale della sostanza grigia.

Il 28 Settembre, ucciso l'animale, all'autopsia trovammo:

Nel midollo spinale all'altezza della seconda vertebra lombare una grave lesione di continuo, la quale apparentemente interessava i cordoni posteriori, il laterale posteriore sinistro, ed una piccolissima porzione del laterale posteriore destro. Il segmento o metà anteriore del midollo era intatta.

L'organo non era affatto sformato ed in sotto come in sopra della lesione, aveva l'identica consistenza, il medesimo colorito.

Coll'esame microscopico, a livello della lesione notammo che con i cordoni suddetti, era in gran parte distrutta la sostanza grigia; con più precisione di essa rimaneva il corno anteriore destro, ed una piccola porzione, la più anteriore del corno anteriore sinistro.

Le parti distrutte erano sostituite da un essudato fibrinoso, nel quale oltre ad una notevole quantità di cellule linfoidi, vi erano dei corpuscoli di Gluge, della miellina libera e dei globuli sanguigni. Nelle parti al contrario, che furono risparmiate dal coltello non vi erano apprezzabili alterazioni. Negli stessi avanzi di sostanza grigia ad eccezione di un buon numero di cellule di nuova formazione, e di globuli sanguigni allo stato d'infiltrazione, non vi era nulla.

A 4 mill. circa in sotto della lesione vi era della miellina libera riunita in masse di differente volume, la quale era maggiormente abbondante nella sostanza grigia, ed una lieve proliferazione cellulare.

Nel capo cefalico, alla stessa distanza della lesione non vi era nulla.

I tubi nervosi delle radici del capo caudale, situate immediatamente sotto della lesione non presentavano alcuna alterazione.

La vescica era distesa per la presenza di una notevole quantità di urina torbida, di reazione sensibilmente alcalina; le sue pareti erano iperemizzate, in taluni punti anche ecchimosate.

Venendo ora alla conclusione, si scorge chiaramente, che questo esperimento conferma quanto fu detto da noi precedentemente; cioè che il taglio parziale del midollo spinale alla regione lombare (comprendente i cordoni posteriori, i laterali omonimi e la sostanza grigia, sino in avanti del canale centrale) non annulla la sensibilità negli arti paraplegici. Epperò prova che i cordoni posteriori del midollo non sono i conduttori della sensibilità; ed inoltre che nella sostanza grigia non havvi una porzione incaricata specialmente di condurre le impressioni sensitive al sensorio comune: sicchè qualunque residuo, vuoi delle corna anteriori, vuoi delle posteriori, che mette in comunicazione l'asse grigio dei due capi recisi, basta per conservarsi la sensibilità negli organi innervati dal capo periferico.

Inoltre, in questo caso abbiamo avuto, che la recisione di due terzi circa della sostanza grigia, non disturbò in modo notevole i movimenti degli arti paraplegici; poichè altrimenti, nel breve spazio di cinque giorni, non si sarebbe in essi ristabilita la motilità. Il che comprova il concetto, altrove menzionato, che la trasmissione degli ordini della volontà, è più in rapporto coi cordoni anteriori e laterali, che colla cennata sostanza.

Esperimento XIV.

22 Aprile 1874. Grossa cagna dal pelo cinereo ben nutrita, adulta e d'aspetto lupino; singolare per la sua poca sensibilità, nel senso che non reagisce, nè fa alcun movimento alle punture d'ago e ai pizzicotti che le si danno, nè dà segni di dolore che con le forti pressioni sulle dita. In essa procuriamo recidere la metà laterale sinistra del midollo spinale a livello della seconda vertebra lombare. Terminata l'operazione la vediamo tantosto cadere colpita da emiplegia nel lato della lesione; sicchè il suo arto posteriore sinistro diviene completamente privo di senso e di moto, più caldo dell'arto posteriore del lato opposto (presa la temperatura ai piedi, si hanno + 36 C. nell'arto paralizzato, + 29 in quello del lato opposto).

Dopo qualche ora dall'operazione essa intanto si solleva e cammina, ma zoppicando e trascinando l'arto emiplegico, e vacillando sull'arto pelvico destro, che anch'esso è insensibile alle forti irritazioni.

28 Aprile. Cammina senza vacillare; ha buon appetito; la defecazione e l'emissione dell'urina, come nello stato normale. Nel rimanente continua.

2 Maggio. Negli arti pelvici il calore è uguale.

4 Maggio. Comincia a muovere, ma stentatamente l'arto paralizzato; camminando anche lo poggia, ma zoppica.

20 Maggio. Nell'arto paralizzato non ha più anestesia, e con sorpresa ci accorgiamo che le eccitazioni sullo stesso e sugli arti sani, provocano dolore più vivo che prima dell'operazione. In seguito in questo la motilità va mano mano migliorando, e in ultimo finisce per ristabilirsi completamente.

18 Giugno. Cammina, salta, si gratta, come se mai nulla avesse sofferto.

In quanto ora alla diagnosi, tenendo conto dei sintomi su ricordati, ritenemmo d'aver reciso i cordoni laterali sinistri e forse anche il posteriore corrispondente.

Il 19 del testè cennato mese uccidemmo l'animale.

RITROVATO ANATOMICO.—All'altezza della seconda vertebra lombare, la dura madre rachidiana aderiva circolarmente alla metà sinistra dell'organo. L'aracnoide e la pia madre erano iperemizzate. L'organo, in sotto, come in sopra della cennata aderenza non era rammollito, nè tampoco sformato; era soltanto iperemizzato alla superficie addominale. Intanto spogliatolo dai suoi involucri vi trovammo una cicatrice avvallata, la quale apparentemente interessava i cordoni laterali sinistri.

Col microscopio inoltre osservammo, che la suddetta cicatrice comprendeva solo i testè citati cordoni; sicchè la sostanza grigia rimaneva illesa; e che essa era formata da fasci fibrillari diretti trasversalmente al corso dei tubi nervosi e da cellule fusiformi ovvero rotonde.

In essa inoltre vi erano dei vasi di nuova formazione, e dei corpuscoli di Gluge. A questo stesso livello, nelle altre parti con ispezialità nella sostanza bianca vi era della miellina libera riunita in masse di differente volume.

I tubi nervosi dei cordoni laterali sinistri del capo periferico erano affetti da degenerazione grassosa e taluni pure d'atrofia; mentre gli analoghi tubi, ma del capo centrale erano normali.

Le cellule ganglionari anch'esse erano di aspetto notevolmente granuloso e talune pure senza nucleo.

I vasi del capo caudale erano dilatati, a pareti ispessite, zeppi di globuli rossi.

Nei tubi nervosi delle radici spinali anteriori del lato sinistro situate immediatamente sotto della cennata lesione, vi era degenerazione grassosa.

Inoltre taluni di questi tubi erano anche atrofici. (Vedi tav. III fig. II).

Al contrario, i tubi nervosi delle radici spinali poste immediatamente sopra della più volte citata lesione, erano allo stato normale.

In questo esperimento la completa guarigione dell'emiplegia, e il ritorno della sensibilità senza che vi fosse stato il menomo indizio di riproduzione della sostanza nervosa, a nostro avviso dimostra, che i cordoni laterali recisi alla regione lombare del midollo spinale, siano stati sostituiti nella loro funzione dal cordone anteriore; e che essi non siano, come crede Ludwig Türk, gli organi di trasmissione della sensibilità.

Esperimento XV.

29 Settembre 1874. Penetrando con un tenotomo, a livello della seconda vertebra lombare, nel canale rachidiano di un grosso coniglio, procurammo recidere i cordoni laterali del midollo spinale e la sostanza grigia centrale. L'animale al momento di ferire il midollo, non gridò, e noi ci accorgemmo d'aver leso quest'organo da un forte movimento che lo stesso fece coi muscoli del dorso. Intanto divenne tosto paraplegico; tuttavia muoveva di tratto in tratto, sebbene debolmente ed a stento, gli arti paralizzati, ma non poteva adoperarli per sollevarsi; del resto in essi aveva la sensibilità un poco diminuita; non aveva incontinenza d'urina.

1° Ottobre. Si alza, si sostiene nella sua normale posizione, e fa anche qualche passo.

Dal 2 al 9 ottobre. Migliora sensibilmente della paraplegia, ed in ultimo ne guarisce.

11 Ottobre. Cammina, corre, e si rivolge in tutte le direzioni come se mai nulla avesse sofferto. La sensibilità stessa negli arti paraplegici gli è ritornata allo stato normale.

Or una guarigione così celere e completa, ci fece dubitare che in luogo di ledere il midollo, vi avessimo arrecata una semplice compressione.

Intanto, ucciso l'animale (il 12 ottobre), trovammo:

Nel midollo spinale, lato sinistro, all'altezza della seconda vertebra lombare, un piccolissimo infossamento, il quale aveva il suo riscontro, allo stesso livello, nel lato opposto dell'organo. Nel rimanente sui cordoni anteriori non che sui posteriori non si vedeva nulla, e l'organo stesso non era affatto sformato.

Col microscopio, a livello del punto succennato trovammo distruzione quasi completa della sostanza grigia; diciamo quasi, in quanto che di questa rimanevano due piccoli avanzi, l'estremità delle corna posteriori ed un residuo del corno anteriore destro, (Vedi tav. III, fig. IV, 2, 3), nei quali però, per la sclerosi non era visibile che qualche cellula nervosa, e qualche fibra nervea. La parte distrutta poi, era sostituita da un tessuto di aspetto reticolare, nelle maglie del quale si vedevano delle cellule di nuova formazione, e dei corpuscoli granulosi, ovvero cellulari.

I cordoni laterali di ambo i lati erano anch'essi quasi in totalità distrutti e come la sostanza grigia sostituiti da tessuto cicatriziale identico al testè descritto.

I cordoni anteriori ed i posteriori, verso la periferia erano quasi allo stato normale; nella porzione limitante la sostanza grigia erano distrutti e sostituiti come sopra da tessuto cicatriziale.

In questo esperimento sono degni di nota i seguenti due fatti:

1° Che si ristabili la motilità negli arti paraplegici, malgrado fossero stati sezionati i cordoni laterali del midollo spinale, e quasi tutta la sostanza grigia. Il che a nostro avviso in questo caso prova, che l'impulso motore della volontà era trasmesso al moncone periferico dai cordoni anteriori, i quali perciò stesso sostituirano nella loro funzione i cordoni laterali distrutti.

Inoltre, che le parti del midollo con ispecialità incaricate di condurre il comando della volontà, sono i cordoni anteriori e i laterali, e non già la sostanza grigia.

2° Che la sensibilità negli arti paraplegici, in principio soffrì una piccolissima diminuzione, ma tosto si rimise, quantunque la sostanza grigia dei due capi del midollo fosse in continuità unicamente con un avanzo delle corna posteriori ed un residuo del corno anteriore destro (1).

(1) Questo risultato differisce da quello ottenuto negli Esperimenti X e XII, dove, al contrario, con un piccolo residuo delle corna posteriori della sostanza grigia, riscontrammo diminuita la sensibilità dolorifica negli organi paralizzati.

Esperimento XVI.

23 Marzo 1874. In un cane dal pelo nero, giovane, vivace, di media statura, col consueto processo, scopriamo il midollo spinale, e cerchiamo tagliarvi, all'altezza della terza vertebra cervicale, i cordoni laterali della metà sinistra; però, siccome nell'atto operatorio l'animale fece dei movimenti bruschi, violenti colla testa, riuscimmo a tagliare i due cordoni ricordati, ma con essi tagliammo contemporaneamente una parte del cordone posteriore, restando dall'altra parte incerti sulla sorte del cordone anteriore. Quindi terminata l'operazione, riunimmo i lembi della ferita con punti di cucitura, e lasciammo l'animale in riposo.

Il giorno appresso lo trovammo nella medesima posizione in cui lo avevamo collocato. Intanto irritandolo ci accorgemmo che era affetto da emiplegia del lato sinistro o corrispondente alla lesione del midollo con immobilità del torace. In questo stesso lato inoltre aveva la sensibilità alquanto esagerata, la temperatura aumentata; l'occhio cisposo con restringimento della pupilla; la congiuntiva iperemica, la cornea in parte ricoperta dalla membrana nictitante: l'orecchio più caldo di quello dell'altro lato.

Nel lato destro o sano, aveva la sensibilità alquanto diminuita.

Nel rimanente di tratto in tratto si lamentava, e mandava forti urli, quando veniva mosso dal luogo ove giaceva. Tuttavia esso mangiava di buon appetito ed aveva le sue evacuazioni alvine come nello stato normale.

25 Marzo. È alquanto abbattuto, continua a giacere sul lato emiplegico, senza fare alcun movimento, neanche colla testa, sicché è d'uopo pascerlo. La piaga gli suppura copiosamente.

28 Marzo. Ha la sensibilità e la temperatura negli arti paraplegici, uguale alla sensibilità e alla temperatura degli arti sani; presa quest'ultima nello spazio interdigitale, a destra nonchè a sinistra, è di $+ 35 \frac{1}{2}$.

29 Marzo. Ha l'occhio sinistro meno cisposo, la congiuntiva poco iperemica, e la cornea non più ricoperta dalla membrana nictitante. La pupilla intanto continua ad averla più ristretta, ma mobile: ha l'orecchio sinistro ancora un poco più caldo del destro o sano. Nel rimanente non sta più immobile come nei giorni passati; si muove ed arriva sino a cambiar di posizione avvalendosi soprattutto degli arti sani, mentre cogli arti emiplegici fa solo dei movimenti disordinati; a sollevare la testa per alcuni istanti e mangiare da sè.

31 Marzo. All'anca, e alla spalla del lato emiplegico gli compariscono piaghe di decubito; ha diarrea, e alle materie fecali è misto del muco sanguinolento.

5 Aprile. Gli cessa la diarrea, ma è notevolmente dimagrato e debole; tuttavia conserva la sua solita vivacità, ed il suo lodevole appetito. Nel padiglione dell'orecchio sinistro ha l'uguale temperatura di quello del destro; i movimenti degli arti emiplegici continua ad averli inceppati, tanto che non può tuttora mettersi in piedi.

12 Aprile. Il restringimento della pupilla dell'occhio sinistro gli cessa, sicché fra questa e quella dell'occhio destro non havvi più alcuna differenza.

17 Aprile. Ha i movimenti degli arti emiplegici alquanto più liberi soprattutto nel posteriore, sicché esso arriva ad alzarsi, però appena fa un passo vacilla e cade sul lato paralitico.

26 Aprile. I movimenti del lato sinistro del torace gli ritornano allo stato normale e guarisce della ferita al collo e delle piaghe di decubito.

8 Maggio. Sta molto bene; è alquanto ingrassato; ha i movimenti degli arti paralitici sensibilmente migliorati. Si alza facilmente, e si regge in piedi per un tempo lungo; cammina ed anche corre. Però nella deambulazione zoppica sull'arto anteriore sinistro, e nella corsa spesso vacilla e cade sul lato paralitico, specialmente allorché cambia di direzione.

In seguito, la claudicazione ed il vacillamento gradatamente si fanno più rari ed in ultimo cessano; sicché verso la metà di giugno esso cammina e corre con molta facilità. Soltanto gli rimane ancora nel lato sinistro uno stato d'incompleta paralisi, desumibile da ciò che qualche rara volta nella corsa cade, e qualche altra volta poggia il piede anteriore sul suolo per la superficie dorsale.

Il ripristinamento, benché incompleto della motilità nell'arto anteriore, ci fece supporre che il cordone anteriore del midollo (lato lesa) fosse stato in tutto o in gran parte risparmiato dal coltello, e che con esso fosse stata risparmiata altresì una parte della sostanza grigia.

Il 28 giugno quindi, cioè 97 giorni dopo dell'operazione, uccidiamo l'animale, ed all'autopsia troviamo, che la dura madre rachidiana all'altezza della terza vertebra cervicale aderisce validamente all'anello della vertebra suddetta ed al midollo spinale. Su quest'ultimo inoltre, sempre alla stessa altezza, rinveniamo una cicatrice, la quale apparentemente, meno una piccola porzione del cordone anteriore ne interessa tutta la metà sinistra. Frattanto l'organo in sopra non che in sotto della lesione non presenta alcun rammollimento, ovvero iperemia; nè tampoco sformamento. Diviso in due metà eguali (destra una sinistra l'altra) sulla superficie di taglio, ad occhio nudo non vi si vede alterazione di sorta. Però, facendo dei tagli longitudinali, dalla linea mediana verso l'esterno, sulla metà sinistra, dopo alcune sezioni delicate scopriamo un tessuto cicatriziale abbastanza sensibile, che si estende a tutta la succennata metà dell'organo; dal che apparisce (Vedi tav. I, fig. II, 1) che il coltello senza punto offenderlo, contornò il canale centrale. Col microscopio poi, si vede che la sostanza grigia non che la bianca (le corna, i cordoni laterali ed una porzione dei cordoni posteriore ed anteriore) rimane interrotta dal tessuto cicatriziale suddetto.

Quest'ultimo è di aspetto in gran parte fascicolato (Vedi tav. II, fig. IV, 1), composto di cellule fusiformi, ovvero arrotondate; di filamenti connettivali e di vasi di nuova formazione. Le prime nella parte centrale della cicatrice sono addossate le une alle altre, dirette col loro grande asse perpendicolarmente alla direzione

dei tubi nervosi, da dove l'aspetto fascicolato di essa cicatrice; mentre verso il limite della stessa, sono dirette irregolarmente e danno al tessuto cicatriziale un aspetto reticolare (Vedi tav. II, fig. IV, 1, 2).

Nei tagli trasversali della stessa metà sinistra, condotti a 2 o 3 mill. in sotto della lesione, si vedono ricomparire la sostanza bianca e la grigia. Se non che l'una e l'altra sono sensibilmente sclerotizzate.

L'analogia sclerosi si osserva nei tagli trasversi dello stesso segmento, condotti ad 1-1 $\frac{1}{2}$ mill. in sopra della lesione. Però in questi, essa non si mostra uè così progredita, nè tampoco così estesa come nei tagli precedenti. In essi inoltre si vede della miellina libera riunita in masse di differente volume, e di aspetto finamente granuloso ovvero omogeneo.

Queste alterazioni nel capo cefalico (si parla sempre della metà sinistra) sono visibili fino a qualche millimetro in sopra della cicatrice; nel capo caudale in vece, si vedono in un modo assai chiaro, fino a 4-5 mill. in sotto della cicatrice; indi diminuiscono gradatamente e ad un centimetro circa in sotto della più volte ripetuta cicatrice, la sostanza bianca non che la grigia è in lodevolissimo stato.

Nella metà destra (seguendo sempre lo stesso metodo de' tagli) coll'osservazione microscopica, sempre a livello della succennata cicatrice, non troviamo, che una leggierissima sclerosi.

I vasi sanguigni in tutta la spessezza del midollo (in vicinanza della lesione) sono sensibilmente dilatati e pieni di globuli sanguigni, soprattutto nella metà sinistra o lesa. Inoltre la loro guaina linfatica contiene un gran numero di cellule linfoidi, che si colorano fortemente con una soluzione di carminio ammoniacale.

I tubi nervosi delle radici spinali sinistre, situate immediatamente sotto della lesione, sono degenerati in grasso, molti anche atrofici.

I tubi nervosi delle analoghe radici, poste a 2 o 2 $\frac{1}{2}$ centimetri in sotto della suddetta lesione, sono egualmente degenerati in grasso. Se non che in queste, molti di essi sono di aspetto normale, se togli un leggiero opacamento che ha subito la miellina.

I tubi nervosi delle radici spinali dello stesso capo, ma del lato opposto (sano), e quelli delle radici spinali del capo superiore, incluse quelle situate immediatamente sopra la lesione, sono in lodevole stato.

I tubi nervosi dei cordoni spinali del capo caudale, segmento sinistro, sono di aspetto sensibilmente granuloso; mentre gli analoghi tubi di tutti gli altri cordoni non esclusi quelli dei cordoni del capo cefalico, segmento sinistro sono allo stato normale. I muscoli dell'arto posteriore sinistro, corrispondente al lato della lesione del midollo, non offrono nulla di anormale.

In questo esperimento avemmo:

1° Emiplegia, la quale dapprima completa, cominciò dopo parecchi giorni a migliorare, ed in ultimo (al 97° giorno dall'operazione) guarì quasi completamente; sicchè l'animale camminava e correva abbastanza bene.

Se ora si riflette, che in questo caso il capo caudale (metà sinistra) restava in continuità col capo cefalico per quasi una metà del cordone anteriore sinistro, ed un residuo della sostanza grigia, sole parti valevoli a trasmettere da quel lato l'impulso della volontà al capo periferico del midollo, si è immediatamente condotti a credere, che il ristabilimento della motilità nel lato emiplegico, si ebbe per la trasmissione dell'eccitazione motrice volontaria, dal capo cefalico (metà sinistra) in quello caudale a traverso la parte residuale del cordone anteriore, la quale in questo caso uop'è ritenere che sopperiva al difetto dei cordoni laterali.

La stessa immobilità del torace, dapprima completa, ma che in ultimo guari totalmente dimostra, contro l'opinione di C. Bell, che i cordoni laterali del midollo alla regione cervicale non sono *cordoni respiratorii*; con altre parole, non sono le vie di trasmissione, di cui si serve il centro nervoso respiratorio (bulbo rachidiano) per eccitare i movimenti della respirazione. Sono bensì conduttori dell'impulso motore cerebrale, al pari dei cordoni laterali del midollo alla regione dorsolombare. In fatti, se essi fossero veramente conduttori speciali, addetti a comunicare l'impulso pei movimenti della respirazione, il menzionato ristabilimento dei movimenti del torace sarebbe inspiegabile.

2° Restringimento della pupilla; procidenza della membrana nictitante; iperemia della congiuntiva e dell'orecchio, con aumento di calore di quest'ultimo organo; fenomeni tutti, che in uno spazio di tempo più o meno lungo, alla loro volta scomparvero.

Or questi fenomeni erano dovuti alla paralisi del muscolo dilatatore dell'iride, e dei muscoli costrittori dei vasi sanguigni, la quale paralisi nacque dall'essere rimaste nella emisezione pur lese le radici del simpatico cervicale, che pigliano origine dalla porzione cervicale del midollo spinale. E ciò è tanto vero che recidendo in animali della stessa specie un cordone del simpatico al collo, si producono nel lato della faccia corrispondente alla sezione, fenomeni analoghi a quelli ricordati di sopra.

Siccome però siffatti fenomeni paralitici nel caso in parola (1) cessarono totalmente, così è naturale il supporre, che non tutte le radici del simpatico cervicale furono lese, e che quelle stesse che furono recise vennero nella loro funzione sostituite da altre fibre nervose, senza di che i fenomeni paralitici sarebbero continuati.

3° Riunione dei due capi del midollo come nei casi precedenti; cioè per un tessuto cicatriziale, in cui l'osservazione microscopica non fece scorgere traccia di riproduzione dei tubi nervosi.

(1) Paralisi della pupilla dell'occhio destro, seguita da guarigione, si ebbe anche nell'Esperimento IX di sopra descritto.

Esperimento XVII.

25 Aprile 1875. In un cane barbone dal pelo bianco e lungo, con macchie rosastre alle orecchie, di alta statura, smilzo, giovane, penetrando col tenotomo nel canale rachidiano, abbiamo cercato di recidere i cordoni posteriori del midollo spinale a livello della terza vertebra cervicale. Immediatamente dopo l'operazione esso divenne paralitico, sicchè messolo in libertà restava immobilmente coricato; non avvertiva le punture d'ago ed aveva la pupilla dell'occhio destro un po' più ristretta di quella del sinistro; conservava però i movimenti del torace liberi e l'appetito come prima dell'operazione.

A capo d'una mezz'ora dall'operazione, offriva esagerazione di sensibilità in tutto il corpo, talmente che le più lievi irritazioni colla punta d'un ago gli cagionavano vivo dolore. Più tardi ancora era alquanto inquieto, si agitava e faceva tentativi di alzarsi, ma invano.

26 Aprile. Continua a fare sforzi per sollevarsi, ma sempre inutilmente; poichè non potendo sostenersi in piedi cade.

27 Aprile. Si rizza, si sostiene in piedi, ed anche cammina, ma lentamente, disordinatamente, e vacillando specialmente sugli arti addominali. Non ha alcun disordine nelle evacuazioni, e nel mingere.

4 Maggio. Non offre più iperestesia; solamente nel lato sinistro del corpo la sensibilità gli si mantiene più squisita che nel destro. D'altronde questa stessa differenza, dopo alquanti giorni scompare, sicchè in ultimo la sensibilità dappertutto gli diviene normale.

In seguito continua a migliorare della paralisi, con più rapidità però nel lato destro, e in fine (primi di giugno) si ristabilisce completamente; sicchè allora coordina benissimo i movimenti per la deambulazione, per la corsa, per grattarsi, e altresì pel salto.

Poggiandoci a preferenza, per non dire esclusivamente, sul sintomo iperestesia, ritenemmo d'averne lesi i cordoni posteriori e le corna omonime della sostanza grigia.

Intanto non dobbiamo tacere che provammo una grande difficoltà a comprendere, come una paralisi cagionata da grave ferita alla regione cervicale del midollo spinale, potesse guarire in sì breve tempo, senza lasciare alcun disturbo nella motilità degli arti.

Tuttavia ecco quali furono i risultati anatomici, avendo ucciso il cane il 14 giugno.

All'altezza della terza vertebra cervicale la dura madre aderiva al segmento posteriore del midollo. In quest'ultimo inoltre, alla stessa altezza, trovammo due piccolissime cicatrici, le quali nel medesimo livello, erano visibili; una, la più grande sul cordone laterale posteriore destro; l'altra più piccola nel solco che divide il cordone laterale posteriore sinistro dal laterale anteriore omonimo.

Coll'osservazione microscopica poi trovammo, che a livello delle due cicatrici

della sostanza grigia rimanevano due terzi delle corna posteriori ed una piccola porzione (dello spessore di 0^{mm},13) del corno anteriore sinistro (Vedi tav. IV, fig. II, 7, 8, 8), che alla loro volta non contenevano traccia di cellule ganglionari, ed erano sede di una quantità considerevole di cellule giovani, rotonde. Nel rimanente essa era sostituita da un tessuto reticolare simile a quello che abbiamo descritto nell'esperimento precedente.

Della sostanza bianca i cordoni laterali sinistri erano in parte sclerotizzati, in parte distrutti e sostituiti da tessuto cicatriziale; il laterale anteriore destro era distrutto nella parte limitante la sostanza grigia; il laterale anteriore sinistro in quella limitante il cordone anteriore.

In breve dalle lesioni rinvenute ci formammo il concetto che il tenotomo era penetrato nel midollo per l'interstizio compreso fra il cordone anteriore destro, ed il laterale anteriore omonimo, ed uscito dal solco limitante i cordoni laterali sinistri, distruggendo così tutta la parte centrale della sostanza grigia (Vedi tav. IV, fig. II, 6, 6, 6).

In questo caso non fummo molto felici nella diagnosi. Però se c'ingannammo dobbiamo il nostro errore all'aver seguito la teoria comunemente ammessa per rapporto al significato dell'iperestesia.

Da Foderà ai nostri giorni, i fisiologi e i clinici ritengono l'iperestesia come fenomeno concomitante la lesione dei cordoni posteriori del midollo spinale e della sostanza grigia limitante. Frattanto questo nostro esperimento prova il contrario; cioè che l'iperestesia si ha pure restando illesi i cordoni posteriori, ed una buona porzione (due terzi) delle corna posteriori della sostanza grigia.

A parte di ciò poi avemmo:

1° Ristabilimento completo della motilità negli arti paralizzati, malgrado fossero stati distrutti (parte per il taglio, parte per la consecutiva sclerosi) i cordoni laterali della metà sinistra del midollo ed una porzione del cordone anteriore e del laterale anteriore destri, non che la sostanza grigia.

Il che prova, che i cordoni laterali alla regione cervicale, ugualmente che alla dorsale e alla lombare, si sostituiscono con gli anteriori nella loro funzione. Dipiù prova, che ivi i cordoni laterali non sono, come credette C. Bell, conduttori speciali dell'impulso motore nei movimenti della respirazione, perchè altrimenti la paralisi del torace (lato sinistro) sarebbe rimasta permanente.

2° Guarigione della paralisi dei muscoli dell'iride dell'occhio destro.

Questo risultato, mentre da una parte conferma, che le radici del cordone cervicale del simpatico provengono dalla regione cervicale del midollo spinale, dall'altra prova, che le radici dello stesso cordone, le quali furono tagliate nella sezione del midollo, furono poi sostituite da altre radici; altrimenti il restringimento della pupilla sarebbe rimasto permanente.

Esperimento XVIII.

24 Gennaio 1875. In una cagna dal pelo nero lungo, con macchie bianche, giovane, di media statura, abbiamo cercato, penetrando con un tenotomo nel canale rachidiano a livello della prima vertebra lombare, tagliare la metà laterale sinistra del midollo spinale. L'animale immediatamente dopo diveniva paraplegico e teneva gli arti posteriori immobili; però il sinistro lo aveva rigido, mentre il destro lo teneva in semiflessione; aveva la sensibilità in entrambi diminuita con ispezialità nel sinistro.

Poche ore dopo cominciava a muovere l'arto pelvico destro, ed arrivava anche ad alzarsi; però non poteva sostenersi in piedi e tosto cadeva; il sinistro lo aveva freddo in confronto al destro. In fatti presa la temperatura fra le dita, il primo dava + 18, il secondo + 28.

25 Gennaio. Si alza per evacuare il ventre ed emettere l'urina; resta in piedi qualche istante, e fa anche qualche passo, ma barcollando; nel rimanente continua.

30 Gennaio. Cammina con facilità, ma trascinando l'arto paralizzato.

15 Febbraio. Nell'arto destro ripiglia la motilità e la sensibilità, sicché corre, si gratta il collo, come allo stato normale; soltanto non fa alcun tentativo per il salto; l'arto sinistro al contrario continua ad averlo come nei giorni precedenti.

DIAGNOSI.—Tenendo conto di questi fenomeni, dubitammo d'aver, con la metà sinistra del midollo, tagliato contemporaneamente la sostanza grigia centrale della metà destra, maggiormente che la sperimentazione ci apprende, che nelle emisezioni del midollo non si ha d'ordinario diminuzione, ma bensì aumento di calore e di sensibilità negli organi dello stesso lato.

Intanto ucciso l'animale il 10 marzo, all'antopsia trovammo:

All'altezza della seconda vertebra lombare, aderenza della dura madre col canale rachidiano e colla metà sinistra del midollo. In questo una cicatrice lineare, la quale apparentemente ne interessava tutto il segmento, o metà sinistra. Tuttavia l'organo non era sformato, nè tampoco rammollito.

Coll'esame microscopico trovammo, che a livello della cicatrice, tutta la metà sinistra ed una buona porzione della metà destra della sostanza grigia erano distrutte e sostituite d'un tessuto cicatriziale analogo a quello precedentemente descritto. Gli avanzi inoltre della metà destra (poco più della metà del corno posteriore, una piccola porzione del corno anteriore e della parte mediana) erano notevolmente sclerotizzati.

In quanto alla sostanza bianca nella metà sinistra il cordone anteriore, ed i laterali erano distratti, e sostituiti da tessuto cicatriziale; il posteriore era notevolmente sclerotizzato.

Nella metà destra, il cordone anteriore, e la parte del laterale anteriore limi-

tante la sostanza grigia erano ugualmente sclerotizzati; mentre la parte corticale di quest'ultimo, il cordone laterale posteriore, ed il posteriore, erano quasi allo stato normale.

Da ultimo, i tubi nervosi delle radici spinali anteriori (lato sinistro) poste immediatamente sotto della lesione, erano colpiti da degenerazione grassosa; quelli di tutte le altre radici, erano in istato normale.

In questo esperimento abbiamo avuto:

1° Paralisi totale dell'arto pelvico sinistro, la quale tenne dietro alla emisezione del midollo spinale alla regione lombare (lato sinistro).

Il che dimostra, che la eccitazione motrice volontaria in quella regione è trasmessa nel senso diretto.

2° Ristabilimento della motilità nell'arto pelvico destro, malgrado che nella metà destra del midollo fosse stata distrutta una gran parte della sostanza grigia, e danneggiata dalla sclerosi una porzione del cordone anteriore e del laterale omologo.

Ciò prova, conformemente a quanto abbiamo notato nei precedenti esperimenti, che la discontinuità d'una gran parte della sostanza grigia non fa diminuire i movimenti negli arti; e contemporaneamente che l'impulso motore della volontà è condotto più dai cordoni anteriori e dai laterali, che dalla succennata sostanza.

3° Conservazione totale della sensibilità nell'arto pelvico destro, mentre nel sinistro era notevolmente diminuita.

Or, questo fatto, messo in rapporto col ritrovato anatomico, dimostra evidentemente, che la propagazione delle impressioni sensitive nella sostanza grigia del midollo, non si effettua per una sola via vuoi nel senso diretto, vuoi in quello incrociato. E in vero, se le eccitazioni periferiche di un lato del corpo dovessero essere trasmesse all'encefalo dalla sostanza grigia del lato corrispondente del midollo spinale, noi avremmo vedute, con la paralisi, anestesia completa dell'arto sinistro. Il che nel caso nostro non avvenne. D'altra parte, se nel midollo vi fosse completa decussazione delle fibre conduttrici delle impressioni sensitive noi avremmo veduto, se non aumentata, per lo meno conservata nello stato normale la sensibilità dolorifica dell'arto sinistro (paralizzato), mentre al contrario era notevolmente diminuita. Laonde possiamo in proposito concludere, che la trasmissione delle eccitazioni centripete o sensitive, si fa tanto dalla metà della sostanza grigia dove arrivano le impressioni, quanto dalla metà del lato opposto.

4° Diminuzione del calore nell'arto paralizzato, malgrado che la recisione della metà sinistra del midollo fosse associata colla distruzione d'una gran parte della sostanza grigia dell'altra metà.

Questo risultato è in contraddizione con ciò che c'insegnano le vivi-sezioni. In fatti, da queste sappiamo, che in seguito alle emisezioni del midollo alla regione dorso-lombare, aumenta d'ordinario la temperatura nella gamba e nel piede del

lato corrispondente, seguendone dilatazione paralitica dei vasi sanguigni, d'onde l'aumento dell'afflusso del sangue, epperò l'aumento del calore.

Or questo fatto nello stato attuale delle nostre conoscenze non trova una soddisfacente spiegazione.

Varrebbe forse a spiegarlo la teoria dei nervi vaso-motori dilatatori? Noi non lo crediamo, perchè nel taglio di tutta una metà laterale del midollo, rimangono paralizzati tanto i vaso-motori dilatatori, quanto i costrittori che vanno all'arto del lato corrispondente.

Esperimento XIX.

4 Maggio 1874. In un piccione scoprimmo il midollo spinale alla regione dorsale, e ne recidemmo la metà sinistra. Indi riunimmo i lembi della ferita per mezzo di cucitura.

Come era naturale, esso divenne tosto emiplegico dell'arto pelvico sinistro; nondimeno procurava con quello sano e con le ali di alzarsi, ma invano, sicchè restava a giacere sul lato paralitico. Intanto, ben presto nell'arto emiplegico aumentò la temperatura, e la sensibilità si esagerò; mentre nell'arto sano la sensibilità si conservò nello stato normale.

19 Maggio. Poggia il corpo sull'arto sano e sulla tibia di quello emiplegico; muove un poco quest'ultimo, ma non può adoperarlo in alcun modo per la deambulazione; sicchè, dando qualche passo, perde l'equilibrio e cade. Ha la sensibilità uguale in ambedue gli arti, mentre la temperatura si conserva aumentata nell'arto sinistro.

24 Maggio. Ha la temperatura uguale in ambo gli arti.

4 Luglio. Presenta i movimenti dell'arto emiplegico non gran fatto migliorati; tuttavia si alza e si prova anche di camminare, ma inutilmente, poichè non può mantenersi in equilibrio; sicchè dopo aver dato qualche passo zoppicando, ricade.

30 Agosto. Lo uccidiamo e all'autopsia rinveniamo:

Nel lato sinistro del midollo, a due centimetri e mezzo in sopra del rigonfiamento lombare, una piccola cicatrice avvallata, la quale apparentemente interessa tutta la metà sinistra dell'organo. Nel rimanente non havvi sformamento, nè tampoco rammollimento.

Coll'osservazione microscopica, a 6 mill. in sopra della suddetta cicatrice rinveniamo un leggiero grado di atrofia nella metà sinistra dell'organo (1); mentre a 3 mill. in sotto di essa, in questa stessa metà havvi sclerosi, la quale è maggiormente pronunziata nei cordoni laterali e nella parte corticale del cordone anteriore e del posteriore; a livello della cicatrice, totale scomparsa dei cordoni e della

(1) La metà sinistra nella direzione dei cordoni laterali ha un diametro di 0^{mm},20 di meno della metà destra o sana.

sostanza grigia con sostituzione di tessuto cicatriziale fascicolato ovvero reticolare. (Vedi tav. I, fig. IV, 1, fig. VIII, 1).

Nella metà destra al contrario, havvi un leggerissimo grado di sclerosi, la quale d'altronde è limitata al cordone posteriore ed alla sostanza grigia.

Riepilogando ora quanto è stato detto di sopra, in questo caso, abbiamo avuto:

1° Iperestesia nel lato del corpo corrispondente alla emisezione del midollo, senza diminuzione della sensibilità negli organi del lato opposto.

Dal che risulta chiaramente, che non in tutti i casi (secondo vorrebbero alcuni), l'iperestesia d'un lato del corpo è accompagnata dall'anestesia ovvero dalla diminuzione della sensibilità dell'altro lato.

Inoltre, che nel midollo non havvi un completo o quasi completo incrociamiento dei conduttori sensitivi; poichè se fosse così, noi avremmo riscontrato abolita o diminuita la sensibilità nel lato sano del corpo.

2° Conservazione totale della sensibilità dolorifica in ambedue gli arti, e parziale dei movimenti volontari nell'arto emiplegico, malgrado la emisezione del midollo.

Ciò prova da una parte che le eccitazioni sensitive dalla sostanza grigia del midollo, sono trasmesse all'encefalo non per una sola via, ma sibbene indifferentemente, tanto dal lato dove arrivano le impressioni, quanto dal lato opposto; altrimenti le impressioni che provenivano dall'arto emiplegico, e trovavano in questo caso completamente sbarrata la via nella metà lesa del midollo, non sarebbero arrivate interamente al sensorio comune.

E dall'altra, che l'impulso motore volontario alla regione dorsale, non segue un tragitto esclusivamente diretto, ma anche parzialmente incrociato; altrimenti noi avremmo veduto l'immobilità completa dell'arto emiplegico, come l'abbiamo notato nelle emisezioni del midollo alla regione lombare.

Esperimento XX.

17 Maggio 1874. Scoperto in un piccione il midollo spinale alla regione dorsale ne recidiamo la metà sinistra.

L'animale immediatamente diviene emiplegico. Intanto poco dopo l'operazione muove debolmente l'arto paralizzato, nel quale la sensibilità è esagerata, mentre si conserva nello stato normale in quello sano. Più tardi si alza e fa alquanti passi, ma zoppicando. Ha il piede paralizzato più caldo di quello del lato opposto.

20 Maggio. Nell'arto emiplegico gli cessa l'iperestesia, e la temperatura gli ritorna allo stato normale.

26 Maggio. Cosa curiosa! Offre il piede sano più caldo del paralizzato, e questo fenomeno gli dura sino al 20 giugno.

Frattanto la motilità nell'arto paralizzato gli va man mano migliorando, ed in ultimo si ristabilisce intieramente, per modo che esso cammina celeremente, senza vacillare, nè zoppicare, come se mai nulla avesse sofferto.

Posto ciò ritenemmo d'aver risparmiato nel taglio una porzione del cordone anteriore sinistro.

Il 15 Agosto frattanto, uccidemmo l'animale ed all'autopsia trovammo:

Nel midollo, lato sinistro, a qualche centimetro in sopra del rigonfiamento lombare, una piccola cicatrice avvallata di colorito brunastro. Essa, apparentemente, ad eccezione di una piccolissima porzione del cordone posteriore, immediata al solco longitudinale posteriore, interessava tutta la metà sinistra dell'organo ed aderiva con gl'involuceri rachidiani. L'organo intanto, in sopra non che in sotto della cenata cicatrice, era di colorito, forma e consistenza normale.

Col microscopio, a 2 mill. circa in sopra della cicatrice notammo, che la metà sinistra era sensibilmente atrofica.

Una tale atrofia era comune alla sostanza bianca ed alla grigia, nel senso che l'una e l'altra erano ugualmente atrofiche (Vedi tav. II, fig. VI, 1). Le fibre nervose con le cellule ganglionari erano impiccolite, e il nevroglio era sede di una sensibile proliferazione cellulare.

A livello della lesione, la metà sinistra, meno una porzione del cordone anteriore e del posteriore, era scomparsa e sostituita d'un tessuto cicatriziale di forma fascicolato, ovvero reticolare. Il primo formato in gran parte di cellule fusiformi, stava alla periferia; il secondo occupava il centro della cicatrice ed aveva le maglie ripiene di cellule rotonde, granulose, nucleate. (Vedi tav. II, fig. 1, 2, 3).

Nella metà destra non vi era alcuna apprezzabile alterazione; soltanto il nevroglio della sostanza grigia era sede di una quantità notevole di cellule piccole, rotonde con nucleo ben accentuato.

A 6 mill. circa in sotto della lesione nella metà sinistra vi era un piccolissimo grado di atrofia.

La metà destra allo stesso livello era leggermente iperemizzata; nel rimanente non offriva nulla di notevole.

Come il lettore si sarà accorto, in questo caso abbiamo avuto risultati identici a quelli esposti nell'esperimento precedente, sicchè ci dispensiamo di ritornarvi sopra. Una sola particolarità che vi osservammo fu che l'emiplegia guarì completamente, malgrado nella metà recisa non fosse stata risparmiata che una porzione del cordone anteriore.

Ciò che prova sempre più quello che abbiamo di sopra asserito; cioè che i cordoni anteriori, e i laterali si sostituiscono nella funzione. In effetto nel caso in discorso una porzione del cordone anteriore bastò per sostituire i due cordoni laterali, la quale porzione poi in concorrenza della metà destra del midollo, fece ristabilire completamente la motilità dell'arto paralizzato.

Esperimento XXI.

16 Aprile 1874. In una cagna dal pelo rosso, giovane, di media grossezza, col solito metodo penetriamo nel canale rachidiano a livello della seconda vertebra lombare, e cerchiamo di recidere completamente il midollo spinale.

Essa immantinente è colpita da paraplegia; gli arti pelvici quindi le divengono immobili, anestetici, e più caldi dei toracici o sani; e più tardi la pelle che ricopre l'estremità posteriore del tronco e gli arti addominali le diviene iperemica.

17 Aprile. Ha appetito; evacua normalmente il ventre; ha però incontinenza di urina.

20 Aprile. Continua come nei giorni precedenti; le sopravvengono inoltre delle piaghe di decubito, le quali tosto si popolano di larve, dette volgarmente vermi; ha di tratto in tratto scosse tetaniche negli arti paraplegici.

2 Maggio. Continua come sopra; in tanto ci accorgiamo che essa è gravida.

28 Giugno. In preda al quadro sintomatologico succennato, partorisce, senza alcuno stento, otto figli vivi e ben nutriti.

Dopo il parto le scompare l'iperemia della pelle; le si abbassa la temperatura degli arti paralizzati al disotto di quella dei sani; le cessa l'incontinenza d'urina. Le piaghe stesse di decubito fino allora refrattarie ai mezzi curativi migliorano ed in ultimo guariscono completamente.

Agosto. Presenta i muscoli degli arti paraplegici, nei quali continua ad avere anestesia, sensibilmente atrofici.

Intanto le lievi eccitazioni o vellicamenti, anche colle barbe d'una penna alla pianta dei piedi, le provocano una o due scosse tetaniche (movimenti riflessi), le quali talora sono seguite da rigidità. Le forti pressioni sulle dita al contrario non eccitano in essa alcun segno di dolore, bensì le cagionano la contrazione degli arti, la quale dura alcun tempo.

Inoltre l'animale ogni volta che viene sollevato e tenuto sospeso per le ascelle, agita gli arti paralizzati, eseguendo deboli movimenti di estensione e di flessione.

In quanto alla diagnosi noi fummo perplessi sulla interpretazione di questi moti che avevano le apparenze dei movimenti spontanei. Tuttavia credemmo reciso tutto il midollo, senza però escludere la possibilità che fossero state risparmiate dal tenotomo poche fibre dei cordoni anteriori.

Frattanto neciso l'animale il 24 agosto, all'autopsia trovammo:

Nel canale rachidiano, all'altezza della seconda vertebra lombare, che il segmento posteriore della dura madre rachidiana, aderiva validamente colle pareti del canale rachidiano all'esterno; internamente col midollo spinale.

Tolta quindi la dura madre, sul midollo trovammo, una cicatrice anulare, la quale apparentemente abbracciava tutta la circonferenza dell'organo (Vedi tav. I, fig. V, A, B, 3, 3). L'aracnoide e la pia madre erano iniettate. Frattanto l'organo

in sopra come in sotto della lesione non presentava alcun rammollimento, né tampoco sformamento.

Diviso poi il midollo in due metà eguali, una destra, l'altra sinistra, trovammo, che la suddetta cicatrice era visibile sulla superficie di taglio, ondè ci convinchemmo ch'essa comprendeva tutta la spessezza dell'organo. (Vedi tav. I, fig. V, C, 3).

Una tale cicatrice, siccome osservammo col microscopio, era formata da tessuto connettivo giovane, il quale per la sua forma e disposizione poteva dividersi in due parti; una centrale, la quale in gran parte era formata da cellule fusiformi, e da filamenti connettivali; l'altra periferica costituita da tessuto reticolare, le cui lacune, di differente grandezza, erano ripiene di cellule piccole, rotonde granulose, nucleate. In questo tessuto inoltre vi era un gran numero di vasi di nuova formazione, i quali camminavano irregolarmente.

A qualche mill. in sotto della lesione, i tubi nervosi erano sclerotizzati; le cellule ganglionari in gran parte distrutte, e di quelle poche che si vedevano, talune erano sensibilmente granulose, tali altre irricognoscibili, senza nucleo e nucleolo, ovvero con quest'ultimo soltanto.

I tubi nervosi delle radici spinali situate immediatamente sotto della lesione erano degenerati in grasso; taluni anche atrofici, trasformati in fibre di apparenza connettivale, ovvero con la guaina molto più spessa del normale e di aspetto vagamente striato. I tubi al contrario, delle radici spinali situate immediatamente sopra della detta lesione erano in lodevole stato. I muscoli degli arti addominali erano notevolmente impiccoliti, scolorati, atrofici, in preda a degenerazione grassosa; la vescica urinaria contratta; le corna uterine iperemizzate.

Esperimento XXII.

23 Giugno 1874. In una cagna adulta, coperta di pelo rosso, di media statura, smilza, abbiamo cercato, col solito metodo, di recidere i cordoni laterali e la sostanza grigia centrale del midollo spinale, a livello della seconda vertebra lombare. L'animale immediatamente dopo divenne paraplegico, quindi i suoi arti pelvici divennero immobili, rilasciati, anestetici, iperemici, più caldi degli arti toracici.

25 Giugno. Ha poco appetito, e mangia soltanto della trippa: ha iscuria vescicale, mentre evacua normalmente il ventre.

1° Luglio. Mangia di buon appetito; nel rimanente continua come nei giorni precedenti. Intanto, cosa singolare! allorchè viene sollevato ovvero sospeso per gli arti toracici, con gli arti addominali o paralizzati, esegue dei movimenti di estensione e di flessione; tuttavia non avverte le forti irritazioni arrecate su questi ultimi, le quali provocano solamente dei movimenti riflessi o contrazioni, che sono seguite da rilassamento.

Frattanto il vellicamento sulla pianta dei piedi colle barbe d'una penna, ovvero

colla punta d'un ago, determina in esso delle violenti scosse tetaniche in ambedue gli arti, le quali talvolta, per qualche istante, sono seguite da rigidità.

3 Luglio. Gli compariscono piaghe di decubito alla radice della coda, alle natiche e alle cosce, e l'iscuria vescicale gli si cambia in incontinenza di urina.

Nei susseguenti giorni negli arti addominali gli scompare l'iperemia, e la temperatura va al disotto di quella degli arti sani. Però di quando in quando coi primi fa dei movimenti tetanici, convulsivi.

Agosto. Gli arti paralizzati gli divengono alquanto atrofici; nel rimanente continua.

Settembre. Ha più pronunziata l'atrofia degli arti addominali.

Frattanto esso, a riprese, fa dei tentativi per mettersi in piedi, al che talvolta arriva per energiche contrazioni dei muscoli lungo-dorsale e sacro-lombare, che stabilendo il punto fisso in avanti, sollevano l'estremità posteriore del tronco sino all'altezza degli arti, e talvolta anche ad un'altezza maggiore, sicché questi per alcuni istanti si vedono ritti. Siffatti fenomeni li osservavamo ordinariamente allorché all'animale veniva fornito il cibo, e non di rado, in questo modo lo vedevamo stare in piedi per tutto il tempo che impiegava a mangiare.

15 Ottobre. Le piaghe di decubito, in grazia d'una medicatura con acqua fenata gli cicatrizzano; tutti gli altri sintomi gli continuano come nei giorni precedenti.

Tenendo presente la costanza dei fenomeni su esposti, in luogo dei cordoni laterali, come era nostro intento, eredemmo di avere reciso in totalità il midollo spinale.

Intanto con l'intendimento di verificare il fatto, il 22 ottobre uccidemmo l'animale, e all'autopsia trovammo:

Nel midollo, all'altezza della seconda vertebra lombare una cicatrice avvallata, diretta trasversalmente all'asse dell'organo, la quale in superficie ne comprendeva tutta la circonferenza. Nel rimanente non vi era iperemia, non rammollimento, né tampoco sformamento.

Coll'osservazione microscopica di tagli trasversi condotti a livello della cicatrice notammo, che la sostanza nervosa era totalmente distrutta ed alla sua volta sostituita da un tessuto cicatriziale.

Nei tagli ugualmente trasversi, ma condotti a 4 o 5 mill. in sotto della suindicata lesione vi era sclerosi, la quale era molto più avanzata nella sostanza grigia, e qualche focolaio emorragico.

Andando ancora giù, la sclerosi diveniva meno sensibile ed a 7 od 8 mill. in sotto della cicatrice scompariva.

Nel capo centrale a 3 o 4 mill. in sopra di essa al contrario, non vi era nulla.

I tubi nervosi delle radici spinali situate immediatamente sotto della più volte ripetuta lesione, erano degenerati in grasso, ovvero atrofici; quelli delle altre radici dello stesso capo, ma ad una distanza maggiore da essa lesione, erano di aspetto finamente granuloso. Quelli delle radici spinali soprastanti alla lesione, erano in lodevole stato.

I muscoli glutei e quelli degli arti pelvici erano pallidi, atrofici, colpiti in gran parte da degenerazione grassosa. La vescica era contratta, e conteneva pochissima urina.

Qui ora dobbiamo aggiungere, che nelle preparazioni a fresco fatte per lacerazione, e soprattutto nei tagli condotti perpendicolarmente all'asse del midollo abbiamo frequentemente rinvenuto un gran numero di corpuscoli irregolari, stellati, che potremmo per la molteplicità dei loro prolungamenti rassomigliare bene ai corpuscoli ossei veduti con un forte ingrandimento. Questi corpuscoli, che con più proprietà di linguaggio vorremmo chiamare cellule a ragno, li abbiamo incontrato negli avanzi della sostanza grigia, con particolarità in vicinanza del canale centrale del midollo di quegli animali, che sopravvissero per un tempo lungo all'operazione; mentre non ci fu mai dato di vederli nel midollo di quegli animali che uccidemmo pochi giorni dopo l'operazione; come non li vedemmo mai nel tessuto cicatriziale di sostituzione delle parti recise.

Queste cellule hanno un volume vario, un protoplasma finissimamente granuloso ovvero rifrangente vivamente la luce; sono per lo più sprovviste di nucleo, mentre poi talvolta se ne incontrano di quelle che possiedono un doppio nucleo vescicolare; sono provviste di un gran numero di fini prolungamenti e si colorano vivamente con una soluzione di carminio ammoniacale. Si ottengono difficilmente per mezzo della disgregazione cogli aghi, ed allorché con questo metodo si arriva a vederne qualcuna, la si vede quasi intieramente sprovvista di prolungamenti; poichè siccome questi sono assai delicati si rompono facilmente per l'atto operatorio; del resto, stando esse nel nevroglio della sostanza grigia difficilmente possono venir isolate, rimanendo perfettamente intatte. Al contrario, nei tagli perpendicolari alla direzione del midollo, colorati col carminio e rischiarati col creosoto, si vede ch'esse per mezzo dei loro prolungamenti si anastomizzano fra di loro e danno luogo ad una rete cellulare, che nei preparati ben riusciti si presenta di una bellissima eleganza.

Cellule analoghe a queste sono state osservate da Deiters, Golgi, Charcot, Gombault nella protuberanza anulare discretamente irritata; da Lubimoff, Mierzejewski nella sostanza cerebrale dei paralitici in genere.

In quanto alla natura di queste cellule dapprima supponemmo, che fossero delle cellule ganglionari atrofiche sformate, molto più che li vedevamo negli avanzi della sostanza grigia, o dove questa era sensibilmente alterata per la sclerosi. Però tosto rinunziammo a questa idea, vedendo che esse erano assai più numerose delle cellule nervose stesse, che sogliono osservarsi allo stato normale, e che erano più abbondanti dove sogliono scarseggiare le cellule ganglionari (base delle corna, e pendina del canale centrale). Inoltre, in taluni preparati nei quali ci capitò di vedere accanto di queste, dei resti di cellule, ovvero delle cellule ganglionari atrofiche, vi notammo tali differenze da non potere un occhio esercitato confondere queste colle cellule a ragno sopra descritte.

Escluso quindi che fossero delle cellule ganglionari pensammo, che esse non potevano essere altra cosa, che i corpuscoli del nevroglio sensibilmente ingrossati per l'irritazione infiammatoria.

Ci confermammo poi in questa idea: 1° perchè nel tessuto cicatriziale di sostituzione delle parti recise, ed in quello puramente infiammatorio o cellulare non vedemmo mai simili cellule; 2° per la mancanza frequentissima di nucleo in esse; poichè se fossero state delle cellule di nuova formazione, vi avremmo trovato un nucleo in più o meno lodevole stato, come d'altronde lo riscontrammo nelle cellule infiammatorie; 3° per la facilità ed intensità con cui si coloravano colle soluzioni di carminio ammoniacale, non essendovi che le cellule del connettivo che a preferenza si colorano uniformemente colle soluzioni di carminio. In ultimo, perchè tannini prolungamenti di queste cellule li vedevamo chiaramente terminare nei sepiamenti del nevroglio.

Epilogando ora quanto è stato detto di sopra, in questi due ultimi esperimenti abbiamo avuto:

1° Che i fenomeni immediati alla sezione totale del midollo (paraplegia e anestesia), rimasero quali furono dopo l'operazione fino all'uccisione degli animali (uno fu ucciso 120, l'altro 130 giorni dopo l'operazione).

2° Degenerazione grassosa ed atrofia dei muscoli degli arti paraplegici.

3° Come in tutti i casi precedenti, mancanza di riproduzione della sostanza nervosa e riunione dei due capi del midollo per un tessuto di cicatrice abbastanza spesso.

Qui ora dobbiamo ritornare su taluni fatti, non sprovvisi certo di qualche interesse, e che noi abbiamo di sopra soltanto cennato.

Dicemmo, che le cagne allora quando venivano sollevate e tenute sospese per gli arti toracici, eseguivano con gli arti paraplegici dei movimenti di flessione e di estensione, che rassomigliavano molto ai movimenti volontari o spontanei; mentre, in tutt'altra posizione del corpo, li mantenevano rilasciati ed immobili. Abbiamo detto volontari, perchè tali movimenti erano continui, ed ove per caso cessavano un istante, ricominciavano bentosto, e duravano finchè gli animali erano tenuti nella disagiata posizione suindicata.

Inoltre, perchè essi non erano determinati da manifesta irritazione sui nervi sensitivi o eccito-motori, cosicchè pareva riunissero i caratteri dei moti volontari.

D'altra parte, ci ostava a crederli volontari il fatto, che i summentovati arti restavano totalmente immobili in qualunque altra posizione del corpo, che facevamo prendere alle cagne; poichè non potevamo supporre che la volontà provocasse i movimenti dei loro muscoli sol quando il corpo era tenuto sollevato dal snolo; laonde, sebbene in principio fummo titubanti, in ultimo terminammo per ritenerli quali moti riflessi.

Tuttavolta abbiamo voluto notarli pel modo eccezionale con cui essi manifesta-

ronsi. In fatti, nelle azioni riflesse, si vede ordinariamente che ad una irritazione meccanica segue la ritrazione d'uno o di ambedue gli arti posteriori, ovvero una o due forti scosse dei medesimi, a seconda dell'intensità dell'irritazione praticata sulla pelle degli stessi, e della eccitabilità maggiore o minore del midollo spinale; mentre nel caso nostro, i suddetti movimenti si destavano senza eccitazioni meccaniche apparenti, ed avevano il carattere di moti continui ovvero convulsivi.

Rispetto ora alla causa che li provocava, crediamo probabile che essi erano determinati dalla posizione disagiata in cui erano tenuti gli animali, nel senso che le trazioni o stiramenti della pelle degli arti paraplegici, provocavano la reazione del moncone periferico del midollo sui nervi motori, e quindi i movimenti convulsivi succennati; e siccome gli stiramenti della pelle erano continui, così pur continui manifestavansi i movimenti degli arti paralizzati. Il che inoltre prova, che il potere riflesso del moncone periferico del midollo, già sottratto all'impero della volontà, era aumentato; in quanto che stimoli lievissimi, che in altre condizioni non avrebbero prodotto nulla, nel caso nostro provocavano moti continui convulsivi.

Che poi l'eccitabilità del moncone suddetto era aumentata, è dimostrato anche dalle scosse tetaniche spontanee, che alle volte manifestavansi negli arti paralizzati.

Con questo dobbiamo inoltre notare un altro fatto importante, che deriva da quello che abbiamo detto di sopra; cioè la poca o nessuna influenza, almeno sui cani, che la sezione del midollo spinale, alla regione lombare, spiega sulla vescica, sull'intestino retto, e sull'utero gestante, tanto più che oggigiorno molti opinano, che la porzione lombare del midollo sia la sorgente dei movimenti della parte inferiore del canale intestinale, della vescica, dell'utero e della vagina.

È noto che la volontà influisca sul meccanismo di eliminazione dell'urina e delle fecce, pei muscoli che la ubbidiscono (muscoli addominali, perineali, elevatori dell'ano, sfintere dell'ano e diaframma). Rispetto però all'emissione dell'urina, è tuttavia incerto se sia sotto il dominio della volontà il solo sfintere vescicale, come credono alcuni, ovvero tutta la muscolatura della vescica, secondo opinano altri.

Intanto è a riflettere che queste due ipotesi sono infondate. In fatti, se fossero vere, reciso il midollo alla regione lombare, dovrebbe immantinente cadere in paralisi, la vescica e con essa il retto, l'utero e la vagina, ammettendo beninteso che i movimenti di questi organi fossero determinati dai filamenti motori del 3° e 4°, e nel cane anche del 5° paio sacrali, e non dal gran-simpatico per come noi riteniamo.

Ed ora ecco il risultato delle nostre osservazioni:

I due animali in discorso non soffersero né diarrea, né stitichezza; ebbero defezioni alvine normali; la sezione del midollo quindi, benché avesse paralizzato l'elevatore dell'ano e lo sfintere anale, tuttavolta non disturbò in modo rilevante la defecazione, essendo rimasti integri i movimenti vermicolari dell'intestino. Dun-

que è chiaro, che i nervi animatori della porzione inferiore dell'intestino, non derivano dagli spinali lombo-sacrali, sibbene dal gran-simpatico.

Inoltre, uno di essi ebbe iscuria, l'altro incontinenza di urina, che guarirono a capo di alquanti giorni; tanto che l'urina sortiva dall'uretra a getto continuo. Il solo fenomeno invece che in essi persistette per tutto il tempo della loro vita, fu la frequenza del mingere, la quale, a nostro avviso, lungi di accennare alla immobilità o paralisi della vescica, dipendeva dalla paralisi dello sfintere uretrale, di cui servesi, nello stato normale, la volontà per trattenere più o men lungo tempo l'urina nella vescica; dalla brevità e dalla maggiore ampiezza dell'uretra nella femina.

Ciò posto è evidente, che se dalla recisione del midollo le fibre muscolari della vescica e del suo sfintere, fossero rimaste paralizzate, non ne sarebbero seguiti al certo due fenomeni diversi; cioè in un caso iscuria, nell'altro incontinenza di urina, la prima rivelante spasmo, la seconda rilassamento dello sfintere vescicale, essendo inspiegabile che da lesioni identiche del midollo, potessero derivarne effetti opposti.

Inoltre, la paralisi dello sfintere avrebbe prodotto in ambedue i casi incontinenza, e questa sarebbe stata continua e permanente.

Finalmente, dell'integrità dei movimenti vescicali, meglio che qualunque ragionamento, ne fornisce una parlante dimostrazione il fatto, che la vescica, all'autopsia, trovasi in uno stato di contrazione tale quale suole trovarsi nei cani che soggiacciono a tutt'altra malattia.

Dopo tutto ciò crediamo di potere concludere, che i movimenti della vescica e del suo sfintere, almeno nei cani, non sono determinati dai nervi sacrali, ma si bene dal gran-simpatico, da dove la loro azione involontaria,

Nè tampoco sull'utero gestante, la sezione del midollo produsse alcuna conseguenza. In fatti l'utero continuò a svilupparsi come se il midollo non avesse sofferto veruna offesa, per modo che al termine della gestazione, cioè 73 giorni dopo l'operazione, la cagna partorì otto cagnolini vivi e ben nutriti.

Al che aggiungiamo, che all'autopsia, trovammo l'utero quasi completamente ridotto.

Da ciò risulta evidente, che l'utero e la vagina, dopo la sezione del midollo, conservarono la loro sensibilità e la loro motilità, senza di che all'epoca della maturità dei feti, non avrebbe potuto avverarsi il parto.

Ora, ritenuto tutto questo, crediamo di potere anche qui venire alla conclusione, che i nervi sensitivi e motori dell'utero e della vagina provengano dal simpatico, e che i rami sacrali da cui molti credono che derivino i nervi motori di essi organi, o non concorrono punto ad eccitare i loro movimenti, o se pur vi concorrono, la contribuzione dei medesimi è così tenue, che ove vengano paralizzati, la funzione dei cennati organi non viene per nulla disturbata.

Esperimento XXIII.

22 Maggio 1874. In un cane dal pelo bianco, con macchie rosse, di media statura, giovane, tarchiato, innanzitutto misuriamo la temperatura (ponendogli il termometro fra le dita, dava + 29 C. ai piedi posteriori, + 32 agli anteriori). Indi procuriamo recidergli, a livello della prima vertebra lombare, i cordoni posteriori del midollo spinale, e le corna omonime della sostanza grigia.

L'animale è tosto colpito da paraplegia. Intanto cammina per mezzo degli arti toracici, trascinando la metà posteriore del trouco, e con essa gli arti addominali, i quali ultimi sono divenuti rigidi, immobili, insensibili ai pizzicotti e alle forti punture d'ago, e più caldi di quello che erano prima dell'operazione. (Dopo 2 ore dall'operazione, la temperatura era + 37 ½ nel piede posteriore destro, + 37 nel sinistro; + 36 nel piede anteriore destro, + 35 nel sinistro).

23 Maggio. Si alza con molto stento, e giunge anche a sostenersi in piedi per fare i suoi bisogni, tenendo gli arti paralizzati in uno stato di estensione forzata, ma non cammina; ha il calore uguale in tutti gli arti. Nel resto continua.

26 Maggio. Fa qualche passo, ma vacillando.

27 Maggio. Gli ritorna la sensibilità dolorifica negli arti paralizzati, ma diminuita; conserva quella di contatto.

Stando ai sintomi su esposti, supponemmo d'avere reciso quasi tutta la metà posteriore del midollo. Frattanto, in questo stesso giorno, ucciso l'animale, all'autopsia che facemmo alla presenza dei professori Federici e Randacio, e degli assistenti dottori Di-Stefano e Ferrara, trovammo:

Sulla dura madre a livello della prima vertebra lombare una macchia ecchimotica della grandezza di una lente, la quale si ripeteva sulla superficie dorsale del midollo. Su questo inoltre notammo una leggerissima solcatura diretta trasversalmente all'asse dell'organo.

Coll'osservazione microscopica, a livello della solcatura testè cennata, nella metà sinistra, con precisione nella spessezza del corno posteriore della sostanza grigia, notammo un focolaio di rammollimento, il quale conteneva una quantità notevole di sfere granulose, o corpuscoli di Gluge, di globuli sanguigni, e di nuclei cellulari liberi.

Inoltre in esso si vedevano dei vasi, i quali erano dilatati e zeppi di globuli sanguigni. (Vedi tav. III, fig. III).

Le cellule ganglionari poste in vicinanza di questo focolare erano senza nucleo, ovvero l'avevano, ma alterato, mentre il nucleolo vi si conservava tuttavia in lo-devole stato.

I tubi nervosi circostanti allo stesso focolare erano di aspetto finamente granuloso ovvero opacati.

Le analoghe alterazioni, cioè focolai di rammollimento simili al descritto, trovammo nella metà destra.

Esperimento XXIV.

25 Aprile 1874. In una piccola cagna barbone, dal pelo bianco, giovane, vivacissima, procuriamo di tagliare i cordoni posteriori del midollo spinale all'altezza della prima vertebra lombare.

L'animale immediatamente dopo cadde paraplegico; i suoi arti posteriori quindi divennero immobili (in estensione forzata), insensibili alle forti punture, e molto più caldi degli anteriori, sicché esso non poteva stare a sedere e cadeva sul dorso. Tuttavolta mangiava col suo solito appetito.

26 Aprile. È alquanto migliorato; avverte ma appena, le irritazioni, che gli si arrecano agli arti paraplegici; si alza per evacuare il ventre, e dà anche qualche passo, ma disordinatamente e vacillando, onde tosto si mette a sedere.

27 Aprile. Continua nel miglioramento, ed ha la temperatura degli arti paralizzati uguale a quella degli anteriori; sui primi inoltre le analoghe irritazioni del giorno precedente, gli producono vivo dolore.

10 Maggio. Sta in piedi lungamente, cammina ed anche corre. Però ha gli arti paraplegici ancora alquanto rigidi e vacillanti.

Nei successivi giorni questi stessi fenomeni gli vengono meno, sicché alla fine di maggio esso è completamente guarito.

Or da una parte la rapida guarigione, dall'altra la mancanza d'iperestesia, fenomeno quest'ultimo che suole accompagnare la sezione dei cordoni posteriori del midollo, e delle corna posteriori della sostanza grigia, ci fecero supporre d'aver compresso il midollo, in luogo di reciderlo parzialmente siccome ci eravamo proposti.

Nè c'ingannammo, poichè ucciso l'animale (178 giugno) all'autopsia, nel midollo spinale apparentemente non trovammo nulla e coll'osservazione microscopica non vi notammo, che una discreta iperemia, la quale era soprattutto pronunziata nella sostanza grigia; della miellina libera riunita in masse di differente volume, ed un leggiero aumento numerico dei corpuscoli connettivali del nevroglio.

In questi due ultimi esperimenti abbiamo avuto paraplegia con anestesia, la quale, siccome fu comprovato dall'autopsia, tenne dietro alla semplice compressione del midollo, e la quale, relativamente al treno sintomatologico, fu perfettamente simile alla paraplegia che vedemmo seguire alla sezione parziale dell'organo. Così essendo, noi riteniamo, che sia estremamente difficile, per non dire impossibile, riconoscere dai sintomi, nei primi giorni che seguono l'operazione l'una dall'altra queste forme di paraplegia, non esistendo segni differenziali fra la paraplegia prodotta da compressione, e quella cagionata da recisione parziale del midollo. Un solo particolare, per distinguere l'una dall'altra queste due forme morbose, e che noi abbiamo trovato costante in altri casi, che sarebbe superfluo qui

riferire, è la rapidità della guarigione nella paraplegia da compressione; sicché se lo sperimentatore non ha la pazienza di aspettare l'esito dell'operazione, corre rischio di fallire nella diagnosi. E noi, in uno dei due casi in parola, in cui giudicammo prematuramente, c'ingannammo, avendo preso la paraplegia da compressione, per paraplegia da recisione parziale del midollo.

COROLLARIO

1. Nei cani in cui furono sezionati trasversalmente i cordoni posteriori del midollo spinale, e le corna posteriori della sostanza grigia (regione dorso-lombare) si conservò la sensibilità di contatto e quella dolorifica; sicché riteniamo, che così questa, come quella, sono trasmesse all'encefalo dalla sostanza grigia.

2. In quei cani ne' quali rimasero illesi i cordoni posteriori, e vennero distrutti quasi tutti gli altri cordoni, e interrotta completamente la continuità della sostanza grigia, la sensibilità tattile, e la dolorifica vennero meno negli organi innervati dal moncone periferico del midollo; in conseguenza riteniamo, che i cordoni posteriori non siano i conduttori della sensibilità di contatto, e molto meno della dolorifica.

3. Vedemmo la paralisi, che segue alle lesioni complete ovvero incomplete della metà posteriore del midollo (regione cervicale, dorsale e lombare) in periodi più o meno lunghi, migliorare sensibilmente, e talvolta guarire completamente; il che era significato dallo ristabilimento dei movimenti non solo per la deambulazione e per la corsa, ma anche pel salto e per grattarsi.

4. Vedemmo pure ristabilirsi in parte i movimenti negli arti paraplegici, privi di senso, tutte le volte che del midollo rimase risparmiata una piccola porzione dei cordoni anteriori, e dei laterali omonimi, e che questa stessa fu attenuata dalla consecutiva sclerosi. Così una cagna, il cui midollo trovossi in queste condizioni all'autopsia, mostrò debolezza nei movimenti; sicché camminava lentamente, e disordinatamente; talvolta però faceva alcuni passi ordinati, che tosto disordinavano specialmente se l'animale cercava di accelerare il cammino. Però si grattava l'orecchio col piede sinistro. Da questo fatto quindi siamo condotti ad ammettere che possono prodursi limitatissimi movimenti coordinati, malgrado gli arti siano assolutamente anestetici.

5. Vedemmo la paraplegia che tenne dietro alle sezioni della metà anteriore del midollo (inferiore negli animali), gradatamente migliorare, ed in ultimo guarire, al segno, che i cani arrivarono, con gli arti pelvici a coordinare i movimenti per la deambulazione e per la corsa.

E poichè questo fatto l'osservammo in molti animali, ci crediamo oggi in diritto di ammettere, che i cordoni anteriori e i laterali del midollo, nella loro fun-

zione si sostituiscano reciprocamente, in guisa che dove manca la continuità nei cordoni anteriori e nei laterali omonimi, l'eccitazione motrice volontaria passa dai laterali posteriori, e viceversa; sicchè dopo la recisione della metà anteriore del midollo la motilità più o meno completamente, e dopo alquante settimane si ristabilisce.

6. In seguito alle lesioni dei cordoni laterali d'un solo lato, oppure di ambedue i lati, alla regione lombare, avvenuta la cicatrizzazione, non potemmo riconoscere alterazione di sorta nei movimenti degli arti posteriori.

7. Nelle analoghe lesioni, ma alla regione cervicale, vedemmo i movimenti del torace e degli arti ristabilirsi; laonde riteniamo, che i cordoni laterali, alla regione cervicale, non abbiano speciale influenza sui movimenti della respirazione, e che in questa come nella regione lombare, possano essere sostituiti dai cordoni anteriori, e alla loro volta surrogare quest'ultimi.

8. In seguito alla sezione completa d'una metà laterale del midollo alla regione lombare vedemmo nei cani immobilità assoluta dell'arto posteriore corrispondente. Al contrario, in seguito all'analogha sezione, ma praticata alla regione dorsale, nei piccioni, vedemmo paralisi dell'arto corrispondente alla lesione, senza però assoluta immobilità dello stesso. Osservammo pure in questi animali il ristabilimento totale della motilità dopo l'emisezione incompleta. Riteniamo quindi che l'impulso motore volontario segue un tragitto diretto nella regione lombare del midollo, e parzialmente incrociato in quella dorsale (almeno negli uccelli).

9. Nelle emisezioni del midollo, alla regione cervicale e dorsale, sia complete, sia incomplete, vedemmo non solamente conservarsi la sensibilità cosciente negli organi collocati indietro della lesione, e del lato corrispondente, ma bensì esagerarsi (1); però non vedemmo mai anestesia completa negli organi del lato opposto, dove osservammo invece ora diminuita, ora conservata allo stato normale la sensibilità; all'incontro, in seguito alle emisezioni con distruzione di tutta la sostanza grigia centrale del lato opposto del midollo, praticate sui cani alla regione lombare, non vedemmo iperestesia, ma si bene indebolimento della sensibilità nell'arto posteriore del lato leso, e conservazione di questa facoltà allo stato normale nell'arto opposto. Laonde riteniamo che le eccitazioni sensitive non siano trasmesse al cervello lungo la sostanza grigia del midollo per una via prestabilita, vale a dire per conduttori diretti in ciascuna metà del midollo, ovvero decussanti: completamente o quasi completamente, si bene da ambedue i lati indifferentemente, per modo che ove trovano intercettato il passaggio da un lato, giungono all'encefalo dall'altro lato del midollo, passando pella commissura grigia.

10. Dopo la sezione completa del midollo spinale alla regione lombare, non vedemmo seguire disturbi della defecazione; e quindi riteniamo che la parte infe-

(1) L'iperestesia la vedemmo durare quattro o cinque giorni nei cani, due o tre nei piccioni, e col cessare di essa vedemmo ritornare il senso al primiero stato in ambo i lati.

riore dell'intestino, eccettuato ben'inteso lo sfintere dell'ano, almeno nei cani, sia innervata dal gran-simpatico, senza di che, colla paralisi degli arti addominali, si sarebbe avuta anche paralisi dell'ultima porzione del retto.

11. In seguito alla sezione totale, ovvero parziale del midollo, alla regione lombare, non vedemmo fenomeni di paralisi nell'utero, e nella vagina. Questi organi funzionarono sempre come nello stato sano. Il che in quanto concerne i nostri esperimenti, ci autorizza a ritenere che i nervi sensitivi e motori dell'utero e della vagina, derivano dal gran-simpatico e non mai dai sacrali; poichè se provenissero da quest'ultimi, secondo credono molti, avremmo avuto, in uno colla paralisi degli arti pelvici, la immobilità dei detti organi.

12. Ad analoghe sezioni non segui sempre incontinenza di urina, e in quei casi in cui ebbe luogo, fu temporanea. All'antopsia poi trovammo sempre contratta la vescica; riteniamo quindi che i nervi animatori della muscolatura vescicale e dello sfintere, ugualmente che quelli dell'utero e della vagina, derivino dal gran-simpatico, da dove anche la ragione che i movimenti della vescica si sottraggono al dominio della volontà.

13. Dopo la lesione del midollo alla regione cervicale (emissione incompleta del lato sinistro, oppure del segmento posteriore del midollo), vedemmo paralisi dei muscoli involontari della faccia, e specialmente dell'iride, analoga a quella che succede alla sezione del gran-simpatico al collo; quindi crediamo con Budge e Woller che le radici di quest'ultimo al collo provengano dalla cennata regione del midollo.

Vedemmo inoltre guarire tale paralisi in poche settimane, sicchè riteniamo, che le fibre radicali del simpatico cervicale paralizzate, possano essere sostituite da altre fibre dello stesso nervo.

14. In seguito a gravi compressioni arrecate al midollo (regione lombare) osservammo in principio, paraplegia analoga a quella che segue al taglio posteriore del midollo, da cui la distinguemmo in seguito per la celerità con cui si ristabilì la sensibilità, e la motilità.

15. Nei casi in cui fu interrotta la continuità della sostanza grigia centrale, nonchè in quelli nei quali fu interrotta la continuità delle corna anteriori, ovvero delle posteriori, sia sino in avanti, sia sino indietro del canale centrale, non vedemmo, dopo la guarigione, turbamenti nella motilità. In simili lesioni, e in qualunque altra della sostanza grigia, notammo d'ordinario come fenomeno immediato, anestesia, ovvero indebolimento della sensibilità, la quale vedemmo ritornare più o meno celeremente e totalmente, secondo la quantità della menzionata sostanza rimasta illesa. Nella discontinuità della porzione centrale della sostanza grigia, dopo la cicatrizzazione vedemmo il senso ritornare allo stato normale; all'incontro, in alcuni casi dove la sostanza grigia dei due capi rimase in continuità per l'estremità delle corna sia anteriori, sia posteriori, ovvero di uno di essi, dopo la stessa guarigione la sensibilità non ritornò intieramente. Però con qualunque avanzo di questa sostanza anche notevolmente sclerotizzato, non vedemmo mai intercettata la tra-

smissione della sensibilità. Questa la vedemmo soltanto abolita dove la ricordata sostanza restò completamente interrotta. Pertanto siamo d'avviso, che nella sostanza grigia del midollo non vi sono parti specialmente incaricate di condurre le impressioni sensitive, nè parti che esclusivamente trasmettono l'impulso motore, ovvero concorrono di concerto con la sostanza bianca dei cordoni anterolaterali, alla trasmissione motrice cerebrale. Inoltre, che con qualunque avanzo di questa sostanza, sia anche sclerotizzato, resti in continuità l'asse grigio del midollo, conservasi la sensibilità negli organi sottostanti alla recisione, dove hanno pur luogo movimenti coordinati, se i cordoni anteriori ovvero i laterali rimangono illesi.

16. Colla sezione incompleta dei cordoni posteriori e delle corna corrispondenti della sostanza grigia alla regione cervicale, notammo iperestesia di un solo lato del corpo con conservazione allo stato normale della sensibilità nell'altro lato. In un caso però osservammo iperestesia, malgrado i cordoni posteriori, e soli due terzi delle corna grigie, fossero rimasti illesi. Con che ci siamo convinti che la fisiologia non conosce ancora esattamente tutte le parziali lesioni del midollo che danno origine all'iperestesia.

17. In seguito alle lesioni col metodo sottocutaneo, non trovammo mai nel midollo sformamento, nè rammollimento, nè sensibili stravasi sanguigni, nè tampoco infiltrati purulenti. E ciò anche in quegli animali che furono uccisi pochi giorni dopo l'operazione. Il che dimostra che le ferite del midollo, prodotte col metodo succennato non sono seguite da gravi fenomeni anatomico-patologici.

18. In tutte le lesioni di quest'organo trovammo costantemente sclerotizzate le labbra della ferita; però in ambedue i capi (cefalico e caudale), anche nella recisione completa non vedemmo mai la sclerosi oltrepassare 2 o 3 millimetri nel capo centrale e 5 o 6^{mm} in quello periferico; e nell'uno e nell'altro capo poi, essa si mostrò ugualmente in tutti i cordoni. Inoltre osservammo costantemente che quella parte del midollo, la quale non cadeva sotto il taglio, si sclerotizzava parzialmente, ma conservava le sue funzioni.

19. Nelle radici dei nervi rachidiani del capo periferico, immediate alla lesione di continuo, notammo costantemente, coll'osservazione microscopica, degenerazione grassosa dei tubi nervosi, la quale per lo più cominciava a manifestarsi dopo il 5° giorno dalla lesione. Inoltre, nelle analoghe radici, ma di animali che lasciammo sopravvivere per alcuni mesi all'esperimento, vedemmo atrofia di molte fibre nervose. Se non che dobbiamo pur notare, che nello stesso capo periferico o caudale, tanto la degenerazione grassa, quanto l'atrofia dei tubi nervosi delle radici spinali, furono sempre limitate alla radice del lato offeso. Vedemmo pure la degenerazione grassosa estendersi fino a due radici in sotto od indietro della lesione di continuo; però in queste ultime i tubi nervosi più che una vera degenerazione, presentavano un leggero aspetto granuloso. Trovammo costantemente allo stato normale, i tubi delle radici nervose del capo centrale immediate alla lesione.

20. Finalmente, in tutte le nostre vivi-sezioni, comprese quelle fatte sugli animali che sacrificammo dopo il quinto mese dall'operazione, non ci fu dato verificare riproduzione della sostanza nervosa; invece vedemmo sempre riuniti i due capi del midollo per un tessuto cicatriziale comune; con questo di particolare, che nel midollo dei cani uccisi al dodicesimo e quindicesimo giorno, esso era costituito da cellule rotonde, ovali e fusiformi; in quello invece dei cani sacrificati più tardi del quarantesimo giorno, era formato in gran parte da tessuto connettivo fibrillare, e da cellule fusiformi a lunghi prolungamenti, le quali ultime come le fibre, col loro grande diametro erano per lo più dirette trasversalmente all'asse dei tubi nervosi.

SPIEGAZIONE DELLE FIGURE

Le figure che seguono, furono disegnate dal vero; le macroscopiche, secondo un ingrandimento di una volta e mezzo; tutte le altre, meno talune, che cenneremo nel corso di questa spiegazione, secondo un ingrandimento di 30 diametri; accoppiamento dell'oculare num. 2 coll'obbiettivo num. 2 di Hartnack. I preparati microscopici inoltre furono colorati con una soluzione di carminio ammoniacale.

Tav. I. — Fig. I. Metà sinistra del midollo spinale (regione lombare) di un cane. — 1. Lesione di continuo del cordone posteriore sinistro. — 2. Infossamento con distruzione di sostanza al punto di arrivo dell'arma feritrice. — 3. Canale centrale di apparenza molto più grande del normale, per un coloramento bruno fosco accidentale della parte centrale della sostanza grigia.

Fig. II. Sezione longitudinale della metà sinistra del midollo spinale (regione cervicale) di un cane. — 1. Cicatrice avvallata, corrispondente alla superficie libera del cordone posteriore sinistro. — 2. Tessuto di cicatrice, il quale alla sua parte libera aderiva validamente colla dura madre, sicché lo sfrangiamento che esso presenta è dovuto al distacco della dura madre. — 3. Contorno oscuro dovuto all'azione dell'acido cromatico, visibile alla superficie di taglio.

Fig. III. Tessuto cicatriziale giovane, ottenuto dal midollo spinale di un caue al 15° giorno dall'operazione dello stesso organo. Ingrandimento 230 diametri; accoppiamento dell'oculare num. 2 coll'obbiettivo num. 7 di Hartnack. — 1, 1, 1. Cellule fusate. — 2, 2. Cellule rotonde od arrotondate, divenute poligonali per la compressione che esercitano fra di loro.

Fig. IV. Taglio trasversale del midollo spinale (regione dorsale) di un piccione, condotto a livello della cicatrice. La metà destra non è stata disegnata, poiché ad eccezione di un leggerissimo grado di sclerosi, essa non presentava nulla

di anormale. — 1. Metà sinistra completamente scomparsa e sostituita da tessuto cicatriziale fascicolato, ovvero reticolare. — 2. Canale centrale distrutto a metà. — 3. Metà destra. — 4. Cordone posteriore. — 5. Anteriore. — 6. Corno anteriore, 7 posteriore della sostanza grigia.

Fig. V. Midollo spinale d'un cane (regione lombare), spogliato dai suoi involucri e veduto da differenti superficie. — A. Guardato dalla superficie addominale. — 1. Solco longitudinale anteriore. — 2. Capo periferico o caudale. — 3. Tessuto cicatriziale anulare. — B. Veduto dalla superficie dorsale. — 1. Solco longitudinale posteriore. — 2. 3. Come nella figura precedente. — C. Diviso in due metà uguali, e veduto dalla superficie di taglio. (Metà destra). — 1. Superficie anteriore od addominale. — 2. 2. Canale centrale oblitterato a qualche millimetro in distanza della cicatrice. — 3. Cicatrice veduta dalla superficie di taglio. — 4. Capo caudale.

Fig. VI. Midollo spinale d'una cagna (regione lombare), spogliato dai suoi involucri, e veduto dalla superficie dorsale o posteriore. — 1. Capo cefalico. — 2. Periferico. — 3. Cicatrice. I punti neri visibili in questa, rappresentano piccoli vuoti, che vi abbiamo rinvenuto, dopo che, il midollo era stato indurito.

Fig. VII. A. Midollo spinale di un cane (regione lombare), spogliato dai suoi involucri e veduto dalla superficie dorsale. — 1. Ferita, come si presentava, dopo che esso erasi indurito, ed al 13° giorno dall'operazione. — B. Metà sinistra del midollo A, secondo uno spaccato in direzione del solco longitudinale anteriore o inferiore. — 1. Canale centrale apprezzabile per una linea nero-fosca. — 2. Lesione di continuo veduta dalla superficie di taglio.

Fig. VIII. L'analogo taglio della fig. IV, condotto ad un millimetro circa in sotto della cicatrice. — 1. Metà sinistra, quasi intieramente scomparsa, e sostituita da tessuto di nuova formazione, o cicatriziale. — 2. Piccolo strato di tubi nervosi sclerotizzati, visibile lungo il solco longitudinale anteriore. — 3. Vaso tagliato in trasverso. — 4. Metà destra o sana. — 5. Corno anteriore, 6 posteriore. — 7. Canale centrale. — 8. Cordone posteriore, 9 anteriore.

Tav. II. — Fig. I. Taglio trasversale del midollo spinale (regione dorsale), di un piccione, condotto a livello della cicatrice. — 1. Metà sinistra. — 2. Cordone anteriore, 3 posteriore, sensibilmente ridotti e sclerotizzati. — 4. Metà destra o sana, che non abbiamo fatto disegnare intieramente; perchè non offriva nulla di anormale. — 5. Sostanza grigia. — 6. Corno anteriore, 7 posteriore. — 8. Cordone anteriore, 9 posteriore. — 10. Canale centrale.

Fig. II. Lo stesso midollo della fig. VII A, della tav. I, rivestito dai suoi involucri, e veduto dalla superficie dorsale o posteriore. — 1. Dura madre. — 2, 2. Radici spinali posteriori. — 3. Lesione di continuo. — 4. Aderenza della dura madre al midollo spinale, limitata all'orificio, d'entrata dello strumento feritore.

Fig. III. Midollo spinale di una cagna (regione dorsale), spogliato dai suoi in-

voluceri, e veduto dalla superficie dorsale o posteriore. — 1. Capo cefalico. — 2. Capo caudale. — 3. Cicatrice lineare.

Fig. IV. Lo stesso preparato della fig. II della tav. I. — 1. Tessuto cicatriziale fascicolato. — 2. Reticolare. — 3, 3. Vasi. — 4, 4. Tubi nervosi in gran parte sclerotizzati. — 5. Punto del tessuto cicatriziale intimamente aderente alla dura madre rachidiana da cui fu staccato.

Fig. V. Taglio trasversale del midollo spinale, disegnato alla fig. VI della tavola I, condotto a livello della cicatrice. — 1, 1. Residui dei cordoni anteriori, i quali sono sensibilmente sclerotizzati nella parte limitante il tessuto cicatriziale. — 2, 2. Avanzi dei cordoni laterali anteriori, anch'essi notevolissimamente sclerotizzati. — 3, 3, 3. Avanzi della metà dorsale o posteriore, sclerotizzati di apparenza vagamente fibrillari. — 4. Tessuto cicatriziale reticolare di sostituzione di tutta la parte centrale. — 5. Vuoto dovuto all'accidentale distacco della parte centrale della cicatrice.

Fig. VI. L'analogo taglio della fig. I, condotto a 2 millimetri circa in sopra della cicatrice. — 1. Metà sinistra sensibilmente atrofica. — 2. Metà destra o sana.

Tav. III. — Fig. I. Taglio trasversale del midollo spinale (regione lombare), di un cane, condotto a livello della cicatrice. — 1. Metà sinistra. — 2. Cordone posteriore. — 3, 4. Tessuto cicatriziale. — 5, 5, 5. Corpuscoli di Gluge. — 6. Metà destra. 7. Cordone laterale posteriore. — 8. Cordone posteriore. — 9. Tessuto di nuova formazione di sostituzione al cordone anteriore destro, e laterale omonimo. — 10. Corno posteriore della sostanza grigia. — 11. Strato più esterno del corno anteriore. — 12. Tessuto embrionale o cellulare.

Fig. II. Tubi nervosi degenerati in grasso ed atrofici, presi dalle radici dei nervi spinali, site immediatamente dietro o sotto la lesione di continuo, e preparati a fresco. Ingrandimento 230; accoppiamento dell'oculare num. 2 coll'obbiettivo num. 7 di Hartnack. — A, B. Tubi con degenerazione grassosa. — C, D. Tubi atrofici.

Fig. III. Sezione longitudinale del midollo spinale (regione lombare), di un cane, condotta a livello della compressione. Ingrandimento come sopra. — 1. Vaso sanguigno considerevolmente dilatato. — 2, 2, 2. Globuli sanguigni stravasati. — 3, 3. Sfere granulose o corpuscoli di Gluge. — 4, 4. Nuclei liberi.

Fig. IV. Taglio trasversale del midollo spinale (regione lombare), di un coniglio, condotto a livello della lesione di continuo. — 1, 1. Punti di entrata e di uscita dello strumento feritore, già cicatrizzati. — 2, 2. Avanzo delle corna posteriori della sostanza grigia, in cui, oltre alle cellule ganglionari, si vedono delle cellule giovani, rotonde granulose. — 3. Avanzo del corno anteriore destro. — 4, 4. Tessuto nervoso sclerotizzato, in cui si vede una quantità notevole di cellule rotonde, granulose, nucleate. — 5. Tessuto di nuova formazione. — 6. Spazio vuoto avvenuto pel

distacco accidentale del tessuto di cicatrice. — 7, 7. Cordoni anteriori, i quali meno una leggiera sclerosi, non offrono niente di anormale. — 8, 8. Cordoni posteriori, i quali come i precedenti offrono soltanto un leggero grado di sclerosi.

Tav. IV. — Fig. I. Taglio trasversale del midollo spinale (regione cervicale) di una cagna, condotto a livello della cicatrice. — 1. Cordone anteriore destro, 2 anteriore sinistro. — 3, 3. Cordoni laterali anteriori. — 4, 4. Cordoni posteriori in gran parte distrutti e sclerotizzati. — 5, 5. Cordoni laterali posteriori. — 6. Tessuto cicatriziale. — 7. Continuazione del tessuto cicatriziale. — 8. Vuoto avvenuto per il distacco del tessuto cicatriziale. — 9. Corno anteriore destro, 10 anteriore sinistro della sostanza grigia. — 11. Avanzo del corno posteriore. — 12. Canale centrale sformato. — 13, 13. Vasi tagliati trasversalmente.

Fig. II. Taglio trasversale del midollo spinale (regione cervicale) di un cane, condotto a livello della cicatrice. — 1. Cordone anteriore sinistro, 2 anteriore destro. — 3, 3. Cordoni laterali anteriori. — 4, 4. Cordoni posteriori. — 5, 5. Cordoni laterali posteriori. — 6, 6, 6. Tessuto cicatriziale. — 7. Avanzo del corno anteriore sinistro. — 8, 8. Avanzo delle corna posteriori.

Fig. III. Taglio trasversale del midollo spinale (regione lombare) disegnato alla fig. III della tav. II, condotto a livello della cicatrice. — 1. Avanzo del corno anteriore sinistro. — 2. Avanzo del corno anteriore destro. — 3, 3. Cordoni anteriori, i tubi periferici dei quali si conservano in lodevole stato. — 4, 4. Cordoni laterali anteriori, in gran parte sclerotizzati. — 5, 5, 5, 5, 5. Tessuto cicatriziale di sostituzione del segmento, o metà posteriore del midollo.





Fig. I.

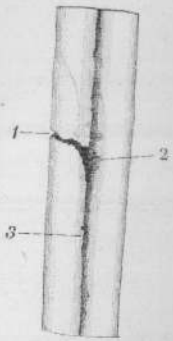


Fig. II.

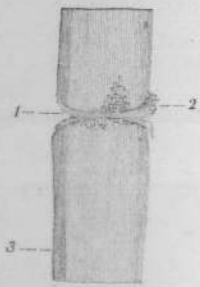


Fig. III.

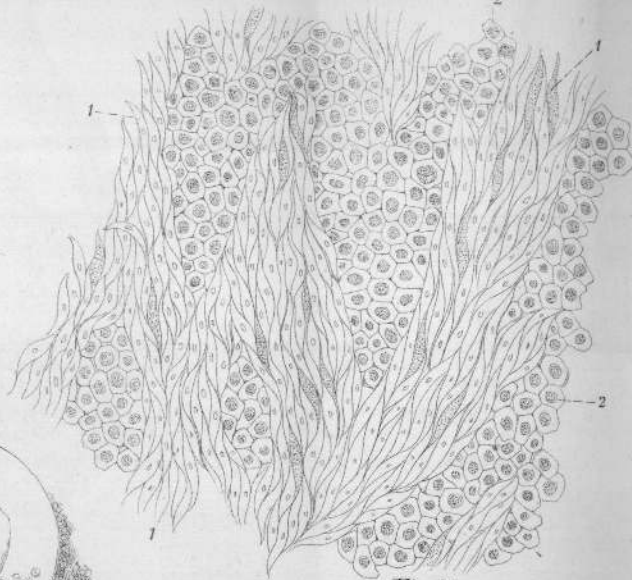


Fig. IV.

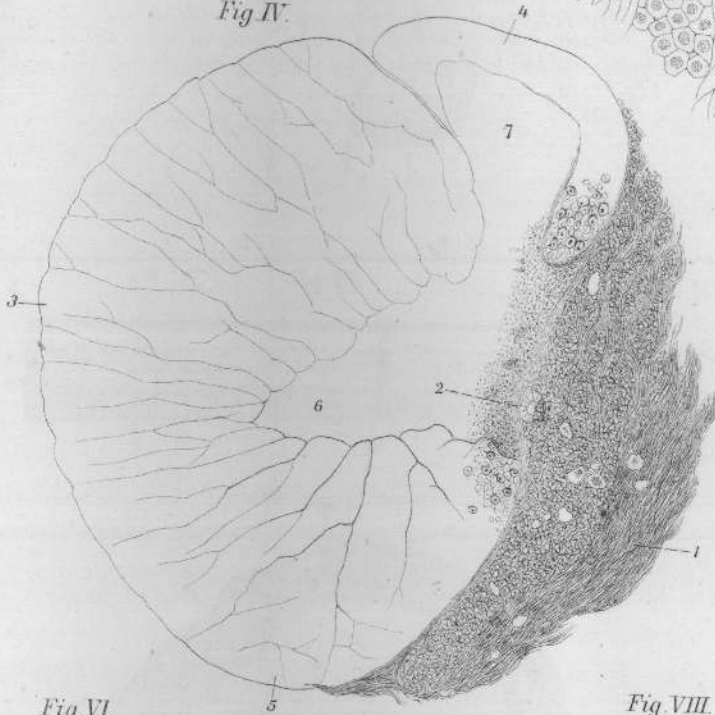


Fig. V.

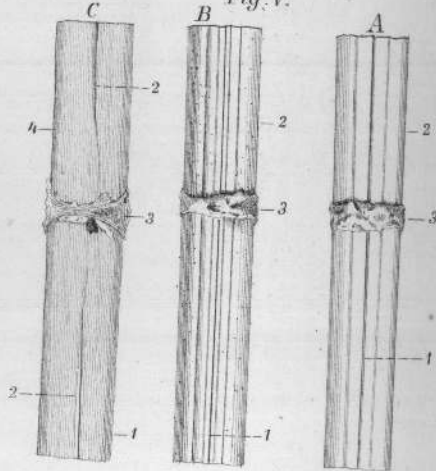


Fig. VI.

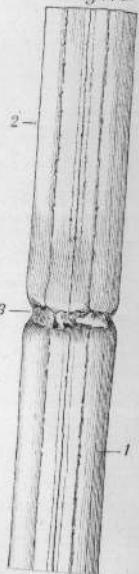


Fig. VII.

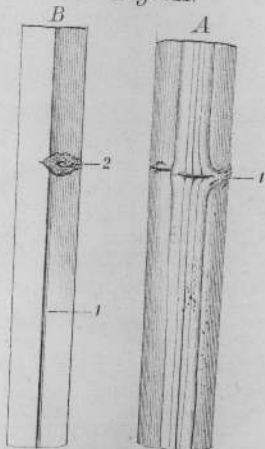
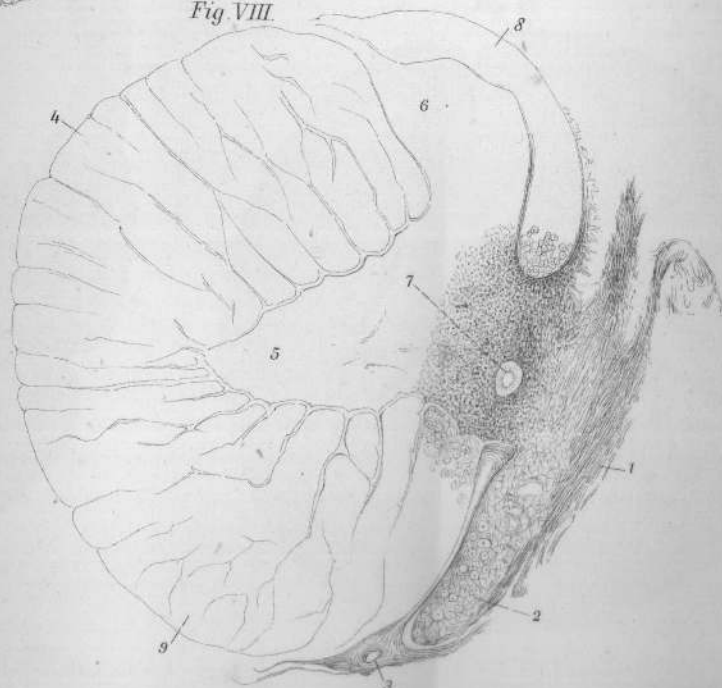


Fig. VIII.






Fig. I.

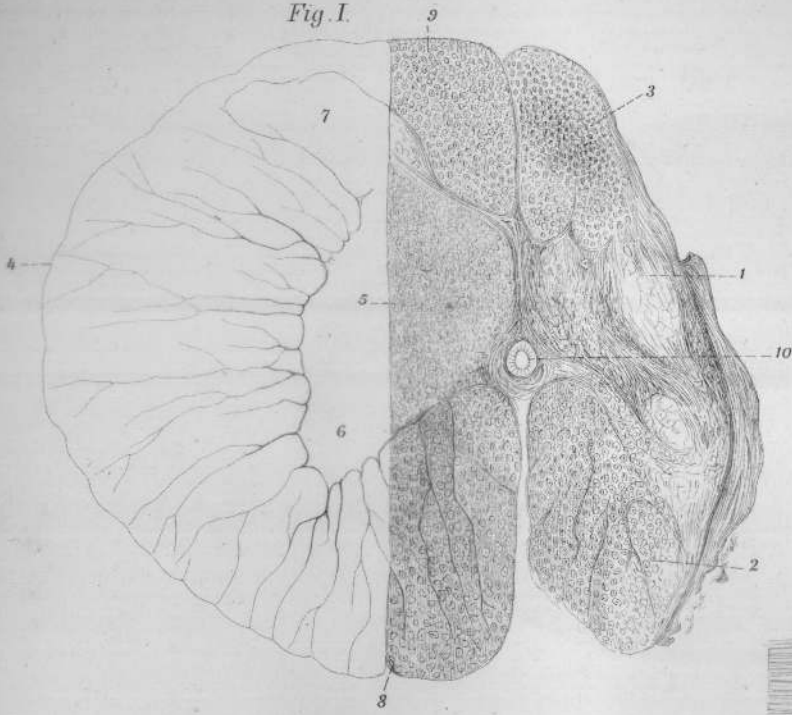


Fig. II.

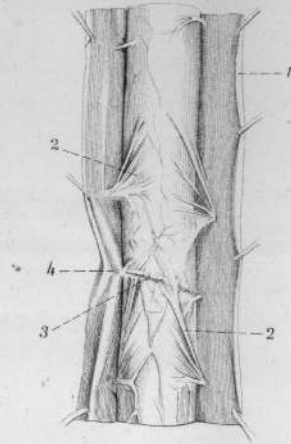


Fig. III.

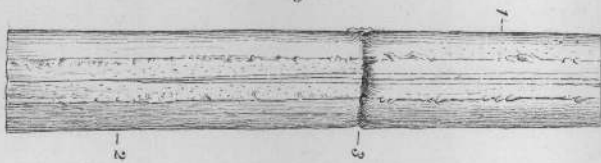


Fig. IV.

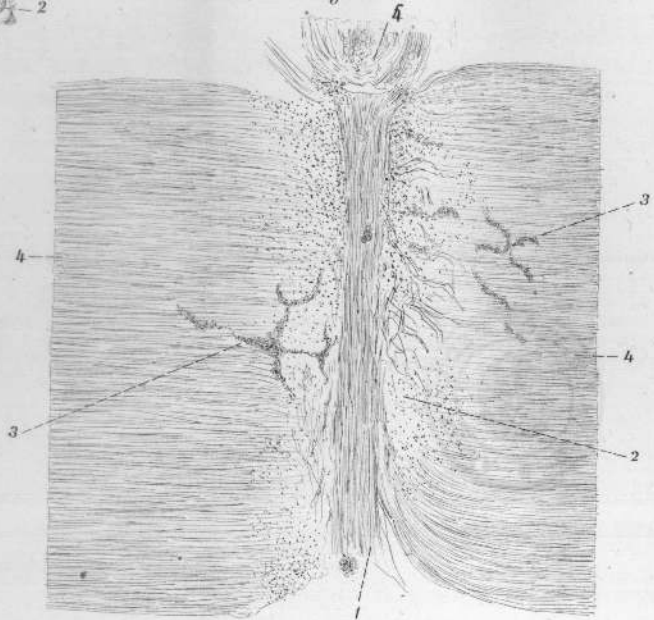


Fig. V.

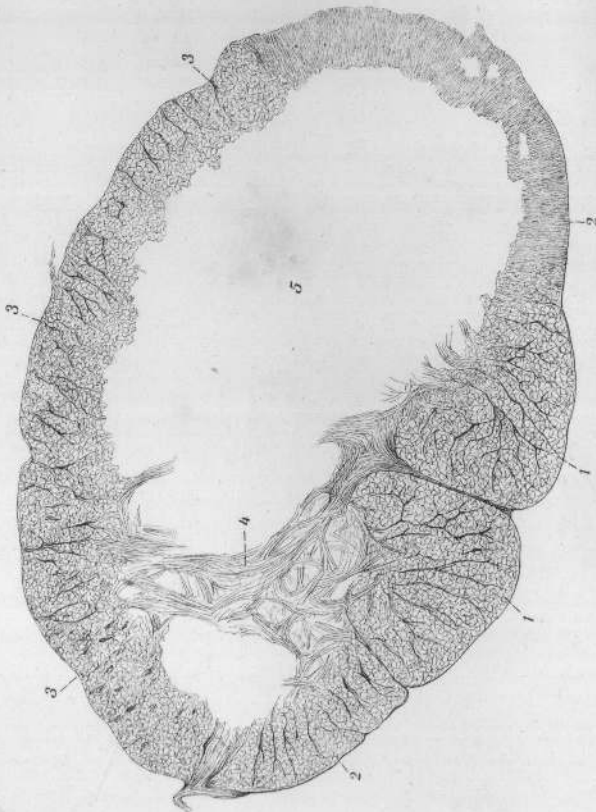


Fig. VI.

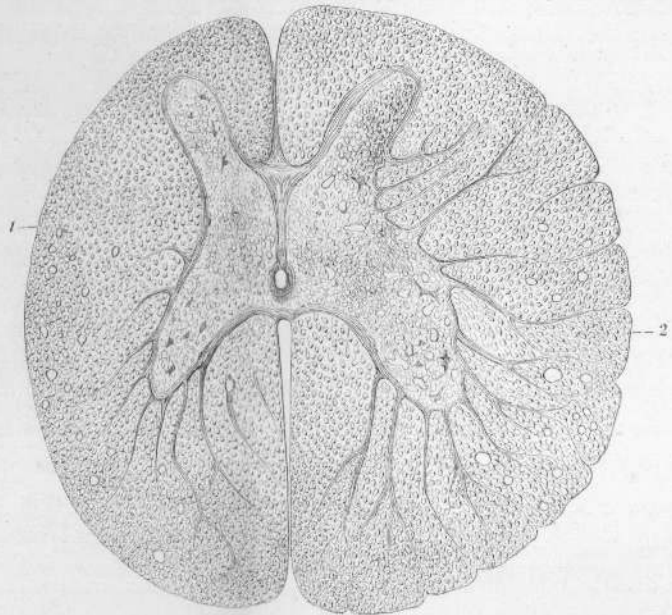




Fig. I.

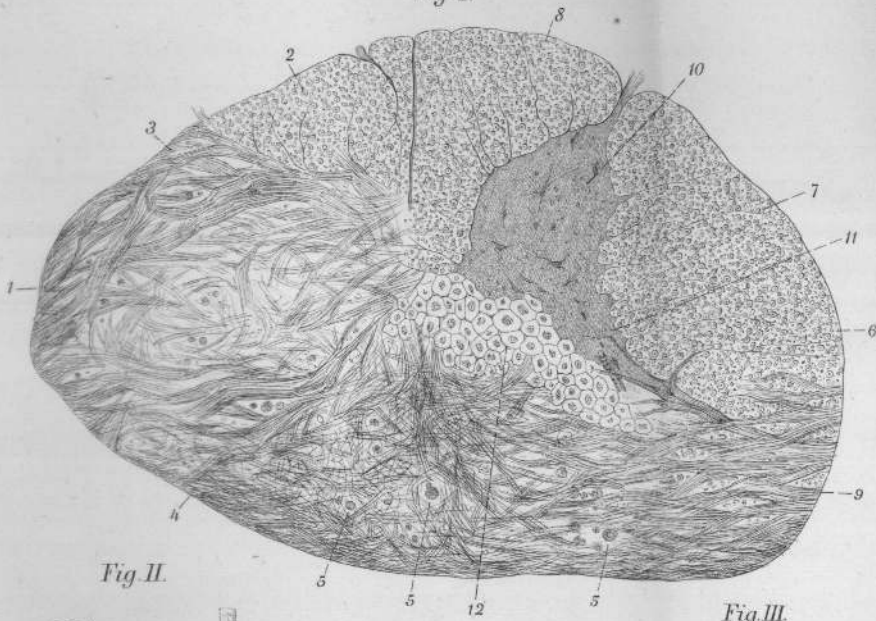


Fig. II.

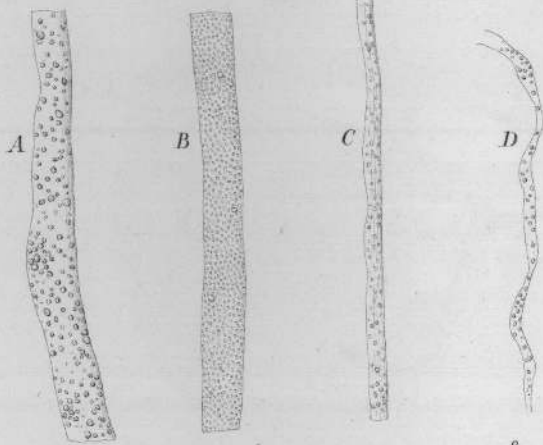


Fig. III.

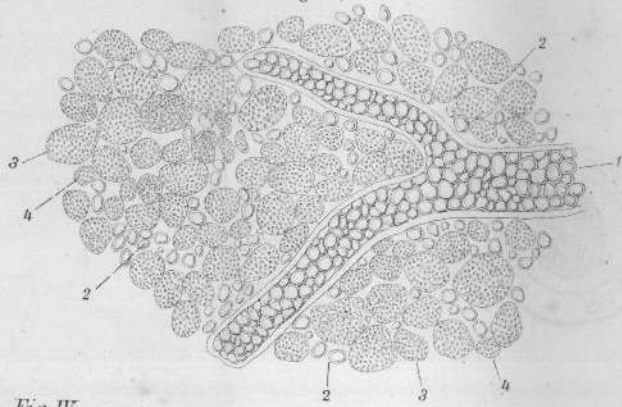
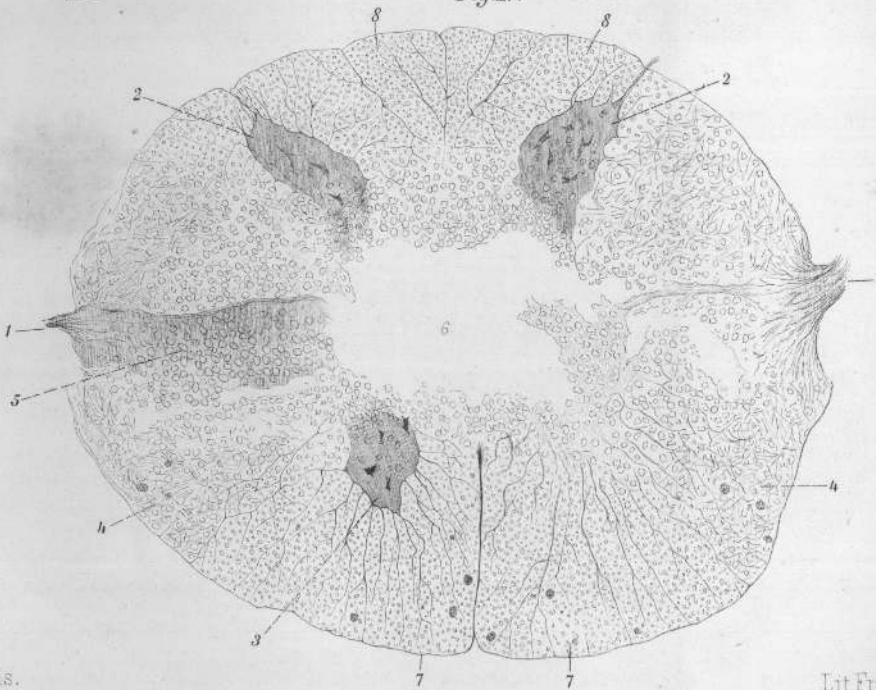


Fig. IV.





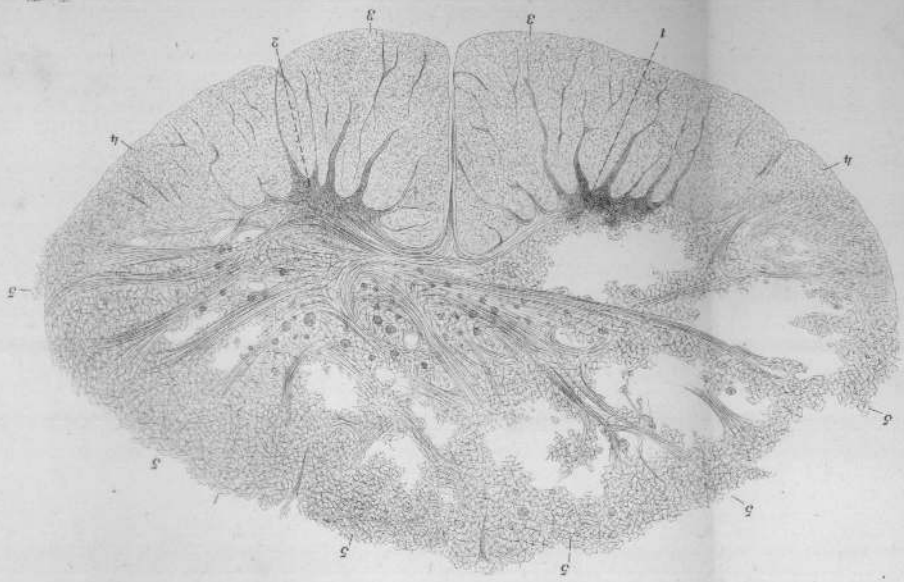


Fig. III

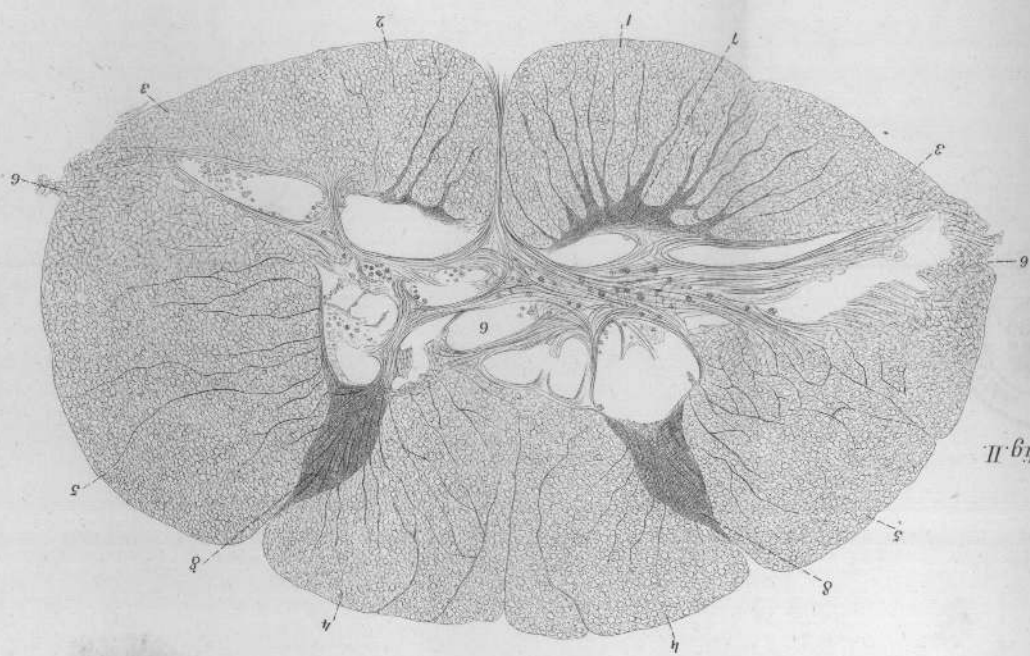


Fig. II

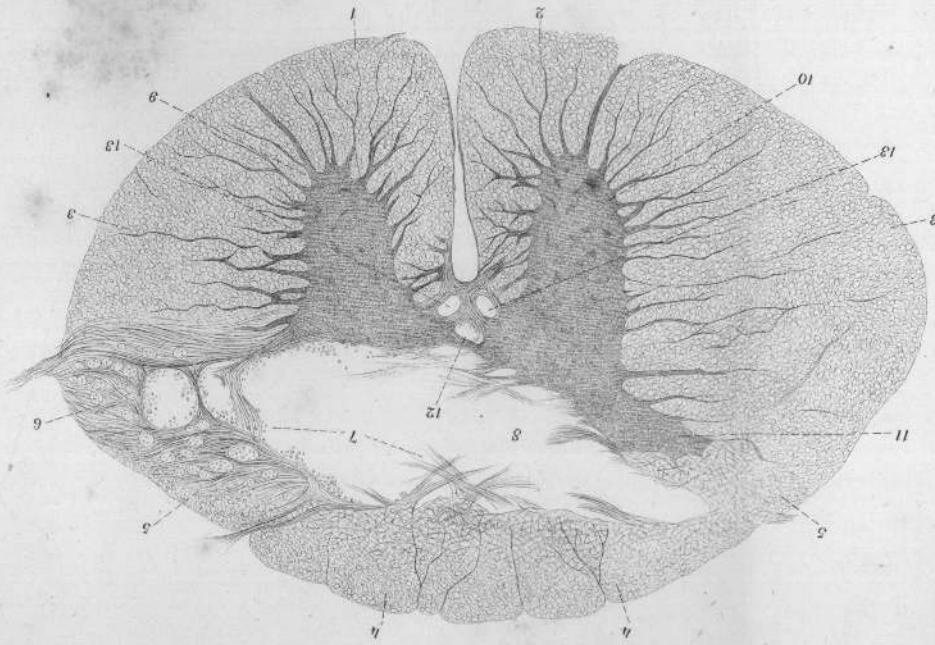


Fig. I



