



Mix B. 48. 21



STUDI

ISTO-FISIO-ANATOMO-PATOLOGICI E CLINICI

SULL'ANO PRETERNATURALE ACCIDENTALE

MEMORIA

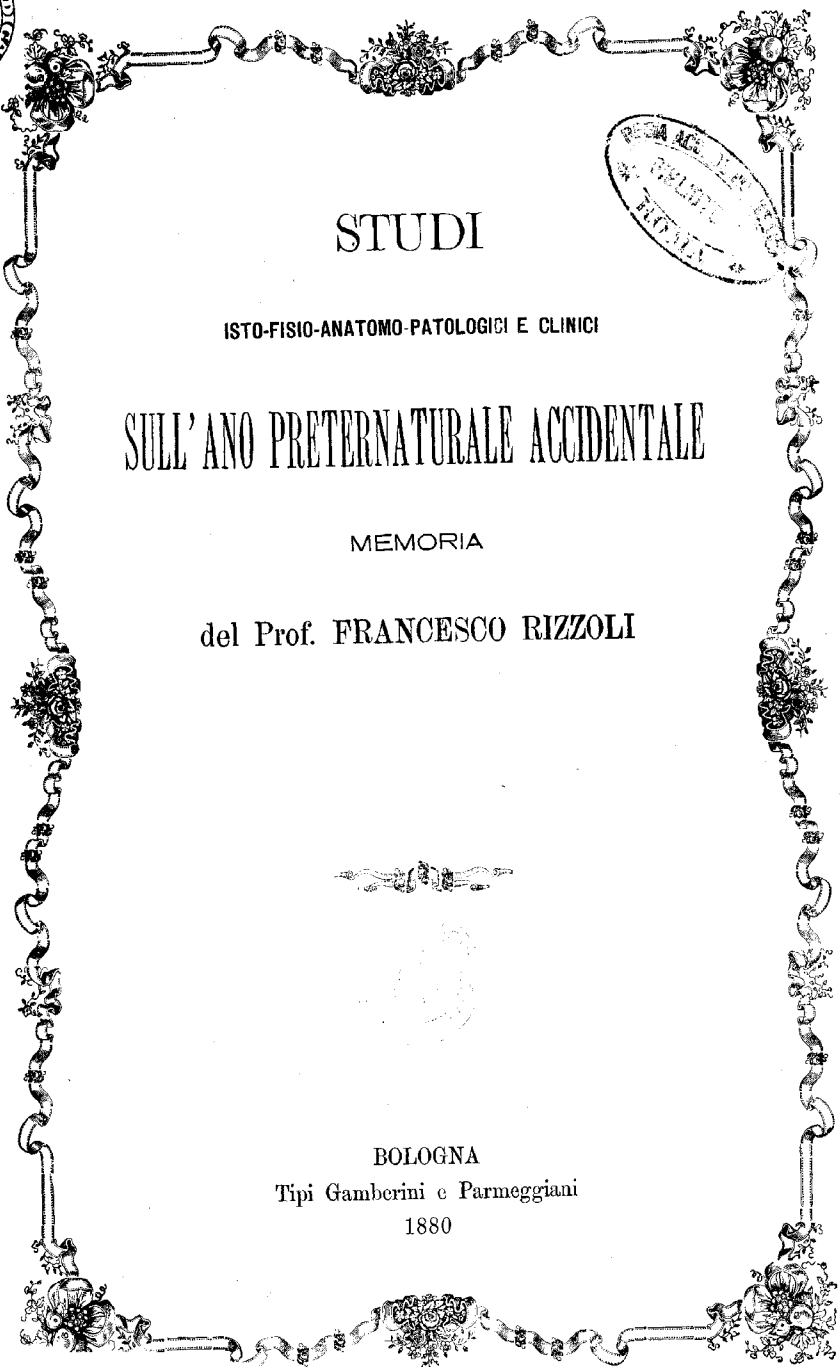
del Prof. FRANCESCO RIZZOLI




BOLOGNA

Tipi Gamberini e Parmeggiani

1880





STUDI

ISTO-FISIO-ANATOMO-PATOLOGICI E CLINICI

SULL'ANO PRETERNATURALE ACCIDENTALE

MEMORIA

DEL PROFESSORE

FRANCESCO RIZZOLI



BOLOGNA

TIP. GAMBERINI E PARMEGGIANI

1880

Estratta dalla Serie IV. Tomo I. delle Memorie dell' Accademia delle Scienze
dell' Istituto di Bologna, e letta nella Sessione 6 Novembre 1879.

Sebbene studi sperimentali, osservazioni isto-fisio-anatomo-patologiche e cliniche abbiano già di molto contribuito non solo a chiarire i procedimenti organici che valere ponno a procurare la guarigione di varie accidentali aperture anali deturpanti l'addome, ma abbiano altresì potentemente concorso a meglio stabilire i mezzi di cui il chirurgo può disporre per favorirne la stabile chiusura, tuttavia molto intorno a ciò rimane ancora a sapersi ed a farsi, ed è per questo che, come già m'adoperai altra volta, (1) così anco di presente cercherò d'addentrarmi in sì importante argomento.

Diverse sono le cagioni che ponno originare l'ano preternaturale accidentale. Può il medesimo essere conseguenza di ulcerazione avvenuta in qualche ansa intestinale e nell'addominale parete per infiammazioni suppurative intra-addominali, per ileotifo, o determinate da occlusioni intestinali dipendenti da intasamento di materie fecali, da corpi estranei arrestatisi od introdotti nel canale digerente, da ingrossamento delle intestinali pareti, da briglie, da cercini e da tumori sovrastanti e comprimenti le intestina, o da torsione degli intestini istessi, può derivare da tubercoli fusi o da cancri invadenti pure l'intestino in un coll'addominale parete, può effettuarsi per lavori di eliminazione indotti da gravidanze extrauterine o da mostruosità per inclusione, può originarsi per prolasso di intestino attraverso una ferita dell'addome susseguito da strozzamento e da cancrena.

(1) Rendiconto dell'Accademia delle Scienze dell'Istituto di Bologna 22 Gennaio 1846. Memorie della stessa Accademia 1849, e Rizzoli collezione di Memorie chirurgiche ed ostetriche. Relazione di varii casi d'interruzione di continuità degli intestini.

Fra le cagioni però per le quali più di frequente l'ano preternaturale accidentale trae la sua origine denno annoverarsi le ernie intestinali prese da strozzamento ed ulceratesi o cancrenatesi, non che le ferite degli intestini, le quali sventuratamente talvolta ponno effettuarsi anco nel compiere la cheletomia, o nell'aprire un tumore erniario ritenuto di altra natura.

È d'uopo però avere sempre presente che in quest'ultimo caso di errata diagnosi, non bisogna poi essere molto corrivi nell'attribuire all'operatore simile infortunio. E ciò è a dirsi specialmente di quei casi nei quali alla incisione del tumore erniario eseguita dal chirurgo precedettero varie esterne violenze riportate sull'ernia o sulla parete addominale in corrispondenza al punto in cui di poi l'ernia rapidamente si svolse.

Bello esempio di questo rispetto e di questa indulgenza pei Colleghi lo diede il Tacconi in un caso che a lui occorse giudicare (1) e che vuol essere ricordato per le sue particolarità.

Un feroce toro vagante in un campo s'avvenna ad un povero viandante, e d'un corno lo percuote nella destra anguinaglia. ove poscia manifestasi un tumore del volume di un uovo d'oca. Veduto da un chirurgo, dal colore rosso livido e dalla fluttuazione che presentava quell'enfiatura giudicata un ascesso, l'aprì veggendone escire materia secca e fetentissima con un lungo lombrico, e dopo alcun tempo altri 27, e poscia altri rigettati per vomito. Così maleconco si trascinò l'infermo verso Bologna e traendo stentati e pieni di tormenti i passi, dopo l'uscita di umore sanguigno dalla ferita, cadde tramortito a terra, e soccorso implorando ed aita, venne sollevato e posto sopra un giumento, e percorsa lunga via in sì misero stato, arrivò finalmente in questa città. Lo accolse allora l'ospizio dei pellegrini, donde passò allo Spedale ove poi, dopo essere stato visitato dal professore Tacconi, ben presto depose la vita.

Fecesi la sezione del cadavere alla presenza d'anatomici egregi, da Pietro Tabarroni, cui il Tacconi stesso avea conceduto di praticarla.

Mostrò l'autopsia che in corrispondenza alla regione inguino-crurale destra, ove quel povero viandante avea ricevuto il cozzo dal toro, i tessuti sottostanti al tegumento, ivi rimasto illeso, aveano sofferta sì grave offesa da esserne derivata una ampia apertura attraverso la quale essendosi insinuato un lungo tratto d'intestino ileo, per tal modo erasi poi in quella istessa regione formata un'ernia. L'intestino ernioso era aperto infiammato ed avea apparenze necrotiche.

E siccome in esso intestino si trovò pure rinchiuso un altro lombrico, così il Tacconi ne trasse partito per promuovere la questione se i lombrici che dall'ernia erano esciti nell'atto e dopo che fu aperto dal chirurgo l'ernioso tumore, avessero potuto essi medesimi, piuttosto che il coltello, avere cagionata la perforazione delle membrane intestinali, e recò in mezzo esempi di cotali lesioni osservate

(1) Tacconi. De quibusdam haecpatis aliorumque viscerum affectibus observationes 1740. De morbis duobus. V. De Bonon. Scient. et Art. Inst. atque Accad. Comment. T. 2. P. 1. p. 212.

dal Boneto, dal Boherave e da altri, e notonne uno veduto nello spedale di Santa Maria della Vita e comunicato a lui, nel quale un ilco era stato da lombrici ridotto alla foggia di un cribro, con forami sì larghi da ricevere una penna di gallina.

In simile guisa il Tacconi mostrandosi indulgente e benevolo verso quell'inconsulto chirurgo, potè di qualche guisa allontanare da lui quelle severe taccie da cui era stato colpito. Anzi a bello esempio di animo cortese verso i Colleghi, non contento di ciò, per rendersi il Tacconi a lui maggiormente benigno, non omise di rammentare le grandi difficoltà che in alcune circostanze si ponno incontrare a distinguere un'ernia da altri tumori delle anguinaglie, come già aveano sentenziato l'Astruc, l'Heister, il Mery ed altri illustri chirurghi.

Se per altro il Tacconi esercitando il suo ingegno e mosso dalla bontà dell'animo suo credè ben fatto il trarre partito dalla presenza di quei vermi nell'intestino per dare di qualche guisa ragione della grave offesa nel medesimo rinvenuta e per discolparne il chirurgo, nulladimeno non volendo io entrare qui nella questione tuttavia agitata, se ed in qual modo la presenza o l'agglomeramento di lombrici nell'intestino possa cagionarne anche ampia perforazione, essendo essi vermi sprovvisti di organi a ciò adatti, io ritengo però che se quei vermi fossero mancati, non avrebbe in allora omesso il Tacconi di ricercare qualche altra più probabile cagione per dare spiegazione del guasto rinvenuto in quello stesso ernioso intestino senza che in pari tempo esistesse qualche altra rilevante lesione nel sovrastante tegumento, e forse sovvenendosi di altre analoghe offese ne avrebbe molto meglio trovata la causa vera nello stesso violento cozzo con cui il toro colpì il ventre di quel misero viandante (1).

(1) Sebbene il Monteggia affermi che qualora i lombrici abbiano perforato l'intestino, la formata apertura si stringa in modo da non permettere l'uscita di materie fecciose, e che quando le medesime vengono emesse ciò deriva dall'essersi tale perforazione ampiamente formata in precedenza dell'uscita dei vermi ed indipendentemente dal loro concorso (1), tuttavia per posteriori accurate osservazioni dei professori Amabile e Virnicchi rimarrebbe dimostrato, contrariamente pure all'opinione di altri Autori, che anche in seguito della sola spillo-puntura può qualche volta aver luogo l'emissione delle materie fluide che percorrono l'intestino, nella cavità peritoneale (2), fatto che io stesso ad intestino disteso ho potuto confermare.

Sono poi ben degne, intorno tale argomento, di essere conosciute le osservazioni microscopiche fatte dal dottor Vicentini sui residui della digestione e sulle uova degli elminti che egli rinvenne nei materiali di dubbia natura emessi da una fistola susseguita ad un ascesso formatosi nell'ombelico, ed ivi apertosi spontaneamente in una giovinetta quindicenne appositamente alimentata il giorno innanzi con verdura e carne affine di riscontrare nel materiale stesso i cambiamenti di tessitura in esso avvenuto per fatto della digestione. A questo proposito egli così si esprime.

« L'utilità dell'esame microscopico delle sostanze vomitate e delle feccie venne già riconosciuta in questi ultimi anni, e non istaremo qui a ripetere quello che ciascuno può trovare nei trattati speciali. Ci parve nondimeno che l'esame microscopico del materiale delle fistole intestinali e delle fistole gastriche, fosse argomento, non diremo nuovo, ma assai poco studiato e ci piacque di fer-

(1) Monteggia. Istituzioni Chirurgiche. Volume 6, pag. 321. Milano 1830.

(2) Amabile e Virnicchi. Sulle soluzioni di continuo dell'intestino e sul loro governo. Napoli 1859.

Rimanga però incautamente o disgraziatamente inciso o troncato un intestino formante ernia, o la intestinale discontinuità avvenga per ulcerazione o per cancrena del medesimo in seguito di strozzamento erniario, se l'ansa intestinale ulcerata cancrenata o disgraziatamente ferita resta ripiegata ed impegnata nell'apertura erniaria i due corrispondenti capi intestinali rimarranno perciò per un certo tratto addossati o paralleli nella loro faccia mesenterica, oppure in qualche altro punto della loro circonferenza, e da ciò ne risulterà quel setto intermedio più o meno esteso che è denominato promontorio valvola o sperone.

Qualora in causa della presenza di questo tramezzo ed anco della più o meno rilevante intestinale stenosi, che come insegnò l'illustre professore Palasciano ed io ebbi campo di confermare, si mostra talvolta in uno od in ambedue i capi dell'intestino in corrispondenza del cingolo strozzante, non sia permesso che in parte alle materie che scendono dal capo gastrico dell'ansa aperta o troncata di penetrare nell'altro capo od anale, ed il restante di esse materie prenda per questo la via dell'apertura addominale, in allora ancorchè si giunga di poi ad ottenere la chiusura di quest'ultima apertura, in causa della presenza dello sperone, od anco della inte-

marvi l'attenzione. Chè se nel caso nostro la diagnosi era chiarita abbastanza da altri dati, non si negherà che la sua determinazione potrebbe dipendere altre volte solo dall'esame microscopico.

« L'esame microscopico non permetterà mai che si confonda un semplice ascesso della parete addominale, o un ascesso circoscritto del peritoneo, con un ascesso o un seno comunicante col canale digerente.

« Quanto alle uova degli elminti segnatamente, che la loro presenza non debba essere infrequente in casi di fistola o anche di ferita, ve lo mostrano esempi di lombricoidi rimasti per lungo tempo appiattati nelle anfrattuosità delle ferite, de' seni, o tra i piani muscolari della parete addominale. È nota la disposizione anatomica e la direzione varia delle fibre de' muscoli larghi addominali, per effetto della quale può accadere la formazione e per fino lo strozzamento di un'ernia cieca tra l'un piano muscolare e l'altro, in seguito a ferite penetranti, parallele al corso di questo o di quell'altro muscolo. Il ch. prof. Bruni, nostro maestro, narra di una lunga disputa agitata sulla natura di una ferita addominale, affermandola taluni penetrante, altri superficiale, finchè, dopo un paio di mesi, un lombricoide venne ad affacciarsi all'apertura esterna.

« Ora, se in casi di questa fatta i dubbi non si dileguarono se non se per l'uscita spontanea dell'elminto, ognuno vede di che vantaggio sarebbe stato l'esame microscopico dello scolo; chè il riscontro delle uova del parasito, immancabile, se questo era femmina, avrebbe tosto fatta la luce.

« Taceremo degli ascessi o delle fistole che tengono dietro ad una perforazione causata o provocata da elminti: chi sa che il caso della nostra inferma non ne sia anch'esso un esempio?

« La ricerca microscopica non tornerà meno proficua per valutare approssimativamente il livello interno della fistola. Nel nostro caso è probabile che essa partisse dalle prime circonvoluzioni dell'ileo. Le traccie più o meno o niente affatto visibili delle fibre muscolari striate, la scarsità o abbondanza dei vasi tracheali e delle fibre legnose, la presenza o l'assenza delle parti più digeribili dei vegetali, la presenza, il numero e la specie delle uova dei parassiti: ecco i principali criteri diagnostici.

« Le uova degli elminti si trovano di rado, non si rinveggono almeno in gran copia più allo in su della sede ordinaria di ciascun parasito, sebbene possono trovarsi nella stessa abbondanza nei tratti inferiori. Le uova dell'ossiuro non s'incontreranno al di sopra del setto, e quelle del tricocefalo al disopra del cieco. Le uova degli altri elminti, eccetto quelle del *distoma hepaticum*, accennano con maggiore probabilità all'ileo, di rado, almeno, e non in copia, si troveranno al di sopra dell'intestino digiuno ». Il Morgagni. Giugno 1879.

stinale stenosi, avverrà tale ristagno di materie fecciose da poterne temere più o meno gravi conseguenze o il riaprimiento della formatasi cicatrice addominale.

Se poi i due capi intestinali rimasti fra loro paralleli, siansi o no resi di qualche guisa stenotici, continuando a restare impegnati nell'apertura erniaria finiranno per farsi colle loro circonferenze alla medesima fortemente aderenti e nel tempo stesso le materie fecciose continueranno a sfuggire in molta parte o del tutto dal capo superiore, potrà allora formarsi una fistola od un ano preternaturale accidentale permanente.

Per buona sorte però collo scorrere del tempo accade non di rado che non solo in causa della tendenza che hanno gli intestini per la propria gravità a rientrare nell'addome, massime quando l'infermo giace in posizione supina, ma ben anco in virtù dei movimenti di peristalsi e di antiperistalsi di cui sono forniti, i due monconi stessi nel medesimo penetrano e vi si approfondano e nell'interno di esso addome trovando modo di svolgersi e di meglio acconciarsi, a motivo specialmente della stessa peristalsi (che come io stesso ho potuto accorgermi, in alcuni casi è molto energica) riescono perciò a scostarsi e distendersi in guisa da permettere che si vada accorciando quello sperone che opponevasi al passaggio delle materie dall'estremo gastrico nell'anale, entro il quale perciò esse materie cominciano a penetrare. Nel retrarsi poi che fanno i due capi intestinali stessi e nell'insinuarsi e nascondersi nel ventre, gli orli di essi monconi, resisi aderenti in corrispondenza all'apertura erniaria col sacco o col suo collo, trascinano seco tutto all'intorno il collo od il sacco erniario stesso, e con ciò si forma un imbuto membranoso avente il contorno della sua base aderente all'orlo dei due monconi intestinali, l'apice rivolto all'infuori, ossia verso l'apertura erniaria.

Costituito che sia simile imbuto in allora quelle materie che scendendo dal capo gastrico dell'intestino escivano dalla stessa erniaria apertura, entrando invece nella cavità dall'imbuto formata, nel sormontare che fanno la porzione superstite di sperone la deprimono e la respingono vieppiù o del tutto all'indietro, e così viene ad esse materie concesso d'insinuarsi più agevolmente ed in maggior copia nel capo inferiore od anale dell'intestino, il quale capo d'ordinario essendosi reso più angusto comincia così grado grado a debitamente allargarsi. Quando poi l'infondibolo si è completamente formato, ed è della desiderabile ampiezza, allora per lo più il suo apice in un colla esterna apertura cutanea cicatrizzando effettuasi la totale chiusura e scomparsa dell'ano anormale, e per tal modo le materie fecciose hanno campo di scorrere del tutto lungo il canale alimentare, spesso anche senza difficoltà.

Talvolta però la continuità del canale intestinale non si ristabilisce in questa precisa maniera, od avviene in modi da questo ben diverso, non vi concorre cioè che parzialmente o in guisa alcuna il sacco erniario, o non vi prendono parte i tessuti adiacenti alla intestinale lesione. E siccome ciò può interessare grandemente la Scienza e la pratica chirurgica, così indicherò le osservazioni più importanti che intorno a ciò vennero da me fatte.

dere tessuto inodulare intermedio come dice Malgaigne: nè sapremo intendere alla lettera che la mucosa si ritiri e si arresti, come dice Reybard: non ha certo questa forza la mucosa, che deve essere ben poco retrattile quando estubera e si getta all'esterno fino dal primo tempo della ferita. Ben si vede che troppe differenze vi sono, e che bisogna rifare completamente le osservazioni. »

I professori Amabile e Virnicchi poi nel dare conto delle osservazioni da essi loro a tale uopo intraprese, dichiararono che nelle loro ricerche si sono serviti del mezzo più facile più pronto e di più belli risultamenti cioè del microscopio.

In simile guisa hanno potuto rinvenire sempre tessuto inodulare fra i bordi della discontinuità intestinale riunitisi, ed hanno ritenuto potere dichiarare, che loro sembrava una pretensione enorme la rigenerazione della mucosa, potere essa comparire continua ad occhio nudo per la pochezza del tessuto inodulare intermedio e per l'inclinazione dei villi: ma questo indica sempre più la necessità del microscopio, non la rigenerazione.

Per tutto questo, come bene immaginare si può, io non mi sono lasciato sfuggire le occasioni propizie per cercare di meglio chiarire un sì importante argomento, ed i risultati delle osservazioni fatte a tale uopo verranno or ora da me debitamente esposte.

Intanto dirò che se la storia del caso di ernia superiormente ricordato conferma che a ripristinare l'interrotta continuità del canale intestinale vi contribuisce in parte soltanto il collo del sacco o il sacco erniario stesso, ed il restante si deve alle adiacenti parti, talvolta invece, come già dissi, a ristabilire la continuità del canale intestinale stesso non concorrono affatto nè il sacco erniario nè le parti adiacenti alla soluzione di continuo dell'intestino. E diffatti in simili casi mentre si osserva che l'intestino rimane da esse parti del tutto disgiunto in pari tempo si scorge svolgersi un lavoro di riparazione che può valere da solo o coll'aiuto della sutura ad obliterare stabilmente la morbosa intestinale discontinuità.

Nell'Agosto dell'anno 1845 operando io nello Spedale Provinciale e Ricovero di chelotomia un uomo affetto da ernia inguino-scrotale sinistra da alcuni giorni strozzata, riscontrato avendo nell'ansa intestinale protrusa un'apertura ulcerosa ellittica il cui diametro maggiore era di circa 5 linee, stimai conveniente di tentarne l'obliterazione mercè l'enterorafìa. A tale uopo dopo avere arrovesciati all'intentro i bordi dell'apertura ulcerosa in modo da formare una plica che sporgesse nell'intestino come fanno le valvole conniventi, e posta così a contatto la superficie sierosa peritoneale dell'intestino stesso nel punto ulcerato, mediante un ago da cucire munito di un filo di seta eseguii una sutura a cavalletto, nella quale però cercai di comprendere soltanto la membrana peritoneale esterna di esso intestino, avendo l'avvertenza in pari tempo di lasciare uno dei capi del filo pendente per un piccolo tratto entro l'intestino, e fermando con un nodo l'altro capo al di fuori. Riposta che fu l'ansa nel ventre era a sperarsi che se il filo si fosse staccato quando l'intestino avesse già prese aderenze colle attigue parti, avrebbe

potuto con facilità esso filo cadere entro l'intestino ed essere così dal corpo eliminato. Nel corso della cura però ad onta di attenti esami non potemmo accorgerci che quel filo fosse di guisa alcuna espulso. Giunti che fummo alla 30 giornata dall'operazione, essendosi già ottenuta la cicatrizzazione della piaga che risultò dalla eseguita cheletomia, e quando l'infermo era in procinto di escire dallo Spedale, per colmo di sventura venne assalito da acutissima pleuro-pneumonite, che ribelle al più energico trattamento in pochi dì a morte lo trasse.

Non omisi per certo di farne l'autopsia bramando di conoscere in quale modo si era effettuata la stabile oblitterazione dell'ansa ulceratasi. L'autopsia adunque mi mostrò che nella porzione d'intestino ulcerata e sottoposta alla sutura erasi già intieramente ristabilita la continuità organica, che la piega artificialmente fatta mediante l'arrovesciamento all'interno dei bordi dall'ulcerosa apertura era rimpiccolita in modo da sporgere appena dal livello della mucosa intestinale a guisa di una plica conivente, che il capo del filo di seta usato per la sutura ancora integro era fermo al suo posto. All'esterno di esso poi in corrispondenza della praticata sutura non rinvenni più traccia alcuna della preesistente interruzione intestinale, ma in quel tratto tutto era continuo, tutto era ricoperto da uno strato novello di sodo tessuto connettivo di un colore bianco carneo, frutto dell'orditosi processo adesivo. Mostrò poi l'autopsia stessa che l'ansa intestinale al di fuori era *affatto libera* nè lasciò scorgere indizio alcuna da cui potesse arguirsi aver preceduta qualsiasi precaria o forte aderenza fra l'intestino e le adiacenti parti (1).

Ma non solo ho veduta oblitterarsi isolatamente, senza cioè che vi partecipassero in modo alcuno le adiacenti parti, nell'ernioso ora indicato l'ulcerazione avvenuta nel protruso intestino e trattato colla sutura, ma l'oblitterazione isolata fu di poi da me riscontrata altresì in alcuni rari casi di ferite intestinali in cui la sutura non venne praticata e ben anco in un caso di colecistite, in cui come più estesamente indicherò in appresso alla ulcerazione della cistifellea congiungevasi una ampia ulcerazione del colon trasverso. In questo caso l'ulcerazione nel colon formatasi rimase in modo meraviglioso chiusa mediante processo di riparazione graduale da un tessuto connettivo neoformatosi sorto dai bordi della intestinale apertura trasformatosi poscia in una semplice lamina fibrosa la quale, come osservò anche l'illustre prof. Ercolani e come tutti ponno vedere manifestamente esaminando il pezzo patologico conservato nell'alcool nel Museo Anatomico-patologico di questa Università, da sola ed isolatamente servì ad organicamente oblitterarla in modo da permettere che le materie fecali riprendessero la loro via normale. E di recente ho potuto esaminare un altro intestino appartenente al cadavere di una donna operata sette anni prima di ernia intestinale cancerenata, in cui la soluzione di continuo di esso intestino che ne derivò, potè del pari in un modo ben degno di

(1) Pistocchi, Bollettino delle Scienze Mediche di Bologna. Serie 3, vol. 18, pag. 263. Collezione delle mie Memorie.

essere conosciuto non solo rimarginarsi isolatamente e senza l'aiuto di qualsiasi sutura, ma dare lumi altresì intorno la ammessa o constatata possibilità della rigenerazione della membrana mucosa.

Ora esporrò questa sì importante osservazione.

Belli Geltrude d'anni 50 lavandaia, nel Gennaio 1873 salendo una scala mentre portava su di una spalla un pesante fardello di biancherie sentì un forte dolore alla piegatura della coscia sinistra e portatavi la mano si accorse ivi essersi formata una piccola tumidezza. Ella per altro non se ne preoccupò vedendola sparire premendola o adagiandosi in posizione supina. Scorsi che furono otto giorni ossia il 23 dello stesso mese di Gennaio, esposta essendosi a nuove fatiche, la tumidezza si rese dolorosa e tale da obbligarla a coricarsi in letto. Poscia si destarono dolori addominali accompagnati da vomito e si aggiunse costipazione di ventre, a togliere la quale a nulla giovarono ripetuti purganti. Il dottore Medini, che in allora era mio Assistente nello Spedale Maggiore, essendo stato chiamato a visitarla, e cioè dopo due giorni dacchè questi fenomeni erano insorti, conobbe tosto trattarsi di un' ernia crurale intestinale strozzata e per questo fece trasportare subito l'inferma allo spedale ove fu posta nella mia Sezione. Poco dopo avendo io visitata l'inferma la trovai molto abbattuta, i suoi polsi erano celeri ed assai piccoli, la fisionomia era contraffatta, la temperatura della superficie del corpo molto bassa, continuava il vomito, il ventre era gonfio e dolente e vi si era raccolto del liquido. Alla base della coscia sinistra subito sotto il legamento del Paupart in corrispondenza al punto di uscita dei vasi femorali appariva il tumore erniario che era duro dolente del volume di un piccolo ovo di gallina.

Fatta considerazione alla gravezza dei fenomeni morbosi ritenni indispensabile il ricorrere tosto alla chelotomia e la feci eseguire, essendo io presente, allo stesso mio Assistente.

Aperto che fu il sacco erniario lo trovammo nel suo interno privo affatto di sierosità, l'ansa strozzata apparteneva all'intestino tenue, era di colore livido e la membrana peritoneale che ne formava l'esterna parete si staccava in varii punti con facilità dalla sottoposta muscolare nerastra. Inciso l'anello strozzante poté allora escire buona copia di siero sanguigno commisto a fiocchi di fibrina che era raccolto entro la cavità peritoneale.

Anche in questo caso ad onta delle cattive condizioni in cui versava quell'intestino lo feci riporre nel ventre, giacchè, sebbene potesse dirsi che l'ansa intestinale strozzata era per lo meno in preda al primo stadio della cancrena e che di questa partecipasse non solo la membrana peritoneale specialmente in un'area avente un diametro di quasi due centimetri, ma ben anco la sottoposta muscolare, tuttavia non potendo essere certi che anche la mucosa ne fosse invasa, era quindi a sperare, ridotto che fosse nel ventre l'ernioso intestino, d'evitare in esso il cancrenoso disfacimento.

Ma le nostre speranze rimasero deluse, giacchè giunti che fummo alla sesta giornata dall'operazione, cominciarono ad escire ed in copia delle feccie dall'aper-

tura erniaria, e fra le materie che giornalmente sottoponevansi ad esame, vedemmo un branello di tessuto intestinale necrotico della dimensione pressochè indicata. Nullameno però la obliterazione dell'apertura formatasi nell'intestino si ottenne, sebbene assai tardi, e cioè dopo 4 mesi, nel quale lasso di tempo si sviluppò una risipola ed ebbero luogo infiltrazioni marcirose nel tessuto sottocutaneo adiacente alla parte operata per cui convenne praticare diverse esterne incisioni, acciòchè avesse libera uscita il pus. Riaquistate avendo l'operata le forze e soda mostrandosi la cicatrice vi si sovrappose un conveniente cinto e così fu rinviata alla propria casa.

Continuò ella per non breve tempo in buona salute ed attese senza incomodo alle domestiche faccende, ma poscia non applicando a dovere il cinto riapparve l'ernia, la quale poi cominciò a farsi sporgente anche sotto di esso e finì per ingrandire enormemente. Rottosi il cinto, dopo averlo ella stessa accomodato, continuò a sovrapporlo all'ernia, che non rimaneva ridotta, mentre poi si escoriò ed esulcerò la cute e si riaprì la cicatrice. E per di più essendo stata la donna colta da bronchite, dopo violenti sforzi di tosse s'avvide che al di sotto del cinto facevano a nudo sporgenza degli intestini. Non si sgomentò ella per questo ed al momento li cuoprì con una lurida pezza bagnata nell'acqua. Insistendo gli sforzi di tosse altre anse intestinali protrusero. Ciò ebbe luogo il 22 marzo dell'andante anno (1879) nel qual giorno ridotta essendo in sì misero stato, richiese ed ottenne di essere immediatamente ricevuta nello Spedale Maggiore, e fu collocata nella Sezione di cui attualmente è Chirurgo Primario quello stesso valentissimo signor dottor Medini, al quale, come dissi, mentre fu mio Assistente, io l'avea sei anni prima fatta operare di chelotomia.

Visitata tosto dal suo egregio Assistente signor dottor Caramitti trovolla di aspetto macilento, angustiata da una tosse che la coglieva ad accessi della durata di circa mezzo minuto e che ripetevansi a pochi minuti d'intervallo l'uno dall'altro. In corrispondenza alla piegatura della coscia sinistra si osservava una grossa tumefazione dalla cui sovrapposta pelle ulcerata vedevansi esciti un 50 centimetri di tenue intestino col corrispondente mesenterio. L'intestino fuori escito offriva le proprie pareti in gran parte opache, rosee, tumide, qua e là leggermente sanguinanti. Sulle anse intestinali vi erano dei peli e dei branelli di fili staccatisi dalla pezza con cui le avea ricoperte.

Il dottor Caramitti dopo avere bene ripulite le parti, per meglio respingere le anse entro l'addome, fu costretto di allargare l'apertura cicatrice dalla quale erano protruse, ed allora l'apertura erniaria, che si rinvenne ampiissima, permise di interrarle nell'addome.

Ma i violenti e continui sforzi di tosse impedirono di poterle esattamente contenere ad onta dei migliori apparecchi di medicatura, applicati anche dal Primario Chirurgo dott. Medini, e perciò in parte rientrarono nell'ampio sacco erniario in cui antecedentemente aveano giaciuto senza fare però sporgenza dall'esterna cutanea apertura.

Lo stesso egregio dottor Medini poi figurandosi che a me pure potesse interes-

sare di conoscere ciò che era accaduto in questa inferma, ebbe il gentile pensiero di farmela visitare. Quando la vidi, e cioè cinque giorni dopo il suo ingresso nello Spedale, trovavasi in discreta calma, la riapertasi ed allargata cicatrice scorgevasi oblunga ed in direzione trasversale, la corrispondente tumidezza era della grossezza di quasi due pugni, ed al disotto della esterna apertura vedevasi un'ansa intestinale, le altre che riempivano il sacco erniario potevano con facilità respingersi entro l'addome mantenendosi libere, ma tornavano ben presto a rientrare nel sacco sotto i colpi di tosse, la donna aveva avute copiose evacuazioni alvine, il vomito era cessato, mentre nei giorni innanzi l'avea travagliata con una certa frequenza. Per tutto ciò non poteasi del tutto disperare di salvarla.

Ma nel giorno appresso ella fu presa da acuto dolore al costato destro, si resero molto più gravi i fenomeni di bronchite che da tempo la travagliavano, poi si svolse manifestamente una destra pleurite susseguita rapidamente da essudato siero fibrinoso. Peggiorando ognor più mancò di vita la sera del 30 maggio istesso (1).

Interessandomi grandemente venisse fatta l'autopsia del cadavere per conoscere in quali condizioni si trovava l'ansa intestinale, che, come già dissi, rinvenimmo in un tratto della sua parete cancerenata quando la Belli fu sottoposta alla chelotomia, ed in cui pel distacco completo dell'escara ebbe luogo la formazione di un ano preternaturale che poscia spontaneamente erasi obliterato, non si omise di fare quell'autopsia, e ciò ebbe luogo il giorno appresso alla morte dell'inferma istessa.

Così rinvenimmo una pleurite destra con essudato prevalentemente fibrinoso e catarro nei grossi bronchi. Nella cavità addominale poi si riscontrò poca quantità di umore giallo opaco e si trovarono nel peritoneo a destra chiazze di fibrina coagulata. Il tumore erniario misurava allora 15 centimetri in lunghezza, 9 centimetri in larghezza, 5 centimetri in profondità. Il diametro maggiore dell'apertura esistente nel sacco erniario e nella cute era di 5 centimetri. Osservate le intestina da questa

(1) Un caso singolare di uscita d'enorme quantità d'intestino ernioso attraverso un'apertura formata nel sacco e nella sovrastante cute che terminò con esito felice venne narrato dal Tacconi. Una monaca di nobile stirpe d'anni 42, da 16 anni pativa d'ernia crurale sinistra che a poco a poco era venuta crescendo ed acquistando la figura di una testa di pecora. E come che andasse ella difesa da un cinto, pure, accorgendosi di certo movimento entro il tumore ernioso, quel cinto vieppiù e forse troppo stringea. Per le quali violenze divenuto invece il tumore più voluminoso, infra certo spazio i tegumenti di esso maggiormente infiammaronsi e ne trapelò un umore dapprima bianco, poscia del colore di vino inacquato, quando un giorno, sorgendo la vergine dalla mensa, sentì alla sinistra anguinalgia come uno scoppio ed allora si avvide che apertosi l'erniario tumore ne era uscito e disceso giù fino al ginocchio l'intestino insieme col mesenterio e coll'omento. Chiamato certo Nosolini chirurgo, veggendo questi sommamente disteso e quasi strozzato l'intestino sbucato dal tumore, la preternaturale esterna apertura dilatò e tanto adoprà da riescire a poco a poco ad introdurre l'intestino fuori uscito nel basso ventre, dopo di che legò circa la base la gran borsa formante il sacco. Soprachiamaronsi di poi il Tacconi ed il Galeazzi. Giudicossi necessario recidere la borsa, massime perchè in alcuni punti di essa cominciava a minacciare cancerena. Fece l'operazione il Tacconi. Dopo 40 giorni l'inferma ottenne la tanta desiata guarigione.

Tacconi de variis quibusdam herneis. Medici della vita e degli scritti degli anatomici e medici fioriti in Bologna dal cominciare del secolo 18.º fino al presente. Bologna 1853.

apertura apparivano di un colore nero verdastro, parecchie anse erano incollate al sacco erniario da fibrina di recente evasata. Aperto il sacco e distaccate queste giovani aderenze, che cedevano al più lieve tocco, e scoperto così l'ampissimo anello attraverso il quale le anse intestinali facevano sporgenza, si poté confermare che col medesimo non aveano contratte aderenze di sorta alcuna. Misurata la porzione di intestino che rimaneva ancora protrusa si rinvenne della lunghezza di 68 centimetri. Ricercando attentamente l'ansa in cui sei anni innanzi si era effettuata la perforazione la si rinvenne *affatto libera*, e la si riconobbe pel trovarsi essa in un piccolo tratto della sua circonferenza un po' più angusta e perchè ivi si avvertì una porzione della sua parete alquanto più consistente, che si riconobbe poi essere la cicatrice superstita. Tanto nel peritoneo quanto in esso intestino non si riscontrò *qualsiasi traccia di pregressa aderenza*. Staccato che fu dalle vicine anse venne posto in un vaso contenente dell'alcool coll'intendimento di poterlo con agio esaminare.

E siccome era a mia cognizione che il mio illustre Collega prof. Giambattista Ercolani si era occupato con quella maestria che gli è propria dell'esame anatomico ed istologico di alcune altre cicatrici intestinali ed avea fatti particolari studi per indagare se era o no a sperarsi la rigenerazione della membrana mucosa, così non volendo fidarmi delle mie sole osservazioni, lo pregai di prendere in esame anche questo intestino, cui egli cortesemente accudì (1).

I risultati poi delle sue interessantissime indagini ebbe egli la cortesia di comunicarmi mediante la lettera che qui trascrivo.

« Bologna, 18 Ottobre 1879.

« Adempio ora, forse un poco troppo in ritardo, all'impegno che avevo assunto, di renderle conto delle ricerche microscopiche fatte sulle cicatrici intestinali, raccolte dal cadavere di una donna curata da Lei sette anni or sono di un'ernia crurale sinistra incarcerata, e le quali amò mandarmi perchè ne facessi l'esame.

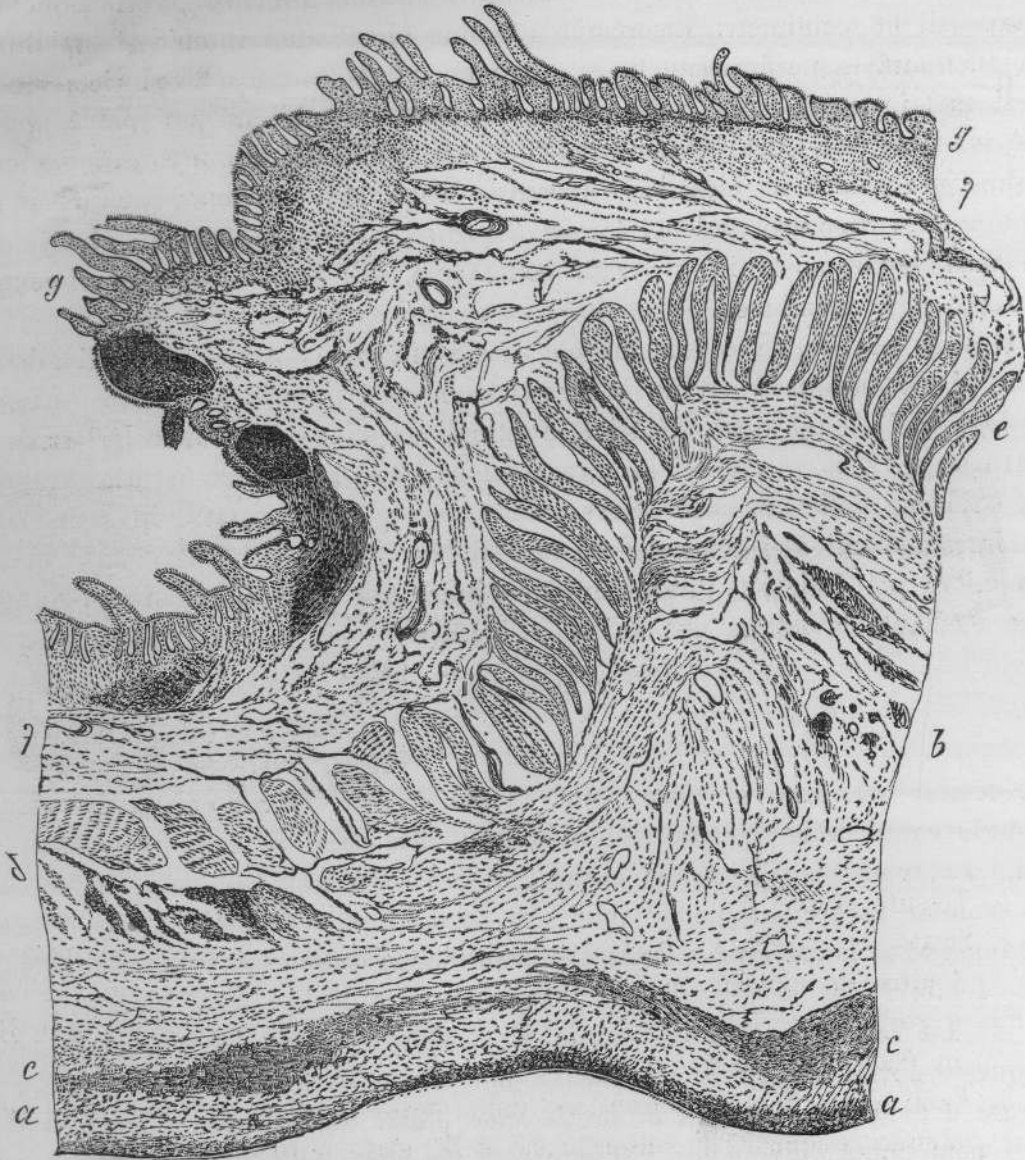
« Io non so se le osservazioni e le deduzioni che si possono ricavare dalle indagini fatte, le sembreranno accettabili e se potranno in qualche parte chiarire il fatto clinico da Lei osservato, ma se a nulla gioveranno e le giudicherà troppo povera cosa, questo dovrà attribuirlo ad altro e non alla mancanza di buon volere per mia parte e di questo ne avrò la prova spero, dall'abusare come faccio della di Lei ben nota bontà, inviandole i disegni dei preparati fatti ed eseguiti con molta diligenza e bravura dal mio assistente il dott. G. P. Piana, e dilungandomi in cose che forse sono ben note e per questo soverchie.

(1) Importantissimi studi sperimentali istologici ed anatomo-patologici furono pure eseguiti dai professori Amabile e Virnicchi intorno ai processi di riparazione intestinale, che potranno con gran profitto essere conosciuti leggendo la loro classica opera « *Sulle soluzioni di continuo dell'intestino e sul loro governo* ». Napoli 1839.

« Mi permetta adunque che io cominci dall' esporre i nudi fatti anatomici che furono rilevati dall' esame delle cicatrici formatesi nell' intestino che m' inviò, e mi valga per questo delle figure nelle quali i detti fatti sono rappresentati come apparivano.

« La Fig. 1^a rappresenta ingrandita 30 diametri, una sezione trasversale di una

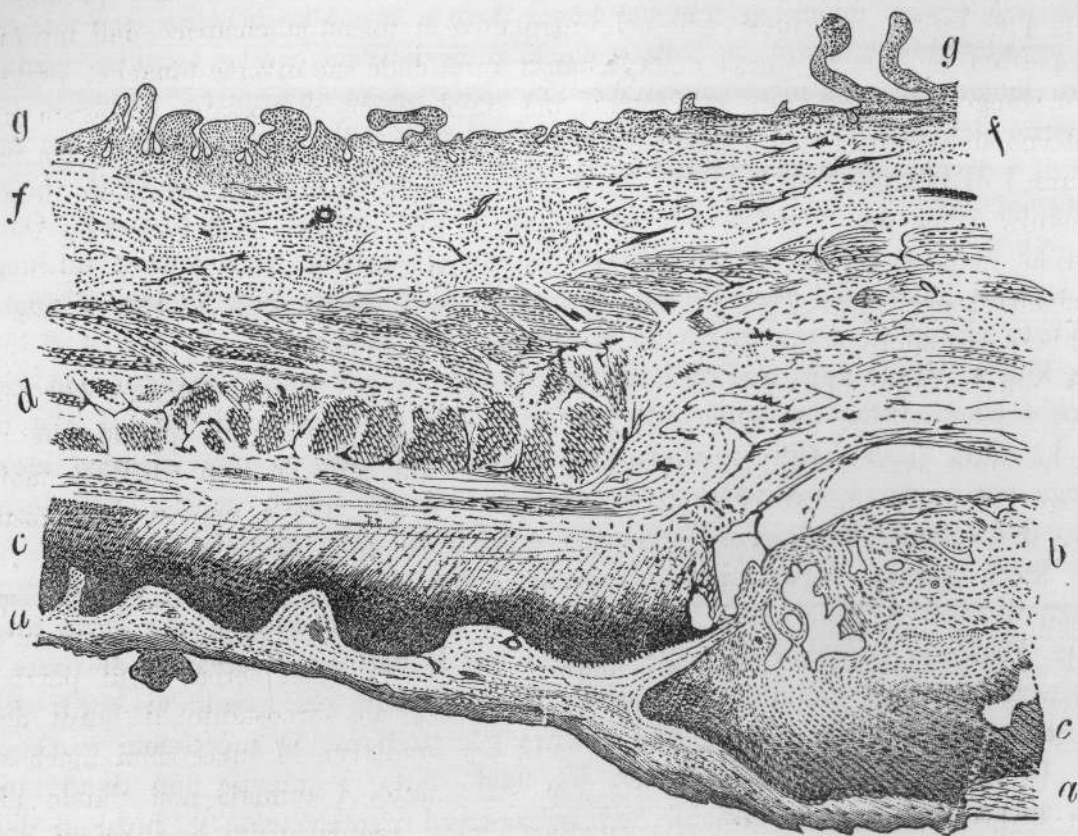
FIGURA 1^a



parte del detto intestino, in un punto ove per l'ingrossamento maggiore delle tonache intestinali, il luogo dell' antica cicatrice appariva più nettamente.

« La Fig. 2^a rappresenta allo stesso ingrandimento, una sezione longitudinale dello stesso intestino, in luogo alquanto discosto dal precedente e nel quale l' esistenza della cicatrice si poteva invece desumere, da un lieve assottigliamento delle tonache dell' intestino in parte circoscritto dal predetto ingrossamento e dal quale fu ricavata la Fig. 1^a.

« Colle stesse lettere indico le stesse parti dell' intestino nell' una e nell' altra figura e cioè colla
lett. *a.* la lamina peritoneale esterna.

FIGURA 2^a

lett. *b.* Tessuto connettivo della cicatrice con vasi piuttosto grossi.

lett. *c.* Strato di grossezza irregolare nei due preparati, composti nell' uno e nell' altro da elementi cellulari giovani, colorantisi intensamente col carmino e per la forma non distinguibili da elementi di tessuto connettivo giovane in via di formazione.

lett. *d.* Fasci della tonaca muscolare dell' intestino nel luogo ove non avvenne alcuna lesione e si conservarono nello stato normale.

lett. *e.* Idem nel luogo ove si formò la cicatrice.

lett. *f.* Tessuto connettivo sotto-mucoso.

lett. *g.* Superficie interna della mucosa intestinale con villi.

« Confrontando fra di loro le due figure e fatta la dovuta avvertenza alla diversa direzione colla quale l' intestino fu tagliato, quello che richiama maggiormente l' attenzione di chi guarda, sono le differenze che si mostrano di subito nella tonaca muscolare e specialmente nel luogo ove essa resta compresa fra il tessuto cicatrizio

esterno e la mucosa, abbondante cioè con inversione nell'andamento e nella distribuzione dei fasci muscolari Fig. 1^a lett. e che sono invece scarsi e quasi mancanti nella regione corrispondente, nel taglio longitudinale dell'intestino lett. e Fig. 2^a.

« Fatto questo primo grossolano esame dei due preparati, sorgono subito e solo per questo delle domande, che per me non riuscirono di facile interpretazione. Come può essere, mi chiesi, che nel luogo dove si formò la cicatrice dell'intestino con perdita abbastanza estesa della sostanza tutta delle sue diverse tonache, esistano in un luogo non solo tutte le tonache, ma siano anche ingrossate, ed esista nell'interno dell'intestino la mucosa completa co' suoi villi, ed anche la tonaca muscolare, i di cui elementi perdutisi colla perdita di sostanza, non avrebbero dovuto riprodursi come non avrebbe dovuto riprodursi una mucosa così completa. Come e perchè in tanta copia e abnormemente disposti, si sarebbero riprodotti in un luogo gli elementi muscolari Fig. 1^a lett. e mentre poco lungi Fig. 2^a lett. e non si sarebbero riprodotti come realmente si afferma non avvenire?

« Non trovando nella mia pochezza argomenti, che mi dassero ragione, non dico chiara e convincente, ma sufficiente per intenderli ed appagarmi, pensai che un qualche aiuto avrei potuto trovarlo, esaminando un fatto se non identico molto analogo per vero, che avevo raccolto nel 1877 e che avevo depresso nel nostro Museo d'Anatomia Patologica Comparata il N. 3075 di Catalogo.

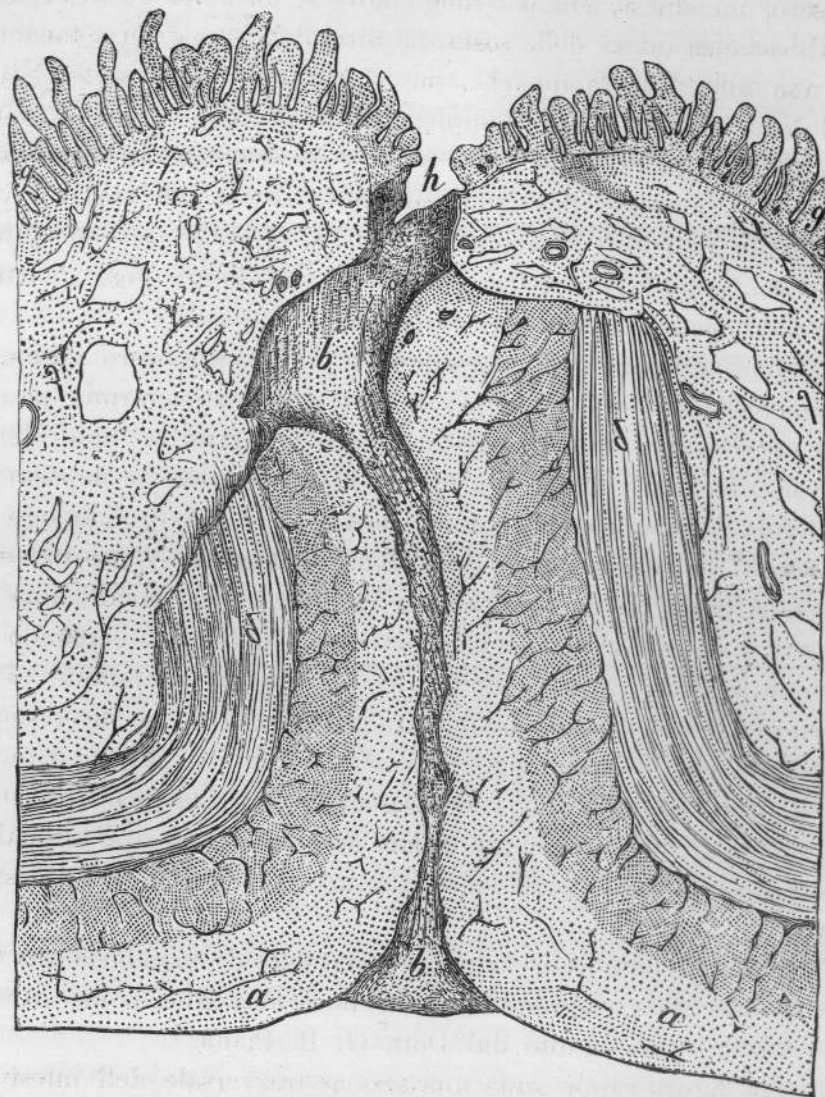
« Negli esercizi chirurgici per l'istruzione dei giovani, fatti dal mio Egregio Collega il Prof. Alfredo Gotti, fu praticata ad arte in un cavallo una ferita intestinale. Praticata l'enterorafia colle migliori regole dell'arte, cercando di porre e mantenere con una cucitura, a contatto la peritoneale circostante ai bordi dell'intestino ferito, si tenne l'animale in cura per studiarne le successioni morbose. Dopo 15 giorni da che l'esperimento era stato fatto, l'animale non dando più alcun segno di disturbi intestinali, ed eseguendosi regolarmente le funzioni dell'intestino, si ritenne come avvenuta la sua cicatrizzazione e l'animale fu ucciso per le ulteriori ricerche, sul modo col quale cioè la cicatrice dell'intestino ferito si era effettuata.

« Anche per queste fatte osservazioni, mi permetto di mandarle una terza figura che rappresenta allo stesso ingrandimento i fatti anatomici come furono rilevati. Anche questo disegno fu eseguito dal Dott. G. P. Piana.

« Questa terza figura rappresenta una sezione trasversale dell'intestino del detto cavallo nel luogo ove si effettuò la cicatrizzazione e corrisponde per questo al modo col quale fu tagliata la cicatrice dell'intestino della donna rappresentata nella Fig. 1^a. Le lettere di questa Fig. 3^a indicano le stesse parti rappresentate nella Fig. 1^a e 2^a si corrispondono pienamente: e se io non m'inganno, e lascio a Lei il giudicare, ad onta che la forma e la qualità della lesione fosse grandemente diversa nell'uno e nell'altro caso, ferita semplice cioè e lineare nel cavallo, mentre nella donna ebbe luogo per la gangrena la perdita completa di una porzione di tutte le tonache intestinali per uno spazio di forma tondeggiante e avente il diametro di circa due

centimetri e ad onta ancora che il processo mercè del quale si effettuò la cicatrizzazione fosse grandemente diverso, aiutato dall' arte nel cavallo e compiutosi senza aiuto dalla

FIGURA 3^a



natura nella donna, ad onta di tutto questo dicevo, parmi che dal modo più semplice col quale si compì la cicatrizzazione della ferita semplice dell' intestino del cavallo, si possa arguire ed indurre il processo assai più complicato mercè del quale, per la qualità più grave della lesione, si potè pure compiere la cicatrizzazione spontanea nell' intestino della donna. Parmi in breve che dalla figura riportata appartenente al cavallo si osservino in modo più semplice avvenuti col-

L'aiuto dell' arte quegli stessi fatti, che in modo più complicato ma di identica natura si osservano nella Fig. 1^a nell' intestino della donna e diano per così dire la chiave per potere arguire con molta probabilità, il processo mercè del quale naturalmente si cicatrizzò l' ulcera intestinale della donna, giudicando così i fatti che rimasero, per me almeno, di difficile interpretazione.

« È per vero quando si ponga mente al fatto della abnorme disposizione nella direzione dei fasci muscolari, che primo colpisce l' animo di chi guarda alla Fig. 1^a lett. *e* ne trova subito la ragione portando l' esame sulla stessa tonaca nel preparato dell' intestino di cavallo, Fig. 3^a lett. *d*. Anche in questo la direzione nei detti fasci formanti la tonaca muscolare nel luogo ove si formò la cicatrice è mutata, non formando più un anello parallelo interposto fra la mucosa e la peritoneale, poichè le estremità dell' anello, nel luogo ove cadde la ferita, sono portate in alto contro la mucosa, perchè fra le due estremità si sono interposte le pareti esterne dell' intestino che furono messe in contatto e che si riunirono fra di loro a mezzo del nuovo tessuto cicatrizio, Fig. 3^a lett. *b*.

« In questo caso, e per la qualità della ferita e per la specie del processo che fu adoperato per ottenere la cicatrizzazione i fatti che si osservano nella mutata disposizione ed andamento dei fasci della tonaca muscolare riescono di facilissimo intendimento, giacchè i fatti che si osservano, non si potevano stabilire altrimenti.

« Noto ora di volo, giacchè avrò occasione di ricordarlo più avanti, che sulla superficie interna dell' intestino del cavallo e precisamente nel luogo che corrisponde al tessuto cicatrizio, lett. *h*, di nuova formazione, esiste già dopo soli 15 giorni da che fu tagliato l' intestino, uno strato epiteliale cilindrico che si continua con quello che riveste la mucosa intestinale che gli è vicina e che non restò in alcun modo offesa.

« Ora quale è il rapporto che può esistere fra i fatti che si rilevano da questo preparato, confrontati con quelli che sono rappresentati nella Fig. 1^a e come le cose osservate nell' intestino del cavallo possono giovare per ricostituire il processo cicatrizio come avvenne nell' intestino della donna? Sarò molto breve.

« Che l' intestino della donna avesse perduto completamente della sostanza delle proprie tonache per un diametro circa di due centimetri non può porsi in dubbio, perchè l' estensione e la qualità della lesione poté essere veduta cogli occhi e toccata colla di Lei mano sette anni or sono e poscia, quando avvenne la morte fu pure riconosciuto che la cicatrizzazione era avvenuta dirò così *in loco* e senza aiuto di aderenze contratte colle parti vicine. L' esame anatomico dimostra che il processo riparatore non si era limitato ad una semplice neoformazione di tessuto connettivo, trasformatosi poscia in una semplice lamina fibrosa occludente la pregressa apertura intestinale, come si vide in un altro caso di cui ebbe la bontà di farmi vedere il preparato. Nel caso attuale, sia la forma dell' intestino, sia la qualità della lesione che fu prima riscontrata, non permettono di credere, che i bordi dell' ulcera potessero portarsi fra di loro a semplice contatto e si stabilisse in questo

modo un irregolare bensì, ma reale rapporto diretto di continuità, fra i bordi della porzione dell'intestino mancante. Che cosa resta adunque per intendere come il fatto avvenne, se intorno ai precedenti non può essere mosso alcun dubbio? A me pare che non ve ne sia che uno soltanto, il ripiegamento e rovesciamento cioè delle tonache dell'intestino ai bordi del luogo ulcerato, determinato dalla contrazione dei fasci longitudinali e circolari della muscolare, e dall'esterno all'interno a modo da formare come una specie di imbuto o turacciolo occludente l'apertura intestinale, per questo rovesciamento la tonaca peritoneale dei bordi si trovò a contatto nel centro dell'imbuto e la cicatrice si formò con qualche facilità. Se così fu, egli è a questo rovesciamento dei bordi all'interno che si deve la posizione abnorme e mutata della direzione nei fasci muscolari nel luogo ove si formò la cicatrice come i preparati dimostrano, Tav. 1^a lett. *e*, ed è a questo stesso fatto dovuto l'ingrossamento di tutta la parete intestinale che si rileva in questo stesso preparato, dopo che erano trascorsi sette anni il che attesta, a parer mio, la formazione di quel turacciolo interno che favorì l'occlusione dell'ulcera e che si andò poi mano mano perdendo per l'azione meccanica distendente operata dal diuturno passaggio delle materie fecali. Dato che questo fosse il processo seguito dalla natura per la cicatrizzazione dell'ulcera intestinale in discorso, si comprende pure come la superficie interna dell'intestino si osservi ancora tutta ricoperta da una membrana mucosa completa e perfetta e coi suoi villi anche nel luogo ove si formò la cicatrice. E come non è a credersi che una mucosa così completa e perfetta fosse di nuova formazione, così si potrebbe da alcuno osservare, la riproduzione delle mucose essendo negata, che ad ogni modo nel fatto osservato, manca nella mucosa la traccia della cicatrice che pure vi si dovrebbe osservare. Per risolvere codesta obbiezione parmi che grandemente giovi l'osservazione fatta sulla cicatrice intestinale del cavallo, sulla esistenza cioè, di un epitelio cilindrico sul tessuto connettivo cicatrizio già avvenuta dopo soli 15 giorni da che l'enterorafia era stata praticata, Fig. 3^a lett. *h*. Per questa osservazione si ha piena ragione, come nel caso nostro ogni traccia di cicatrice sulla mucosa andasse interamente perduta.

« Un fatto rimane ad intendersi ed è lo scarso numero dei fasci della tonaca muscolare che ho fatto rilevare nella sezione longitudinale della cicatrice intestinale della donna, Fig. 2^a lett. *e*, fatta in luogo alquanto discosto da quello dal quale fu tolto il preparato che servì per la Fig. 1^a.

« Notai già che in questo luogo le tonache intestinali apparivano più sottili e guardando al preparato si scorge, che quello strato singolare di cellule che conservano ancora i caratteri del tessuto connettivo giovane in via di formazione, è in corrispondenza di questo luogo della cicatrice molto grosso, Fig. 2^a lett. *c*. Può chiedersi come mai, dopo avere durato a vivere per sette anni, questi elementi conservano ancora i caratteri di elementi cellulari nel loro primo periodo formativo, ma a questo credo inutile cercare una risposta che non saprei trovare, quando l'osservazione attesta che il fatto esiste ancora. La delicatezza e l'incompleto svi-

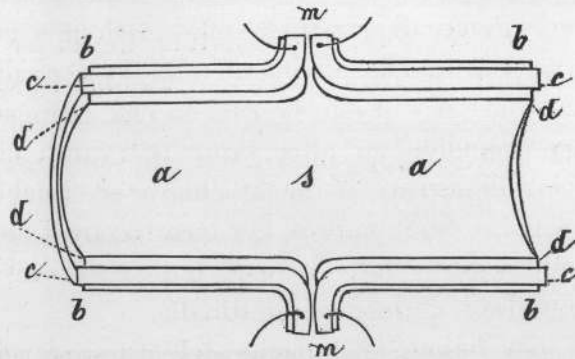
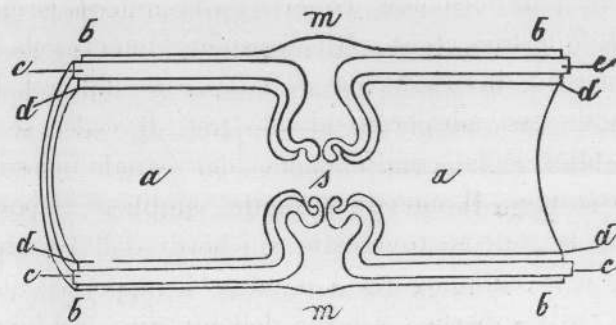
luppo di questo tessuto dovettero necessariamente favorire in questo luogo la maggiore distensione parziale cagionata dal trapasso delle materie fecali e parmi che a questa distensione si debba attribuire come necessaria conseguenza, l'allontanamento dei fasci muscolari fra di loro e l'apparenza che hanno di essere come smagliati e molto radi e scarsi. Altre ragioni potrebbero pure avere contribuito alla produzione di questo fatto come l'alterazione e distruzione in alcuni punti degli elementi muscolari, ma non credo di dovere insistere su questo.

« Non mi nascondo però che Ella potrà dirmi che tutto questo processo che ho indicato come avvenuto, potrà essere vero, ma che non per questo cessa di essere una semplice induzione per la quale mancano le prove di una qualsiasi dimostrazione ed io non posso negarlo; solo dirò che nel caso come mi fu presentato la sola induzione è possibile. Vedrà Ella nella sua saviezza se i giudizi che io ricavai dai fatti anatomici come furono osservati, siano o no, o solo in qualche parte accettabili. A me preme di mostrarle che credetti e credo di essere stato almeno assai vicino alla verità, che altrimenti non lo avrei disturbato con questa lettera troppo lunga e vinco per questo la ritrosia che provo ad abusare realmente della di Lei bontà, accennandole un altro fatto osservato e che a me pare abbia un non lieve valore per dimostrare in modo chiaro ed indubbio, che il processo da me indicato come seguito dalla natura per cicatrizzare l'ulcera intestinale nella donna, è pure realmente seguito dalla natura, o può da essa essere seguito anche in casi più gravi e complessi di lesioni intestinali.

« Per la grossezza che hanno le tonache dell'intestino nel cane, avviene che nelle ferite di quello, la tonaca muscolare e la mucosa si rovesciano all'esterno formando un grosso labbro al di fuori dei bordi dell'intestino ferito. Lo stesso fatto avviene, quando l'intestino nel detto animale è completamente reciso per traverso, nel quale caso la muscolare coperta dalla mucosa forma come un cercine attorno al bordo dell'intestino reciso. Gli Assistenti della scuola dott.¹ Piana e Bosi vollero tentare un metodo di enterorafia già adoperato dal prof. L. Vella per alcuni suoi esperimenti, ma da essi adoperato al solo fine di vedere se a mezzo del detto metodo si poteva ristabilire la continuazione del canale intestinale asportandone un'ansa più o meno lunga. Il metodo è molto semplice: asportata una porzione di intestino, si abrade la mucosa rovesciata sui bordi dell'intestino che si vogliono riunire, e si pongono e si mantengono a contatto le superficie abrase mercè di una cucitura a cavalletto. Sulla superficie esterna dell'intestino, nel luogo ove si praticò la cucitura, rimane così un cercine, che vale nel maggior numero dei casi a ristabilire la continuità del tubo intestinale, e questo buon risultato ottenuto dal prof. Vella, ottennero pure i sullodati dottori Piana e Bosi in meno di 15 giorni. Schematicamente rappresento nella Fig. 4^a una porzione di intestino così operato e la posizione nella quale furono lasciate le tonache dell'intestino e come esse si trovano quando questo si rimette nella cavità addominale dopo praticata l'enterorafia col metodo indicato. Nella Fig. 5^a schematicamente pure rappresento la posizione che acquistarono le

dette tonache dopo che la cicatrizzazione si fu stabilita. L'uno e l'altro schema indicano una sezione longitudinale dell'intestino e le lettere si corrispondono. le lettere *a* segnano la cavità dell'intestino ai bordi ove esso venne reciso. lett. *b* la tonaca peritoneale Idem. lett. *c* la tonaca muscolare Idem. lett. *d* la mucosa Idem. lett. *s* luogo ove l'intestino fu reciso.

« Nella Fig. 4^a la lett. *m* indica il cercine esterno dell'intestino, formato dalla peritoneale e dalla muscolare, e il luogo dove fu abrasa la mucosa e completamente rovesciato e mantenuto all'esterno dai punti di cucitura.

FIGURA 4^aFIGURA 5^a

« Colla Fig. 5^a ho indicato i fatti che si osservarono dopo che la cicatrizzazione ebbe luogo, il cercine prominente all'esterno è scomparso ed in posto di questo si osserva un tessuto cicatriziale che si continua colla peritoneale esterna lett. *m*, la mucosa e la muscolare rovesciatesi all'interno hanno invertito la posizione del cercine stesso come si vede nella precedente figura che da esterno cioè è diventato in questa interno, e l'inversione è stata così notevole, che i punti della sutura ed

il refe col quale essa fu fatta in più luoghi si scorge sul bordo del cerchione interno che determinava una non lieve stenosi intestinale, della quale però, pel modo col quale si eseguivano le funzioni nel tempo in cui fu tenuto in vita l'animale, non si ebbe ragione di sospettarne l'esistenza.

« Nessun dubbio adunque che in questo caso avvenne un completo rovesciamento dell'intero bordo dell'intestino reciso, ed anche in condizioni peggiori di quelle che dovettero occorrere nell'intestino della donna, giacchè la cucitura a cavaletto dei bordi dell'intestino rovesciato, senza alcun dubbio costituisce un ostacolo meccanico per lo stabilirsi del rovesciamento all'interno, per cui anche in queste condizioni specialissime, l'unione dell'intestino reciso con asportazione di una porzione di mucosa intestinale si effettuò pel contatto della peritoneale, precisamente come si effettuò nel caso che ho tolto dal cavallo e che ho creduto avvenisse nella donna.

« Io non mi estendo a quelle considerazioni che potrebbero sorgere dalle osservazioni dei fatti che ho esposto, forse non del tutto inutili per l'umana chirurgia, e mi starò assai lieto se Ella crederà che io non l'abbia importunato così a lungo inutilmente.

« Coi sensi del più alto ossequio ho l'onore di sottoscrivermi

« *Firmato* -- GIAMBATTISTA ERCOLANI ».

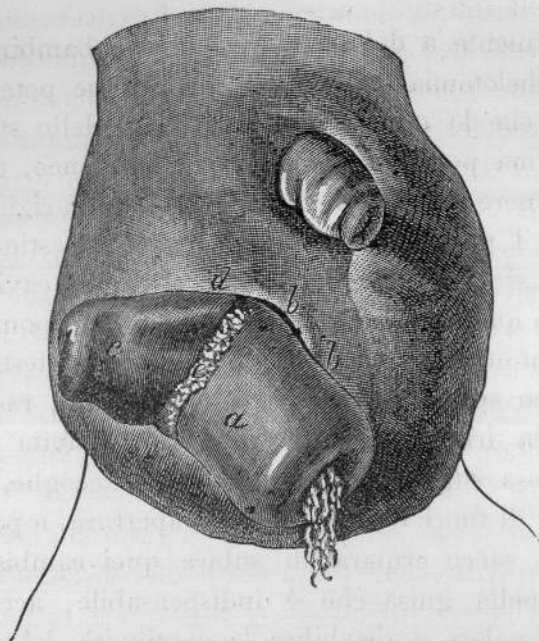
Per mala ventura però i poteri fisio-patologici che come abbiamo notato osservammo riescire mirabilmente in varie circostanze a produrre la guarigione dell'ano preternaturale accidentale, in alcune altre in causa di particolari disposizioni anatomiche assunte dalle parti protruse si rendono invece a tale uopo del tutto impotenti.

Ne ebbi di ciò un bello esempio in un bambino lattante di pochi mesi nato con un'ernia inguinale destra, la quale non essendo stata conosciuta, fu abbandonata a sè stessa, e perciò si fece assai voluminosa e scrotale. Rimasta di poi l'ernia presa da strozzamento, non essendo state neppure allora apprestate le dovute e comuni cure al bambino, che le tante volte ed in particolare modo negl'individui di tenera età, come io pure ho in essi osservato, da sole si rendono sufficienti a produrre il rientramento dell'ernia, si fornò per questo un' estesa escara al fondo dello scroto, che staccatasi in un colla sottoposta ampia porzione di sacco erniario trasse seco pure un tratto lungo di ansa intestinale del pari sfacelata, lasciando così a nudo e pendente fuori della piaga le due estremità dei superstiti monconi intestinali.

Anche dopo ciò niuna particolare cura si prodigò a quel misero bambino, e del tutto limitossi a tenerlo alla meglio pulito, e non fu se non se quando trovossi ridotto in sì tristi condizioni da non potersi più avere lusinga di salvarlo che mi venne presentato.

In allora lo scroto di esso bambino scorgevasi in modo assai notevole rigonfio

dal lato destro, fig. 6^a, anteriormente in basso vedevasi un' apertura ovoide il cui diametro maggiore e trasversale era di centimetri 3 e 5 millimetri, il minore verticale di centim. 2. Sporgevano attraverso quest' apertura i due denudati monconi intestinali

FIGURA 6^a

appartenenti all' ileo, il primo dei quali e cioè il gastrico *a* mostrava la sua superficie esterna o sierosa di un colore rosso fosco e sporgeva per oltre due centimetri dall' apertura scrotale colla quale allo indietro avea una parte della sua circonferenza presa forte aderenza, *b, b*. Questo moncone pendeva in basso, era rivolto a sinistra, ed in causa di ciò le materie che venivano dall' alto escivano dalla sua bocca in quella medesima direzione. Essa bocca poi era del diametro di due centimetri. Il secondo moncone avea all' esterno lo stesso colore del primo, era orizzontale e colla sua bocca vedevasi rivolto a destra, *c*. Sporgeva esso pure dall' apertura scrotale per quasi due centimetri colla quale del pari all' indietro aderiva, *d*, era meno grosso del primo moncone, col suo sbocco più angusto, dell' ampiezza cioè di un centimetro. I due monconi poi, come dissi, rivolti in senso opposto all' infuori, aveano la rispettiva bocca distante l' una dall' altra quattro centimetri.

Mentre i due capi intestinali sporgenti dall' apertura scrotale mantenevansi stabilmente disgiunti e per le contratte aderenze rimanevano permanentemente rivolti all' infuori, in corrispondenza all' apertura dello scroto, essi due capi colla loro faccia interna mantenevansi pressocchè a contatto non avendo frammezzo che una porzioncella di mesenterio, *e*. In causa di ciò sebbene lo sperone, che in questa guisa erasi formato, cominciasse molto più indietro dello sbocco degli intestinali monconi, prolungavasi però di tanto in alto da giungere fino all' ingresso del sacco erniario,

e così anche per questo sarebbe riescito impossibile il diretto passaggio delle materie fecciose dal capo gastrico nell' anale, purchè non si fosse ricorso al distacco degli aderenti monconi, e cercato in pari tempo di ottenere la scambievole riunione delle loro bocche. E ciò forse si sarebbe potuto effettuare se il bambino non si fosse già in così deplorabili condizioni ridotto da non potere resistere ai pericoli di simile operazione.

Ed è poi maggiormente a dolersi che in questo bambino non venisse eseguita in tempo debito la chelotomia, colla quale operazione poteasi sperare non solo di liberarlo dai pericoli che lo minacciavano in causa dello strozzamento erniario da cui trovavasi affetto, ma potevasi avere fiducia ben anco, trattandosi specialmente d' un bambino, d' ottenere colla operazione stessa la guarigione radicale dell' ernia.

Ed anche quando l' ulcerato o troncato ernioso intestino non è già in guisa alcuna sporgente, ma si è più o meno nascosto entro la cavità dell' addome tanto il collo del sacco erniario quanto il sacco stesso talvolta non ponno prestarsi alla formazione del desiderato infondibolo. E di vero fra l' aperto intestino ed il collo del sacco rimanendo talvolta uno spazio entro cui ponno versarsi, raccogliersi ed internarsi materie fecciose, per la irritazione dalle medesime indotta nelle parti attigue, si origina una membranosa suppurante cavità che le accoglie, ed attraverso la quale si scaricano in parte al di fuori dell' addominale apertura, e per ciò stesso rimane impedito al collo ed al sacco erniario di subire quei cambiamenti che li rendono capaci di acconciarsi nella guisa che è indispensabile, acciocchè si formi quell' infondibolo che può valere a ristabilire la continuità del canale, motivo per cui volendo pure tentare la guarigione di simili infermi conviene da prima togliere una sì rilevante complicazione, e cercare quindi nel miglior modo possibile che la intermedia cavità del tutto sparisca.

Io ne ho veduti parecchi di questi esempi, uno di recente ne osservò e lo curò con buon esito il Prof. Costanzo Mazzoni Clinico Chirurgico in Roma, ed un altro molto importante venne non ha guari curato nella Clinica Chirurgica di Napoli diretta dal Prof. Gallozzi, in cui si ebbe ricorso ad un processo operatorio speciale che torna acconcio qui ricordare.

In un giovane di 20 anni robusto avente un' ernia congenita inguinale destra con monorchia, rimase essa ernia presa da strozzamento per cui si dovette ricorrere alla chelotomia. Dopo l' operazione l' infermo si trovò bene, e per alcuni giorni defecò normalmente. Ma nel mattino del sesto giorno mentre il chirurgo lo medicava scaturì un poco di materia stercoracea liquida. Trascorsi i primi dodici giorni poca materia esciva dalla ferita od un liquido purulento misto a bolle di gas. Rimase un seno fistoloso al quale di poi si aggiunsero altre due aperture. Trascorsi i primi due anni riprese vigore, ma le frequenti irritazioni della pelle delle pareti addominali e lo schifo che produceano in lui stesso quelle preternaturali aperture lo indussero ad entrare nella Clinica Chirurgica di Napoli ove fu accolto nel Novembre del 1878.

Esaminato che fu dal Gallozzi rinvenne egli nella regione inguinale destra una o due dita trasverse al disopra del legamento del Paupart ed a livello dell' unione del suo terzo medio col terzo interno un' aia di cute arrossata, nella quale scorgevansi tre piccoli mamelloni fungosi nel cui centro si notavano altrettante aperture fistolose, dalle quali veniva talvolta emessa un po' di marcia spumosa e del materiale stercoraceo, il quale però esciva per lo più 4 o 5 ore dopo il pasto. Colla palpazione si notava che in corrispondenza dell' aia indicata i tessuti erano seleserosati. La pelle non era più scorrevole sugli strati sottostanti e questi formavano una massa dura che comprendea tutta la spessezza della parete addominale. Collo specillo si rinvenivano tre seni fistolosi comunicanti fra loro, i quali attraverso la parete addominale mettevano foce tutti e tre in una stessa cavità al di là della parete addominale. L' infermo defecava bene per l' ano e regolarmente digeriva. Nella borsa destra dello scroto non si trovava alcuna traccia di testicolo o di funicolo spermatico che non erano giammai discesi nello scroto.

In questo caso conveniva spaccare i seni fistolosi in modo da dominare l' interna cavità suppurante, medicarla in guisa da ravvivarne il fondo e permettere d' usare di poi una compressione che si rendesse acconcia ad impedire il passaggio del materiale fecule. I seni fistolosi vennero per questo aperti colle legature elastiche, e posti in pratica gli altri precetti suaccennati le aperture fistolose e l' interna cavità suppurante si chiusero rapidamente (1).

Queste cavità suppuranti e stercoracee intermedie che si trovano fra l' apertura intestinale e quella della parete addominale non solo pouno formarsi in seguito di ernie ulcerate e cancerate, ma, come già feci notare, derivare pouno altresì non di rado da ulcerazione primitivamente formatasi in qualche intestino collocato più o meno profondamente entro l' addome, ulcerazione la quale si effettua talvolta in modo da potersi agevolmente diagnosticare anche prima che si esulceri la parete addominale, ma tal fiata invece si ordisce e procede in una maniera assai latente.

Avvenuta che sia l' ulcerazione intestinale alcune porzioncelle di materie fecciose riescono di frequente a sfuggire dalla formatasi apertura ed a penetrare in qualche spazio o spiraglio lasciato da una o più anse d' intestini. Se le materie non trovano facilità ad espandersi ma restano circoscritte, in allora rimanendone irritata la membrana sierosa che riveste le adiacenti anse intestinali, si origina così una membrana piogenica che attornia ed isola le materie e per tal modo formasi un ascesso stercoraceo purulento che trovandosi in comunicazione colla ulcerazione intestinale va quindi ampliandosi man mano vi si versano nuove feccie e marcie, e così esso ascesso allontanando vieppiù le anse adiacenti ed accostandosi maggiormente alla parete addominale finisce spesso per procurarne l' apertura e concedere per questa via l' uscita al pus ed alle feccie nell' ascesso raccolte. Varii casi di simili cavità

(1) Gallozzi. Rendiconto Clinico. Il Morgagni, Marzo 1879, pag. 212.

intermedie formatesi in seguito di primitiva intestinale ulcerazione ebbi ad osservare, ma qui ricorderò soltanto i più gravi.

In un uomo ebbe luogo l'indicata ulcerazione nel colon ascendente in seguito di violenta colite e così formossi un vasto ascesso purulento stercoraceo intra-addominale che si aprì nella regione epicolica destra ove si costituì un ano preternaturale. La grande copia di materie fecali e di pus che si raccoglievano in quella vasta cavità non trovando libera uscita nell'esterna apertura addominale impediva alla cavità stessa di restringersi e di obliterarsi, e conveniva quindi pensare a dare di qualche guisa libero sfogo a quelle materie. Con diligenti esplorazioni eseguite mediante lungo specillo avendo potuto conoscere che col medesimo si giungeva fino alla regione lombare del lato destro e che così indietro spingevasi da poterne sentire col dito la punta contro la parete di quella regione, deliberai di aprire ivi una via che meglio valesse a rendere facile l'uscita degli umori e delle fecce in ventre raccolte ed a procurare così la guarigione.

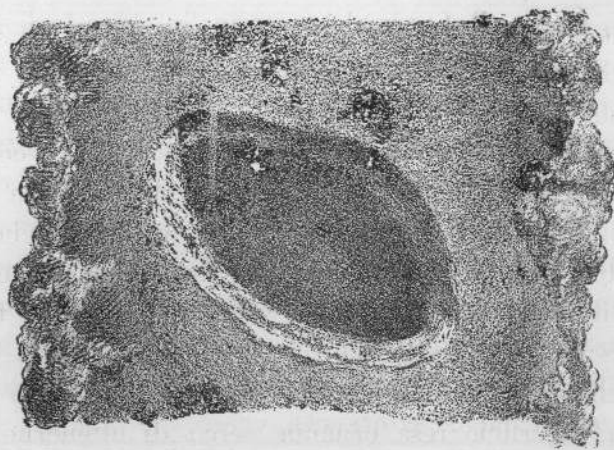Questa incisione della lunghezza di oltre tre centimetri venne fatta colle dovute cautele immediatamente al di sopra della cresta dell'ileo in direzione trasversale ed a poca distanza dell'apofisi trasversa della corrispondente vertebra lombare, e per tal modo poterono sgorgare liberamente al di fuori dell'addome le copiose materie raccolte in quella vasta cavità. Dopo ciò andò questa man mano rimpiccolendo e finì per isparire e così si ottenne la obliterazione dell'apertura intestinale non che quella formatasi spontaneamente nell'anteriore parete addominale. L'ultima a chiudersi fu l'incisione da me praticata nella regione lombare del lato destro, e dopo ciò il malato si rimise in piena salute (1).

Nell'anno 1844 essendosi in una Signora violentemente infiammata la cistifellea in causa d'impedito passaggio della bile nel colledoco per grosso calcolo nel medesimo arrestatosi, e diffusa essendosi la flogosi al vicino colon trasverso ebbe luogo l'ulcerazione di questo e della cistifellea istessa, in seguito di che, come ho già più addietro fatto notare, la bile e le materie fecali versaronsi in copia strabocchevole nella cavità dell'addome dando luogo ad un vastissimo ascesso ripieno di fecce di bile e di pus. Si dovette ampiamente incidere il ventre nell'ipocondrio destro per dare libera uscita a tanta copia di materie e di umori nel qual modo quella vasta cavità si andò di poi a poco a poco rimpiccolendo, per cui dopo 40 giorni dall'eseguita operazione il vastissimo ascesso era scomparso, e la ferita fatta all'addome erasi quasi del tutto cicatrizzata non rimanendo che un piccolissimo pertugio dal quale stillavano poche gocce di bile.

Trascorsi che furono alcuni mesi dalla ottenuta guarigione, la Signora essendo morta di apoplezia, fatta avendo la sezione del cadavere osservai che il condotto colledoco enormemente disteso conteneva un calcolo biliare assai grosso, rinvenni in modo notevole allargato il condotto epatico, e notai che alla sommità della cisti-

(1) Novi Commentarii Instituti Bononiensis 1846. Collezione delle mie Memorie Chirurgiche, Vol. 2.

fellea e verso la sua parete anteriore esisteva un piccolo pertugio il quale metteva foce in un fistoloso canale assai ristretto che andava a sboccare nella parete addominale ove era rimasto superstite il pertugio da cui dissi stillare di tratto in tratto alcun poco di bile. Esaminati che ebbi gli intestini osservai che quella porzione di colon trasverso che fiancheggiava la cistifellea mostrava un'apertura ellittica il cui diametro maggiore era lungo più di due centimetri, essa apertura poi era perfettamente chiusa da un tessuto connettivo neoformatosi del tutto isolato dalle altre adiacenti parti e sorto ed originato dai bordi della stessa intestinale apertura, figura 7^a. Questo esteso tessuto di nuova formazione, assunse i caratteri di

FIGURA 7^a

una semplice lamina fibrosa, la quale si mantenne del tutto isolata dalle adiacenti parti in modo veramente ammirevole, e contribuì ad impedire in quel tratto una intestinale stenosi, che avrebbe cagionate conseguenze assai gravi, se in sua vece i bordi di essa vasta apertura si fossero accostati in modo da originare soltanto una lineare cicatrice (1). Il vasto cavo che avea contenuto bile, feccie ed umori del resto era appieno scomparso (2).

E da ultimo in un giovinetto di 17 anni essendosi ulcerato primitivamente il retto intestino ed in causa di ciò penetrando nelle sue adiacenze materie fecali, per la presenza delle medesime si ordì del pari una cavità suppurante la quale aumentò in guisa per lo accumularvisi delle feccie e delle marcie da giungere ad aprirsi una via attraverso la parete addominale al di sopra dell'ombelico. In questo giovinetto si rese indispensabile di incidere ampiamente ed in due riprese nella direzione della linea alba l'addome dall'apertura addominale sopra ombellicale cioè

(1) Opere citate. Relazione di alcuni casi di interruzione di continuità avvenute in qualche tratto del canale intestinale.

(2) I pezzi patologici si conservano nel Museo di Anatomia Patologica di questa R. Università.

fino verso il pube per dar esito non solo alle materie accumulate entro l'addome ma per giungere altresì a scuoprire e dominare l'ulcerazione del retto intestino in modo da riescire a cauterizzarla e così procurarne la chiusura.

In cotale guisa regolandomi la vasta cavità nella quale raccoglievansi le feccie e le marcie e l'ampia ferita addominale che derivò dalla eseguita laparotomia si andarono grado grado rimpiccolendo e restringendo in modo da convertirsi in un angusto canaletto fistoloso, mediante il quale restavano in diretta comunicazione il superstito piccolissimo pertugio intestinale coll'altro pure piccolissimo rimasto nella addominale parete al di sopra del pube, e così veniva impedito qualunque ristagno di feccie e di pus nell'interno dell'addome mentre poi soltanto sotto violenti sforzi di defecazione sfuggivano da quella esilissima fistoletta minime gocce di feccioso pus (1).

Noterò pure che anche il Langenbeck ebbe in cura un ragazzo di 14 anni nel quale in seguito di enterite ulcerativa eransi formate tre fistole sboccanti nella regione ombellicale e tramandanti materiali fecciosi in abbondanza. Anche in questo caso convenientemente esplorate le fistole si poté conoscere che le medesime comunicavano con una cavità ampia formatasi nella parete addominale, dalla quale cavità poi sorgeva un canale piuttosto lungo che dirigevasi in alto ed a destra. La discontinuità intestinale essendo anche qui molto profonda, per poterla dominare, il Langenbeck pose in comunicazione le tre esterne aperture fistolose, e così avendo acquistato spazio rese cruento col bistorino tutta l'interna superficie della formatasi cavità stercoracea purulenta, quindi dopo aver disinfettata tutta la superficie resa cruenta cercò di ottenerne l'accollamento mediante sutura incavigliata e staccata e colla compressione. La sutura per altro non fu sufficiente per impedire il nuovo passaggio delle feccie dall'intestino ulcerato attraverso l'esterna ferita, e l'operato dovette soccombere. Fattane l'autopsia si trovarono tre fistole intestinali, una nell'ileo davanti alla valvola cecale le altre due nel cieco (2).

Talvolta però queste cavità più o meno vaste stercoraceo-purulente intra-addominali comunicanti coll'intestino e in pari tempo sboccanti all'esterno dell'addome piuttosto che derivare da un'apertura formatasi primitivamente nell'intestino stesso e dal successivo versarsi in copia diversa le materie nel medesimo contenute entro l'addome, ponno invece esse cavità derivare, come già altrove indicai, da fatti patologici o morbosità diverse determinanti un processo suppurativo entro l'addome, e tale da riescire consecutivamente ad ulcerare in qualche tratto non solo l'intestino ma altresì la addominale parete.

Fra i vari morbi che possono ciò cagionare meritano di essere presi in ispeciale

(1) *Bullettino delle Scienze Mediche di Bologna*. 1871.

(2) Langenbeck. *Fistole stercoracee in seguito di enterite*. *Gazzetta Clinica di Palermo* 1879, fascicoli 3 e 4, pag. 63.

considerazione, come singolarmente fecero conoscere Monteggia e Dupuytren, flemmoni susseguiti da ascessi della fossa iliaca (1), e due esempi degni di menzione furono di recente resi noti alla Società di Chirurgia di Parigi dal Verneuil (2). Osservò egli difatti in due donne prese da flemmone della fossa iliaca sinistra che le marcie lentamente formatesi diedero origine ad un ascesso che si aprì una via nell'esterna parete addominale e più tardi nell'intestino, nel quale modo venne posta in comunicazione l'apertura dell'intestino ulceratosi colla borsa purulenta da prima formata nella fossa iliaca e questa borsa istessa coll'apertura addominale, la quale borsa poi, osservò egli pure, tappezzata da uno strato piogenico non avente tendenza alla formazione di bei bottoni carnei ed alla cicatrizzazione. Notò anco il Verneuil che queste cavità stercoracee, derivanti da flemmoni della fossa iliaca passati a suppurazione, e che trovansi intermedie all'apertura intestinale ed alla addominale, qualora siano molto vaste ponno originare complicazioni sì gravi, perdite di umori in tanta copia da cagionare più o meno presto la morte, la quale pure avvenne nelle due inferme da esso lui curate.

Un caso di questo genere gravissimo e di cui per le sue complicazioni non ho trovato esempio consimile, fu da me osservato in un infermo tenuto in cura dall'onorevole signor dott. Capuri (3) e che nell'interesse dell'Anatomia Patologica e della Clinica brevemente piacemi qui ricordare.

In un robusto uomo dell'età di 46 anni sviluppossi un'adenite all'inguine destro che in breve tempo raggiunse un volume considerevole e passò a suppurazione, per cui convenne aprire il formatosi ascesso con un'ampia incisione. Potendo allora il dott. Capuri dominarne l'interna cavità gli riescì facile l'accorgersi che in ispecie in una delle ghiandole inguinali superficiali e precisamente in quella che sta vicinissima e cuopre le tante volte l'apertura esterna del canale crurale erasi quell'ascesso formato. Dopo due mesi sebbene il cavo suppurante si fosse rimpiccolito, tuttavia rimaneva superstite della durezza e dell'edema ai suoi contorni. Anzi trascorse che furono altre due o tre settimane lo stato della parte si esacerbò, e per continuità di tessuti sviluppossi un flemmone assai grave nel connettivo della fossa iliaca corrispondente che passò a suppurazione e così le formatesi marcie in copia enorme presero la via della ghiandola in antecedenza aperta e da questa sgorgarono. Fin qui nulla di straordinario. Ma in questo infermo invece dopo un

(1) Gli ascessi che si formano al bellico, o nelle regioni iliache o inguinali nelle puerpere, danno sovente gran copia di pus, guastano alle volte le intestina, producendo uscita anche di fecce e di vermi, durano lungamente e finiscono quando colla consunzione e morte della donna e quando colla guarigione. La cura sarà di aprirli abbastanza per tempo, mantenere libero l'uscita al pus, qualche volta farvi abluzioni o iniezioni e frequenti medicazioni per impedire gli stagnamenti. Monteggia. Istituzioni Chirurgiche. Milano 1814, 1815 e 1830, con aggiunte del dottor Caimi. Vol. 6, pag. 222. Dupuytren. Lezioni vocali di Clinica Chirurgica. Firenze 1835, pag. 484.

(2) Gazette des Hopitaux.

(3) Capuri. Adenite inguinale destra, ascesso della fossa iliaca destra e del perineo, perforazione intestinale. Bulletino delle Scienze Mediche di Bologna. 1868.

mese di cura formossi anche alla destra del perineo un ascesso, e di poi si osservò che alle alvine evacuazioni erano commiste delle marcie in buona copia. In seguito vidersi le feccie scaturire pure dall'apertura fatta nella glandola suppurata, si osservò poscia ulcerarsi l'ascesso formatosi al perineo e da questo escire del pari pus misto a materie fecali le quali scaturirono altresì da altro foro ulceroso formatosi fra l'ano e il coecige, e dopo tutto ciò il consunto infermo cessò di vivere.

L'autopsia fece rilevare che l'aperta glandola suppurata trovavasi precisamente di contro l'ingresso del canale crurale nel quale penetrando col dito si giungeva all'ascesso formatosi nella fossa iliaca di quel lato. Un'altra ulcerazione pressochè circolare del diametro di un centimetro e mezzo si trovava nella regione perineale destra ove dissi essersi pur formato ed aperto un ascesso, la quale di tanto si approfondava da porsi essa pure in comunicazione coll'ascesso iliaco. L'apertura ulcerosa poi formatasi fra il coecige e l'ano era angusta e penetrandovi con uno specillo si scorreva contro la parete posteriore dell'intestino retto da questa si penetrava in un'apertura formatasi nel retto intestino stesso la quale avea un diametro di mezzo centimetro, e mediante il dito introdotto nell'ano sentivasi di sei centimetri da esso ano distante. Questo seno fistoloso era pure in comunicazione coll'ascesso iliaco nel quale mediante l'apertura formatasi nel retto intestino passavano e si accumulavano quelle materie fecali che comiste a pus venivano poscia emesse dalle aperture che ho descritte. Lo stesso ascesso iliaco poi lungo il psoas ed il muscolo iliaco spingendosi in basso penetrava nella coscia e giungeva fino al piccolo trocantere il quale sentivasi in parte privo di periostio ed eroso.

Ippocrate lasciò scritto, si quid intestinorum gracilium discinditur non coalescit (1) e venendo a tempi non tanto remoti, il Magati nel Libro 2° ove parla delle ferite dell'addome così si esprime, quod si deperdita fuerit Intestini Crassi substantia raro integra Sanitas sequitur, sed Ulcus remanet per quod Fœces, et excrementa alia assiduo effluunt.

Questa sentenza è giusta *specialmente* allorquando per mala ventura gli aperti bordi della ferita intestinale si trovano in così impropri rapporti coll'esterna ferita dell'addome o colle parti circostanti, da permettere alle materie fecciose di versarsi, raccogliersi e soffermarsi nel peritoneo o fra i vani della parete addominale ferita, giacchè anche in simili casi a motivo della irritazione indotta dalle stagnanti materie nei tessuti adiacenti, si forma quello strato granuloso di più o meno cattivo fondo che dissi già circoscrivere di sovente simili fecciose raccolte, e dare luogo così a quella intermedia cavità, che ponendo in comunicazione la ferita intestinale con quella della parete addominale, se non acquista buoni caratteri, e se quindi non trova modo di restringersi e di obliterarsi in guisa da concedere in pari tempo il rimarginamento dell'apertura intestinale, dà origine di necessità alla formazione di un ano preternaturale accidentale permanente. Ed altrettanto

(1) Ippocrate. Aforismi, Sez. IV. Af. XXIV.

accade se il formatosi tessuto granuloso non riesce, in quei casi in cui l'intestino è troncato o si è formato uno sperone assai prominente, a convertirsi in uno speciale infondibolo che a guisa di quello costituito dal collo o dal sacco erniario nell'ernia cancerenata, valga a ristabilire la continuità del canale.

In varii casi però se a questo difetto la natura non vale a provvedere (1) può soccorrere l'arte, e ce ne porse già da tempo un bellissimo esempio il Tacconi da me superiormente lodato, che qui verrò brevemente narrando per toglierlo da quell'oblio in cui per mala sorte era pur esso caduto (2).

Un uomo di 59 anni nel Settembre del 1737 riportò un colpo di coltello all'addome fra la regione epigastrica e la ombellicale alquanto a destra. La ferita era penetrante in cavità, ma al momento non vi erano indizi di lesione d'intestino. Passò la ferita a suppurazione e di poi sviluppossi ai contorni della medesima una risipola che finì per dar luogo ad una vasta e profonda cancerena la quale invadendo muscoli e peritoneo del lato destro originò una cavità cotanto ampia da potervi facilmente intronnettere una mano. Due o tre giorni dopo la manifestazione di questa cancerena vidersi uscire delle feccie commiste agli umori che da essa cavità emanavano ed allora si conobbe l'esistenza di un'angusta apertura o di un foroame nel colon destro in corrispondenza alla sua curvatura, il quale foro si trovò cagionato dalla punta del coltello feritore, che poscia in causa della sviluppatasi cancerena maggiormente ampliò. Per quante avvertenze e cautele si adoperassero affine d'impedire la raccolta ed il ristagno di materie fecali e di pus entro la cavità del peritoneo non vi si riuscì, per cui il Tacconi fu costretto darvi libero scolo mediante un'incisione eseguita nella regione lombare alla distanza di circa sei dita trasverse dalla ferita. Dopo ciò usando diligenti ed appropriate medicature non che acconcia compressione si ottenne il distacco di tutte le parti cancerenate, poscia il graduale rimpiccolimento di quella vasta cavità stercoraceo-purulenta, la quale poi si obliterò in un colla intestinale apertura, ottenendosi così la completa e stabile guarigione del malato.

Ora riferirò una mia osservazione non meno notevole di questa, che serve a comprovare anch'essa il vantaggio che si può ritrarre in consimili casi complicati di ani preternaturali susseguiti a ferite, eseguendo una contro-apertura nella regione dei lombi.

Fra i feriti più gravi che io ebbi ad osservare durante la guerra d'Italia del 1848 e 1849 avvenne uno in cui una palla da fucile penetrò per lungo tratto dal basso in alto nella regione iliaca sinistra. Ben presto si rese manifesta la lesione

(1) Il Flaiani che era poco favorevole alla sutura delle ferite intestinali, fece notare che se per necessità o per elezione ebbe da procurare in simili casi l'ano artificiale, dopo alcuni anni li vide perfettamente guarire, ed in ispecie se la recisione era delle intestina-crasse. Corradi Alfonso. Della Chirurgia in Italia, pag. 418.

(2) Memoria sopra la Fisica e Istoria Naturale di diversi Valentuomini. Lucca 1844, Tom. 2, pagina 349.

del colon di quel medesimo lato dalla uscita di materie fecali le quali poi in parte si raccoglievano entro la cavità addominale. Cogli esami fatti non si poté allora rinvenire la palla, e le cure più premurose non riescirono a fare sparire la cavità entro cui si accumulavano le fecce e le marcie e ad ottenere l'obliterazione della ferita intestinale.

Intanto il ferito cominciò a risentire del dolore alla regione lombare sinistra a qualche distanza dalle vertebre e scorsi che furono alcuni giorni manifestosi in quel punto una profonda fluttuazione, che resasi più superficiale fece manifesto ivi essersi formato un ascesso che mediante una incisione venne aperto e da cui sgorgarono marcie miste a materie fecali. Esaminato col dito profondamente l'ascesso vi si rinvenne la palla che fu tosto estratta. Dopo ciò le materie fecali ed il pus trovando anche per questa via uno scarico, la vasta cavità entro cui da prima ristagnavano, potendosi sbarazzare, andò per questo man mano rimpicciolendo e si obliterò, cicatrizzandosi in pari tempo la ferita intestinale, l'apertura inguinale, non che quella ottenutasi mediante l'incisione del profondo ascesso formatosi alla regione lombare del lato sinistro.

A questa osservazione farò infine seguito con altre due di fistole stercoracee che susseguirono a ferite prodotte da armi da taglio che per le loro particolarità richiesero mezzi di cura di una certa entità onde essere sanate.

Il 23 Luglio 1872 in un alterco, certo Antolini Angelo, giornaliero, abitante a Casalecchio di Reno fu colpito con coltello al lato destro del ventre a pochissima distanza e quasi a livello dell'ombellico. La ferita era lunga tre centimetri, e fu riunita al momento con alcuni punti di sutura cruenta.

Trasportato così allo Spedale Maggiore, manifestaronsi fenomeni che accennavano a strozzamento erniario, motivo per cui il dott. Medini in allora mio Assistente pose a nudo la ferita e trovò difatti che rallentatisi i punti di sutura fra i divaricatisi labbri sporgeva una porzione di omento e di intestino tenue. Tolta che ebbe la sutura, nell'intestino scuoprì una soluzione di continuità larga un centimetro circa i cui margini combacciavano e comprendevano soltanto le esterne membrane. Cautamente perciò il Medini respinse tanto l'omento quanto l'intestino nell'addome, e così poté conoscere che l'addominale ferita dirigevasi obliquamente dall'esterno all'interno dall'alto al basso e da destra a sinistra dell'infermo e che era della profondità di parecchi centimetri.

Quantunque si usassero appropriate medicature non si poté ottenere la adesione della ferita, manifestaronsi invece fenomeni di peritonite ed in quinta giornata perforatosi del tutto l'intestino nel punto in cui erano rimaste lese soltanto, le esterne membrane, cominciarono ad escire anche dall'apertura della parete addominale delle fecce liquide e talora materie alimentari in istato di imperfetta digestione. Ed oltre a ciò importa notare che nel corso di 20 giorni orditasi una estesa infiltrazione purulenta, formossi un'ampia cavità suppurante fra l'apertura intestinale e quella dell'addome, nella quale cavità soffermandosi anche le ma-

terie fecciose, per darvi libero scolo si fu costretti di praticare nella parete addominale un' incisione della lunghezza di 15 centimetri e così quel cavo rimase aperto completamente. In tal modo si pose a nudo la fistolosa intestinale apertura che trovavasi in basso, ed era di figura circolare del diametro di circa un centimetro con bordi rilevati gonfi ed arrovesciati all' infuori. Collo scorrere dei giorni la piaga prese un buon aspetto, ma l' apertura intestinale stentando a rimpiccolire venne percò più volte cauterizzata col nitrato d' argento e così si chiuse e cicatrizzò pure l' addominale ferita. Riacquistata avendo l' Antolini le forze venne licenziato dallo Spedale il 10 Ottobre e cioè un mese dopo ottenuta la completa guarigione.

Ma molto più grave di quello ora descritto si è l' altro caso da me pure osservato, in cui la fistola stercoracea susseguì del pari a ferita d' arma da taglio e di cui darò ora per ultimo brevemente la storia. Il quale poi rendesi sopra ogni altro interessante in quanto che in esso l' apertura fistolosa della parete addominale trovavasi disgiunta da quella dell' intestino non già da una sola ma da due intermedie cavità.

L' individuo che formò oggetto di questa osservazione si è Carlo Cacciari di Piumazzo d' anni 33 muratore, il quale nel giorno 11 di Giugno 1873 riportò una ferita da coltello alla regione inguinale sinistra della lunghezza di tre centimetri. La ferita avea una direzione obliqua da sinistra a destra ed oltre essere penetrante nella cavità addominale lasciava il sospetto ci si complicasse lesione intestinale.

Non avendosi però qualsiasi dato di versamento di materie fecciose nella cavità addominale la ferita fu chiusa con delle striscie di cerotto adesivo, e l' infermo fu sottoposto ad un regime severo. Nullameno non tardò a svilupparsi una peritonite gravissima, ed in corrispondenza alla ferita, i cui bordi si erano riuniti, formossi un ascesso profondo per cui convenne riaprirla. Dapprima escirono sole marcie ma nel giorno 25 dello stesso mese alle marcie si trovarono commiste delle fecce. Ad onta che la ferita si mantenesse aperta fu d' uopo allargarla più volte ed in varie direzioni per impedire il soffermamento delle materie fecali entro l' addome. In tal modo dopo non breve tempo la suppurante ferita cominciò a restringersi ed a cicatrizzarsi e non rimase che una piccola fistola stercoracea, la quale giunti che si fu al 26 del successivo Novembre si trovò essa pure chiusa. Ma dopo 14 giorni mentre il Cacciari faceva dei premiti per andare di corpo sentì riaprirsi la cicatrice e tosto si accorse che dalla formatasi apertura con impeto ed in copia escivano dei gas in un con materie fecciose. Colla pulitezza e con medicatura semplice il 15 Dicembre si chiuse nuovamente la fistola, e così rimase fino all' 11 del successivo Gennaio 1874, nel qual giorno di nuovo si riaprì escendone di frequente in copia materie fecali. In questa guisa proseguì fino al 3 Marzo nel qual giorno venne accolto nello Spedale Maggiore ed allora io ne assunsi la cura.

L' infermo trovavasi in modo assai notevole dimagrito, l' apertura fistolosa esi-

stente alla regione inguinale sinistra era molto angusta e ne uscivano materie purulente e feccie fluide, l'adiacente cute arrossata ed in alcuni tratti escoriata faceva vedere le cicatrici che risultarono dalle incisioni in antecedenza praticate. Introdotta uno specillo nella fistola mi accorsi che entravo in una cavità che appariva della forma e delle dimensioni di una mezza noce, dalla quale cavità, ritirato che ebbi lo specillo, escirono tosto all'esterno delle marcie intrise di feccie. Ritenuto avendo che questa cavità suppurante fosse una di quelle cavità intermedie nelle quali ristagnando e feccie e marcie resta perciò impedita la chiusura della fistola, per fare sparire essa cavità mi decisi di ampiamente aprirla, nel qual modo scoperta che avessi l'apertura intestinale che vi metteva foce, l'avrei all'occorrenza potuta cauterizzare, o mi sarei adoperato in altro acconcio modo affine di sollecitarne la obliterazione.

Preparato quindi convenientemente l'infermo ed usando delle maggiori cautele, quella cavità venne ampiamente aperta in direzione trasversale, ossia da sinistra a destra verso l'ipogastrio, e cioè in corrispondenza del suo maggiore diametro, ma svuotata che l'ebbi dei sozzi umori in essa contenuti e debitamente pulitala, non mi fu dato di scorgere l'intestinale apertura. Mi avvidi invece che a destra dell'infermo ossia verso l'ipogastrio la parete dell'aperta cavità suppurante erasi convertita in un grosso e duro cordone che aderiva fortemente all'interna superficie addominale. Attentamente esaminato avendo quel grosso setto mediante il dito e lo specillo, potei giungere a scuoprire al di sotto di esso un piccolo pertugio entro il quale introdotto lo specillo stesso penetrai in direzione trasversale pure da sinistra a destra del malato in un'altra cavità suppurante, che con diligente esame potei conoscere pressocchè della medesima forma e delle medesime dimensioni della antecedentemente aperta. Risolvetti allora di spaccare in un coll' indicato cordone e la sovrapposta parete addominale anche questa seconda cavità nella stessa direzione trasversale del cavo in antecedenza aperto, ossia da sinistra a destra dell'infermo verso l'ipogastrio, e ciò venne fatto, e ben intesi sempre con ogni maggiore cautela. Pulito che ebbi anche questa cavità, posta così in perfetta comunicazione coll'altra, mi riuscì allora di scuoprire nel suo fondo l'intestinale apertura fistolosa che era di figura pressocchè circolare ed avente un diametro di parecchi millimetri. Riempito che ebbi tutto quel cavo con delle filaccio applicai attorno il ventre una fasciatura leggermente compressiva.

Niun fenomeno rilevante di poi si sviluppò, l'interna superficie di esso cavo si cuopri di belle granulazioni e cominciò a rimpicciolirsi, e nel frattanto non essendosi omesso di cauterizzare più volte l'intestinale apertura se ne ottenne la chiusura, dopo di che la cicatrice della piaga addominale cominciò pure ad ordirsi, ed alla fine di Luglio era completa, e così è stabilmente rimasta. Il Cacciari si trova ora in ottime condizioni di salute, ma è però munito di un brachiere affine d'impedire che nel punto della riportata lesione, ove esiste la cicatrice, gli intestini al disotto di essa facciano prominenza.

Delle osservazioni da me esposte, non poche, come era mio principale intendimento, serviranno per certo a confermare di quanta utilità possa riescire l'attento studio di quelle purulente e stercoracee cavità che non di rado si formano fra un ulcerato ferito o troncato intestino ed una eventuale apertura anale orditasi nell'addome. E davvero senza essersi fatta la più precisa idea delle varietà di simili cavi non sarà mai concesso al chirurgo di stabilire in una maniera razionale i mezzi, che a tenore delle circostanze, potranno rendersi acconci a fare sparire le cavità istesse, ed a permettere così la stabile chiusura degli ani anormali che ad esse trovansi congiunti, e che altrimenti trattati si renderebbero fuor d'ogni dubbio ribelli a qualsiasi valido presidio dell'arte.



